

Joana Filipa Monteiro Ribeiro

URGÊNCIAS ENDODÔNTICAS – PROTOCOLO DE ATUAÇÃO

Universidade Fernando Pessoa

Porto, 2015

Joana Filipa Monteiro Ribeiro

URGÊNCIAS ENDODÔNTICAS – PROTOCOLO DE ATUAÇÃO

Universidade Fernando Pessoa

Porto, 2015

Joana Filipa Monteiro Ribeiro

URGÊNCIAS ENDODÔNTICAS – PROTOCOLO DE ATUAÇÃO

“Projecto de Investigação apresentado à Universidade
Fernando Pessoa como parte dos requisitos para obtenção do grau
de Mestrado Integrado em Medicina Dentária”

Resumo

Com base em estudos na área da Medicina Dentária, especificamente em endodontia, os autores debruçam-se em encontrar respostas a determinadas questões que definem o melhor atendimento, diagnóstico e tratamento médico-dentário nos pacientes de patologia dentária aguda. Estes mesmos autores comprovam que existem certos casos que se definem como urgências endodônticas, e que todos eles têm particularidades distintas.

É consensual, por parte dos autores e da população em geral, que o grande motivo da consulta dentária urgente é a dor, tendo o profissional o papel fundamental, de dar respostas às diversas situações de dor dentária, independentemente, do tipo de tratamento a ser executado.

Um diagnóstico adequado e um tratamento eficaz, é fundamental para se obter sucesso no controle da dor nos tratamentos endodônticos de urgência. O tratamento depende sempre do diagnóstico e é condição indispensável no caso de intervenção endodôntica para o alívio de sintomas.

Este trabalho consiste numa revisão bibliográfica que compreende como objetivos: identificar, diagnosticar, atuar e tratar as diversas urgências endodônticas primárias.

Materiais e métodos: Foi realizada uma pesquisa bibliográfica na base de dados da Natural Library of Medicine PubMed-Medline, na base de dados SciELO. Assim como em revistas científicas e livros disponíveis nas bibliotecas das Faculdades de Medicina Dentária da Universidade Fernando Pessoa e da Universidade do Porto. **Palavras Chave:** Urgências Endodônticas; Endodontic Pain; Treatment Planing; Endodontic Emergencies; Pulpite Aguda Irrevisível; Periodontite Apical; Abcesso Apical; Pain in Endodontic; Endodontic Treatment; Apical Abscesses; Dental Pulp.

Conclui-se neste trabalho de revisão que as urgências endodônticas primárias com principal foco de dor para o paciente são: a pulpite irreversível, a periodontite apical aguda e o abscesso apical agudo. Existem, por vezes, dificuldades de diagnóstico entre as diferentes patologias, levando a tratamentos distintos para cada uma delas sempre dirigidos à dor.

Abstrat

Based on studies in the field of dentistry, specifically endodontics, the authors pore in finding answers to certain questions that define the best care, diagnosis and medical and dental treatment in patients with acute dental pathology. These authors show that some cases exist in which one can define as endodontic emergency, concluding that they all have different characteristics.

It is generally agreed by the authors and the general public that the biggest reason for an urgent dental appointment is pain, having professional key role as provide answers to the various situations of dental pain, regardless of the type of treatment to be performed.

A proper diagnosis and effective treatment are essential for success in controlling pain in endodontic treatments of urgency. Treatment depends on the diagnosis always and still is almost indispensable condition in the case of endodontic therapy for the relief of symptoms.

This work consists of a literature review that includes the following objectives: Identify, diagnose, serve and treat various endodontic emergencies.

It is concluded in this review that endodontic emergencies with a primary focus of pain for the patient are: hypersensitivity, cracked tooth, reversible pulpitis, irreversible pulpitis, apical periodontitis acute, acute apical abscess and necrotic pulp. There are sometimes difficulties of diagnosis between different pathologies and that the treatment is different for each condition, but always directed to the cause.

Methods: A literature search was performed in the database of the Natural Library of Medicine PubMed-Medline, the SciELO database. As in scientific journals and books available in the libraries of the Faculties of Dental Medicine, University Fernando Pessoa and the University of Porto.

Key words: Emergency endodontic ; Endodontic Pain ; Treatment Planing; Endodontic Emergencies; Acute pulpitis Irrevisível; Apical periodontitis; Apical abscess; Pain in Endodontic; Endodontic Treatment; Apical abscesses; Dental Pulp.

Agradecimentos

A realização deste trabalho contou com o apoio e incentivos, sem os quais não se teria tornado uma realidade e aos quais estarei eternamente grata.

Ao meu Marido, por ser o meu modelo de coragem, pelo incentivo, apoio incondicional, força e confiança me deu na superação de todos os obstáculos, ao longo desta grande caminhada.

À minha família, em especial aos meus Pais, ao meu Irmão e aos meus Avós, a quem dedico este trabalho. Pela oportunidade que me deram e por acreditarem sempre em mim e me apoiarem em todo o que faço. Espero agora que terminada esta etapa possa retribuir-vos e compensar- vos de todas as maneiras.

À Dr. Alexandra Martins, pela disponibilidade, receptividade e paciência com que me recebeu e ajudou na realização deste trabalho.

Índice

ÍNDICE DE FIGURAS	XI
ÍNDICE DE TABELAS	XII
I - INTRODUÇÃO	1
II -DESENVOLVIMENTO	4
2.1 – Materiais e Métodos	4
2.2 – Anamnese e Diagnóstico	5
2.3 – Queixa Principal	6
2.4 – Exame Extra – Oral	7
2.5 – Exame Intra – Oral	8
2.5.1 – Testes Perirradiculares	8
i- Palpação	8
ii- Percussão	8
iii- Mobilidade	10
2.5.2 – Testes de sensibilidade Pulpar	10
i- Teste eléctrico	11
ii- Testes térmicos	12
iii- Teste de cavidade	13
2.5.3 – Testes de vitalidade pulpar	13
2.5.4 – Exames complementares	15
i- Exame Radiográfico	15
ii- Exame Periodontal	16
iii- Teste de Anestesia	16
iv- Teste de Mordida	17
v- Transiluminação	17
vi- Testes Neurológicos	18

2.6 – Dor	19
2.6.1- Dor Pulpar	23
2.7 – Urgências Endodônticas	26
2.7.1-Pulpite Aguda Irreversível	26
2.7.2- Periodontite Apical Aguda	30
2.7.3- Abscesso Apical Agudo	35
III - CONCLUSÃO	43
IV -BIBLIOGRAFIA	45

Índice de Figuras

Figura 1	25
Figura 2	27
Figura 3	35

Índice de tabelas

Tabela 1	29
Tabela 2	38
Tabela 3	42

I – Introdução

Tradicionalmente a endodontia inclui a polpa, a biologia periapical e as suas patologias relacionadas. Clinicamente, a endodontia é o procedimento do tratamento dos canais radiculares do dente em conjunto com a obturação dos mesmos. O tratamento padrão para preservar a vitalidade da polpa é usualmente considerado uma parte da dentística conservadora, que inclui técnicas específicas. Na prática, essa situação muda quando há remoção da polpa e tratamento dos canais radiculares (Orstavik e Ford, 2007).

A urgência endodôntica é uma situação que está relacionada com casos de dor, que requerem diagnóstico e tratamento imediato. Sendo que na maior parte das situações de urgência, a intervenção endodôntica torna-se imprescindível para o alívio dos sintomas (Deus, 2010).

O atendimento de urgência em endodontia mesmo que inesperado, deve ter como base a realização de um bom diagnóstico fundamentado em evidências clínicas, com o recurso ou não a meios auxiliares de diagnóstico, bem como a definição das prioridades do tratamento e execução do mesmo, sempre baseado nas circunstâncias do atendimento e disponibilidade do médico dentista, com vista a aliviar a dor e controlar a inflamação ou infecção que esteja presente, devolvendo ao paciente as suas capacidades físicas. Apesar do tratamento ideal passar por procedimentos posteriores aos realizados na consulta de urgência (Carrotte, 2004).

O diagnóstico e o planejamento de tratamento são essenciais para a prática da endodontia. O diagnóstico determina o tipo de patologia que envolve o dente, já o plano de tratamento envolve a seleção apropriada de sinais e sintomas determinando o nível de dificuldade do tratamento, a sua individualidade e sequência dos procedimentos, chegando no final ao restabelecimento da saúde e funcionalidade do dente (Stewart, 2005).

A importância de um diagnóstico e tratamento planejado não deve ser subestimado, pois existem várias causas para a dor orofacial e este, por vezes, pode ser difícil e exigente. Toda a informação é relevante e deve ser recolhida devidamente e incluída no histórico clínico do paciente, tal como os resultados dos testes de diagnóstico (Bender, 2000).

O diagnóstico num quadro de urgência deve ser rápido e dirigido ao motivo da consulta, que é a “dor” (Deus, 2010).

Para avaliar com exatidão a dor dentária, cabe ao profissional considerar os tipos de lesões que não as de origem endodôntica, tais como, as lesões agudas da cavidade oral, queimaduras, gengivites, doenças víricas, distúrbios neurológicos, dor miofacial, entre outros (Bender, 2000)

A realização da avaliação estomatognática durante o atendimento de urgência endodôntica, auxilia a identificação de outras enfermidades que não tenham sido identificadas pelo paciente (Deus, 2010).

A incidência de doenças na cavidade oral varia de população para população, sendo as doenças da polpa e do peri-ápice um dos motivos mais frequentes da necessidade do atendimento de urgência, daí a importância de conhecer as características clínicas de cada uma das patologias dentárias (Munerato et al., 2005).

Segundo Carrotte (2004), 90% dos casos de pacientes em situação de urgência apresentam sintomas de doença pulpar ou periodontal, refletindo a importância da atuação nessas situações.

O tratamento de urgência endodôntica é considerado súbito e visa cessar a sintomatologia dolorosa que impede e dificulta as atividades quotidianas do paciente. Os pacientes que vivenciam quadros dolorosos associados a aspetos de inflamações agudas e ou comprometimento da sua apresentação pessoal, bem como a fala e alimentação, ao contrário do que acontece nas emergências não apresentam risco de evolução imediata do quadro clínico para o óbito (Deus, 2010).

O tratamento endodôntico de urgência deve ser priorizado, com o objetivo de aliviar a dor e controlar qualquer inflamação ou infecção que possa estar presente (Carrotte, 2004).

Dentro das opções de tratamento encontramos a pulpotomia, pulpectomia, incisão, drenagem e em alguns casos o ajuste oclusal. A redução da ansiedade do paciente nestes casos é um fator importante na redução da dor intra e pós operatória. Na maior parte das vezes a decisão é tomada tendo em conta a experiência clínica do médico (Rosenberg, 2002).

Com base na literatura, existem urgências primárias, urgências durante o tratamento e urgências após o tratamento. Neste trabalho, segundo os autores, aborde-se as situações de urgências endodônticas primárias: as Pulpaes a Pulpite Aguda Irreversível e as Periodontais de origem endodôntica a Periodontite Apical Aguda e Abscesso Apical Agudo.

O tema deste trabalho de revisão que tem como título Urgências Endodônticas – Protocolo de atuação, reúne dados científicos para esclarecer quais as situações de urgência endodôntica e suas patologias, assim como descrever o diagnóstico, tratamento e a atuação no tratamento dessas mesmas urgências.

II Desenvolvimento

2.1 Materiais Métodos

A presente revisão bibliográfica foi baseada em informação científica devidamente publicada. A pesquisa bibliográfica foi realizada via online, recorrendo ao motor de busca Google, assim como às bases de dados da Medline/Pubmed e SciElo, em revistas científicas internacionais, American Fan, Arquivo neuropsiquiátrico, Australian Endodontic Journal, Brazilian Dental Journal, British Dental Journal, Clinical Microbiology Reviews, Endodontic Topics, International Endodontic Journal, Jornal brasileiro Clinica e Estética Odontologica, Evidence- Based Dentistry, Journal Health Science Institute, *Journal of Endodontics*, Jornal Periodontal, Medicina Oral Patologia Oral y Cirurgia Bucal, Revista da Faculdade Odontológica, RFO, Revista Gaúcha de Odontologia, Revista Odontológica, RSBO, Revista Saúde Publica, Sitientibus e livros, disponíveis nas bibliotecas das faculdades de Medicina Dentária do Fernando Pessoa e da Universidade do Porto.

Este trabalho consiste numa revisão bibliográfica que compreende como objetivos: reunir dados científicos para esclarecer quais as situações mais comuns de urgências endodônticas, bem como os seus métodos de diagnóstico e elaboração e execução do plano de tratamento.

Esta pesquisa foi executada no período letivo de 2014/2015, efetuada com as palavras-chave: Urgências Endodônticas; Endodontic Pain; Treatment Planing; Endodontic Emergencies; Pulpite Aguda Irrevisível; Periodontite Apical; Abcesso Apical; Pain in Endodontic; Endodontic Treatment; Apical Abscesses; Dental Pulp;

Foram selecionados artigos científicos entre os anos 1998 e 2015 e livros entre os anos 1993 e 2013, considerados relevantes para o tema em estudo, escritos em Inglês, Espanhol e Português.

2.2 Anamnese e Diagnóstico

A anamnese é o primeiro passo para a concretização de um diagnóstico. Uma história do problema imediato do paciente, bem como dos seus problemas e estado de saúde em geral é o primeiro passo para se obter um diagnóstico. Para um melhor acompanhamento da história, esta deve seguir uma ordem, estabelecendo em primeiro lugar a queixa principal acompanhada da interrogação sobre a doença atual, em segundo, com a história de doença passada. A extensão desta varia de caso para caso (Ingle, 2008).

Segundo Estrela (2004), o médico dentista é responsável por levantar a história médica completa do paciente, deve dispor de uma ficha para o preenchimento por parte do paciente ou por parte dos pais, em caso de ser menor de idade, devendo ser averiguada a cada consulta, para determinar qualquer tipo de mudança na história médica ou medicação do paciente. O clínico deve averiguar as respostas do paciente ao questionário de saúde por duas perspectivas:

1. Se a condição médica e a medicação necessitam de alterações para efetuar determinado tratamento dentário;
2. Se as condições médicas apresentadas podem ter manifestações orais, não comprometendo patologias dentárias.

O diagnóstico exato tem por base a história clínica e exames completos, que devem seguir certos critérios e ser devidamente analisados, para que se possa tirar uma conclusão, onde a partir da qual se vai traçar um plano de tratamento. Importante é lembrar que um dos fatores limitantes no processo de diagnóstico é o próprio médico dentista, porque um correto diagnóstico só surge quando este se empenha com toda a precisão no momento de reconhecer e analisar todos os critérios (Paiva e Antoniazzi, 1993).

Numa situação de urgência, a determinação da origem da dor tem um papel fundamental para o planejamento do tratamento a aplicar, devendo ser realizado com um exame clínico cuidadoso, identificando todas as possíveis causas da dor (Rossman, et al., 2007).

O objetivo do diagnóstico é determinar qual o problema do paciente de acordo com os sinais e sintomas apresentados e optar pelo tratamento a ser aplicado, caso não seja necessário tratamento, realiza-se sempre todas as perguntas e questionários ao paciente. Assim é possível fazer-se uma abordagem de planejamento sistemático (Berman e Hartwell, 2004).

O diagnóstico pode ser definido pela obtenção de respostas a determinadas perguntas clínicas e orientado pela queixa principal do paciente (Ingle, 2008).

Segundo Berman e Hartwell (2004) o processo de elaboração do diagnóstico pode ser dividido em cinco estágios:

1. O paciente relata ao clínico o motivo da consulta;
2. O clínico questiona o paciente sobre os sintomas e a história da dor que o levaram à consulta;
3. O clínico realiza os testes e exame clínico;
4. O clínico relaciona os sinais e sintomas e faz um diagnóstico diferencial;
5. É formulado um diagnóstico definitivo.

2.3 Queixa Principal

As razões que levam os pacientes a procurar o médico dentista são, frequentemente, bem mais importantes que os testes de diagnósticos realizados. O clínico pode facilmente identificar o processo patológico dentário, porém tem de estar muito atento, pois este pode não ser aquele que deu origem à queixa do doente, uma vez que, esta pode decorrer de uma condição médica ou de um resultado a um tratamento dentário recente (Paiva e Antoniazzi, 1993).

A queixa principal pode deixar de ser uma queixa verbal, podendo ser observada uma condição desconhecida do paciente pelo médico dentista. Uma vez que, muitos dos dentes afetados não têm sintomatologia e são apenas descobertos num exame de rotina ou em exames radiográficos (Ingle, 2008).

A queixa principal do doente deve ser sempre registada pelas próprias palavras, passando depois para as questões relativas da doença atual, como por exemplo: “Há quanto tempo está com essa dor?”; “O dente dói-lhe quando come algo frio ou quente?”; “Quando mastiga ou toca no dente, dói?” (Carrotte, 2004).

2.4 Exame Extra-Oral

Uma das grandes falhas dos clínicos é iniciar, desde logo o exame intra-oral ao paciente. Todos deveriam disciplinar o início do exame pelas estruturas extra-orais, de modo a verificar a presença de fístulas, tumefações, assimetrias, equimoses, abrasões ou cicatrizes na face e pescoço, podendo estas estarem relacionadas com acidentes traumáticos afetando dentes e maxilares. Durante este exame deve ainda ser feita uma palpação na zona dos nódulos linfáticos submandibulares e sublinguais, bem como, jugulares anteriores e posteriores, onde o paciente deve estar alertado para referir algum tipo de sensibilidade (Ingle, 2008).

Segundo o protocolo de diagnóstico básico, o clínico deve observar o doente desde o momento que este entra no seu consultório, observando sinais de limitações físicas, bem como, assimetria facial que resultam de edemas bem visíveis. O exame visual é importante para verificar a existência de edemas, embora alguns só sejam descobertos através da palpação, que também nos permite determinar não só a sua localização, como também, se este é firme ou flutuante. A palpação dos nódulos linfáticos cervicais, bem como, os submandibulares, também fazem parte do protocolo (Berman e Hartwell, 2004).

O exame extra-oral pode dar ao médico dentista uma orientação sobre as áreas intra-orais que, posteriormente, irão necessitar de uma avaliação mais extensa (Marques e Amorin, 2002).

2.5 Exame Intra-Oral

Dentes com alteração de cor ou fraturados são, desde logo, potenciais focos de infecção, bem como, os dentes com cáries evidentes ou grandes restaurações são também suspeitos, inclusive os com coroas totais (Ingle, 2008).

2.5.1 Testes Peri radiculares

i. Palpação

Uma regra básica, segundo Ingle (2008), é que o exame visual deve iniciar-se pelo vestíbulo oral, examinando e palpando primeiro os lábios. O médico deve colocar-se em frente do doente, usando ambas as mãos para afastar bem os lábios e bochechas. De seguida, a exploração continua com sonda e espelho, sendo o dente mais em evidência o primeiro a ser examinado, especialmente quando há uma história de sintomatologia.

No exame de tecidos moles, os tecidos ósseos alveolares, também devem ser palpados, para que se possa determinar qualquer edema nos tecidos moles, sempre comparando com os tecidos adjacentes e questionando o paciente sobre a sua sensibilidade nas áreas palpadas (Berman e Hartwell, 2004).

ii. Percussão

A percussão tal como a palpação surge com parte da inspeção. Um desconforto num determinado dente exige uma percussão delicada com o dedo no bordo incisal ou na ponta das cúspides, já a verdadeira percussão de dentes assintomáticos é feita recorrendo ao cabo do espelho, que segundo o autor, nunca deve ser usado em casos de abcesso apical agudo ou periodontite apical aguda, pois este gesto pode provocar pequenas diferenças de sensibilidade entre os dentes (Estrela, 2004).

O teste de percussão pode ser fundamental para a determinação da origem da dor apresentada pelo paciente. A dor à percussão não indica se a polpa é vital ou não, mas por outro lado é a indicação de que existe uma inflamação dos tecidos periapicais, inflamação esta que pode ter origem secundária a um trauma físico, a um contato prematuro, à doença periodontal ou a uma extensão de doença pulpar para o espaço do ligamento periodontal (Berman e Hartwell, 2004).

Nas situações de periodontite apical sintomática e abscesso apical agudo, a percussão é dolorosa. No caso de dor na percussão vertical, esta pode estar associada a uma inflamação periapical, enquanto a percussão horizontal relaciona-se com patologia periodontal (Estrela, 2004).

Um médico experiente pode ser capaz de detetar e interpretar diferenças no som produzido pela percussão, pois os dentes envolvidos com lesões apicais ou periodontite apical, produzem um som mais “oco” e os dentes vitais um som mais agudo ou metálico (Ingle, 2008).

Esta deve ser realizada com um instrumento pouco pesado e com extremidade não afilada, sendo utilizados, por norma, os cabos dos espelhos que preenchem estes requisitos. Primeiramente, o teste deve ser realizado num dente aparentemente normal tentando sempre padronizar a força usada na percussão. Devem ser empregues dois critérios para medir os resultados deste teste, sendo eles: a presença ou ausência de dor acusada pelo paciente e o som percebido pelo médico dentista à medida que faz a percussão sobre o dente. Dentes normais com boa oclusão não acusam dor e produzem um som nítido e claro, já os dentes que acusam inflamação periodontal produzem um som surdo (Sahli e Arguadé, 2001).

A percussão nos dentes deve ser, primeiramente, realizada no sentido oclusal e se o paciente não referir nenhuma diferença deve-se repetir o teste, percutindo nas faces vestibular e lingual do dente. No caso de uma resposta exacerbada, o teste deve ser repetido, documentando sempre toda a informação (Berman e Hartwell, 2004).

A palpação pode ser realizada ao mesmo tempo que a percussão, pois a região apical dos dentes é firmemente palpada com as pontas dos dedos, a menos que esteja presente um abscesso. Esta é importante também para desvendar casos de mobilidade dentária associada a inflamação aguda ou perda avançada de osso alveolar. Todos estes achados devem ser registrados numa ficha clínica do paciente (Soares e Goldberg, 2001).

iii. Mobilidade

Tal como acontece no teste da percussão, a mobilidade dentária não é indicativo de vitalidade pulpar, mas sim uma indicação do comprometimento da inserção periodontal, que pode ser causado por um trauma físico, crônico ou agudo, trauma oclusal, hábitos para funcionais, doença periodontal, fraturas radiculares, rápida movimentação ortodôntica, extensão da doença pulpar e especialmente uma infecção para o espaço do ligamento periodontal. Habitualmente, depois de retirados os fatores causais deixa de existir mobilidade (Marques e Amorim, 2002).

Esta pode ser avaliada através da aplicação de pressão sobre o dente com o dedo ou através de dois cabos de espelho utilizados por vestibular e outro por lingual ou palatino do dente, utilizando sempre os dentes contra laterais e adjacentes para a avaliar o grau, uma vez que, a partir de grau 1 já deve ser considerada anormal, podendo ainda ser grau 2- considerado moderada e grau 3- considerado excessivo movimento na lateralidade ou mesio-distal (Carrotte, 2004; Berman e Hartwell, 2004).

2.5.2 Testes de Sensibilidade Pulpar

São de grande interesse para o diagnóstico das doenças pulpares, bem como para o diagnóstico diferencial com outras patologias (quistos radiculares e tumores). Estes testes revelam o estado de saúde do tecido pulpar e a resposta das fibras nervosas aos estímulos provocados (Sahli e Aguadé, 2004).

Tal como em qualquer método, neste teste é necessário um controlo adequado do mesmo para que não existam dúvidas quanto ao diagnóstico suspeito. Este controle consiste em testar o dente suspeito, seguido do dente normal do lado oposto e dos dois dentes laterais ao suspeito. Um bom controlo, em todos os casos, é sempre realizado sobre o dente normal do lado oposto, pois convém que tanto a diferença de volume como a espessura do esmalte e tamanho da polpa sejam similares. Quando este dente se encontra ausente, utilizamos um dente semelhante da arcada oposta que nos dá um controlo razoável (Ingle, 2008).

i- Teste elétrico

O teste elétrico ajuda a identificar o dente responsável pela dor e não a quantificar o estado de saúde da polpa, através da avaliação da resposta das fibras A-delta, uma vez que, as fibras C podem não responder ao estímulo que depende da idade do paciente, grossura da camada de esmalte e dentina, presença de dentina terciária e restaurações. A corrente elétrica aplica-se ao dente através de dispositivos, denominados, de pulpômetros, cuja finalidade é reproduzir idênticos resultados no mesmo paciente em intervalos de tempo distintos. Se a resposta for positiva, indica que existem estruturas vitais na polpa, uma resposta negativa, ocorre normalmente em casos de necrose pulpar e em dentes com ápice aberto. Este teste não deve ser utilizado em pacientes que possuam pacemaker (Sahli e Aguadé, 2004).

Mas, apesar de todos os estudos, este teste ainda não é, segundo os autores, suficientemente preciso para ser utilizado no dia-a-dia da prática clínica, uma vez que, esta tem limitações importantes, no âmbito em que não reflete o estado histológico de saúde ou doença pulpar, indicando apenas se existe ou não fibras sensitivas presentes na polpa (Berman e Hartwell, 2004).

ii- Térmicos

Os testes térmicos são um método que testa a resposta pulpar ao calor e frio. A resposta normal ao frio e calor dá-nos um relato de uma sensibilidade, que cessa logo após a remoção do estímulo aplicado, já as reações anormais podem incluir a ausência de resposta ao estímulo ou à resposta exagerada do mesmo com o prolongamento da sensação dolorosa, mesmo depois de retirado o estímulo térmico (Estrela, 2004).

A aplicação do frio no dente vai estimular as terminações das fibras A-delta, provocando uma resposta positiva num dente com saúde pulpar. Em caso de inflamação pulpar, a resposta, poderá ser ligeiramente aumentada ou prolongada dependendo do grau de inflamação presente (Sahli e Aguadé, 2004).

Segundo Berman e Hartwell (2004), em certas ocasiões em que o paciente não é capaz de identificar o dente causador da dor o teste do calor é sem dúvida o mais apropriado, começando pelos dentes posteriores, sendo cada dente isolado individualmente com o isolamento absoluto e esperando cerca de 10 segundos, pois pode existir uma resposta tardia ao teste.

O calor é aplicado aquecendo-se um pedaço de guta-percha e aplicando-se sobre a superfície vestibular húmida do dente, o que provoca uma resposta positiva quando a polpa está hipersensível ou inflamada. A guta-percha deve ser retirada aquando do aparecimento do desconforto do paciente, para que se evitem danos na polpa, ainda que nos casos de hipersensibilidade, esta irá desaparecendo à medida que o estímulo é retirado. Numa condição de inflamação pulpar irreversível, a dor provocada vai persistir após a retirada do estímulo “calor”, atenuando com a aplicação de frio (Jr. Siqueira, 1997).

Paiva e Antonizzi (1993), mencionam ainda que se o teste de calor confirmar o resultado de outros testes a procedimentos pulpares, o tratamento de urgência pode então ser efetuado, pois um dente sensível ao calor também pode ser responsável pela dor espontânea, o que leva o paciente a aparecer em consulta, com líquidos frios ou gelados na mão para atenuar a sua dor. Constituindo este um dado importante para o diagnóstico.

O teste do frio é referido por Berman e Hartwell (2004), como o primeiro que é utilizado pela maior parte dos profissionais. Este, para ser o mais preciso possível, deve ser realizado em conjunto com o teste elétrico pulpar, de modo a que, o resultado de um confirme o resultado do outro. Este pode ser realizado com um processo similar ao do teste de calor, sempre isolando individualmente os dentes, pois se for utilizado, por exemplo, um cubo de gelo para o teste, este ao derreter irá para os dentes adjacentes e a gengiva criando uma resposta falso-positiva. A utilização do dióxido de carbono (CO₂) congelado ou, o chamado de gelo seco, torna o resultado deste teste bastante confiável. Se a resposta for positiva, estamos perante uma polpa vital.

iii- Teste de cavidade

O teste de cavidade é, hoje em dia, raramente utilizado. Este é utilizado apenas quando os outros métodos não são viáveis de realizar ou os seus resultados são inconclusivos (Berman e Hartwell, 2004).

Este teste consiste numa estimulação direta da dentina e é tido como o último recurso para determinar a ausência ou presença de vitalidade pulpar. Aplicado, especificamente em casos de dentes com retração pulpar avançada, em que não podem ser realizados outro tipo de testes. Para a realização deste, não deve ser aplicada anestesia, com o intuito lógico do paciente obter noção e sensação de dor, se for o caso da polpa estar infetada. Uma das outras aplicações do teste de cavidade é em casos de dentes com coroas totais, onde não se aplica o teste elétrico, tão pouco os testes térmicos. O cuidadoso preparo da coroa à dentina, revela o estado de vitalidade da polpa dentária (Ingle, 2008).

2.5.3 Testes de Vitalidade Pulpar

Estes testes avaliam e medem o fluxo sanguíneo da polpa, embora bem menos utilizados na prática clínica diária. São eles, a Fluxometria de doppler, Oximetrias e métodos de medição da temperatura (Nogueira et al., 2000).

O diagnóstico da condição de saúde é uma tarefa difícil, uma vez que, a vitalidade está relacionada com a quantidade de oxigenação vascular e não com a quantidade de fibras nervosas associadas aos dentes, por isso, os testes térmicos e elétricos utilizados como métodos de diagnóstico, através da avaliação da sensibilidade pulpar, são subjetivos, uma vez que, dependem da resposta do paciente, ao contrário destes testes de vitalidade pulpar (Jafarzadeh, 2010).

Para além da avaliação da função nervosa, é necessário avaliar a circulação sanguínea na polpa, utilizando a fluxometria doppler e a oximetria. Segundo o autor Jafarzadeh (2010), a fluxometria avalia o suprimento sanguíneo pulpar, sobre uma técnica não invasiva baseada nos princípios do efeito de Doppler, não sendo mais que, a radiação refletida por objetos em movimento sofrendo uma alteração de frequência proporcional à velocidade alvo. Esta análise da quantidade de fluxo permite distinguir dentes saudáveis de dentes desvitalizados, pois a quantidade de fluxo medido nestes dentes é sempre nula.

A radiação laser é espalhada por toda a região que circunda a polpa e por isso é fortemente afetada pelo fluxo gengival do paciente, alterando os resultados das medições que podem ainda ser prejudicadas pela calibragem do instrumento e posicionamento do fluxómetro, prejudicando visivelmente os resultados e performance do teste (Silveira, 2012).

A oximetria de pulso é também um método não invasivo, que é capaz de determinar o nível de saturação do oxigénio e a taxa de pulso dos tecidos. O funcionamento deste é baseado na transmissão de dois comprimentos de onda, um de luz vermelha e outra infravermelha, através de uma porção translúcida do corpo do paciente e uma pequena quantidade de luz absorvida quando passa pelo tecido, dependendo da oxigenação ou desoxigenação do sangue. No outro lado do tecido alvo, o sensor deteta a luz absorvida e com base na diferença de luz emitida e recebida, é calculado o nível de oxigénio do sangue. Na literatura existe uma controvérsia no que toca aos resultados recorrentes deste método, pois as restaurações são um dos entraves e muitas das vezes podem limitar o oxímetro, diminuindo a sua eficácia nos resultados obtidos (Berman e Hartwell, 2007).

2.5.4 Exames complementares

i- Exame Radiográfico

Segundo Carrotte (2004), a radiografia pode ser a primeira indicação de presença de patologia, o que por vezes pode ser uma desvantagem nos primeiros estágios de uma pulpíte.

Nenhuma fase isolada do exame endodôntico é tão compensatória quanto o exame radiográfico, mas ainda assim é por vezes enganador. Pois, devemos ter em conta a bidimensionalidade da imagem e que é uma sombra, transmitindo quantidades ilusórias de todas as sombras (Soares e Goldberg, 2001).

Na maior parte destes exames não é possível observar as alterações patológicas dos dentes vitais, mas podem ser visualizadas alterações ao nível do periodonto. A radiografia é de grande valor, também para a análise da morfologia da cavidade pulpar e em certos casos para a avaliação da viabilidade, ou não, do tratamento endodôntico nesse mesmo dente. (Marques e Amorim, 2002).

As imagens fornecidas por este exame são subjetivas, devendo ser apenas usadas como pistas importantes para a investigação do diagnóstico, pois quando utilizadas sozinhas levam a interpretações prematuras e diagnósticos incorretos. Por norma, duas radiografias pré-operatórias com angulações diferentes são o suficiente, embora em casos em que o diagnóstico é mais complicado são necessárias mais, para que seja possível determinar a presença de múltiplas raízes, restauros deficientes, defeitos de reabsorção, fraturas radiculares e até mesmo, observar com maior precisão a formação radicular e o desenvolvimento apical do dente em questão (Berman e Hartwell, 2004).

ii- Exame periodontal

A sondagem periodontal é uma parte importante do diagnóstico, pois a profundidade da bolsa é indicativo da profundidade gengival, quando aumentada indica perda óssea vertical ou horizontal patológica. Para o registo deste exame, utilizamos uma sonda periodontal calibrada ao milímetro e introduzimo-la ao longo do longo eixo do dente, anotando a profundidade a que esta se encontra em milímetros (Berman e Hartwell, 2004).

Exame utilizado aquando de suspeita de lesão mista endodôntica e periodontal, em que deve ser explorada a presença de bolsas periodontais e a sua profundidade (Sahli e Aguadé, 2004).

iii- Teste de Anestesia

Este teste de último recurso, determina o dente responsável pela dor com a polpa inflamada, o qual irradia como fonte primária de dor reflexa para o maxilar oposto ou dente próximo. Depois de realizados todos os outros testes e mesmo assim, as respostas sejam inconclusivas em relação ao dente causador de dor, podendo irradiar a dor para uma área extensa, nestes casos este teste é uma mais-valia. O dente mais suspeito é anestesiado e se a suspeita estiver correta toda a dor primária reflexa é aliviada. Após a anestesia, apenas a área reflexa e somente esta área, está aliviada e a dor primária continua ou pode ser estimulada. Este teste é mais frequentemente, usado quando estamos perante uma dor reflexa envolvendo molares superiores e inferiores, quando muitas vezes a dor irradia para o ouvido e o paciente está convencido que é o molar superior, o responsável da dor na verdade poderá ser o molar inferior (Ingle, 2008).

iv- Teste de Mordida

Utilizado quando o paciente apresenta dor à mastigação. A dor ou a sensibilidade do dente à mordida pode estar envolvido com a patologia pulpar, que se estendeu para o espaço do ligamento periodontal ou até mesmo estar relacionada com uma fratura do dente. Existem no mercado uma panóplia de dispositivos para a realização deste teste (Estrela, 2004).

Usado aquando de uma suspeita de fratura e faz-se recorrendo à colocação de um volume (por exemplo um lápis), entre as cúspides do dente suspeito, enquanto o paciente aplica uma pressão moderada o médico observa dois critérios, a separação visual das cúspides e o desencadeamento de dor. Assim, tal como acontece em outros testes pulpares, os dentes adjacentes devem ser utilizados como controlo, para que a resposta ao teste seja normal (Ingle, 2008).

Este teste é, especialmente, utilizado e muito importante para o diagnóstico do síndrome de dentes fissurados, quando o teste da precursão não proporciona resultados convincentes (Sahli e Aguadé, 2004).

v- Transiluminação

Utilizado com o objetivo de determinar a presença de uma fratura à superfície de um dente, com o auxílio de um corante que é colocado na área do dente, e onde depois se vai aplicar luz intensa, é tal como o teste anterior importante para o diagnóstico de dentes fissurados (Berman e Hartwell, 2004).

Teste que surge em 1920 e que reaparece com a recente utilização das fibras óticas, até que Reynolds e Aduddell concluíram que o transiluminador com finalidades de diagnóstico é de pouco valor, na exceção da deteção de fraturas coronárias (Ingle, 2008).

vi- Testes Neurológicos

Um exame neurológico básico é essencial em todas as situações que envolvem traumatismos, devendo realizar-se sempre antes de qualquer procedimento local, pois é realizado em pouco tempo, através da avaliação dos sinais vitais, evidências clínicas e relatos do paciente quanto à existência de visão dupla, náuseas, vômitos, períodos de inconsciência, amnésia, cefaleias e tonturas. Nestas situações o encaminhamento imediato para o hospital é imprescindível (Ingle, 2008).

Uma outra avaliação simples da função neurológica pode ser feita, através do uso de uma escova de algodão ou uma picada de agulha hipodérmica estéril. Este teste deve ser empregado quando se suspeita de anestesia permanente, parestesia ou alterações neurológicas, afetando a distribuição sensitiva do nervo trigêmeo (Estrela, 2004).

2.6 Dor

Dor é a mais comum causa de sofrimento humano e apresenta efeitos socioeconômicos muito significativos. É a dor que motiva um indivíduo a procurar tratamento. Embora a odontalgia seja mais comum na região facial, vários outros tipos de dor podem ocorrer nesta mesma região. A principal responsabilidade de um médico dentista é diagnosticar as entidades patológicas associadas à cavidade oral e ao aparelho mastigatório, pois parte destas, apresenta a dor como componente primário. Embora o médico seja procurado diariamente para o alívio da dor odontogénica, deve possuir um conhecimento básico sobre outros tipos de dor facial, para que possa fazer um correto diagnóstico e um plano de tratamento adequado a esses pacientes (Rossman et al., 2007).

A avaliação da dor é determinante, uma vez que, a experiência pessoal e subjetiva presente num determinado indivíduo é a fonte mais confiável para a recolha de informações sobre a sua localização, quantidade, intensidade, início e alívio ou agravamento da dor (Sadaf et al., 2014 e Odai et al., 2015).

Não é possível avaliar a medição da dor numa escala comum a todos os pacientes, uma vez que, a subjetividade individual da resposta à dor é diferente. As avaliações iniciais, bem como, a eficácia das intervenções, são avaliadas de acordo com a experiência da dor individual podendo ser divididas em: grave, espontânea ou contínua (Levi et al., 2009).

O principal motivo dos pacientes na procura do Médico Dentista é a dor de origem odontológica, causada por problemas de origem endodôntica, dentro dos quais o mais comum é a pulpíte aguda irreversível (Martins et al., 2014).

A dor orofacial de origem pulpar ou periapical são as dores mais comuns de origem odontogénica (Jr. Siqueira, 1997).

O conhecimento do nível de dor do paciente é essencial para a avaliação e constituição de um plano de tratamento adequado. Embora difícil, esta tarefa não deve ser desvalorizada, pois uma avaliação incorreta leva na maior parte das vezes a maus resultados de tratamentos (Odai et al., 2015).

É importante reconhecer que a dor de origem odontológica pode ser considerada, segundo os autores Siqueira et al., (2004), como uma dor inflamatória ou nociceptiva, está associada a traumatismo mecânico ou cirúrgico dos tecidos e para ser controlada é fundamental controlar a inflamação, sendo este, o tipo de dor mais comum em endodontia. A dor neuropática, decorre de uma lesão neuronal que, geralmente, se torna crônica, exigindo um tratamento por tempo prolongado e por vezes multidisciplinar.

As odontalgias são muito frequentes e são as principais causas de dor orofacial aguda. Com diferentes e múltiplas etiologias, destacando-se aquelas que afetam diretamente o dente e as suas estruturas adjacentes, tais como, a cárie, doença pulpar e periodontal, que são inflamatórias e de um modo geral progressivas (Siqueira et al., 2004).

A dor odontogénica inicia-se através do sistema nervoso periférico. A partir de uma lesão tecidular que promove uma resposta inflamatória e induz a libertação de substâncias químicas alogénicas (aumentam a vasodilatação local, bem como, a permeabilidade vascular) que estimulam os recetores da dor, os nociceptores periféricos. A alteração da sensibilidade e recetividade, promove a diminuição do limiar de dor, tornando os nociceptores mais sensíveis a inúmeros estímulos (hiperalgesia). Os nociceptores aferentes primários constituem-se de fibras a-delta (mielinizadas) e fibras C (amielinizadas). As fibras a-delta respondem à estimulação mecânica e conduzem impulsos nervosos que são transmitidos aos neurónios de segunda ordem, modelados e projetados em áreas especializadas, para evidenciar a dor pelo córtex cerebral (Estrela, 2004).

Apenas duas estruturas servem como fonte primária da dor odontogénica, são elas o complexo polpa/dentina e tecidos peri radiculares. A inervação da polpa é semelhante à inervação de outros tecidos viscerais que, em vários estágios patológicos, vão apresentar características de dor similares aos tecidos viscerais mais profundos. As fibras C, por norma, conduzem à dor associada ao dano tecidual, que é proporcional à intensidade do estímulo. Apenas quando o estímulo é suficientemente intenso é que estas fibras são ativadas, resultando na sensação de dor. A dor pulpar é mediada pelas fibras C e é de natureza profunda, prolongada e pulsátil, em contraste com a sensação rápida, curta e aguda, produzida pelas fibras a-delta que intervêm na dor dentinária (Seltzer, 2004).

Diferente da dor pulpar é a dor de origem periradicular, caracterizada como profunda, prolongada ou pulsátil e que é interrompida com a anestesia local. Esta dor é mais facilmente localizada graças à presença numerosa de mecanorreceptores no ligamento periodontal. Uma vez estando a inflamação originária da doença pulpar disseminada para o ligamento periodontal, os pacientes são capazes de localizar rapidamente o local da dor. Tal como, uma estrutura musculoesquelética o ligamento periodontal responde aos estímulos nocivos de forma mais gradual, isto é, o desconforto sentido pelo paciente depende do grau de sensibilização periférica e da quantidade de estímulo (Mattscheck e Law *cit. in* Coehen e Hargreaves, 2007).

Os conhecimentos profundos sobre todas as possíveis causas da dor orofacial por parte do Médico Dentista, devem incluir não apenas as causas de origem odontogênica, mas também as de origem não odontogênica, prevenindo assim diagnósticos errados e proporcionando planos de tratamento apropriados. Os autores Estrela (2004) e Cohen e Hargreaves e Keiser, (2007) apresentam algumas das mais comuns origens da dor não odontogênica, são elas:

- Origem Miofacial: esta dor origina-se de pequenos focos de tecido muscular hiperexcitáveis, áreas que se caracterizam como pontos de contratura designados de pontos gatilho. Esta dor é descrita como difusa, constante, profunda, causando uma sensação de desconforto, o que pode levar a um diagnóstico de dor pulpar incorreto. O relato de dor ao mastigar por parte dos músculos da mastigação, é uma característica similar à dor de origem periradicular, podendo assim confundir o diagnóstico, por isso deve ser realizado cuidadosamente o exame de palpação dos músculos da mastigação que deverá produzir dor, ao contrário do que deve acontecer quando realizado o teste da percussão. A dor de origem miofacial, sentida originariamente no dente é uma dor heterotópica do tipo referida, ou seja sentida numa área diferente da que é inervada pelo ramo nervoso que inerva o ponto gatilho. Os músculos que tipicamente apresentam esta dor associada aos dentes são: masséter, temporal, pterigóideo medial, pterigóideo lateral e feixe anterior do digástrico.
- Origem da mucosa Nasal/Sinusal: a dor sinusal caracteriza-se por sintomas como inchaço ou pressão abaixo dos olhos, geralmente dor pouco intensa a não ser que afete a mucosa nasal, tornando-se profunda e intensa, geralmente de etiologia viral, bacteriana ou alérgica. A palpação das estruturas próximas do seio maxilar vai provocar dor ao paciente, por isso é feito o bloqueio anestésico que não vai cessar a dor da mucosa nasal/sinusal.
- Origem Neurovascular: dor de características similares às da dor pulpar intensas, pulsátil e acompanhadas de cefaleias, que nos casos da dor neurovascular é o sintoma principal e mais severo. Em alguns casos este sintoma pode ser aumentado pela atividade física do quotidiano e ser acompanhado de náuseas, vômitos e fotofobia. De notar que as cefaleias neurovasculares tendem a ser episódicas, enquanto, na dor de dentes apresenta relatos de um desconforto prévio entre os episódios de cefaleias.

O controle da dor endodôntica engloba todos os aspectos do tratamento, entre eles o controle da dor pré operatória através de um diagnóstico preciso, redução da ansiedade do paciente e ainda o controle da dor operatória, através de anestésicos locais e técnicas operatórias (Seltezer, 2004).

A ansiedade é uma condição emocional que pode considerar-se, segundo os autores Murrer et al., (2014), como uma ameaça ao tratamento odontológico. Estes demonstram afirmando que os pacientes com elevados níveis de ansiedade, desenvolvem uma resistência ao tratamento odontológico, o que muitas vezes leva ao prejuízo da saúde oral.

2.6.1 Dor pulpar

A polpa dentária é um tecido conjuntivo frouxo encontrado no interior da cavidade pulpar, que contém no seu interior um conjunto de vasos sanguíneos e linfáticos, bem como fibras nervosas e células, entre estes os odontoblastos que diferenciam o tecido pulpar de outros tecidos conjuntivos. Este possui um metabolismo intenso, que tem uma boa capacidade de reparo nos danos provocados por um agente agressor. Este metabolismo é influenciado por fatores locais, como por exemplo, a violência dos microrganismos presentes no tecido cariado e fatores sistêmicos representados pela resposta imune do paciente. Quando os agentes etiológicos ultrapassam o limiar da tolerância pulpar, instalam-se as patologias pulpares (Leonardi et al., 2011).

O tecido pulpar é bem mais resistente à doença periodontal reagindo, maioritariamente, pela formação de calcificações pulpares ou através da atresia da câmara pulpar e canais radiculares. Já o tecido periodontal é bem mais vulnerável ao processo de reabsorção (Filho et al., 2006).

A dor pulpar é consequência de uma resposta inflamatória a alterações vasculares, que apresentam características distintas como vasodilatação, aumento da permeabilidade e libertação de mediadores químicos, que são capazes de manter a inflamação e ainda

estimular a dor, que é responsável pelas experiências desagradáveis por parte dos pacientes (Hargreaves e Keiser, 2007).

A polpa normal não carece de nenhum sintoma espontâneo, responde a testes elétricos, térmicos, que não produzem desconforto. No exame radiográfico, podemos verificar vários graus de calcificação pulpar, mas nenhuma evidência de reabsorção, carie ou exposição mecânica, não sendo desse modo indicado qualquer tipo de tratamento (Berman e Hartwell, 2004).

Segundo Estrela (2011), num estudo retrospectivo para identificar fatores clínicos e de diagnóstico associados com a dor de origem dentária, foram selecionados 1765 pacientes que procuraram tratamentos para a dor dentária num serviço de urgência. As avaliações clínicas e radiográficas foram realizadas de modo a se obterem características clínicas de dor, tais como: a origem; a duração; a frequência e a localização. Assim como testes de palpação, precursão e de vitalidade pulpar no diagnóstico endodôntico. Concluiu-se que o diagnóstico endodôntico mais frequente de dor de origem pulpar, foi a pulpíte sintomática (28,3%), a de dor de origem periapical mais frequente foi a periodontite apical sintomática (26,4%). A análise revelou que as câmaras pulpares fechadas e as cáries, estavam associadas à dor pulpar, inversamente, a câmara pulpar aberta, estava associada à dor periapical.

As pulpites agudas, clinicamente são classificadas tendo em conta o grau de comprometimento pulpar: reversível, reversibilidade duvidosa e irreversível. Estas lesões não são observadas ao nível radiográfico, pois não demonstram qualquer alteração a nível periapical, podendo demonstrar a existência de caries, restaurações profundas e o estado do ligamento periodontal. Auxiliando assim o clínico no processo de diagnóstico deste tipo de lesão (Carrotte, 2004).

Ao estágio inicial de uma inflamação da polpa dá-se o nome de Pulpíte aguda reversível, que está sobre a agressão de um agente patogénico, que uma vez removido volta ao seu estado de normalidade (Leonardi et al., 2011).

A pulpíte reversível é uma inflamação leve da polpa do dente, causada pela doença bacteriana que se caracteriza por desmineralizar o esmalte dentário e dentina, envolvendo a polpa dentária. A dor é desencadeada por estímulos frios, quentes e doces

e têm duração de alguns segundos, resolvendo-se com a realização de uma restauração dentária (Douglass et al., 2003).

Reforçando a ideia do autor anterior, Deus (2010), menciona que a pulpite aguda reversível permite um tratamento conservador, pois geralmente o paciente relata que a dor que sente é provocada, mas que a sua remissão ocorre logo que retirado o estímulo. Neste âmbito, o quadro clínico caracteriza-se pela presença vital da polpa, ocorrendo espontaneamente e com baixa intensidade, onde o uso de analgésico é eficaz.

Carrotte (2004), afirma que a característica principal de uma pulpite reversível é uma dor que cessa logo após a remoção do estímulo, seja ele quente, frio ou até mesmo o doce. Os dentes com este tipo de sintomas não são candidatos a testes de precursão, a não ser quando se torna evidente a existência de trauma oclusal como fator. O tratamento inicial para esta patologia passa por verificar a oclusão, remoção da cárie, colocação de um forro sedativo, aplicação de um verniz floretado e prescrição de um dessensibilizante dentário. Se os sintomas persistirem e a duração, a intensidade da dor for aumentando, estaremos perante uma pulpite irreversível.

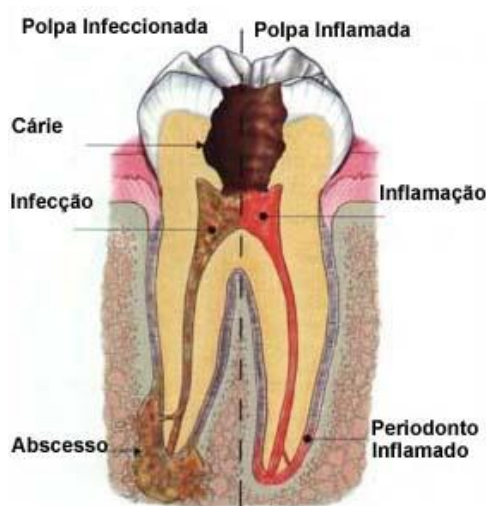


Figura 1: Ilustração das alterações anatómicas do dente com cárie profunda (Ref. Google Imagens)

2.7 Urgências Endodônticas

2.7.1 Pulpite aguda irreversível

O diagnóstico pulpar baseia-se na correlação de informações sobre o estado inflamatório da polpa dentária descrito pelo paciente ou através de sintomas clínicos, principalmente da dor, fornecendo a base para uma boa decisão terapêutica. O tecido pulpar é protegido por esmalte e dentina, estruturas estas que impedem uma inspeção direta da polpa tornando a sua avaliação uma tarefa difícil (Givroio et al., 2015).

Se uma cárie for causadora de uma pulpite reversível e não for tratada, irá certamente evoluir para uma situação de pulpite irreversível, uma severa inflamação pulpar. Despoletando-se uma dor espontânea grave, persistente e por vezes mal localizada pelo paciente. (Douglass et al., 2003).

Leonardi (2011), refere que, neste estágio avançado da polpa dentária, o paciente acusa dor aguda, espontânea, intensa, pulsátil e que quando desencadeada pode demorar segundos a horas até aliviar e por vezes nem os analgésicos mais fortes ajudam no alívio da dor.

As reações inflamatórias agudas ou crônicas da polpa ocorrem como resultado da experiência do tecido pulpo-dentário aos vários microrganismos invasores, podendo ou não envolver os túbulos dentinários (Givroio et al., 2015).

Uma doença pulpar que evolui para uma pulpite irreversível tem, obrigatoriamente, que se realizar um tratamento endodôntico, por isso devemos dividir esta condição em pulpite irreversível sintomática, de pulpite irreversível assintomática (Berman e Hartwell, 2004).

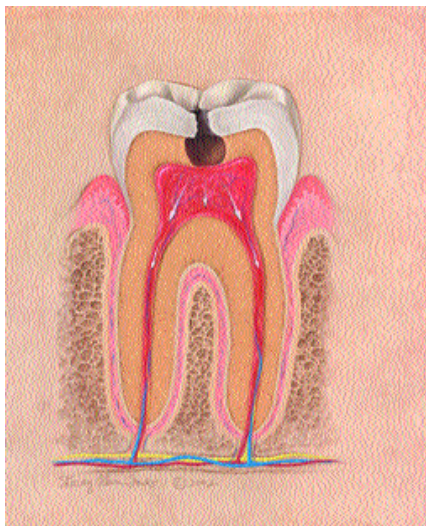


Figura 2: Ilustração das alterações de um dente com pulpite irreversível (Ref. Douglas et. al., 2003).

Exibe dor intermitente ou espontânea, onde a exposição a alterações de temperatura, nomeadamente, ao frio vai provocar episódios de dor prolongada e intensa durante algum tempo, mesmo depois de retirado o estímulo. Esta dor, tem ainda a característica de poder ser aguda ou difusa, localizada ou referida. Ao nível da radiografia está presente um espaçamento do ligamento periodontal, podendo ainda demonstrar indícios de irritação pulpar, em resultado da sua calcificação. Restaurações profundas, caries, exposição pulpar ou agressões diretas ou indiretas à polpa, podem ser vistas no exame radiográfico ou serem confirmadas pelo mesmo, depois de referidas pelo paciente durante a anamnese (Berman e Hartwell, 2004).

O diagnóstico clínico de pulpite irreversível sintomática, como o nome indica, está destinado para situações de dor pulpar presente numa cavidade fechada, de aparecimento espontâneo e a testes de vitalidade pulpar positivos. (Rossnan et al., 2007).

Esta pulpite é caracterizada por uma dor intensa e considerada uma das urgências odontológicas mais frequentes (Kaptan et al., 2013).

Quando a pulpite irreversível se encontra num estado inicial, o paciente ainda é capaz de localizar o dente, facilitando ao médico o diagnóstico por meio do teste de sensibilidade, ao qual irá responder de modo exacerbado. Por outro lado, se a inflamação irreversível progredir, a dor vai passar a ser difusa, irradiando para outros dentes e outras regiões da cabeça, respondendo de modo doloroso ao calor, aliviando a mesma com o frio. O paciente frequentemente queixa-se que a dor intensifica-se durante a noite, principalmente, numa posição de decúbito ou em situações de esforço físico. Nestes casos, o dente responde normalmente ao teste de percussão e palpação (Leonardi et al., 2011).

Existem quatro ações que devem ser levadas em conta para o controlo da dor aguda, nomeadamente, o diagnóstico, o tratamento da causa da dor, o uso da prescrição de analgésicos, assim como, os anti-inflamatórios e a anestesia local profunda (Ambrade, 2006).

A dor em casos de urgência deve ser controlada, apropriadamente, com analgésicos, anti-inflamatórios ou com um opióide fraco combinado com anti-inflamatórios na quantidade adequada. O paciente deve ser avisado dos riscos e complicações futuras se não tiver o tratamento definitivo apropriado, bem como avisado da possibilidade dos sintomas mudarem ou piorarem, antes do término do tratamento (Douglass et al., 2003).

A prescrição de analgésicos opióides não é tão frequente, quando comparamos com os analgésicos não opióides e os AINES. Embora sejam também utilizados os combinados de analgésicos com opióides, como por exemplo, um dos mais utilizados na odontologia, o paracetamol com codeína (Estrela, 2004).

A dor aguda é geralmente, um sintoma subjacente ao problema e controlando esse sintoma não eliminamos o problema. Frequentemente, o tratamento dentário pode bastar para que haja alívio da dor, assim como, uma incisão e drenagem de um abscesso, pode reduzir imediatamente a dor (leonardi, et al., 2011).

Dor Ligeira	<p>Analgésico não opióide Paracetamol – 500mg a 1g (8 em 8 horas)</p>
Dor mais Intensa	<p>Analgésico não opióide Paracetamol – 500mg a 1g (8 em 8 horas) Combinado com AINES Ibuprofeno – 600mg a 800mg (12 em 12 horas)</p>
Dor severa com componente inflamatória	<p>AINES Ibuprofeno – 600mg a 800mg (12 em 12 horas) Combinado com um Opiáceo Tramadol – 100mg</p>

Tabela 1: Estratégias analgésicas no controlo da dor (Ref. American association of endodontists, 1995; Estrela, 2004; Ponce, 2012).

Este tipo de pulpite é um estado pulpar caracterizado pela necessidade de terapia endodôntica, de modo a eliminar a patologia. A realização da abertura coronária e o preparo químico-mecânico, deve ter sempre especial cuidado de não levar mais microrganismos para o interior dos canais radiculares, pois a dor após a instrumentação, também deve ser considerada, como uma complicação desta fase de tratamento, causando uma resposta inflamatória e sintomatologia dolorosa de diferentes proporções, designando-se por flare-up (Levi et al., 2009).

2.7.2 Periodontite apical aguda

As infecções endodônticas são causadas por uma comunidade de múltiplas espécies bacterianas que, geralmente, se encontram organizadas como biofilmes aderidos às paredes dos canais radiculares. Os resultados da patogenicidade coletiva desta comunidade bacteriana dão origem ao desenvolvimento da periodontite apical aguda (Provenzano, et al., 2013).

Após o desconforto dos sinais e sintomas da Pulpite aguda reversível, esta se não for tratada, evolui para pulpite aguda irreversível. O quadro clínico de inflamação pulpar, evolui para necrose ou periodontite apical, que segundo Deus (2010), são do tipo de sinais e sintomas clínicos silenciosos. Trata-se de um processo gradual no sentido da coroa do dente para o seu ápice radicular, que pode ser mais rápido ou mais lento.

A patologia periapical é uma resposta biológica a diversos agentes químicos e físicos, ressaltando-se os microbiológicos, isto é, a presença de infecção no canal radicular e por vezes no periápice. Devido ao desenvolvimento assintomático da maior parte dessas patologias, os achados dessas lesões são basicamente radiográficos, sendo estes exames, instrumentos importantes para avaliação das condições periapicais (Filho et al., 2006).

A periodontite apical é caracterizada pela destruição do tecido periapical, causada pelos agentes responsáveis da inflamação pulpar que quando alcançam o periápice estabelece-se numa flora predominantemente anaeróbia e obriga o organismo a libertar os seus mecanismos de defesa (Rubio et al., 2015).

A periodontite apical assintomática é um tipo de patologia periapical causada por agentes etiológicos de origem endodôntica e caracterizada por inflamação e destruição dos tecidos periapicais, por mecanismos celulares e moleculares (Leonardi et al., 2011).

A periodontite apical aguda é descrita como uma inflamação aguda do periodonto apical que pode originar uma polpa não vital. O tecido necrótico ou os derivados de subprodutos, podem provocar inflamação nos tecidos perirradiculares, por via do sistema de canais radiculares ou acidentes traumáticos da coroa do dente. As características desta patologia são mais microscópicas e sintomáticas, do que radiográficas (Marques e Amorin, 2002).

A agressão bacteriana ao nível do periodonto, pode induzir a libertação de mediadores químicos envolvidos na resposta inflamatória aguda. O que vai provocar a vasodilatação e aumento da permeabilidade vascular e conseqüentemente a saída do fluido dos vasos, criando, o que chamamos de edema. A conseqüente elevada pressão hidrostática tecidual, vai promover a compressão das fibras nervosas tecidulares. Esta compressão do ligamento periodontal é crítica, uma vez que, o seu espaço é muito limitado, causando ao paciente uma dor intensa e aguda fácil de localizar (Jr. Siqueira e Lopes, 2004).

Matthews et al., (2003), acrescentam que a periodontite apical aguda, usualmente, resulta de uma pulpite reversível e ou de um processo inflamatório já bem desenvolvido, associado a uma necrose pulpar.

Esta patologia é vista como uma resposta de tecidos a uma infeção da polpa, que pode ser provocada por um trauma, fratura, atrição e abrasão (Orstavik e Ford, 2007).

Um dente com esta patologia vai sofrer uma sensação dolorosa aquando do processo de mastigação e do teste de precursão, embora possa não responder aos testes de vitalidade pulpar ou até mesmo no exame radiográfico, não apresenta radiolucidez periapical, apesar de exibir espessamento do ligamento periodontal (Berman e Hartwell, 2004).

Clinicamente a dor é caracterizada por: moedeira; sensação latejante e espontânea, que pode ser moderada a forte e durar dias. Na resposta aos testes a vitalidade do dente, estes podem ser positivos ou negativos (Fava, 1998).

Nos casos de urgência endodôntica o procedimento básico consiste no ajuste oclusal, eliminação da polpa infetada a partir da instrumentação dos canais radiculares, sempre complementada pelo processo de irrigação, secagem e medicação intra-canal (Jr.Siqueira e Lopes, 2004).

De um ponto de vista histológico, estudos realizados desde a década de 70, vêm demonstrar que o hidróxido de cálcio é o material que apresenta melhores resultados no que diz respeito ao reparo dos tecidos periapicais no pós-tratamento, quando este é aplicado como medicação intra-canal. Este destaca-se de outros medicamentos utilizados, devido às suas duas propriedades fundamentais, sendo elas: atividade antimicrobiana e atividade indutora de reparação, características estas, que advêm da dissociação de íons de cálcio e hidroxila (Nery et al., 2012).

A terapia endodôntica ou tratamento do canal radicular é realizado com o fim de controlar a dor e eliminar a infecção dentária, preservando a dentição natural (Sadaf et al., 2014).

O tratamento da periodontite apical sintomática, deve ser visto, no contexto da prevenção microbiana, pois é necessário alcançar uma desinfecção e obturação efetiva. Acredita-se que nestes casos a infecção é facilmente controlada pela prescrição antibiótica, nomeadamente a partir das penicilinas. Contudo é reconhecido que a infecção pulpar causa uma violência ao organismo, sendo assim o controlo da infecção, por vezes difícil e particularmente quando o tratamento endodôntico não é efetivo (Orstavik e Ford, 2007).

Sendo esta lesão produzida por uma infecção intra-radicular, o seu tratamento consiste na eliminação dos agentes infecciosos nos canais radiculares, permitindo dessa forma a cicatrização da lesão, pois uma vez não eliminada a infecção, a lesão periapical permanece (Rubio et al., 2015).

Numa revisão de literatura sistemática e meta-análise sobre a efetividade das intervenções usada em urgência de periodontite apical aguda, na dentição permanente, os autores Matthews et al., (2003), demonstram que os analgésicos preventivos, como os AINEs, em conjunto com a pulpectomia, provocam um benefício significativo nas situações de urgências de periodontite apical aguda. Porém, existiram três intervenções neste estudo que não demonstraram benefício significativo, nomeadamente, a antibioterapia sistemática e o tratamento intracanal, com a combinação de antibiótico bem como drenagem. Os autores concluem que o controlo da dor associada com a periodontite apical aguda está associado com um forte evidência do uso de AINEs e de endodontia não cirúrgica. O uso de antibióticos não é recomendado.

No caso da Periodontite apical crónica, não são apresentados sintomas clínicos, em geral o dente não é sensível na mastigação, apesar de sentir algo de diferente quando realizado o teste de precursão. Não responde aos testes pulpares, mas na radiografia demonstra uma radio-lucidez no terço apical da raiz do dente. (Berman e Hartwell, 2004).

Uma boa identificação e compreensão da anatomia e biologia da inflamação pulpar têm um valor acrescido na determinação da necessidade de intervenção endodôntica e prevenção da periodontite apical (Levin et al., 2009).

Esta condição é a única que descreve diretamente o estado histológico da polpa dentária. Ocorre necrose da polpa, quando deixa de existir suprimento sanguíneo e os nervos pulpares deixam de estar funcionais. Neste caso, antes que a condição patológica passe para o periodonto, o dente é completamente assintomático e não responde nem ao teste elétrico pulpar nem ao teste térmico do frio, no entanto se for realizado o teste do calor, durante algum tempo o dente pode responder de forma positiva, devido aos fluidos pulpares ou gases que se vão aproximando da região periapical. O dente pode apresentar necrose completa ou incompleta, dependendo de facto de ser ou não multirradicular, esta condição pode levar a que ocorram respostas antagónicas aos testes pulpares (Fachin et al., 2001).

A necrose pulpar, significa a interrupção dos processos metabólicos da polpa e sua perda de tecido estrutural, o que permite a entrada de bactérias no canal radicular, provocando a resposta imune dos tecidos periapicais que se encontram em contacto com o canal radicular pelo forâmen apical. Quando o agente agressor é bacteriano, chama-se de necrose por liquefação. Ocorrendo por bloqueio do suprimento sanguíneo de um determinado tecido, dá-se o nome de necrose por coagulação. (Leonardi et al., 2011).

Quando a polpa se torna necrótica pode ocorrer um crescimento bacteriano que, normalmente, se estende ao espaço do ligamento periodontal, tornando este dente sintomático e hipersensível ao calor, nomeadamente, ao calor da própria cavidade oral, dor à precursão ou até mesmo dor espontânea. Pode apresentar também, radiograficamente, uma lesão radiolúcida ao nível periapical (Fachin et al., 2001).

O índice de sucesso do tratamento endodôntico é alto quando este é realizado dentro dos princípios biológicos e técnicos satisfatórios. Quando se refere ao tratamento da polpa necrosada, devem ser levados em consideração vários aspetos, mas sempre com o mesmo princípio: remover os microrganismos localizados no tecido pulpar necrosado, bem como os que se encontram nas paredes dos canais radiculares e no interior dos túbulos dentinários (Kirchhoff et al., 2013).

A causa mais frequente da necrose do tecido pulpar são as bactérias e toxinas, que são associadas aos produtos da desintegração do tecido pulpar necrótico, este responsável pelo desenvolvimento da periodontite apical de origem endodôntica (All Kirchhoff et al., 2013).

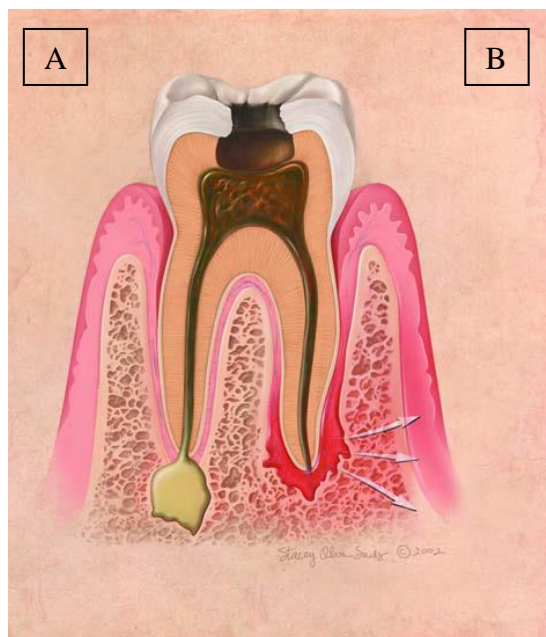


Figura 3: Ilustração da anatomia dentária quando o dente é afetado por uma carie profunda; (A) necrose pulpar e formação de um abscesso apical; (B) necrose pulpar e inflamação severa do periodonto que causa periodontite apical (Ref. Douglass et.al., 2003).

2.7.3 Abscesso apical agudo

Kanegane et al., (2003), menciona que num estudo sobre o atendimento de urgência, em medicina dentária, o doente refere a dor como a queixa mais citada e os procedimentos endodônticos como os mais frequentes.

O abscesso apical agudo é a causa mais comum de um abscesso dentário que é causado por infecção dos canais radiculares do dente por bactérias, principalmente anaeróbias, sendo as mais comuns: *Streptococcus*, *Fusobacterium*, *Porphyromonas*, *Preponema* e *Prevotella* (Jr. Siqueira e Rôças, 2013).

Os autores Herrera, et al., (2000), afirmam ser o abscesso apical como a principal e mais frequente causa da procura do atendimento de urgência.

A evolução do abscesso apical agudo é rápida, pois as manifestações clínicas estão envolvidas, não só com o dente como com os tecidos moles. A dor é espontânea, contínua, intensa, pulsátil, localizada e aumenta com o calor local. O aumento da mobilidade é enorme e a extrusão súbita e intensa, o que permite ao paciente sentir o dente muito alto em relação aos outros dentes em boca. Os sinais e sintomas provocados pelo aumento do ligamento periodontal, projetam o dente para fora do alvéolo e agredem as terminações nervosas. (Mahmound e Walton, 2010).

Esta patologia envolve um estado de extrema sensibilidade durante a mastigação, percussão e palpação. Assim sendo, o dente envolvido não irá responder a nenhum teste pulpar, mas vai exibir mobilidade de graus variados. Radiograficamente pode ou não existir espessamento do ligamento periodontal e radiolucidez periradicular. Já no fundo do vestíbulo e nos tecidos faciais adjacentes ao dente, podemos observar um edema, verificando-se a sensibilidade à palpação nos nódulos linfáticos cervicais e submandibulares, em algumas ocasiões o paciente pode apresentar febre (Berman e Hartwell, 2004).

Depois do rompimento do periósteo a mucosa periapical da região fica, numa fase inicial, aumentada de volume e de cor avermelhada, bem como, dura e dolorosa à palpação, o que caracteriza o abscesso submucoso imaturo, evoluindo para o abscesso submucoso maduro, tornando-se este amarelado e doloroso à palpação. Se o abscesso apical agudo se encontrar na fase intraóssea, a mucosa apresenta-se com aspeto normal, ao mesmo tempo que a inflamação dos tecidos moles vai progredindo, para além do local do dente afetado, criando assim a celulite facial. Origina-se, assim, uma tumefação na face do paciente que representa uma infeção disseminada por ação das enzimas bacterianas, que podem atingir dimensões consideráveis e conseqüentemente desfigurar o paciente (Douglas et al., 2003).

Quase 60% de todas as urgências dentárias não traumáticas estão associadas com o abscesso apical agudo. A morte, por esta patologia, é mais comum por obstrução das vias aéreas, sendo as zonas faciais mais afetadas, como: sub-lingual, sub-mandibular, pterigo-mandibular, bem como a área temporal, massetérica e retro-faringia, que podem encontrar-se ocasionalmente envolvidas (Jr. Siqueira e Rôças, 2013).

Uma vez difundida a infecção pode causar danos e sérios prejuízos à saúde do indivíduo, por isso, diante do seu tratamento é necessário estar atento a todos os sinais de alarme, (como a dispneia, disfasia, febre superior a 38°C, trismo intenso, impossibilidade do paciente seguir à risca o tratamento inicial, debilidade geral grave e especial atenção em pacientes imunocomprometidos) que indicam necessidade de internamento hospitalar (Tortamano et al., 2008).

O tratamento do abscesso apical agudo envolve a drenagem do conteúdo purulento, tratamento do canal radicular ou até mesmo a extração do dente, sempre com o intuito de remover a infecção. Em alguns casos a drenagem pode ser feita através do canal radicular, mas quando o inchaço está presente realiza-se a incisão e drenagem por via vestibular que sempre que possível deve ser realizada. Desde que existe esta abordagem, os resultados do tratamento são mais rápidos. Os antibióticos não são necessários na maior parte dos casos de abscessos apicais localizados e não complicados, mas já os analgésicos devem ser sempre prescritos para ajudar no controle da dor (Jr. Siqueira e Rôças 2013).

Segundo Leonardi et al. (2011), podemos classificar o abscesso em inicial e evoluído; no primeiro caso temos a localização do conteúdo purulento perto do forâmen apical do periósseo, apresentando-se com um aspecto de edema difuso sem ponto de flutuação (que se caracteriza por um ponto amarelado sobre o edema). No caso do abscesso evoluído, deve ser feita uma drenagem cirúrgica e a colocação de um dreno para evitar o fecho da incisão, facilitando a drenagem completa do mesmo. O autor defende ainda a utilização do tratamento sistêmico, que consiste em antibioterapia, tratamento anti-inflamatório e analgésico, tal como apresentados no quadro 1.

Não alérgicos a penicilina	Alérgicos á penicilina	Controlo da Dor
Amoxicilina 500mg – 1 capsula de 8 em 8 horas durante 7 dias; Fenoximetil penicilina potássica 500.000 UI – 6 em 6 horas durante 7 dias.	Azitromicina 500mg – 1 vez ao dia durante 3 dias; Cefalosporina 500mg – de 8 em 8 horas durante 7 dias; Clindamicina 600mg – de 8 em 8 horas durante 7 dias.	Ibuprofeno 400mg – a cada 6 horas por 3 dias; Pacientes com problemas gástricos: Acetaminofeno 1.000 mg – a cada 6 horas.

Tabela 2: Antibioterapia e controlo da dor, de acordo com tratamento do Abscesso Apical Agudo. Ref. (Leonardi et al., 2011 e Roda et al., 2007).

Os antibióticos no âmbito da medicina dentária são caracterizados por uma prescrição empírica, baseada na epidemiologia clínica e bacteriana. A indicação mais usual é a Amoxicilina, uma vez que, é um antibiótico de amplo espectro, assim como, se utiliza frequentemente, a Amoxicilina mais o ácido Clavulâmico de espectro um pouco mais reduzido, isto em pacientes não alérgicos às penicilinas. Em pacientes alérgicos utilizamos a Azitromicina e Clindamicina (Roda et al., 2007).

Existem evidências científicas de que os abscessos deveriam ser tratados através de drenagens pelo canal radicular ou através de incisões, portanto a antibioterapia não é necessária para remoção do agente agressor, uma vez que existem evidências de que os antibióticos não conseguem alcançar esse nicho, não permitindo eliminar os microrganismos presentes nos canais radiculares, devido à ausência de circulação sanguínea dentro da polpa necrótica e infetada, deste modo, a terapia antibiótica sistémica não tem acesso à fonte de infeção (Tortamano et al., 2008).

É importante referir que a realização da drenagem como tratamento de urgência, sem a realização do tratamento endodôntico após esse procedimento, em pacientes saudáveis e sem sinais de agravamento da infecção poderá ajudar a reduzir o abscesso e consequentemente a dor, não há necessidade de antibioterapia, pois a sua prescrição poderá prejudicar a drenagem posterior, onde o abscesso nem evolui nem regride, prolongando o seu estágio. Nestes casos é utilizada a fisioterapia do calor para ajudar e facilitar a drenagem do abscesso (Andrade, 2006).

Existem situações em que os antibióticos são indicados no abscesso apical agudo, incluindo situações de envolvimento sistêmico, febre, mal estar e linfonadenopatias. A infecção disseminada resulta em secreção purulenta, inchaço progressivo, trismos e abscessos em pacientes medicamente comprometidos com o risco de uma infecção secundária (Siqueira e Rôças, 2013).

No âmbito das infecções dentárias, os antibióticos sistêmicos utilizados destaca-se, claramente, a Amoxicilina, a Amoxicilina associada ao Ácido Clavulâmico, as Cefalosporinas, a Doxicilina, o Metronidazol, a Clidamicina e os Macrólitos como: a Eritromicina, a Claritromicina e a Azitromicina (Martinez et al., 2004 e Roda et al., 2007).

Segundo a American Heart Association, a Amoxicilina é recomendada há vários anos e é mantida no último protocolo estabelecido devido ao seu grande espectro para bactérias Gram-negativas, a sua elevada taxa de absorção e elevados níveis séricos, melhoram a sua penetração nos tecidos ósseos, com a grande vantagem de possibilitar menos administrações diárias. As Cefalosporinas também são referenciadas, pois apesar de possuírem um espectro de ação um pouco mais amplo em relação às Penicilinas, não são específicas contra as bactérias presentes numa infecção dentária, sendo reservadas ao uso hospitalar. Não deve ser trocada uma Penicilina por uma Cefalosporina, pois não trás vantagens clínicas relevantes (Tortamano et al., 2008).

A maior parte das espécies bacterianas envolvidas em infecções endodônticas, incluindo o abscesso, são suscetíveis às penicilinas, tornando-se assim, a penicilina, a droga de eleição para o tratamento de infecções endodônticas quando os doentes não são alérgicos. A Penicilina V ou a Amoxicilina são vulgarmente prescritas. Parece ser prudente usar a Amoxicilina com um amplo espectro de atividade antimicrobiana em relação a Penicilina V, para além desse facto, a Amoxicilina promove uma melhoria mais rápida da dor e do inchaço. Em casos de maior severidade de doença usa-se uma associação de Amoxicilina mais Ácido Clavulâmico ou Metronidazol, devido ao seu ótimo efeito antimicrobiano e ao seu amplo espectro de ação incluindo os resistentes à Penicilina, permitindo assim que os sintomas melhorem logo a partir do terceiro dia (Jr. Siqueira e Rôças 2013).

A Clindamicina continua a ser o tratamento de eleição para os pacientes alérgicos a betalactamases, na maior parte destas infecções, devido a sua forte presença de atividade frente as bactérias anaeróbias (Martínez et al., 2004).

A Clindamicina é um antibiótico com forte atividade antimicrobiana contra as bactérias anaeróbias da cavidade oral e tem demonstrado bons resultados clínicos muito similares aos dos tratamentos do abscesso realizados com Penicilinas. Contudo, a grande desvantagem deste antibiótico é o facto de apresentar efeitos gastrointestinais adversos e diarreia durante o tratamento, sendo esta a razão pela qual esta droga é apenas utilizada como alternativa em pacientes alérgicos à penicilina ou em casos de falha no tratamento com Amoxicilina (Jr. Siqueira e Rôças, 2013).

Quando os sinais e sintomas desta patologia regridem, há a necessidade do paciente voltar ao consultório para que se realize o tratamento endodôntico completo (preparo biomecânico e posterior obturação), pois quando este não é realizado, o que acontece é a evolução do processo agudo para um processo crónico. Neste processo de evolução, o que acontece é a procura de uma via de saída da porção purulenta, presente na fase aguda, através de uma zona de menor resistência, até ao alcance da mucosa criando-se uma fístula, por onde o conteúdo purulento vai ser drenado. Estas fístulas localizam-se na cavidade intra ou extra-oral, mas nunca deverão ser drenadas, uma vez que, este processo de abscesso é espontâneo (Leonardi et al., 2011).

No Abscesso apical crônico sem sintomatologia clínica, nem sensibilidade à pressão mastigatória, tão pouco à percussão, os testes de vitalidade pulpar são ineficazes e só a imagem radiográfica exibe radiolucidez periradicular. Condição que é distinguida da periodontite crônica, por drenar o conteúdo da lesão, intermitentemente, através de uma fístula associada (Herrera et al., 2000).

Segundo Rosenberg, P. (2002), no tratamento endodôntico de urgência é fundamental, uma vez diagnosticada a alteração pulpar ou periapical, devendo proceder-se inicialmente com o objetivo de eliminar o agente agressor. A seguinte tabela apresenta resumidamente as características de cada uma das urgências endodônticas abordadas, bem, como as respostas aos testes de diagnóstico mais utilizados no dia-a-dia da prática clínica odontológica, assim como a respectiva modalidade de tratamento.

Urgências endodônticas	Características da dor	Testes de Diagnóstico	Radiografia	Modalidades de tratamento	
				Clínico	Farmacológico
Pulpite Irreversível	Dor espontânea, persistente, intensa, aguda e em casos mais graves difusa, que pode durar segundos ou horas; Intensifica durante a noite;	Teste do frio é positivo e a dor prolongada Em casos de maior inflamação é o calor que aumenta a dor e o frio alivia a mesma;	O rx demonstra um espessamento do ligamento periodontal e evidencia irritação pulpar em resultado da sua calcificação; Denota ainda a exposição pulpar; caries e restauros profundos;	O TENC é indispensável	Controlo da dor com analgésicos ou opióide fraco combinado com um anti-inflamatório;
Periodontite apical aguda	Dor em moedeira, latejante, espontânea moderada a forte, que pode durar dias;	Teste de precursão e palpação positivo, os testes de vitalidade pulpar pode dar resultados positivos ou negativos; Dor á mastigação	O rx não exhibe radiolucidez mas apresenta espaçamento do ligamento periodontal;	Passa por um Auguste oclusal, pulpectomia com irrigação e medicação intracanal;	Analgésico e anti-inflamatórios para o controlo da dor e em casos de infeção severa antibioterapia;
Abcesso apical agudo	Dor espontânea, continua, interna e pulsátil;	Aumenta com o calor e é sensível a palpação precursão e mastigação; Aumento da mobilidade do dente e sensação de dente alto; Palpação de nódulos linfáticos dolorosa, podendo o paciente apresentar febre, trismo, disfagia e dispneia;	O rx demonstra espaçamento do ligamento periodontal, bem como radio lucidez periapical;	Drenagem do conteúdo purulento, TENC, em último recurso extração;	Analgésico para o controlo da dor; Antibióticos em casos de infeção complicada e estendida;

Tabela 3: Tabela e resumo das urgências endodônticas, suas características e modo de atuação (Ref Leonardi, et al., 2011; Martinez, et al., 2004; Totamano, et al., 2008; Berman e Hartwell, 2004; Deus, 2010; Levin, et al., 2009; Ingle, 2008; Carrotte, 2004; Sahli e Aguadé, 2004; Estrela 2004).

III Conclusão

Neste trabalho de revisão, conclui-se que existem alguns princípios e identificações determinantes sobre as urgências endodônticas presentes nos consultórios. A partir de considerações relevantes relatadas pelos autores, sabe-se que a razão mais comum e com maior motivo para o aparecimento do paciente no consultório é a dor orofacial de origem odontogênica, podendo ser de origem pulpar ou periapical, mas também apesar de bem menos frequente, a dor relacionada com a hipersensibilidade dentária.

A dor aguda está associada a condições clínicas de rápida instalação, por vezes, autolimitadas e capazes de produzir, num curto espaço de tempo, sintomas graves e difíceis de suportar pelo paciente. O tratamento desta dor é urgente e tem como ponto principal a cura, ou o alívio da condição causadora dos sintomas (Carrote, 2004).

A dor com origem na anatomia dentária pulpar, pode ser controlada a partir de fármacos em conjunto com técnicas e tratamentos endodônticos. Verdade é que, para cada tipo de urgência endodôntica a dor pode variar, podendo ser: aguda, espontânea, provocada, intermitente, continua, pulsátil e difusa.

O medo da dor de origem dentária pode ser considerado como um dos principais motivos que faz retardar ou até mesmo impedir a ida de um grande número de pessoas ao médico dentista.

O diagnóstico e o plano de tratamento são dois dos parâmetros fundamentais na prática da urgência endodôntica. O primeiro, ajuda a determinar qual a patologia que envolve a polpa, bem como, a sua origem, para que o segundo passo de planeamento do tratamento possa ser corretamente executado e adaptado às diferentes situações e patologias apresentadas pelo paciente (Cohen, S. et al., 2000).

Jr.Siqueira e Lopes (2004), referenciam que a dor orofacial de natureza odontogênica, corresponde a cerca de 90% dos casos de urgência nos consultórios dentários e que para o alívio dos sintomas são necessários tratamentos endodônticos.

Defendidos por vários autores, os testes de diagnóstico mais utilizados e relevantes para as diferentes urgências apresentadas, são os testes periradiculares e os testes de vitalidade pulpar (Leonardi et al, 2001).

As urgências primárias de significado endodôntico identificadas na literatura, nos últimos anos, são a pulpíte irreversível, periodontite apical aguda e o abscesso apical agudo.

Um paciente que sofre de uma urgência endodôntica está em sofrimento, logo requer uma intervenção adequada e imediata. Esta deve, mesmo assim, ser realizada com tranquilidade e atenção redobrada a todos os sinais e sintomas, para que o plano de tratamento seja o mais adequado e possível e assim cessar o mais rapidamente a dor e o desconforto ao paciente, motivando-o para o seguimento do tratamento odontológico.

Cohen et al. (2000), referem três dos componentes básicos da interação paciente e médico dentista que mais afetam de modo significativo, o diagnóstico e plano de tratamento deste tipo de urgências. São elas, o modo de percepção da dor por parte do paciente, a avaliação realizada pelo profissional e a decisão do tratamento a efetuar.

O tratamento de urgência, deve ser dirigido à causa principal, visando aliviar os sintomas e acabar com a dor do paciente, utilizando técnicas endodônticas, quando necessário o tratamento farmacológico analgésico, anti-inflamatório ou até mesmo antibióticos.

No caso das urgências odontológicas mais comuns referidas nesta pesquisa, o tratamento endodôntico é indispensável para que o dente volte a recuperar as suas principais funções e o paciente possa ter o alívio esperado.

Contudo, deve ser sempre reforçado ao paciente a importância de seguir o plano de tratamento iniciado na consulta de urgência e em consultas posteriores, para que este possa ser realmente eficaz e concluído, produzindo os efeitos desejados e descritos no plano de tratamento inicial traçado.

V – Bibliografia

Andrade, E. (2006). *Terapêutica medicamentosa em odontologia – Procedimentos clínicos e uso de medicamentos nas principais situações na prática odontológica*. São Paulo, Artes Médicas.

Bender, I. B. (2000). Pulpar Pain diagnosis - a review. *Jornal of Endodontics*, 26, pp. 175-179.

Berman, H. e Hartwell, R. (2007). Capítulo 1 – Diagnostico. In: Cohen, S. e Hargreaves, K. (Ed.). *Caminhos da Polpa. Rio de Janeiro*. Elsevier, pp. 2-37.

Carrote, P. (2004). Endodontics: Part 1. The modern concept of root canal treatment. *British Dental Journal*, 197, pp. 181-183.

Carrote, P. (2004). Endodontics: Part 2. Diagnosis and treatment planning. *British Dental Journal*, 197(6), pp. 231-238.

Carrote, P. (2004). Endodontics: Part 3. Treatment of endodontic emergencies. *British Dental Journal*, 197(6), pp. 299-305.

Deus, Q.D. (2010). *Endodontia*. 5ª Edição. Rio de Janeiro, Medsi.

Douglass, A. et al. (2003). Common dental emergencies. *American Fam*, 67(3), pp. 7-11.

Estrela, C. (2004). Estruturação do Diagnostico Endodôntico. In: Estrela, C. (Ed.). *Ciência Endodôntica- Volume I*. São Paulo, Artes Médicas Lda, pp. 23-53.

Estrela, C. (2004). Diagnostico das alterações da polpa dentária. In: Estrela, C. (Ed.). *Ciência Endodôntica- Volume I*. São Paulo, Artes Médicas Lda, pp. 60-180.

Estrela C. et al. (2011). Diagnostic and clinical factors associated with pulpal and periapical pain. *Brazilian Dental Journal*, 22(4), pp. 306-311.

Fachin, E. V. F. (2001). Relação pulpo periodontal: considerações histológicas e clínicas. *Jornal Brasileiro Clínica Estética Odontológica*, 3(6), pp. 63-69.

Fava, L. (1998). Acute apical periodontitis: incidence of post-operative pain using two different root canal dressings. *International Endodontic Journal*, 31, pp. 343-347.

Filho, I. et al. (2006). A influência da doença periodontal sobre o tecido pulpar – avaliações clínicas e radiográficas. *Sitientibus*, 43, pp.101-114.

Giuroiu, L. C. et al. (2015). Dental Pulp: Correspondences and contradictions between clinical and histological diagnosis. Disponível em <<http://dx.doi.org/10.1155/2015/960321.htm>>. [Consultado em 01/07/2015].

Hargreaves, M. K. e Keiser, K. (2007). Analgésicos em Endodontia. In: Cohen S. e Hargreaves, M. K. (Ed.). *Caminhos da Polpa*. Rio de Janeiro, Guanabara Koogan, pp. 668-685.

Hargreaves, M. K. e Keiser, K. (2007). Estratégias de controle da dor endodôntica. In: Cohen S. e Hargreaves, M. K. (Ed.). *Caminhos da Polpa*. Rio de Janeiro, Guanabara Koogan, pp. 93-105.

Herrera, D. et al. (2000). The Periodontal Abscess. *Journal Periodontal*, 27(6), pp. 387-394.

Rossmann, E. L. et al. (2007). Diagnóstico e controle da Emergência das dores oro-faciais de natureza odontogênica: diagnóstico e tratamento endodôntico. In: Cohen, S. e Hargreaves, M. K. (Ed.). *Caminhos da polpa*. Rio de Janeiro, Guanabara Koogan, pp. 40-78.

Ingle, J. (2008). *Endodontics*. 6ª Edição. USA, BC Decker.

Jafarzadeh, H. et al. (2010). Review of pulp sensibility tests. Part I: general information and thermal tests. *International Endodontic Journal*, 43, pp. 738-762.

Jr.Siqueira, F. (1997). Tratamento das emergências e urgências endodônticas. In: Jr.Siqueira, F. (Ed.). *Tratamento das infecções endodônticas*. 7ª edição. Rio de Janeiro, Medsi, pp. 145-156.

Jr. Siqueira e Lopes, H. (2004). Emergências e urgências em endodontia. In: Jr. Siqueira e Lopes, H. (Ed.). *Endodontia – Biologia e técnica*. 2ª edição. Rio de Janeiro, Guanabara Koogan, pp. 780-800.

Jr.Siqueira e Rôças, I. (2013). Microbiology and treatment of acute apical abscesses. *Clinical Microbiology Reviews*, 26(2), pp. 255-273.

Kanegane, K. et al. (2003). Ansiedade ao tratamento odontológico em atendimento de urgência. *Revista Saúde Pública*, 37, pp.786-792.

Kirchhoff, A. et al. (2013). Periapical repercussion of pulpal necrosis. *Revista Gaúcha de Odontologia*, 61, pp. 469-475.

Kaptan, F. R. et al. (2013). Treatment approaches and antibiotic use for emergency dental treatment in Turkey. Disponível em <<http://dovepress.com.htm>>. [Consultado em 28/06/2015].

Leonardo, D. et al. (2011). Pulp and periapical pathologies. *RSBO*, 8(4), pp. 47-61.

Levin, L. et al. (2009). Identify and define all diagnostic terms for pulpal health and disease states. *Journal of Endodontics*, 35(12).

Mahmound, T. e Walton, E. R. (2010). *Endodontia- Princípios e Práticas*. 4ª edição. Rio de Janeiro, Elsevier.

Marques, J. L. e Amorim, C. V. G. (2002). Passo a passo- avaliação clínica e diagnóstico das patologias pulpares e periapicais. In: Gonçalves, E.N. e Cardoso, R. J. (Ed.). *Atualização na clínica Odontológica*. São Paulo, Artes Médicas, pp. 55-76.

Martinez, A. et al. (2004). Documento de consenso sobre el tratamiento antimicrobiano de las infecciones bacterianas odontogénicas. *Medicina Oral Patologia Oral y Cirurgia Bucal*, 9, pp. 363-76.

Martins, P. E. (2014). Estudo epidemiológico de urgências odontológicas da FOP/UPE. *RFO*, 19(3), pp. 316-322.

Matthews, D. et al. (2003). Emergency management of acute apical abscesses in the permanent dentition: A systematic review of the literature. *Evidence-Based Dentistry*, 69(10), pp. 67-69.

Munerato, M. et al. (2005). Urgências em odontologia: um estudo retrospectivo. *Revista Faculdade Odontológica*, 46(1), pp. 90-95.

Murrer, D. R. et al. (2014). Ansiedade e medo no atendimento odontológico de urgência. *Revista Odontológica Brasileira Central*, 23(67), pp.196-201.

Nery ,M. et al. (2012). Estudo longitudinal do sucesso clínico-radiográfico de dentes tratados com medicação intra-canal de hidróxido de cálcio. *Revista Odontológica*, 41(6), pp. 396-401.

Nogueira, G. (2000). Desenvolvimento de um Sensor de Fluxo Sanguíneo via Técnica Laser Doppler. (Ed.). In: XVII *Enc. Nacional de física da matéria condensada*, Florianópolis, pp. 1-3.

Odai, D. E. (2015). Assessment of pain among a group of Nigerian dental patients, 8(251).Disponível em <<http://www.biomedcentral.com/1756-0500/8/251.html>>. [Consultado em 29/06/2015].

Orstavik, D. e Ford T. (2007). Emergências Endodônticas. In: Orstavik, D. e Ford T. (Ed.). *Fundamentos de endodontia*. São Paulo, Santos, pp. 317-339.

Orstavik, D. e Ford, T. (2007). Prevenção e tratamento da periodontite apical. In: Orstavik, D. e Ford, T. (Ed.). *Fundamentos de endodontia*. São Paulo, Santos, pp. 263-265.

Orstavik, D. e Ford, T. (2007). Procedimentos para o diagnóstico em endodontia. In: Orstavik, D. e Ford, T. (Ed.). *Fundamentos de endodontia*. São Paulo, Santos, pp. 29-59.

Paiva, J.G. e Antoniazzi, J. H. (1993). *Endodontia- Bases para a prática clínica*. 3ª edição. São Paulo, Artes Médicas.

Ponce, P. (2012). Dor Aguda, Ansiedade e Agitação. In: Ponce, P. (Ed.). *Manual de Urgencias e Emergencias*. Lidel, Ed Tecnicas lda.

Provenzano, C. J. (2013). Metaproteome Analysis of Endodontic Infections in Association with Different Clinical Conditions, 8(10). Disponível em <<http://www.plosone.org.htm>>. [Consultado em 02/07/2015].

Roda, R. et al. (2007). Antibiotic use in dental practice. A review. *Medicina Oral Patologia Oral y Cirurgia Bucal*, 12, pp. 186-92.

Rosenberg, P. (2002). Clinical strategies for managing endodontic pain. *Endodontic Topics*, 3, pp. 78-92.

Rubio, A. G. et al. (2015). Lesiones periapicales. Diagnóstico y Tratamiento. *Odontoestomatología*, 31, pp.31-42.

Sahli, C. e Aguadé, E. (2001). *Endodontia – Técnicas clínicas y bases científicas*. Elsevier Masson.

Santos, K. et al. (2011). Concordância diagnóstica em endodontia em clínicas odontológicas. *Revista Gaúcha de Odontologia*, 59(3), pp. 365-371.

Sadaf, D. et al. (2014). Factors Associated with Postoperative –Pain in Endodontic Therapy. *Intrenational Journal of Biomedical Science*, 10(4), pp.243-247.

Seltzer S. (2004). Pain in endodontices. *Journal of Endodontics*, 30(7), pp. 501-503.

Siqueira, T. et al. (2004). Clinical Study of patients with persistent orofacial pain. *Arquivo Neuropsiquiátrico*, 62(4), pp. 988-996.

Silveria, D. L. (2012). Laser Doppler em Endodontia: Revisão da literatura. *Journal Health Science Institute*, 30(2), pp. 120-124.

Smith, E. et al. (2004). An evaluation of use tooth temperature to asseses human pulp vitality. *Journal of Endodontics*, (37), pp. 80.

Soares, I. e Goldberg, F. (2001). Emergências Endodônticas. In: Soares, I. e Goldberg, F. (Ed.). *Endodontia: Técnica e Fundamentos*. Porto Alegre, Artmed, pp. 250-273.

Stewart, T. (2005). Diagnosis and treatment planning are essential prior to commencing endodontic treatment: Discuss this statement as it relates to clinical endodontic management. *Australian Endodontic Journal*, 31(1).

Tortamano, I. et al. (2008). Antibiotioterapia no tratamento de abcessos periapicais agudos: quando indicar e como procede. *Revista Odontológica*, 16(32), pp. 5-8.