

Neutel, C., *Retratamento Endodôntico Cirúrgico*
Revisão Bibliográfica

Carla Sofia Rodrigues Neutel

Retratamento Endodôntico Cirúrgico

Porto, 2010

Neutel, C., *Retratamento Endodôntico Cirúrgico*
Revisão Bibliográfica

Carla Sofia Rodrigues Neutel

Retratamento Endodôntico Cirúrgico

Neutel, C., *Retratamento Endodôntico Cirúrgico*
Revisão Bibliográfica

Porto, 2010

Carla Sofia Rodrigues Neutel

Retratamento Endodôntico Cirúrgico

Artigo Científico apresentado à Universidade

Fernando Pessoa como parte dos requisitos

para obtenção do grau de Mestrado Integrado em Medicina Dentária

Retratamento Endodôntico Cirúrgico

Revisão Bibliográfica*

Neutel, C.

Aluna de Medicina Dentária

Faculdade Ciências da Saúde – UFP

14700@ufp.pt

* Artigo revisto por Dr. Miguel Albuquerque Matos

Resumo

Introdução: O retratamento endodôntico é o tratamento endodôntico de um dente que apresenta periodontite apical recorrente ou recidivante. A lesão pós-tratamento é originada por diversos factores tais como: trauma, reacção a corpo estranho, infecção extra-radicular, quisto verdadeiros, problemas iatrogénicos e microrganismos persistentes ou recorrentes intracanalares. O retratamento não cirúrgico é muitas vezes associado ao cirúrgico. **Objectivo:** Identificar as causas de fracasso do tratamento endodôntico e as distintas opções de tratamento. **Material e Métodos:** Através do motor de busca *Pub-med*, utilizando as palavras-chave, “*Surgical endodontic retreatment*”, “*Endodontic retreatment*”, “*endodontic filling materials*”, “*extrusion of endodontic obturation materials*”, “*endodontic failure*”, “*calcifying odontogenic cyst*”, “*Tooth reimplantation*” foram encontrados 261 artigos. Os artigos que obedeciam aos critérios seleccionados foram 25. **Conclusão:** A escolha do retratamento não cirúrgico é sempre a 1º opção, pois permite solucionar a maioria dos fracassos quando um tratamento endodôntico não funciona. Para além disso, oferece mais benefícios e menor risco em certos casos, é menos invasivo que o cirúrgico, havendo menores danos pós-operatórios. Em casos em que o clínico tem dificuldade em eliminar os microrganismos persistentes no canal, a escolha do tratamento poderá passar pelo retratamento endodôntico cirúrgico. **Palavras-chave:** “*Surgical endodontic retreatment*”, “*Endodontic retreatment*”, “*endodontic filling materials*”, “*extrusion of endodontic obturation materials*”, “*endodontic failure*”, “*calcifying odontogenic cyst*”, “*Tooth reimplantation*”.

Abstract

Introduction: The endodontic retreatment is endodontic treatment of a tooth, presenting apical periodontitis recurrent or relapsed. The lesion after treatment is caused by several

factors such as trauma, foreign body reaction, extra-radicular infection, true cyst, iatrogenic problems and persistent or recurrent intracanal microorganisms. The non-surgical retreatment is often associated with surgery. **Aim:** Identify the causes of failure of endodontic treatment and the different treatment options. **Methods and Material:** Through search engines like *Pub-med*, using as keywords, “*Surgical endodontic retreatment*”, “*Endodontic retreatment*”, “*endodontic filling materials*”, “*extrusion of endodontic obturation materials*”, “*endodontic failure*”, “*calcifying odontogenic cyst*”, “*Tooth reimplantation*”. it was found 261 articles. The articles that conformed to the criteria selected were 25. **Conclusion:** The choice of nonsurgical retreatment is always the 1st option because it allows solving most of the failures, when a root canal treatment does not work. In addition, it offers more benefits and less risk in some cases is less invasive than surgery, with less postoperative trauma. In cases where the clinician has difficulty in eliminating the microorganisms persisting in the channel, the choice of treatment can be obtained by surgical endodontic retreatment. **Keywords:** “*Surgical endodontic retreatment*”, “*Endodontic retreatment*”, “*endodontic filling materials*”, “*extrusion of endodontic obturation materials*”, “*endodontic failure*”, “*calcifying odontogenic cyst*”, “*Tooth reimplantation*”.

I.Introdução

1. Periodontite Apical e sua Etiologia

O retratamento endodôntico é o tratamento endodôntico de um dente que apresenta periodontite apical recorrente ou recidivante. A lesão pós-tratamento é originada por diversos factores tais como: trauma, reacção a corpo estranho, infecção extra-radicular, quistos radiculares, problemas iatrogénicos e microrganismos persistentes ou recorrentes intracanales. (Orstavik e Ford, 2004)

A infiltração bacteriana como próprio nome indica é a entrada de microrganismos através da coroa dentária para o sistema de canais radiculares, seguido de uma colonização bacteriana. As infecções pulpares comumente progridem para necrose total da polpa e periodontite apical com destruição óssea localizada. (Orstavik e Ford, 2004).

Estudos subsequentes em humanos confirmam a relação de causa-efeito entre a infecção pulpar e a periodontite apical. Existem várias maneiras das bactérias infectarem a polpa: caminho directo, via hematogena ou através de bolsas periodontais. O mais comum é a

invasão directa como uma sequela do processo de cárie. A infecção via hematogena consiste nos microrganismos que invadem a circulação sanguínea a partir de um traumatismo gengival ou polpas afectadas por cárie ou trauma. Esta via pode ser a causa da infecção microbiana em dentes traumatizados, mas são. Os organismos também podem invadir a polpa directamente a partir de uma bolsa periodontal, via canais acessórios, conhecida por lesão endo-perio. (Orstavik e Ford, 2004).

O trauma físico para o dente pode causar danos expressivos à polpa e ao seu suprimento sanguíneo, resultando em inflamação pulpoperiapical. Se o trauma for muito severo e houver uma interrupção imediata da circulação sanguínea para o dente, a polpa torna-se necrótica. (Orstavik e Ford, 2004).

Os factores iatrogénicos incluem todos os erros cometidos pelo clínico, quer por falta de experiência, não cumprimento do protocolo adequado ou grau de dificuldade do caso. Os erros cometidos pelo clínico incidem num acesso insatisfatório à cavidade de acesso, canais não identificados, preparação canalar imprópria com repercussões na obturação, complicações na instrumentação tais como a formação de degraus, fractura de instrumentos e perfurações, e por último o extravasamento do material obturador do canal. (Brkić *et al.* 2009).

2. Causas de fracasso de um tratamento endodôntico

2.1. Factores Intraradiculares

Quando o espaço canal e os túbulos dentinários estão contaminados por microrganismos e estes atingem o tecido perirradicular, podem dar origem a uma periodontite apical. Estes microrganismos podem ser persistentes ou recorrentes. (Carr *et al.*, 2009).

Persistentes- Estes microrganismos são chamados de resistentes pois, mesmo quando a técnica de assepsia dos canais é efectuada de forma adequada, estas bactérias permanecem dentro do canal. Independentemente da técnica de irrigação utilizada, não é possível eliminar as bactérias a 100 %, as remanescentes devem ser obliteradas nos túbulos dentinários pela obturação. Se a obturação não “sepultar” adequadamente estas bactérias que possam ter

permanecido, então uma infecção pós-tratamento pode ou normalmente ocorrerá. Os microrganismos persistentes são a maior causa de insucesso endodôntico. (Carr *et al.*, 2009).

Várias complicações iatrogênicas, tais como a criação de degraus ou fractura de instrumentos resultam na manutenção de bactérias no sistema de canais radiculares. Não é a complicação em si mesmo que leva a uma infecção persistente, mas sim a incapacidade ou impossibilidade de remover ou “sepultar” os microrganismos presentes, que podem levar a este estado patológico. (Brkić *et al.* 2009).

Recorrentes- Nas infecções recorrentes, tem-se que a entrada dos microrganismos é preferencialmente coronal, e é posterior ao tratamento endodôntico do sistema de canais radiculares, ou seja, elas são reintroduzidas após tratamento endodôntico. (Carr *et al.*, 2009).

2.1.1. Flora bacteriana

A flora bacteriana varia consoante a condição dentária, isto é, um dente sem tratamento endodôntico possui uma diversidade bacteriana bastante grande, composta na sua maioria por anaeróbios. Um dente com tratamento endodôntico apresenta na sua maioria microrganismos Gram + não anaeróbios. A espécie mais encontrada num dente endodôntico com infecção recorrente ou persistente é *Enterococcus faecalis*. Se por outro lado um dente estiver subobturado, o seu tipo de flora vai ser semelhante a um dente necrosado. (Carr *et al.*, 2009). Estudos longitudinais em animais de laboratório, têm demonstrado que com o tempo a proporção de anaeróbios obrigatórios aumenta, enquanto que a de organismos facultativos diminui. Praticamente todas as combinações bacterianas presentes nos canais devem ser consideradas patogénicas, uma vez que podem induzir a periodontite apical e a destruição óssea. (Orstavik e Ford, 2004).

2.1.1.1. *Enterococcus Faecalis*

A bactéria *E.Faecalis* está dentro do grupo de microrganismos designados por enterococos fecais (*Streptococci fecais*). (Suschitra e Kundabala, 2001).

A *E.Faecalis* foi ocasionalmente encontrada em infecções endodônticas primárias, mas também em lesões pós-tratamento. Esta espécie é a mais encontrada em infecções orais, tais

como: periodontite marginal, sistema de canais radiculares infectados e abscessos periradiculares. (Suschitra e Kundabala, 2001).

Foi demonstrado in vitro que a *E.Faecalis* invade os túbulos dentinários e forma colônias, sobre condições extremas com deficiência de nutrientes e a presença de medicamentos anti-microbianos. A *E.Faecalis* tem a capacidade de colonizar os canais radiculares e sobreviver sem o suporte das outras bactérias e é resistente ao efeito anti-microbiano do hidróxido de cálcio. (Suchitra e Kundabala, 2001).

2.2. Factores Extraradiculares

Ocasionalmente as células bacterianas podem invadir os tecidos periradiculares por difusão da infecção do espaço do canal radicular, via extrusão de resíduos de dentina infectada, (Cohen e Hargreave, 2007 *cit in* Holland *et al.*,1980) ou pela contaminação na sobre instrumentação utilizando limas contaminadas. (Cohen e Hargreave, 2007 *cit in* Weiger *et al.*,1995).

Outro caminho para o ingresso microbiano é por bolsas periodontais contaminadas que comunicam com a área apical. (Cohen e Hargreave, 2007 *cit in* Simon *et al.*,1972).

2.3. Reacção a corpo estranho

Os materiais usados na endodontia são biocompatíveis com os tecidos dentários, no entanto, pode haver reacções imunológicas contra estes materiais, levando a reacções periapicais. (Ricucci *et al.*, 2009).

2.3.1. Cristais de colesterol

Colesterol é um precursor esteróide que está presente em abundância em todas as células animais. A decomposição de cristais de colesterol pode levar a periodontite apical. (Cohen e Hargreave, 2007 *cit in* Trott *et al.*,1973).

Acredita-se que os cristais são formados a partir de colesterol libertado por eritrócitos em desintegração de vasos sanguíneos estagnados dentro da lesão, linfócitos, plasmócitos e macrófagos morrem em grandes proporções e desintegram-se nas lesões periapicais crônicas. Este processo de cristalização do colesterol, leva a uma concentração de macrófagos e células gigantes ao redor dos cristais de colesterol (incapazes de degradarem o colesterol cristalino), induzindo uma típica reacção ao corpo estranho. (Cohen e Hargreave, 2007).

2.3.2. Sobre obturação e Sobre extensão

Sobre extensão - É o extravasamento de cones de guta-percha para os tecidos periapicais, vai haver invasão do espaço perirradicular. (Ricucci *et al.*, 2009).

Sobre obturação – É o extravasamento de cimento endodôntico em pequenas porções, não chega a comprometer o sucesso do tratamento endodôntico. (Tahan *et al.*, 2010).

2.4. Quistos Radiculares

Os quistos são formados nos tecidos perirradiculares quando o epitélio embrionário começa a proliferar na presença de inflamação crônica. Os restos epiteliais de Malassez são a fonte do epitélio. Existem dois tipos de quistos, o quisto periapical verdadeiro e o quisto em bolsa. (Estrela *et al.*, 2009).

2.4.1. Quisto Verdadeiro

Quistos verdadeiros têm uma cavidade ou um lúmen com um revestimento epitelial contínuo (não comunica com o canal radicular). Devido ao seu revestimento epitelial contínuo, os quistos verdadeiros não se solucionam pelo tratamento endodôntico não cirúrgico e normalmente requerem a remoção cirúrgica. (Estrela *et al.*, 2009).

2.4.2. Quisto em Bolsa

Quistos em bolsa o lúmen abre para o canal radicular do dente afectado. (Estrela *et al.*, 2009).

3. Plano de tratamento

O plano de tratamento é baseado na experiência, sabedoria e metodologia do Médico Dentista, expondo ao paciente o tempo em que irá ocorrer o tratamento, o orçamento, benefícios, ou até possíveis consequências, não esquecendo que o paciente é que vai decidir se quer realizar o tratamento. O Médico Dentista tem a função de decidir o que é melhor para a situação dentária do paciente, colocando vários planos de tratamento em discussão. (Cohen e Hargreave, 2007).

Numa situação em que a etiologia da lesão permanece desconhecida, o Médico Dentista antes de proceder ao tratamento do paciente, deverá aconselhá-lo a outro Médico especialista na área em questão, para um esclarecimento no diagnóstico. Após um diagnóstico e plano de tratamento estabelecido, as opções são:

3.1. Não fazer nada

Nesta opção o Médico Dentista não efectua qualquer tipo de tratamento, a lesão do paciente é vigiada periodicamente. Este tipo de lesão tem de ser assintomática. O Médico Dentista tem de explicar todo o decorrer da lesão ao longo do tempo, para evitar complicações futuras relativas a queixas de abandono médico ou até mesmo negligência médica. (Cohen e Hargreave, 2007).

3.2. Extrair o dente

A extracção dentária é cada vez menos usada como opção de tratamento. Manter o dente deverá ser sempre a 1ª opção, nenhum implante ou coroa consegue mimetizar a nível estético um dente natural. (Pennington *et al.*, 2009).

Com as técnicas actuais na endodontia, é cada vez menos aceite como opção de tratamento a extracção dentária. O critério de extracção ou não da peça dentária deve-se basear na restaurabilidade desta. (Pennington *et al.*, 2009).

3.3. Retratamento não cirúrgico

O retratamento não cirúrgico torna-se viável quando a etiologia da lesão é devida a microrganismos persistentes ou recorrentes intracanalares. O retratamento não cirúrgico é muitas vezes associado ao cirúrgico. (Cohen e Hargreave, 2007 *cit in* Sundqvist *et al.*, 1998).

A escolha do retratamento não cirúrgico é sempre a 1º opção, pois oferece mais benefícios e menor risco para o paciente, é menos invasivo que o cirúrgico, havendo menores danos pós-operatórios. Em casos em que o clínico tem dificuldade em eliminar os microrganismos persistentes no canal, a escolha do tratamento poderá passar a cirúrgico, pois há uma necessidade de avaliar a razão risco/benefício do retratamento não cirúrgico. (Karabucak e Setzer, 2009).

O retratamento não cirúrgico pode ser realizado em dentes com periodontite apical, dentes com cirurgias apicais anteriores sem sucesso, e até mesmo em dentes com degraus ou com instrumentos fracturados no seu interior. Este é retratado como a necessidade de aceder outra vez à área apical, com uma técnica não cirúrgica. Esta técnica tem vários passos: preparo da cavidade de acesso coronário, remoção de todas as obturações anteriores do canal, desobstrução dos canais com a finalidade de chegar até ao comprimento de trabalho. Neste último passo vai-se proceder à limpeza e assépsia dos canais, para posteriormente permitir um bom selamento hermético e nova obturação tridimensional. (Cohen e Hargreave, 2007).

3.4. Retratamento Cirúrgico

Quando o tratamento endodôntico não cirúrgico não funciona, ou não é viável, temos o tratamento endodôntico cirúrgico como última opção para manter o dente na cavidade oral.

A cirurgia endodôntica é um recurso terapêutico no tratamento das patologias que afectam os tecidos periapicais. A técnica cirúrgica utilizada é variável segundo características anatómicas e os factores etiológicos locais. A cirurgia endodôntica engloba dois grandes grupos, **Cirurgia Perirradicular** e **Cirurgia de Reposicionamento**. (Cohen e Hargreave, 2007).

Os grandes objectivos da cirurgia são eliminar o foco infeccioso e conservar o dente em causa mediante a realização de cirurgia apical. As indicações para a cirurgia endodôntica envolvem 3 grupos: cirurgia correctiva por erros de técnica, cirurgia por anomalias anatómicas e cirurgia por patologia dentária. (Karabucak e Setzer, 2009).

A cirurgia correctiva por erros de técnica engloba: perfurações da raiz, presença de instrumentos dentro do canal radicular, falsos trajectos, obturação radicular incorrecta que não pôde ser eliminada, sobre instrumentação, sobre obturação, patologia periapical persistente e o tratamento endodôntico não cirúrgico não é possível. (Karabucak e Setzer, 2009).

A cirurgia por anomalias dentárias engloba: dens in dente (tipo III), grandes curvaturas apicais, anomalias radiculares, perigo de fractura dentária e canais laterais não acessíveis por tratamento endodôntico não cirúrgico. (Karabucak e Setzer, 2009).

A anomalia dentária dens in dente, tem origem embrionária e consiste numa invaginação da papila ectomesenquimatosa. Existem 3 tipos: tipo I - só a nível coronário - acima da linha cemento/esmalte; tipo II - Envolvimento radicular, podendo afectar a polpa dentária ou não; tipo III - Perfuração na zona apical podendo formar um segundo ápice. (Hülsmann, 1997).

A cirurgia por patologia dentária engloba: ápice muito aberto, fractura horizontal do terço apical, patologia periapical persistente, reabsorção apical. (Cohen e Hargreave, 2007 *cit in* Wada *et al.*, 1998).

Quanto às contra-indicações estas são: abscessos com processos infecciosos em fase aguda, estomatites ulcerosas, doença periodontal grave, lesão periapical estendida aos dois terços da raiz, dificuldade no acesso á zona periapical, proximidade perigosa de estruturas anatómicas como o seio maxilar, o nervo dentário inferior, e quando não há a possibilidade de restauração do dente posteriormente ao tratamento. (Cohen e Hargreave, 2007 *cit in* Wada *et al.*, 1998).

Um dos desenvolvimentos mais significativos na cirurgia endodôntica foi a incorporação do microscópio cirúrgico. O microscópio cirúrgico é composto por 4 grandes áreas, a magnitude, a iluminação os acessórios e a documentação. Na endodontia o microscópio com propriedades óptimas, será aquele que tenha uma ocular de x12.5, lente de objectiva com 200 ou 250 mm, binóculos com inclinação até 180 graus e um parafuso de mudança de magnitude. Quando forem reconhecidas as vantagens do microscópio cirúrgico, ele passa a ser indispensável na prática endodôntica. O cirurgião deve usar o microscópio mais flexível para poder actuar o mais eficaz e confortável possível. (Kim, 2001).

3.4.1. Técnica Cirúrgica

i. Anestesia

A técnica anestésica normalmente usada é a loco-regional. Na maxila utiliza-se a infiltrativa no fundo do vestíbulo. Na mandíbula podem efectuar-se as tronculares e as infiltrativas. (Cohen e Hargreave, 2007 *cit in* Kim *et al.*, 1997).

ii. Incisão

As incisões podem ser variadas, sempre com o objectivo de conseguir a exposição do retalho completo e preservação dos tecidos. Os requisitos da incisão são obter boa visibilidade da zona a intervir, fazer a mínima lesão possível e proporcionar uma correcta irrigação sanguínea do descolamento. (Fabbro *et al.*, 2009).

iii. Descolamento do Retalho

Uma vez realizada a incisão com um periostótomo de Freer (ver fig.1), levanta-se o retalho mucoperiósteo. Deve iniciar-se sempre com a incisão vertical na gengiva aderida. Evitar sempre a compressão das papilas interdentárias, pois poderia causar um atraso na cicatrização. É de grande importância que o retalho inclua o periósteo e que este esteja sempre protegido com um separador tipo Minnesota, com o fim de que este não se interponha nas manobras operatórias e que se lesione. (Cohen e Hargreave, 2007 *cit in* Harrison *et al.*, 1991).

A Cirurgia Perirradicular por ser dividida nas seguintes fases:

3.4.2. Curetagem

A curetagem tem como objectivo remover todo o tecido patológico, corpos estranhos, bem como as partículas de raiz e osso da área perirradicular. Os instrumentos usados nesta técnica são curetas em forma de colher, com o bordo em forma rombóide (ver fig.2) ou afiada. A cureta afiada permite uma curetagem mais eficaz. A técnica consiste em introduzir a cureta pela janela de entrada e colocar a parte côncava virada para o osso e a parte convexa virada para o tecido mole da lesão. A parte afiada da cureta é mantida sempre em contacto com o osso durante a penetração da cureta. Este movimento facilmente remove o tecido de granulação do osso. (Arens, 1998).

Após soltar o tecido de granulação da lesão com a parte em forma de colher, recolhemos a amostra e colocamos num recipiente próprio para análise laboratorial. Quando o tecido de granulação da lesão resiste à curetagem, quer dizer que se encontra firmemente ligado à raiz do dente. Neste tipo de casos, devemos aumentar o diâmetro da janela óssea para a cureta se aproximar às zonas mais profundas da lesão e libertar as ligações com a raiz do dente. As curetas usadas podem ser de vários tamanhos e ter várias angulações. Quando após este

procedimento a resistência se mantiver, quer dizer que estamos perante uma perfuração no osso na parte lingual ou palatina do dente. Pode-se confirmar colocando um dedo sobre a mucosa lingual ou palatina na zona lesada, verificando a aproximação da lesão na zona vestibular. O procedimento para a curetagem requer uma dissecação delicada, são usados uns fórceps para agarrar o tecido lesado enquanto se separa com um bisturi a comunicação da lesão com o osso. Em casos mais complicados, em que o procedimento acima é um insucesso e a comunicação não é separada, é necessário procedermos á secção da raiz. (Arens, 1998).

3.4.3. Secção da Raiz

A secção da raiz ou apicectomia tem como objectivo expor o foramen apical para inspecção, através da secção de um segmento da raiz. A secção só se inicia quando não existe mais tecido de granulação na área e a raiz do dente é visível. Normalmente o comprimento seccionado é de 3 mm e a secção é feita perpendicularmente ao eixo do dente. Após a secção vai-se analisar a raiz do dente, para observar a presença de ligamento periodontal. Se este estiver todo na parte seccionada periodontal na raiz do dente, deve-se estender a secção para lingual. Na apicectomia existem dois aspectos fundamentais, o tamanho de raiz a seccionar e a angulação de secção. (Tsesis *et al.*, 2009).

3.4.3.1. Tamanho da raiz a seccionar

O tamanho de raiz a seccionar depende da incidência dos canais laterais e ramificação no final da raiz. Kim, 2001, verificou que ao fazer a secção apical de 3mm os canais laterais são reduzidos em 93% e as ramificações em 98%. Podemos então seguir como critério, a secção de 3mm da raiz, a 0 graus de inclinação (só sendo este possível com microscopia), com a vantagem de remover a maior parte dos obstáculos, os quais são responsáveis pelo fracasso do tratamento endodôntico. Se ainda houver canais laterais restantes após a secção, estes iram ser preenchidos com a técnica do preenchimento do final da raiz. (Tsesis *et al.*, 2009).

3.4.3.2. Ângulo de Corte

A secção da raiz deve ser perpendicular ao eixo do dente. Quando esta angulação é ignorada, o resultado é uma secção incompleta da raiz, ou seja, a parte vestibular é seccionada, mas a parte lingual/palatina é parcialmente seccionada, deixando expostos canais laterais. Uma apicectomia com o mínimo de ângulo de corte vai providenciar três vantagens importantes:

minimizar a necessidade de remoção óssea, resultando numa estabilização maior e consequente rapidez na cicatrização após osteotomia; a exposição mínima de túbulos dentinários, prevenindo a infiltração e contaminação; prevenção de uma comunicação endodôntica-periodontal. (Tsisis *et al.*, 2009).

O fracasso dos tratamentos endodônticos resultam de uma extensa osteotomia, cortes com ângulos agudos e comunicações endo-perio. Embora o ângulo de zero graus seja o ideal, nem sempre se pode fazer (raiz mesio-lingual do 1º Molar inferior). Nesses casos o cirurgião deve usar um corte de 10 graus e virar a cabeça do paciente para o lado, afastando-o do microscópio. As técnicas microcirúrgicas providenciam uma efectividade óptima, sem sacrificar a estrutura da raiz e da cortical óssea vestibular. (Tsisis *et al.*, 2009).

3.4.4. Preparação e Preenchimento do final da raiz

O objectivo do preenchimento do final da raiz é o selamento hermético. Este selamento vai impedir que as bactérias e os seus produtos entrem ou saiam do canal. (Tsisis *et al.*, 2009).

Este selamento necessita de um material de preenchimento que adira por completo às paredes dentinária e que perdure muito tempo na presença de humidade. (Tsisis *et al.*, 2009).

3.4.4.1. Técnica Tradicional da Preparação da Raiz

O objectivo da preparação do final da raiz seccionada é a limpeza e conformação do canal, de maneira a que os materiais de preenchimento adiram à sua forma e promovam um selamento hermético apical. A técnica tradicional da retro preparação, hoje em dia não é muito usada. Tem muitas desvantagens em relação à técnica ultrassónica tais como: o tamanho grande da peça de mão (ver fig.3), o ângulo de corte da secção raramente consegue ser zero graus, a osteotomia tinha de ser de grandes dimensões (4 a 5 mm de diâmetro), para se poder introduzir a broca e peça de mão de maneira a poder manejá-la. O uso do microscópio cirúrgico com iluminação localizada e grande amplificação, juntamente com as técnicas microcirúrgicas desenvolvidas, permitiram aos cirurgiões ultrapassar todas as dificuldades associadas à técnica tradicional. (Kim, 2001).

3.4.4.2 Técnica Actual- Unidades Ultrassónicas

Um dos desenvolvimentos mais marcantes na cirurgia endodôntica é o instrumento ultrassónico Piezo, para retro preparação. Este instrumento produz vibração que tem como direcções para cima e para baixo, focando-os na ponta activa. Também possui um sistema de irrigação ao longo da ponta, evitando o calor excessivo na mesma e maximizar o potencial de limpeza no canal. É bastante importante maximizar a irrigação num instrumento ultrassónico, para este não provocar fracturas dos tecidos dentários e necrose tecidular, devido ao seu calor produzido. (Tsesis *et al.*, 2009).

O instrumento ultrassónico devido ao seu tamanho reduzido vai promover um menor desbridamento ósseo, formando uma janela óssea menor sendo uma vantagem para a cicatrização dos tecidos. Existem vários tipos de pontas activas de vários tamanhos e formas (ver fig.4), de maneira a permitir ao cirurgião escolher a melhor para o seu tratamento. O diâmetro das pontas activas, são sempre de $\frac{1}{4}$ mm que corresponde a $\frac{1}{10}$ do tamanho da ponta activa da peça de mão convencional. Das várias pontas que existem, a mais actual e eficaz é a Kis tips, que promove um melhor corte em menos tempo de trabalho, também deixa uma camada de dentina a qual vai promover uma melhor adesão do material de preenchimento. Estas pontas activas têm a abertura da irrigação em direcção à zona de corte, promovendo assim uma melhor limpeza e menor risco de fractura de tecido dentário. (Kim, 2001).

A técnica ultrassónica tem de ser feita com a visão de um microscópio, entre as ampliações x4 e x16. A superfície dentária seccionada é banhada com azul-de-metileno e examinada a uma ampliação entre x16 a x25, para poder verificar a existência de istmos ou canais acessórios. Usando uma ampliação baixa (x4 a x6), escolhe-se a ponta activa e coloca-se no ápice. A ponta activa tem de estar alinhada com o eixo do dente e da raiz. Após confirmação da correcta localização da ponta activa no ápice, activa-se o instrumento para 3 mm de comprimento a seccionar, e com movimentos de vaivém e sem pressionar vai-se cortando a dentina existente. Se a ponta for pressionada o instrumento não vibra, perdendo assim a capacidade de corte. Quando o corte é finalizado, a cavidade é inspeccionada a uma ampliação de x16 a x25. Os pontos importantes a ver são a existência de gutta-percha, o paralelismo entre as paredes do canal e se a superfície é regular ou irregular. (Tsesis *et al.*, 2009).

Um dos instrumentos essenciais à cirurgia endodôntica é o micro espelho. A superfície

reflectora é de aço inoxidável polido ou safira. Os espelhos são pequenos o suficiente para caber numa osteotomia com diâmetro de 4 a 5 mm. (Tsesis *et al.*, 2009).

O micro espelho tem uma inclinação de 45° e tem várias formas e tamanho. Os espelhos têm duas formas: redondo ou rectangular com pequenas variações. A forma e tamanho são escolhidas, consoante o tipo de dente e o diâmetro da osteotomia. Uma característica bastante importante no micro espelho é que este tem alças flexíveis que podem ser dobradas e não aparecer na visão do microscópio cirúrgico. (Kim, 2001).

O manuseamento da gutta-percha na cavidade retro preparada inicia-se com a activação da unidade ultrassónica, a gutta-percha começa a ser termoplastizada e começa a sair para fora da preparação. Após a retro preparação estar completa, a gutta-percha remanescente na base da preparação é novamente condensada, promovendo uma superfície suave e lisa. A área mais difícil de aceder e portanto a mais negligenciada é a parede facial do canal. Qualquer gutta-percha ou outro material que permaneça no canal, vai dificultar a formação de uma base sólida para o retro preenchimento. (Tsesis *et al.*, 2009).

O melhor método de limpeza da raiz seccionada é colocar um cone de papel esterilizado dobrado na parte apical. Após a limpeza do sangue e tecidos introduz-se o aparelho de irrigação Stropko. O aparelho Stropko (ver fig.5) permite a entrada de ar, água ou outros irrigantes de maneira controlada na parte apical, de maneira a que os canais sejam lavados e secos de modo fácil e eficaz. Existe o risco de embolia e para evitá-la, a pressão do aparelho é ≤ 10 psi. (Tsesis *et al.*, 2009).

3.4.4.2.1 Preenchimento do canal

Existem vários materiais de preenchimento do canal. As características para o material ser ideal são muitas: bactericida ou bacteriostático, ter aderência ao dente, biocompatível, não corrosivo, resistente à dissolução em água, radiopaco, entre muitos outros. O material que se assemelha mais a estas características é o MTA (Mineral Trioxide Aggregate). Os restantes materiais de preenchimento são o cimento de óxido de zinco eugenol, amálgama, gutta-percha, ionómero de vidro, ketac silver, resinas compostas, cimento de Policarboxilato, Super EBA e óxido de zinco eugenol reforçado (IRM). (Zarrabi *et al.*, 2009).

3.4.4.2.1.1 Super Ethoxybenzoic Acid

Super EBA é uma forma de cimento óxido de zinco eugenol modificado com ácido benzóico. O cimento foi modificado pela substituição parcial do líquido eugenol por ácido benzóico e pela adição de alumina ao pó. O Super EBA tem um pH neutro, baixa solubilidade, é radiopaco, tolera forças compressivas e tensões, pode ser polido, é estável dimensionalmente, produz relativa reacção tecidual e permite uma infiltração muito menor que o amálgama. O cimento Super EBA adapta-se muito bem às paredes do canal. Uma desvantagem deste cimento é o tempo de manipulação que é curto, a sua sensibilidade à humidade e temperatura. (Kim, 2001).

3.4.4.2.1.2 Mineral Trioxide Aggregate

O pó de MTA consiste em partículas finas hidrofílicas. Para além dos seus componentes primários também contêm pequenas quantidades de outros minerais óxidos, os quais são responsáveis pelas propriedades físicas e químicas do MTA. O pH do MTA é muito elevado, portanto há a possibilidade de indução de formação óssea, quando usado como material de preenchimento. A capacidade de selamento do MTA é superior ao amálgama e ao Super EBA e não é afectada pela humidade. Também foi provado que o contacto do material ao tecido perirradicular induz a formação de tecido fibroso de conexão e novo cemento. As vantagens do uso de MTA são várias, menos toxicidade que os outros materiais, biocompatível, hidrofílico e é razoavelmente radiopaco. Como desvantagens temos a manipulação difícil e tempo de presa longo. (Porirokh *et al.*, 2010).

i. Preenchimento do canal com MTA

A cavidade tem de ser limpa com uma bola de algodão esterilizado, de maneira a termos uma boa visualização da superfície seleccionada. Depois prepara-se o MTA, a relação pó/líquido é igual, mistura-se até chegar a uma consistência putty. Para transportar o MTA para a cavidade, necessitamos de usar um transportador (ver fig.6). Após colocação do material procede-se à sua condensação e posterior limpeza do excesso, com um pedaço de algodão húmido ou com compactadores indicados (ver fig.7). Com o preenchimento do canal completado, não se pode molhar a janela óssea, pois corre-se o risco de remover o material de preenchimento. A área de superfície obturada é inspeccionada com uma ampliação de x16. (Kusgoz *et al.*, 2009).

3.4.5. Cirurgia de Reposicionamento

Em 1996 o Dr. Louis I. Grossman definiu a reimplantação como “ ... *O propósito de remover um dente e quase de imediato reimplantá-lo, com o objectivo da obturação dos canais apicais, enquanto o dente está fora do alvéolo dentário.*” Esta técnica já se pratica há mais de 50 anos.

A técnica utilizada não reconhecia o papel importante que o ligamento Periodontal tem no periodonto, logo a reimplantação não aprimorava a protecção do mesmo. Os resultados demonstravam que os dentes reimplantados permaneciam funcionais, mas com anquiloses ou vários graus de reabsorções. Com a evolução científica, passou-se a reconhecer a importância do ligamento periodontal, aprimorando a sua protecção durante a técnica de extracção e reimplante. Os resultados desde essa época têm sido melhores, com percentagens elevadas no sucesso dos tratamentos, sem consequências nefastas, como anquiloses ou reabsorções. A cirurgia de reposicionamento é pouco utilizada e é a última opção de tratamento. (Petrovic *et al.*, 2009).

3.4.5.1 Indicação do Reimplante (Petrovic *et al.*, 2009).

- i. Acesso Dificultado;
- ii. Limitações anatómicas;
- iii. Perfurações em áreas inacessíveis;
- iv. Limitações do paciente;

II. Material e Métodos:

Através do motor de busca *Pub-med*, utilizando as palavras-chave, “*Surgical endodontic retreatment*”, “*Endodontic retreatment*”, “*endodontic filling materials*”, “*extrusion of endodontic obturation materials*”, “*endodontic failure*”, “*calcifying odontogenic cyst*”, “*Tooth reimplantation*” a selecção dos artigos foi realizada tendo em conta a especificidade do tema abordado. Os limites impostos no motor de busca foram a procura em revistas *Dental Journals* e com um limite de 1 ano. Dos 261 artigos encontrados, só 25 preenchem os critérios de inclusão pré-seleccionados.

III. Discussão

O retratamento endodôntico é o tratamento endodôntico de um dente que apresenta periodontite apical recorrente ou recidivante. A lesão pós-tratamento é originada por diversos factores tais como: trauma, reacção a corpo estranho, infecção extra-radicular, quisto verdadeiros, problemas iatrogénicos e microrganismos persistentes ou recorrentes intracanalares. (Orstavik e Ford, 2004).

Os microrganismos são chamados de resistentes pois, mesmo quando a técnica de assepsia dos canais é efectuada de forma adequada, estas bactérias permanecem dentro do canal. Os microrganismos persistentes são a maior causa de insucesso endodôntico. (Carr *et al.*, 2009).

Nas infecções recorrentes tem-se que a entrada dos microrganismos é preferencialmente coronal, e é posterior ao tratamento endodôntico do sistema de canais radiculares, ou seja, elas são reintroduzidas após tratamento endodôntico. (Carr *et al.*, 2009).

Os materiais usados na endodontia são biocompatíveis com os tecidos dentários, no entanto, pode haver reacções imunológicas com estes materiais. (Ricucci *et al.*, 2009).

O extravasamento de cimento endodôntico em pequenas porções não chega a comprometer o sucesso do tratamento endodôntico, mas a invasão do espaço periradicular pela guta-percha poderá iniciar ou perpetuar um processo inflamatório periapical, contribuindo desta forma para o insucesso a curto ou longo prazo. (Tahan *et al.*, 2010).

O retratamento não cirúrgico torna-se viável quando a etiologia da lesão é devido a microrganismos persistentes ou recorrentes intracanalares. O retratamento não cirúrgico é muitas vezes associado ao cirúrgico. (Cohen e Hargreave, 2007 *cit in* Sundqvist *et al.*, 1998). A cirurgia endodôntica engloba dois grandes grupos, Cirurgia Periradicular e Cirurgia de Reposicionamento. (Cohen e Hargreave, 2001).

Os grandes objectivos da cirurgia são eliminar o foco infeccioso com as técnicas de curetagem e secção da raiz. (Karabucak e Setzer, 2009).

A cirurgia é uma técnica radical que se converte num esforço conservador para evitar a extracção dentária. (Cohen e Hargreave, 2007 *cit in* Wada *et al.*, 1998).

A secção da raiz ou apicectomia tem como objectivo expor o foramen apical para inspecção, através da secção de um segmento da raiz. Seguimos como critério a secção de 3mm da raiz a 0 graus de inclinação (só sendo este possível com microscopia), com a vantagem de remover a maior parte dos obstáculos, os quais são responsáveis pelo fracasso do tratamento endodôntico. (Tsesis *et al.*, 2009).

No que diz respeito aos materiais de preenchimento, a capacidade de selamento do MTA é superior ao amálgama e ao Super EBA e não é afectada pela humidade. Também foi provado que o contacto do material ao tecido perirradicular induz a formação de tecido fibroso de conexão e novo cimento. As vantagens do uso de MTA são várias, menos toxicidade que os outros materiais, biocompatível, hidrofílico e é razoavelmente radiopaco. Como desvantagens temos a manipulação difícil e tempo de presa longo. (Porirokh *et al.*, 2010).

Com a evolução científica passou-se a reconhecer a importância do ligamento periodontal, aprimorando a sua protecção durante a técnica de extracção e reimplante. A cirurgia de reposicionamento é pouco utilizada e é a última opção de tratamento. (Kim, 2001).

IV. Conclusão

O tratamento endodôntico não cirúrgico do canal radicular tornou-se um procedimento de resultados previsíveis na prática da Medicina Dentária. Os clínicos devem estar aptos a diagnosticar a periodontite apical persistente ou recidivante e estar consciente das opções de tratamento.

A escolha do retratamento não cirúrgico é sempre a 1º opção, pois permite solucionar a maioria dos fracassos quando um tratamento endodôntico não funciona. Para além disso, oferece mais benefícios e menor risco na maioria dos casos é menos invasivo que o cirúrgico, havendo menores traumas pós-operatórios. Em casos em que o clínico tem dificuldade em eliminar os microrganismos persistentes no canal, a escolha do tratamento poderá passar pelo retratamento endodôntico cirúrgico.

V. Agradecimentos

Dr. Miguel Albuquerque Matos

VI. Referências Bibliográficas

Alves, D. Barros, E. (2008). Tratamento Clínico – Cirúrgico dos Insucessos Endodônticos. In: *Odontologia Clin.Científ.* Nrº7/ Janeiro,Março, p.p 67-73.

Brkic´, A. Gürkan-Köseog˘lu, B. Olgac, V. (2009). Surgical approach to iatrogenic complications of endodontic therapy: A report of 2 cases. In: *Oral Surg Oral Med Oral Pathol Oral Radiol Endod*, N°107, pp. 50-53.

Carr,B. Schwartz, R. Schaudim, C. Garur,A. Costerton, J. (2009). Ultrastructural Examination of Failed Molar Retreatment with Secondary Apical Periodontitis. In: *JOE*, Vol 35, Nrº9/ Setembro, pp.1303-1309.

Cohen, S. Hargreaves, K. (2007). *Caminhos da Polpa*. 9ªEdição. Rio de Janeiro, Elsevier.

De Vasconcellos,L.Brentel,A.Vanderlei,A.De Vasconcelos,L.Valera,M.De Araújo,M. (2009).Knowledge of general dentists in the current guidelines for emergency treatment of avulsed teeth and dental trauma prevention.In: *Dent Traumatol*,Vol 25, N°6/Dezembro, p.p 578-583.

Estrela, C. (2004). *Ciência Endodontica*.Vol 2.Brasil, Artes Médicas.

Estrela, C. Decurcio, D. Silva, J. Mendonça, F. (2009). Persistent apical periodontitis associated with a calcifying odontogenic cyst. In: *Internacional Endodontic Journal*,N°42/ Agosto, pp. 539-545.

Fabro, M. Taschieri, S. Weinstein, R. (2008). Quality of life after microscopic periradicular surgery using two different incision techniques. In: *IEJ*. Nrº42/Dezembro, p.p 360-367.

Ferreira, W. Sousa, J. (1998). *Microbiologia Volume 1*. Lousã, Lidel.

Ferreira, W. Sousa, J. (2000). *Microbiologia Volume 2*. Lousã, Lidel.

Fonzar, F. Fonzar, A. Buttolo, P. Worthington, H. Esposito, M. (2009). The prognosis of root canal therapy: a 10-year retrospective cohort study on 411 patients with 1175 endodontically treated teeth. In: *Eur J Oral Implantol*, Vol 2, p.p 201-208.

Hülsmann, M. (1997). Dens invaginatus: etiología, clasificación, prevalencia, diagnóstico y consideraciones del tratamiento. In: *Internacional Endodontic Journal*, Vol 30, p.p 79-90.

Ingle, J. Bakland, L. (2002). *Endodontics*. 5ª Edição. Londres, BC Decker.

Karabucak, B. Setzer, C. (2009). Conventional and surgical retreatment of complex periradicular lesions with periodontal involvement. In: *JOE*. Vol 35, Nº9/Setembro, p.p 1310-1315.

Kim, S. (2001). *Color Atlas of Microsurgery in Endodontics*. Philadelphia, Saunders Company.

Kusgoz, A. Yildirim, T. Er, K. Aslan, I. (2009). Retreatment of Resected Tooth with a Triple Antibiotic Paste and MTA. Vol 35, Nº11/ Novembro, pp. 1603-1606.

Orstavik, Ford, T. (2004). *Endodontia – Prevenção e Tratamento da Periodontite Apical*. São Paulo, Livraria Santos.

Ozbek, S. Ozbek, A. Erdorgan, A. (2009). Analysis of *Enterococcus faecalis* in samples from Turkish patients with primary endodontic infections and failed endodontic treatment by real-time PCR SYBR green method. In: *J Appl Oral Sci*, Vol 17, Nº5, p.p 370-4.

Pennington, M. Vernazza, C. Shackley, P. Armstrong, N. Whitworth, J. Steele, J. (2009). Evaluation of the cost-effectiveness of root canal treatment using conventional approaches versus replacement with an implant. In: *IEJ*. Nº42/Março, p.p 874-883.

Petrovic, B. Marković, D. Peric, T. Blagojevic, D. (2009). Factors related to treatment and outcomes of avulsed teeth. In: *Dent Traumatol*, Vol 26, Nº1/Fevereiro, p.p 52-9.

Porirokh, M. Torabinejad, M. (2010). Mineral Trioxide Aggregate: a comprehensive literature review. In: *J.Endod*, Vol 36, Nrº3, p.p 400-413.

Ricucci, D. Siqueira, J. Bate, A. Ford, T.(2009). Histologic Investigation of Endodontic Failures. In: *JOE*. Vol 35, Nº4/ Abril, pp. 493-502.

Rud, J. Andreasen, J. (2009). Evidence- Based Review of Clinical Studies on Surgery . In: *JOE*, Vol 35, Nrº8/Agosto, p.p 1094-1110.

Sahli, C. Aguadé, E. (2006). *Endodoncia- Técnicas Clínicas y Bases Científicas*. 2ªEdição. Barcelona, Masson.

Savaia, T. Pinheiro, E. Imura, N. (2000). Cistos Peri-Radiculares. In: *RGO*. Nrº48/ Julho, Agosto, Setembro, p.p 130-134.

Soares, I. Goldberg, F. (2001). *Endodontia – Técnica e Fundamentos*. Brasil, ArtMed

Souza, B. Lückemeyer, D. Felipe, W. Simões, C. Felipe, M. (2010). Effect of temperature and storage media on human periodontal ligament fibroblast viability. In: *Dental Traumatol*, Vol 26, Nº3/Junho, p.p 271-5.

Souza, L. Brito, P. Alves, F. Moreira, E. Sampaio-Filho, H. Rôças, I. Siqueira, J. (2010). Photodynamic therapy with two different photosensitizers as a supplement to instrumentation/irrigation procedures in promoting intracanal reduction of *Enterococcus faecalis*. In: *J Endod*, Vol 36, Nº2 /Fevereiro, p.p 292-296.

Sroumza, J. (2009). EndoImplantology: a retrospective in the paradigm shift in endodontic therapy. In: *Dent Today*, Vol 28, Nrº8/Agosto, p.p 100-103.

Suchitra, U. Kundabala, M. (2001). *Enterococcus Faecalis: An Endodontic Pathogen*. In: *Endotology*, p.p 11-13.

Tahan, E. Celik, D. Er, K. Tasdemir, T. (2010). Effect of unintentionally extruded mineral trioxide aggregate in treatment of tooth with periradicular lesion: a case report. In: *J.Endod*, Vol 36, Nº 4, p.p 760-763.

Torabinejad, M. Corr, R. Handysides, R. Shabahang, S. (2009). Outcomes of Nonsurgical Retreatment and Endodontic Surgery: A Systematic Review. In: *JOE*, Vol 35, Nrº7 / Julho, pp. 900-936.

Tsesis, I. Faivisbevsky, V. Kfir, A. Rosen, E. (2009). Outcome of Surgical Endodontic Treatment Performed by a Modern Technique. In: *JOE*. Vol 35, Nrº11/Novembro, pp. 1505-1511.

Zarrabi, M. Javidi, M. Naderinasab, M, Gharechani, M. (2009). Comparative evaluation of antimicrobial activity of three cements: new endodontic cement (NEC), mineral trioxide aggregate (MTA) and Portland. In: *Journal of Oral science*, Vol 51, Nrº3, p.p 437-442.

Figura 1- www.multicomercios.com/img/29/prods/76500_.jpg

Figura 2-

http://www.cirurgicapassos.com.br/cpassos/dept.asp?template_id=62&old_template_id=62&tu=b2c&dept_name=Curetas+osseas&dept_id=293

Figura 3- www.nordental.pt/.../grandes/prod49478472200.jpg

Figura 4- <http://www.sybronendo.com/index/sybronendo-clean-triplex-syringe-02>

Figura 5- [www.d2dendo.co.uk/images/rt11\(1\).jpg](http://www.d2dendo.co.uk/images/rt11(1).jpg)

Figura 6- www.iztacala.unam.mx/.../compactor.jpg

Figura 7- www.simplyendo.ltd.uk/acatalog/P5Newtron_ok.jpg

VII. Figuras



Figura 1- Perióstomo de Freer.

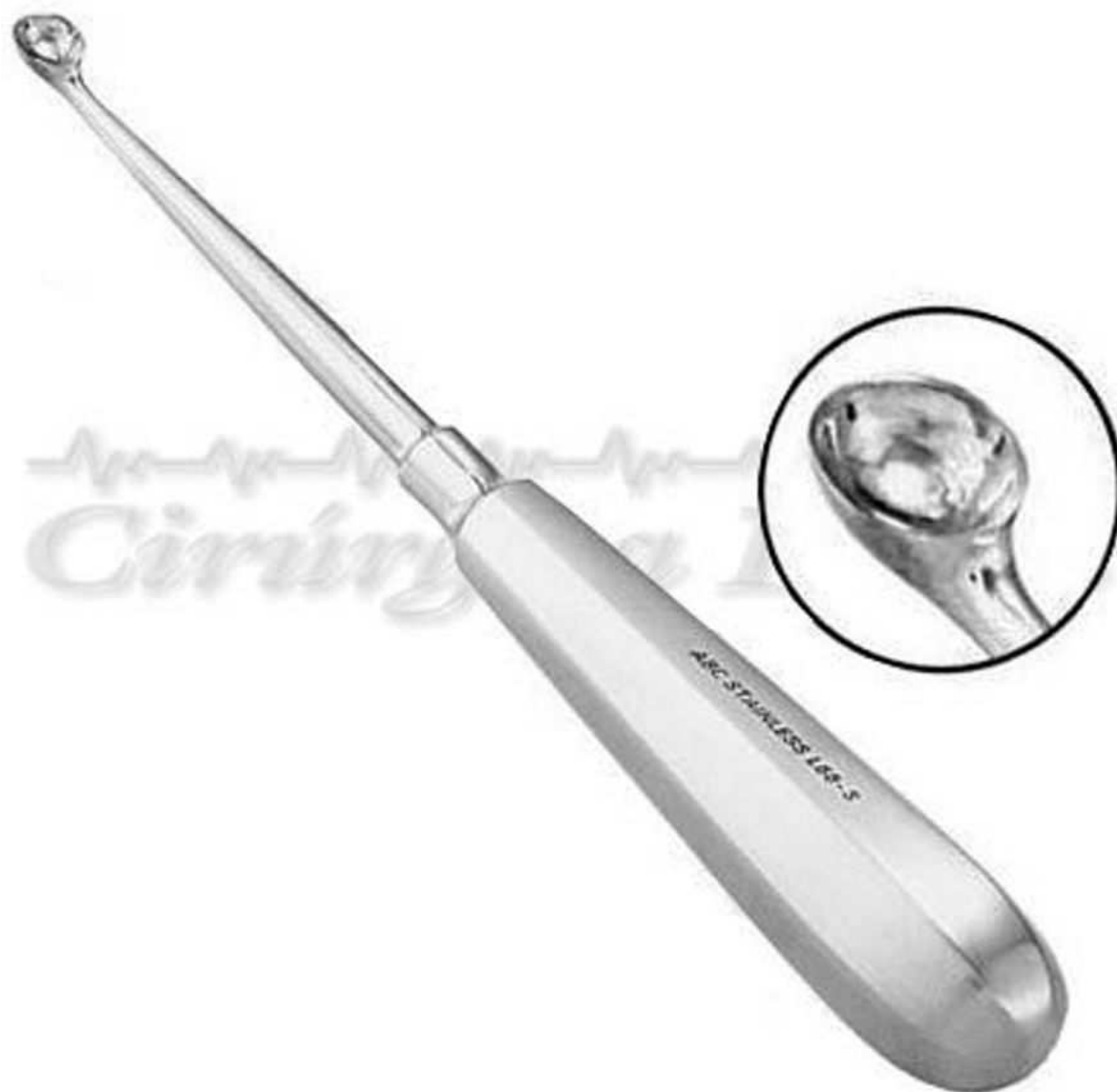

Figura 2- Cureta com o bordo em forma rombóide.



Figura 3- Peça de mão usada na técnica tradicional da preparação da raiz.



Figura 4- Pontas activas para aparelho ultrassónico.



Figura 5- Aparelho Stropko.




Figura 6- MTA Gun.



Figura 7- Pluggers Machtou da
Maillefer.