Mário Alexandre Cunha Alves

Displasia Cleidocraniana em Odontopediatria: Manifestações Clínicas e o seu Tratamento

Universidade Fernando Pessoa

Faculdade de Ciências da Saúde

Porto, 2015

Mário Alexandre Cunha Alves

Displasia Cleidocraniana em Odontopediatria: Manifestações Clínicas e o seu Tratamento

Universidade Fernando Pessoa

Faculdade de Ciências da Saúde

Porto, 2015

Mário Alexandre Cunha Alves

Displasia Cleidocraniana em Odontopediatria: Manifestações Clínicas e o seu Tratamento

Trabalho apresentado à Universidade Fernando Pessoa como parte dos requisitos para obtenção do grau de Mestre em Medicina Dentária.

(Mário Alexandre Cunha Alves)

Sumário

Introdução: A Disostose Cleidocraniana é uma doença que afeta os ossos e a cavidade oral e contribui negativamente para a estética, função e oclusão, dai haver a necessidade de tratamento.

Objetivo: O objetivo deste trabalho é conhecer as caraterísticas da doença, a forma de diagnosticar e os diferentes tipos de tratamento.

Material e Métodos: A revisão da literatura foi feita através de artigos publicados em revistas e disponíveis em diversas bases de dados. A pesquisa foi efetuada em diferentes idiomas e sem discriminação temporal.

Conclusão: O tratamento pode variar conforme a idade do individuo quando iniciado o tratamento, bem como, os diferentes casos, sendo uns mais complicados que outros. Os procedimentos podem variar desde a extração de todos os dentes supranumerários e dentes decíduos, ou só a extração de um deles. Em alguns casos não se faz mesmo a extração de nenhum dente e coloca-se uma prótese e a ortodontia pode também ser uma opção de tratamento.

Abstract

Introduction: The cleidocranial dysostosis is a disease affecting bone and oral cavity and contributes negatively to aesthetics, functions and occlusion, hence there is the need for treatment.

Goal: The goal of this study is to know the characteristics of the disease, the ways to diagnose and different types of treatment.

Material and methods: The literature review was done through articles published in magazines and available in several databases. The survey was conducted in different languages and without temporal discrimination.

Conclusion: The treatment may vary according to the age of the individual when the treatment started, as well as, the various cases being more complicated than others. Procedures can range from extraction of all supernumerary and deciduous teeth, or only from extraction of one of them. In some cases do not even have any extraction of any tooth and placed on a prosthesis and orthodontic may also be a treatment option.

Dedicatória

Dedico este trabalho aos meus pais, que tanto se esforçaram para eu ter um bom futuro, pelos princípios que me transmitiram e pela força que me deram durante toda a minha vida académica.

Muito Obrigado.

Agradecimentos

Aos meus pais, que me ajudaram durante todos estes anos e me proporcionaram o estudo neste curso.

À minha irmã que me ajudou a estudar e esteve sempre comigo quando mais precisei.

À minha namorada, que me aturou, que foi o meu apoio durante estes anos, nos estudos e principalmente na minha vida pessoal.

A todos os meus amigos que fizeram com que estes anos sejam inesquecíveis.

À minha orientadora, Dra. Rita Rodrigues, pela dedicação e pelo tempo despendido na realização deste trabalho.

Muito Obrigado.

Índice

Índice de figuras ii

Índice de tabelas ii

Lista de abreviaturas ii

Introdução 1

Desenvolvimento 2

I - Materiais e Métodos **..... 2**

II - Displasia Cleidocraniana - Características Gerais 3

1. Incidência 4
2. Etiologia 4

III - Displasia Cleidocraniana - Características Clínicas 6

1. Craniofaciais 7
2. Esqueléticas 10
3. Orais 14

IV - Diagnóstico 20

V - Prognóstico 28

VI - Tratamento 29

Conclusão 39

Bibliografia 41

Índice de figuras

Imagem 1 – Proeminência do Osso Frontal 8
Imagem 2 – Ossos Suturais 9
Imagem 3 – Demonstração de um portador de DDC, a juntar os ombros 12
Imagem 4 - Radiografia da mão onde mostra hipoplasia da falange distal 14
Imagem 5 – Imagem Radiográfica de um Mesiodens 16
Imagem 6 – Múltiplos dentes supranumerários 16
Imagem 7 – Fontanela Anterior Aberta 22
Imagem 8 – Radiografia das mãos e dos pés 23
Imagem 9 – Hipoplasia Clavicular 23
Imagem 10 – Tomografia Computorizada 3D 25

Índice de tabelas

Tabela 1: Tipos de tratamentos em pacientes com DCC 33

Lista de abreviaturas

DCC – Displasia Cleidocraniana

MSCT - Multi-Slice Tomografia Computorizada

Introdução

O tema foi escolhido com o objetivo de conhecer as caraterísticas da doença, a forma de diagnóstico e as diferentes opções de tratamento.

Está na base deste trabalho a necessidade de aprofundar os conhecimentos sobre a doença Displasia Cleidocraniana, tais como a sua incidência, etiologia, características gerais, mas principalmente as características orais, assim como, a maneira mais eficaz de a diagnosticar e as várias abordagens terapêuticas que se podem seguir.

Para a realização deste trabalho foi feita uma pesquisa na Medline, PubMed e B-on. Os idiomas procurados foram o português e o inglês.

O diagnóstico precoce ajuda na realização de um melhor plano de tratamento e pode melhorar a qualidade de vida do paciente (Daskalogiannakis et al., 2006); (Alves et al., 2008); (Kolokitha et al, 2013); (Kulkarni et al., 2014); (Sandhu et al., 2014). A realização de radiografias do crânio, tórax e radiografia panorâmica, na identificação das características principais da doença, mas o seu diagnóstico só é conclusivo através de uma análise genética molecular (López et al., 2004); (Pamuk et al., 2007); (Kolokitha et al., 2013); (Singh et al., 2014); (Chandramani et al., 2015).

O tratamento é procurado na maioria das vezes devido aos problemas da face e aos problemas dentários. O plano de tratamento deve ser feito com o objetivo de melhorar o bem-estar a nível psicológico e a sua autoestima (Kolokitha et al., 2008); (Kolokitha et al., 2013); (Roberts et al., 2013); (Singh et al., 2014); (Noh et al., 2014).

A combinação de tratamento cirúrgico e ortodôntico é visto como um plano de tratamento mais promissor e onde o prognóstico é de longo tempo (Butterworth 1999).

Desenvolvimento

I – Materiais e Métodos

Realizou-se uma pesquisa de literatura e de artigos científicos publicados em revistas disponíveis em bases de dados da Medline, PubMed e B-on. A pesquisa foi realizada, tendo como limites os idiomas, português e inglês.

Foram utilizadas as seguintes palavras-chave e combinações entre elas: Cleidocranial dysplasia, Cleidocranial disostosis, supranumerary teeth, clavicular hypoplasia, impacted teeth, brachycephaly, open sutures, open fontanelleles, cone-beam computed tomography.

Esta pesquisa foi efetuada entre 20 de outubro de 2014 e 1 de junho de 2015. Não foram excluídos artigos no que diz respeito à data da sua publicação.

Com a pesquisa obteve-se 81 artigos, dos quais 58 foram utilizados. Foram incluídos os artigos com relevância para o tema e foram excluídos alguns artigos sem relevância para a realização deste trabalho.

II – Displasia Cleidocraniana – Características Gerais

A Displasia Cleidocraniana (DCC) foi mencionada pela primeira vez por Meckel em 1760 e depois relatada por Martin em 1765 (McNamara et al., 1998); (Haque et al., 2008); (Verma et al., 2010); (Júnior et al., 2012); (Kumar et al., 2012); (Wang et al., 2013). Gulati et al., (2001) e Singh et al., (2014) acrescentam que foi chamada de Disostose Cleidocraniana por Marie e Sainton em 1898. Suresh (2009) diz que esta patologia até pode ter sido documentada anteriormente uma vez que Thersites, uma personagem do livro Ilíada de Homero foi diagnosticada com esta doença.

Marie e Sainton descreveram quatro casos da doença e associaram a padrões de hereditariedade e Bauer sugeriu a mutação genética como fator etiológico da doença. Lasker em 1946 conclui que esta doença tinha transmissão autossómica dominante, *cit. in* Serratine et al., (2007).

Esta doença foi renomeada de Displasia Cleidocraniana (DCC) numa conferência sobre distúrbios ósseos em 1969 em Paris. Esta terminologia é a mais adequada uma vez que originalmente pensavam que este distúrbio envolvia os ossos únicos de origem membranosa, ou seja, os ossos do crânio, clavícula, entre outros. Nessa conferência ficou-se a saber que os ossos de ossificação endocondrais também são afetados e que é um distúrbio generalizado de muitas estruturas esqueléticas (Suresh 2009); (Kulkarni et al., 2014).

A DCC segue então um padrão autossómico dominante de herança. Autossómico significa que o gene responsável pela doença está localizado num dos cromossomas numerados e não nos cromossomas sexuais e dominante significa que com apenas uma única alteração genética um individuo com esta doença consegue mostrar as suas características. Portanto, estes doentes têm um gene de um par que está inalterado e a funcionar corretamente e um outro gene que está alterado e não está a funcionar corretamente (Kulkarni et al., 2014).

Wang et al., (2013) dizem que foram relatados quatro tipos de DCC:
- O <u>primeiro</u> tem história de hereditariedade e manifestações clinicas típicas;

- O segundo não tem história de hereditariedade, mas tem manifestações clinicas típicas;
- O terceiro tem história de hereditariedade, mas com manifestações clinicas atípicas;
- O quarto não têm história de hereditariedade nem manifestações clinicas.

O mais difícil de identificar é o quarto tipo, uma vez que só se tem com base de apoio as radiografias (Chopra et al., 2012); (Wang et al., 2013).

1. Incidência

A incidência desta displasia ainda não tem números exatos. Alguns dizem que é 1:1.000.000 de nascimentos, não tendo predileção por género ou grupo étnico (Pereira et al., 2009); (Urzal et al., 2011); (Júnior et al., 2012); (Kolokitha et al., 2013); (Sekerci et al., 2013); (Bechtold et al., 2014); (Chandramani et al., 2015), enquanto que outros autores discordam e afirmam que é 0,5:100.000 nascimentos (Chopra et al., 2012); (Singh et al., 2014); (Bhargava et al., 2015). Já Porcincula et al., (2013) dizem que varia entre 1:1.200.000 nascimentos e 1:1.100.000 nascimentos.

Não foram encontrados registos relativamente à incidência da doença em Portugal.

2. Etiologia

A DCC permaneceu desconhecida durante décadas. Através de estudos genéticos de famílias portadoras da doença e de estudos experimentais em ratos, encontrou-se novos dados em relação às suas manifestações clinicas e tipos de transmissão hereditárias (Kolokitha et al., 2013).

A DCC pode ser originada por duas causas. Por origem congénita ou por mutação de um gene presente no braço curto do cromossoma 6p21. No primeiro pode ir até à terceira ou quarta geração. No segundo existem três genes localizados nessa área, TCTE1, MUT e CBFA1, sendo que acham que o último é o responsável mais provável pela doença. Afirmam ainda que este aparece entre 20% a 40% dos pacientes afetados (Gulati et al., 2001); (Kolokitha et al., 2008); (Karaguzel et al., 2010); (Dixit et al., 2010); (Kshar et al., 2010).

Segundo Nagarathna et al., (2012) e Callea et al., (2014) 70% dos portadores desta doença tem uma mutação pontual, 13% têm uma mutação, mas os restantes 17% continuam desconhecidos.

Esta doença não têm predileção por géneros nem grupos étnicos, e apresenta expressividade variável e penetrância completa (Júnior et al., 2012); (Chopra et al., 2012); (Porcincula et al., 2013); (Sandhu et al., 2014); (Zhang et al., 2015), mas para Haque et al., (2008) as mulheres são mais afetadas que os homens. Singh et al., (2014) acrescentam que este defeito aparece normalmente em sucessivas gerações.

Bhargava et al., (2015) afirmam que em alguns casos interferências externas durante o período de gravidez pode causar esta mutação e esta ser transferida para a sua descendência.

III – Displasia Cleidocraniana - Características Clínicas

Butterworth (1999) afirma que as características clinicas atribuídas a esta doença já ultrapassaram a centena, sendo que estas podem ser classificadas em craniofaciais, esqueléticas e orais.

Relativamente às características craniofaciais, verifica-se uma proeminência frontal e parietal; um atraso no encerramento da fontanela anterior; uma hipoplasia da maxila e do zigomático; os seios paranasais subdesenvolvidos e estreitos; um hipertelorismo ocular e nariz largo com ponte nasal deprimida. Afirmam ainda que a cabeça é braquicéfala com aumento do diâmetro transverso (Júnior et al., 2007); (Grover et al., 2011).

Júnior et al., (2007) afirmam que nas características esqueléticas estão a aplasia ou hipoplasia clavicular podendo ter ausência unilateral ou bilateral; um atraso no encerramento da sínfise pubiana; tórax com formato cónico; espondilose lombar; defeitos nos ossos longos e defeitos nos ossos dos dedos.

Relativamente às características orais, Júnior et al., (2007) afirmam que há um atraso na união da sínfise mandibular; um relativo prognatismo mandibular pelo subdesenvolvimento da pré maxila; um palato arqueado, estreito e fundo, podendo a fenda lábio palatina estar presente; dentes supranumerários; hipoplasia do esmalte; dentina globular e camada granular de Tomes irregulares; ausência de cemento celular; anodontia parcial e localização dentária ectópica e não erupção dos dentes permanentes devido a prolongada retenção de dentes decíduos.

Estes pacientes sofrem de algumas complicações, onde estão incluídos genua valga; pé plano; otite média recorrente; apneia do sono e perda auditiva. Podem também ter dificuldades na respiração; alteração dos seios recorrentes e ocorrência de siringomielia (Gulati et al., 2001); (Pereira et al., 2009); (Mohan et al., 2010); (Sandhu et al., 2014). Chavva et al., (2012) acrescentam que uma atraso mental pode acontecer em alguns casos.

Romeo et al., (2014) dizem mesmo que a taxa dos distúrbios na audição incluem a perda auditiva (38%) e otite média recorrente (62%). Devido a esta alta incidência, recomendam

uma verificação de audição no nascimento e durante a primeira infância para todas as crianças com diagnóstico de DCC. Dizem também que infeções constantes do ouvido médio podem causar perda de audição.

Muitos pacientes têm diminuição de acuidade auditiva como resultado do estreitamento do canal auditivo externo (Verma et al., 2010); (Grover et al., 2011); (Roberts et al., 2013); (Gomleksiz et al., 2014). Romeo et al., (2014) acrescentam que como o ouvido externo, ouvido médio e a base do crânio originam a partir de qualquer centro de ossificação endocondral ou intramembranoso, em pacientes com DCC eles normalmente não se formam corretamente.

Chandramani et al., (2015) e Gupta et al., (2015) dizem que pacientes com DCC têm mostrado sinais bioquímicos de hipofosfatasia incluindo diminuição dos níveis de fosfatase alcalina sérica.

Apesar de todas estas anomalias, um paciente com DCC têm um quociente de inteligência e de saúde normal (Chelvan et al., 2009).

1. Craniofaciais

Sandhu et al., (2014) afirmam que a maioria das anormalidades craniofaciais começam a ser mais evidentes durante a adolescência.

Em pacientes com DCC ocorre um atraso na ossificação das suturas cranianas e as fontanelas mantem-se abertas durante alguns períodos da sua vida, por vezes chegando até à idade adulta (Serratine et al., 2007); (Alves et al., 2008); (Pereira et al., 2009). Shankar et al., (2011) acrescentam que as suturas cranianas normalmente fecham com a ajuda dos ossos suturais.

O atraso na ossificação das suturas cranianas e das fontanelas faz com que a pressão intracraniana provoque a expansão da abóbada craniana, o que leva a que o crânio fique braquicéfalo, devido a uma proeminência dos ossos frontal (Fig. 1), parietal e occipital.

(Verma et al., 2010); (Serratine et al., 2007); (Pereira et al., 2009); (Chavva et al., 2012); (Kolokitha et al., 2013).

Mundlos (1999) afirma que em casos extremos, os ossos parietais podem não estar presentes no nascimento.

Figura 1 – Proeminência do osso frontal. Fonte: Chavva et al., (2012)

Shankar et al., (2011) e Roberts et al., (2013) acrescentam que a obstrução da fontanela anterior pode produzir uma volumosa configuração, mas também pode produzir uma depressão na linha média do osso frontal. Gomleksiz et al., (2014) e Romeo et al., (2014) dizem que a protuberância frontal ocorre devido a um atraso do encerramento da fontanela anterior e da sutura metópica. Mundlos (1999) afirma que por vezes o encerramento da fontanela anterior e das suturas sagitais não acontece em nenhum momento.

A largura do crânio é maior do que o normal devido ao atraso do encerramento da sutura e da fontanela da calota craniana, podendo esta em alguns casos até estar ausente (Kolokitha et al., 2008).

Em relação aos seios paranasais, estes são pequenos ou até mesmo ausentes, e quando presentes são pouco desenvolvidos, levando a que a face destes pacientes seja curta (Mundlos, 1999); (Serratine et al., 2007); (Kshar et al., 2010); (Grover et al., 2011).

O nariz destes pacientes normalmente é longo, a ponta do nariz larga e plana e onde pode ocorrer hipertelorismo ocular (Daskalogiannakis et al., 2006); (Dalessandri et al. 2011); (Gomleksiz et al., 2014); (Gupta et al., 2015).

Os ossos suturais podem ser vistos nas radiografias, particularmente nas regiões coronais e lambdoides (Fig. 2); (McNamara et al 1998); (Chavva et al., 2012); (Roberts et al., 2013). Estes ossos podem ser vistos devido ao padrão anormal de ossificação (Verma et al., 2010).

Figura 2 – Ossos suturais. Fonte: Roberts et al., (2013)

Alves et al., (2008) e Kshar et al., (2010) afirmam que tanto os ossos zigomáticos, como os ossos lacrimais podem estar subdesenvolvidos.

Tanaka et al., (2006) afirmam que é muitas vezes observado uma diminuição progressiva da altura facial nestes pacientes. Afirma também que é raro observar estes casos em pacientes mais jovens e que em pacientes mais velhos é normal. López et al., (2004) acrescenta que os mais velhos mostram sinais típicos de DCC. Já nos mais novos não se observa, uma vez que estes mostram uma proporção e uma morfologia da mandibula relativamente normal.

Esta alteração de um paciente jovem para um mais velho pode ser atribuída ao crescimento horizontal pronunciado da mandibula que acontece devido ao não crescimento vertical da maxila. Pode também ser uma causa para a não erupção dos dentes permanentes (Golan et al., 2003).

A maxila pode ser subdesenvolvida e mais curta que o normal, enquanto que o crescimento da mandibula é normal, o que leva a uma diminuição da altura da face e a um relativo prognatismo mandibular (Daskalogiannakis et al., 2006); (Serratine et al., 2007); (Júnior et al., 2007); (Alves et al., 2008); (Suresh, 2009); (Kshar et al., 2010); (Noh et al., 2013).

Golan et al., (2003) afirmam que todas as regiões craniofaciais em pacientes com DCC são afetadas, embora algumas com maior ou menor grau.

2. Esqueléticas

Segundo Hemalatha et al., (2008) esta patologia acontece devido a uma desordem nos tecidos conjuntivos. Acontece principalmente nas junções, causando um atraso na ossificação dos ossos percursores e leva a que existam deficiências na ossificação ou até mesmo falhas.

Urzal et al., (2011) e Chandramani et al., (2015) acrescentam que os principais ossos afetados são a abóbada craniana, a clavícula, a maxila e os ossos nasal e lacrimal, mas de

todos, o osso mais afetado por portadores desta doença é a clavícula. Justificam esta afirmação dizendo que este é o primeiro a ossificar, na sexta semana de vida intrauterina (Sharma et al., 1995); (McNamara et al., 1998); (Mehta et al., 2011); (Singh et al., 2014); (Kulkarni et al., 2014).

A principal característica desta doença é a ausência parcial de uma ou ambas as clavículas, ou até mesmo ausência total destas, sendo que é mais raro, acontecendo em apenas 10%. Geralmente é bilateral, mas quando acontece unilateralmente o lado direito costuma ser o mais afetado (Hemalatha et al., 2008); (Suresh, 2009); (Karaguzel et al., 2010); (Kshar et al., 2010); (Grover et al., 2011); (Singh et al., 2014); (Chandramani et al., 2015), embora já foram relatados casos em que a clavícula estava normal (Chopra et al., 2012).

A porção médio-clavicular normalmente está ausente devido a uma falha de coalescência dos dois centros de ossificação primários da clavícula. Devido à ausência das clavículas os músculos que são provenientes a partir delas também não se desenvolvem corretamente (Hemalatha et al., 2008); (Suresh, 2009); (Kshar et al., 2010). Já Haque et al., (2008) acrescentam que hipoplasia da extremidade acromial é comum.

McNamara et al., (1998) e Singh et al., (2004) afirmam que com a displasia dos músculos provenientes da clavícula, o pescoço pode ficar com uma aparência alongada.

Dependendo do grau de hipoplasia clavicular, a aparência pode variar de uma covinha na pele para uma grande inclinação (Mundlos 2015). Já outros conseguem movimentar os ombros para a frente, até a linha média do corpo, sem nenhum desconforto (Fig. 3). Alguns até conseguem tocar com um ombro no outro (Gulati et al., 2001); (Serratine et al., 2007); (Suresh, 2009); (Pereira et al., 2009); (Kolokitha et al., 2013), sendo a sua função raramente afetada (Júnior et al., 2007).

Devido à ausência da clavícula, a caixa torácica fica com uma forma cónica podendo provocar desconforto respiratório, principalmente em recém-nascidos (Mundlos 1999); (Suresh, 2009); (Dixit et al., 2010).

Pereira et al., (2009) acrescentam que as costelas podem apresentar alterações de forma e posição, devido ao atraso da ossificação do esterno e das vértebras. Verma et al., (2010) dizem mesmo que as costelas são curtas e tem forma oblíqua. Chavva et al., (2012) e Gupta et al., (2015) dizem que anormalidades no número de costelas ou até mesmo ausência destas não são incomuns. Esta forma cónica persiste durante toda a vida adulta (Suresh 2009); (Dixit et al., 2010).

Figura 3 – Demostração de um portador de DCC a juntar os ombros devido à falta das clavículas. Fonte: Sekerci et al., (2013)

O atraso no encerramento da sínfise pubiana também é uma das características desta doença. Faz com que a pélvis tenha um diâmetro reduzido e leva a que 35% das mulheres afetadas tenham de efetuar cesarianas (Butterworth 1999); (Gulati et al., 2001); (Júnior et al., 2007); (Suresh, 2009); (Pereira et al., 2009); (Chavva et al., 2012). Mehta et al., (2011) acrescenta que a escápula pode ser pequena e com a pélvis subdesenvolvida pode produzir uma bacia pequena.

Pacientes com esta doença têm uma estatura normal à nascença, mas entre os 4 e os 8 anos tem tendência a não crescer normalmente, levando a uma estatura final mais baixa do que o normal. Estes pacientes são ligeiramente desproporcionais com membros curtos em comparação ao tronco, mais evidente nos membros superiores do que inferiores (Mundlos 1999); (Haque et al., 2008); (Kolokitha et al., 2008); (Singh et al., 2014).

Em relação à altura esta é reduzida em ambos os géneros (Júnior et al., 2012); (Dixit et al., 2010), casos de nanismo são frequentes e deve-se ao não crescimento dos ossos longos (Serratine et al., 2007); (Júnior et al., 2012).

Pacientes com DCC ocasionalmente podem ser acompanhados por escoliose vertebral (Gulati et al., 2001); (Chelvan et al., 2009); (Dalessandri el a., 2011), podendo ela ser diagnosticada numa idade jovem e continuar a progredir após a maturação do esqueleto (Mohan et al., 2010).

As mãos também podem ter algumas anormalidades, sendo estas braquidactilia, dedos afilados, polegares largos e curtos (Gulati et al., 2001); (Kolokitha et al., 2008); (Verma et al., 2010); (Dixit et al., 2010); (Grover et al., 2011); (Chavva et al., 2012); (Kolokitha et al., 2013); (Gomleksiz et al., 2014).

Uma anormalidade relativamente comum é a presença de ambas as epífises proximais e distais nos segundos metacarpos e metatarsos que conduzem ao crescimento excessivos (Fig. 4). Todos os outros ossos das mãos e dos pés, especialmente as falanges distais e médias do segundo e quinto dedo são invulgarmente curtas e as unhas por vezes também são hipoplásicas (Mundlos 1999); (Golan et al., 2003).

As crianças com idade inferior a 5 anos mostram um atraso motor leve, com o aumento da ocorrência de ortopedia relacionados com complicações com a idade. Pé plano (pé chato) em 57%, Genua valgum (deformidades no joelho) em 28% e luxação do cotovelo e do ombro são alguns exemplos (Mohan et al., 2010); (Sandhu et al., 2014).

Pamuk et al., (2007) dizem que foi relatado que pacientes com DCC desenvolvem osteopenia grave e múltiplas fraturas. Dizem também que a osteoporose se pode desenvolver em alguns casos e que, nestes pacientes, começa numa idade precoce (Sandhu et al., 2014).

Figura 4 – Radiografia da mão onde mostra hipoplasia da falange distal. Fonte: (Mundlos 1999).

3. Orais

Em pacientes com DCC acontece um atraso ou até mesmo alteração na erupção dos dentes permanentes, devido à retenção de dentes decíduos ou devido a presença de múltiplos dentes supranumerários (Suresh, 2009).

Park et al., (2013) acrescentam que uma das explicações para a não erupção quer dos dentes permanentes, quer dos supranumerários é a falta de cemento celular na região apical dos dentes impactados. Butterworth (1999) e Júnior et al., (2007) afirmam que esta não erupção dos dentes permanentes leva a uma série de problemas, entre eles a permanência de dentes decíduos gastos e não estéticos, a diminuição da dimensão vertical de oclusão e os espaços no arco dentário provenientes da esfoliação dos dentes decíduos. Serratine et al., (2007) acrescentam que os molares permanentes geralmente erupcionam nas suas posições normais, mas esta erupção acontece mais tarde.

Orhan et al., (2006) afirmam que dentes supranumerários podem ser definidos como qualquer dente que esteja em boca sem ser os 20 dentes decíduos e os 32 dentes permanentes. Estes podem acontecer múltiplos ou não, unilateral ou bilaterais e numa ou nas duas maxilas.

Sharma et al., (2012) acrescentam que os pacientes do género masculino são afetados duas vezes mais que do género feminino. Afirmam também que 90% a 98% ocorrem na maxila com uma determinada predileção pela pré-maxila. Vários dentes supranumerários é algo raro de acontecer e geralmente estão associados com Fenda Lábio Palatina, Displasia Cleidocraniana, Síndrome de Gardner, entre outros. Estes dentes podem ser classificados de acordo com a sua forma e de acordo com a sua localização. Roberts et al., (2013) afirmam que na região anterior se aparecerem entre os incisivos superiores, eles são denominados mesiodens (Fig. 5), e representam 45% a 68% de todos os dentes supranumerários.

Em relação aos dentes supranumerários em pacientes com DCC aparecem em ambos os maxilares, mas principalmente na mandibula. A incidência de molares supranumerários é mais baixa que a incidência de supranumerários anteriores ou pré-molares (Fig 6) (Tanaka et al., 2006); (Serratine et al., 2007); (Kolokitha et al., 2008); (Mohan et al., 2010); (Verma et al., 2010); (Grover et al., 2011); (Sekerci et al., 2013); (Singh et al., 2014).

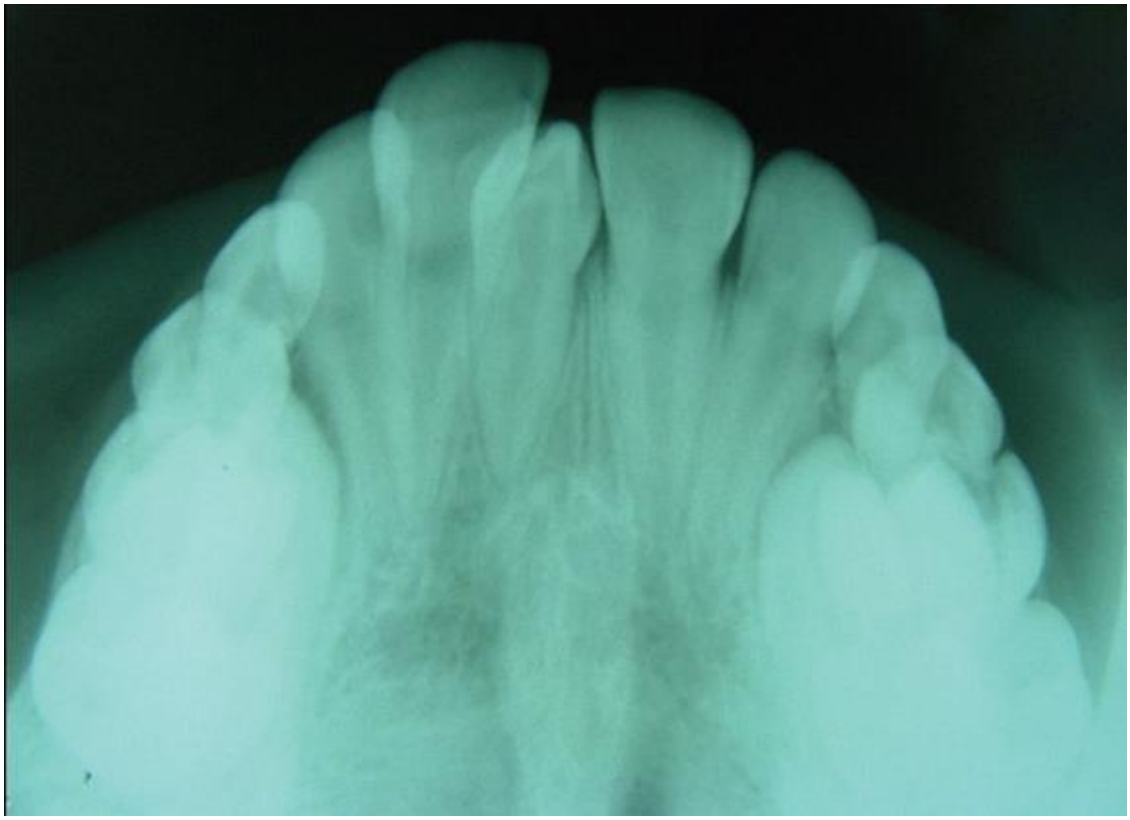

Figura 5 – Imagem radiográfica de um Mesiodens. Fonte: Sharma et al., (2012)

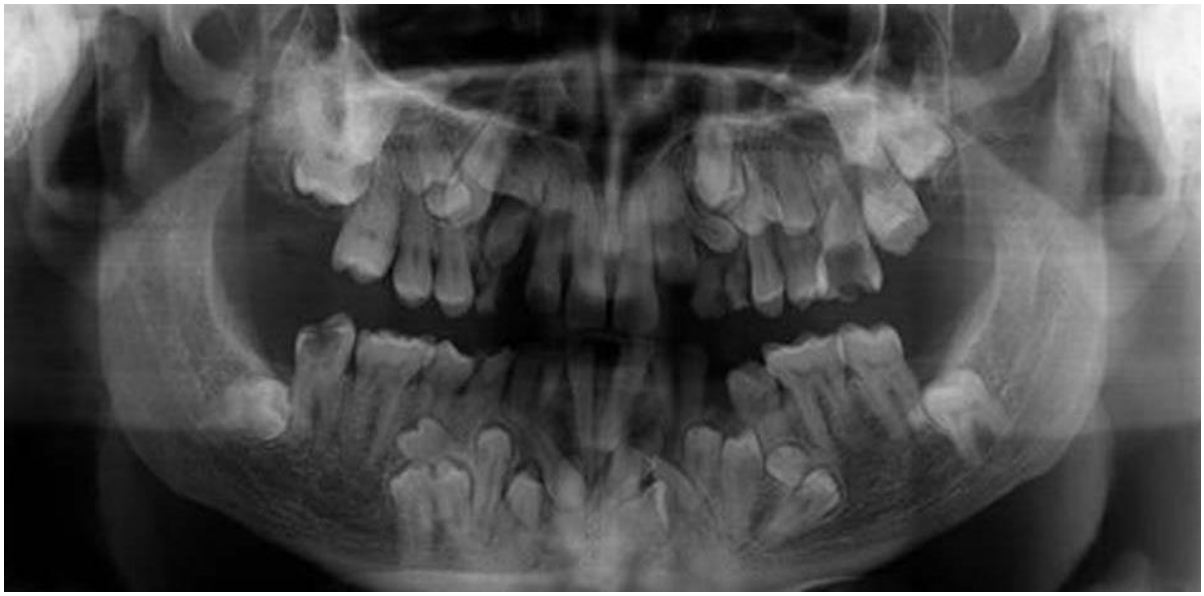

Figura 6 – Múltiplos dentes supranumerários, principalmente na zona dos pré-molares, mas também na zona anterior. Fonte: Sekerci et al., (2013)

Para Bechtold et al., (2014) o número de dentes supranumerários nestes pacientes vai de 1 a 12, mas esse número pode ser muito maior. Já Chopra et al., (2012) dizem mesmo que às vezes com os dentes supranumerários consegue-se fazer uma terceira dentição, e que em alguns casos podem chegar aos 30 dentes. Pekiner et al., (2012) afirmam que já foram relatados casos de 63 dentes inclusos.

Estes dentes supranumerários devem ser diagnosticados o mais cedo possível com o intuito de serem extraídos, uma vez que vão impedir a erupção normal dos dentes permanentes (Chelvan et al., 2009); (Nagarathna et al., 2012).

Já Gulati et al., (2001) afirmam que alguns autores acreditam que a extração dos dentes decíduos não parece acelerar a erupção dos dentes permanentes e que caso se queira fazer a extração destes também é difícil por causa de uma malformação das suas raízes. Afirmam também que outros autores acreditam que a extração dos dentes supranumerários em conjunto com exposição cirúrgica dos dentes inclusos é útil.

Múltiplos dentes supranumerários podem levar a um apinhamento dentário e consequentemente causar má oclusão. Podem comprometer as articulações, a mastigação e a estética. A dentição envolvida tanto pode ser a decídua como a permanente (Suresh 2009); (Nagarathna et al., 2012); (Roberts et al., 2013).

A presença deste dentes também pode levar a displasias morfológicas das coroas e das raízes dos dentes permanentes, uma vez que ficam com pouco espaço para se desenvolver de maneira correta (Kolokitha et al., 2008); (Kshar et al., 2010).

O apinhamento dos dentes supranumerários também pode forçar os dentes permanentes a se deslocarem para uma posição ectópica, no entanto, acredita-se que a reabsorção óssea diminuída tem um papel mais contributivo para essa não erupção (Butterworth 1999); (Daskalogiannakis et al., 2006); (Haque et al., 2008); (Dalessandri et al., 2011).

A presença de dentes supranumerários pode ser justificada pela reabsorção da lâmina dentária, que acontece após a mineralização das coroas dos dentes permanentes.

Considera-se que a lâmina dentária dos dentes decíduos e dos permanentes seja normal, mas caso não se completem, podem então formar este tipo de dentes (Kshar et al., 2010); (Grover et al., 2011); (Chavva et al., 2012).

A presença de dentes inclusos também é comum nestes pacientes. As causas que são atribuídas normalmente são a alteração da reabsorção óssea, a ausência de cemento celular ou falta de união entre o folículo dentário e mucosa devido à atuação do tecido fibroso interposto como uma barreira para a erupção (Verma et al., 2010); (Reddy 2011); (Singh et al., 2014).

A anquilose nos dentes decíduos é um indicativo de que a reabsorção do dente parou e o novo osso que foi formado é muito denso (Grover et al., 2011). Sekerci el al., (2013) acrescentam que quando os dentes decíduos ficam retidos existe uma falta de potencial de erupção, uma falta de cemento celular nas raízes dos permanentes, um atraso na mineralização dos dentes e uma falha de reabsorção da cripta óssea.

Serratine et al., (2007) acrescentam que os dentes decíduos erupcionam normalmente, se não forem removidos, perdidos por cárie ou por doença periodontal, e apesar de presença dos gérmenes dos dentes permanentes, eles mantêm-se nas arcadas dentárias durante muito tempo, algumas vezes até idades adultas.

Shankar et al., (2011) afirmam que foi descoberto que os dentes permanentes têm potencial eruptivo e que com o tempo correto para procedimentos cirúrgicos e reposicionamento ortodôntico os resultados funcionais são excelentes.

A dentina das raízes é normalmente coberta por cemento acelular, mas às vezes ao redor do ápice ela fica incompleta. Na metade apical das raízes, por cima do cemento acelular, existem camadas de cemento celular, que vão aumentando de espessura com a idade. Reparou-se que em pacientes com DCC, tanto as raízes de dentes erupcionados como nos não erupcionados, existe uma quantidade inferior de cemento celular ou até mesmo a falta dele (Daskalogiannakis et al., 2006); (Alves et al., 2008); (Mohan et al., 2010); (Kshar et al., 2010); (Grover et al., 2011); (Urzal et al., 2011); (Counts et al., 2011); (Nagarathna et al., 2012); (Park et al., 2013).

Kshar et al., (2010) afirmam que em alguns casos a formação de criptas em torno de dentes retidos também é evidente.

Os primeiros molares e os incisivos inferiores erupcionam normalmente. A erupção retardada dos incisivos centrais superiores é geralmente a causa para a procura de tratamento (Kolokitha et al., 2008).

Kolokitha et al., (2013) afirmam que a dentição decídua desenvolve-se normalmente, enquanto a dentição permanente está gravemente alterada. Shankar et al., (2011) e Sekerci et al., (2013) acrescentam que as alterações dentárias mais consistentes em pessoas com DCC são a presença de dentição mista, sendo que neste caso a presença do segundo molar permanente com a dentição decídua ao mesmo tempo que existe um espaço entre os incisivos inferiores (80%) e germes dentários supranumerários (70%).

Counts et al., (2001) afirmam que mesmo em regiões onde não existam dentes supranumerários, a erupção dos dentes permanentes pode também estar atrasada.

Estes pacientes costumam ter dentes com hipoplasia de esmalte (Júnior et al., 2007); (Roberts et al., 2013). Apresentam palato alto, estreito e profundo e com alta prevalência de fenda lábio palatina (Júnior et al., 2007); (Pereira et al., 2009); (Kshar et al., 2010); (Dalessandri et al., 2011); (Kolokitha et al., 2013). Um atraso na união da sínfise mandibular é comum (Júnior et al., 2007); (Alves et al., 2008).

López et al., (2004) acrescentam que quistos, alteração dos tecidos duros e uma alta propensão de cáries, também foram encontrados em alguns casos, apesar de acontecer com baixa regularidade.

Constatou-se que em pacientes com DCC, a espessura do músculo masséter é reduzida e que a causa mais provável é a descontinuidade do arco zigomático. Constou também que DCC é uma displasia esquelética, e que alterações musculares podem ser um efeito secundário (Chelvan et al., 2009).

3. Diagnóstico

Normalmente o médico dentista é um dos primeiros profissionais a ser procurado por um portador de DCC, uma vez que o atraso na erupção e/ou ausência dos dentes permanentes causam angústia (Bhargava et al., 2015). Serratine et al., (2007) acrescentam que mesmo com o diagnóstico feito, o médico dentista nestes casos deve estar atento, porque mesmo fazendo as extrações dos dentes decíduos retidos, a erupção dos dentes permanentes não vai acelerar, podendo causar mais problemas ao paciente.

Os sinais extra orais de DCC raramente são manifestados na primeira infância e o diagnóstico geralmente só é feito durante a adolescência, quando o momento ideal para o início do tratamento é frequentemente perdido na maioria dos pacientes. Como consequência, os doentes apresentam muitos mais desafios para os médicos (Zhang et al., 2015).

Como esta doença é rara, a consulta médica está normalmente associada ao fenómeno "um paciente um doutor", onde o clinico tem de consultar casos sobre a doença (Golan et al., 2003).

Porcincula et al., (2013) realçam que o clinico durante a anamnese deve investigar os antecedentes familiares devido ao alto risco de ocorrência. Reddy et al., (2012) dizem que ter especial atenção no exame físico durante o diagnóstico é de extrema importância.

Clinicamente o diagnóstico pode ser feito à nascença pela palpação das alterações ósseas da abóbada craniana e da clavícula (Pereira et al., 2009), mas também pode só ser feito mais tarde, quando as fontanelas anteriores e suturas não estejam fechadas ou a baixa estatura provoque preocupação aos pais (Dixit et al., 2010); (Chopra et al., 2012); (Chandramani et al., 2015).

Urzal et al., (2011) dizem que o diagnóstico pode ser efetuado numa fase intrauterina através do ultrassom. Já Kulkarni et al., (2014) afirmam mesmo que esse diagnóstico só pode ser feito a partir dos 14 semanas de gestação. Callea et al., (2014) afirmam que um diagnóstico pré-natal está disponível em caso de gravidez de alto risco ou se as mutações

da doença já forem conhecidas, quer por análise genética molecular ou por ultrassom. Golan et al., (2003) dizem que uma radiografia de um recém-nascido pode demonstrar uma ossificação deficiente ou ausente dos ossos parietais.

O diagnóstico completo desta doença passa por um exame clinico, onde é característico múltiplos dentes supranumerários, hipermobilidade dos ombros provocadas pela ausência total ou parcial das clavículas e suturas sagitais e fontanelas abertas, e por um exame radiológico (Suresh 2009); (Bhargava et al., 2015).

Os exames radiológicos necessários para o diagnóstico são radiografias do crânio, do tórax e a radiografia panorâmica, mas o diagnóstico apenas pode ser conclusivo através de uma análise genética molecular (López et al., 2004); (Pamuk et al., 2007); (Kolokitha et al., 2013); (Singh et al., 2014); (Chandramani et al., 2015).

Segundo Kolokitha et al, (2008) a presença de espaço entre os incisivos mandibulares permanentes e a erupção dos segundos molares permanentes enquanto o resto dos dentes ainda são temporários pode ajudar a diagnosticar a doença.

Um diagnóstico precoce da DCC é crucial para iniciar um plano de tratamento apropriado podendo oferecer uma melhor qualidade de vida ao paciente (Daskalogiannakis et al., 2006); (Alves et al., 2008); (Kolokitha et al, 2013); (Kulkarni et al., 2014); (Sandhu et al., 2014).

Mohan et al., (2010) e Pekiner et al., (2012) afirmam que uma radiografia panorâmica evidencia várias características como ramo ascendente estreito, processo coronóide fino e pontiagudo, arco zigomático fino, seios maxilares pequenos e ausentes, dentes supranumerários principalmente na zona dos pré-molares e um aumento de osso alveolar à volta dos dentes inclusos.

Em casos em que o paciente tenha muitos dentes supranumerários, a radiografia panorâmica não nos mostra muitos detalhes da localização exata destes. Nestes casos a utilização do Multi-Slice Tomografia Computorizada (MSCT) tridimensional oferece

mais informações referentes à anatomia de cada dente, às estruturas anatómicas adjacentes e à relação espacial entre os dentes adjacentes (Dalessandri et al., 2011).

Gupta et al., (2015) dizem o não fornecer uma avaliação precisa da proximidade dos dentes inclusos com estruturas vitais como o canal do nervo alveolar inferior ou assoalho do seio maxilar são desvantagens para a utilização de radiografias panorâmicas para planear um tratamento em DCC.

Através de uma radiografia do crânio pode-se obter uma determinação quantitativa e uma avaliação qualitativa das estruturas cranianas faciais em relação ao crescimento e desenvolvimento de ossos e suturas. Consegue-se, também observar centros de ossificação secundária dentro das suturas (Kolokitha et al., 2008). Esta radiografia pode mostrar braquicefalia, fontanelas anteriores abertas (Fig. 7), múltiplos ossos suturais, suturas do crânio abertas, ossos esfenoides pequenos entre outros (Mohan et al., 2010).

Para Dixit et al., (2010) uma radiografia da pélvis pode mostrar um atraso na ossificação da sínfise púbica, hipoplasia das asas ilíacas, um aumento das articulações sacroilíacas, um grande colo do fémur, entre outros.

Figura 7 – Fontanela anterior aberta. Fonte: Pamuk et al., (2007)

Dixit et al., (2010) afirmam que uma radiografia das mãos e dos pés também ajudam na obtenção do diagnóstico desta doença (Fig. 8)

Figura 8 – Radiografia das mãos e pés, mostra dedos pequenos de uma filha (A e B) e da sua mãe (C e D). Fonte: Wang et al., (2013)

Tanaka et al., (2006) dizem que só a radiografia do tórax é que pode confirmar se existe ausência parcial ou total de clavículas (Fig. 9) e Mohan et al., (2010) acrescentam que nestas radiografias se pode observar costelas oblíquas e tórax estreito.

Figura 9 – Hipoplasia Clavicular. Fonte: Roberts et al., (2013)

A utilização do MSCT é útil para tratamentos ortodônticos uma vez que dá certezas dos dentes que são supranumerários, se estes têm alguma malformação, dá a posição exata dos dentes impactados em relação às raízes dos dentes erupcionados e a posição de cada dente dentro do osso alveolar e perto de alguns vasos importantes. A utilização deste tipo de radiografias só é utilizada em casos mais complexos uma vez que a dose de radiação é elevada (Dalessandri et al., 2011).

A Tomografia Computorizada 3D é o mais recente avanço na imagiologia maxilo-facial e fornece uma imagem tridimensional da dentição, garantindo uma melhor localização anatómica de dentes supranumerários e inclusos (Park et al., 2013).

A utilização de Tomografia Computorizada 3D em pacientes com DCC é benéfica, porque delimita claramente a fontanela aberta (Fig. 10), enquanto que numa radiografia anteroposterior a fontanela aberta é sobreposta sobre o osso occipital (Mohan et al., 2010); (Chandramani et al., 2015). Gupta et al., (2015) dizem que fornece mais informações do que as radiografias convencionais para localizar dentes inclusos, reabsorção radicular, fissura do lábio e do palato, e nas avaliações dos terceiros molares.

Em casos de extração de múltiplos dentes resultando em áreas desdentadas, a Tomografia Computorizada 3D pode ajudar também no planeamento de implantes e reabilitação do paciente (Gupta et al., 2015).

A Tomografia Computorizada 3D fornece também uma avaliação exata da altura do osso alveolar e ajuda na análise do tamanho, forma e diferenças volumétricas em estruturas bilaterais bem como alterações de crescimento em 3D. Melhor visualização de todas as faces das raízes é uma vantagem, e permite mais facilmente a confirmação da presença ou ausência de reabsorção radicular. A morfologia também como dilacerações, número de canais e morfologia do canal, podendo então ajudar num eventual tratamento endodôntico (Gupta et al., 2015).

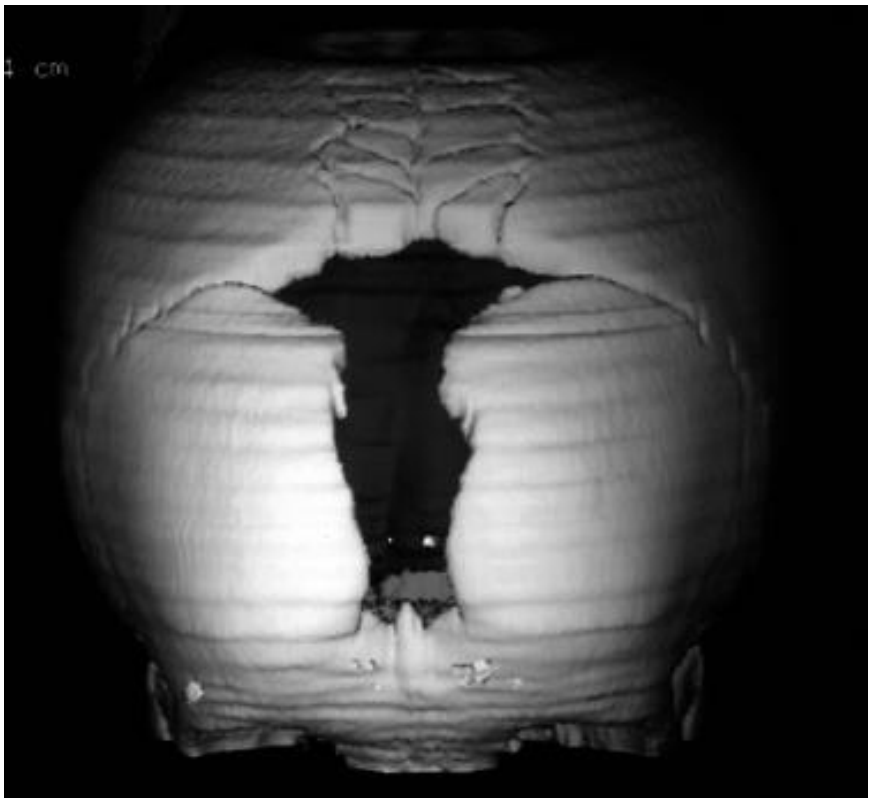

Figura 10 – Tomografia Computorizada 3D, mostra a fontanela aberta e múltiplos ossos suturais. Fonte: Mohan et al., (2012)

Bechtold et al., (2014) acrescentam que a Tomografia Computorizada 3D tem enormes benefícios para o diagnóstico e é um bom indicador para um tratamento com sucesso. López et al., (2004) acrescentam que ao saber a posição correta dos dentes supranumerários, vai ser importante para a extração destes e para planear um tratamento ortodôntico que vai fornecer uma boa oclusão aos dentes inclusos.

Para se fazer um diagnóstico definitivo da DCC deve-se fazer uma análise genética molecular do paciente. Além de ajudar no diagnóstico, permite identificar o gene responsável pela doença e é uma mais-valia para confirmar a doença quando esta está sobre suspeita (Golan et al., 2003); (Kolokitha et al., 2013); (Chandramani et al., 2015). Chelvan et al., (2009) acrescentam que a análise genética molecular se tornou indispensável para a deteção precoce da doença.

Em casos confirmados desta doença, aconselhamento genético para planeamento familiar deve ser dado aos pacientes (Chelvan et al., 2009); (Chavva et al., 2012); (Kolokitha et al., 2013); (Chandramani et al., 2015).

A osteoporose pode ser detetada caso na avaliação da densidade óssea seja utilizada raios-X de dupla absorção. Depois medidas preventivas como cálcio ou vitamina D podem ser dadas ao paciente (Sandhu et al., 2014).

No diagnóstico diferencial deste distúrbio estão incluídas Displasia Ectodérmica Anidrótica; Hipoplasia Dérmica Focal; Síndrome do Apert; Pycnodysostosis; Disostose Craniofacial; Pseudoartrose entre outros (Tanaka et al., 2006); (Mohan et al., (2010); (Sekerci et al., 2013); (Chandramani et al., 2015); (Bhargava et al., 2015).

Na Displasia Ectodérmica Anidrótica ou Síndrome de Christ-Siemens-Touraine é caracteristico hipoidrose (diminuição da transpiração); anomalias dentárias, hipotricose (redução de pilosidade no couro cabeludo e corpo) e onicodistrofia (processos patológicos nas unhas) (Mohan et al., (2010); (Chandramani et al., 2015).

A Hipoplasia Dérmica Focal ou Síndrome de Goltz está caracterizada por atrofia da pele, relativa ausência focal da derma, múltiplos papilomas da mucosa, anormalidades nas extremidades e pigmentação às riscas (Mohan et al., (2010); (Chandramani et al., 2015).

A Síndrome do Apert é caracterizada por Craniostenose (anomalia decorretente da fusão prematura das suturas cranianas), anormalidades craniofaciais e sindactilia das mãos e dos pés (união visível de dois ou mais dedos) (Mohan et al., (2010); (Chandramani et al., 2015).

Na *Pycnodysostosis* apresenta má formação dos ossos, atraso no encerramento das suturas, anadontia, osteosclerose (aumento da espessura do córtex ósseo), acrosteólise (reabsorção das falanges) e atraso na erupção dos dentes permanentes. Só a junção de osteosclerose e o atraso na erupção dos dentes permanentes já dá para distinguir este distúrbio de DCC (Tanaka et al., 2006); (Mohan et al., (2010); (Sekerci et al., 2013); (Chandramani et al., 2015); (Bhargava et al., 2015).

A Disostose Craniofacial é caracterizada principalmente com a junção de craniostenose com outras anomalias (Mohan et al., (2010); (Chandramani et al., 2015).

A Pseudoartrose é caracterizada pela ausência de uma só clavícula e que geralmente é a direita (Tanaka et al., 2006); (Bhargava et al., 2015).

IV - Prognóstico

Estes pacientes por vezes tem problemas psicológicos associados com a “face anormal”, mas apesar disso tem inteligência normal, bom prognóstico e uma expectativa de vida normal (Sharma et al., 1995) (Gulati et al., 2001).

López et al., (2004) afirmam que a presença de dentes supranumerários e a baixa estatura em pacientes com DCC pode ter importantes implicações no prognóstico e no seu tratamento.

Para Daskalogiannakis et al., (2006) e Romeo et al., (2014) o tratamento iniciado precocemente tem melhor prognóstico, mas deve-se informar quer os pacientes quer os seus pais de que a duração deste pode ser prolongada e que existe uma grande imprevisibilidade na erupção dos dentes restantes, podendo fazer com que o plano de tratamento seja alterado, especialmente em casos mais graves.

Jensen and Kreiborg (1992) *cit. in* Tanaka et al., (2006) concluíram que a combinação do tratamento protético e cirúrgico pode não ter um bom prognóstico, porque pode não ocorrer a erupção dos dentes permanentes. Afirmam ainda que este depende da quantidade de dentes supranumerários e o tempo em que o tratamento é iniciado.

Kolokitha et al., (2008) afirmam que o prognóstico de um procedimento cirúrgico e os problemas de uma restauração protética convencional fazem com que este tratamento não seja favorável. Isto aconteceu, porque a mudança de prótese e o retirar ou acrescentar dentes na prótese era comum, e levaram a que se começasse a fazer tratamentos combinados de procedimentos cirúrgicos e ortodônticos.

Butterworth (1999) afirma que a combinação de um tratamento cirúrgico e um tratamento ortodôntico deve ser vista como a solução mais promissora uma vez que nos dá um prognóstico de longo prazo. Afirma ainda que outros dois tipos de tratamentos, a utilização de próteses com ou sem extração dos dentes inclusos e a extração dos dentes inclusos e em seguida fazer autotransplante ou reposição cirúrgica dos dentes permanentes, o seu prognóstico não é de longo prazo.

V - Tratamento

Planear um tratamento para pacientes com DCC é complicado e levantam-se muitas questões. Com que idade se deve intervir? O que fazer com os dentes supranumerários? Remover cirurgicamente ou deixá-los e só intervir se ocorrer alguma alteração patológica? Se optar por fazer a cirurgia, remover todos os dentes ou apenas alguns? Em uma ou mais etapas? E os dentes decíduos inclusos? Deixá-los até erupcionarem normalmente ou remove-los com a finalidade de obter os seus sucessores permanentes? (Butterworth 1999)

Apesar das inúmeras deficiências ósseas, os pacientes com DCC procuram tratamento na maioria das vezes por causa de problemas dentários, assim como para obter uma melhoria a nível da oclusão e também um resultado estético, principalmente dentário, mas também facial (Kolokitha et al., 2008); (Kolokitha et al., 2013); (Roberts et al., 2013); (Singh et al., 2014).

Noh et al., (2014) dizem que o tratamento de um paciente com DCC deve ter como objetivo melhorar o seu bem-estar a nível psicológico e a sua autoestima. Sharma et al., (1995) acrescentam que a baixa estatura, a perda de audição, as complicações durante o nascimento e a deslocação de articulações também são alguns motivos para a procura de ajuda médica.

O conhecimento da patogénese, as características clinicas e dos métodos de diagnóstico de DCC vai ajudar os clínicos a fazer o tratamento apropriado para melhorar a função e a estética (Nagarathna et al., 2012); (Kolokitha et al., 2013); (Kulkarni et al., 2014). Butterworth (1999) afirma que DCC é uma doença que é difícil de tratar e bons resultados são difíceis de obter.

Um plano de tratamento apropriado depende de alguns fatores, entre eles a idade cronológica e dentárias dos pacientes (Daskalogiannakis et al., 2006); (Kshar et al., 2010); (Chopra et al., 2012); (Singh et al., 2014); (Zhang et al., 2015). Para Romeo et al., (2014) estes muitas vezes não coincidem em pacientes com DCC, devido à sequência alterada de erupção dentária.

Neste plano a duração esperada do tratamento deve ser dita ao paciente e a atitude do paciente em direção ao tratamento são considerações importantes (Daskalogiannakis et al., 2006); (Roberts et al., 2013).

O sucesso de um tratamento de pacientes com DCC requer um trabalho em equipa, quer dos especialistas de várias áreas (como por exemplo odontopediatria, prostodontia, ortodontia, cirurgia maxilo-facial), quer de um paciente colaborador e da ajuda dos seus familiares. Cada um destes profissionais vão ter o seu papel importante onde podem contribuir para um bom resultado do tratamento (Kolokitha et al., 2008); (Kshar et al., 2010); (Chavva et al., 2012); (Kolokitha et al., 2013); (Roberts et al., 2013); (Singh et al., 2014).

Callea et al., (2014) acrescentam ainda que o odontopediatria deve monitorizar a erupção correta e o alinhamento dos dentes permanentes, uma vez que 94% dos pacientes afetados têm anomalias dentárias e de cronologia de erupção e alguns têm defeitos no palato.

Daskalogiannakis et al., (2006) e Pekiner et al., (2012) afirmam que não aceitar o plano de tratamento era comum de acontecer no passado.

Inicialmente alguns médicos dentistas tratavam os pacientes com DCC usando restaurações protéticas convencionais. Sabendo que estes têm muitos dentes inclusos e que podem criar quistos ou defeitos ósseos, então fazia-se extração de todos estes dentes, e em seguida fazia-se uma reabilitação protética, parcial ou em casos mais extremos, total (Daskalogiannakis et al., 2006); (Kolokitha et al., 2008); (Pekiner et al., 2012).

Muitos autores consideram que esta abordagem é muito invasiva, uma vez que este tipo de pacientes já sofre de uma grande deficiência no osso alveolar. Neste caso usariam uma abordagem mais conservadora, colocando então próteses parciais com boa estabilidade e boa retenção. A presença dos dentes inclusos vai inibir a reabsorção óssea e só se realiza a extração destes caso provoquem algum problema no futuro (Daskalogiannakis et al., 2006); (Kolokitha et al., 2008); (Pekiner et al., 2012). Singh et al., (2014) dizem que um problema para estes tratamentos é que a retenção da prótese pode ficar comprometida por causa da hipoplasia alveolar.

Problemas estéticos e funcionais podem ser causados por anomalias na erupção dos dentes, principalmente dos anteriores. Se um dente incluso for removido, vai existir perda de osso alveolar e depois da cicatrização este vai ficar fino e deficiente. Para proteger estes casos, o tratamento ortodôntico foi escolhido para facilitar a erupção dos dentes. Este tipo de tratamento, tração ortodôntica dos dentes inclusos, deve ser sempre considerado em pacientes jovens uma vez que leva a resultados favoráveis numa perspetiva estética, oclusal e até periodontal (Hemalatha et al., 2008); (Reddy 2011). Zhang et al., (2015) acrescenta que quanto mais cedo a tração ortodôntica for feita, vai reduzir a extensão da intervenção cirúrgica e o momento da intervenção parece ser de extrema importância para um resultado bem-sucedido.

Os tratamentos ortodônticos e cirúrgicos mais populares são o Toronto-Melbourne, Jerusalem, Belfast-Hamburgh e Bronx (Roberts et al., 2013); (Sekerci et al., 2013).

Toronto-Melbourne acontece sobre anestesia geral e as extrações são feitas em consultas separadas, em primeiro lugar os dentes decíduos anteriores, em seguida os dentes decíduos posteriores e por último os dentes supranumerários (Roberts et al., 2013); (Sekerci et al., 2013).

Jerusalém acontecem no mínimo duas intervenções cirúrgicas, dependendo do desenvolvimento das raízes dos dentes permanentes. Na primeira intervenção, os dentes decíduos anteriores e os dentes supranumerários são todos extraídos. Nesta mesma intervenção os dentes permanentes anteriores são expostos e são colocados braquetes e elásticos. Os retalhos cirúrgicos são fechados. Na segunda intervenção os dentes decíduos restantes são extraídos, os caninos e pré-molares permanentes inclusos são expostos e os tratamentos ortodônticos necessários são efetuados. Os retalhos cirúrgicos também são fechados (Roberts et al., 2013); (Sekerci et al., 2013).

Bechtold et al., (2014) afirmam que neste conceito têm a particularidade de ganhar a confiança e motivação do paciente uma vez que oferece resultados de um tratamento bem-sucedido usando uma abordagem de passo a passo. Zhang et al., (2015) dizem que este tipo de abordagem têm como desvantagem a longa duração do tratamento, em que é

necessário vários procedimentos cirúrgicos e também uma excelente cooperação por parte do paciente.

Belfast-Hamburg é utilizada uma única intervenção cirúrgica e acontece sob anestesia geral, onde se vai efetuar a extração de todos os dentes decíduos que estejam em boca e todos os dentes supranumerários. Os dentes inclusos permanentes são expostos e os locais cirúrgicos são deixados para cicatrizar. Depois de estarem completamente cicatrizados, é colocado um aparelho ortodôntico em todos os dentes completamente erupcionados e nos parcialmente erupcionados, sendo que nestes serve para forçar a sua erupção (Roberts et al., 2013); (Sekerci et al., 2013).

A vantagem deste tipo de procedimentos é que com Belfast-Hamburg o paciente só é submetido a uma intervenção cirúrgica e sob anestesia geral (Roberts et al., 2013); (Sekerci et al., 2013).

Bronx, são realizadas duas, no máximo três intervenções cirúrgicas. Na primeira intervenção cirúrgica que também acontece sob anestesia geral, os dentes decíduos e os dentes supranumerários são todos extraídos e os retalhos cirúrgicos são fechados. No fim desta intervenção coloca-se uma sobredentadura parcial para proteger a estética e a função dos pacientes. Este tratamento inicia-se dependendo do desenvolvimento das raízes dos dentes permanentes, mas também no Toronto-Melbourne e Jerusalém adotam o mesmo procedimento. Se for necessário, faz-se uma intervenção cirúrgica para expor os dentes inclusos e colocar braquetes ortodônticos nos molares que estão completamente erupcionados. Depois da erupção normal dos dentes permanentes e com um apoio posterior suficiente, um tratamento ortodôntico é utilizado para estabilizar os dentes em oclusão. Por fim uma cirurgia ortognática Leforte I é efetuada e implantes são colocados no paciente (Roberts et al., 2013); (Sekerci et al., 2013).

Nagarathna et al., (2012) afirmam que nos casos de no plano de tratamento estar incluído a erupção forçada dos dentes inclusos, apesar das instruções de higiene oral e da manutenção durante as consultas, alguns pacientes apresentam uma má higiene oral, devido a utilização de braquetes e arames.

Tabela 1 – Diferentes tipos de tratamentos consoante a idade de um paciente com DCC. Fonte: (Roberts et al., 2013); (Sekerci et al., 2013).

Tipos de tratamentos	Idade	Procedimentos
Toronto – Melbourne	5 – 6 anos	- Extração dos dentes incisivos decíduos.
	6 – 7 anos	- Dentes incisivos são expostos e o tratamento é permitido; - Colocação de braquetes ortodônticos nos dentes anteriores permanentes; - Extração dos dentes decíduos posteriores.
	9 – 10 anos	- Exposição dos pré-molares permanentes; - Remoção cirúrgica dos dentes supranumerários e tratamentos são permitidos.
	9 – 12 anos	- Exposição cirúrgica de pré-molares permanentes; - Colocação de braquetes em caninos e pré-molares.

Tabela 1, continuação.

Tipos de tratamentos	Idade	Procedimentos
Jerusalém	10 – 12 anos	FASE I - Extração dos dentes incisivos decíduos; - Extração de todos os dentes supranumerários; - Exposição dos dentes incisivos permanentes; - Colocação de aparelho ortodôntico nos incisivos permanentes imediatamente; - Fechar completamente os retalhos cirúrgicos.
	13 ou mais anos	FASE II - Extração dos dentes decíduos posteriores; - Exposição dos caninos e pré-molares inclusos; - Colocação de aparelho ortodôntico nos caninos e pré-molares permanentes imediatamente; - Fechar completamente retalhos cirúrgicos.
Belfast – Hamburg	Idade não específica	- Remover todos os dentes decíduos e supranumerários; - Exposição cirúrgica de todos os dentes inclusos; - Membrana cirúrgica é colocada para prevenir que o osso e o tecido mole cubram o dente; - Cicatrização por intenção secundária; - Colocação de attachements ortodônticos; - Colocação de aparelhos ortodônticos nos dentes completamente erupcionados; - Colocação de cadeia elástica entre aparelho, nos dentes erupcionados e no arco.

Tabela 1, continuação.

Tipos de tratamentos	Idade	Procedimentos
Bronx	Idade não específica; 2 e no máximo 3 procedimentos	FASE I - Remoção de todos os dentes decíduos e supranumerários; - Fechar retalhos cirúrgicos.
		FASE II - Exposição dos dentes permanentes inclusos; - Colocação de attachements ortodônticos; - Fechar retalhos cirúrgicos e colocar sobredentadura; - Colocação de aparelhos ortodônticos convencionais.
		Fase III - Cirurgia ortognática Leforte I; - Colocação de implantes dentários.

Butterworth (1999) afirma que normalmente o uso de implantes é contraindicado devido à presença de dentes permanentes e de múltiplos dentes supranumerários inclusos, que vão fazer com que a quantidade de osso disponível esteja reduzida. Mas afirma que já foram relatados casos de uma utilização de enxerto ósseo, após extração de dentes inclusos, seguida de colocação de implantes osteointegrados. Num dos casos a perda óssea era tanta, que se teve de fazer dois enxertos ósseos. Neste caso os implantes foram colocados e serviram de apoio para uma prótese total.

Noh et al., (2014) afirmam que existem relatos de casos em que o tratamento passou pela colocação de próteses implanto-suportadas ou até mesmo o uso de implantes para suporte de um sobredentadura removível. Já Butterworth (1999) fala de um tipo de tratamento

que consiste na extração dos dentes inclusos e em seguida autotransplante ou reposição cirúrgica dos dentes permanentes.

Uma vez que estes tipos de tratamentos são dispendiosos e nem todos os pacientes tem possibilidades de os fazer, existem alternativas com um custo mais baixo. Essas alternativas são a remoção dos dentes decíduos não funcionais, dos dentes supranumerários que não estão em oclusão ou dos dentes que podem vir a causar alguns problemas no futuro. Nas zonas edentulas são colocadas próteses removíveis e estas podem ser ajustadas caso os dentes supranumerários erupcionem ou substituídas durante o crescimento do paciente (Pekiner et al., 2012); (Roberts et al., 2013).

Butterworth (1999) afirma que a importância de bons cuidados preventivos não pode ser subestimada e que estes pacientes devem ser fortemente aconselhados no que diz respeito à higiene oral e à sua dieta.

Em relação às fontanelas, estas na maior parte dos casos fecham normalmente, mas caso o defeito do crânio seja significativo, a cabeça deve ser protegida de possíveis traumas, o uso de capacetes em crianças que pratiquem atividades de alto risco deve ser recomendado. Deve também ser indicada uma avaliação e uma reabilitação através de um cirurgião craniofacial (Verma et al., 2010); (Shandu et al., 2014); (Romeo et al., 2014).

Se a densidade do osso estiver abaixo do normal, tratamento com cálcio e vitamina D deve ser considerado. Tratamento preventivo para a osteoporose deve ser iniciado numa idade ainda jovem (Verma et al., 2010). Romeo et al., (2014) afirmam que este tratamento deve-se continuar até ao pico de densidade óssea, que geralmente ocorre na segunda ou terceira década de vida. Já Júnior et al., (2007) afirmam que não existem tratamentos para alterações cranianas, claviculares e outras alterações ósseas associadas a esta doença.

No caso de haver sinais clínicos de osteopenia, como por exemplo o aumento no número de fraturas, a avaliação e tratamento deve ser iniciado o mais cedo possível (Romeo et al., 2014).

Grover et al., (2011) afirmam que a manutenção da saúde periodontal é de extrema importância para ajudar a uma boa e completa reabilitação oral do paciente.

Para Daskalogiannakis et al., (2006) se a motivação do paciente for questionável a colocação de prótese parece ser o tratamento mais viável. Reddy (2011) acrescenta que caso o paciente rejeite todos os tratamentos, deve ser indicado a colocação da prótese para substituir as zonas edentulas. Deve também ser aconselhado sobre a importância dos cuidados orais preventivos na rotina diária.

Vários procedimentos cirúrgicos e as suas amplas áreas combinados com o tempo prolongado do tratamento ortodôntico pode produzir uma série de problemas e complicações durante as diferentes fases de tratamento (Kolokitha et al., 2008).

O trauma dos folículos dentários dos dentes inclusos pode ser um dos problemas causados por esses procedimentos. Este trauma, onde pode acontecer mesmo a remoção parcial do folículo dentário, vai deixar os dentes inclusos em contacto com os tecidos moles e duros circundantes. Este contacto pode levar a que aconteça anquilose ou reabsorção da raiz e da coroa destes dentes, para isso não acontecer deve ser realizado tração ortodôntica. Além disso, quando se faz a extração dos dentes supranumerários, vai acontecer uma exposição dos dentes inclusos, podendo levar a um grande defeito ósseo. Consequentemente, os dentes inclusos durante a erupção forçada, vão ficar com um apoio periodontal deficiente e que pode levar a problemas no futuro (Kolokitha et al., 2008).

As sobredentaduras completas ou parciais sobre os dentes retidos ou raízes tem inúmeras vantagens para um paciente pediátrico. Entre elas está o reforço na mastigação e a estética como benefícios mais óbvios, mas a fala também pode ser melhorada. Quando não se faz a extração dos dentes supranumerários, deve-se fazer uma avaliação do osso alveolar e em seguida realizar a investigação necessária, e se possível planear uma possível prótese implanto suportada (Kshar et al., 2010). Butterworth (1999) acrescenta que se houver dentes inclusos que já estejam expostos também podem servir de suporte para as sobredentaduras.

Reddy (2011) afirma é essencial que no final de cada tratamento se faça um acompanhamento destes pacientes, a fim de verificar se há complicações tais como cistos entre outros.

Conclusão

O médico dentista é dos primeiros profissionais a ser procurado por um paciente com Displasia Cleidocraniana. O saber sobre as características gerais e, principalmente, as orais desta doença são importantes para a realização de um diagnóstico (Bhargava et al., 2015).

O diagnóstico pode ser feito, ainda, numa fase intrauterina através de um ultrassom. Caso não aconteça tão cedo e para uma melhor realização do diagnóstico deve-se fazer radiografias do crânio, tórax e radiografias panorâmicas. A realização de uma análise genética molecular também é necessária, sendo que esta é imprescindível para a realização do diagnóstico precoce (López et al., 2004); (Pamuk et al., 2007); (Urzal et al., 2011); (Kolokitha et al., 2013); (Singh et al., 2014); (Chandramani et al., 2015).

Este deve ser feito o mais precocemente possível, com o intuito de melhorar a qualidade de vida do paciente e obter um melhor plano do tratamento. Caso só aconteça durante a adolescência, o momento ideal para o início do tratamento já se perdeu e com isso um melhor prognóstico também (Zhang et al., 2015).

Em relação ao tratamento este deve ter como principal objetivo melhorar os problemas dentários, assim como obter uma melhor oclusão e uma melhoria a nível estético, principalmente dentário, mas também facial (Kolokitha et al., 2008); (Kolokitha et al., 2013); (Roberts et al., 2013); (Singh et al., 2014).

A entreajuda dos diferentes clínicos, dos pais e principalmente da colaboração do paciente são essenciais para que o tratamento tenha sucesso, mas mesmo assim bons resultados são sempre complicados de obter, e isso deve ser dito a todos os intervenientes. (Kolokitha et al., 2008); (Kshar et al., 2010); (Chavva et al., 2012); (Kolokitha et al., 2013); (Roberts et al., 2013); (Singh et al., 2014).

A junção de um tratamento ortodôntico com um tratamento cirúrgico deve ser vista como a melhor solução e onde se tem um prognóstico de longo prazo. Principalmente nestes casos tem de haver uma boa cooperação do paciente, uma vez que são tratamentos

demorados e que por vezes são necessários vários procedimentos cirúrgicos (Butterworth 1999).

Um aconselhamento genético para planeamento familiar deve ser dado a pacientes com Displasia Cleidocraniana (Chelvan et al., 2009); (Chavva et al., 2012); (Kolokitha et al., 2013); (Chandramani et al., 2015).

Estes pacientes apresentam inteligência normal, uma expetativa de vida normal e um bom prognóstico (Sharma et al., 1995) (Gulati et al., 2001); (Chelvan et al., 2009).

Com a realização deste trabalho, o objetivo foi conseguido, onde se ficou a saber mais sobre a doença, as formas de a diagnosticar e de a tratar.

Bibliografia

Alves, Nilton; Oliveira, Reinaldo (2008). Cleidocranial Dysplasia – A case report, *Inernational Journal of Morphology;* Volume 26, Número 4, pp. 1065-1068.

Bechtold, TE; KJ, Lee; YC, Park; M, Berneburg; GR, Göz (2014). A simultaneous Mobilization of four impacted upper incisors in a case of na adolescente patient with Cleidocranial dysplasia, *Dentistry 2014,* Volume 4, Número 3.

Bhargava, P.; Kahn, S.; Sharma, R.; Bhargava, S. (2015). Cleidocranial dysplasia with autosomal dominant inheritance pattern, *Annals of Medical and Health Sciences Research,* Volume 4, Número 2, pp. 152-154.

Butterworth, C. (1999) Cleidocranial Dysplasia: Modern concepts of treatment and a report of an orthodontic resistant case requiring a restorative solution, *Dental Update Guildford,* Volume 26, pp. 458-462.

Callea, Michele; Bellacchio, Emanuele; Stazio; Mariateresa; Fattori, Fabiana; bertini, Enrico; Yavuz, Izzet; Clarich, Gabriella; Gunay, Ayse (2014). A case of Cleidocranial Dysplasia with peculiar dental features: Pathogenetic role of the RUNX2 mutation and long term follow-up, *Oral Health and Dental Management,* Volume 13, Número 2, pp. 548-551.

Chandramani, More; Tailor, Mansi; Darjee; Abhishek; Varma, Saurabh (2015). Imagin in the diagnosis of a rare anomaly: Cleidocranial dysplasia, *Indian Journal of Oral Sciences,* Volume 4, Número 2, pp. 86-89.

Chavva, Sunanda; Reddy, Nallamilli; Reddy; MR; Badam, Rajkumar (2012). Cleidocranial Dysplasia, *Journal od Orofacial research,* Volume 2, Número 4, pp. 232-234.

Chelvan, Thamizh; Malathi, N.; Kailasam, Vignesh; Ponnudurai, A. (2009). Cleidocranial dysplasia: a family report, *Journal of Indian Society of Pedodontics and Preventive Dentistry,* Volume 27, Número 4, pp. 249-252.

Chopra, Radhika; Marwaha, Mohita; Chaudhuri, Payal; Bansal, Kalpana; Chopra, Saurabh (2012). Hypodontia and delayed dentition as the primary manifestation of Cleidocranial dysplasia presenting with a diagnosis dilemma, *Hindawi Publishing Corporation,* Volume 2012.

Counts, Amy; Rohrer, Michael; Prasad, Hari; Bolen, Percy (2001). Na assessment of root cementum in Cleidocranial dysplasia, *Angle Orthodontist,* Volume 71, Número 4, pp. 293-298.

Dalessandri, Domenico; Laffranchi, Laura; Tonni, Ingrid; Zotti, Francesca; Piancino, Maria; Paganelli, Corrado; Bracco, Petro (2011). Advantages of cone beam computed tomography (CBCT) in the orthodontic treatment planning of cleidocranial dysplasia patients: a case report, *Head & Face Medicine,* Volume 7, Número 6.

Daskalogiannakis, John; Peidade, Luis; Lindholm, Tom; Sándor, George; Carmichael, Robert (2006). Cleidocranial Dysplasia: 2 Generations of Management. *Journal of the Canadian Dental Association*, Volume 72, Número 4, pp. 337-342.

Dixit, Ramakant; Dixit, Kalpana; R., Paramez (2014). Cleidocranial dysplasia, *Lung India*, Volume 27, Número 3, pp. 176-177.

Golan, I.; Baumert, U.; Hrala, BP (2003). Dentomaxillofacial variability of Cleidocranial dysplasia: clinicoradiological presentation and systematic review, *Dentomaxillofacial Radiology,* Volume 32, pp. 347-354.

Gömleksiz, Cengiz; Arslan, Erhan; Arslan, Selçuk; Pusat, Serhat; Arslan, Elif (2014). Delayed diagnosis of cleidocranial dyspalsia in na adult: a case report, *Acta Medica Academica,* Volume 43, Número 1, pp. 92-96.

Grover, Harpreet; Verma, Pradhuman; Gupta, Kanika (2011). Cleidocranial dysplasia revisited: A closer view from a periodontal prespective, *Life Sciences Journal,* Volume 3, Número 2, pp. 141-145.

Gulati, S.; Kabra. M. (2001). Cleidocranial dysplasia, *Journal Postgraduate Medicine,* Volume 47, Número 3, pp. 204-205.

Gupta, Nandita; Gogri, Ajas; Kajale, Manasi; Kadam, Sonali (2015). Cone-beam computed tomography: na inevitable investigation in Cleidocranial dysplasia, *Contemporary, Clinical Dentistry,* Volume 6, Número 2, pp. 257-261.

Haque, M. Azizul; Ekram, A R M Saifuddin; Huda, M Durrul (2008). Cleidocranial Dysplasia: A case report; *The Journal of Teachers Association RMC, Rajshahi;* Volume 21, Número 2, pp. 166-169.

Hemalatha, R.; Balasubramaniam, R. (2008). Cleidocranial dysplasia: A case report, *Journal of Indian Society of Pedodontics and Preventive Dentistry*, March, pp. 40-43.

Jensen, BL; Kreiborg, S. (1992). Dental treatment strategies in Cleidocranial dysplasia. *British Dental Journal,* Volume 172, pp. 243-247.

Júnior, Almeida; Maciel, Anderson; Castro, Carlos; Santos, Luciano; Azevedo, Roberto; Rocha, José (2012). Displasia Cleidocraniana: relato de caso, *UNITAU,* Volume 4, Número 1, pp. 21-25.

Júnior, Aurelício; Hernandez, Pedro; Vargas, Ivana; Corvello, Paula; Gehlen, Daniela; Hoffmann, Renata; Gassen, Humberto (2007). Displasia Cleidocraniana: aspectos clínicos e radiográficos e relato de um caso clinico, *Revista de Ciênciaas Médicas e Biológicas,* Volume 6, Número 1, pp. 122-127.

Karagüzel, Gülay; Aktürk, Filiz Acar; Okur, Emelgül; Gümele, Halit Reşit; Gedik, Yusuf; Őkten, Ayşenur (2010). Cleidocranial Dysplsia: A case report; *Journal of Clinical Research in Pediatric Endocrinology* Volume 2, Número 3, pp. 134-136.

Kolokitha, Olga-Elpis e Ioannidou Ioulia (2013). *A 13-year-old caucasian boy with cleidocranial dysplasia: a case report.* Thessaloniki, Greece, BMC Research Notes.

Kolokitha, Olga-Elpis e Papadopoulou, Alexandra (2008). Cleidocranial dysplasia: etiology, clinical characteristics, diagnostic information and treatment approach, *Hell Orthod Rev,* Volume 11, pp. 21-33.

Kshar, Avinash; Umarji, HR (2010). Cleidocranial Dysplasia: reporto of two cases, *Journal of Indian Academy of Oral Medicine and Radiology,* Volume 22, Número 4, pp. 69-72.

Kulkarni, VV.; Baldawa, Prachi; Nahar, Snehal; Desai, Sneha; Chamele, Jay (2014). Cleidocranial dysplasia: A clinico-radiological of a rare case, *ingernational Journal of Oral and Maxillofacial Pathology,* Volume 5, Número 2, pp. 18-20.

Kumar, Manoj; Mouli, Chandra; Kumar, Mahesh; Kilasam, S. (2012). Cleidocranial Dyspalsia in son and father: Reporto f two rare cases with review of literature. *Journal of Indian Academy of Oral Medicine and Radiology,*Volume 24, Número 2, pp. 158-161.

López, Blanca; Solalinde, Clara; Ito, Toshio; Carrillo, Edith; Solalinde, Estela (2004). Cleidocranial Dysplasia: report of a family, *Journal of Oral Science,* Volume 46, Número 4, pp. 259-266.

McNamara, CM; O´Riordan, BC; Blake, M; Sandy, JR (1999). Cleidocranial dysplasia: radiological appearances on dental panoramic radiography, *Dentomaxillofacial Radiology,* Volume 28, pp. 89-97.

Mehta, DN.; Vachhani, RV.; Patel, MB. (2011). Cleidocranial dysplasia: a reporto f two cases, *Journal of Indian Society of Pedodontics and Preventive Dentistry,* Volume 29, pp. 251-254.

Mohan, Ravi; Suma, Gundareddy; Vashishth, Shirin; Goel, Sumit (2010). Cleidocranial dysplasia: Clinico-radiological illustration of a rare case, *Journal of Oral Science,* Volume 52, Número 1, pp. 161-166.

Mundlos, Stefan (1999). Cleidocranial dysplasia: clinical and molecular genetics, *Journal of Medical Genetics,* Volume 36, pp. 177-182.

Nagarathna, C; Shakuntala, Bethur; Mathew, Somy; Krishnamurthy, Navin; Yumkham, Ratna (2012). Cleidocranial dysplasia presenting with retained decíduos teeth in a 15-year-old girl: a case report, *Journal of Medical Case reports,* Volume 6, Número 25.

Noh, Kwantae; Kwon, Kung-Rock; Ahn, Hyowon; Paek, Janghyun; Pae, Ahran (2014). Prosthetic Reahabilitation of a Cleidocranial Dyspalsia patient with vertical maxillofacial deficiency: a case report, *Journal of Prosthodontics,* Volume 23, pp. 64-70.

Orhan, Ayşe; Őzer, Levent; Orhan, Kaan (2006). Familial Occurence of Nonsyndromal Multiple Supernumerary Teeth, *Angle Orthodontist,* Volume 76, Número 5, pp. 891-897.

Pamuk, Őmer; Mundlos, Stefan; Çakir, Necati (2008). Cleidocranial dysplasia in a mother and her two children, *Joint Bone Spine,* Volume 75, pp. 725-727.

Park, Tina; Vargervik, Karin; Oberoi, Snehlata (2013). Orthodontic and surgical management of Cleidocranial dysplasia, *The Korean Journal of Orthodontics,* Volume 43, Número 5, pp. 248-260.

Pekiner, Filiz; Borahan; Mehmet; Ulucan, Korkut (2012). Cleidocranial dysplasia: a case report with clinical, radiographic and genetic findings, *Journal of Marmara University Institute of Health Sciences,* Volume 2, Número 2, pp. 84-88.

Pereira, Pedro; Oliveira, Luiz; Bertola, Debora; Honjo, Rachel; Furquim, Isabel; Kim, Chong; Albano, Lilian (2009). Displasia Cleidocraniana; relato de doze pacientes, *Pediatria (São Paulo),* Volume 31, Número 2, pp. 81-86.

Porciuncula, Carlos; Lira, Ricardo; Soares, Maria; Araújo, Diego; Mota, Lucas; Lira, Larine (2013). Disostose cleidocraniana: relato de dois casos familiares, *Radiologia Brasileira,* Volume 46, Número 6, pp. 382-384.

Reddy, Siva (2011). Cleidocranial dysplasia – a case report, *Journal academy advanced Dental Research,* Volume 2, Número 2, pp. 37-40.

Reddy, Amaresh (2012). Cleidocranial dysplasia – a case report and review letiratura, *NMJ,* Volume 1, Número 1.

Roberts, Tina; Stephen, Lawrence; Beighton, Peter (2013). Cleidocranial dysplasia: a review of the dental, historical, and pratical implications with na overview of the South African experience, *Oral Surgery, Oral Medicine, Oral Pathology, Oral Radiology Journal,* Volume 115, Número 1, pp. 46-55.

Romeu, U.; Galluccio, G.; Palaia, G.; Tenore, G.; Carpenteri, F.; Barbato, E.; Polimeni, A. (2014). Cleidocranial Dyspalsia: Maxillary alterations on the transverse plane. Presence of crown-radicular anomalies and multidisciplinay approach of a clinical case, *Oral Health and Dental Management,* Volume 13, Número 2, pp. 529-535.

Sandhu, Gurpreet; Lakhkar, B.; Nagrale, H. (2014). Incidental finding of Cleidocranial dysplasia in na adolescente with head trauma, *Indian Journal Child Health,* Volume 1, Número 2, pp. 91-94.

Sekerci, Ahmet; Balta, Burhan; Bahadir, Oğuzhan; Sisman, Yildiray; Dundar, Munis; Tokmak, Turgut; Mundlos, Stefan (2013). Cleidocranial dysplasia with a rare mutation: study of a family with review of literature, *Open Journal of Stomatology,* Volume 3, pp. 402-410.

Serratine, Ana; Rocha, Roberto (2007). Displasia Cleidocraniana – apresentação de um caso clinico, *Arquivos Catarinenses de Medicina,* Volume 36, Número 1, pp. 109-112.

Shankar, Uday; Reddy, Raja; Swetha, Deepika (2011). Cleidocranial dysplasia: a case report, *International Journal of Contemporary Dentistry,* Volume 2, Número 1, pp. 73-75.

Sharma, Anita; Yadav, Rohtash; Ahlawat, Kuldip (1995). Cleidocranial Dysplasia, *Indian Pediatrics***,** Volume 32, pp. 588-592.

Sharma, Amita; Singh, Varun (2012). Supernumerary Teeth in indian children: a survey of 300 cases, *International Jouranl of Dentistry,* Volume 2012.

Singh, Sarbjeet; Sharma, Sumeet; Singh, Harvinder; Wazir, Nikhil. (2014). Cleidocranial Dysplasia: A case report illustrating diagnostic clinical and radiological findings, *Journal of Clinical and Diagnostic Research,* Volume 8, Número. 6, pp. 19-21.

Suresh, Saraswathivilasan (2009). A family with cleidocranial dysplasia and crossed ectopic kidney in one child, *Acta Orthopædica Belgica,* Volume 75, Número 4, pp. 521-527.

Tanaka, Jefferson; Ono, Evelise; Filho, Edmundo; Castilho, Julio; Moraes, Luiz; Moraes, Mari (2006). Cleidocranial dysplasia: importance of radiographic images in diagnosis of the condition, *Jounral of Oral Science,* Volume 48, Número 3; pp. 161-166.

Urzal, Vanda; Ferreira, Afonso; Figueiredo, Adriano (2011). Cleidocranial dysostosis – a case reporto f a multidisciplinar approach, *Revista de odontologia da UNESP,* Volume 40, Número 1, pp. 53-57.

Verma, Pradhuman; Verma, Kanika Gupta; Gupta, Som Datt (2010). Cleidocranial dysplasia: a dilema in diagnosis?, *Archives of Orofacial Sciences,* Volume 5, Número 2, pp. 61-64.

Wang, Shengguo; Zhang, Shu; Wang, Yanmin; Chen, Yangxi; Zhou, Li (2013). Cleidocranial dyspalsia sundrome: clinical characteristics and mutation study of a chinese family, *International Journal of Clinical and Experimental Medicine;* Volume 6, Número 10, pp. 900-907.

Zhang, Chen; Si, Yan; Wang, Xiao; Sun, Xiang; Yan, Wen; Zheng, Shu, (2015). Early dental treatment for patients with Cleidocranial dysplasia, *The Chinese Journal of Dental Research*, Volume 18, Número 1, pp. 51-57.