

Rosana Madureira Simões dos Reis

REVASCULARIZAÇÃO PULPAR

Universidade Fernando Pessoa

Faculdade de Ciências da Saúde

Porto, 2016

Rosana Madureira Simões dos Reis

REVASCULARIZAÇÃO PULPAR

Universidade Fernando Pessoa

Faculdade de Ciências da Saúde

Porto, 2016

Rosana Madureira Simões dos Reis

REVASCULARIZAÇÃO PULPAR

Dissertação apresentada à Universidade
Fernando Pessoa como parte dos requisitos
para obtenção do Grau de Mestre em
Medicina Dentária.

RESUMO

O tratamento de dentes permanentes imaturos com comprometimento pulpar pode ser muitas vezes um desafio. Em dentes com a polpa vital, a manutenção da vitalidade pulpar é essencial, o que permitirá a continuação do desenvolvimento natural da porção radicular do elemento dentário. Já em dentes onde a polpa se encontre necrosada e/ ou infetada, há, inevitavelmente, a interrupção do desenvolvimento radicular, deixando o elemento dentário com paredes dentinárias finas e com o ápice aberto, o que torna o tratamento ainda mais desafiante, uma vez que o tratamento endodôntico convencional, baseado na preparação químico-mecânica e no preenchimento do sistema de canais radiculares com um material bioinerte, torna-se difícil ou até impossível.

Atualmente, os tratamentos mais realizados para estes dentes passam pela apexificação com Hidróxido de cálcio (Ca(OH)_2), ou a inserção de uma barreira apical de Agregado de Mineral Trióxido (MTA) seguidas pela obturação convencional do canal radicular. Ambas as técnicas têm um bom potencial na resolução das infecções e no encerramento apical; no entanto, não permitem a continuação do desenvolvimento radicular, o que mantém as paredes dentinárias finas e frágeis e o elemento dentário mais susceptível a fraturas.

Estudos recentes têm vindo a demonstrar resultados positivos com uma nova abordagem de base biológica denominada revascularização pulpar. A técnica baseia-se na desinfecção do canal radicular e uma subsequente indução da formação de um coágulo sanguíneo no interior no canal, que servirá de base para a proliferação de um novo tecido, e uma possível regeneração do tecido pulpar. Desta forma pode-se alcançar além da resolução das infecções, a continuação do desenvolvimento radicular, o que resulta em raízes mais longas, com paredes mais espessas e no fecho apical normal.

Embora a revascularização pulpar tenha vindo a demonstrar bons resultados clínicos e radiográficos, estudos histológicos demonstraram que o tecido formado no espaço pulpar pode não ser exatamente polpa. Mais estudos parecem ser necessários para que a técnica possa vir a ser executada com uma maior previsibilidade.

A engenharia tecidual tem vindo a estudar diversas possibilidades para aprimorar a técnica, o que pode torná-la mais previsível no futuro.

Palavras-chave: “pulp necrosis”, “apexogenesis”, “apexification”, “pulp revitalization”, “pulp revitalization”, “pulp revascularization”, “regenerative endodontics”.

ABSTRACT

Treatment of immature permanent teeth with affected pulp can often be a challenge. In teeth with vital pulp, the pulp vitality maintenance is essential, which will allow the natural development of the root's portion of the tooth. However, in teeth with necrotic and/or infected pulp, there is, inevitably, the interruption of the root development, keeping the tooth with thin dentinal walls and an open apex, which turns the treatment even more challenging, once the conventional endodontic treatment, based on the chemical-mechanical preparation and filling of the root canal with a bioinert material, becomes difficult or even impossible.

Currently, the most performed treatments for these clinical cases are apexification with calcium hydroxide ($\text{Ca}(\text{OH})_2$), or the insertion of an apical barrier of mineral trioxide aggregate (MTA) followed by the conventional obturation of the root canal. Both techniques have good potential in resolution of infections and apex closure; however, they do not allow the continuation of the root development, which keeps dentinal walls thin and fragile, and so the tooth more susceptible to fractures.

Recent studies have shown positive results with a biological based new approach called pulp revascularization. This technique is based on the disinfection of the root canal and later induction of a blood clot formation into the root canal, which will be the basis to the proliferation of a new tissue, and possibly regeneration of the pulp tissue. Thus, it is possible to get not only resolution of infections, but also the continuation of the root development, resulting in longer roots, thicker walls and normal apex closure.

Although pulp revascularization has shown good clinical and radiographic results, histologic studies have shown that the tissue formed into the pulp space can be not exactly pulp. Further studies seem to be required, so that the technique can be performed more predictably.

Tissue engineering has been studying many possibilities to improve this technique; which can turn it more predictable in the future.

Key words: “pulp necrosis”, “apexogenesis”, “apexification”, “pulp revitalization”, “pulp revitalization”, “pulp revascularization”, “regenerative endodontics”.

AGRADECIMENTOS

Quero agradecer a minha orientadora, a Professora Cristina Silva, e a minha co-orientadora, a Professora Ana Teles, por toda a atenção e dedicação que me foram dispensadas ao longo destes últimos meses.

Agradeço também aos meus pais, que mesmo de longe, continuam a incentivar-me e apoiar-me.

E em especial, agradeço ao meu marido, por todo apoio, incentivo e, por toda a paciência que tem vindo a ter comigo ao longo de mais esta etapa.

ÍNDICE

I. INTRODUÇÃO.....	1
II. DESENVOLVIMENTO.....	4
1. Materiais e métodos	4
2. Evolução Histórica	6
3. Terminologia.....	8
4. Diagnóstico do Estado Pulpar e Opções de Tratamento	10
4.1. Polpa Vital - Terapia da Polpa Vital/ Apexogénese	10
4.1.1. Polpa Não Exposta.....	10
4.1.2. Polpa Exposta.....	11
4.2. Polpa Necrosada	11
4.2.1. Apexificação.....	12
4.2.1.1. Apexificação - Hidróxido de Cálcio	12
4.2.1.2. Apexificação - Tampão Apical com MTA.....	13
4.2.2. Endodontia Regenerativa - Revascularização Pulpar	14
5. Indicações e Contra-indicações.....	16
6. Protocolo Clínico	18
7. Variações da técnica e considerações.....	29
7.1. Desinfecção.....	31
7.2. Irrigação	31
7.3. Instrumentação	33
7.4. Medicação intracanalares.....	33
7.5. Selamento Coronal	38
8. Regeneração tecidual	41
8.1. Células Estaminais.....	43
8.2. Fatores de crescimento	46
8.3. <i>Scaffolds</i>	47
8.4. Análise histológica dos tecidos formados após a revascularização	50
9. Vantagens	53
10. Desvantagens	54
III. DISCUSSÃO	56
IV. CONCLUSÃO.....	59
V. BIBLIOGRAFIA	60

ÍNDICE DE FIGURAS

Figura 1: Radiografia pré-operatória. O segundo pré-molar apresenta o ápice aberto e imagem radiotranslúcidaa apical (Banchs & Trope, 2004)..... 19

Figura 2: Radiografia a mostrar o rastreio da fístula lingual com cone de gutta-percha (Banchs & Trope, 2004)..... 19

Figura 3: Radiografia realizada 26 dias após a colocação da pasta tripla antibiótica. São já evidentes sinais de cicatrização (Banchs & Trope, 2004)..... 20

Figura 4: Radiografia de controlo após 6 meses. A radiotransparência apical desapareceu totalmente. Primeiros sinais de encerramento apical e continuação do desenvolvimento radicular podem ser observados (Banchs & Trope, 2004)..... 20

Figura 5: Radiografia de controlo após 12 meses. É possível observar a continuação do desenvolvimento radicular (Banchs & Trope, 2004)..... 21

Figura 6: Radiografia de controlo após 18 meses. Observa-se a continuação do desenvolvimento radicular (Banchs & Trope, 2004)..... 21

Figura 7: Radiografia de controlo após 24 meses. Observa-se o completo desenvolvimento radicular (Banchs & Trope, 2004)..... 22

Figura 8: Ilustração do protocolo operativo da revascularização pulpar (Bansal et al., 2014). 22

Figura 9: Desenho esquemático a ilustrar fontes de células estaminais no meio oral (Hargreaves et al., 2013). 44

Figura 10: Corte histológico de um dente permanente imaturo humano revascularizado (Saoud et al., 2016). 51

ÍNDICE DE TABELAS E DIAGRAMAS

Tabela 1: Variações da técnica publicadas por diversos autores..... 24

Diagrama1: Protocolo clínico sugerido pela *AAE* (Adaptado de Lee et al., 2015). 28

Tabela 2: Fatores de crescimento comuns. (Adaptado de Bansal et al., 2014). 47

LISTA DE ABREVIATURAS

2ATB: Dupla antibiótica

3ATB: Tripla antibiótica

AAE: *American Association of Endodontics*

ADA: *American Dental Association*

BMSC: Células estaminais da medula óssea

Ca(OH)₂: Pasta de Hidróxido de Cálcio

CIV: Cimento de ionómero de vidro

DFSC: Células estaminais do folículo dentário

DNA: Ácido desoxirribonucleico

DPSC: Célula estaminal da polpa dentária

ECGF: Fator de crescimento de células epiteliais

EDTA: Ácido etileno diamino tetracético

ESE: *European Society of Endodontology*

Ex.: Exemplo

GMSC: Células estaminais derivadas do tecido gengival

iPAPC: Células progenitoras inflamatórias periapicais

MIC: Medicação intracanal

Modif.: Modificado

MSC: Células estaminais mesenquimais

MTA: Agregado de mineral trióxido

NaOCl: Hipoclorito de sódio

N/E: Não especificado

OESC: Células estaminais do epitélio oral

PDEGF: Fator de crescimento epitelial derivado de plaquetas

PDGF: Fator de crescimento derivado de plaquetas

PDLSC: Células estaminais do ligamento periodontal

PDT: Terapia foto dinâmica

PRF: Plasma rico em fibrina

PRP: Plasma rico em plaquetas

PSC: Células estaminais derivadas do periósteo

s/: Sem

SCAP: Célula estaminal da papila apical

SCR: Sistema de Canais Radiculares

SGSC: Células estaminais das glândulas salivares

SHED: Células estaminais de dentes decíduos humanos exfoliados

TGF b: Fator de crescimento tecidual

TGF- β 1: Fator de crescimento transformador beta 1

VEGF: Fator de crescimento endotelial vascular

VPT: Terapia da polpa vital

I. INTRODUÇÃO

A Endodontia é a especialidade da Medicina Dentária que trata situações de trauma e infecções que afetam a polpa dentária, e os tecidos periapicais. O tratamento dos canais radiculares que envolve a remoção do tecido afetado ou a polpa dentária infecionada seguida pelo preenchimento dos canais e da câmara pulpar com um material bioinerte é a terapêutica endodôntica mais comum (Kim et al., 2012). Esses tratamentos têm vindo a demonstrar índices favoráveis de sucesso, que passam por 95% em dentes diagnosticados com pulpite irreversível (Basmadjian et al., 2002 *cit in* Narang et al., 2015), e por 85% em casos de necrose (Chugal et al., 2003 - *cit in* Narang et al. 2015). Estes índices de sucesso podem variar de acordo com a seleção do caso, a habilidade do profissional e a disponibilidade de instrumentos e materiais. Na generalidade, os tratamentos endodônticos atuais são eficazes na eliminação da dor e no controlo das infeções (Kim et al., 2012).

Entretanto, quando os elementos dentários a serem tratados envolvem dentes permanentes imaturos com necrose pulpar, o tratamento endodôntico pode-se tornar um desafio para o profissional (Aggarwal et al., 2012; Hargreaves et al., 2013; Nosrat et al., 2014; Galler et al., 2016). As técnicas de tratamento endodôntico convencionais usadas em dentes maduros são difíceis de serem aplicadas em dentes imaturos, os quais apresentam várias complexidades anatómicas, entre outras particularidades (Kim et al., 2012). As consequências da perda da vitalidade pulpar num dente imaturo incluem: proporção coroa-raiz deficitária, paredes radiculares muito finas com inerente risco de fratura aumentado e ápice aberto (Thibodeau & Trope, 2007; Raju et al., 2014). O ápice aberto é difícil ou impossível de ser selado com métodos de preenchimento radicular convencionais, devido à falta de uma barreira apical. As causas mais comuns de necrose pulpar em dentes imaturos são a cárie dentária ou o trauma, levando à interrupção do desenvolvimento radicular (Pramila & Muthu, 2012).

Atualmente, as opções de tratamento tradicionais para tal situação incluem a apexificação, utilizando-se pasta de hidróxido de cálcio como medicação intracanal a longo prazo, ou a colocação de uma barreira apical de MTA (Agregado de mineral trióxido) previamente à obturação do SCR (Sistema de Canais Radiculares). Entretanto, essas opções de tratamento resultam num prognóstico reservado a longo prazo, devido à

permanência de paredes finas, possível formação apical incompleta e, nalguns casos, raízes curtas (Flake et al., 2014). Infelizmente, esses tratamentos promovem pouco ou nenhum benefício no que respeita à promoção da continuação do desenvolvimento radicular, facto que, devido à fragilidade das paredes de dentina, contribui para uma maior possibilidade de fratura da raíz. (Diogenes et al., 2014).

Ao tratar-se de dentes imaturos com necrose pulpar, o resultado clínico de um tratamento ideal seria evitar ou curar a periodontite apical, promover um contínuo desenvolvimento radicular, e restaurar as competências funcionais do tecido pulpar em ambas as perspectivas: imunológica e sensorial. Tais resultados iriam muito provavelmente aumentar a possibilidade de retenção da dentição natural a longo prazo (Hargreaves et al., 2013).

Procedimentos endodônticos regenerativos, nomeadamente Revascularização, Revitalização ou Regeneração Pulpar, têm surgido como alternativa de tratamento para estes dentes, que além da cura da periodontite apical, quase sempre associada à necrose pulpar, visam também devolver as funções fisiológicas normais da polpa, as quais incluem desenvolvimento radicular, imunocompetência e nocicepção normal (Diogenes et al., 2014).

A revitalização de dentes imaturos com polpas necrosadas infetadas e periodontite apical tem mostrado ser possível e relativamente previsível. O procedimento requer a desinfecção do espaço pulpar com um efetivo regime antibacteriano eficaz (obtido comumente com o uso de uma pasta bi ou tri-antibiótica, a base de ciprofloxacina, metronidazol e minociclina), a formação de um *scaffold* no interior do espaço pulpar (geralmente por meio de um coágulo sanguíneo), e uma restauração coronal com selamento perfeito que impeça a infiltração bacteriana (Lenzi & Trope, 2012). O tratamento é baseado na presença de células estaminais da papila apical (SCAP) viáveis, que são a fonte dos odontoblastos primários no processo de desenvolvimento radicular normal. Em circunstâncias ideais, tais como as citadas acima, estas células podem ser capazes de recolonizar o espaço do canal radicular e restabelecer o complexo pulpo-dentinário (Nosrat et al., 2014).

Esta abordagem está a tornar-se cada vez mais popular na área da Endodontia. Embora ainda não se saiba se este procedimento verdadeiramente regenera o complexo pulpo-dentinário em pacientes, o termo endodontia regenerativa, frequentemente usado para descrevê-lo, é reconhecido pela *American Association of Endodontists* (AAE), e amplamente usado na literatura endodôntica. Algumas vantagens do tratamento endodôntico regenerativo são: a continuação do desenvolvimento radicular, o aumento da espessura das paredes dentinárias, o que parece diminuir os riscos de fratura radicular longitudinal a longo prazo, e o encerramento apical (Flake et al., 2014).

Além da técnica convencional da revascularização pulpar supracitada, devido ao crescente interesse dos pesquisadores por terapias regenerativas, e o desenvolvimento da engenharia tecidual, diversas técnicas têm vindo a ser desenvolvidas para melhorar a previsibilidade dos resultados, principalmente no que respeita às características histológicas dos tecidos formados no espaço pulpar após a realização do procedimento.

O presente trabalho visa fazer uma revisão da literatura no que respeita ao tratamento de dentes imaturos com comprometimento pulpar, abordando principalmente a técnica de revascularização pulpar, e as perspectivas para possíveis avanços desta metodologia no futuro.

II. DESENVOLVIMENTO

1. Materiais e métodos

Para a realização do presente trabalho efectuou-se uma pesquisa bibliográfica nas bases de dados PubMed e ScienceDirect entre o mês de Novembro de 2015 e o mês de Março de 2016.

Foram definidos os seguintes filtros de pesquisa: artigos publicados entre 2000 e 2016, estudos realizados *in vitro* ou *in vivo*, em humanos ou em animais, redigidos em língua inglesa, com resumo disponível. A partir dos resumos foi possível iniciar a seleção dos artigos relevantes, para posterior obtenção dos artigos completos.

Foram usadas as seguintes palavras chave com correspondência MeSH (Medical Subject Headings): *pulp necrosis*, *apexogenesis*, *apexification*. Estas palavras foram conjugadas com os termos de pesquisa: *pulp revitalization*, *pulp revascularization* e *regenerative endodontics*. Foram utilizados os marcadores booleanos "AND" e "OR" para estabelecer uma relação entre os termos pesquisados, no sentido de refinar a pesquisa e obter resultados mais precisos.

Foram seleccionados os seguintes tipos de estudo: revisões sistemáticas e metanálises, ensaios clínicos randomizados e controlados, assim como estudos e relatos de casos clínicos.

O interesse dos artigos encontrados foi avaliado inicialmente pelo título e, posteriormente, pelo resumo e texto completo.

De todos os artigos encontrados foram seleccionados 45 artigos considerados relevantes através dos seguintes critérios de inclusão:

- artigos sobre revascularização pulpar em dentes necrosados e infetados,
- artigos de comparação de técnicas de apexificação convencional com a de revascularização pulpar,
- artigos de revisão da literatura sobre revascularização pulpar.

Adicionalmente, também foram utilizadas uma obra literária e teses de mestrado que se relacionavam com o tema. As teses de mestrado foram consultadas na base de dados do Repositório Institucional da Universidade Fernando Pessoa, seguindo a mesma metodologia explicada anteriormente; no entanto, neste caso, as palavras chave utilizadas foram escritas na língua portuguesa: necrose pulpar, apexogénese, apexificação, revitalização pulpar, revascularização pulpar, endodontia regenerativa. A obra literária foi consultada on-line em formato PDF.

2. Evolução Histórica

A pesquisa relacionada com a regeneração do complexo pulpo-dentinário tem uma longa história (Neha et al., 2011). O conceito de regeneração pulpar foi introduzido por Ostby em 1960, que avaliou os efeitos da indução de sangramento por sobre-instrumentação em canais radiculares em humanos e em cães, na tentativa de regenerar o tecido pulpar (Hargreaves et al., 2013). Na sequência, outros autores, como sejam Rule & Winter em 1966, Nygaard-Ostby e Hjøtdal em 1971, e Ham et al. em 1972 também realizaram estudos no mesmo sentido (Bansal et al., 2015); não obstante, obtiveram resultados limitados, facto justificado por alguns autores pela limitação de instrumentos e materiais disponíveis naquela época (Trope, 2008; Raju et al., 2014).

Juntamente com achados da literatura sobre trauma no que respeita ao impacto negativo da infeção na revascularização, os estudos de Nygaard-Ostby e outros, contribuíram para uma mudança fundamental no foco da pesquisa em Endodontia de 1970 em diante, passando, pois, a manter-se longe do objetivo da regeneração biológica, e apontando para uma filosofia de restauração dentária para o tratamento endodôntico, incluindo desinfeção e colocação de materiais de preenchimento radicular (Hargreaves et al., 2013).

No período de 1993 a 2007, muitas publicações chave tentaram reemergir a abordagem biológica ou regenerativa para os tratamentos endodônticos. Durante este período vários relatos de casos foram publicados, onde dentes imaturos com necrose pulpar eram desinfetados, seguidos por laceração do tecido apical e posterior colocação de restauração coronal (Hargreaves et al., 2013).

Em 2001, Iwaya et al. descreveram um procedimento que nomearam de revascularização pulpar, para tratar um segundo pré-molar inferior imaturo com necrose pulpar e abscesso apical crónico. Após 30 meses, notaram espessamento das paredes do canal e a continuação do desenvolvimento radicular (Bansal et al., 2015).

Em janeiro de 2011, a *American Dental Association (ADA)* adotou um novo código de procedimento para autorizar os profissionais a induzirem o sangramento apical em canais radiculares de dentes permanentes imaturos, com polpa necrosada e que tivessem

sido extirpadas. Este foi um importante passo dado pela comunidade endodôntica no seu caminho de exploração de novos métodos de regeneração pulpar e dentinária (Kim et al., 2012).

Banchs & Trope, em 2004 (*cit in* Bansal et al., 2015), propuseram um protocolo clínico para a revascularização de dentes imaturos infetados. Os autores utilizaram hipoclorito de sódio e clorexidina como soluções irrigadoras e uma combinação de três antibióticos, nomeadamente ciprofloxacina, metronidazol e minociclina, para a desinfecção do canal radicular, como foi descrito por Hoshino et al. em 1996. Após 2 anos encontraram paredes radiculares mais espessas e mais fortes bem como a formação apical normal (Raju et al., 2014). O estudo supracitado fez com que o interesse na endodontia regenerativa "despertasse" novamente (Bansal et al., 2015).

3. Terminologia

O termo “revascularização” surgiu na literatura endodôntica relacionado com o restabelecimento da vascularização do espaço pulpar após injúrias traumáticas que interromperam o suprimento sanguíneo da polpa em dentes permanentes imaturos (Huang & Lin, 2008).

Iwaya et al. em 2002 e Banchs & Trope em 2004, escolheram o termo revascularização pulpar para nomear a maturação de raízes após o tratamento não tradicional realizado pela indução da formação do coágulo sanguíneo no interior no espaço pulpar em dentes permanentes imaturos necrosados e infetados, adaptando o termo usado em Endodontia no caso de terapia de injúrias traumáticas (Huang & Lin, 2008).

A atual lista de terminologia da *American Dental Association (ADA)* de 2011/2012, reconheceu tal procedimento endodôntico como regeneração pulpar e atribuiu o código de procedimento D3354 (Bansal et al., 2015).

Ao longo dos tempos, vários autores descreveram diversos casos em que demonstraram o procedimento de revascularização pulpar em dentes permanentes imaturos necrosados e infetados, sendo que muitos deles discordam da terminologia empregada anteriormente, como se pode verificar na descrição seguinte:

- em 2006, Chueg & Huang (*cit in* Huang & Lin, 2008) reportaram 4 casos semelhantes, e usaram o termo apexogénese;

- Lenzi et al., em 2012, concordaram que o termo “revascularização” é correto, pois para que haja encerramento apical e espessamento das paredes dentinárias é necessário que o suporte sanguíneo tenha sido restabelecido; no entanto, preferiram o termo “revitalização”, pois afirmaram que o tecido formado no interior do espaço pulpar não é constituído apenas por vasos sanguíneos, mas também por células vitais capazes de formar novos tecidos;

- Huang & Lin, em 2008, analisaram as terminologias utilizadas até o momento e os processos fisiológicos que ocorrem após a realização do procedimento em dentes

permanentes imaturos não vitais com periodontite apical, e concluíram que para descrever o processo fisiológico de cicatrização dever-se-ia usar os termos patológicos apropriados, nomeadamente cicatrização e reparação de polpas necrosadas. Para a descrição dos aspectos técnicos do tratamento, “geração ou regeneração tecidual guiada ou induzida” pareceram termos mais adequados na opinião destes autores;

- Neha et al., em 2011, realizaram uma revisão da literatura sobre o procedimento, e afirmaram que o termo mais adequado para descrevê-lo seria “maturação da raiz”. Os autores justificam a afirmação pelo facto de haver a formação de outros tecidos, além de vasos sanguíneos, no espaço pulpar, e de ocorrer a continuação da maturação das raízes, após o tratamento.

- Em 2013, Hargreaves et al. elegeram o termo “regeneração pulpar” para se referirem ao procedimento. Afirmaram que o conceito de “revascularização”, utilizado anteriormente, foca apenas o fornecimento de sangue para o interior do canal radicular como uma forma de cicatrização, similar ao que acontece após uma extração dentária. Afirmaram ainda, que “revascularização” é um termo melhor empregue para o restabelecimento da vascularização de um tecido isquémico, tal como a polpa dentária dum dente que avulsionou, e que, no caso em questão, há a regeneração de células e tecidos do complexo pulpo-dentinário.

No presente trabalho, optou-se por utilizar o termo “revascularização pulpar”, uma vez que é o termo indicado pelos autores pioneiros e ainda não se tem um consenso universal no que respeita à terminologia ideal para a técnica.

4. Diagnóstico do Estado Pulpar e Opções de Tratamento

Quando um dente imaturo é afectado por cárie ou trauma, a polpa requer uma conduta adequada, que varia de acordo com o grau de inflamação e com a vitalidade pulpar. A manutenção da vitalidade pulpar irá permitir o desenvolvimento radicular contínuo ao longo de todo o comprimento da raiz. Se a polpa estiver inflamada de forma irreversível ou necrosada, procedimentos de fecho apical serão necessários quando a formação apical não estiver completa (Shabahang, 2013).

4.1. Polpa Vital - Terapia da Polpa Vital/ Apexogénese

A proposta do tratamento pulpar na polpa vital é manter a estrutura dentária intacta, para preservar as suas funções ideais. Manter a vitalidade de dentes acometidos por cáries dentárias ou traumas é também um dos objetivos da terapia pulpar. Especialmente em casos de dentes imaturos, manter a vitalidade pulpar é essencial para que se tenha um contínuo desenvolvimento radicular e encerramento apical (Lee et al., 2015).

4.1.1. Polpa Não Exposta

A polpa inflamada por cárie ou trauma, não exposta, tem sempre potencial para ser reparada. No entanto, o que realmente se sabe é que quanto mais jovem a polpa, maior é seu potencial de reparação (Trope, 2008).

Em termos clínicos, em casos originados por cárie, se houver alguma possibilidade de se reparar o tecido pulpar, está comprovado que qualquer presença microbiana deve ser removida, e que a pulpíte deve ser eficazmente atenuada, prevenindo a destruição do tecido e facilitando o recrutamento e a diferenciação de células progenitoras mesenquimais em fenótipos de reparação (Colombo et al., 2014).

Em casos com inflamação pulpar em polpas não expostas com diagnóstico de pulpíte reversível, a remoção conservadora do agente irritante deverá resolver os sintomas. Entre os agentes causais podemos citar: cáries, dentina exposta, trauma dental recente e restaurações defeituosas (Hargreaves & Cohen, 2011).

4.1.2. Polpa Exposta

O tratamento da polpa exposta mantém-se um tanto controverso, com diversas abordagens defendidas por diferentes especialidades dentárias. A terapia da polpa vital (ex. capeamento pulpar, pulpotomia total ou parcial), em polpas expostas por trauma, tem altos índices de sucesso. Contudo, a terapia vital em polpas expostas por cárie, não é tão bem sucedida como em polpas expostas por trauma. O capeamento de uma polpa saudável traz índices de sucesso muito altos, porém o recobrimento de uma polpa inflamada resulta em níveis de sucesso mais baixos e menos previsíveis. A diferença entre as taxas de sucesso é explicada pela situação da polpa no momento do procedimento. Numa exposição cariiosa, a área e a profundidade da inflamação são muito imprevisíveis, porém, o capeamento pulpar do sítio de exposição superficial é uma conduta comum. Nestes casos é muito provável que se esteja a capear uma polpa inflamada, e mais fracassos (polpas necrosadas) possam ocorrer (Trope, 2008).

Outro fator importante para o sucesso do tratamento da polpa exposta é o selamento coronal após o recobrimento pulpar ou a pulpotomia. Cox et al. em 1987, mostraram que a polpa é capaz de suportar a toxicidade da maioria dos materiais dentários, e o que era anteriormente interpretado como toxicidade, era na verdade devido à falta de um selamento adequado promovido pelo material restaurador. Então, é considerado essencial que, para que um material de selamento coronal seja eficaz, este seja colocado sobre o material usado directamente sobre a polpa vital. Isso é observado como mais importante que o material usado sobre a polpa vital propriamente dito. (Trope, 2008).

Em 2013, Forghani et al. também indicaram a terapia da polpa vital (*Vital Pulp Therapy - VPT*) ou Apexogénese como o tratamento de escolha para dentes imaturos traumatizados com exposição pulpar. Esta abordagem permite a continuação do desenvolvimento radicular, que conduz ao fecho apical e ao reforço da estrutura radicular.

4.2. Polpa Necrosada

Existem várias opções de tratamento para dentes imaturos necrosados ou infetados, entre eles, podemos referir: endodontia cirúrgica, apexificação e endodontia

regenerativa. Apesar da abordagem cirúrgica ser uma opção, esta apresenta muitas desvantagens: é um procedimento invasivo, que resulta na alteração da proporção coroa - raiz, gera stress psicológico, há possibilidade de complicações cirúrgicas e implica um aumento do custo do tratamento (Solomon et al., 2015).

4.2.1. Apexificação

4.2.1.1. Apexificação - Pasta de Hidróxido de Cálcio

Tradicionalmente, o procedimento de apexificação tem vindo a ser recomendado para tratar dentes imaturos com ápice aberto. A apexificação é uma abordagem que promove a formação de uma barreira apical que evita a extrusão dos materiais de obturação. (Lee et al., 2015).

A apexificação com pasta de hidróxido de cálcio é o método mais antigo de apexificação. Foi introduzido por Kaiser em 1964, e induz o encerramento apical pela produção de um tecido cementóide ou osteóide (Solomon et al., 2015).

A técnica pode resumidamente expor-se da seguinte forma:

- desinfeção prévia do sistema de canais radiculares, com uso de irrigantes que incluem hipoclorito de sódio, clorexidina, EDTA e *iodine-potassium iodine* (Rafter, 2005, citado em Huang, 2009);

- os canais são, então, preenchidos com uma pasta de hidróxido de cálcio, com o objectivo de desinfeção complementar e indução de uma barreira apical calcificada (Huang, 2009). O tempo necessário para a formação desta barreira é considerável, podendo variar de 6 a 24 meses (Solomon et al., 2015). Outras condições, como a idade do paciente e a presença de sintomas ou radiotransparências perirradiculares, podem afectar o tempo necessário para a formação da barreira apical. As trocas da pasta de hidróxido de cálcio ocorrem geralmente a cada 3 meses (Huang, 2009).

O hidróxido de cálcio (Ca(OH)_2) é uma base forte ($\text{pH} = 12.5 - 12.8$). A sua dissociação iónica em Ca^{++} e OH^- induz a formação de tecido duro (apexificação, dentina terciária), e tem um efeito antibacteriano pela libertação de íões OH^- . Estes íões danificam a membrana citoplasmática, suprimem a atividade enzimática bacteriana, desnaturam

proteínas, danificam o DNA, inibindo qualquer replicação, e inativam endotoxinas. Contudo, parecem não ter nenhuma acção sobre biofilmes bacterianos. Por outro lado, o hidróxido de cálcio tem um coeficiente de dissociação baixo (0,17), o que é uma boa característica clínica, uma vez que permite a libertação prolongada de iões Ca^{++} e OH^- ; sete dias parece ser um período suficiente para reduzir a carga bacteriana no canal radicular (Namour & Theys, 2014).

Embora o hidróxido de cálcio possa ser usado para a formação de barreira apical, facto que se deve à sua capacidade de inibir a atividade osteoclástica, desencadeada pelas endotoxinas libertadas pelas bactérias existentes na infeção endodôntica e a sua capacidade de induzir a atividade odontoblástica (Yazdizadeh et al., 2012), a técnica apresenta diversas desvantagens. Entre elas pode-se citar: a necessidade de múltiplas consultas, num relativamente longo período de tempo (cerca de 18 a 24 meses) e o inerente aumento do risco de fratura dentária (Huang, 2009; Neha et al., 2011; Cehreli et al., 2012; Lee et al., 2015; Valera et al., 2015).

Na apexificação com hidróxido de cálcio não há expectativas de que as paredes do canal radicular possam ser espessadas ou reforçadas. Ao contrário, em estudos recentes foi afirmado que tratamentos prolongados com hidróxido de cálcio, de facto, enfraquecem o dente e aumentam a sua predisposição à fratura (Valera et al., 2015). Este dado deve-se, provavelmente, às suas propriedades proteolíticas (promove a desnaturação de proteínas) e higroscópicas (promove a hidrólise da matriz orgânica da dentina) (Neha et al., 2011; Valera et al., 2015).

4.2.1.2. Apexificação - Tampão Apical com MTA

Devido às preocupações geradas pelas desvantagens apontadas pela técnica tradicional de apexificação com hidróxido de cálcio, principalmente no que respeita ao facto do enfraquecimento e predisposição à fratura do elemento dentário, a técnica está a ser modificada pela introdução de uma barreira apical artificial. A obturação de ápices abertos com tampões de MTA reduz significativamente o tempo de tratamento e resulta na cicatrização favorável dos tecidos perirradiculares (Cehreli et al., 2012; Lee et al., 2015).

O MTA é um material biocompatível, tem propriedades osteoindutivas, alcança presa na presença de humidade, e o fecho apical pode ser concluído numa única visita (Aggarval et al., 2012).

Em comparação com o hidróxido de cálcio, o MTA é usado em procedimentos de apexificação que podem obter o fecho apical em dois passos: o primeiro consiste na sua aplicação e, numa segunda consulta, procede-se à etapa da obturação do canal; depreende-se, pois, que se tem um menor número de consultas e um tempo de trabalho muito menor (Lee et al., 2015).

Contudo, os tampões de MTA não são capazes de estimular o fecho apical fisiológico nem o espessamento das paredes dentinárias, deixando a integridade estrutural do elemento dentário comprometida (Neha et al., 2011; Cehreli et al., 2012; Lee et al., 2015).

Nas técnicas de apexificação, seja pela técnica com hidróxido de cálcio ou pelo tampão apical com MTA, mesmo após a formação da barreira apical, o profissional precisa de realizar a obturação convencional dos canais radiculares (Aggarval et al., 2012). Além disso, infelizmente, esses tratamentos promovem pouco ou nenhum benefício no que respeita à promoção da continuação do desenvolvimento radicular, facto que, devido a manutenção de paredes finas e frágeis, aumenta a possibilidade de fratura da raiz (Diogenes et al., 2014; Narang et al., 2015).

4.2.2. Endodontia Regenerativa - Revascularização Pulpar

Tem vindo a ser recentemente sugerido, na literatura científica, que tratamentos de Endodontia regenerativa, nomeadamente a revascularização pulpar, podem ser uma alternativa à apexificação (Lee et al., 2015).

A revascularização é um tratamento regenerativo e uma opção a considerar, de base biológica, para o tratamento de dentes imaturos necrosados. Ao contrário da apexificação tradicional e do tampão apical de MTA, esta técnica permite a continuação do desenvolvimento radicular (Kottoor & Velmurugan, 2013).

Há relatos de revascularização bem sucedida em dentes reimplantados. Neste caso, a polpa necrosada, mas não infetada, atua como um *scaffold*, permitindo a proliferação de tecidos oriundos dos tecidos periapicais. O crescimento destes tecidos ocorre facilmente em dentes com ápice aberto e raízes curtas (Pramila & Muthu, 2012). Utilizando este mesmo conceito, Aggarwal et al., em 2012, experimentaram a criação de um coágulo sanguíneo estéril no interior no espaço pulpar com o propósito da revitalização de um dente não vital imaturo.

A base lógica da revascularização consiste em que, se é possível ter-se uma matriz estéril onde células se podem desenvolver (*scaffold*), a vitalidade pulpar pode ser restabelecida (Neha et al., 2011).

O procedimento requer uma efetiva desinfecção do espaço pulpar (comumente alcançada com o uso de uma pasta bi ou tri-antibiótica), a produção de um *scaffold* no interior do espaço pulpar (usualmente o coágulo sanguíneo), e uma restauração com selamento efetivo do canal radicular, para impedir a infiltração bacteriana (Lenzi et al., 2012).

A técnica baseia-se na presença de células estaminais da papila apical (SCAP) viáveis, que são a fonte dos odontoblastos primários no processo de desenvolvimento normal da raiz. Em circunstâncias ideais, tais como ausência de bactérias e tecido necrosado, a presença de um *scaffold* apropriado e uma selamento coronal eficaz, pode fazer com que estas células sejam capazes de recolonizar o interior do canal radicular e restabelecer o complexo pulpo-dentinário (Nosrat et al., 2014).

5. Indicações e Contra-indicações

Indicações para o tratamento de revascularização pulpar são a presença de cáries profundas ou traumas que induzam uma necrose pulpar e, conseqüentemente, interrompam o desenvolvimento da estrutura radicular em dentes permanentes imaturos (Namour & Theys, 2014).

Traumas dentários ocorrem frequentemente em crianças e, muitas vezes, podem levar à necrose pulpar. A maioria dos traumas dentários ocorrem entre os 7 e 10 anos de idade, faixa etária esta, em que o desenvolvimento radicular apical se encontra incompleto (Forgani et al., 2013).

Thibodeau & Trope, em 2007, consideraram o calibre apical do elemento dentário, um fator importante a ser considerado na indicação dos casos passíveis de serem tratados pela revascularização pulpar. Afirmaram que a dimensão mésio-distal da abertura apical, medida radiograficamente, deveria ser, no mínimo, de 1mm. Justificaram, que o tamanho da abertura apical deve ser suficiente para permitir a proliferação de tecido vital para o interior no canal radicular. No entanto, estudos recentes têm vindo a demonstrar que é possível realizar, com sucesso, procedimentos de revascularização pulpar em dentes com encerramento apical completo. Os grupos de investigação relataram realizar um alargamento apical com instrumentos manuais do tipo K ou H para facilitar a proliferação do novo tecido para o interior do espaço pulpar (Shah & Logani, 2012; Paryani & Kim, 2013; Saoud et al., 2014 - *cit in* Saoud et al. 2016).

Muitos autores afirmam ainda que quanto maior a abertura apical, maiores as possibilidades de sucesso do tratamento (Neha et al., 2011; Lenzi et al., 2012; Raju et al., 2014; Namoue & Theys, 2014).

Outro fator a ser considerado é o comprimento da raiz: quanto mais curta for a raiz, maiores parecem ser as ocasiões de sucesso (Lenzi et al., 2012).

Por outro lado, como contra-indicação ao tratamento, podemos incluir dentes com necessidade de espigão para a posterior reabilitação estética e funcional, uma vez que o

tecido vital regenerado no interior no canal, não pode ser violado para a colocação do espigão (Aggarwal et al., 2012; Lee et al., 2015).

Dentes que, eventualmente, necessitem de intervenção ortodôntica, também podem ser considerados uma contra-indicação relativa à terapia da revascularização pulpar, na medida em que poderão ser mais susceptíveis a reabsorções inflamatórias apicais após a realização do tratamento regenerativo, se submetidos às cargas de movimentação ortodôntica (Kindelan et al., 2008 - *cit in* Galler et al., 2016). Em casos onde o tratamento ortodôntico não possa ser descartado, as consultas de controlo do tratamento endodôntico regenerativo devem ser realizadas com um menor intervalo de tempo, a cada três meses, enquanto perdurar o tratamento ortodôntico (Galler et al., 2016).

Outros fatores que podem contra-indicar o tratamento são pacientes ou responsáveis não cooperativos e pacientes alérgicos aos medicamentos ou antibióticos necessários à desinfecção do canal radicular (Lee et al., 2015).

6. Protocolo Clínico

O protocolo clínico da revascularização pulpar, baseia-se no protocolo sugerido por Banchs & Trope, em 2004, e é realizado em 2 ou 3 etapas.

Quando sugeriram o protocolo, os autores publicaram um caso clínico onde realizaram a revascularização pulpar num pré-molar inferior direito, infetado e com presença de fístula na região lingual. O dente apresentava o ápice aberto associado a uma grande lesão radiotranslúcida apical. Após realizada a anestesia, isolamento do dente com dique de borracha e cavidade de acesso, os autores irrigaram o canal com 20ml de solução de hipoclorito de sódio (NaOCl) a 5,25% e 10 ml de Clorexidina a 0,12% (*Peridex -Zila Pharmaceuticals, Phoenix, AZ*), mantendo a agulha de irrigação sempre solta e a 1mm do fim da raiz. O canal foi, então, seco com pontas de papel, e uma mistura de metronidazol, ciprofloxacina e minociclina em forma de pasta cremosa, conforme sugerido por Hoshino et al. em 1996, foi colocada no interior do canal com o auxílio de um lentulo, e a cavidade de acesso fechada com 4mm de material restaurador provisório Cavit[®], (*ESPE, Seefeld, Germany*) (Banchs & Trope, 2004).

Após 26 dias, o paciente regressou assintomático e reportando nenhuma dor pós-operatória. A fístula tinha desaparecido, e alguma redução da imagem radiográfica apical era já evidente. O acesso foi, pois, aberto e o canal novamente irrigado com 10ml de solução de NaOCl a 5,25%. Um instrumento endodôntico foi utilizado para irritar gentilmente os tecidos periapicais e criar algum sangramento dentro do canal. O sangramento foi travado ao nível de 3mm abaixo da junção amelo-cementaria (provavelmente com bolinha de algodão estéril), e deixado por 15 minutos para que coagulasse a este nível. Após os 15 minutos, a presença do coágulo sanguíneo foi confirmada (acredita-se que visualmente) e foi cuidadosamente colocada uma porção de MTA sobre o coágulo, seguido de uma bolinha de algodão húmida e Cavit[®]. O paciente regressou 2 semanas depois, assintomático. O Cavit[®] e a bolinha de algodão foram substituídos por uma restauração adesiva de compósito (Banchs & Trope, 2004).

Foram efetuadas consultas de controlo aos 6, 12, 18 e 24 meses. Na consulta após 6 meses, o paciente apresentou-se assintomático, sem sinal de fístula e a radiografia demonstrou a completa regressão da lesão apical. Nas consultas de 12 e 18 meses, o

paciente continuava assintomático e a radiografia apresentava sinais de continuação do desenvolvimento apical. O teste pulpar apresentou-se inconclusivo. Finalmente, no controlo de 24 meses, o paciente manteve-se assintomático e o fecho apical e o espessamento das paredes dentinárias eram nítidos. Além disso, o dente respondeu positivamente ao teste do frio (Banchs & Trope, 2004).

Figura 1: Radiografia pré-operatória. O segundo pré-molar apresenta o ápice aberto e imagem radiotranslúcida apical (Banchs & Trope, 2004).

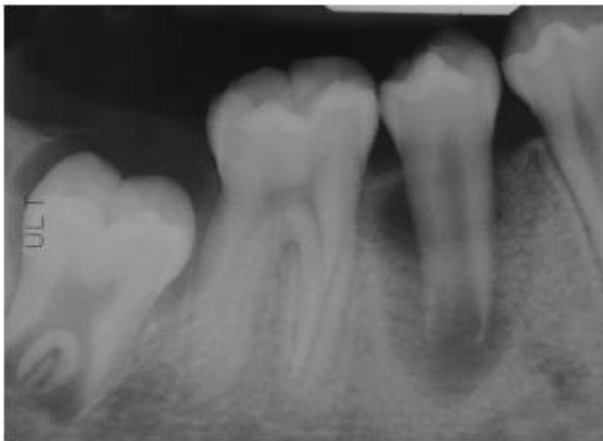


Figura 2: Radiografia a mostrar o rastreo da fístula lingual com cone de gutta-percha (Banchs & Trope, 2004).

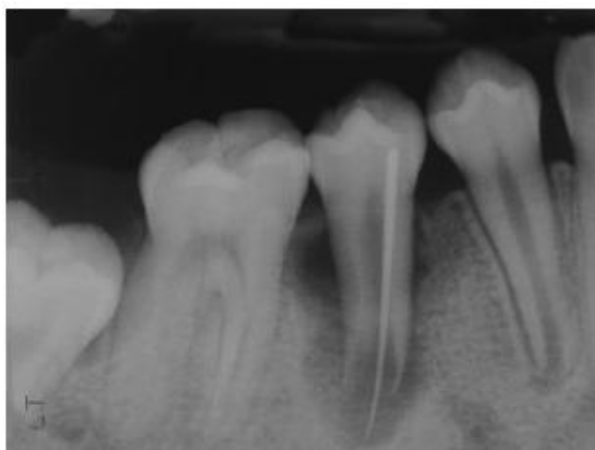

Figura 3: Radiografia realizada 26 dias após a colocação da pasta tripla antibiótica. São já evidentes sinais de cicatrização (Banchs & Trope, 2004).

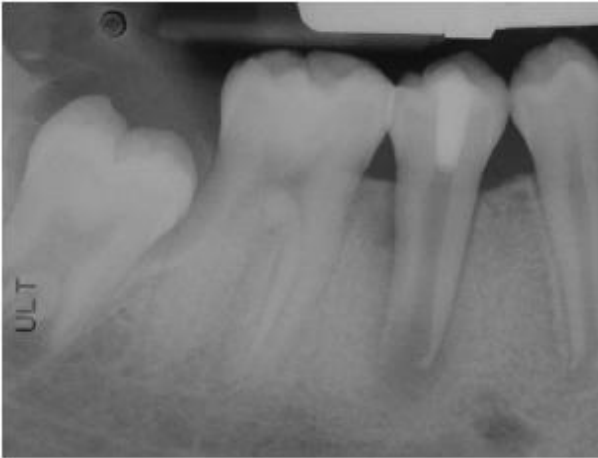

Figura 4: Radiografia de controle após 6 meses. A radiotransparência apical desapareceu totalmente. Primeiros sinais de encerramento apical e continuação do desenvolvimento radicular podem ser observados (Banchs & Trope, 2004).

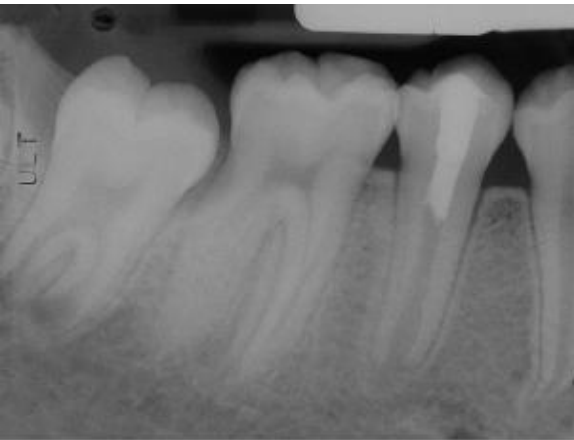


Figura 5: Radiografia de controlo após 12 meses. É possível observar a continuação do desenvolvimento radicular (Banchs & Trope, 2004).

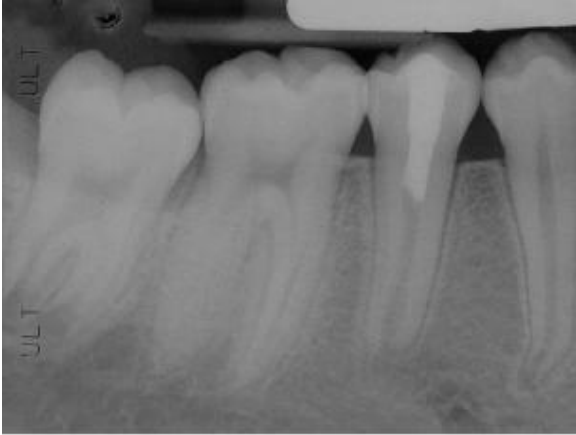


Figura 6: Radiografia de controlo após 18 meses. Observa-se a continuação do desenvolvimento radicular (Banchs & Trope, 2004).

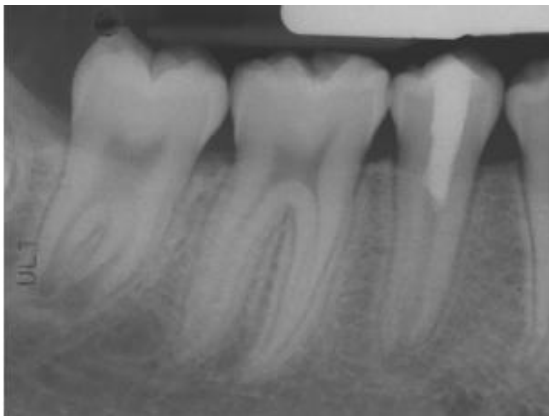
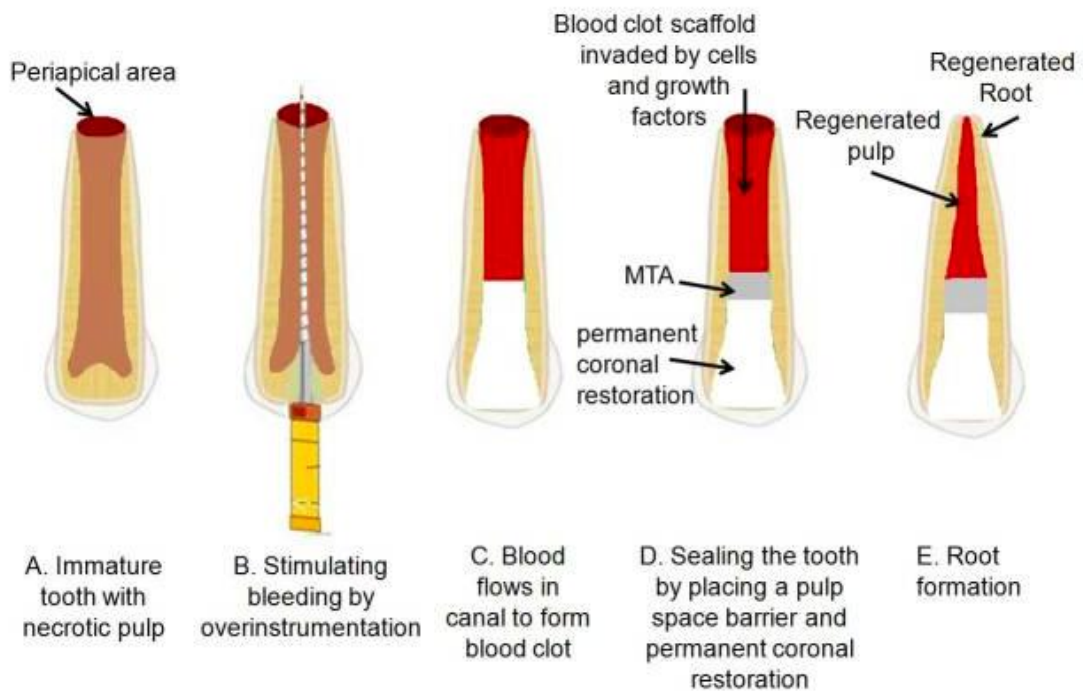


Figura 7: Radiografia de controlo após 24 meses. Observa-se o completo desenvolvimento radicular (Banchs & Trope, 2004).

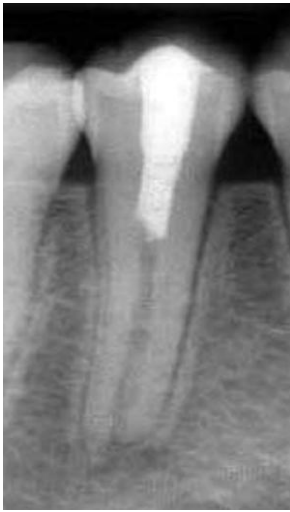

Figura 8: Ilustração do protocolo operativo da revascularização pulpar (Bansal et al., 2014).



Ao longo do tempo, vários autores, incluindo o próprio Trope, têm vindo a publicar novos casos com algumas variações da técnica inicialmente proposta, obtendo também bons resultados. Na Tabela 1, é possível comparar estas variações realizadas pelos diversos autores que publicaram casos clínicos nos artigos utilizados na presente revisão de literatura.

Tabela 1: Variações da técnica publicadas por diversos autores

Referência	Irrigação na primeira consulta	Instrumentação	MIC	Intervalo entre as consultas	Irrigação na segunda consulta	Scaffold	Selamento cervical	Selamento coronal final
Aggarwal et al., 2012	NaOCl 5,25% + água destilada + Clorexidina 2%	Mínima com K#60	Pasta 3ATB	2 semanas MIC 2 meses revascularização	NaOCl 5,25% + água destilada	Coágulo sanguíneo	MTA branco	CIV + composto
Banchs & Trope, 2004	20ml NaOCl 5,25% + 10 ml Clorexidina 0,12%	Não	Pasta 3ATB	26 dias	10 ml NaOCl 5,25%	Coágulo sanguíneo	MTA	Composto
Büyükbayram et al., 2014	NaOCl 2,5%	Até K#30	Ca(OH)2 (s/ sucesso) Pasta 3ATB (Sol. aquosa)	1 mês	NaOCl + soro	Coágulo sanguíneo	MTA	CIV + composto
Cehrele et al., 2012	10 ml NaOCl 2,5%	Não	Ca(OH)2	3 semanas	NaOCl + soro estéril	Coágulo sanguíneo	MTA	CIV + composto
Diogenes et al., 2014	20 ml NaOCl 2,5% 5min + 20ml EDTA 17% 5min	Não	Pasta 3ATB (1mg/ml) ou Ca(OH)2	2 a 4 semanas	30 ml EDTA 17% 10 min	Coágulo sanguíneo	Collaplug® + MTA branco	CIV + composto
Forghani et al., 2013	20 ml NaOCl 5,25%	Não	Pasta 3ATB	3 semanas	10 ml NaOCl 5,25% + soro	Coágulo sanguíneo	MTA branco	Composto
Hargreaves et al., 2013	NaOCl 1,5% + EDTA 17%	Sim	1)Ca(OH)2 e 2)Pasta 2ATB	1)2 semanas 2)4 semanas	EDTA 17%	Coágulo sanguíneo	Colla-tape® + MTA	CIV + composto

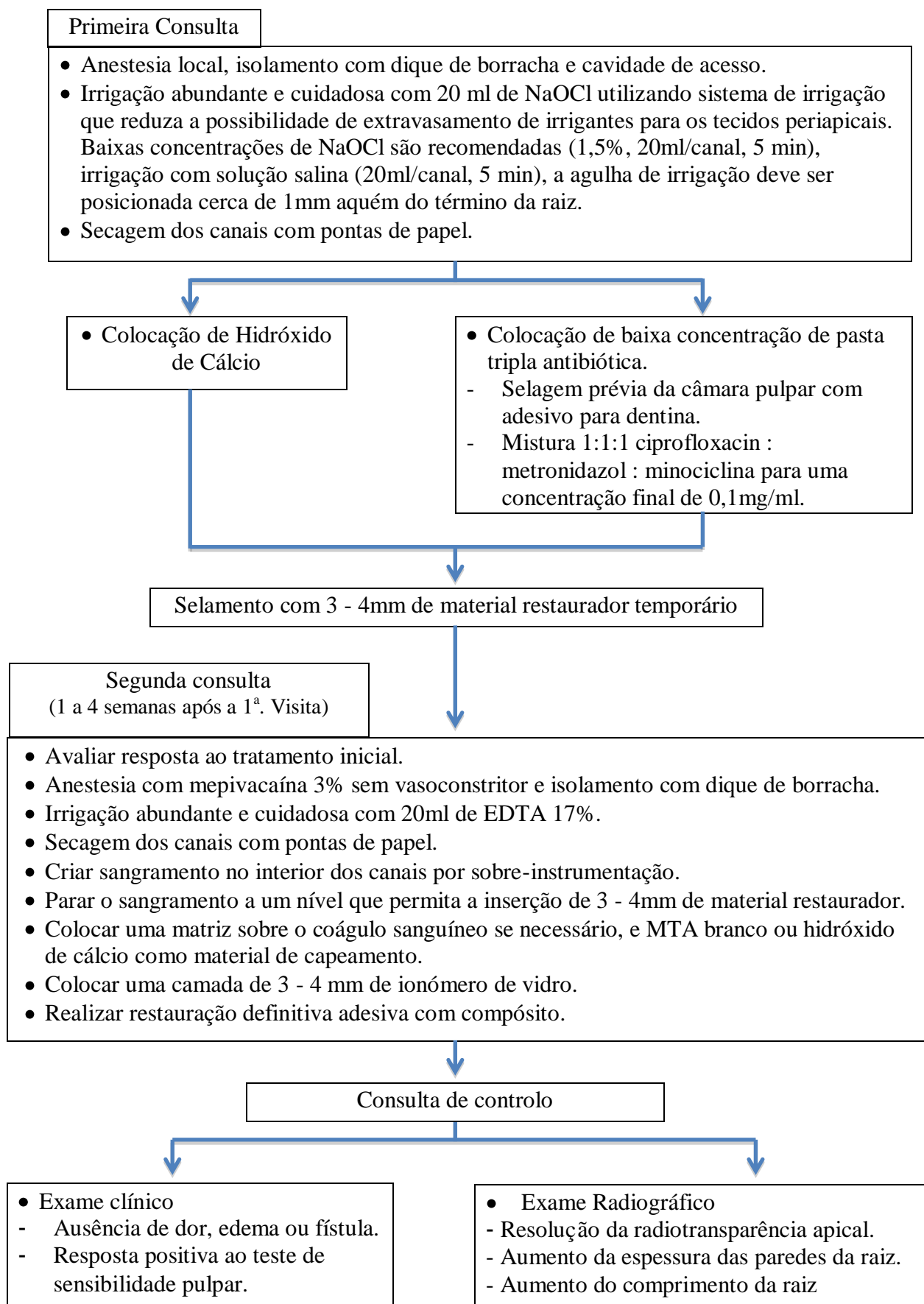
Referência	Irrigação na primeira consulta	Instrumentação	MIC	Intervalo entre as consultas	Irrigação na segunda consulta	Scaffold	Selamento cervical	Selamento coronal final
Jadhav et al., 2013 - 1	Soro + 20 ml NaOCl 2,5%	Sim - H#60	Pasta 3ATB	4 semanas	N/E	Coágulo sanguíneo	Esponja de colagénio	CIV modif. com compósito
Jadhav et al., 2013 - 2	Soro + 20 ml NaOCl 2,5%	Sim - H#60	Pasta 3ATB	4 semanas	N/E	Coágulo + PRP	Esponja de colagénio	CIV modif. com compósito
Jadhav et al., 2014	Água destilada + 20 ml NaOCl 2,5%	Sim - H#80	Pasta 3ATB	3 semanas	EDTA 17%	Coágulo + PRP	N/E	CIV modif. com compósito
Jadhav et al., 2015	Protocolo padrão	Sim	Pasta 3ATB	3 semanas	Protocolo padrão	Coágulo + PRP	MTA	CIV modif. com compósito
Johns et al., 2014	20 ml NaOCl 5,25% + soro	Não - PUI	Não - PDT	Sem intervalo/sessão única	_____	PRF	MTA cinza	Coltosol® + compósito
Kim et al., 2012	10 ml NaOCl 3% 2 min	Não	Pasta 3ATB	2 semanas	NaOCl 3% + soro	Coágulo sanguíneo	MTA + gutta-percha	Compósito
Kottoor & Velmurugan, 2013	20 ml NaOCl 5,25%	Passiva /Gates Glidden 4 terço coronário	Pasta 3ATB	3 semanas	10 ml NaOCl 5,25%	Coágulo sanguíneo	MTA	CIV + compósito
Lenzi & Trope, 2012	10 ml NaOCl 2,5%	Não	Pasta 3ATB	35 dias	Soro estéril	Coágulo sanguíneo	MTA branco	Compósito
Mishra et al., 2013	10 ml NaOCl 2,5%	Mínima	Pasta 3ATB	4 semanas	Soro	PRF	MTA	Compósito
Narang et al., 2015 GrupoII	NaOCl 2,5%	Mínima	Pasta 3ATB	4 semanas	N/E	Coágulo sanguíneo	CIV modif. com compósito	Compósito

Referência	Irrigação na primeira consulta	Instrumentação	MIC	Intervalo entre as consultas	Irrigação na segunda consulta	Scaffold	Selamento cervical	Selamento coronal final
Narang et al., 2015 Grupo III	NaOCl 2,5%	Mínima	Pasta 3ATB	4 semanas	N/E	PRF	CIV modif. com compósito	Compósito
Narang et al., 2015 Grupo IV	NaOCl 2,5%	Mínima	Pasta 3ATB	4 semanas	N/E	PRP + colagênio	CIV modif. com compósito	Compósito
Raju et al., 2014	20 ml NaOCl 2,5% 10 min + 5 ml soro estéril + 10 ml clorexidina 2%	Não	Pasta 3ATB	4 semanas	Mesma da primeira consulta	Coágulo Sanguíneo	MTA	Compósito
Shah & Logani, 2012	NaOCl 2,5%	<i>Crown down</i>	Pasta 3ATB	Até o desaparecimento de sinais e sintomas	Solução anti-microbiana N/E	Coágulo Sanguíneo	Cavit®	Restauração adequada N/E
Shivashankar et al., 2012	20 ml NaOCl 5,25% + soro + 10 ml clorexidina 0,2%	Não	Pasta 3ATB	3 semanas	Soro estéril	PRF	MTA cinza	CIV + compósito
Thibodeau & Trope, 2007	NaOCl 1,25%	Não	Pasta 3ATB	11 semanas	10 ml NaOCl 1,25% + água destilada	Coágulo Sanguíneo	MTA branco	Compósito

Uma vez que diversas variações nos tratamentos endodônticos regenerativos têm vindo a ser sugeridos, é importante que se tenha conhecimento do procedimento que é mais usado atualmente. A *American Association of Endodontics (AAE)* publicou uma orientação indicando o protocolo operativo que julgou ser o mais utilizado (Lee et al., 2015).

Na primeira consulta, após a coleta de informações clínicas e a definição de um diagnóstico pulpar e perirradicular, deve-se esclarecer o paciente e o responsável quanto aos riscos e potenciais benefícios do tratamento (Lee et al., 2015).

Diagrama1: Protocolo clínico sugerido pela AAE (Adaptado de Lee et al., 2015).



Muito recentemente, em 2016, a *European Society of Endodontology (ESE)* publicou um artigo posicionando-se quanto aos procedimentos endodônticos regenerativos. Baseados em evidências clínicas e científicas atuais e na experiência do seu comitê, desenvolveram um protocolo clínico, que julgaram ser o mais adequado para o desenvolvimento da terapia de revitalização pulpar (Galler et al., 2016).

Protocolo clínico segundo a ESE (Galler et al., 2016):

Primeira consulta:

- Realizar diagnóstico, seleção do caso e consentimento informado;
- Limpeza do elemento dentário, anestesia local (opcional), isolamento absoluto e desinfecção do campo operatório (ex.: *iso-betadine*);
- Cavidade de Acesso;
- Remoção do tecido pulpar necrosado solto com instrumentos endodônticos adequados;
- Evitar instrumentação mecânica das paredes do canal radicular;
- Irrigação com 20 ml de NaOCl a 1,5 - 3% durante 5 minutos. Utilizar agulha com saída de líquido lateral, posicionada a 2 mm dos tecidos periapicais vitais;
- Controle do sangramento ou do exudato (se existir) com cones de papel (pode necessitar de irrigação mais abundante);
- Irrigação com 5 ml de soro fisiológico esterilizado para minimizar os efeitos citotóxicos do NaOCl sobre os tecidos periapicais vitais;
- Secagem com cones de papel;
- Irrigação com 20 ml de EDTA 17%;
- Inserção de medicação intra-canal (pasta de $\text{Ca}(\text{OH})_2$), de forma homogênea, no interior do canal radicular;
- Selamento da cavidade de acesso.

Segunda Consulta: (2 a 4 semanas depois)

- Diagnóstico clínico;
- Se os sinais da infecção não tiverem cessado, efetuar troca da medicação intra-canal. A administração de antibióticos sistêmicos pode ser considerada, caso o paciente refira alterações na saúde geral, nomeadamente febre ou disfagia;
- Limpeza, anestesia, isolamento e desinfecção do campo operatório;
- Remoção do selamento temporário;

REVASCULARIZAÇÃO PULPAR

- Irrigação com 20 ml de EDTA 17% durante 5 minutos. Utilizar agulha com saída de líquido lateral, posicionada a 2 mm dos tecidos periapicais vitais;
- Irrigação com 5 ml de soro fisiológico esterilizado para reduzir os efeitos adversos da solução irrigadora sobre as células alvo;
- Secagem do canal com pontas de papel;
- Indução do sangramento pela irritação mecânica dos tecidos periapicais com movimento apical e rotacional com um instrumento pré-curvado (ex.: H40);
- Permitir que o canal seja preenchido por sangue até 2 mm abaixo da margem gengival, esperar 15 minutos para a formação do coágulo;
- Inserção de uma matriz de colagénio (ex.: Collaplug[®]) sobre o coágulo sanguíneo;
- Inserção de uma camada fina e homogénea de aproximadamente 2mm de um cimento de silicato (ex. MTA ou cimento de silicato tricálcico) sobre a matriz de colágeno, abaixo da junção amelo-cementária;
- Aplicação de um cimento de ionómero de vidro fluido, fotopolimerizável ou de um cimento à base de hidróxido de cálcio;
- Preparação final das paredes da cavidade com uma broca diamantada ou com jateamento com óxido de alumínio;
- Selamento final com restauração adesiva (Galler et al., 2016).

As consultas de controlo devem ser realizadas após 6, 12, 18 e 24 meses. Após esse período, anualmente, até perfazer 5 anos (Galler et al., 2016).

7. Variações da técnica e considerações

7.1. Desinfecção

A desinfecção é a etapa mais importante para a revascularização de um dente imaturo necrosado (Neha et al., 2011). O objetivo desta etapa é controlar os sintomas agudos do paciente (caso existam), e alcançar o mais alto nível possível de desinfecção, para tornar o espaço do canal radicular um ambiente apropriado para a regeneração do complexo pulpo-dentinário (Nosrat et al., 2014). Uma vez que a instrumentação mecânica é pouco indicada, a desinfecção acaba por depender apenas de soluções irrigadoras e medicações intracanales (Neha et al., 2011).

7.2. Irrigação

As soluções irrigadoras têm um papel essencial na desinfecção primária. Uma solução ideal deve ter um máximo efeito bactericida e bacteriostático e, ao mesmo tempo, um mínimo efeito citotóxico sobre as células estaminais e os fibroblastos, para que permitam a sua sobrevivência e capacidade de proliferação (Namour & Theys, 2014).

Diversas soluções irrigadoras ou combinações delas têm vindo a ser usados na desinfecção primária; entre elas, pode-se citar NaOCl, clorexidina, NaOCl - clorexidina e NaOCl - peróxido de hidrogénio (3%) (Kottor & Velmurugan, 2013). Diferentes concentrações de NaOCl, incluindo 6%, 5,25%, 2,5% e 1,25%, e diferentes concentrações de clorexidina, incluindo 2% e 0,12% têm vindo a ser usadas com sucesso para este propósito (Kottor & Velmurugan, 2013; Khoushkhounjad et al., 2015).

A clorexidina possui propriedades interessantes, nomeadamente atividade antimicrobiana e substantividade (Raju et al., 2014). Entretanto, estudos mostraram que a irrigação com clorexidina pode ser prejudicial às células estaminais (Trevino et al., 2009 - *cit in* Kottor & Velmurugan, 2013). Outros estudos também revelaram que a irrigação com clorexidina pode ter efeitos citotóxicos para as células estaminais humanas e interferir na adesão das DPSCs (*dental pulp stem cell*) (célula estaminal da polpa dentária) às paredes do canal radicular (Ring et al., 2008 - *cit in* Kottor &

Velmurugan, 2013). Além disso, foi reportado que interações entre NaOCl e clorexidina formam para-cloroanilina, que é conhecida por ser carcinogénea (Kottor & Velmurugan, 2013).

O NaOCl é o agente mais amplamente usado no desbridamento químico em procedimentos endodônticos, incluindo os procedimentos de regeneração pulpar. Ele possui várias características desejáveis, incluindo excelente eficácia bactericida, capacidade de dissolução de tecidos, e efetiva lubrificação dos instrumentos endodônticos. As duas primeiras propriedades são cruciais para a desinfecção do dente imaturo nos procedimentos de Endodontia regenerativa, que tipicamente envolve pouco ou nenhuma preparação mecânica (Diogenes et al., 2014).

Um estudo recente avaliou o efeito do NaOCl sobre a sobrevivência e diferenciação das células estaminais (SCAP). Foi descoberto, em 2014, que o condicionamento da dentina com NaOCl diminui tanto a sobrevivência como a diferenciação das células estaminais (SCAP), e de maneira diretamente proporcional à concentração da solução. Entretanto, a concentração de 1,5% de NaOCl foi indicada por causar efeitos mínimos na sobrevivência e diferenciação destas células (Martin et al., 2014 - *cit in* Diogenes et al., 2014).

Outra solução considerada atualmente importante nos procedimentos de Endodontia regenerativa, é o EDTA (*Ethylene Diamine Tetraacetic Acid*) que é um quelante. Os quelantes são ácidos fracos que reagem com a porção mineral das paredes de dentina. Eles substituem íons de cálcio por íons de sódio, que se combinam com a dentina para formar sais solúveis. O EDTA permite uma melhor molhabilidade da solução irrigadora principal (quando intercaladas) bem como a remoção de *smear layer* (Namour & Theys, 2014).

O uso do EDTA a 17% promove a sobrevivência e a aderência de SCAPs às paredes dentinárias do canal radicular, além de auxiliar a libertação de fatores de crescimento da dentina desmineralizada (Jadhav et al., 2014). Esses fatores de crescimento ficam aprisionados na matriz de dentina durante a dentinogénese, e são libertados após o efeito quelante do EDTA (Diogenes et al., 2014). Por apresentar estas características, o

EDTA é recomendado como solução irrigadora final no procedimento de revascularização pulpar, utilizado geralmente na segunda consulta (Jadhav et al., 2014).

7.3. Instrumentação

A maioria dos autores concorda em realizar mínima ou nenhuma instrumentação mecânica nos procedimentos de Endodontia regenerativa. O uso de um instrumento no canal radicular, poderia não só aumentar a fragilidade das paredes de dentina, como também danificar células estaminais presentes na região apical destas paredes. Além disso, os fatores de crescimento aprisionados nas paredes de dentina durante a dentinogênese e outras células essenciais ao processo de regeneração, poderiam também ser eliminadas pela instrumentação (Namour & Theys, 2014).

7.4. Medicações intracanales

O próximo passo da desinfecção, consiste na aplicação de medicação intracanal com antibióticos ou com pasta de hidróxido de cálcio (Nosrat et al., 2014).

A infecção do canal radicular é conhecida por ser uma infecção polimicrobiana, constituída tanto por bactérias aeróbias como por anaeróbias. De facto, é mais provável que uma combinação de antibióticos seja necessária para atingir esta flora diversificada (Solomon et al., 2015).

A maioria dos autores indica a utilização de uma pasta, com a mistura de propileno glicol (veículo) e três antibióticos, nomeadamente minociclina (age sobre bactérias gram + e gram -), ciprofloxacina (age sobre gram + e gram -) e metronidazol (age sobre bactérias anaeróbias e protozoários). Esta pasta foi sugerida por Hoshino et al. em 1996, e em seguida, Sato et al., também em 1996, realizaram estudos *in vitro* a comparar a ação dos antibióticos e da pasta, individualmente e com a tripla mistura, e comprovaram que cada antibiótico usado sozinho era ineficiente contra bactérias presentes na polpa, dentina e lesões apicais, enquanto que o conjunto permitia a diminuição significativa da carga bacteriana (Shivashankar et al., 2012; Namour & Theys, 2014).

Apesar da pasta tripla antibiótica ser uma opção de medicação intracanalar consagrada, esta apresenta algumas desvantagens. A mistura é radiotransparente e o seu veículo, normalmente o propileno glicol, pode ser difícil de ser removido da superfície da dentina (Bansal et al., 2015).

Outra desvantagem da pasta, se não a principal, é a ocorrência de pigmentação coronal induzida pela minociclina, facto que pode ser reduzido, porém não impedido, pelo selamento da dentina coronal, previamente à sua aplicação, com agentes adesivos (Cehreli et al., 2012).

A minociclina é um derivado semissintético da tetraciclina com um espectro de ação semelhante. Pode ser substituída, na mistura, por cefaclor para evitar algum risco de pigmentação coronal inestética, uma vez que a minociclina se liga a iões Ca^{++} por quelação, e forma complexos insolúveis (Namour & Theys, 2014).

Prather et al., em 2014, realizaram um estudo *in vitro*, onde avaliaram os efeitos das concentrações da pasta tripla antibiótica convencional e da modificada (minociclina substituída por cefaclor) sobre a micro dureza e a estrutura química da dentina radicular. Utilizaram grupos com a mistura feita da forma tradicional (propilenoglicol como veículo), e outros grupos com as misturas feitas com uma base de metilcelulose. Todos os grupos tratados demonstraram uma redução significativa na microdureza das raízes quando comparados com os grupos de controlo não tratados; no entanto, o grupo com 1mg/ml de antibióticos misturados na base de metilcelulose, causaram uma significativa menor redução na micro dureza quando comparados com o grupo de 1mg/ml com a mistura convencional.

É importante realçar que, qualquer agente farmacológico tem uma janela terapêutica que varia de uma concentração mínima que é desprovida de eficácia terapêutica, a uma concentração excessiva, que leva a efeitos não desejados e/ou toxicidades. Neste sentido, uma concentração ideal da mistura antibiótica seria aquela com eficiência máxima contra bactérias e que não cause danos às células do hospedeiro, incluindo células estaminais (Diogenes et al., 2014). Ruparel et al., em 2012 (*cit in* Diogenes et al., 2014), realizaram um estudo para avaliar o efeito de várias combinações de antibióticos, incluindo a pasta tripla antibiótica, na sobrevivência das SCAPs *in vitro*.

Nas concentrações obtidas pela manipulação dos antibióticos até que se alcançasse consistência de pasta, obtiveram-se toxicidades semelhantes para todas as misturas antibióticas testadas, como sejam, dupla pasta antibiótica (ciprofloxacina e metronidazol), amoxicilina com ácido clavulânico, e tripla pasta antibiótica, convencional e modificada (minociclina é substituída por cefaclor). Concluiu-se que a toxicidade da pasta antibiótica é significativamente reduzida quando as drogas são utilizadas nas concentrações de 0,1mg/ml ou 0,01mg/ml. Ambas as concentrações foram previamente reconhecidas por serem efetivas contra bactérias endodônticas (Diogenes et al., 2014).

A pasta tripla antibiótica parece ser biocompatível; contudo, o seu atual problema parece ser a possível resistência bacteriana (Namour & Theys, 2014). Nos últimos 70 anos, drogas antimicrobianas, como os antibióticos, têm vindo a ser usadas para tratar pacientes com doenças infecciosas bacterianas. No entanto, com o tempo, muitas bactérias têm vindo a adaptar-se às drogas designadas para matá-las, fazendo com que os antibióticos se tornassem menos efectivos. Esta resistência das bactérias ao efeito dos antibióticos é a capacidade que estes micróbios têm para crescerem na presença destes químicos que, por norma, limitam o seu crescimento ou provocam a sua morte. Este tipo de resistência ocorre quando as bactérias se alteram geneticamente, de modo a reduzir ou neutralizar o efeito dos antibióticos ou outros agentes químicos utilizados sobre elas (<<http://www.niaid.nih.gov>>).

A pasta de hidróxido de cálcio também tem vindo a ser usada, com sucesso, na desinfeção dos canais radiculares antes da revascularização pulpar (Cehreli et al., 2012).

Devido ao seu alto pH alcalino, o hidróxido de cálcio pode causar necrose das células estaminais multipotentes, se em contacto com estas. Por outro lado, alguns relatos de casos mostraram resultados favoráveis quando o hidróxido de cálcio é empregue, apenas, no terço cervical do canal radicular (Johns et al., 2014).

Um estudo mostrou altas taxas de calcificação progressiva do espaço pulpar em dentes medicados com hidróxido de cálcio, e sugeriu que o desenvolvimento radicular induzido pelo tratamento endodôntico regenerativo nestes casos, pode não seguir o

padrão natural, podendo levar à calcificação total do canal radicular (Chueh & Huang, 2006 - *cit in* Cehreli et al., 2012).

Um outro estudo, avaliou os resultados e comparou as diferenças no desenvolvimento da espessura e do comprimento das raízes de dentes imaturos submetidos a tratamento endodôntico regenerativo, medicados com pasta tripla antibiótica, com hidróxido de cálcio ou com formocresol. Todos os dentes tratados demonstraram aumento da espessura e comprimento radiculares se comparados ao grupo de controlo (dentes não tratados). Não houve diferenças significativas no comprimento radicular entre os três grupos de medicamentos. Relativamente às mudanças na espessura das raízes, a pasta tripla antibiótica produziu um significativo maior aumento da espessura das paredes de dentina, se comparada com os outros dois grupos de teste (Bose et al., 2009 - *cit in* Lee et al., 2015).

Os medicamentos intracanales utilizados nos procedimentos de Endodontia regenerativa podem ter efeitos indesejados indiretos. Eles alteram as propriedades da dentina e assim alteram o destino das células estaminais. De facto, alguns destes medicamentos têm vindo a ser conhecidos por causar alterações na composição da dentina, suficientes para levar a alterações na sua resistência e, conseqüentemente, na resistência à fratura radicular. Algumas destas mudanças observadas são, provavelmente, resultantes do baixo pH dessas combinações de antibióticos quando em suspensão com água ou soro, que se aproximam de um pH 3, o que resulta na desmineralização da dentina, e sua conseqüente fragilização (Diogenes et al., 2014). É importante salientar que o tratamento prolongado com formulações de hidróxido de cálcio, com altos níveis de pH (≈ 12), também altera a composição da dentina, facto que, similarmente, resulta num aumento da susceptibilidade à fratura; no entanto, neste caso, a fragilização ocorre devido à alterações na estrutura orgânica da dentina, nomeadamente a desnaturação de proteínas e a hidrólise da sua matriz orgânica (Valera et al., 2015).

Além de mudanças nas propriedades mecânicas da dentina, alterações na composição da matriz dentinária pelas medicações intracanales, poderiam alterar o destino das células estaminais quando em contacto com o substrato modificado, facto que poderia

comprometer a quantidade de células estaminais disponíveis para o desenvolvimento do processo regenerativo (Diogenes et al., 2014).

Ultimamente, o conceito de desinfecção foto-ativada tem vindo a ser introduzido na Medicina Dentária moderna. A técnica é uma combinação única de uma solução fotossensibilizante e de um laser de baixa potência. O laser ativa o fotossensibilizante e cria uma cascata de transferência de energia e de reações químicas variáveis, onde são produzidos oxigénio atómico e radicais livres, que eliminam os micróbios. O benefício desta metodologia, é que é completamente impossível para os micróbios criar resistência contra ela. Johns et al., em 2014, realizaram um procedimento de Endodontia regenerativa e utilizaram a terapia fotodinâmica para substituir o uso de medicações intracanales, e alcançaram sucesso no tratamento. Após a irrigação e a secagem do canal radicular com cones de papel esterilizados, os autores inseriram 0,5 ml do líquido fotossensibilizante (Azul de Toluidina 0,01% em solução aquosa) no interior do canal radicular, deixaram o líquido em repouso durante 2 minutos; de seguida, realizaram a iluminação com uma fibra óptica de 300 µm de diâmetro, acoplada num laser de diodo, que liberta 660 nm de luz, a uma potência total de 40 mW sem a fibra. A fibra é posicionada a 4 mm do ápice e, movimentos circulares e de tração e inserção são realizados para assegurar uma irradiação o mais uniforme possível no interior do canal radicular. De imediato, o canal é novamente irrigado com soro, para a remoção do fotossensibilizante. (Johns et al., 2014).

Outra alternativa às medicações intracanales convencionais poderá ser o uso do EndoVac™, que é um sistema de irrigação por pressão apical negativa. O EndoVac™ distribui a solução irrigadora, de forma segura, por toda a extensão do canal radicular, inclusivamente na parte mais apical, facto que permite remover tecido orgânico e actuar eficazmente contra a contaminação microbiana. Além disso, segundo Bansal et al., em 2015, a utilização do EndoVac™ é um método capaz de alcançar alguma limpeza nas regiões de istmos; desta forma, cria óptimas condições para procedimentos de regeneração endodôntica, sem o uso de antibióticos. Vários estudos mostraram, em dentes imaturos, que a irrigação com NaOCl e pressão apical negativa resultou em reduções bacterianas semelhantes às observadas com uso de pressão apical positiva e pasta tripla antibiótica em dentes imaturos. Também a formação de tecido mineralizado e processo de reparação foram equivalentes (Cohenca et al., 2010 - *cit in* Bansal et al.,

2015). Adicionalmente, o uso da pressão apical negativa e NaOCl também evita os riscos de resistência bacteriana às drogas, pigmentação dentária e reações alérgicas, que podem ocorrer caso o paciente apresente sensibilidade a algum dos componentes utilizados na pasta tripla antibiótica (Bansal et al., 2015).

7.5. Selamento Coronal

Após a etapa da desinfecção, um *scaffold* adequado para estimular a geração do novo tecido deve preencher o espaço do canal radicular. Ao mesmo tempo, a cavidade de acesso deve ser selada a fim de impedir uma posterior reinfeção (Namour & Theys, 2014).

A qualidade da restauração coronal também é muito importante para se atingir o sucesso da revascularização pulpar. Esta crítica exigência de uma eficaz selamento coronal para impedir a infiltração bacteriana no interior do espaço pulpar pode ser alcançada com o uso de compósito, MTA, Cavit[®], ionómero de vidro modificado por resina, ou suas combinações (Jadhav et al., 2013).

Uma dupla camada composta por MTA (num nível abaixo da junção amelo-cementária) coberta por uma restauração adesiva de compósito, é a opção preferida. A recomendação do MTA deve-se à sua excelente capacidade de impedir micro-infiltrações e à sua biocompatibilidade. A colocação adicional de ionómero de vidro e/ou compósito, garante, ainda mais, a contenção do selamento bem como a integridade do preenchimento da cavidade de acesso (Neha et al., 2011).

O MTA é um material hidrófilo e necessita de umidade para tomar presa. Além disso, também fornece, por si próprio, moléculas sinalizadoras para a proliferação das células estaminais (Shivashankar et al., 2012).

A colocação do MTA pode ser um pouco difícil: ao condensar-se o material, ele pode-se posicionar mais apicalmente do que seria desejável (Kottoor & Velmurugan, 2013). Para evitar este problema, alguns autores indicam a utilização de matrizes, como por exemplo CollaTape[®] ou CollaPlug[®], sobre o coágulo sanguíneo, para facilitar a

acomodação do MTA (Hargreaves et al., 2013; Kottor & Velmurugan, 2013; Diogenes et al., 2014).

Alguns casos publicados mostraram respostas positivas ao teste do frio e ao teste elétrico após procedimentos de Endodontia regenerativa (Cehreli et al., 2012; Shivashankar et al., 2012; Mishra et al., 2013). A presença ou ausência de respostas nestes dentes depende do nível coronal da proliferação do novo tecido no canal radicular, e da espessura dos materiais de preenchimento colocados sobre este tecido (Kottor & Velmurugan, 2013). Respostas positivas a estes testes podem ser atribuídas à colocação do MTA ligeiramente abaixo do nível da junção amelo-cementária, enquanto respostas negativas podem ser devidas a uma maior espessura de MTA, que impede a proliferação do novo tecido acima dele (Shivashankar et al., 2012).

Estudos *in vitro* demonstraram que assim como o hidróxido de cálcio (devido ao seu alto pH), o MTA exerce um forte efeito de enfraquecimento das paredes de dentina durante um período de duas semanas a dois meses. Entretanto, amostras seladas com MTA parecem recuperar as suas propriedades mecânicas, como resistência à fratura, depois de um ano, algo que não se verifica com o hidróxido de cálcio (Hatibovic-Kofman et al., 2008; Leiendecker et al., 2012; - *cit in* Namour & Theys, 2014).

Recentemente, um novo material, a Biodentine[®] (cimento à base de silicato de cálcio), tem vindo a ser usado para capeamento pulpar e é capaz de estimular a formação de pontes de dentina em dentes humanos (Huang & Garcia-Godoy, 2014). Baseado na potência de formação destas pontes de dentina observadas em estudos livres de germes em ratos (Kakehashi et al., 1965 - *cit in* Huang & Garcia-Godoy, 2014), conceptualmente, desde que a polpa subjacente seja saudável e livre de germes, mesmo se todo o tecto da câmara pulpar seja perdido, ele ainda pode ser regenerado por pontes de dentina (Huang & Garcia-Godoy, 2014).

Baseados neste conceito, alguns autores têm vindo a sugerir a Biodentine[®] como material de selamento cervical em procedimentos de Endodontia regenerativa; afirmaram, ser um material adequado para a manutenção da vitalidade das células estaminais da polpa dentária e para a criação de um ambiente apropriado para a revascularização pulpar (Zanini et al., 2012 - *cit in* Khoshkhounejad et al., 2015;

Khetarpal et al., 2013 - *cit in* Khoshkhounejad et al., 2015; Namour & Theys, 2014; Huang & Garcia-Godoy, 2014; Khoshkhounejad et al., 2015).

A Biodentine[®] tem as mesmas características mecânicas da dentina humana. Além disso, ao aplicar-se o material numa cavidade, ele parece expandir-se e preencher totalmente o espaço, devido à sua plasticidade. Outra vantagem, é a ausência de pigmentação da região cervical, ao contrário do que acontece quando se utiliza o MTA (Namour & Theys, 2014).

8. Regeneração tecidual

Em dentes com ápices abertos, é possível que algum tecido pulpar possa sobreviver apicalmente, mesmo quando a polpa parece totalmente necrosada e fortemente infetada (Raju et al., 2014). Em condições favoráveis, como sejam, a ausência de inflamação e a máxima desinfecção possível do canal radicular, este tecido pode proliferar-se e auxiliar no processo de regeneração pulpar (Shivashankar et al., 2012). Uma vez que o processo de regeneração é induzido, a presença de um forame apical amplo aumenta a proliferação de pequenos vasos sanguíneos e tecidos regenerados para o interior do canal radicular (Cehreli et al., 2012). Alguns autores sugerem que a regeneração pode ocorrer através de células pulpares vitais remanescentes no limite apical do canal radicular, de células estaminais multipotentes da polpa dentária, de células estaminais do ligamento periodontal ou de células estaminais da papila apical (Raju et al., 2014).

O mecanismo mais plausível para permitir o desenvolvimento radicular parece ser o isolamento de SCAPs (células estaminais da papila apical). Tem vindo a ser sugerido que as SCAPs podem ser a fonte dos odontoblastos primários que formam a dentina radicular (Aggarwal et al., 2012).

Existe alguma controvérsia sobre os termos “regeneração” versus “revascularização”. O termo revascularização surgiu na literatura de trauma e da observação de que polpas em dentes com isquemia transitória ou permanente, em certos casos, poderiam ter o restabelecimento do seu suporte sanguíneo. Estes estudos proporcionaram algo fundamental: o conhecimento dos fatores importantes para que a revascularização ocorra, especialmente em dentes com raízes imaturas e ápices abertos, que tinham taxas aumentadas de revascularização e de continuação do desenvolvimento radicular. Apesar destes importantes achados terem uma influência significativa nos procedimentos de Endodontia regenerativa contemporânea, eles não incluem o uso intencional dos princípios da bioengenharia para alcançar a reparação e a regeneração de uma polpa dentária em falta. Por outro lado, os procedimentos de Endodontia regenerativa contemporâneos consideram a presença de uma rica fonte de células estaminais, provenientes da papila apical, a sua libertação dentro do SCR, a libertação intencional e o uso de fatores de crescimento locais incorporados na dentina, além da presença de um *scaffold* para a sustentação do tecido neoformado, como fatores chave para o processo

regenerativo, indicados pela bioengenharia. Assim, a Endodontia regenerativa contemporânea parte da sua origem, baseada na literatura de trauma, e envereda pelo campo da bioengenharia (Hargreaves et al., 2013).

A engenharia tecidual pode ser definida como “ um campo interdisciplinar que aplica os princípios da engenharia e das ciências da vida, a favor do desenvolvimento de substitutos biológicos que restaurem, mantenham ou melhorem o funcionamento dos tecidos” (Bansal et al., 2011).

Os três componentes chaves da engenharia tecidual são (Bansal et al., 2011):

- Células estaminais (para responder aos fatores de crescimento)
- Fatores de crescimento (sinais para a morfogénese)
- *Scaffold* (sustentação do tecido).

Atualmente, existem na literatura da bioengenharia dois conceitos de Endodontia regenerativa para o tratamento de dentes não vitais infetados. Estes conceitos são conhecidos como *cell transplantation* e *cell homing* (revascularização) (Kim et al., 2013). O conceito de *cell transplantation* é baseado na aplicação de células cultivadas *ex vivo* para a regeneração da polpa dentária ou da dentina. Muitos obstáculos limitam a aplicação clínica do *cell transplantation*, nomeadamente a dificuldade em obter e isolar células viáveis, incerteza quanto às células ou frações de células a serem utilizadas, custos elevados da manipulação celular e de transporte, e os riscos de rejeições imunológicas, transmissão de patogénias e formação de tumores associados à manipulação celular *ex vivo*. Por outro lado, o conceito de *cell homing* baseia-se na indução da quimiotaxia de células endógenas e, portanto, contorna muitas das dificuldades associadas ao *cell transplantation*. Uma série de proteínas, de peptídeos e de compostos químicos (que ainda estão por ser identificados) podem orquestrar células endógenas para regenerar o complexo pulpo-dentinário. Ambos os conceitos são cientificamente válidos; não obstante, o *cell homing* oferece um número de vantagens que são compatíveis com o desenvolvimento de terapias clínicas para a regeneração da polpa dentária (Kim et al., 2013).

Várias abordagens de regeneração na Endodontia são citadas na literatura, nomeadamente revascularização pulpar, terapia com células estaminais pós-natal, implantação de *scaffolds*, colocação de *scaffolds* injetáveis, implantação pulpar, impressão celular 3D e terapia genética. Entre todas elas, somente a revascularização

pulpar é atualmente uma abordagem clinicamente viável, enquanto todas as outras existem apenas nos campos de pesquisa (Bansal et al., 2015).

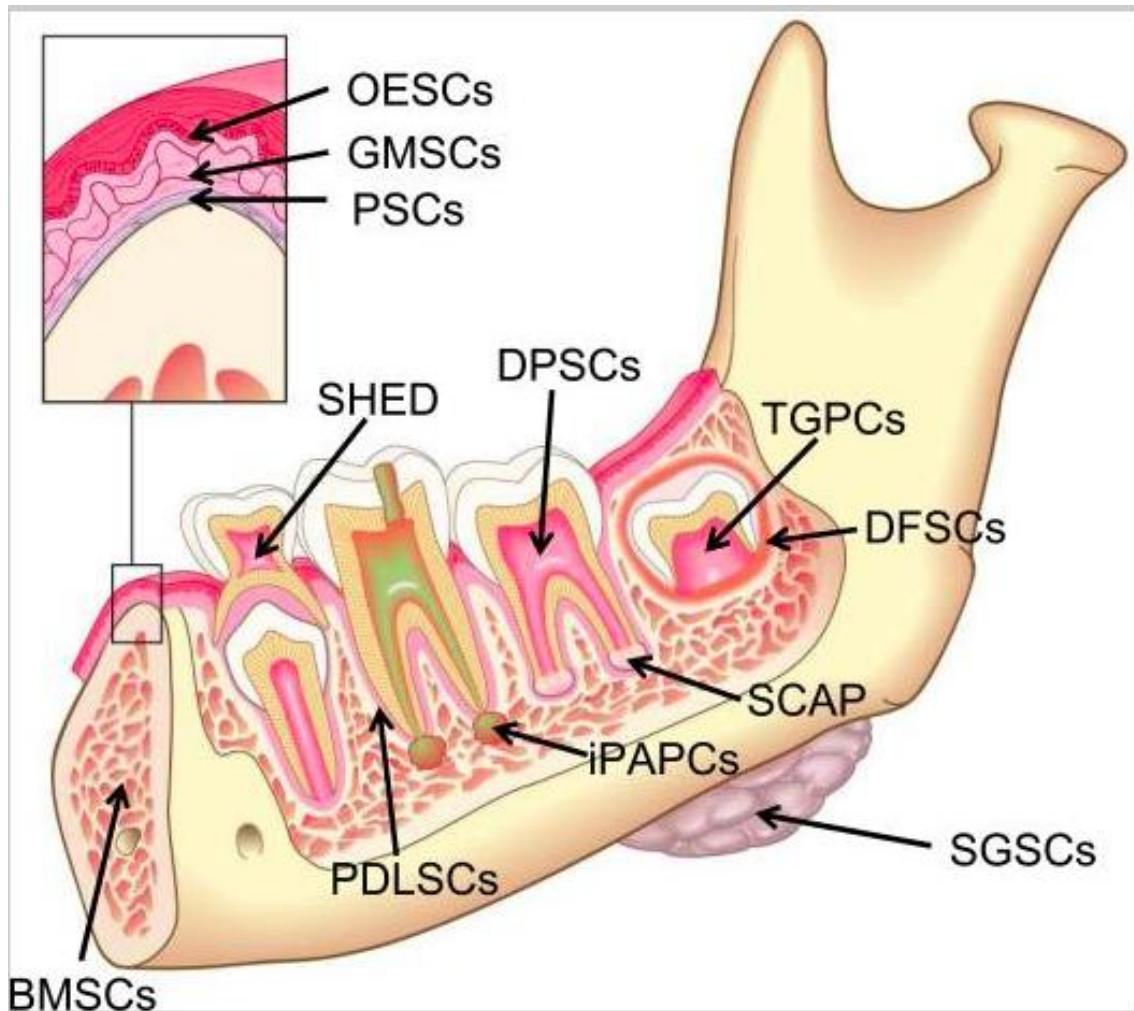
8.1. Células Estaminais

As células estaminais são células totipotentes que apresentam características únicas. Elas existem como células indiferenciadas e mantêm-se assim até serem expostas a sinalizadores apropriados. Elas têm uma extensa capacidade de auto replicação, e podem-se manter durante toda a vida de um organismo. As populações de células estaminais podem ser encontradas na maioria dos tecidos adultos (Nosrat et al., 2014).

Existem dois tipos de células estaminais: células estaminais embrionárias e células estaminais adultas (ou células pós-natais) (Namour & Theys, 2014). As células estaminais adultas têm um potencial de diferenciação mais restrito do que as embrionárias; contudo, evitam as limitações éticas desta última e, portanto, são mais apropriadas para pesquisas e terapias clínicas (Nosrat et al., 2014).

Diferentes populações de células estaminais adultas foram identificadas nos tecidos orais. Estas incluem: células estaminais da polpa dentária (DPSC), células estaminais da papila apical (SCAP), células progenitoras inflamatórias periapicais (iPAPC), células estaminais do ligamento periodontal (PDLSC), células estaminais de dentes decíduos humanos exfoliados (SHED), células estaminais do folículo dentário (DFSC), células estaminais do epitélio oral (OESC), células estaminais derivadas do tecido gengival (GMSC), células estaminais das glândulas salivares (SGSC), células estaminais da medula óssea (BMSC) e células estaminais derivadas do periósteo (PSC). Apesar das células estaminais terem sido identificadas na maioria dos tecidos orais, as que estão mais envolvidas em processos de Endodontia regenerativa são DPSC, SHED, SCAP e PDLSC (Bansal et al., 2014).

Figura 9: Desenho esquemático a ilustrar fontes de células estaminais no meio oral (Hargreaves et al., 2013). Os significados das siglas podem ser vistos no índice de abreviaturas.



Relativamente à revascularização, as células estaminais adultas são a opção de interesse. Estas células clonogénicas, ou seja, que podem proliferar, originando uma colónia de células geneticamente idênticas, rapidamente se diferenciam e têm a capacidade de induzir a regeneração pulpo-dentinária, se diferenciadas em células apropriadas. Adicionalmente, a polpa, que é um produto da migração da crista neural, seria provavelmente uma forte candidata a permitir regeneração de tecido nervoso. No que respeita à prática diária, é indispensável encontrar meios de preservar tanto quanto possível a vitalidade das células estaminais do elemento dentário, e induzir a sua diferenciação (Namour & Theys, 2014).

De facto, o sangramento provocado pela sobre-instrumentação nos procedimentos de Endodontia regenerativa em dentes imaturos com necrose pulpar conduz a um enorme afluxo de células estaminais indiferenciadas para o interior do espaço pulpar (Hargreaves et al., 2013).

Os atuais procedimentos clínicos em Endodontia regenerativa estão, muito provavelmente, a utilizar células estaminais de tipos não muito bem definidos para formar células progenitoras, contudo, nenhuma tentativa de orquestrar o processo regenerativo foi feita, e o carácter histológico dos tecidos formados é bastante variado (Nosrat et al., 2014). Estas células provêm das seguintes fontes:

- Células estaminais da papila apical (SCAP): são uma população de células estaminais mesenquimais (MSC) que residem na papila apical de dentes com desenvolvimento incompleto. As SCAPs parecem ser a fonte dos odontoblastos primários que são responsáveis pela formação da dentina radicular, enquanto as DPSCs são provavelmente a fonte dos odontoblastos de reposição. Devido ao seu posicionamento apical, a papila apical possui circulação colateral, facto que lhe permite sobreviver durante o processo de necrose pulpar. Ao provocar-se o sangramento, nos atuais protocolos clínicos para a regeneração pulpar, desencadeia-se a acumulação significativa de células estaminais no interior do canal radicular. Estas células são provavelmente SCAPs e podem contribuir para regeneração dos tecidos da polpa (Nosrat et al., 2014).
- Células estaminais da polpa dentária (DPSC): as DPSCs humanas têm capacidade de auto-renovação e de diferenciação em múltiplas linhagens testadas *in vitro*, incluindo potencial dentinogénico (Gronthos et al., 2002 citados em Nosrat et al., 2014). Muitos casos tratados pela Endodontia regenerativa apresentam tecido pulpar residual inflamado, e tem vindo a ser demonstrado que este tecido contém DPSCs, o que detém potencial de regeneração tecidual.
- Células estaminais do ligamento periodontal (PDLSC): o ligamento periodontal contém uma população de células estaminais que podem diferenciar-se em cementoblastos ou osteoblastos. As PDLSCs exibem capacidade osteogénica, adipogénica e condrogénica sob condições definidas de cultura, contudo não parecem ser dentinogénicas. Nos atuais protocolos clínicos, a estimulação do sangramento pode também levar ao acúmulo de PDLSCs no interior do canal, e essas células podem ser responsáveis pela formação de tecido osteóide no espaço

pulpar, como foi visto em alguns estudos em animais (Yamauchi et al., 2011 - *cit in* Nosrat et al., 2014).

8.2. Fatores de crescimento

Os fatores de crescimento têm um papel importante no recrutamento, na retenção e na diferenciação das células estaminais (Jadhav et al., 2013).

Fatores de crescimento são proteínas que se ligam às células estaminais e induzem a proliferação e/ou a diferenciação destas células. Muitos fatores de crescimento são totalmente versáteis e estimulam a divisão celular em diversos tipos de células, enquanto outros são mais específicos (Bansal et al., 2011).

Fatores de crescimento ativos, biologicamente importantes, são aprisionados na matriz de dentina durante a dentinogênese. Alguns destes fatores, nomeadamente fator de crescimento endotelial vascular (VEGF) e fator de crescimento transformador beta 1 (TGF- β 1), são conhecidos por terem um forte efeito de proliferação e/ou diferenciação nas células estaminais mesenquimais. Estes fatores parecem ser particularmente eficazes em promover a proliferação destas células e direcioná-las a se diferenciarem em fenótipos semelhantes a células odontoblásticas. Algumas soluções irrigadoras, especialmente o NaOCl, são conhecidas por desnaturarem estes fatores de crescimento derivados da dentina. Por outro lado, o EDTA é conhecido por solubilizar estes fatores de crescimento da dentina, facto que aumenta a sua biodisponibilidade (Diogenes et al., 2014).

Alguns fatores de crescimento importantes para o processo regenerativo também são libertados pelo coágulo sanguíneo, nomeadamente o fator de crescimento derivado de plaquetas (PDGF), o fator de crescimento endotelial vascular (VEGF), o fator de crescimento epitelial derivado de plaquetas (PDEGF) e o fator de crescimento tecidual (TGF b). A junção dos fatores supracitados e das células estaminais conduz à proliferação e à diferenciação destas células em odontoblastos, sob a influência organizacional das células da bainha epitelial de Hertwig. A nova linhagem de odontoblastos formada a partir das células estaminais da polpa dentária ou da papila

apical produz dentina não tubular no terço apical, assim como nas paredes laterais do canal radicular, conduzindo à maturogênese da raiz. (Aggarwal et al., 2012).

Tabela 2: Fatores de crescimento comuns. (Adaptado de Bansal et al., 2014).

Fator de Crescimento	Atividade
Proteínas morfogenéticas do osso (BMP)	Bmp4 do epitélio induz o mesênquima a ser odontogênico. Bmp2, Bmp4, e Bmp7 do órgão do esmalte mantêm o órgão do esmalte e a subsequente morfogênese do epitélio. Também regulam a padronização da coroa dentária. Bmp2, Bmp4, Bmp6, Bmp7 e Bmp11 são expressas durante a diferenciação odontoblástica. Bmp4 e Bmp5 são expressas durante a diferenciação ameloblástica.
Fator de crescimento de fibroblastos (FGF), Fator de crescimento derivado de plaquetas (PDGF), Fator de crescimento insulínico I ou II (IGF), Fator estimulante de colônias (CSF), Fator de crescimento epidérmico (EGF)	Aumenta o número de células estaminais.
Interleucinas IL1-13	Modula respostas celulares imunes e humorais.
Fator de crescimento transformador-alfa (TGF- α)	Induz o desenvolvimento estrutural epitelial e tecidual.
Fator de crescimento transformador-beta (TGF- β)	Promove a mineralização do tecido pulpar.
Fator de crescimento endotelial vascular (VEGF)	Regula a angiogênese.

8.3. Scaffolds

Na revascularização pulpar, a presença de uma matriz de suporte no interior do canal radicular é essencial para suportar o crescimento do novo tecido, a partir da região peri-apical e, igualmente, para proporcionar um ambiente adequado à proliferação e à diferenciação celular. A esta matriz dá-se o nome de *scaffold* (Jadhav et al., 2015).

Os *Scaffolds* proporcionam um micro-ambiente biológico e físico-químico tridimensional para a proliferação e para a diferenciação celular, de modo a promover a adesão e a migração de células (Bansal et al., 2014).

A indução de um coágulo sanguíneo, com os seus fatores de crescimento e diferentes constituintes, provenientes dos tecidos periapicais, pode atuar como um *scaffold* para a proliferação do novo tecido em dentes imaturos necrosados desinfetados. O coágulo sanguíneo é constituído por fibrina reticulada, e serve como caminho para a migração de células da região periapical, entre elas macrófagos e fibroblastos. O coágulo sanguíneo, entretanto, não consiste apenas num *scaffold* inativo; de facto, as suas células contêm vários fatores de crescimento importantes para o processo de reparação (Thibodeau & Trope, 2007).

Além do coágulo sanguíneo, dos fatores de crescimento, e das células estaminais, a indução do sangramento apical para o interior do espaço pulpar também transporta componentes humorais (componentes complementares, imunoglobulinas, quimiotáticos e peptídeos antibacterianos) e componentes celulares (leucócitos polimorfonucleares e macrófagos) provenientes do sistema de defesa imune inato e adaptativo, que estão presentes no sangue, para o interior do canal radicular. Estes componentes podem ajudar na eliminação bacteriana do espaço pulpar. Diante disso, não se pode descartar a possibilidade de que bactérias residuais existentes no interior do canal, após a terapia de Endodontia regenerativa, possam ser eliminadas pelos mecanismos de defesa do sistema imune do tecido regenerado (Saoud et al., 2016).

Conquanto, a formação de um coágulo sanguíneo no interior do canal radicular não é sempre previsível. O sangramento pode ser reduzido quando uma medicação intracanal à base de hidróxido de cálcio é utilizada, uma vez que a mesma causa necrose de coagulação, quando em contacto com os tecidos periapicais (Jadhav et al., 2013; Namour & Theys, 2014). A formação do coágulo pode ser comprometida se um anestésico local com vasoconstritor (adrenalina) for administrado (Petrino et al., 2010 - *cit in* Forghani et al., 2013; Jadhav et al., 2013). A concentração de fatores de crescimento no coágulo sanguíneo é imprevisível e limitada. Além disso, após a formação do coágulo, os eritrócitos sofrem necrose, o que afeta as propriedades da matriz (Jadhav et al., 2013).

Nas últimas duas décadas, um crescente entendimento do papel fisiológico das plaquetas na cicatrização de feridas e após injúrias tecidulares, tem vindo a conduzir à ideia do uso de concentrados de plaquetas como ferramenta terapêutica no campo da Endodontia regenerativa. A importância das plaquetas, é que elas têm um papel fundamental na hemostasia e são uma fonte natural de fatores de crescimento. (Solomon et al., 2015).

Os concentrados de plaquetas são basicamente de dois tipos: plasma rico em plaquetas (PRP), que é um concentrado de plaquetas de primeira geração, e plasma rico em fibrina (PRF), que é um concentrado de segunda geração. Esta é uma simples estratégia para concentrar plaquetas ou enriquecer o coágulo sanguíneo natural, que se forma em feridas cirúrgicas normais, para iniciar um processo de reparação mais rápido e completo. O coágulo sanguíneo natural tem cerca de 95% de células sanguíneas vermelhas, 5% de plaquetas e <1% de células brancas, enquanto o concentrado de plaquetas tem 4% de células vermelhas, 95% de plaquetas e 1% de células brancas (Solomon et al., 2015).

O PRP consiste num volume limitado de plasma, enriquecido com plaquetas, que é obtido do próprio paciente (Shivashankar et al., 2012).

A suplementação com PRP tem vindo a demonstrar melhorias nos resultados da revascularização. Vários fatores de crescimento, que incluem fatores de crescimento transformador 1 (TGF-1) e fatores de crescimento endotelial vascular (VEGF), libertados pelas plaquetas, estimulam as células estaminais e melhoram o seu potencial regenerativo. Adicionalmente, estimulam a síntese de colagénio, controlam a inflamação local e, desta forma, melhoram a cicatrização tecidular (Jadhav et al., 2014). Estes fatores de crescimento são libertados quando as plaquetas são desgranuladas, o que pode ser feito por vários métodos, que incluem a adição de trombinha, de produtos com cálcio (ex. cloreto de cálcio, sulfato de cálcio, etc.), ou mesmo agitando as próprias plaquetas (Jadhav et al., 2013).

O uso do PRP como um potencial *scaffold* ideal na terapia endodôntica regenerativa tem vindo a ser documentado na literatura. No entanto, o uso da trombina bovina para a sua ativação tem vindo a ser motivo de controvérsias, o que levou ao desenvolvimento do

concentrado de plaquetas de segunda geração (PRF) que é totalmente autólogo na sua natureza (Dohan et al., 2006 - *cit in* Shivashankar et al., 2012). A técnica de obtenção do PRF é muito simples e de baixo custo (Shivashankar et al., 2012). O sangue é retirado do paciente e imediatamente centrifugado, sem a adição de coagulantes, a uma velocidade de 2800 rpm. Com a centrifugação, o sangue é separado em três camadas. A camada de baixo são as células vermelhas, a do meio, que tem consistência de gelatina, é o PRF, e a de cima é o plasma acelular (Solomon et al., 2015). O PRF contém plaquetas, fatores de crescimento e citosinas; todos estes fatores melhoram o potencial de reparação tanto dos tecidos moles quanto dos tecidos duros (Shivashankar et al., 2012).

Kim et al., em 2013, consideraram a necessidade de se retirar sangue do paciente e a sua subsequente manipulação ou centrifugação para a obtenção dos concentrados de plaquetas, uma desvantagem da técnica.

A engenharia tecidual tem vindo a investigar outros possíveis tipos de *scaffolds* que possam vir a ser utilizados em processos de Endodontia regenerativa. (Bansal et al., 2014).

Estes *scaffolds* podem ser de três tipos:

- 1- *Scaffolds* naturais: colagénio e glicosaminoglicano;
- 2- *Scaffolds* sintéticos: ácido poli-láctico, ácido poli-glicólico e seus co-polímeros e ácido co-glicólico poli-láctico;
- 3- *Scaffolds* minerais: hidroxiapatite e fosfato de cálcio (Bansal et al., 2014).

Embora estes *scaffolds* tenham vindo a demonstrar resultados de regeneração *in vitro* que mais se assemelham ao tecido pulpar dentário, pode ser difícil estabelecer-se o controlo sobre as suas composições específicas, o que pode comprometer tanto a sua biocompatibilidade quanto a sua integridade estrutural (Colombo et al., 2014).

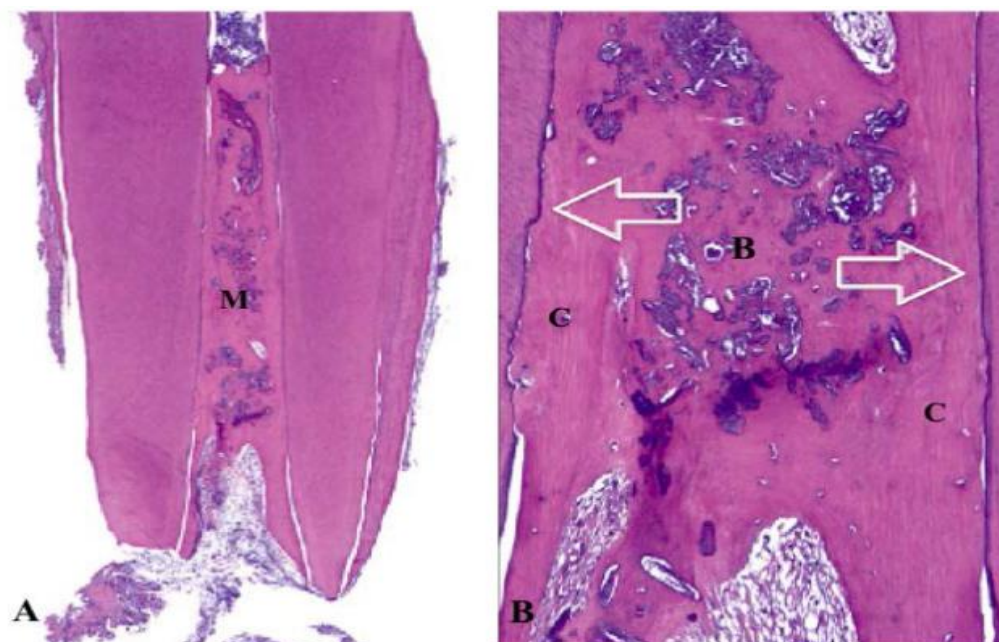
8.4. Análise histológica dos tecidos formados após a revascularização

Após o processo de revascularização pulpar, deve-se notar que, embora se assuma que o aumento do comprimento e da espessura radicular seja atribuído à regeneração pulpar e

à deposição de nova dentina, a natureza do tecido formado no interior do canal radicular não pode ser conhecida com certeza sem uma análise histológica adequada (Flake et al., 2014).

Relatos histológicos recentes, evidenciaram a falta de controle sobre o destino das células estaminais. Depósitos mineralizados ao longo das paredes de dentina assemelham-se a cimento ou osteo-dentina. Adicionalmente, ilhas de tecido mineralizado, que se assemelham a osso, foram encontradas incorporadas no tecido conjuntivo laxo (Wang et al. 2010; Da Silva et al., 2010; Andreasen & Bakland, 2011; Martin et al., 2014; Meschi et al., 2015 - *cit in* Galler et al., 2016). Estes achados estão de acordo com estudos histológicos de Endodontia regenerativa em modelos animais, que não usam princípios de engenharia tecidual (Wang et al., 2010). Parece justo dizer que o sucesso clínico parece não corresponder ao sucesso histológico (regeneração total semelhante a uma polpa natural) (Diogenes et al., 2014).

Figura 10: Corte histológico de um dente permanente imaturo humano revascularizado. Coloração com hematoxilina e eosina. (A) Canal preenchido com tecido mineralizado (M) (Magnificação original 16x); (B) Maior magnificação de A. O tecido mineralizado semelhante a osso (B) e cimento (C). As paredes dentinárias do canal cobertas por tecido cementóide celular recém-formado (setas) (Magnificação original 100x) (Saoud et al., 2016).



De acordo com Andreasen et al., em 2012 *cit in* Solomon et al., 2015, os tipos de tecido esperados neste procedimento podem ser :

- 1- Revascularização da polpa com formação acelerada de dentina, que pode conduzir à obliteração do canal radicular;
- 2- Proliferação de cimento e de ligamento periodontal;
- 3- Proliferação de cimento, de ligamento periodontal e de osso;
- 4- Proliferação de osso e de medula óssea.

Segundo da Silva et al., em 2010 (*cit in* Nosrat et al., 2014), o tecido vital que pode existir após o procedimento de revascularização é, na generalidade, uma proliferação de tecido conjuntivo periodontal para o interior do espaço do canal radicular.

Por outro lado, estudos recentes apresentaram achados clínicos, radiográficos e histológicos a evidenciar tecido conjuntivo vital, semelhante ao da polpa, num dente, após o tratamento endodôntico regenerativo, onde se utilizou PRP como *scaffold* (Torabinejad e Faras, 2012 - *cit in* Bansal et al., 2015). Relatos histológicos similares foram apresentados num dente extraído após completo tratamento endodôntico regenerativo, onde metade do canal radicular foi preenchido por tecido conjuntivo laxo semelhante a polpa (Shimizu et al., 2012 - *cit in* Bansal et al., 2015). Respostas positivas ao teste do frio e ao teste eléctrico ocorreram nalguns casos (Law, 2013 - *cit in* Bansal et al., 2015). Estes autores consideraram que estes achados indicam o sucesso do procedimento de Endodontia regenerativa (Bansal et al., 2015).

9. Vantagens da Revascularização Pulpar

Se comparada às abordagens convencionais de tratamento para dentes imaturos necrosados, a técnica da revascularização pulpar apresenta diversas vantagens. Ao restaurar-se a vitalidade e ao alcançar-se a continuação do desenvolvimento radicular, o dente torna-se mais resistente à fratura como resultado da deposição de dentina/ tecido duro nas paredes do canal radicular (Neha et al., 2011; Mishra et al., 2013).

A matriz reparadora torna-se parte integrante do dente, o que supera as dificuldades de retenção de uma restauração e uma possível micro-infiltração marginal bacteriana (Bansal et al., 2011).

A existência de componentes humorais e celulares do sistema de defesa imune inato e adaptativo no interior do espaço pulpar, trazidos pela indução do sangramento apical para a formação do coágulo sanguíneo, podem fazer com que a capacidade de defesa do novo tecido formado seja reestabelecida (Saoud et al., 2016).

Se comparada às abordagens sugeridas pelas pesquisas em engenharia tecidual, a técnica da revascularização pulpar também apresenta várias vantagens (Bansal et al., 2014):

- é uma técnica de abordagem simples;
- utiliza materiais/instrumentos de baixo custo;
- evita a possibilidade de rejeição imune, uma vez que são usadas células sanguíneas do próprio paciente;
- e evita a transmissão de micro-organismos durante a manipulação e o transporte de tecidos realizados em procedimentos da engenharia tecidual.

10. Desvantagens da Revascularização Pulpar

Embora existam, na literatura, diversos artigos a reportar resultados favoráveis com a revascularização pulpar, esta nova abordagem pode apresentar, identicamente, também alguns resultados desfavoráveis que merecem ser destacados (Nosrat et al., 2014).

Dentre esses dados, inclui-se a pigmentação da coroa dentária, o possível desenvolvimento de resistência bacteriana e as reações alérgicas, causados pela medicação intracanal à base de antibióticos, utilizada no protocolo padrão do tratamento (Neha et al., 2012).

A pigmentação da coroa dentária após o tratamento endodôntico regenerativo é um sério problema. Ela também se deve ao uso do MTA na região cervical, que, mesmo sendo utilizado na cor branca, quando em contacto com o coágulo sanguíneo, pode ser pigmentado e, conseqüentemente, pigmentar a dentina coronal. Este efeito indesejado pode ser evitado com a utilização de cimento de ionómero de vidro modificado por compósito, substituindo o MTA, em dentes onde a estética seja relevante (Saoud et al., 2016). No entanto, a principal causa desta pigmentação é o uso da minociclina na medicação intracanal com a pasta tripla antibiótica. A utilização da pasta bi-antibiótica ou da tripla modificada (cefaclor a substituir a minociclina), pode ser a solução para se evitar esta desvantagem (Nosrat et al., 2014). Outra opção como prevenção da pigmentação da coroa nestes casos é o selamento prévio da dentina coronal com adesivo dentinário (Cehreli et al., 2012).

As medicações intracanales utilizadas também parecem causar um efeito indireto sobre o tratamento, na medida em que alteram as propriedades da dentina, facto que parece reduzir a resistência da estrutura dentária à fratura. Algumas destas mudanças estruturais observadas devem-se provavelmente ao baixo pH (≈ 3) da combinação das drogas utilizadas, o que leva à desmineralização da dentina. É de notar, também, que tratamentos que utilizam Ca(OH)_2 (pH ≈ 12), por um período prolongado, também alteram a estrutura da dentina, aumentando, similarmente, a susceptibilidade do dente à fratura (Diogenes et al., 2014).

Lenzi et al., em 2012, apontaram a dificuldade em se produzir e se manter o coágulo sanguíneo como o ponto fraco da técnica.

Outras limitações da revascularização a serem realçadas são a falta de resultados clínicos a longo prazo e a incerteza se o novo tecido gerado é realmente polpa ou somente um tecido semelhante à polpa (Raju et al., 2014).

A variedade de possibilidades de tecidos a serem formados no interior no canal radicular, após o processo de revascularização, conduz a uma imprevisibilidade de resultados, podendo ocorrer até mesmo a obliteração total do canal, no caso de uma deposição acelerada de tecido duro nas paredes de dentina (Solomon et al., 2015).

Uma vez que o critério exato para o sucesso do tratamento ainda não foi determinado, com estudos controlados a longo prazo, estes achados não podem ser considerados como falhas clínicas; no entanto, mostram que os resultados do atual protocolo para a regeneração pulpar podem não ser sempre previsíveis (Nosrat et al., 2014; Saoud et al., 2016).

III. DISCUSSÃO

Como pode ser visto na Tabela 1, o protocolo operativo para a revascularização pulpar pode variar de acordo com os autores.

Relativamente à desinfecção, a irrigação parece ser a etapa com maiores variações. Na generalidade, todos os autores optaram por utilizar o NaOCl como solução irrigadora principal; não obstante, existem muitas variações de concentrações e associações com outras soluções.

A maioria dos autores optaram por concentrações de NaOCl a variar entre 2,5% e 5,25%. Lenzi & Trope, 2012, Cehreli et al., 2012, Shah et al., 2012, Mishra et al., 2013, Raju et al., 2014, Büyükbayram et al., 2014, Diogenes et al., 2014, Jadhav et al., 2013, 2014 e 2015 e Narang et al., 2015, utilizaram NaOCl a 2,5%. Kim et al., 2012 utilizou NaOCl a 3%, e Banchs & Trope, 2004, Aggarval et al., 2012, Shivashankar et al., 2012, Forghani et al., 2013, Kottoor & Velmurugan, 2013 e Johns et al., 2014, utilizaram NaOCl a 5,25%.

Embora o protocolo sugerido pela ADA indique a utilização de NaOCl em baixas concentrações, somente duas referências optaram por estas concentrações (Thibodeau e Trope, 2007 - 1,25% e Hargreaves et al., 2013 - 1,5%).

Alguns autores utilizaram a clorexidina associada ao NaOCl para aumentar o efeito bactericida (Banchs e Trope, 2004, Aggarval et al., 2012, Shivashankar et al., 2012, e Raju et al., 2014). Entretanto, como já citado anteriormente, estudos demonstraram que a clorexidina pode ser prejudicial às células estaminais, além de formar para-cloroanilina, que é conhecida por ser carcinogénea, quando em contato com o NaOCl (Kottor e Velmurugan, 2013).

Já o EDTA, apesar de ter sido demonstrado ser de extrema importância no processo de revascularização (por promover a libertação dos fatores de crescimento aprisionados na dentina) foi utilizado em apenas três referências (Diogenes et al., 2013, Hargreaves et al., 2013 e Jadhav et al., 2014).

No que respeita à instrumentação do canal radicular, a maioria dos autores concorda em realizar mínima ou nenhuma instrumentação. Entretanto, alguns autores preferiram instrumentar os canais radiculares. Büyükbayram et al., 2014, realizaram instrumentação manual progressiva até o instrumento K30. Shah et al., 2012, utilizaram a técnica *Crown-down* e Jadhav et al., 2013, 2014 e 2015, instrumentaram os canais com instrumentos H60. Mesmo assim, demonstraram sucesso no tratamento.

Relativamente à medicação intracanal, a grande maioria dos autores concorda na utilização da pasta tripla antibiótica como opção de escolha. Somente quatro grupos de investigação citaram o Ca(OH)_2 como opção de medicação:

Cehreli et al., 2012, usaram apenas Ca(OH)_2 como MIC, e relataram sucesso no tratamento.

Büyükbayram et al., em 2014, utilizaram o Ca(OH)_2 como primeira opção de MIC; no entanto, ao não obterem sucesso, optaram pela utilização da pasta tripla antibiótica.

Já Hargreaves et al., em 2013, relataram a utilização de ambas as substâncias num mesmo procedimento, utilizando primeiro o Ca(OH)_2 por 2 semanas e posteriormente a pasta 3ATB por 4 semanas, e demonstraram ter obtido sucesso no caso.

Diogenes et al., em 2014, indicaram ambas as substâncias como opção de MIC.

Para tentar superar algumas desvantagens demonstradas pelas MICs, tais como toxicidade e pigmentação da coroa dentária, alguns autores utilizaram métodos alternativos às MICs. Johns et al., em 2014, utilizaram a terapia foto dinâmica como alternativa. Além disso, Bansal et al., 2015, também sugeriram o uso do EndovacTM (sistema de irrigação por pressão apical negativa) para melhorar a desinfecção primária e dispensar a utilização de MICs.

O intervalo entre as consultas, ou seja, o tempo de ação das MICs, preconizado pelos diversos autores citados na tabela 1, variou entre 2 e 11 semanas, contudo, estas variações não parecem ter influência nos resultados finais dos tratamentos.

A maioria dos autores induziram, apenas, a formação do coágulo sanguíneo como base para a proliferação do novo tecido no interior do canal radicular, enquanto que outros

autores introduziram concentrados de plaquetas no espaço pulpar, visando aumentar a disponibilidade de fatores de crescimento e melhorar o processo de revascularização. Jadhav et al., 2013, Jadhav et al., 2014 e Narang et al., 2015, acrescentaram o PRP como *scaffold* juntamente ao coágulo sanguíneo. Já Shivashankar et al., 2012, Mishra et al., 2013, Johns et al., 2014, Jadhav et al., 2015 e Narang et al., 2015 utilizaram o PRF como opção de *scaffold*, e obtiveram excelentes resultados. Jadhav et al., 2015, por exemplo, observaram que a utilização do PRF, como *scaffold* nos procedimentos endodônticos regenerativos, aumenta a previsibilidade dos resultados, uma vez que é uma matriz mais estável do que um simples coágulo sanguíneo e contém uma grande quantidade de fatores de crescimento.

Relativamente ao selamento cervical do elemento dentário, a maioria dos autores optaram por utilizar o MTA. Alguns deles utilizaram materiais como Colla-tape[®] (Hargreaves et al., 2013) ou Collaplug[®] (Diogenes et al., 2014) para facilitar a condensação e a acomodação do material. Por outro lado, outros autores utilizaram materiais alternativos, nomeadamente Cavit[®] (Shah et al., 2012), guta-percha associada ao MTA (Kim et al. 2012), esponjas de colagénio (Jadhav et al., 2013), guttapercha associada ao MTA (Kim et al., 2012) e cimento de ionómero de vidro modificado com compósito (Narang et al., 2015). Além dos autores citados na Tabela 1, Namour e Theys, 2014 e Huang e Garcia-Godoy, 2014, sugeriram a biodentine como um material potencial a ser empregue no selamento cervical do elemento dentário nos processos de revascularização.

Como restauração coronal final, a grande maioria dos autores concorda que o compósito é o material mais indicado para alcançar uma selamento eficaz; contudo, alguns autores associam outros materiais ao compósito: Aggarval et al., 2012, Cehreli et al., 2012, Shivashankar et al., 2012, Hargreaves et al., 2013, Kottoor & Velmurugan, 2013, Büyükbayram et al., 2014, Diogenes et al., 2014, associaram o cimento de ionómero de vidro ao compósito. Já Johns et al., 2014, optaram por associar o Coltosol[®]. Por outro lado, Jadhav et al., 2013, 2014 e 2015, optaram por substituir o compósito, e realizar a restauração com CIV modificado com compósito.

IV. CONCLUSÃO

Diante do que foi exposto, pode-se concluir que a manutenção da vitalidade pulpar em dentes permanentes imaturos é de extrema importância, para permitir o completo desenvolvimento radicular e evitar a possibilidade de fraturas ocasionadas pela fragilidade de paredes dentinárias finas e das raízes curtas.

Quando esta manutenção não é possível, a revascularização pulpar parece ser uma opção mais vantajosa do que as técnicas de apexificação convencional, pois permite a continuação do desenvolvimento radicular.

No entanto, pelo facto de ainda não existir um consenso quanto ao melhor protocolo operativo a ser utilizado e quanto à real composição dos tecidos formados no interior do espaço pulpar, mais estudos parecem ser necessários, com resultados controlados a longo prazo, para que se possa realizar a técnica com segurança e previsibilidade.

V. BIBLIOGRAFIA

Aggarwal, V., Miglani, S. e Singla, M. (2012). Conventional apexification and revascularization induced maturogenesis of two non-vital, immature teeth in same patient: 24 months follow up of a case. *Journal of Conservative Dentistry*, 15(1), pp. 66-72.

Banchs, F., Trope, M. (2004). Revascularization of Immature Permanent Teeth With Apical Periodontitis: New Treatment Protocol?. *Journal of Endodontics*, 30(4), pp. 196-200.

Bansal, R. e Bansal, R. (2011). Regenerative Endodontics: A state of the art. *Indian Journal of Dental Research*, 22(1), pp. 121-131.

Bansal, R. *et al.* (2014). Regenerative Endodontics: A Road Less Travelled. *Journal of Clinical & Diagnostic Research*, 8(10), pp. 20-24.

Bansal, R., Jain, A. e Mittal, S. (2015). Current overview on challenges in regenerative endodontics. *Journal of Conservative Dentistry*, 18(1), pp. 1-6.

Büyükbayram, I. K. *et al* (2014). Regenerative Endodontic Treatment of an Infected Immature Dens Invaginatus with the Aid of Cone-Beam Computed Tomography. *Case Reports in Dentistry*, 403045, 5 páginas.

Cehreli, Z. C., Sara, S. e Aksoy, B. (2012). Revascularization of Immature Permanent Incisors after Severe Extrusive Luxation Injury. *Journal of the Canadian Dental Association*, 78, c.4.

Colombo, J. S. *et al* (2014). Scaffolds to Control Inflammation and Facilitate Dental Pulp Regeneration. *Journal of Endodontics*, 40(4), pp. 6-12.

Diogenes, A. R. *et al* (2014). Translational Science in Disinfection for Regenerative Endodontics. *Journal of Endodontics*, 40(4s), pp. 52-57.

Flake, N. M. *et al* (2014). A standardized novel method to measure radiographic root changes following endodontic therapy in immature teeth. *Journal of Endodontics*, 40(1), pp. 46-50.

Forghani, M., Parisay, I. e Maghsoudlou, A. (2013). Apexogenesis and revascularization treatment procedures for two traumatized immature permanente maxillary incisors: a case report. *Restorative Dentistry & Endodontics*, 38(3), pp. 178-181.

Galler, K.M. *et al* (2016). European Society of Endodontology Position Statement: Revitalization Procedures. DOI: 10.1111/iej.12629.

Hargreaves, K. e Cohen, S. (2011). *Pathways of the Pulp*. Saint Louis, Mosby Elsevier.

Hargreaves, K. M., Diogenes, A. e Teixeira, F. B. (2013). Treatment Options: Biological Basis of Regenerative Endodontics Procedures. *Journal of Endodontics*, 39(3), pp. 30-43.

Huang, G. T. J. *et al* (2008). The Hidden Treasure in Apical Papilla: The Potential Role in Pulp/Dentin Regeneration and BioRoot Engineering. *Journal of Endodontics*, 34(6), pp. 645-651.

Huang, G. T. J. (2009). Apexification: the beginning of its end. *Journal of Endodontics*, 42, pp. 855-866.

Huang, G. T. J e Garcia-Godoy, F. (2014). Missing Concepts in De Novo Pulp Regeneration. *Journal of Dental Research*, 93(8), pp. 717-724.

Jadhav, G. R., Shah, N. e Logani, A. (2013). Comparative outcome of revascularization in bilateral, non-vital, immature maxillary anterior teeth supplemented with or without platelet rich plasma: A case séries. *Journal of Conservative Dentistry*, 16(6), pp. 568-572.

Jadhav, G. R., Shah, N. e Logani, A. (2014). Platelet-Rich Plasma Supplemented of an Immature Tooth Associated with a Periapical Lesion in a 40-Year-Old Man. *Case Reports in Dentistry*, 479584, 4 páginas.

Jadhav, G. R., Shah, D. e Raghvendra, S. S. (2015). Autologus Platelet Rich Fibrin aided Revascularization of an immature, non-vital permanent tooth with apical periodontitis: A case report. *Journal of Nature Science, Biology and Medicine*, 6(1), pp. 224-225.

Johns, D. A. *et al.* (2014). Use of photoactivated disinfection and platelet rich fibrin in regenerative Endodontics. *Journal of Conservative Dentistry*, 17(5), pp. 487-490.

Khoshkhounejad, M., Shokouhinejad, N., Pirmoazen, S. (2015). Regenerative Endodontic Treatment: Report of Two Cases with Different Clinical Management and Outcomes. *Journal of Dentistry*, 12(6), pp. 460-468.

Kim, D. S. *et al.* (2012). Long-term follow-ups of revascularized immature necrotic teeth: three case reports. *International Journal of Oral Science*, 4(2), pp. 109-113.

Kim, S. G. *et al.* (2012). Regenerative Endodontics: Barriers and Strategies for Clinical Translation. *Dental Clinics of North America*, 56(3), pp. 639-649.

Kim, S. G. *et al.* (2013). Dentin and dental pulp regeneration by the patient's endogenous cells. *Endodontic Topics*, 28(1), pp. 106-117.

Kotloor, J. & Velmurugan, N. (2013). Revascularization for a necrotic immature permanent lateral incisor: a case report and literature review. *International Journal of Paediatric Dentistry*, 23, pp. 310-316.

Lee, B. N. *et al.* (2015). A review of the regenerative endodontic treatment procedure. *Restorative Dentistry & Endodontics*, 40(3), pp. 179-187.

Lenzi, R. & Trope, M. (2012). Revitalization Procedures in Two Traumatized Incisors with Different Biological Outcomes. *Journal of Endodontics*, 38, pp. 411-414.

Mishra, N., Narang, I. e Mittal, N. (2013). Platelet-rich fibrin-mediated revitalization of immature necrotic tooth. *Contemporary Clinical Dentistry*, 4(3), pp. 412-415.

Mohammadi Z., Shalavi, S. e Yazdizadeh, M. (2012). Antimicrobial Activity of Calcium Hydroxide in Endodontics: A Review. *Chonnam Medical Journal*, 48(3), pp. 133-140.

Namour, M. & Theys, S. (2014). Pulp Revascularization of Immature Permanent Teeth: A Review of the Literature and a Proposal of a New Clinical Protocol. *The Scientific World Journal*, 737503, 9 páginas.

Narang, I., Mittal, N. e Mishra, N. (2015). A comparative evaluation of the blood clot, platelet-rich plasma and platelet-rich fibrin in regeneration of necrotic immature permanent teeth: A clinical study. *Contemporary Clinical Dentistry*, 6(1), pp. 63-68.

Neha, K. *et al.* (2011). Management of immature teeth by dentin-pulp regeneration: A recente approach. *Medicina Oral, Patologia Oral, Cirurgia Bucal*, 16(7), pp. 997-1004.

Nosrat, A. *et al.* (2014). Tissue Engineering Considerations in Dental Pulp Regeneration. *Iranian Endodontic Journal*, 9(1), pp. 30-39.

Pramila, R. & Muthu, M. S. (2012). Regeneration potential of pulp-dentin complex: Systematic Review. *Journal of Conservative Dentistry*, 15(2), pp. 97-103.

Prather, B. T. *et al.* (2014). Effects of two combinations of triple antibiotic paste used in endodontic regeneration on root microhardness and chemical structure of radicular dentine. *Journal of Oral Science*, 56(4), pp. 245-251.

Raju, S. M. K., Yadav, S. S. e Kumar, M. S. R. (2014). Revascularization of Immature Mandibular Premolar with Pulpal Necrosis - A Case Report. *Jornal of Clinical and Diagnostic Research*, 8(9), pp. 29-31.

Saoud, T.M.A. *et al.* (2016). Regeneration and Repair in Endodontics - A Special Issue of the Regenerative Endodontics - A New Era in Clinical Endodontics. *Dentistry Journal*, 4(1), p. 3.

Solomon, R. V. *et al.* (2015). Analysis of the rate of maturogenesis of a traumatized Cvek's stage 3 anterior tooth treated with platelet-rich fibrin as a regenerative tool using three-dimensional cone-beam computed tomography: An original case report. *Indian Journal of Dental Research*, 26(1), pp. 90-95.

Shabahang, S. (2013). Treatment options: apexogenesis or apexification. *Pediatric Dentistry* 35(2), pp. 125-128.

Shah, N. & Logani, A. (2012). SealBio: A novel, non-obturation endodontic treatment based on concept of regeneration. *Journal of Conservative Dentistry*, 15(4), pp. 328-332.

Shivashankar, V. Y. *et al.* (2012). Platelet Rich Fibrin in the revitalization of tooth with necrotic pulp and open apex. *Journal of Conservative Dentistry*, 15(4), pp. 395-398.

Thibodeau, B. & Trope, M. (2007). Pulp Revascularization of a Necrotic Infected Immature Permanent Tooth: Case Report and Review of the Literature. *Pediatric Dentistry*, 29(1), pp. 47-50.

Thibodeau, B. *et al.* (2007). Pulp Revascularization of Immature Dog Teeth with Apical Periodontitis. *Journal of Endodontics*, 33(6), pp. 680-689.

Trope, M. (2008). Regenerative Potential of Dental Pulp. *Journal of Endodontics*, 34, pp. 13-17.

Valera, M.C. *et al.* (2015). Fracture resistance of weakened bovine teeth after long-term use of calcium hydroxide. *Dental Traumatology*, 31, pp. 385-389.

Wang, X. *et al.* (2010). Histologic Characterization of Regenerated Tissues in Canal Space after the Revitalization/Revascularization Procedure of Immature Dog Teeth with Apical Periodontitis. *Journal of Endodontics*, 36, pp. 56-63.

National Institute of Allergy and Infectious Diseases Home Page [Em linha]. Disponível em <<http://www.niaid.nih.gov>>. [Consultado em 26/03/2016].