

Cláudia Patrícia Moura Ventura

Autópsia oro-facial em vítimas de desastres em massa

Universidade Fernando Pessoa

Faculdade Ciências de Saúde

Porto, 2012

Cláudia Patrícia Moura Ventura

Autópsia oro-facial em vítimas de desastres em massa

Universidade Fernando Pessoa

Faculdade Ciências de Saúde

Porto, 2012

Cláudia Patrícia Moura Ventura

Autópsia oro-facial em vítimas de desastres em massa

Monografia apresentada à Universidade Fernando Pessoa
como parte dos requisitos para a obtenção do grau de Mestre
em Medicina Dentária.

(Cláudia Patrícia Moura Ventura)

Resumo

A Medicina Dentária Forense representa uma área da Medicina Dentária que visa extrair informações das peças e respetivos tecidos adjacentes e aplicar essas informações no processo de identificação humana.

A medicina dentária forense utiliza métodos diferentes, entre eles salientamos a autópsia oro-facial que visa a extração dos maxilares, utilizando várias técnicas, para posteriormente serem analisados com maior pormenor.

A autópsia oro-facial é realizada quando se pretende um melhor acesso à cavidade oral para identificação de um indivíduo e/ou para exame anatomopatológico do sistema estomatognático. O objetivo deste trabalho foi perceber a importância da autópsia oro-facial, do papel de um Médico Dentista inserido numa equipa de investigação legal com vista a obter uma identificação positiva de um cadáver.

Procedeu-se a uma revisão bibliográfica mediante a pesquisa de artigos científicos nas bases de dados Medline/Pubmed e Science Direct. As palavras chave utilizadas foram: "victim identification" or "forensic odontology", "oral autopsy", "virtopsy" or "virtual autopsy".

Os critérios de inclusão foram: respeito pelas palavras-chave, artigos científicos escritos em Português, Inglês e Francês, acesso aos artigos na sua versão completa gratuita e relacionados com a espécie humana e não foi imposto limite quanto à data de publicação. Os critérios de exclusão foram artigos relativos a espécie animal e artigos não gratuitos. Foram também consultados livros científicos existentes nas bibliotecas da Universidade Fernando Pessoa, da Universidade do Porto e da biblioteca particular do Professor Doutor Pinto da Costa.

Deste modo o tema desta monografia revelou-se interessante e pertinente no sentido de alertar as gerações futuras para enfatizar a importância de um médico dentista inserido numa equipa multidisciplinar e como este poderá ser um elemento fundamental na

identificação de um indivíduo. E também para diferenciar as diferentes técnicas de autópsia oro-facial e em que momento são aplicadas.

Abstract

Forensic dentistry is an area of dentistry that aims information extraction from dental parts and respective adjacent tissues, applying this information in human identification process.

Within forensic dentistry there are different methods, among them we stress oro-facial autopsy, which focus at extraction of the jaws, using various techniques, later to be analyzed in greater detail.

Oro-facial autopsy is performed when required better access to oral cavity, in order to identify an individual and / or pathological examination of stomatognathic system.

Primary objective of this study was to understand importance of oro-facial autopsy and dentist role as team member of legal research, in order to achieve a positive identification of a corpse.

Authors conducted a literature review by scientific articles research in Medline/Pubmed and Science Direct. Keywords used were "victim identification" or "forensic odontology", "oral autopsy", "virtopsy" or "virtual autopsy".

Inclusion criteria were: respect for keywords, scientific articles written in Portuguese, English and French, access to articles in their free and full version related to the human species and was not forced limit on the date of publication. Exclusion criteria were articles on animal species and non-free items. Were also surveyed existing scientific books in the libraries of the University Fernando Pessoa, University of Porto and Professor Pinto da Costa private library.

This monograph theme has proved useful and relevant in order to warn future generations to emphasize importance of a dentist within a multidisciplinary team and how this may be a key element in an individual identification. Additionally, distinguish different techniques of oro-facial and autopsy when they are applied.

Dedicatórias

Aos meus Pais, agradeço todo o amor, apoio e confiança durante todo este percurso.

Aos meus Avós por todo o carinho e amizade disponível sempre que foi necessário, principalmente à minha Avó Filomena, pois sei que embora se encontre numa situação debilitada, está orgulhosa de mim.

Ao Sérgio por acreditar sempre que iria conseguir este troféu e por todo o apoio prestado nos momentos difíceis.

... Aos restantes familiares e amigos pelo incentivo recebido ao longo destes anos.

Agradecimentos

Embora uma dissertação seja um trabalho individual com objetivo acadêmico, há contributos de natureza pessoal que não podem, nem devem, deixar de ser realçados. Por essa razão, desejo expressar os meus sinceros agradecimentos:

Aos meus Pais, por todo o amor dispensado, pela compreensão, paciência e confiança que tiveram comigo desde sempre e por serem um apoio constante durante toda a minha vida. Obrigada por tudo. Sei que partilho convosco este sonho e nunca teria conseguido sem vocês!

Aos meus Avós, Maria e Miguel por, ao longo destes anos me seguirem e acompanharem o meu percurso e serem sempre um apoio constante! Têm um lugar especial no meu coração!

Aos meus Avós, Cândido e Filomena, por me terem criado e serem como uns segundos Pais para mim! Não seria quem sou se não fossem vocês. São um exemplo de vida!

Ao Sérgio por estar presente nesta etapa da minha vida! Obrigada pelo teu amor e paciência nos momentos menos bons e por estares sempre do meu lado.

Aos restantes familiares e amigos por todo o apoio que me deram nesta etapa da minha vida.

À minha orientadora Mestre Inês Guimarães por toda a dedicação e empenho, e pelas críticas oportunas ao meu trabalho para que pudesse melhorar.

Ao Professor Doutor J. Pinto da Costa pela disponibilidade, cedência de material, apoio e simpatia.

Ao Exmo. Sr. Comandante da Polícia Municipal do Porto, subintendente Leitão da Silva pela disponibilidade e apoio recebidos.

Índice

Abreviaturas.....	x
Índice de Figuras	xii
Índice de Diagramas	xiv
Índice de Tabelas	xv
I. Introdução.....	1
II. Desenvolvimento	5
II.1. Anatomia da cabeça e do pescoço	5
II.2. Identificação <i>Versus</i> Identidade	9
II.3. Autópsia convencional.....	13
II.3.1. Tipos de autópsia.....	14
II.3.2. Indicações para autópsia em Portugal	15
II.3.3. Fases da autópsia	20
II.4. Autópsia oro-facial.....	23
II.4.1. Fases da autópsia oro-facial	27
II.4.2. Técnicas de autópsia oro-facial	29
II.5. Desastres em massa.....	41
II.6. Perspetivas futuras	49
III. Conclusão	52
Bibliografia.....	53

Abreviaturas

MDF - Medicina Dentária Forense

MD - Médico Dentista

ADN - Ácido Desoxirribonucleico

INTERPOL - International Criminal Police Organization

ABFO - American Board Of Forensic Odontology

AM - *Ante-mortem*

PM - *Post-mortem*

OMD - Ordem dos Médicos Dentistas

DVI - Disaster Victim Identification

a.C - Antes de Cristo

ATM - Articulação Temporo Mandibular

TC - Tomografia Computorizada

RM - Ressonância Magnética

MSCT - Multi Slice Computed Tomography

PJ - Polícia Judiciária

PSP - Polícia de Segurança Pública

CTN - Comissão Técnica Nacional

GNR - Guarda Nacional Republicana

Cr-Ni - Cromo-Níquel

Índice de Figuras

Figura 1. Cavidade oral.....	5
Figura 2. Músculos da mastigação.....	6
Figura 3 e 4. Osso hióide e músculos supra-hióideus.....	7
Figura 5. Pintura a óleo sobre tela das aulas de anatomia pelo Dr. Nicolaes Tulp.....	13
Figura 6. Instrumentos básicos utilizados.....	25
Figura 7. Máquina de raio-x fixa na parede.....	26
Figura 8. Dispositivo portátil para realização de raio-x.....	26
Figura 9. Vestuário do médico dentista.....	26
Figura 10. Recolha de tecidos moles. Observa-se lesões no corpo lingual e superfície da mucosa traqueal, erosões e negro de fumo compatível com resposta inflamatória por aspiração de fumo e exposição a altas temperaturas.....	28
Figura 11. Classe I (A).....	29
Figura 12. Classe I (B).....	30
Figura 13 e 14. Classe II (A).....	30
Figura 15. Classe II (B).....	31
Figura 16. Classe III (A).....	31

Figura 17. Classe III (B).....	32
Figura 18. Dissecção da maxila usando uma serra elétrica.....	33
Figura 19. Tesoura de poda usada na autópsia.....	34
Figura 20. Dissecção da maxila utilizando tesoura de poda.....	35
Figura 21. Dissecção da mandíbula utilizando tesoura de poda.....	35
Figura 22. Fotografia da configuração facial previamente à autópsia.....	36
Figura 23. Remoção do retalho.....	36
Figura 24. Secção do musculo pterigoide, cômulo da mandíbula e ligamentos da ATM.....	37
Figura 25. Abertura da cavidade oral com exposição da mandíbula.....	37
Figura 26. Fecho da cavidade oral com reposição das estruturas no local original.....	38
Figura 27. Técnica de Luntz.....	38
Figura 28. Maxila e Mandíbula totalmente esquelatizados.....	39
Figura 29. Colagem de fragmentos com cianoacrilatos.....	40

Índice de Diagramas

Diagrama 1. Metodologia da revisão bibliográfica utilizada.....	3
Diagrama 2. Objetivos e aplicações da autópsia virtual.....	50
Diagrama 3. Principais vantagens da autópsia virtual.....	51

Índice de Tabelas

Tabela 1. Razões mais comuns para que seja feita a identificação humana.....	9
Tabela 2. Representação dos fenómenos abióticos tardios e seu tempo de ocorrência.....	21
Tabela 3. Representação dos fenómenos destrutivos do cadáver.....	21
Tabela 4. Representação dos fenómenos conservadores do cadáver.....	22
Tabela 5. Relação da temperatura com as alterações de cor e as modificações estruturais do dente.....	42
Tabela 6. Efeitos da temperatura na dentina.....	42
Tabela 7. Análise do comportamento do amálgama de prata sob a ação do calor.....	43
Tabela 8. Efeitos de diferentes temperaturas e tempos em dentes com resinas híbridas e microhíbridas.....	44
Tabela 9. Efeitos de diferentes temperaturas e tempos.....	44
Tabela 10. Efeitos de diferentes temperaturas e tempos em dentes com ionómero de vidro.....	45
Tabela 11. Efeitos de diferentes temperaturas e tempos em dentes com coroas de Cr-Ni.....	45
Tabela 12. Efeitos de diferentes temperaturas e tempos em dentes com coroas de total cerâmica.....	46

Tabela 13. Efeito de diferentes ácidos em diferentes tempos de imersão nas estruturas dentárias.....	48
---	----

I. Introdução

Fruto da evolução da história, a sociedade é confrontada com novos desafios em todas as áreas do saber. Apesar do desenvolvimento da tecnologia, da criação de uma base de dados de perfis de ácido desoxirribonucleico (ADN), da cientificação do trabalho policial, perícia criminal e dos avanços médicos, a criminalidade, nomeadamente a criminalidade violenta, apresentam tendência a aumentar devido a fatores de pobreza e de exclusão social (Pretty, *et al.*, 2001).

A Medicina Dentária Forense (MDF) é uma área da Medicina Dentária que desempenha um importante papel na identificação humana, em diversas situações, tais como, carbonizados e em elevado grau de decomposição (Ohtani, *et al.*, 2009).

O objetivo desta ciência visa extrair informações dos dentes e estruturas adjacentes e aplica-las no processo de identificação humana (Whittaker, 1995).

A autópsia, também conhecida como necrópsia, é um procedimento usual para identificação de cadáveres ou restos cadavéricos, como método de identificação humana. Fazem parte desta: a remoção do cadáver do local do crime ou do sítio onde foi encontrado, o exame externo, o exame interno e os exames complementares. É realizada por um patologista forense que aplica técnicas e procedimentos internacionalmente aceites para estudar a morte (Fonseca, *et al.*, 2008).

Devido à possibilidade dos cadáveres ou restos cadavéricos serem expostos a grandes forças devastadoras, o processo de identificação pode estar dificultado, sendo que muitas vezes as peças dentárias são os únicos elementos passíveis de ser utilizados na identificação (Frari, *et al.*, 2008).

São objetivos gerais desta monografia:

- Explorar na literatura científica a importância da medicina dentária forense e do médico dentista no processo de identificação humana em desastres em massa;
- Evidenciar a importância do médico dentista ser integrado numa equipa multidisciplinar.

São objetivos específicos desta monografia:

- Explorar a importância das fichas clínicas em medicina dentária;
- Reconhecer a importância da autópsia oro-facial;
- Adquirir conhecimentos acerca das autópsias convencionais;
- Conhecer a importância da radiologia e fotografia no exame do cadáver;
- Perceber as diferenças entre identificação *versus* identidade;
- Demonstrar a utilidade da *virtopsy* ou autópsia virtual *versus* autópsia convencional;

Este trabalho intitula-se “**Autópsia oro-facial em vítimas de desastres em massa**”. Os motivos que me levaram à escolha deste tema foi principalmente o facto de a MDF estar a contribuir, cada vez mais, e de forma bastante ativa nas investigações criminais, no processo de identificação humana, principalmente em casos de desastres em massa, onde os corpos se podem encontrar carbonizados, em elevado grau de decomposição ou mesmo mutilados, trazendo assim bastantes dificuldades aos métodos tradicionais de identificação.

Material e métodos:

Procedeu-se a uma revisão bibliográfica mediante a pesquisa de artigos científicos nas bases de dados Medline/Pubmed e Science Direct. As palavras chave utilizadas foram: "victim identification" or "forensic odontology", "oral autopsy", "virtopsy" or "virtual autopsy".

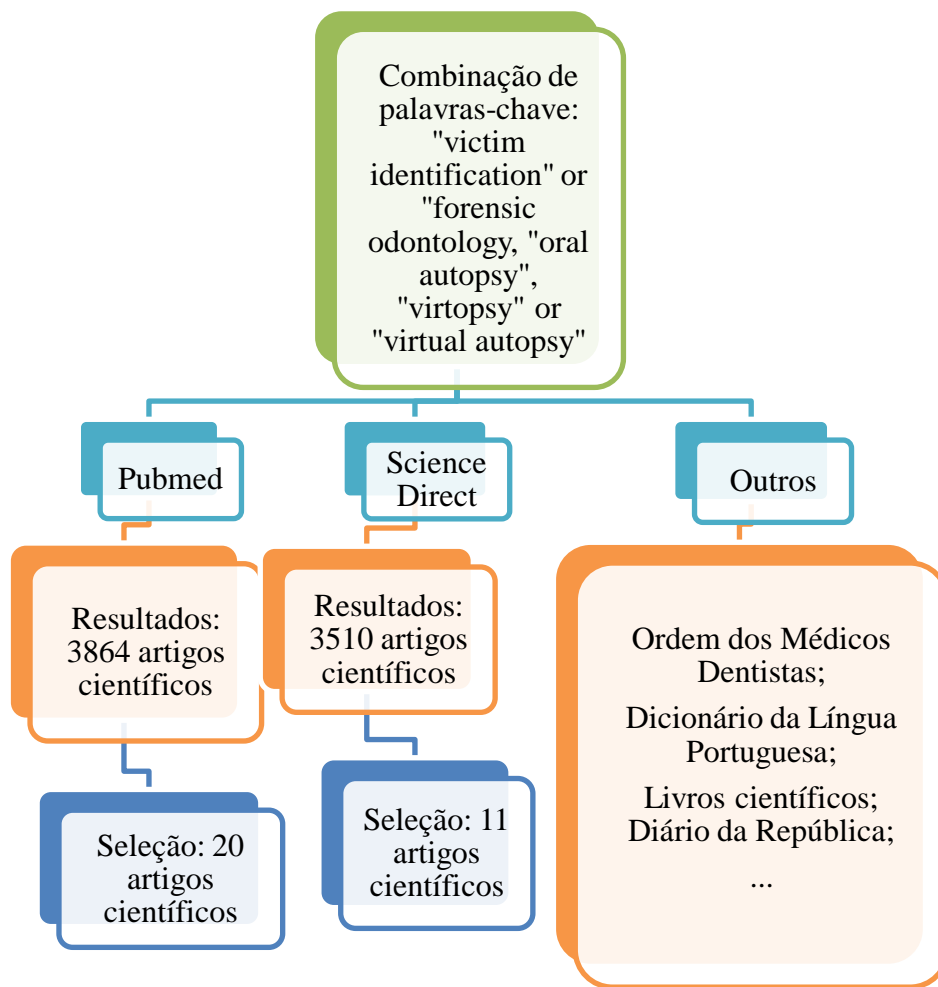


Diagrama 1. Metodologia da revisão bibliográfica utilizada.

Os critérios de inclusão foram: respeito pelas palavras-chave, artigos científicos escritos em Português, Inglês e Francês, acesso aos artigos na sua versão completa gratuita e relacionados com a espécie humana e não foi imposto limite quanto à data de publicação. Os critérios de exclusão foram artigos relativos a espécie animal e artigos não gratuitos. Foram também consultados livros científicos existentes nas bibliotecas da

Universidade Fernando Pessoa, da Universidade do Porto e da biblioteca particular do Professor Doutor Pinto da Costa.

Assim, foram consultados 17 artigos científicos antes de 2005, 24 artigos depois de 2005, 10 livros, 5 sites e 3 dissertações, que apoiaram todo o presente trabalho científico.

II. Desenvolvimento

II.1. Anatomia da cabeça e do pescoço

A cavidade oral (Figura 1), é delimitada anteriormente pelos lábios, posteriormente pela fauce, lateralmente pela bochecha, superiormente pelo palato e inferiormente pelo pavimento muscular (Seeley, *et al.*, 2007).

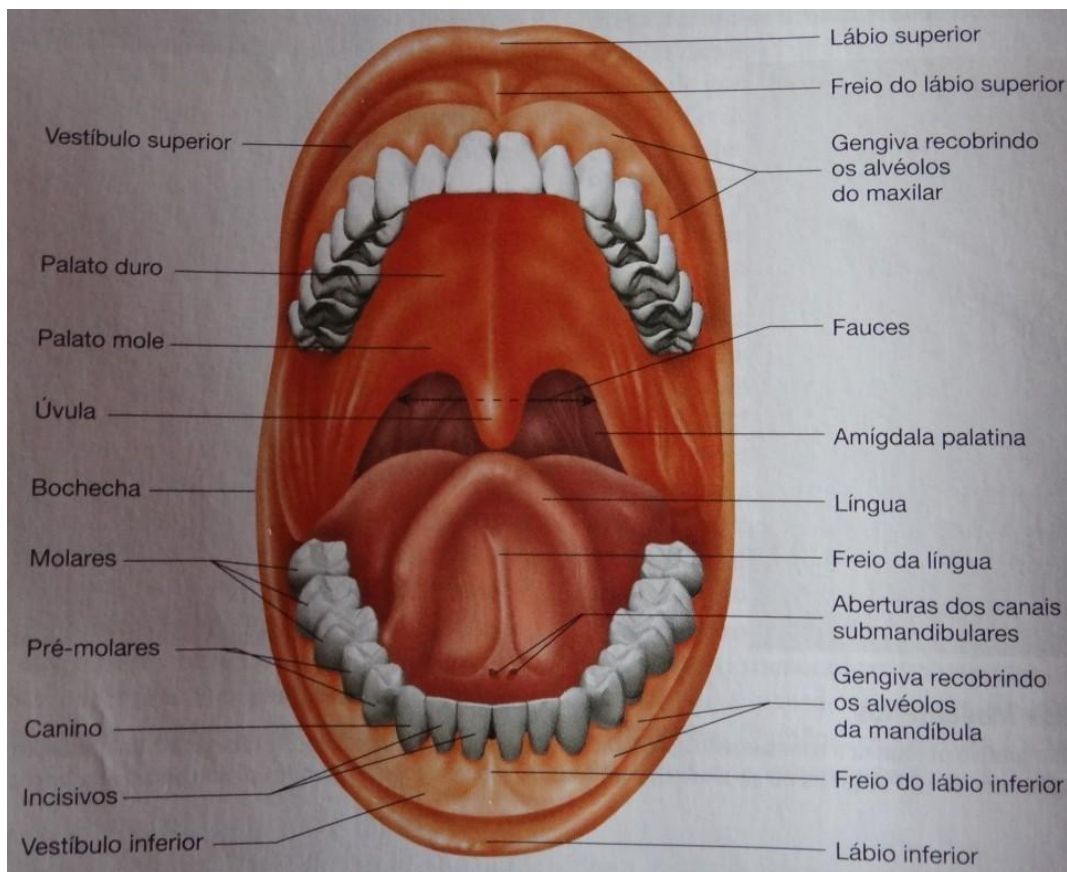


Figura 1. Cavidade oral, (Fonte: Seeley, R. *et al.*, 2007).

O palato é constituído por duas partes: uma óssea anterior, denominado de palato duro e uma não óssea posterior, chamado de palato mole, constituído por músculo esquelético e tecido conjuntivo. O palato constitui o teto da cavidade oral e separa a cavidade oral e nasal. O soalho da boca consiste numa membrana mucosa que cobre o músculo milo-hióideo e é ocupada principalmente pela língua (Berkovitz, *et al.*, 2004).

Uma das principais funções da cavidade oral é a mastigação que envolve obrigatoriamente o fecho da boca (elevação da mandíbula) e a trituração dos alimentos entre os dentes. Durante este processo o movimento dos maxilares depende dos músculos da mastigação (Figura 2): temporais, os masseteres, os pterigoideus internos e os pterigoideus externos e dos músculos hióideos (supra e infra hióideos) (Figuras 3 e 4) (Seeley, R. *et al.*, 2007).

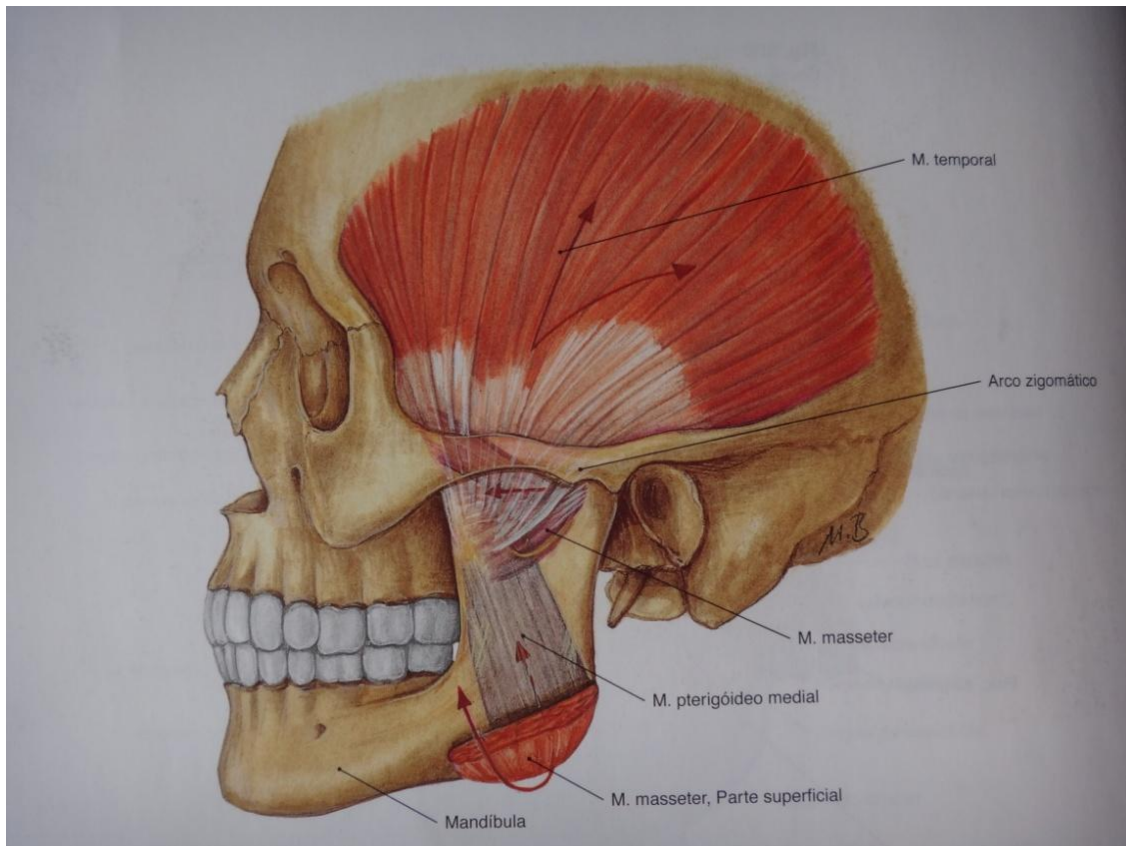


Figura 2. Músculos da mastigação, (Fonte: Putz, R. *et al.*, 2006).

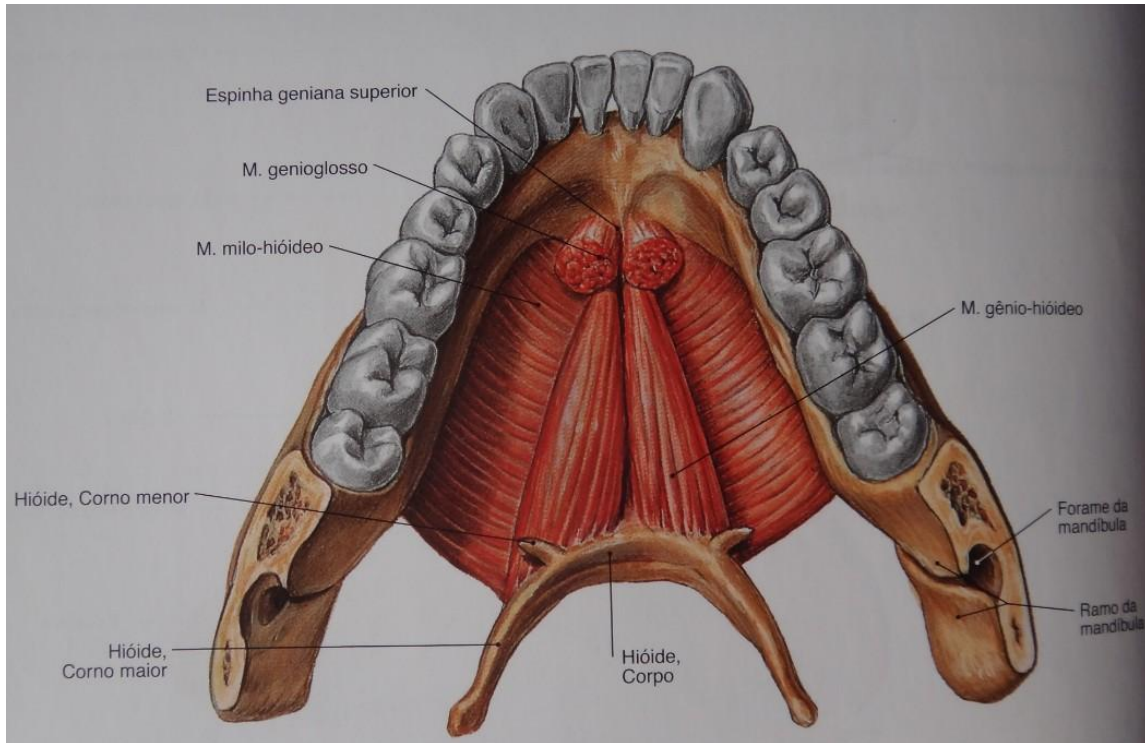


Figura 3. Osso hióide e músculos supra-hióideus, (Fonte: Putz, R. *et al.*, 2006).

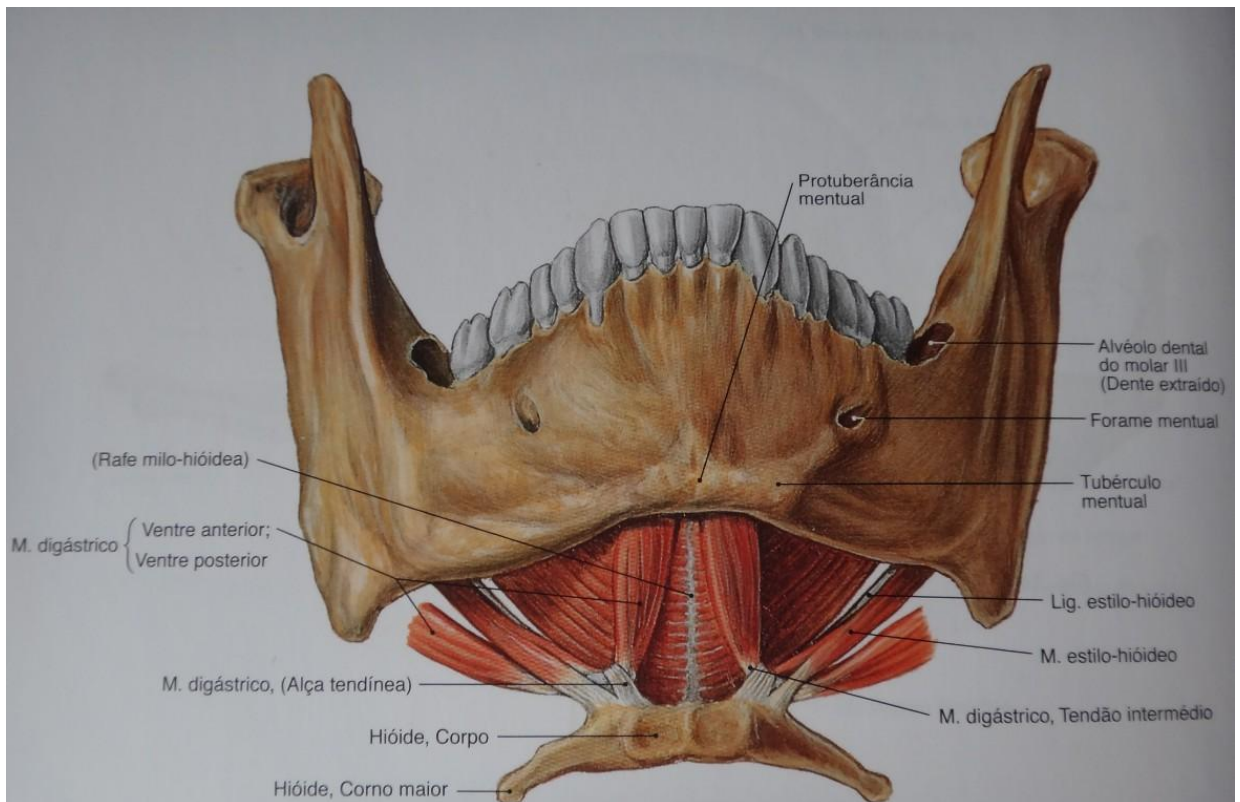


Figura 4. Osso hióide e músculos supra-hióideus, (Fonte: Putz, R. *et al.*, 2006).

Define-se por medicina dentária o estudo, a prevenção, o diagnóstico e o tratamento das anomalias e doenças dos dentes, boca, maxilares e estruturas anexas (Artigo 3º. do capítulo 1 do estatuto da OMD). Contudo, qualquer MD pode ser solicitado a colaborar com os Médicos Legistas, ou outras entidades como a Polícia Judiciária (PJ), Polícia de Segurança Pública (PSP) e Guarda Nacional Republicana (GNR), entre outras, na identificação humana pois, de facto, as características dentárias e os tratamentos realizados ajudam a personalizar o ambiente oral, deixando pistas que comprovam a inexistência de duas cavidades orais idênticas (Ravello, 2011).

II.2. Identificação *Versus* Identidade

O processo de identificação consiste num conjunto de procedimentos para individualizar uma pessoa ou um objeto, através da realização de uma comparação entre os dados registados previamente com os dados obtidos no momento. A identidade é o conjunto de características físicas, funcionais e psíquicos, natos ou adquiridos, porém permanentes, que torna uma pessoa diferente das demais e idêntica a si mesma (Vanrell, 2009).

Existem múltiplas razões que justificam a obrigatoriedade da identificação das vítimas mortais em desastres em massa (Tabela 1). Identificar um cadáver, consiste por isso em determinar as características que o distinguem de todos os outros e que o identificam como ele próprio (Pereira, 2012).

Razão	
Criminal	A investigação criminal normalmente não é iniciada sem que a vítima tenha sido identificada.
Religiosa (casamento)	Indivíduos de algumas religiões não podem voltar a casar até que o (ex) marido/mulher não seja dado como morto(a).
Monetária	O pagamento de pensões, seguros e/ou outros benefícios, depende da confirmação da morte.
Social	É dever da sociedade preservar os direitos humanos e a dignidade humana que começa com a premissa básica de uma identidade.
Humana	Identificar um cadáver dá à família a certeza da morte, para que possa iniciar o seu luto. Sem o corpo presente, a realidade da morte é muito difícil de aceitar e na família os sentimentos oscilam entre a dúvida e a esperança. Assim após a identificação do cadáver é dado à família a hipótese de fazer o luto, independentemente da sua religião.

Tabela 1. Razões mais comuns para que seja feita a identificação de um indivíduo, (adaptado de Pretty, A. *et al.*, 2001).

Esta missão é especialmente difícil em situações de desastres em massa, em que o cadáver se encontra em elevado grau de destruição ou em mau estado de conservação (Bilge, *et al.*, 2003).

Os métodos utilizados para a identificação das vítimas mortais reconhecidos pela "International Criminal Police Organization" (INTERPOL), são a análise de impressões digitais, análise de ADN e análise e comparações dentárias (Hill, *et al.*, 2010).

Muitas vezes, as peças dentárias são os únicos elementos passíveis de serem utilizados na identificação, uma vez que estas e os materiais restauradores e protéticos utilizados possuem elevada resistência a condições ambientais (Whittaker, 1995).

A "American Board Of Forensic Odontology" (ABFO), independentemente do procedimento utilizado para a identificação do indivíduo, recomenda a limitação a quatro seguintes conclusões (Avon, 2004):

1. Identificação positiva: a comparação dos dados *ante-mortem* (AM) e *post-mortem* (PM), possuem detalhes suficientes, sem nenhuma discrepância, para estabelecer a correspondência positiva de um indivíduo;
2. Identificação possível: os dados AM e PM possuem características consistentes, embora a qualidade dos restos PM ou da evidência AM, não é possível estabelecer a identificação do indivíduo;
3. Evidência insuficiente: a informação disponível é insuficiente para chegar a uma conclusão;
4. Exclusão: Existe discrepância entre dados AM e PM.

No método comparativo, a comparação de dados AM e os dados PM tem como objetivo determinar se o corpo encontrado pertence ao indivíduo em questão. O método reconstrutivo difere do comparativo, na medida em que muitas vezes já existe uma presumível identificação e os registos AM estão disponíveis para a confirmação dessa hipótese (Sweet, 2010).

Uma vez recolhidos todos os dados AM é da responsabilidade do médico dentista (MD) compilar esses dados resumindo toda a evidência dentária para a posterior comparação com os dados PM (Hill, *et al.*, 2010).

Os principais fatores envolvidos no sucesso da identificação dentária são a recolha de dados dentários AM, a precisão da informação recolhida e as alterações dos achados dentários, após a último registo e a deterioração PM (Sakoda, *et al.*, 2000).

Paranhos, *et al.*, (2009), realizaram um estudo com o objetivo de enfatizar a importância do registo clínico dos MD no auxílio da identificação humana, principalmente em casos onde ocorreu grande destruição corporal. Os investigadores concluíram que 66.67% dos casos foram identificados positivamente, dando relevância à existência de uma ficha clínica dentária no consultório médico-dentário de boa qualidade.

Silva, *et al.*, (2008), ressaltaram a importância da documentação dentária na identificação humana quando um indivíduo foi encontrado carbonizado no interior de um automóvel, e devido à sua generalizada destruição, a análise das impressões digitais não foi possível.

Durante as investigações foi descoberto que a suposta vítima tinha feito um tratamento dentário e toda a documentação produzida foi requisitada. Confrontando as informações presentes na documentação dentária com as particularidades da dentição do cadáver foi possível identificar positivamente a vítima. Embora seja de extrema importância a recolha de dados AM e PM muitos dos cadáveres permanecem não identificados devido à ausência ou à pobre qualidade dos registos clínicos obtidos nos consultórios, e também devido ao facto de os MD não permanecerem com esses registos durante muito tempo (Ermenc, *et al.*, 1999).

Em Portugal, as clínicas e os consultórios devem conservar, os ficheiros físicos e digitais, pelo menos durante cinco anos, sem prejuízo de outros prazos que venham a ser estabelecidos por despacho do Ministro da Saúde, ouvida a Comissão Técnica Nacional (CTN), de acordo com as situações específicas relacionadas com a tipologia de informação adequada a diferentes situações clínicas (Decreto-Lei nº233/2001, Artigo 36º de 25 de Agosto de 2001).

Segundo a OMD, o MD deverá ter um arquivo onde figuram todos os seus doentes. Deve ser aberta uma ficha clínica para cada doente, devidamente atualizada, onde constem identificação do médico dentista que realizou o tratamento, os dados pessoais do doente, o passado médico e dentário do doente, observações clínicas, diagnósticos e tratamentos. O acesso à ficha clínica e a divulgação dos seus elementos consideram-se no âmbito do sigilo profissional (Artigo 20º do Código Deontológico da Ordem dos Médicos Dentistas).

Os MD estão envolvidos em todas as fases da "*Disaster Victim Identificacion*" (DVI). A falha da gestão da DVI na incorporação de equipas de MD em todas as fases da investigação e gestão das decisões pode levar a atrasos na identificação da vítima e pode comprometer a integridade da investigação (Hill, *et al.*, 2010).

As equipas que realizam a DVI, incluem MD e estes tomam a mesma importância que a restante equipa (Kvaal, 2006). Verifica-se que as identificações realizadas por MD nos desastres em massa, alcançam aproximadamente 70% de sucesso, portanto a identificação dentária é um método de larga tradição e provada eficácia entre as técnicas de identificação empregues em situações de desastres em massa, especialmente nos casos onde predomina a destruição, fragmentação e/ou carbonização dos corpos (Frari, *et al.*, 2008).

Leite, *et al.*, (2011), afirma que aos olhos da sociedade há um desconhecimento acerca da atuação do MD, que é vista como aquela especialidade que atua apenas na identificação do cadáver, o que, na realidade é claramente incompleto.

II.3. Autópsia convencional

A história da autópsia convencional está intimamente ligada à anatomia (Figura 5) e consequentemente à Medicina, com relatos históricos datados aproximadamente 4000 a.C. Os primeiros manuscritos continham descrições anatômicas que revelavam que algumas das autópsias eram realizadas a partir de observações feitas por caçadores ou cozinheiros (Finkbeiner, *et al.*, 2009).

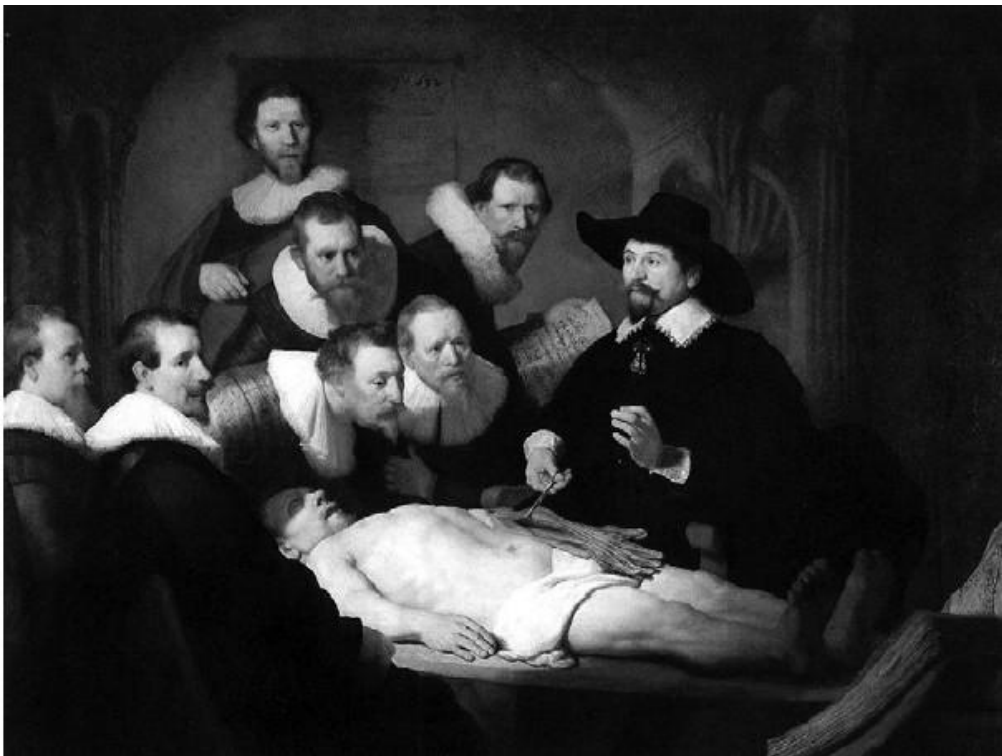

Figura 5. Pintura a óleo sobre tela das aulas de Anatomia pelo Dr. Nicolaes Tulp 1632, (Fonte: Rembrandt, Royal Picture Gallery Mauritshuis, Haia).

Segundo o Dicionário da Língua Portuguesa (2013) a palavra autópsia ou necrópsia refere-se ao exame médico das partes internas e externas de um cadáver.

Na prática quotidiana, chama-se autópsia a toda e qualquer série de observações e intervenções efetuadas num cadáver, que tenha como objetivo determinar e/ou esclarecer a(s) causa(s) da morte (Gallo, *et al.*, 2003).

II.3.1. Tipos de autópsia

A autópsia propriamente dita, pode ser subdividida em dois tipos: a autópsia anátomo-clínica e a autópsia médico-legal. A autópsia anátomo-clínica é realizada por um médico patologista, onde se efetua a dissecação do cadáver com o objetivo de obter informações acerca da natureza, extensão, complicações e consequências da patologia que o indivíduo padecia em vida (Espinosa, 2008).

A autópsia médico-legal, é um componente primordial na investigação criminal e é realizada por um médico legista, que se concentra fundamentalmente na determinação da causa, tempo e circunstâncias da morte (Finkbeiner, *et al.*, 2009).

Existem ainda outro tipo de autópsia, com objetivos específicos, são elas: A autópsia peri-natal, que faz parte da autópsia anátomo-clínica, e assume maior valor durante o primeiro trimestre de gravidez, pois é neste período que podem ocorrer mais casos de malformações no feto (Papp, *et al.*, 2007) e a autópsia psicológica que é um instrumento fundamentalmente de pesquisa sobre o suicídio. O método envolve a recolha de todas as informações disponíveis sobre o cadáver através de entrevistas estruturadas a familiares e amigos, bem como a profissionais de saúde. As primeiras autópsias psicológicas concluíram que mais de 90% dos suicídios eram realizados por pessoas com distúrbios mentais. Atualmente crê-se que o suicídio deriva de uma interação de diversos fatores de risco como: transtornos mentais, história familiar de suicídio, tendências impulsivas e/ou agressivas, crenças culturais e religiosas, entre outros (Isometsä, 2001).

II.3.2. Indicações para autópsia em Portugal

O ordenamento jurídico português integra várias normas que estabelecem os critérios de ordem prática que são alicerçados à realização das perícias médico-legais e a sua integração na *praxis* social.

O decreto-lei nº 45/2004 de 19 de Agosto, estabelece o regime jurídico das perícias médico-legais e forenses (Publicado no Diário da República nº 195 - I Série - A), que passamos a descrever:

Artigo 15.º

Óbitos verificados em instituições de saúde:

- 1 - Nas situações de morte violenta ou de suspeita de morte violenta, bem como nas mortes de causa ignorada e quando o óbito for verificado em instituições públicas de saúde ou em instituições provadas de saúde, deve o seu diretor ou diretor clínico:
 - a) Comunicar o facto, no mais curto prazo, à autoridade judiciária competente, remetendo-lhe, devidamente preenchido, o boletim de informação clínica aprovado por portaria conjunta dos Ministérios de Justiça e da Saúde, bem como qualquer outra informação relevante para a averiguação da causa e das circunstâncias da morte;
 - b) Assegurar a permanência do corpo em local apropriado e providenciar pela preservação dos vestígios que importe examinar.
- 2 - Compete ao conselho diretivo de Instituto propor alterações ao modelo do boletim de informação clínica a que se refere a alínea a) do número 1.
- 3 - Nos casos em que seja ordenada a realização de autópsia médico-legal, a autoridade judiciária envia ao serviço médico-legal ou ao médico contratado que a vai realizar, juntamente com o despacho que a ordena, cópia do boletim da informação clínica.

Artigo 16.º

Óbitos verificados fora de instituições de saúde:

- 1 - Em situações de morte violenta ou de causa ignorada, e quando óbito for verificado fora de instituições de saúde, deve a autoridade policial:
 - a) Inspeccionar e preservar o local;
 - b) Comunicar o facto, no mais curto prazo, à autoridade judiciária competente, relatando-lhe os dados relevantes para a averiguação da causa e das circunstâncias da morte que tiver apurado;
 - c) Providenciar, nos casos de crime doloso ou em que haja suspeita de tal, pela comparência do perito médico da delegação do Instituto ou do gabinete médico-legal que se encontra em serviço de escala para as perícias médico-legais urgentes, o qual procede à verificação do óbito, se nenhum outro médico tiver comparecido previamente, bem assim como ao exame do local, sem prejuízo das competências legais da autoridade policial à qual competir a investigação.
- 2 - Quando haja lugar ao exame do local, nos termos da alínea c) do número anterior, é elaborada informação pelo perito médico, a enviar à autoridade judiciária.
- 3 - No caso das restantes situações de morte violenta ou de causa ignorada e das referidas na alínea c) do nº 1, que se verifiquem em comarcas não compreendidas na área de atuação das delegações do Instituto ou de gabinetes médico-legais em funcionamento, compete à autoridade de saúde da área onde tiver sido encontrado o corpo proceder à verificação do óbito, se nenhum outro médico tiver comparecido previamente e, se detetada a presença de vestígios que possam fazer suspeitar de crime doloso, providenciar pela comunicação imediata do facto à autoridade judiciária.
- 4 - O disposto no número anterior aplica-se também perante a manifesta impossibilidade de contactar o perito médico em serviço de escala.
- 5 - O transporte do perito médico ou da autoridade de saúde ao local é assegurado pela autoridade policial que tiver tomado conta da ocorrência.
- 6 - Em todas as situações em que não haja certeza do óbito, as autoridades policiais ou os bombeiros devem conduzir as pessoas com a máxima brevidade ao serviço de urgência hospitalar mais próximo.

- 7 - Na situação referida no n^o 1, compete às autoridades policiais promover a remoção dos cadáveres, consoante o local em que se tiver verificado o óbito, para a casa mortuária do serviço médico-legal da área ou, na sua inexistência, para a do hospital ou do cemitério mais próximos:
- a) Após a verificação do óbito e a realização do exame de vestígios nos casos referidos na alínea c) do n^o 1; ou
 - b) Por determinação da autoridade judiciária competente.
- 8 - Excepcionalmente, perante a manifesta impossibilidade de contactar o perito médico em serviço de escala, a autoridade de saúde ou a autoridade judiciária competente, e existindo substanciais prejuízos decorrentes da permanência do corpo no local, pode a autoridade policial determinar e proceder à sua remoção para os locais referidos no número anterior, observando-se com as necessárias adaptações o disposto no n^o 3 do presente artigo.
- 9 - Para o efeito do disposto nos dois números anteriores, as autoridades policiais podem requisitar a colaboração dos bombeiros, dos serviços médico-legais, dos serviços de saúde ou de agências funerárias.
- 10 - Nas situações previstas nos números anteriores em que existam dados identificativos, compete, ainda, às autoridades policiais promover a comunicação do óbito às famílias.
- 11 - As despesas inerentes às situações previstas nos números anteriores são satisfeitas pelo Cofre Geral dos Tribunais, através da sua delegação junto do tribunal territorialmente competente, e são consideradas custas do processo.
- 12 - As disposições previstas nos números anteriores aplicam-se, com as devidas adaptações, em todas as situações de morte de pessoas detidas em estabelecimentos prisionais, esquadras ou postos de autoridades policiais ou outras forças de segurança.
- 13 - Os cadáveres que derem entrada nos serviços médico-legais devem ser sujeitos a um exame pericial do hábito externo, cujo resultado será comunicado por escrito no mais curto prazo à autoridade judiciária competente, tendo em vista o estipulado no n^o 1 do artigo 18^o.

Artigo 18º

Autópsia médico-legal:

- 1 - A autópsia médico-legal tem lugar em situações de morte violenta ou de causa ignorada, salvo se existirem informações clínicas suficientes que associadas aos demais elementos permitam concluir, com segurança, pela inexistência de suspeita de crime, admitindo-se, neste caso, a possibilidade da dispensa de autópsia.
- 2 - Tal dispensa nunca se poderá verificar em situações de morte violenta atribuível a acidente de trabalho ou acidente de viação dos quais tenha resultado morte imediata.
- 3 - A autópsia médico-legal pode, ainda, ser dispensada nos casos em que a sua realização pressupõe o contacto com fatores de risco particularmente significativo suscetíveis de comprometer de forma grave as condições de salubridade ou afetar a saúde pública.
- 4 - Compete ao presidente do conselho diretivo do Instituto autorizar a dispensa da realização de autópsia médico-legal nos casos previstos no número anterior, mediante comunicação escrita do facto, no mais curto prazo, à entidade judiciária competente.
- 5 - A autópsia médico-legal pode ser realizada após a constatação de sinais de certeza de morte, competindo a sua marcação, com a possível brevidade, ao serviço médico-legal ou à autoridade judiciária nas comarcas não compreendidas na área de atuação das delegações do Instituto ou de gabinetes médico-legais em funcionamento, de acordo com a capacidade do serviço.
- 6 - Compete à autoridade judiciária autorizar a remoção dos corpos com vista à realização da autópsia médico-legal, bem como assegurar a sua adequada preservação nos casos em que os mesmos não sejam removidos para as delegações ou gabinetes médico-legais.
- 7 - As remoções efetuadas nas condições previstas no número anterior não estão sujeitas a averbamento nos assentos de óbito nem a licenças ou a taxas especiais.

Vimos através da análise do Decreto-Lei n.º 45/2004, todas as situações suscetíveis da realização de perícias médico-legais e forenses da sua importância no Estado de Direito Democrático, *maxime* na Administração da Justiça. As ciências médico-legais entendidas num contexto de abrangências temáticas (toxicologia forense), psiquiatria forense, tanatologia forense, entre outros, desenvolvem um papel fundamental nas sociedades contemporâneas, por quanto legitimam não só a dignificação do indivíduo após a morte, bem como garante a fruição de direitos individuais fundamentais nomeadamente integridade física e identidade entre outros. A Legislação Portuguesa indicada é, conforme pudemos observar, o desiderato do cumprimento dos direitos aludidos.

No âmbito do processo penal, perante uma morte violenta ou de causa ignorada, a articulação entre as diversas entidades, revela-se de extrema importância, desde a preservação e recolha de provas, passando pela investigação e exames periciais, que se revelaram importantes para o apuramento da verdade, absolvição dos inocentes e condenação dos culpados.

Perante condições de rigidez cadavérica, é necessário proceder-se à extração da mandíbula e da maxila, depois de obtida a devida autorização do Ministério Público (Pereira, 2012).

II.3.3. Fases da autópsia

Segundo Gonzalez, (2010), a autópsia é constituída por quatro fases. A primeira fase consiste na remoção do corpo da cena do crime, ou do local onde foi encontrado e este procedimento só é realizado na autópsia médico-legal, onde o médico legista vai recolher informações de elevada importância na investigação de cada caso, podendo até fornecer características do criminoso, como também ser imprescindível na resolução de casos judiciais, consubstanciando os inquéritos e ações penais.

A segunda fase consiste, no exame externo do corpo, e deve ser realizado pelo médico patologista legista antes de qualquer tentativa de dissecar o corpo. Os achados devem ser registados cuidadosamente e incluídos no relatório final da autópsia (Burton, 2007).

O exame do hábito externo inclui, a descrição geral do cadáver como a idade aparente, afinidade populacional, género, constituição física, altura, peso e estado nutricional, cor da pele, cor do cabelo e seu comprimento, aspeto e cor dos olhos, aspetos particulares das orelhas, nariz e face, presença de cicatrizes significativas, tatuagens ou piercings. Inclui também uma descrição do vestuário e adereços, registando eventuais alterações do mesmo. Devem ainda ser avaliados sinais relativos à data da morte como grau e distribuição da rigidez e dos livores cadavéricos, se existirem, e sinais relativos à causa da morte (Pereira, 2012).

O exame interno é realizado posteriormente e consiste na inspeção meticulosa do cadáver. Realiza-se após a sua dissecação anatómica, recolhendo todas as informações que possam ser úteis para esclarecer qualquer dúvida médico-legal. Os exames complementares fazem parte da autópsia, mas na maioria das mortes com etiologia traumática, a recolha de fragmentos de órgãos ou tecidos para exames histológicos, não é necessária. Contudo em certas situações, tais como: intoxicação, envenenamentos e violação, deve proceder-se à recolha de produtos biológicos, tais como: líquido estomacal, sémen, urina, entre outros, para análises toxicológicas (Espinosa, 2008).

A determinação do tempo decorrido entre a morte e o exame do cadáver é realizada através dos prazos em que certos fenômenos abióticos tardios (Tabela 2), transformativos ou destrutivos (Tabela 3), e conservadores ocorrem no cadáver (Tabela 4), (Vanrell, 2009).

Fenómenos abióticos tardios	Definição	Tempo de ocorrência
Desidratação cadavérica	Perda de peso devido à perda de água.	Perda de 8g/Kg por dia em fetos e recém-nascidos e 10g/kg em adultos.
Arrefecimento do cadáver (<i>Algor Mortis</i>)	Perda de calor do corpo.	Cerca de 1°C – 1.5°C por hora.
Rigidez cadavérica (<i>Rigor Mortis</i>)	Substitui flacidez inicial; ocorre por ordem decrescente em: músculos: mandibulares; do pescoço; do tórax; dos membros superiores; do abdômen e dos membros inferiores.	Cerca de 30 minutos e 6 horas após o óbito; a resolução da rigidez ocorre em média entre as 24 e 36 horas seguintes.
Lividez cadavérica (<i>Livor Mortis</i>)	Manchas arroxeadas em forma de pontilhado, que coalescem e formam placas de cor variável; desaparecem por compressão o que difere das equimoses.	Ocorrem na primeira hora mas só são evidentes após 2-3 horas e são fixas após 6-15 horas.

Tabela 2. Representação dos fenômenos abióticos tardios e seu tempo de decorrência, (adaptado de Vanrell, J., 2009).

Fenómenos transformativos do cadáver	Definição
Autólise	Acidificação dos tecidos.
Putrefação	Processo de decomposição da matéria orgânica por bactérias e pela fauna cadavérica.
Maceração	Processo de amolecimento dos tecidos e órgãos quando os mesmos ficam submersos em meio líquido.

Tabela 3. Representação dos fenômenos destrutivos do cadáver, (adaptado de Vanrell, J., 2009).

Fenómenos conservadores do cadáver	Definição
Saponificação ou adipocera	Ocorre em cadáveres imersos em líquido estagnado ou inumados em solo húmido e argiloso, nunca ocorre em corpos expostos ao ar.
Mumificação	Cadáver seco, desidratado e a putrefação não progride; ocorre em meio seco, quente e arejado.
Coreificação	Ocorre em cadáveres conservados em urnas metálicas, principalmente de zinco galvanizado, hermeticamente seladas; o ambiente criado no interior da urna inibe parcialmente o fenómeno da decomposição; a pele do cadáver assume o aspeto, a cor e a consistência de couro recém tratado.
Petrificação	Ocorre a infiltração de sais de cálcio nos tecidos do cadáver obtendo um aspeto de uma verdadeira calcificação generalizada.

Tabela 4. Representação dos fenómenos conservadores do cadáver, (adaptado de Vanrell, J., 2009).

II.4. Autópsia oro-facial

Perante o aumento de crimes e desastres de qualquer natureza (desaparecimentos, assassinatos, entre outros), que enfrentamos hoje, os especialistas em medicina legal recorrem cada vez mais aos MD para a prática da autópsia oro-facial pois, como sabemos, o dente é o órgão do corpo humano mais resistente aos ataques que destroem outros tecidos biológicos e oferece boa resistência às variantes atmosféricas (Ravello, 2011).

Na autópsia oro-facial propriamente dita, o MD é dirigido por um patologista forense que realiza um exame externo e interno do corpo. O MD, por sua vez, realiza a autópsia oro-facial que consiste no exame externo e no exame interno da face, pela dissecação das estruturas maxilo-mandibulares seguindo um protocolo pré-estabelecido (Marchal, 2010).

A autópsia oro-facial é realizada numa sala de autópsia. Uma vez determinado que o exame dentário é necessário para complementar a identificação. O MD é contactado pelo responsável do caso e são lhe dadas todas as informações do mesmo (Bowers, 2011).

Segundo Piedrahíta, *et al.*, (2004), os objetivos da autópsia oro-facial são:

- Registrar a presença de lesões ou provas de violência no sistema estomatognático e estabelecer uma sequência aproximada da ocorrência dos mesmos;
- Recolher e preservar, para posterior análise, amostras ou evidências físicas úteis na investigação;
- Documentar as características morfológicas das estruturas dentárias, tratamentos efetuados e outras particularidades;
- Estimar a idade;
- Identificar um indivíduo com segurança.

O recurso à fotografia oferece aos profissionais um confiável método para identificação de um indivíduo e é o único meio para documentar o que a mente e os olhos esquecem (Silver, *et al.*, 2009).

Devem fazer-se:

- Fotografias de frente e de perfil do cadáver;
- Fotografias dos dentes: frente, perfil e oclusal;
- Fotografar características especiais;
- Guardar em formato digital;
- Salvar todas as fotografias;
- Guardar todas as fotografias com número, data, hora, local e exposição.

A radiografia forense é uma ferramenta vital cada vez mais utilizada em diversas áreas, incluindo em casos de negligência médica, lesões não acidentais, determinação de idade e gênero, e estabelecimento da causa da morte. A radiografia forense é também utilizada no processo de identificação humana, principalmente em cadáveres em elevado grau de decomposição. Mais do que 55% dos cadáveres de desastres em massa são identificados através da comparação radiográfica, o que determina maior interesse científico neste campo (Walsh, *et al.*, 2004).

Relativamente às radiografias dentárias existem vantagens na utilização das radiografias intra-orais comuns (radiografias periapicais e interproximais), nas radiografias panorâmicas (ortopantomografia), e nas radiografias cefalométricas (telerradiografias). As radiografias periapicais fornecem informações importantes, devido à grande quantidade de dados registados na película (tamanho e forma da coroa e raiz, anatomia pulpar, entre outros) (Gruber, *et al.*, 2001).



Figura 7. Máquina de raio-x fixa na parede, (Fonte: Silver, W. *et al.*, 2009).



Figura 8. Dispositivo portátil para realização de raio-x, (Fonte: Silver, W. *et al.*, 2009).

O MD deve estar equipado com um par de óculos, máscara facial, vestuário de proteção, um par de luvas e um par de botas (Figura 9), (Ravello, 2011).



Figura 9. Vestuário do médico dentista, (Fonte: Silver, W. *et al.*, 2009).

II.4.1. Fases da autópsia oro-facial

Segundo Pueyo, *et al.*, 1994, a autópsia oro-facial consiste no:

- 1) Estudo externo
 - a) Cor das gengivas e lábios, cavidade e órgãos anexos, anotando as variações que podem apresentar devido a processos patológicos ou episódios tóxicos que podem dar coloração especial desta zona (icterícia, intoxicação por mercúrio, entre outros);
 - b) Observação do estado em que se encontram as diferentes peças dentárias, ausência de dentes, tratamentos dentários, assim como particularidades das gengivas, lábios e zonas circundantes, anotando se existem marcas particulares como tatuagens, piercings ou outros sinais que ajudem na identificação como, tórus palatino ou mandibular, lábio leporino, entre outros;
 - c) Descrição de possíveis lesões existentes anotando a sua natureza e características;
 - d) Exploração da mobilidade dos maxilares, anotando se existe fraturas, realizando estudo radiológico, se necessário.
- 2) Realização de fotografias de frente e de perfil do cadáver antes de iniciar a extração dos maxilares;
- 3) Tratamento do cadáver: enchimento da cavidade oral; sutura com o objetivo de restaurar a morfologia;
- 4) Recolha de ADN com uma zaragatoa na mucosa oral principalmente úteis em casos de violação sexual e violência;
- 5) Recolha de amostras de tecidos moles (língua, glândulas salivares, entre outros) (Figura 10);

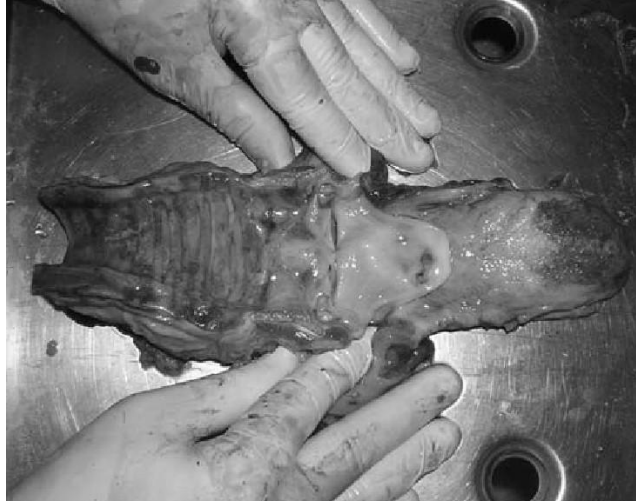

Figura 10. Recolha de tecidos moles. Observa-se lesões no corpo lingual e superfície da mucosa traqueal, erosões e negro de fumo compatível com resposta inflamatória por aspiração de fumo e exposição a altas temperaturas, (Fonte: Fonseca, G. *et al.*, 2008).

- 6) Tratamento das amostras: com o objetivo de conservar os maxilares e facilitar a sua manipulação;
- 7) Registos fotográficos e radiográficos.

II.4.2. Técnicas de autópsia oro-facial

O estado da cabeça no momento da autópsia oro-facial determina a opção pelos procedimentos a utilizar. Silver, *et al.*, (2009), diferenciam em classes e categorias, segundo a condição do corpo no momento do exame:

α. Classificação de Silver, W. *et al.*, 2009

- i) Classe I – Fresco; A – Inteiro: Ocorre quando a face e as estruturas dentárias estão intactas e visíveis; (Figura 11). A causa da morte pode não estar relacionada com a área facial e portanto a face está no seu estado normal e pode ser observada pelos familiares;

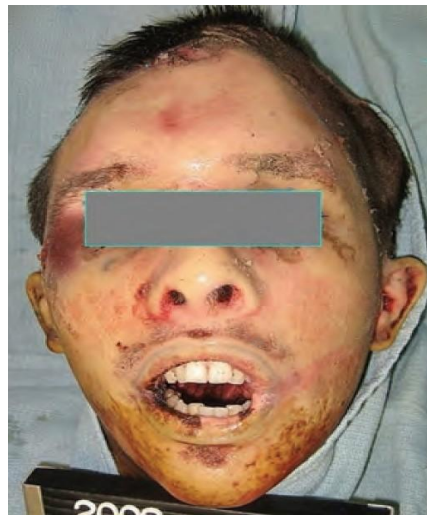

Figura 11. Classe I (A), (Fonte: Silver, W. *et al.*, 2009).

- ii) Classe I – Fresco; B – Fragmentado: Em desastres em massa como acidentes aéreos, bombardeamentos ou descarrilamento de comboios, onde não exista fogo ou imersão na água por um longo período de tempo, os tecidos podem estar frescos, mas as arcadas dentárias podem estar fragmentadas em várias peças e espalhadas por uma extensa área (Figura 12).

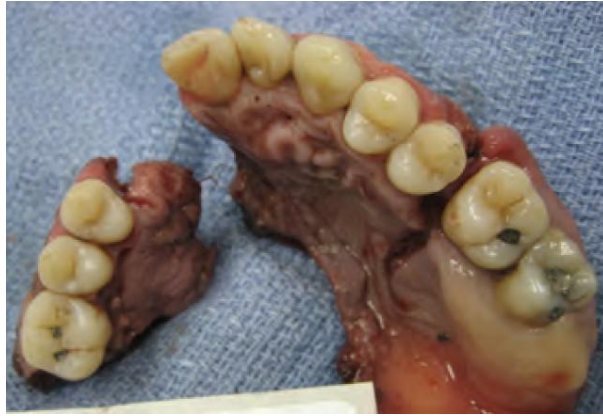

Figura 12. Classe I (B), (Fonte: Silver, W. *et al.*, 2009).

iii) Classe II Decomposto/Incinerado; A – Inteiro: Fogo, água, tempo, temperatura, insetos ou destruição animal: A imersão na água é destrutiva devido ao edema e distensão dos tecidos (Figura 13). O tempo e a temperatura são considerados também fatores de degradação, pois as elevadas temperaturas causam grandes destruições dos tecidos, mesmo por curtos períodos de tempo (Figura 14). Após o corpo ter sido exposto ao ar por um período de tempo é possível a sua deterioração por insetos. A atividade animal poderá causar a destruição dos tecidos moles;

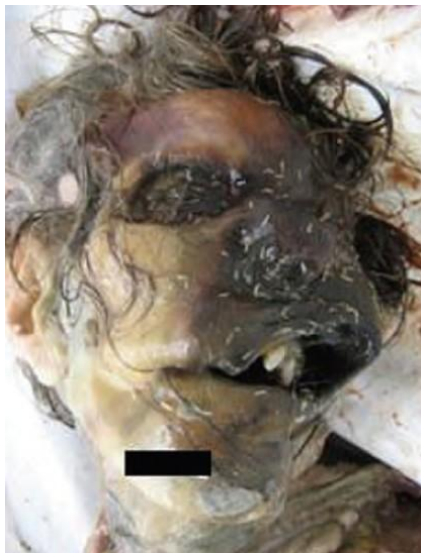

Figura 13. Classe II (A),
(Fonte: Silver, W. *et al.*, 2009).

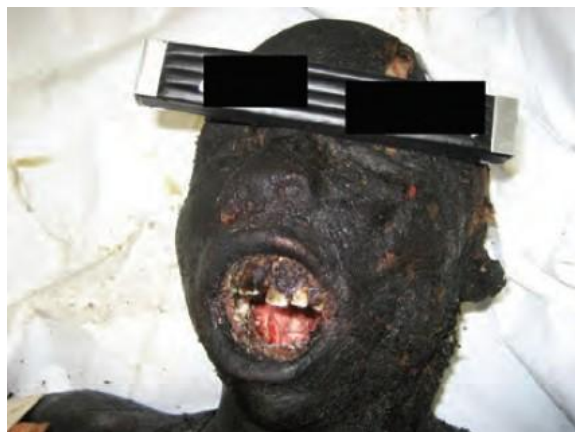

Figura 14. Classe II (A),
(Fonte: Silver, W. *et al.*, 2009).

- iv) Classe II – Decomposto/Incinerado; B – Fragmentado: Os restos de fragmentos decompostos são usualmente resultado de trauma. A fragmentação pode tomar lugar previamente ou subsequente à decomposição (Figura 15).

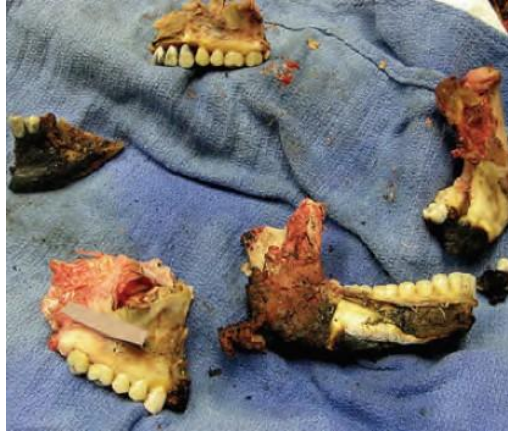

Figura 15. Classe II (B), (Fonte: Silver, W. *et al.*, 2009).

- v) Classe III – Esqueletizado; A – Inteiro: Um esqueleto inteiro é um achado interessante. A hora da morte pode variar amplamente dependendo do clima local (Figura 16).

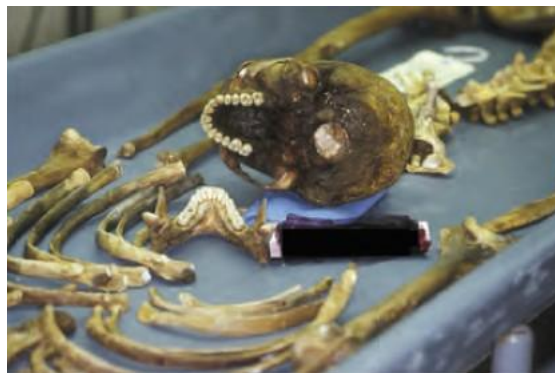

Figura 16. Classe III (A), (Fonte: Silver, W. *et al.*, 2009).

vi) Classe III – Esqueletizado; B – Fragmentado: Restos esqueletizados fragmentados podem ser produzidos por ação mecânica, animal ou premeditada por o comportamento humano (Figura 17).

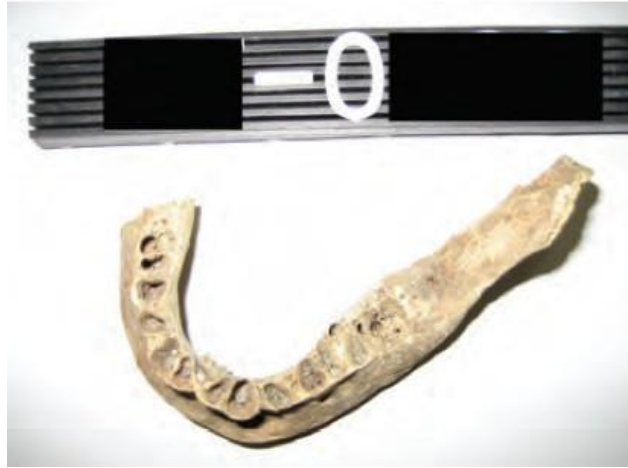

Figura 17. Classe III (B), (Fonte: Silver, W. *et al.*, 2009).

Tendo em conta o anterior, ao selecionar a técnica da abordagem, o MD deve aplicar diferentes opções para o exame do cadáver, dependendo estas, do seu avançado estado de decomposição ou carbonizado ou tratando-se de um cadáver intacto. Em todos os casos, será necessário realizar uma intervenção que permita uma boa visão das estruturas orais, para permitir reconhecimento visual por parte dos familiares (Heit, 2011).

De seguida apresentam-se as várias técnicas utilizadas na autópsia oro-facial, salientam-se: A: Técnica de Luntz (1973); B: Técnica de Ferreira *et al.*, (1997) e C: Técnica de Cardoza., *et al.*, (2011).

A: Técnica de Luntz (1973), (Figura 18) consiste em:

- Duas incisões bilaterais, nas bochechas formando um ângulo de abertura posterior, a partir da comissura labial;
- A incisão superior prolonga-se até ao arco zigomático;
- A incisão inferior, prolonga-se até ao ângulo mandibular;
- Retirar as partes moles da mandíbula (inserções dos músculos da mastigação);
- Desarticular a ATM;
- Realizar uma incisão, em forma de ferradura, acompanhando, internamente o rebordo inferior da mandíbula;
- Aprofundar esta incisão de modo a alcançar o pavimento da boca, seccionando todas as inserções musculares, até isolar completamente a mandíbula;
- A maxila é isolada através de um corte horizontal, feito com auxílio uma serra;
- O corte inicia-se na espinha nasal anterior, prolongando-se até atingir as lâminas verticais dos ossos palatinos e as apófises pterigoides do esfenóide.

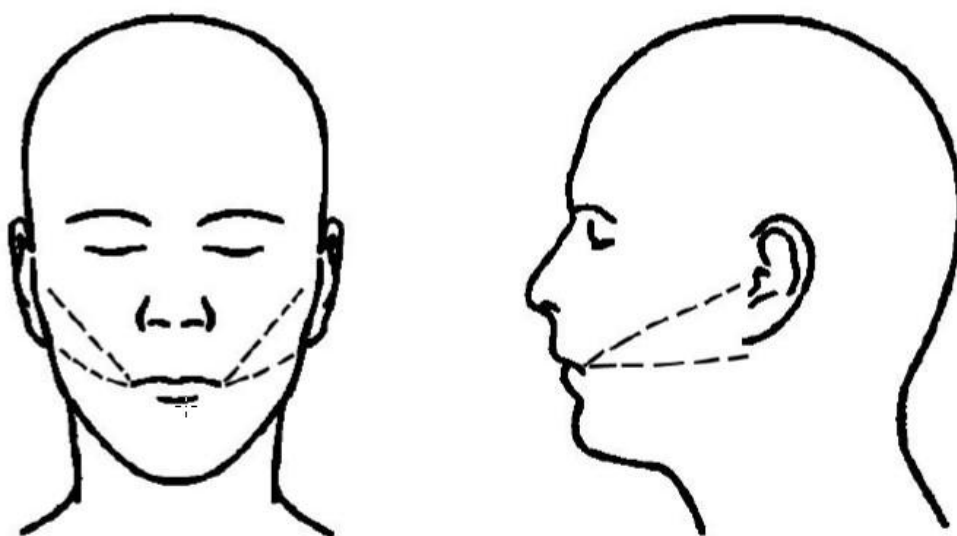


Figura 18. Técnica de Luntz, (Fonte: Heit, O., 2011).

B: Técnica de Ferreira, *et al.*, (1997), para restos humanos carbonizados, deve-se usar a seguinte técnica:

- Fotografias adequadas dos restos humanos (Figura 22);

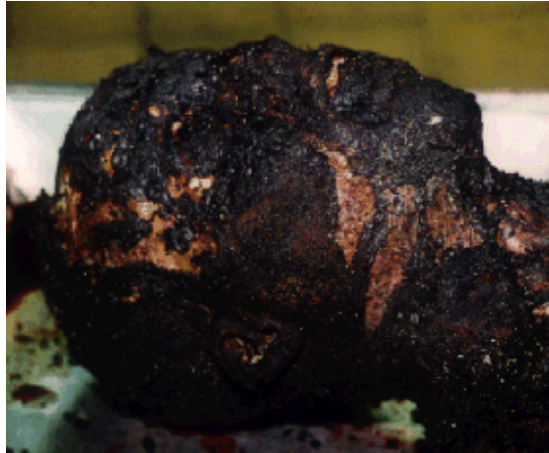

Figura 19. Fotografia da configuração facial previamente à autópsia oro-facial, (Fonte: Ferreira, J. *et al.*, 1997).

- A incisão superior é realizada bilateralmente de trágus a trágus da orelha oposta, incluindo a espinha nasal anterior;
- A incisão inferior é realizada desde a eminência mentoniana, na base dos processos alveolares continuando lateralmente ao corpo da mandíbula, paralela ao seu bordo inferior, atravessando o ramo da mandíbula até ao seu fim, seccionando o músculo masséter;
- As incisões laterais são duas, realizadas uma em cada lado juntando a incisão inferior e superior ao nível do fim do ramo da mandíbula;
- Remoção cuidadosa dos tecidos moles (Figura 20);

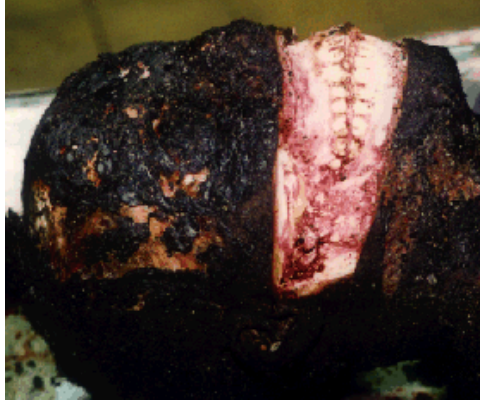

Figura 20. Remoção do retalho, (Fonte: Ferreira, J. *et al.*, 1997).

- Seccionar a parte interna dos músculos pterigóideos, o côndilo mandibular e o ligamento da articulação temporo-mandibular (ATM) (Figura 21);

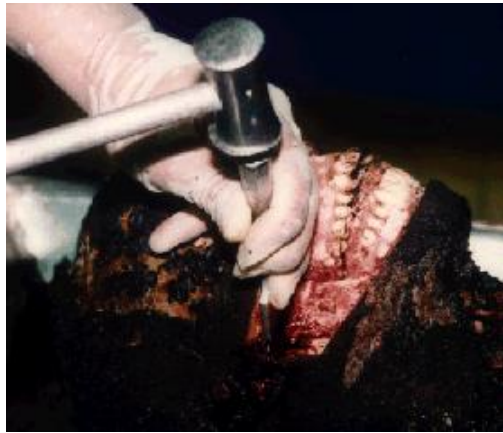

Figura 21. Secção do músculo pterigoide, côndilo da mandíbula e ligamentos da articulação temporo-mandibular, (Fonte: Ferreira, J. *et al.*, 1997).

- Abertura da cavidade oral (Figura 22);

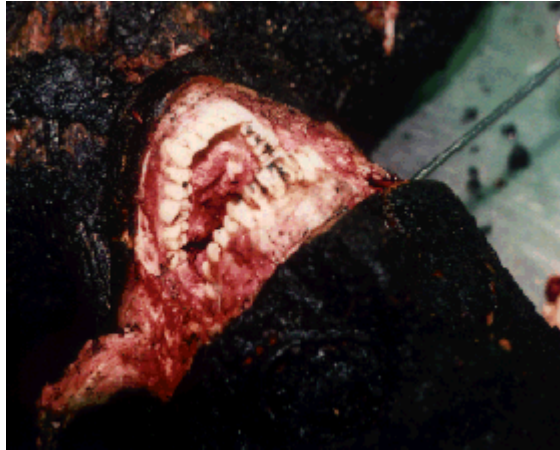

Figura 22. Abertura da cavidade oral com exposição da mandíbula, (Fonte: Ferreira, J. *et al.*, 1997).

- Retirar objetos presentes em boca, recolher informações e realizar fotografias;
- Fechar a cavidade oral, repondo as estruturas na posição original para preservar o aspeto facial do indivíduo (Figura 23).

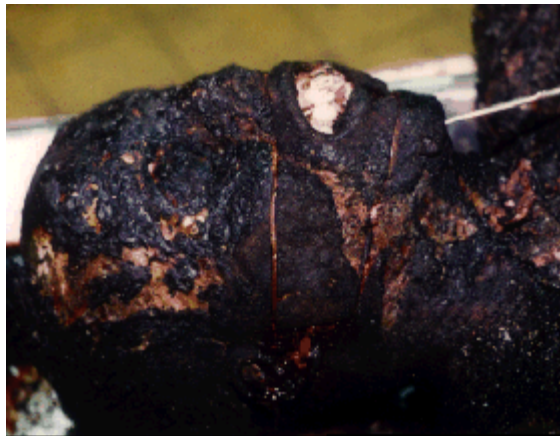

Figura 23. Fecho da cavidade oral com reposição das estruturas no local original, (Fonte: Ferreira, J. *et al.*, 1997).

C: Técnica de Cardoza, (2011), na autópsia oro-facial realizam-se as incisões bilaterais desde a comissura labial até ao trágus da orelha, realizando depois um corte no vestíbulo intra oral desde a área posterior esquerda do molar, até à área posterior direita do contra lateral, tanto na mandíbula como na maxila, com a ajuda de um bisturi e de tesouras inicia-se o processo de descolamento do retalho. A maxila pode ser cortada através de uma serra elétrica (Figura 24) ou por tesouras de poda (Figura 25). Na maxila as lâminas são colocadas acima da dentição e por baixo do osso zigomático, uma das lâminas é colocada na cavidade nasal e a outra é colocada fora do osso (Figura 26).

Na mandíbula, as lâminas da tesoura devem estar dispostas distalmente ao último molar ao nível do bordo anterior do ramo ascendente da mandíbula entre o processo coronóide e a arcada dentária (Figura 27).

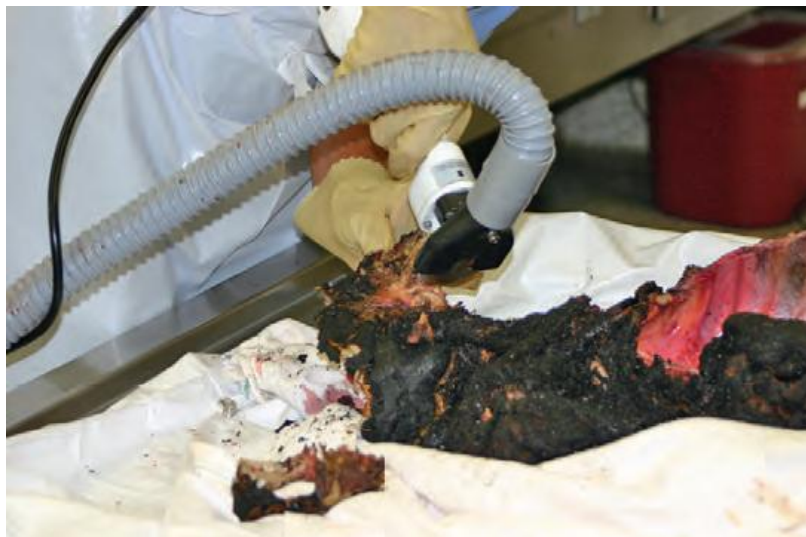

Figura 24. Dissecção da maxila usando uma serra elétrica, (Fonte: Bowers, C., 2011).



Figura 25. Tesoura de poda usada na autópsia oro-facial, (Fonte: Bowers, C., 2011).

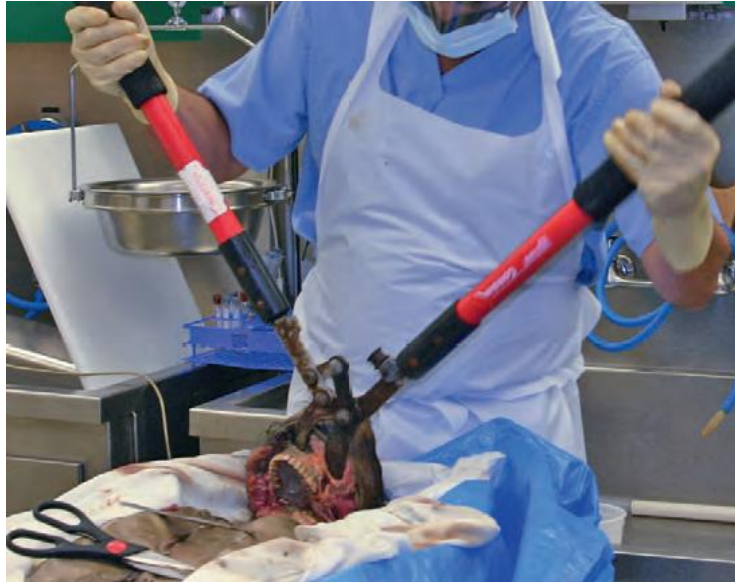

Figura 26. Dissecação da maxila utilizando tesoura de poda, (Fonte: Bowers, C., 2011).



Figura 27. Dissecação da mandíbula utilizando tesoura de poda, (Fonte: Bowers, C., 2011).

As estruturas dentárias expostas à ação do fogo são muito frágeis e suscetíveis de sofrer alterações durante as manobras de abertura da cavidade oral, pelo que se deve proteger a sua integridade e recolher informação suficiente mediante a toma de registos dentários, radiografias, fotografias, impressões e modelos de gesso, antes de iniciar qualquer procedimento de identificação (Paz, *et al.*, 2005).

Segundo Pueyo, *et al.*, (1994), para conservar os maxilares e facilitar a sua manipulação, é conveniente a esquelatização total (Figura 28). Para eliminar os tecidos moles é recomendado:

- A ebulição prolongada, só com um detergente e procedendo à raspagem dos restantes tecidos com uma faca;
- Imersão dos maxilares durante um ou dois dias, em água com soda cáustica, na razão de 3:1, para aqueles casos em que a remoção dos tecidos é mais difícil;
- Limpeza manual, com descolador de periósseo ou uma pinça, dos restos de partes moles;
- Rotulagem, observação e fotografia das peças, para evitar situações erróneas;
- Branqueamento dos ossos com peróxido de hidrogénio durante 24 horas;
- Secagem das peças.

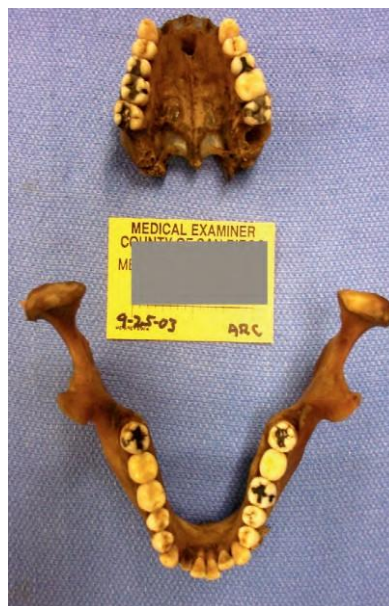

Figura 28. Maxila e Mandíbula totalmente esquelatizados, (Fonte: Bowers, C., 2011).

Quando os maxilares estão em mau estado de conservação (carbonizados, fragmentados, entre outras) pode ser necessário a colagem de peças. Normalmente utilizam-se colas à base de cianoacrilatos, pois estes aderem a quase todo tipo de superfície em segundos e são resistentes à maioria dos produtos químicos resistindo a temperaturas variadas (Figura 29), (Bowers, 2011).



Figura 29. Colagem de fragmentos com cianoacrilatos, (Fonte: Bowers, C., 2011).

Geralmente quando se obtém dados PM através da autópsia oro-facial, a face é normalmente destruída, o que complica com o reconhecimento visual por parte dos familiares, então é importante que após a realização da autópsia se preservem o mais possível as características faciais do cadáver (Paz, *et al.*, 2002).

O exame da cavidade oral é realizado com dificuldades derivadas de mudanças PM, especialmente nos casos de cadáveres carbonizados. A técnica proposta por Ferreira *et al.*, (1997), inclui uma nova forma de acesso à cavidade oral. Esta técnica preserva a configuração facial do cadáver, permitindo o reconhecimento visual de familiares ou outras pessoas, o que é fundamental quando os registos dentários AM não existem ou não estão disponíveis.

O processo de autópsia oro-facial realizada num cadáver fresco é principalmente efetuado por meio da técnica de Luntz.

II.5. Desastres em massa

Segundo o Dicionário da Língua Portuguesa (2013), um desastre é um acidente com más consequências. Tal acontecimento, poderá ter diversas causas, tanto naturais como humanas verificando-se um elevado número de vítimas. E desastre em massa é definido como sendo um acidente em que o número de vítimas supera a capacidade de socorro (Ciaccio, 2011).

São chamados desastres em massa, os acidentes que se caracterizam tanto pela elevada mortalidade como pela ação de forças devastadoras que provocam uma grande destruição sobre as vítimas, dificultando assim todo o processo de identificação dos restos humanos (Paz, *et al.*, 2002).

Os elementos sejam eles naturais ou físico-químicos como fogo, terra, água, ar e ácido podem alterar a morfologia das peças dentárias ou materiais restauradores e protéticos, e reduzi-los a fragmentos. Salienta-se as situações em que os cadáveres são encontrados carbonizados, soterrados e os cadáveres submersos em ácidos (Marchal, 2010).

Segundo Mainguyague (2006) e Guimarães (2009), a destruição no esmalte, especialmente na superfície vestibular, pode variar de um ligeira desidratação, à completa carbonização ou destruição. As coroas podem também explodir em fragmentos ou separar-se como uma concha, a partir do núcleo de dentina subjacente. Este fenómeno pode ser explicado pela presença de água nos túbulos dentinários (8-10%), que, ao alcançar o ponto de ebulição, promove o aumento da pressão. As modificações estruturais do esmalte são importantes em altas temperaturas (Tabela 5). A dentina coronária é protegida pelo esmalte e a dentina radicular e o cemento são protegidos pelo osso alveolar. No entanto, podem surgir umas ranhuras multidireccionais (Tabela 6).

Temperatura (°C)	Coloração	Modificações das estruturas
100°	Sem modificação.	Sem modificação.
150°	Ligeira.	Ruturas pouco profundas.
175°		Lesões longitudinais nos incisivos e caninos.
215°	Esmalte acinzentado.	Aparecem ranhuras no esmalte e cemento.
225°	Esmalte cinzento, raízes castanhas, manchas castanhas.	Fissuras maiores, colo fissurado.
270°	Coroa brilhante e acinzentada.	Esmalte fissurado.
300°	Esmalte de cor castanha clara.	Queda espontânea do esmalte são.
400°	Esmalte cor castanha escura.	Explosão do esmalte cariado. Estalidos da coroa de forma espontânea.
800°	Esmalte cor castanha escura.	Diminuição do volume das raízes.
1100°	Esmalte cor castanha escura.	Desaparecimento das fibras de Tomes. Esmalte conservado.

Tabela 5. Relação da temperatura com as alterações de cor e as modificações estruturais do dente, (adaptado de Mainguyague, J., 2006; Guimarães, M.I., 2009).

Temperatura (°C)	Alteração de cor da dentina
100°	Dentina acastanhada.
200°	Dentina acastanhada.
300°	Dentina negra.
400°	Dentina azulada.
900° a 1500°	Dentina rosada.

Tabela 6. Efeitos da temperatura na dentina, (adaptado de Mainguyague, J., 2006 ; Guimarães, M.I., 2009).

Spadácio, *et al.*, (2011), realizaram uma análise do comportamento do amálgama de prata sob a ação do calor chegando aos seguintes resultados (Tabela 7):

Temperatura (°C)	Amálgama convencional	Amálgama em cápsula
100°	Cinza opaco; início ponto de fusão.	Cor cinza.
400°	Restauração esponjosa.	Início do ponto de fusão.
500°	Manchas pretas; ponto de fusão.	Ponto de fusão; aparecimento de manchas pretas.
600°	Pulverização.	
800°	Manchas pretas mais evidentes.	Separação da prata.
1000°	Estrutura morfológica indefinida e aspecto duro e calcinado.	Restauração permaneceu na cavidade.
>1100°	s/alterações.	Calcinação da liga.

Tabela 7. Análise do comportamento do amálgama convencional sob a ação do calor, (Fonte: Spadácio, C. *et al.*, 2011).

As restaurações de amálgama convencional e em cápsula apresentaram alterações de cor (escurecimento) e estrutural (pulverização e calcinação) quando submetidas a temperaturas elevadas (Spadácio, *et al.*, 2011).

Brandão, *et al.*, (2007), estudaram as alterações das resinas expostas híbridas e microhíbridas a altas temperaturas durante um determinado período de tempo (Tabela 8).

Temperatura (°C)	Resinas híbridas	Resinas microhíbridas
200°	Manchas branco-acinzentadas espalhadas na superfície.	Manchas branco-acinzentadas nos bordos da cavidade.
400°	Alterações intensas na aparência de ambas as restaurações.	
600°	Cinza escura – 15min; amarelo acinzentado – 30 min; branco – 45 min.	Cinza – 15 min; Branco – 30 e 45 min.
1000°	Branco – 15, 30 e 45 min.	Branco – 15 min; cinza-amarelado – 30 min; cinza clara – 45 min

Tabela 8. Efeitos de diferentes temperaturas e tempos em dentes com resinas híbridas e microhíbridas, (adaptado de Brandão, R. *et al.*, 2007).

Passamos a descrever o estudo realizado por Palidar, *et al.*, (2010), que constitui na avaliação da resistência dos dentes (Tabela 9) e diferentes materiais restauradores, como ionómero de vidro (Tabela 10), dentes com coroas em Cromo-Níquel (Cr-Ni) (Tabela 11) e dentes com coroas em total cerâmica (Tabela 12), às alterações de temperatura e tempo (submetidos a temperaturas de 400°C (15, 30 e 45 minutos) e a 1100°C (15 minutos)).

Temperatura (°C)	Tempo (min.)	Efeitos
400°	5 min.	Coloração castanha.
400°	15 min.	Coloração castanho-escura.
400°	30 min.	Dentes com aspeto cinzento-escuro.
1100°	15 min.	Aparência cinza com múltiplas fissuras.

Tabela 9. Efeitos de diferentes temperaturas e tempos em dentes, (adaptado de Palidar, K. *et al.*, 2010).

Temperatura (°C)	Tempo (min.)	Efeitos
400°	5 min.	Perda de superfície brilhante; Coloração cinza escuro e diminuição marginal.
400°	15 min.	Aspeto cinzento-escuro com superfície áspera.
400°	30 min.	Contração da restauração.
1100°	15 min.	Restaurações não suportadas pelos dentes.

Tabela 10. Efeitos de diferentes temperaturas e tempos em dentes com ionómero de vidro, (adaptado de Palidar, K. *et al.*, 2010).

Temperatura (°C)	Tempo (min)	Efeitos
400°	5 min.	Perda de esmalte.
400°	15 min.	Perda de esmalte; perda de adesão da margem cervical da coroa.
400°	30 min.	Superfície preta, brilhante; coroa pode ser deslocada.
1100°	15 min.	Superfície áspera, núcleo decomposto leva á separação da coroa.

Tabela 11. Efeitos de diferentes temperaturas e tempos em dentes com coroas de Ni-Cr, (adaptado de Palidar, K. *et al.*, 2010).

Temperatura (°C)	Tempo (min.)	Efeitos
400°	5 min.	Perda de continuidade; afrouxamento da coroa sem alteração textura.
400°	15 min.	Poucas alterações na cerâmica; margens sem distinção.
400°	30 min.	Superfície com leve descoloração resultando na alteração da coroa.
1100°	15 min.	Alteração da morfologia da cerâmica; alteração da textura do esmalte com padrões irregulares.

Tabela 12. Efeitos de diferentes temperaturas e tempo em dentes com coroas de total cerâmica, (adaptado de Palidar, K. *et al.*, 2010).

O solo pode também provocar alterações no órgão dentário e a sua composição influencia essa deterioração. Em solo arenoso, os dentes ficam cobertos com um depósito de calcite, o que preserva os dentes durante milhares de anos. Em pântanos e lugares húmidos, ocorre a descalcificação do dente devido à presença de microrganismos e à acidez do próprio solo (Marchal, 2010).

Rodriguez, *et al.*, (1985), realizaram o enterramento de seis cadáveres humanos, anteriormente doados para investigação científica ao Departamento de Antropologia da Universidade do Tennessee, em diferentes locais e a várias profundidades, por um período entre 1 mês a 1 ano. No final os cadáveres foram exumados e examinados quanto ao grau de decomposição, bem como as alterações do pH do solo, vegetação da superfície e atividade animal. Após a exumação, observou-se que:

- Decomposição mais lenta do que nos cadáveres expostos ao ar livre devido à atividade limitada dos insetos e a temperaturas mais baixas (solo oferece barreira à radiação solar);
- pH aumenta na fase de decomposição do cadáver e estabiliza quando esta termina;
- Variação de temperaturas diminui com o aumento da profundidade (maior preservação do cadáver);

- Colonização lenta do solo sobre os locais do enterramento, produzindo depressões muito distintas, em que quanto maior fosse a profundidade maior era a depressão formada;
- Crescimento de plantas nas zonas mais superficiais, pois este depende de materiais orgânicos produzidos e libertados a partir de um cadáver em decomposição.

Mazza, *et al.*, (2005) realizaram testes para verificar o comportamento e resistência das peças dentárias imergidas em ácido clorídrico a 37%, ácido sulfúrico a 96%, ácido nítrico a 65% e numa solução de ácido clorídrico com ácido nítrico (aqua regia) numa proporção de 3:1, obtendo-se os seguintes resultados (Tabela 13):

Ácido clorídrico a 37%		Ácido sulfúrico a 96%		Ácido nítrico a 65 %		Aqua regia 3:1	
Tempo de imersão	Efeitos	Tempo de imersão	Efeitos	Tempo de imersão	Efeitos	Tempo de imersão	Efeitos
< 2 horas	Nenhum efeito visível; as raízes ficam cor-de-rosa.	≤ 5 horas	Sem efeitos.	≤ 1 hora	Sem efeitos.	≤ 45 minutos	Formação de bolhas de gás.
2 horas	Persistência do efeito cromático nas raízes; dente exibiu translucidez na ponta da raiz e em parte do esmalte.	8 horas	Corrosão inicial do esmalte com deslocamento parcial dos fragmentos.	1 hora	Presença de translucidez devido à dissolução inicial.	≤ 13 horas	Diminuição progressiva de espessura com dissolução do esmalte.
4 horas	Efeito cromático ainda presente, mas confinado apenas à porção superficial das raízes; aumento da dissolução dos dentes.	12 horas	Fragmentação e degradação da estrutura dentária evidente.	≤ 9 horas	Aumento da dissolução.	≤ 25 horas	Completa dissolução do dente.
9 horas	Redução e dissolução progressiva das peças dentárias.	≤ 65 horas	Aumento da fragilidade e degradação das estruturas dentárias; redução do tamanho do dente.	12 horas	Dissolução completa.		
14 horas	Dissolução completa.	90 horas	Destruição completa não observada.				

Tabela 13. Efeito de vários ácidos em diferentes tempos de imersão nas estruturas dentárias, (adaptado de Mazza, *et al.*, 2005).

II.6. Perspetivas futuras

II.6.1. Virtópsia - a autópsia virtual

O rápido desenvolvimento da Tomografia Computorizada (TC) volumétrica de feixe cónico (Cone BEAM) e da imagem através da Ressonância Magnética (RM) induziu a idéia para a utilização dessas técnicas enquanto meio de documentação PM. Os protocolos, interpretação e visualização de imagens devem ser adaptadas às condições e alterações ocorridos no PM (Jackowski, *et al.*, 2004).

Durante a última década, houve um grande desenvolvimento na área de radiologia devido à introdução e optimização de técnicas de secção, como TC e RM. A "Multi-Slice Computed Tomography" (MSCT), foi o mais valioso passo na radiologia e a técnica de virtópsia nasceu da idéia de aplicar novas técnicas de imagem no geral e no exame mais pormenorizado de mortes por armas de fogo (Thali, *et al.*, 2003).

Estas técnicas podem ser consideradas como ferramentas úteis nas investigações médico-legais (Filograna, *et al.*, 2010).

A Faculdade de Ciências Forenses e de Radiologia, da Suíça, iniciou um projeto no ano de 2000, com a hipótese de a imagem conseguida através de métodos não invasivos poderem evitar a autópsia convencional e até dar informações adicionais úteis (Thali, *et al.*, 2006).

O procedimento de autópsia convencional consiste em técnicas corporais invasivas, o que, devido aos aspetos emocionais dos familiares da vítima, o conhecimento desta mutilação constitui a maior objeção a esta prática, bem como aspetos religiosos e culturais (Junior, *et al.*, 2012).

Segundo Aghayev, *et al.*, (2007), os principais objetivos do banco de dados são:

- Criar um sistema de documentação digital e padronizado, que esteja disponível 24 horas por dia;
- Fonte de informação patológica e epidemiológica e radiológica forense;
- Ferramenta para a pesquisa em Medicina Forense e para a educação de especialistas jovens;
- Ferramenta para controlo de qualidade;
- Condução de cooperação e troca de experiências entre instituições nacionais e internacionais;
- Instrumento de padronização de serviços, educação e pesquisa na Medicina Forense.

Refere Junior, *et al.*, (2012), os principais objetivos e aplicações da autópsia virtual são:

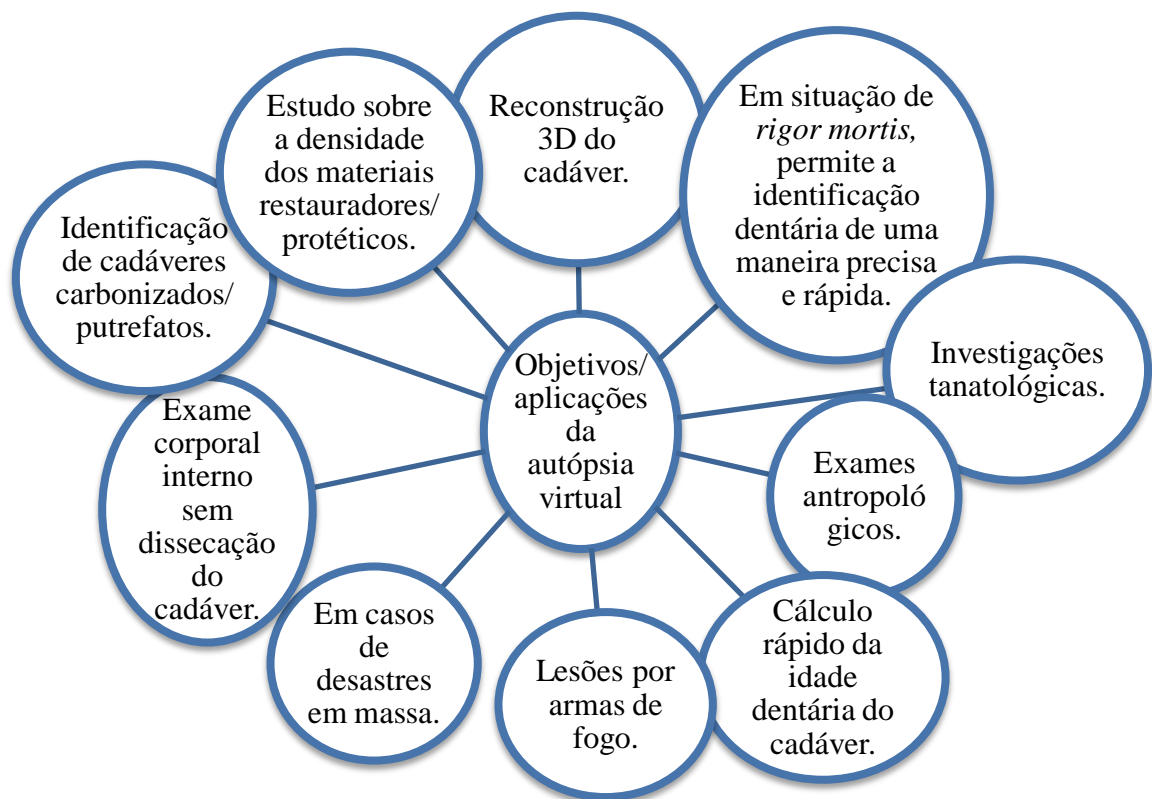


Diagrama 2. Objetivos e aplicações da autópsia virtual, (adaptado de Junior, A. *et al.*, 2012).

Em 2007, Thali, *et al.*, indica que as vantagens da autópsia virtual baseiam-se em:

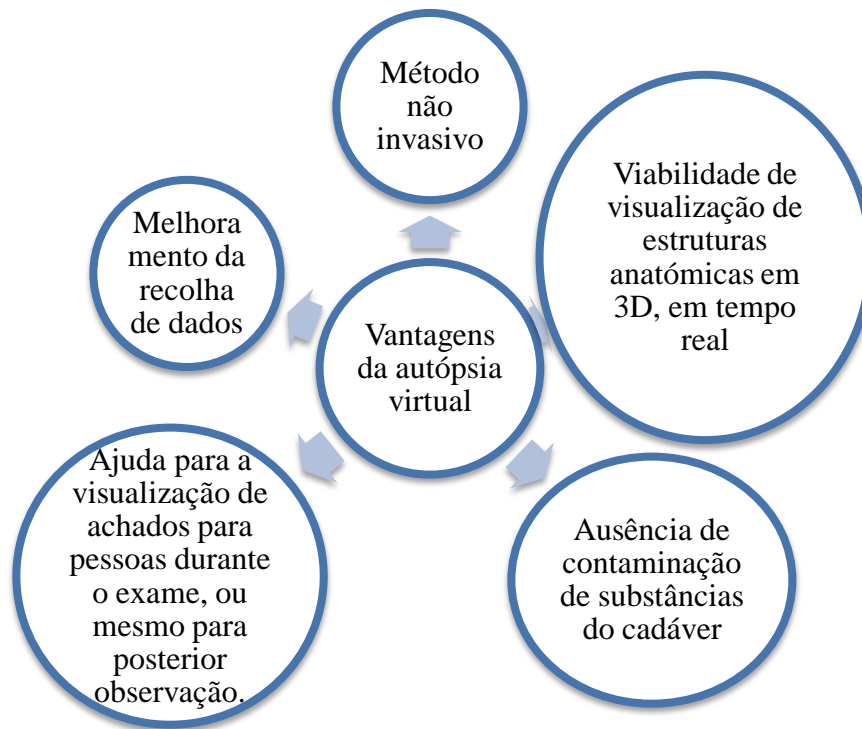


Diagrama 3. Principais vantagens da autópsia virtual, (adaptado de Thali, M. *et al.*, 2007).

A principal desvantagem observada na aplicação da autópsia virtual é o seu elevado custo, nomeadamente na sua execução em países pobres e/ou subdesenvolvidos, e a falta de aplicação ética na transferência de imagens digitais (Jackowski, *et al.*, 2004).

Como qualquer outro novo método científico a autópsia virtual está ainda em desenvolvimento, procurando o seu espaço entre as técnicas comumente utilizadas. O rápido desenvolvimento da autópsia virtual, levará a novos horizontes na documentação e exame forense.

A autópsia virtual não se pratica atualmente em Portugal. E, nos casos em que a realização da autópsia convencional possa representar perigo para a vida dos peritos forenses, a legislação permite que esta não seja realizada, lei nº 45, de 2004, e esse facto deve ser transmitido ao Ministério Público, que determinará como fazer nessa situação.

III. Conclusão

O senso comum remete a idéia de que o médico dentista forense trabalha exclusivamente com corpos carbonizados, avaliando os trabalhos dentários realizados, sendo esta idéia errada.

A presença de um MD inserido numa equipa multidisciplinar é de extrema utilidade para o processo de identificação humana. A sua atuação não se restringe apenas ao exame de vestígios dentários, extendendo-se a várias áreas científicas, como a antropologia, a radiologia, entre outros, oferecendo também à justiça um esclarecimento eficaz sobre a identificação do cadáver.

A autópsia oro-facial e as suas diferentes técnicas são significativas em casos de desastres em massa, onde normalmente as vítimas apresentam um elevado grau de destruição, ocasionalmente com fragmentos de peças anatómicas e dispersos por toda a área do acidente e que não podem ser identificados através dos métodos tradicionais. Nesse cenário como as peças dentárias têm elevada resistência a diversos fatores ambientais estas permanecem como o único meio auxiliar de identificação humana.

Existe a necessidade do desenvolvimento de ações de formação dirigidas aos médicos dentistas no sentido de demonstrar a importância forense de uma ficha clínica bem preenchida e as consequências que possam advir do não preenchimento das mesmas.

A autópsia virtual, utilizando a tomografia computadorizada volumétrica de feixe cónico e uma unidade de ressonância magnética, é um dos métodos de investigação mais recente na medicina legal em que os patologistas realizam-na sem contactarem com o cadáver. Além de prevenir o contágio à equipa médica, a autópsia virtual, facilita a comunicação entre os profissionais forenses, bem como o tratamento da informação obtida, e é útil em casos em que a autópsia convencional é proibida por motivos religiosos e culturais.

Bibliografia

Aghayev, E. *et alii.*, (2007). Virtopsy - the concept of a centralized database in forensic medicine for analysis and comparison of radiological and autopsy data. *Forensic Science International*, 15, pp. 135-140.

Avon, A., (2004). Forensic Odontology: The roles and Responsibilities of the Dentist. *Journal of the Canadian Dental Association*, 70(7), pp. 453-458.

Berkovitz, B., *et alii.*, (2004). Aparência in vivo da cavidade oral. *Anatomia, Embriologia e Histologia Bucal*. 3ª Edição, Porto Alegre, Artmed Editora S.A., pp. 1-7.

Bilge, Y., *et alii.*, (2003). The identification of a dismembered human body: a multidisciplinary approach. *Forensic Science International*, 137, pp. 141-146.

Bowers, C., (2011). *Forensic Dental Evidence: An Investigator's Handbook*. 2ª Edição, Los Angeles, Elsevier, pp. 73-91 e 243-262.

Brandão, R., *et alii.*, (2007). Heat induced changes to dental resin composites: a reference in forensic investigations?. *Journal Forensic Science*, 52(4), pp. 913-919.

Burton, J., (2007). The external examination: an often-neglected autopsy component. *Current Diagnostic Pathology*, 13, pp. 357-365.

Dicionário da Língua Portuguesa. [Em Linha]. Disponível em <<http://www.infopedia.pt>>. [Consultado em 10/07/2012].

Ermenc, B., *et alii.*, (1999). Possibilities for dental identification in the case of mass disaster in Slovenia. *Forensic Science International*, 103, pp. 67-75.

Espinosa, B., (2008). Generalidades sobre las autopsias. *The electronic journal of autopsy*, pp. 4-18.

Ferreira, J., *et alii.*, (1997). Oral autopsy in unidentified burned human remains. presentation of a new procedure. *The American Journal of Forensic Medicine and Pathology*, 18(3), pp. 306-311.

Ferreira, J., *et alii.*, (2008). Methods for the analysis of hard dental tissues exposed to high temperatures. *Forensic Science Medicine*, 178, pp. 119-124.

Filograna, L., *et alii.*, (2010). Diagnosis of fatal pulmonary fat embolism with minimally invasive virtual autopsy and post-mortem biopsy. *Legal Medicine*, 12, pp. 233-237.

Finkbeiner, W., *et alii.*, (2009). The autopsy - Past and Present. *Autopsy Pathology - a manual and atlas*, 2ª Edição, Filadélfia, Elsevier, pp. 1-11.

Fonseca, G., *et alii.*, (2008). Autopsia buco máximo Facial: alcances e inserción en protocolo de Autopsia Medicolegal. *Ciência Odontológica*, 5(1), pp. 34-43.

Frari, P., *et alii.*, (2008). A importância do odontologista no processo de identificação humana de vítima de desastre em massa. Sugestão de protocolo de exame técnico-pericial. *Revista Odontológica*, 31, pp. 38-44.

Gallo, A., *et alii.*, (2003). La autopsia clinica en la web: aspectos generales. *Revista Espanhola Patologia*, 36(3), pp. 267-282.

Gonzalez, M., (2010). La autopsia de la cavidad bucal. [Em Linha]. Disponível em <<http://www.gacetadental.com.html>> . [Consultado em 11/04/2012].

Gotzburg, P., *et alii.*, (2006). Forensic odontologists successfully identify tsunami victims in Phuket, Thailand. *Forensic Science International*, 171, pp. 204-207.

Guimarães, M.I., (2009). Importância dos registos dentários em situações de grandes catástrofes. [Dissertação].

Gruber, J., *et alii.*, (2001). The role of radiology in forensic dentistry. *Pesquisa Odontológica Brasileira*, 15(3), pp. 263-268.

Isometsä, E., (2001). Psychological autopsy studies - a review. *European psychiatry*, 16, pp. 379-385.

Heit, O., (2011). Autopsias bucales en odontología legal: revisión de técnicas de incisiones. *Revista de la Asociación de Medicos Forenses e la República Argentina*, 69, pp. 13-16.

Hill, A., *et alii.*, (2010). The role of the forensic odontologist in disaster victim identification: Lessons for management. *Forensic Science international*, 205, pp. 44-47.

Jackowski, C., *et alii.*, (2004). Virtopsy: postmortem imaging of the human heart in situ using MSCT and MRI. *Forensic Science International*, 149, pp. 11-23.

Junior, A., *et alii.*, (2012). Virtual autopsy in forensic sciences and its applications in the forensic odontology. *Revista Odontologia Ciência*, 27(1), pp. 5-9.

Kvaal, S., (2006). Collection of post mortem data: DVI protocols and quality assurance. *Forensic Science International*, 159, pp. 12-14.

Leite, D., *et alii.* Autopsia clinica e autopsia forense semelhanças e divergências. [Em Linha]. Disponível em <www.cpgls.ucg.br>. [Consultado em 10/04/2012].

Leite, M., *et alii.*, (2011). A importância da atuação do odontologista no processo de identificação humana de vitimas de desastre aéreo, *Revista Odontológica do Brasil Central*, 20(52), pp. 52-58.

Luntz, L., *et alii.*, (1973). *Handbook for dental identification - techniques in forensic dentistry*. Estados Unidos, Philadelphia Lippincott Company.

Mainguyague, J., (2006). Comportamiento de la piezas dentarias y sus restauraciones frente a la acción de la temperatura. [Em linha]. Disponível em <<http://gbsystems.com>>. [Consultado em 10/07/2012].

Marchal, A., (2010). L'odontologie medico-legale: La mort et l'identification. [Dissertação].

Mazza, A., *et alii.*, (2005). Observations on dental structures when placed in contact with acids: experimental studies to aid identification processes. *Journal of Forensic Sciences*, 50(2), pp. 1-5.

Ohtani, M., *et alii.*, (2009). Survey of dental diseases in forensic autopsy cases. *Legal Medicine*, 11, pp. 341-343.

Palidar, K., *et alii.*, (2010). Effects of high temperature on different restorations in forensic identification: Dental samples and mandible. [Em linha]. Disponível em <<http://ukpmc.ac.uk>>. [Consultado em 10/07/2012].

Paranhos, L., *et alii.*, (2009). A importância do prontuário odontológico nas perícias de identificação humana. *Revista da Faculdade de Odontologia*, 14(1), pp. 14-17.

Papp, C., *et alii.*, (2007). The role of perinatal autopsy in the management of pregnancies with major fetal trisomies. *Pathology Research and Practice*, 203, pp. 525-531.

Paz, J., *et alii.*, (2002). Autopsia bucal post-exhumación en víctimas de un desastre masivo: Masacre de la Cárcel de Sabaneta, Maracaibo, Venezuela. *Cuadernos de Medicina Forense*, 30, pp. 23-32.

Paz, J., *et alii.*, (2005). Conservación de las estructuras orales y faciales del cadáver quemado. *Redalyc de Revistas científicas de America latina y el Caribe, Espanha y Portugal*, 2(1), pp. 72-83.

Pereira, C., (2012). Identificação Humana em Desastres de Massa: O papel da Medicina Dentária Forense. *Medicina Dentária Forense*. Lisboa, Lidel, pp. 2-26.

Piedrahíta, M., *et alii.*, (2004). Guia pratica para el dictamen odontológico forense. *Instituto Nacional de Medicina Legal y Forenses*, pp. 18-27.

Pretty, L., *et alii.*, (2001). A look at forensic dentistry - Part 1 - The role of teeth in the determination of human identity. *British Dental Journal*, 190(7), pp. 359-366.

Pretty, L., *et alii.*, (2002). Associated postmortem dental findings as an aid to personal identification. *The Forensic Science Society*, 42(2), pp. 65-74.

Pueyo, V., *et alii.*, (1994). Autopsia, extracción y esqueletización de los maxilares. *Odontología Legal y Forense*. Barcelona, masson, S.A., pp. 375-379.

Putz, R., *et alii.*, (2006). Cabeça. *Sobotta - Atlas de anatomia humana*. Vol.1, 22^a Edição, Rio de Janeiro, Guanabara Koogan S.A, pp. 62-69 e 106.

Ravello, C., (2011). L'importance de l'odontologie medico-legale dans l'identification judiciaire. [Dissertação].

Rodriguez, W., *et alii.*, (1985). Decomposition of buried bodies and methods that may aid in their location. *Journal of Forensic Sciences*, 30(3), pp. 836-852.

Savio, C., *et alii.*, (2005). Radiographic evaluation of teeth subjected to high temperatures: experimental study to aid identification processes. *Forensic Science International*, 158, pp. 108-116.

Sakoda, S., *et alii.*, (2000). Dental identification in routine forensic casework: clinical and postmortem investigations. *Legal Medicine*, 2, pp. 7-14.

Seeley, R., *et alii.*, (2004). Aparelho Digestivo. *Anatomia e fisiologia*. 6^a Edição, Loures, Lusociência, pp. 880-883.

Silva, R., *et alii.*, (2008). Identificação de cadáver carbonizado utilizando documentação odontológica. *Journal of Dental Science*, 23(1), pp. 90-93.

Silver, W., *et alii.*, (2009). Classification of Dental Remains. *Dental Autopsy*. Taylor & Francis Group, Londres, pp. 51-59 e 65-75.

Spadácio, C., *et alii.*, (2011a). Análise do comportamento do amálgama de prata sob a ação de calor e sua importância no processo de identificação humana. *Revista Gaúcha de Odontologia*, 59(1), pp.41-44.

Spadácio, C., *et alii.*, (2011b). Análise do comportamento de restaurações estéticas sob a ação de calor e sua importância no processo de identificação humana. *Revista Faculdade de Odontologia*, 16(3), pp. 267-272.

Sweet, D., (2010). Forensic dental identification. *Forensic Science International*, 201, pp. 3-4.

Thali, M., *et alii.*, (2003). Image-guided virtual autopsy findings of gunshot victims performed with multi-slice computed tomography (MSCT) and magnetic resonance imaging (MRI) and subsequent correlation between radiology and autopsy findings. *Forensic Science International*, 138, pp. 8-16.

Thali, M., *et alii.*, (2007). Virtopsy - the Swiss virtual autopsy approach. *Legal Medicine*, 9, pp. 100-104.

Vanrell, J., (2009). Noções de Tanatologia e Identidade e Identificação. *Odontologia Legal & Antropologia Forense*. 2ª Edição, Rio de Janeiro, Guanabara Koogan S.A, pp. 105-119 e 235-236.

Walsh, M., *et alii.*, (2004). When disaster strikes; the role of the forensic radiographer. *The College of radiographers*, 10, pp. 33-43.

Whittaker, D., (1995). Forensic dentistry in the identification of victims and assailants. *Journal of Clinical Forensic Medicine*, 2, pp. 145-151.