

Joianne Sandrine Lopes Melício

Branqueamento em dentes endodonciados



Universidade Fernando Pessoa - Faculdade de Ciências da Saúde

Porto, 2014

Joianne Sandrine Lopes Melício

Branqueamento em dentes endodonciados



Universidade Fernando Pessoa - Faculdade de Ciências da Saúde

Porto, 2014

Joianne Sandrine Lopes Melício

Branqueamento em dentes endodunciados

**Monografia apresentada à Universidade Fernando Pessoa como parte de requisitos
para a obtenção do grau de Mestre em Medicina Dentária**

SUMÁRIO

Uma vez que a procura pela estética dentária vem aumentando significativamente, houve necessidade de procurar alternativas para a recuperação da coloração natural dos dentes quando esta é perdida por inúmeros fatores. O Branqueamento dentário, entre outras técnicas, tornou-se uma possibilidade para restaurar a perda da cor e tonalidade de dentes não vitais, principalmente devido ao trauma, necrose da polpa e falha no tratamento endodôntico. Este estudo tem como objetivo realizar uma revisão de literatura existente nesta área, apresentando as técnicas mais usadas para o branqueamento interno, os agentes branqueadores de uso preferencial e seus respectivos mecanismos de ação, bem como da associação entre o branqueamento interno e a reabsorção dentária externa, e quais as consequências conhecidas para a adesão da resina composta e sistemas adesivo após o branqueamento.

Com este estudo concluiu-se que para a indicação da melhor técnica de branqueamento interno, é importante saber a causa do tratamento endodôntico; que os agentes branqueadores mais utilizados para dentes não vitais, são o peróxido de hidrogênio, peróxido de carbamida e o perborato de sódio, mas desde 2011 apenas o Perborato de sódio está autorizado Pela Comissão Europeia como agente branqueador para uso em consultório para realização de branqueamento interno. Estes agentes podem ser aplicados pela técnica imediata ou termocatalítica, pela técnica mediata ou *Walking bleach*, ou ainda pela técnica mista, associação das duas técnicas, após confecção prévio do selamento cervical para prevenir reabsorções cervicais externas e que a restauração definitiva não deve ser realizada imediatamente após o tratamento branqueador.

Realizou-se uma pesquisa bibliográfica no período de 25 de Fevereiro ao 8 de Maio. A pesquisa foi realizada nas bases de dados: *Medline/ Pubmed, B-on*.

Palavras-chaves: *internal bleaching tooth, bleaching and endodontically treated teeth, non- vital tooth bleaching, intracoronar bleaching*.

ABSTRACT

Since the demand for cosmetic dentistry has been increasing significantly, it was necessary to find alternatives to restore the natural color of teeth that it is lost for many factors. The tooth whitening, among other techniques, became a possibility to restore the loss of tone and color of non-vital teeth, mainly due to trauma necrosis of the pulp and failure in endodontic treatment. The study hereby aims to conduct a review of existing literature in this area, presenting the state of art of the techniques most used for internal bleaching, of the preferred bleaching agents (hydrogen peroxide, sodium perborate, Carbamide Peroxide) and their respective mechanisms of action, as well as the association between the internal bleaching and external reabsorption, and finally, what are the known consequences for joining the composite and adhesive systems after bleaching.

With this study it was concluded that the best indication for the technique of internal bleaching, it is important to find out the cause of endodontic treatment; that the bleaching agents used for most non-vital teeth are hydrogen peroxide, carbamide peroxide and sodium perborate but since 2011 only Sodium perborate is authorized For the European Commission as a bleach for use in office for conducting internal bleaching agent. These agents can be applied immediately or by termocatalítica technique, mediately or by Walking bleach technique, or the mixed technique, combination of two techniques, quilting after previous cervical sealing to prevent external cervical resorption and that the final restoration should not be performed immediately after the bleaching treatment.

We performed a literature search for the period of February 25 to May 8. The survey was conducted in the following databases: Medline / Pubmed, B-on.

Keywords: *internal bleaching tooth, bleaching and endodontically treated teeth, non-vital tooth bleaching, intracoronar bleaching.*

Dedicatória

Dedico este trabalho a minha família que representa a minha base, o meu suporte, a minha força de superação para alcançar mais esta etapa da minha vida. Um obrigado muito especial à minha mãe, ao meu pai e ao meu irmão por sempre me apoiarem e acreditarem em mim. Ao João que foi durante este tempo o meu melhor amigo, o meu porto de abrigo, meu conforto, a minha melhor companhia, quem me limpou muitas lágrimas e me proporcionou os melhores sorrisos. Um obrigado de coração.

Agradecimentos

Quero agradecer primeiramente a Deus que nunca me desamparou.

Agradeço a minha família que mesmo longe sempre esteve presente apoiando e dando força.

Agradeço a Prof. Dra. Joana Domingues pela excelente orientação, e apoio na elaboração do trabalho.

Agradeço a minha amiga Valdivia Tolentino por tudo o que ela representa para mim, e pela ajuda que me deu, para hoje poder estar aqui.

Agradeço as minhas companheiras de casa, guerreiras como eu pelo companheirismo, amizade, muitos momentos de tensão e muitos de risadas e apoio mutuo, Bruna e Gilza.

Agradeço a minha binómia Veruska por me aturar este tempo todo, pelo carinho, pela amizade, a força que não me deixou desistir no início, desde o primeiro dia quando fomos convidadas a trocar impressões uma com a outra.

A minha amigona Vanessa pela amizade, pelo cuidado, pela ajuda que sempre me deu, pelos conselhos, pelas broncas, pela excelente companhia, pelas francesinhas, pelas descobertas, pelo bom gosto pela música que me descontraíam nos momentos de tensão. Companheira é companheira...

Agradeço a minha amiga Helderyse pela amizade de longa data e pela ajuda no trabalho.

Agradeço ao João e sua família por me acolherem como sendo parte da família deles, pelos cuidados, pelo apoio e carinho.

ÍNDICE

I) INTRODUÇÃO	1
II) DESENVOLVIMENTO	4
1- Material e Métodos	4
2- Histórico	4
3- Etiologia do escurecimento dentário	5
4- Indicações e contra-indicações do branqueamento interno	6
i. Indicações.....	7
ii. Indicações com prognóstico incerto.....	7
iii. Contra-indicações.....	7
5- Agentes branqueadores – Mecanismos de ação	8
i. Peroxido Hidrogénio.....	9
ii. Perborato de Sódio.....	11
iii. Peróxido Carbamida.....	13
6- Selamento cervical	15
7- Técnicas de branqueamento interno	19
i. Técnica Termocatalítica.....	21
ii. Técnica <i>Walking bleach</i>	24
iii. Técnica Mista.....	29
8- Reabsorção dentária externa	31
9- Cuidados pós branqueamento	34
10- Restauração após branqueamento	35
IV) CONCLUSÃO	39
V) BIBLIOGRAFIA	41

ÍNDICE DE FIGURAS

Figura 1: Peróxido de Hidrogénio 35%.....	11
Figura 2: Perborato de Sódio.....	13
Figura 3: Peróxido de Carbamida 37 %.....	15
Figura 4: Esquema do correto posicionamento do selamento cervical.....	18
Figura 5: Esquema da aplicação da camada de hidróxido de cálcio antes do selamento cervical em ionômero de vidro.....	19
Figura 6: Registo da cor inicial.....	22
Figura 7: Selamento cervical com ionômero de vidro.....	23
Figura 8: Branqueamento interno com peróxido de hidrogénio a 35%.....	23
Figura 9: Registo da cor final, após branqueamento.....	24
Figura 10: Situação inicial do paciente.....	26
Figura 11: Análise da alteração de cor.....	27
Figura 12: Remoção parcial da obturação.....	27
Figura 13: Aspecto clinico (A) e radiográfico (B) do Selamento Cervical.....	28
Figura 14: Condicionamento Ácido.....	28
Figura 15: Preenchimento da câmara pulpar com o agente branqueador.....	29
Figura 16: Reabsorção externa.....	34

I) INTRODUÇÃO

Os valores estéticos sempre foram considerados importantes pela sociedade influenciando na relação interpessoal, autoestima, e qualificação social. No que diz respeito, à estética dentária, observa-se um aumento significativo da procura pelo Branqueamento dentário, principalmente, em dentes cuja coloração tenha sido alterada tanto de forma intrínseca como extrínseca (Bortolatto, 2012).

As pigmentações dentárias variam na etiologia, aparência, localização, severidade e afinidade a estrutura dentária, e podem ser classificadas como extrínsecas ou intrínsecas ou ainda a combinação das duas (Zimmerli, 2010).

As pigmentações extrínsecas ocorrem pela absorção do material sobre a superfície do esmalte, normalmente de origem externa, enquanto as intrínsecas são determinadas pelas propriedades ópticas do esmalte e dentina e sua interação com a luz, resultante da incorporação de pigmentos no interior destes tecidos (Plotino et al., 2008).

Algumas pigmentações, aparecem como pigmentações superficiais, após a erupção; são as pigmentações naturais, que podem estar sobre a superfície ou incorporadas a estrutura do dente. Outras, são o resultado dos procedimentos odontológicos, as pigmentações iatrogénicas que podem ser evitadas (Rotstein et al., 1997).

A principal razão para o escurecimento de dentes não vitais, é a difusão de sangue da porção coronária da polpa, para os túbulos dentinários. Este escurecimento é provocado por alguns produtos originados da decomposição sanguínea combinados com o sulfeto de hidrogénio, formado pelas bactérias. (Rotstein et al., 1997).

Outros fatores, também contribuem para este processo de escurecimento, como a degradação tecidual através da necrose, a contaminação da cavidade pulpar durante o tratamento, a hemorragia após um trauma, as iatrogenias ocorridas durante o tratamento (por exemplo: abertura coronária demasiadamente conservadora, ocasionando retenção de tecido pulpar e impurezas), os materiais obturadores (cimento a base de óxido de zinco e eugenol) deixados na camara por longos períodos (Boksman et al., 1983) (Van Der Burg et al., 1986)

O Branqueamento dentário, em dentes endodunciados, objetiva a recuperação da coloração natural dos dentes que sofreram descoloração intrínseca. Desde muito cedo, usava-se o perborato de sódio com água. Esta mistura permanecia na câmara pulpar por cinco dias, fazendo-se outra aplicação em seguida, sem o uso de calor. (Spasser, 1961)

Mais tarde, Nutting et al. (1963) relataram o uso associado de perborato de sódio e peróxido de hidrogénio, como agentes branqueadores, com resultados satisfatórios, que se expressam até os dias de hoje.

Stewart (1965) propôs a utilização do peróxido de hidrogênio a 30% numa compressa de algodão dentro da câmara pulpar catalisado por um instrumento aquecido.

Muitos autores, vêm estudando a associação de diferentes produtos, com ou sem aplicação do calor, a fim de obter resultados ainda melhores, sendo que o ingrediente ativo é o peróxido de hidrogénio, que pode ser aplicado diretamente ou pode ser produzido por uma reação química do peróxido de carbamida ou perborato de sódio (Budavari S. et al, 1989).

O Branqueamento dentário deve ser a primeira alternativa em relação a procedimentos restauradores, pois apresenta uma serie de vantagens como tratamento estético (Consolaro et al., 2005).

Segundo Morais et al. (2011), a cor dentária é o fator isolado mais importante no equilíbrio estético do sorriso. Referem ainda, que o branqueamento dentário, é uma alternativa conservadora quando há alterações da cor, permitindo bom resultado estético de uma forma menos invasiva.

O branqueamento não é um tratamento com resultados previsíveis, apesar disto, o índice de sucesso inicial é de 92%. (Morais et al., 2011)

Este trabalho tem como objetivo principal estudar a técnica de branqueamento em dentes endodunciados, o mecanismo de ação dos agentes branqueadores, o material de selamento coronário mais eficaz e os efeitos adversos.

O interesse de apresentar esta revisão bibliográfica, deve-se ao facto, da crescente procura dos pacientes, pelo tratamento que garante estética satisfatória, sendo a área estética, uma área de interesse pessoal da autora, pois tem-se deparado com vários casos de pacientes com o escurecimento de um dos incisivos centrais superiores. Esses procuram um tratamento que seja eficaz, seguro e que lhes garantem uma estética satisfatória. O interesse em aprofundar tais conhecimentos neste assunto, tem como objetivo oferecer ao paciente o melhor tratamento, tendo consciência dos riscos e poder esclarecer ao paciente, todos estes aspetos.

II) DESENVOLVIMENTO

1. Material e Métodos:

Realizou-se uma pesquisa bibliográfica no período de 25 de Fevereiro ao 8 de Maio. A pesquisa foi realizada nas bases de dados: *Medline/ Pubmed, B-on*. Fez-se uso também de material recolhido na biblioteca da Universidade Fernando Pessoa (UFP), e revistas da Faculdade de Medicina Dentária da Universidade do Porto (FMDUP).

As palavras-chaves utilizadas foram: *internal bleaching tooth, bleaching and endodontically treated teeth, non- vital tooth bleaching, intracoronar bleaching*.

Os artigos seleccionados foram do tipo meta-análises, revisões bibliográficas e estudos randomizados, que estavam disponíveis gratuitamente online, em português e inglês sem definir o intervalo de tempo.

2. Histórico:

Apesar da procura pela estética ter aumentado significativamente nos últimos tempos, esta preocupação já existia há muitos anos atrás. Os gregos da antiga civilização, já branqueavam os dentes com vinagre e abrasivos, e os romanos difundiam a técnica branqueadora, baseada no emprego da urina humana e de animais (ureia). Este hábito propagou-se até o século XVIII, difundindo-se por toda a europa (Bispo, 2005).

Ainda assim, pode-se dizer que, os primeiros relatos sobre o branqueamento dentário ocorreram no século XIX. Legramandi (2005) relata, que desde 1850, Dwinelle publicou alguns estudos realizados em dentes não vitais, utilizando compostos que continham cloro, vapor de enxofre e alguns ácidos, obtendo por vezes bons resultados.

Prinz (1924), divulgou a técnica termocatalítica, para dentes tratados endodonticamente. O autor utilizava perborato de sódio mais peróxido de hidrogênio a 30% associado a uma fonte de calor.

Spasser (1961), usou o perborato de sódio com água, mistura que permanecia na câmara pulpar por cinco dias, fazendo-se outra aplicação em seguida, sem o uso de calor.

Mais tarde, Nutting et al (1963) relataram o uso associado de perborato de sódio e peróxido de hidrogénio como agentes branqueadores, apresentando bons resultados.

Stewart (1965), propôs a utilização do peróxido de hidrogênio a 30% numa compressa de algodão dentro da câmara pulpar catalisado por um instrumento aquecido.

Segundo a Ordem dos Médicos Dentistas (OMD) (2014) os produtos de branqueamento dentário, em geral, são classificados pela Comissão Europeia como produtos cosméticos e não como dispositivos médicos.

Ao nível das substâncias envolvidas no branqueamento dentário, existem novas condições para a utilização dos produtos que contêm peróxido de hidrogénio, e outros compostos ou misturas que libertam peróxido de hidrogénio em produtos de branqueamento dentário (Tabela 1). São três os patamares fundamentais previstos pela Diretiva Comunitária e que todos devem conhecer (OMD, 2014):

I - Produtos que contenham valores entre 0.1% e 6% de peróxido de hidrogénio estão proibidos para venda livre e direta ao doente/ consumidor.

II - Produtos que contenham valores abaixo de 0.1% de peróxido de hidrogénio estão disponíveis no mercado ao consumidor sob a supervisão do INFARMED, I.P. aplicável aos produtos cosméticos.

III- Produtos que contenham valores acima ou equivalente a 6% de peróxido de hidrogénio, estão proibidos pela Diretiva Comunitária, ao nível da regulação de produtos cosméticos, a comercialização.

Tabela de conversão		
1% De peróxido de Hidrogénio = a 2,77% de peróxido de Carbamida		
Peroxido de Hidrogénio	Peroxido de Carbamida	Perborato de sódio
0,1%	0,28%	
3,6%	9,94%	
4,4%	12,19%	
6%	16,62%	3%

Tabela 1: Tabela de conversão dos agentes branqueadores (OMD, 2014).

Diante disto pode-se concluir que desde 2011 apenas o Perborato de sódio está autorizado como agente branqueador para uso em consultório para realização de branqueamento interno (OMD, 2014).

A OMD (2014) em parceria com o INFARMED, I.P. está a criar instrumentos de apoio à decisão, nomeadamente no domínio técnico-científico, a fim de ponderar se é possível classificar como dispositivos médicos, os produtos de branqueamento dentário com valores superiores a 6% de peróxido de hidrogénio ou equivalente.

3. Etiologia do Escurecimento Dentário:

Boksman et al. (1983) associaram o escurecimento dentário à degradação dos tecidos, durante o processo de necrose, contaminação da cavidade pulpar durante a endodontia, os erros cometidos durante o tratamento endodôntico, como acesso coronal inadequado, insuficiência de irrigação e debridamento, ou ainda por alguns materiais obturadores contendo prata ou óxido de zinco e eugenol.

Dez anos mais tarde Barateri et al. (1993), também relataram que o escurecimento de um dente não vital, estaria geralmente associado ao fenómeno de necrose pulpar, sendo que o grau de escurecimento estaria diretamente relacionado com o tempo em que a polpa esteve necrosada.

O escurecimento do dente pode ser provocado, por diversos fatores etiológicos, mas normalmente, os dentes tratados endodonticamente podem escurecer associados a

fatores locais, como pigmentos resultantes de material aplicado na câmara pulpar, durante procedimento endodôntico, caracterizando-se como iatrogenias; pigmentos resultantes da necrose; pigmentos resultados de hemorragias intrapulpares, resultantes de traumas e pulpectomias. (Consolaro et al., 2005)

No entanto, estudos mais recentes relatam, que as causas de escurecimento local são: necrose pulpar, hemorragia intrapulpar, restos de tecido pulpar subsequentes à terapia endodôntica, materiais endodônticos, materiais usados na obturação coronal, reabsorção da raiz e envelhecimento dentário (Plotino et al., 2008) (Zimmerli et al., 2010)

4. Indicações e contra-indicações do branqueamento interno:

Segundo De Deus (1992), é necessário avaliar alguns pré-requisitos para a realização do tratamento branqueador. Dentre estes destacam-se:

- 1- O canal radicular deve estar devido e hermeticamente obturado, para não permitir a penetração do produto branqueador;
- 2- A coroa deve estar relativamente intacta;
- 3- Deve-se remover toda e qualquer dentina cariada e/ou amolecida, quando existente;
- 4- Substituir restaurações, principalmente quando elas são, também, responsáveis pelo escurecimento da coroa.

Já em 1991, Leonardo e Leal ressaltaram a importância do conhecimento dos fatores etiológicos locais e gerais do escurecimento coronário, para avaliar e prever se o tratamento proposto, está bem indicado para cada caso em particular. Dentes que apresentam fissuras no esmalte, por exemplo, em princípio, são contra-indicados, uma vez que o produto branqueador pode atravessar as fissuras e causar danos aos tecidos moles. Assim sendo, há que se considerar as indicações e contra indicações ao branqueamento, em dentes endodonciados.

i.Indicações: (Leonardo e Leal, 1991)

- Escurecimentos recentes (quanto mais recente o escurecimento, maior probabilidade de se conseguir um resultado satisfatório).
- Escurecimentos após necrose (decomposição pulpar)
- Escurecimentos em dentes jovens (maior diâmetro dos canalículos dentinários).
- Dentes pigmentados por tetraciclina, que já estejam endodunciados.

ii.Indicações, com prognóstico incerto: (De Deus 1992)

- Pigmentações metálicas;
- Escurecimentos antigos (alguma melhoria);
- Dentes traumatizados (possibilidade de reabsorção)

iii. Contra-indicações: (De Deus 1992)

- Escurecimentos por medicamentos (tetraciclina) em dentes não vitais;
- Deposição de dentina (calcificação distrófica) em dentes com vitalidade;
- Falta de estrutura dentária remanescente.

Entretanto, Pfau et al. (2006) e Moura-Morais et al. (2008) apresentaram como principais contra-indicações:

- Aplicação em gestantes;
- Durante o período de amamentação;
- Indivíduos que não conseguem abandonar o hábito do tabagismo durante o período de tratamento;

- Indivíduos menores de 18 anos;

Nas crianças a possibilidade do dente escurecer após o traumatismo e depois retornar a sua coloração normal sem tratamento é maior do que nos jovens e adultos, pois nas crianças os canalículos dentinários são mais amplos, o que acaba permitindo a reabsorção da hemoglobina, que penetrou nos túbulos em decorrência do traumatismo. (Bonifácio et al., 2008).

Segundo Baratieri et al. (2001) e Catão et al. (2007), as limitações do tratamento de branqueamento dentário interno se encontram intimamente relacionadas aos casos de escurecimento dentário por uso de medicamentos, pigmentação metálica, deposição de dentina e falta de estrutura dentário remanescente.

5. Agentes branqueadores – Mecanismos de ação:

A maioria dos agentes branqueadores, promovem o branqueamento, através de um processo de oxidação, decorrente da libertação de radicais livres; provenientes da decomposição do peróxido de hidrogénio; que reagem com as macromoléculas responsáveis pelos pigmentos (Haywood, 1992).

A principal substancia ativa é o peróxido de hidrogénio, que é liberto tanto na decomposição do perborato de sódio como no peróxido de carbamida (Haywood, 1992).

Os agentes branqueadores, são veículos de radicais de oxigénio, que possuem baixo peso molecular, sendo assim, podem difundir-se através dos espaços interprismaticos do esmalte e dentina. As moléculas pigmentadas são quebradas em cadeias de moléculas menores, diminuindo a intensidade da cor e promovendo o efeito branqueador (Morais et al., 2011).

Segundo Farias et al. (2003), desde 1800, aplicava-se para branqueamento dentário produtos à base de cloreto ou hidrocloreto de sódio, cloreto de alumínio, ácido oxálico, peróxido de hidrogénio, peróxido de sódio, entre outros, os quais agem como agentes oxidantes na porção orgânica do dente promovendo a remoção de manchas. Apesar

disso destaca-se atualmente o peróxido de hidrogénio, perborato de sódio, e o peróxido de carbamida como sendo os mais usados (Rodrigues et al., 2004) (Moura-Morais et al., 2007) (Carvalho et al., 2008).

Mas, foi a partir de 1910, 1938 e 1989, respetivamente, que o peróxido de hidrogénio, o perborato de sódio associado ao peróxido de hidrogénio, e o peróxido de carbamida passaram de fato a serem utilizados como agentes branqueadores na clínica odontológica (Farias et al., 2003).

Entretanto, conforme Riehl e Nunes (2007), uma nova categoria de agentes branqueadores, com concentrações maiores, tem sido desenvolvidas na atualidade, com o intuito principal de acelerar a velocidade da terapia branqueadora, mediante a agregação do uso de fontes de luz, cujo objetivo principal é potencializar e acelerar sua ação.

i. Peróxido de Hidrogénio:

O peróxido de hidrogénio é um líquido incolor de sabor amargo (Fig.1). É altamente solúvel em água, e dependendo da sua concentração, quando diluído dá origem a uma solução ácida. A produção de peróxido de hidrogénio provoca libertação de radicais de oxigénio, altamente reativos com o corpo humano, através das reações de oxirredução. Normalmente estas reações estão associadas a interação com metais de transição como ferro e o cobre. É a partir desta reação, que o processo de branqueamento ocorre (Naik et al., 2006).

Conforme explicações de Farias et al (2003), Carvalho et al (2008) e Martins et al. (2009), quando o peróxido de hidrogénio entra em contato com a humidade, este se transforma em H₂O (água) e O₂ (oxigénio). Este O₂, através de reações químicas de oxirredução, segundo o que dizem estes autores, seria o responsável pelo branqueamento, ao reagir com os pigmentos, promovendo o rompimento das fracas ligações entre as moléculas cromatógenas e a matriz orgânica. As moléculas resultantes, vão se tornando cada vez menos resistentes e incolores. Mediante o tempo de contato e

da concentração do agente branqueador, a efervescência da reação, acabaria por arrastar o remanescente molecular do pigmento para fora da estrutura dentária (Legramandi, 2005) (Riehl, 2007).

Carrascos L. et al. (2004) propõem a utilização de géis de peróxido de hidrogénio ativados pelas luzes alógenas, LED ou Laser, para acelerar a dissociação do agente branqueador, pois o peróxido de hidrogénio apresenta em condições normais uma dissociação lenta. Ainda ressaltam que, os novos sistemas branqueadores a base de peróxido de hidrogénio de 35 a 50 % fotossensíveis, apresentam unidades foto-ativadores também presentes nas resinas compostas, na sua composição, que agem como aceleradores quando se expõe o gel branqueador a fontes luminosas, na faixa de 450 a 500 nm.

Segundo Carvalho et al. (2008), as soluções de peróxido fluem livremente através do esmalte e da dentina. O seu baixo peso molecular, em relação ao da estrutura básica do esmalte dentário, facilita este processo. O esmalte é composto essencialmente por substâncias inorgânicas (96%), apresentando microporosidades, o que favorece à interação, diluição e reação química com o peróxido de hidrogénio, que, quando iniciada, liberta radicais livres de hidrogénio (H⁺) e hidroxilo (OH⁻), sendo que, a oxirredução causaria uma dissolução sobre a superfície do esmalte devida à queda do pH. Assim, de acordo com Becker et al. (2009), o peróxido de hidrogénio pode formar diferentes formas de O₂ ativo, dependendo da temperatura da reação, do pH, do estímulo luminoso aplicado para potencializar a ação do agente branqueador e outros aspetos.

Carrascos et al. (2004) realizaram um estudo sobre a eficácia e a permeabilidade dentinária ao peróxido de hidrogénio a 35%, com três diferentes técnicas de branqueamento. Os dentes avaliados foram escurecidos artificialmente com sangue. Os resultados mostraram que o peróxido de hidrogénio 35 %, quando utilizado no branqueamento dentário interno, ativado por LEDs, por luz halógena ou na técnica convencional *walking bleach*, foi igualmente eficaz em obter tonalidades iguais ou mais claras do que a cor original de dentes escurecidos artificialmente com sangue. Em relação a permeabilidade dentinária, os resultados do teste de permeabilidade afirmaram

que o uso do peróxido de hidrogénio a 35% nas técnicas avaliadas promoveu aumento, na permeabilidade dentinária, estatisticamente semelhante entre elas.

Para Zimmerli et al. (2010), o peróxido de hidrogénio é um agente branqueador efetivo, mas deve ser utilizado com cuidado quando aplicado em altas concentrações (> 30%) em dentes não vitais para evitar risco de reabsorção cervical externa.

Mas, para Moraes et al. (2011), o emprego da técnica imediata de branqueamento interno, com peróxido de hidrogénio a 35% é eficaz e biologicamente segura, pois permite menor tempo de permanência do agente branqueador, na câmara pulpar devido a elevada capacidade de oxidação.

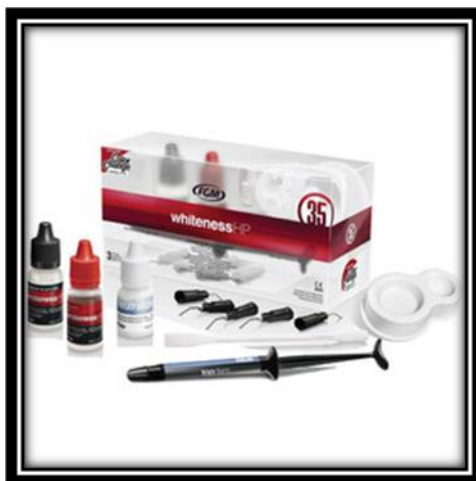

Figura 1: Peróxido de Hidrogénio 35% (Ident, Catalogo FGM, 2014).

ii. Perborato de Sódio:

O perborato de sódio é normalmente encontrado em pó de fina granulação, misturado com água formando uma pasta (Fig.2). Esta forma de utilização vem sendo referenciada desde 1961 por Spasser (Pinto de Oliveira et al., 2006).

Atualmente pesquisas foram feitas e muitos autores afirmam que sua eficácia mantém mesmo quando administrado com diferentes veículos como é o caso do peróxido de

hidrogénio (Kaneko et al., 2000) (Carvalho et al., 2002), ou ainda géis de clorexidina (Pinto de Oliveira et al., 2006).

Na presença de ácidos e água, o perborato de sódio decompõe-se em metaborato de sódio, peróxido de hidrogénio e oxigénio. Como resultados desta reação, são formados radicais hidroperoxil e hidroxilo, extremamente eletrófilos e instáveis. Na busca da estabilidade, combinam-se com moléculas orgânicas e resultam em reações de oxirredução, com moléculas de pigmentação escura, transformando-se em moléculas mais simples e, portanto mais claras (kaneko et al., 2000).

Os estudos realizados por Kaneko et al. (2000), demonstraram que o perborato de sódio é um pó estável fora da humidade e demonstra uma perda muito pequena de oxigénio ativo, durante seu armazenamento.

Durante um período de seis dias, autores concluíram não haver diferença estatística para o resultado final do branqueamento interno quando se utiliza perborato de sódio mono, tri ou tetra-hidratada, associado com peróxido de hidrogénio a 30% e perborato de sódio tetra-hidratado com água. A troca das substâncias ocorreu nos dias 1 e 3, diminuindo-se o tempo de espera para as trocas de medicação. Mesmo assim, verificou-se uma taxa de sucesso no branqueamento que variou de 46 a 77%. Isso confirma que intervalos menores que o preconizado pela literatura podem ser eficazes (Weiger et al., 1994).

Foram comparados diferentes veículos no processo de branqueamento com perborato de sódio, em incisivos bovinos pigmentados com sangue humano. Compararam perborato de sódio associado a gel de clorexidina a 2 % com água e peróxido de hidrogénio 30 % com outros agentes branqueadores, como peróxido de carbamida e peróxido de hidrogénio a 30 %. Apesar do gel de clorexidina ter apresentado um bom potencial como veículo de perborato de sódio, os grupos que utilizaram um veículo aquoso obtiveram resultado branqueador mais rápido do que aqueles que utilizaram um veículo gel. Quando se comparam perborato de sódio associado a água e o perborato de sódio associado a peróxido de hidrogénio 30 %, os resultados foram similares e não foram estatisticamente significativos (Pinto de Oliveira et al., 2006).

Os trabalhos realizados por Warren et al. (1990), compararam a eficácia da mistura de perborato de sódio mais peróxido de hidrogénio a 30%, com a mistura de perborato de sódio mais água, sendo que a primeira mistura se mostrou mais eficaz.

Por outro lado Ari e Ungor (2002), compararam *in vitro* a eficácia de branqueamento realizado com perborato de sódio misturado como água ou peróxido de hidrogénio. Concluíram que relativamente a estabilidade da tonalidade dos dentes tratados, tanto a primeira como a segunda mistura apresentaram resultados elevados, em concentrações de 3% e 30%.

Varios autores recomendam o uso de perborato de sódio como material de escolha em branqueamento de dentes não vitais porque é um material mais seguro e mais fácil de controlar do que soluções mais concentradas de peróxido de hidrogénio (Plotino et al., 2008) (Zimmerli et al. 2010).



Figura 2: Perborato de Sódio (Ident, Catalogo FGM, 2014).

iii. Peróxido de carbamida:

O peróxido de carbamida é um composto orgânico branco e cristalino, formado por ureia e peróxido de hidrogénio e empregado em diferentes concentrações (Fig.3). Num ambiente hidrofílico, ele se degrada em, aproximadamente, 3% de peróxido de hidrogénio e 7% de ureia. Atualmente os produtos branqueadores comerciais mais utilizados a base de peróxido de carbamida, contém na maioria dos casos, glicerina em

diferentes concentrações, o que o torna quimicamente mais estáveis em comparação com o peróxido de hidrogénio (Gurgan et al., 1996).

No entanto Naik et al (2006) estudaram a estabilidade das soluções de peróxido de carbamida, e relataram que são muito instáveis quando em contato com a saliva ou a estrutura dentária, decompondo-se imediatamente em peróxido de hidrogénio e ureia. O peróxido de hidrogénio por sua vez decompõe-se em água e oxigénio, enquanto a ureia forma dióxido de carbono e amónia, o que promove a neutralização do meio ácido, atuando conjuntamente com o fluxo salivar elevando o pH. Tendo em vista este aumento de pH, pode-se concluir que o peróxido de carbamida não promove desmineralização da estrutura dentária.

Lee et al. (2004) avaliaram a difusão do peróxido de hidrogénio e as mudanças de pH extra-radicular, utilizando peróxido de carbamida a 35%, peróxido de hidrogénio a 35%, ou perborato de sódio com água destilada, para branqueamento interno de dentes escurecidos artificialmente com sangue humano. A quantificação do peróxido de hidrogénio que se difundiu para a água foi mensurada através de um espectrofotómetro previamente calibrado, e as medidas do pH foram realizadas através dum pagómetro. A difusão do extra-radicular do peróxido de hidrogénio foi inversamente proporcional ao aumento do pH da raiz. A quantidade de peróxido de hidrogénio no meio extra-radicular foi significativamente menor nos grupos com peróxido de carbamida e no do perborato de sódio com água do que no grupo de peróxido de hidrogénio. Conclui-se então que o peróxido de carbamida a 35% pode ser uma alternativa ao perborato de sódio e ao peróxido de hidrogénio a 30 e 35%, usados atualmente para branqueamento interno.

Estudos realizados descreveram sucessos clínicos ao usar uma mistura consistente de perborato de sódio e de peróxido de carbamida 10% em gel. Esta suspensão foi usada como obturação intra-coronária temporária, o que levou a uma estabilidade a longo prazo do branqueamento dentário (Aldecoa e Mayodomo, 1992).

Segundo Plotino et al. (2008), tanto o Peróxido de hidrogénio, como o perborato de sódio e o peróxido de carbamida estão bem indicados para o branqueamento dentário interno. Apesar disso, muitos autores afirmam que tempos prolongados para trocas do

agente branqueador na técnica *walking bleach* atrasam o resultado final, pois nos dias de espera a difusão do peróxido de hidrogénio não é significativa. Ressaltam ainda, que em dentes mais velhos as trocas do agente branqueador devem ser feitas diariamente, enquanto para dentes jovens, as trocas devem ser feitas com intervalos de um dia, para que se obtenha resultados mais efetivos em menor intervalo de tempo, sem oferecer riscos ao paciente (Camps et al., 2007).



Figura 3: Peróxido de Carbamida 37 % (Ident, Catalogo FGM, 2014).

6. Selamento Cervical:

A realização do selamento cervical tem-se mostrado como manobra de escolha, para impedir a difusão das substâncias branqueadoras no sistema de canais radiculares e, conseqüentemente, disseminação para o tecido periodontal via túbulos dentinários. Bases protetoras colocadas na superfície interna da dentina radicular, podem reduzir a ocorrência de reabsorção cervical externa da raiz, impedindo a infiltração de materiais branqueadoras da câmara pulpar para a superfície externa radicular (Dezotti et al., 2002).

Oliveira D. et al (2003), avaliaram *in vitro* a eficácia do selamento cervical, com espessura de 3mm, abaixo da junção amelo-cementaria, com cimento de ionômero de vidro modificado por resina e cimento de ionômero de vidro, com o objetivo de evitar

ou minimizar a infiltração ao longo dos túbulos dentinários em direção apical. Após a realização do selamento, uma pasta de perborato de sódio e peróxido de hidrogénio 30% foi colocada dentro da câmara pulpar por três dias, e a abertura foi selada. Através do uso de corante, foi observado que não houve diferença estatística significativa entre os materiais testados, havendo infiltração no interior dos túbulos dentinários para todos os grupos, quando o selamento era colocado abaixo da junção amelo-cementária. Entretanto, a colocação do selamento cervical antes do procedimento de branqueamento interno ainda é recomendado.

Outros autores como Dezotti et al. (2002) confirmam esta passagem do agente branqueador para o lado exterior da raiz. Eles avaliaram a variação do pH e da permeabilidade da dentina cervical em dentes submetidos ao tratamento branqueador interno. O nível do corte da obturação endodôntica e a realização ou não do selamento cervical variou em cada grupo. Os agentes utilizados foram: o perborato de sódio com peróxido de hidrogénio a 30% e com água, e peróxido de hidrogénio a 30%. As leituras do pH da água em que os dentes foram imersos foram realizadas após 30 minutos, 24, 48 e 72 horas do início do procedimento. Houve diferença significativa de pH dos grupos experimentais e do grupo controlo, indicando a passagem dos agentes branqueadores para a água. Não houve diferença de pH em relação aos tempos avaliados. Todos os grupos experimentais mostraram aumento da permeabilidade em relação ao grupo controlo. Os agentes branqueadores aumentam a permeabilidade dentinária e as bases protetoras não foram capazes de prevenir a passagem desses agentes para a superfície externa da raiz.

Gomes et al. (2007), com o objetivo de verificar, *in vitro*, a capacidade de selamento cervical de quatro materiais diferentes, utilizaram 88 incisivos inferiores permanentes extraídos, distribuídos aleatoriamente em dois grupos: G1=perborato de sódio; G2=Cristal de ureia. Cada grupo foi subdividido em quatro subgrupos (n=11): A=cimento de fosfato de zinco; B= Riva (Cimento de ionomero de vidro que não contem resina); C= Vitrofill(cimento de ionomero de vidro); D= Biocal (cimento de hidróxido de cálcio fotopolimerizavel). Os selamentos foram feitos 2 mm aquém do colo do dente. Após o branqueamento (sete dias, 37°C), impermeabilização das faces externas e atuação da fucsina básica 0,5% no interior da câmara coronária por 24h a

37°C, os espécimes foram lavados e seccionados transversalmente na região do selamento. Foi avaliada visualmente a infiltração lateral, em escores que variaram de 0 (nenhuma infiltração) a 4 (infiltração até a face externa). Assim foi possível verificar que o Biocal mostrou superior capacidade seladora em relação aos demais materiais testados, e o cimento de fosfato de zinco apresentou os maiores níveis de infiltração.

Em 2008, num estudo sobre a eficácia dos materiais utilizados para selamento cervical, Gomes et al. avaliaram a eficiência de três materiais usados na confecção do selamento no procedimento branqueador. Utilizaram 36 caninos humanos recém-extraídos e divididos em quatro grupos experimentais, de nove dentes cada grupo. O grupo I foi o grupo controle, no qual não se realizou nenhum selamento da região cervical; o grupo II corresponde ao selamento feito pelo cimento de ionômero de vidro quimicamente ativado (Vidrion R); no grupo III utilizou-se o cimento de ionômero de vidro modificado por resina (Vitremmer); e no grupo IV foi utilizado o cimento restaurador temporário Coltosol. Uma pasta de perborato de sódio com peróxido de hidrogênio a 30% foi colocada na câmara pulpar por sete dias, seguido da colocação do corante para posterior avaliação da microinfiltração. Os resultados obtidos entre os grupos experimentais foram estatisticamente significativos. Como conclusão do trabalho, os autores relataram que nenhum dos grupos proporcionou um bom selamento cervical, no entanto o G IV (Coltosol) obteve o melhor resultado, seguido do G III (Vitremmer). O GII demonstrou precárias propriedades seladoras, estatisticamente semelhantes ao grupo controle (Gomes et al., 2008).

Costa et al. (2010), com o propósito de avaliar a capacidade de selamento cervical de dois tipos de materiais, utilizaram 22 incisivos inferiores humanos extraídos, que foram divididos aleatoriamente em 4 grupos: Grupo I - 9 dentes selados com cimento de ionômero de vidro fotopolimerizável; Grupo II - 9 dentes selados com cimento de resina; Controle negativo - 2 dentes selados apenas com guta-percha e que não receberam solução branqueadora; Controle positivo - 2 dentes selados apenas com guta percha e que receberam apenas o peróxido de hidrogênio. Após o selamento cervical, foi colocado o peróxido de hidrogênio 35% e restaurado provisoriamente com ionômero de vidro. Após a impermeabilização externa, os dentes foram submersos até a região de cingulo em recipientes contendo 3 ml de água. Decorridos sete dias, os dentes foram

removidos e com o auxílio de uma pipeta automática foi extraído 1 ml da composição de cada amostra e colocado em uma cubeta de quartzo, adicionando então 1 ml de sulfato ferroso 0,1 ml/I e 1 ml de tiosulfato de potássio 0,2 ml/I. As amostras foram submetidas à leitura com espectrofotômetro, e os resultados analisados estatisticamente concluindo que o cimento de resina, quando utilizado como selamento cervical, foi mais eficaz do que o ionómero de vidro.

Alguns autores preconizam uma outra medida preventiva a utilização de hidróxido de cálcio para a alcalinização do meio, imediatamente sobre a guta-percha seladora do tratamento endodôntico prévio. Sobre o hidróxido de cálcio deve ser posicionado de 1 a 2 mm de cimento de ionómero de vidro (Fig.4), para selar a entrada do canal e os túbulos dentinários, que poderiam permitir difusão do agente branqueador até o tecido periodontal. Sendo assim o hidróxido de cálcio funciona como uma barreira química, e o ionómero de vidro como uma barreira mecânica à penetração de subprodutos cáusticos dos agentes branqueadores (fig. 5) (Bispo e Mondelli, 2005).

Segundo os estudos comparativos entre os diferentes materiais utilizados para a confecção do selamento cervical, Melo Júnior et al. (2011) verificaram que o tipo de material interfere nos níveis de infiltração coronário, obtendo-se valores menores quando utilizaram cimento de ionómero de vidro fotopolimerizável e do cimento de hidróxido de cálcio fotopolimerizável, independentemente do material branqueador utilizado (Melo Junior et al.,2011).

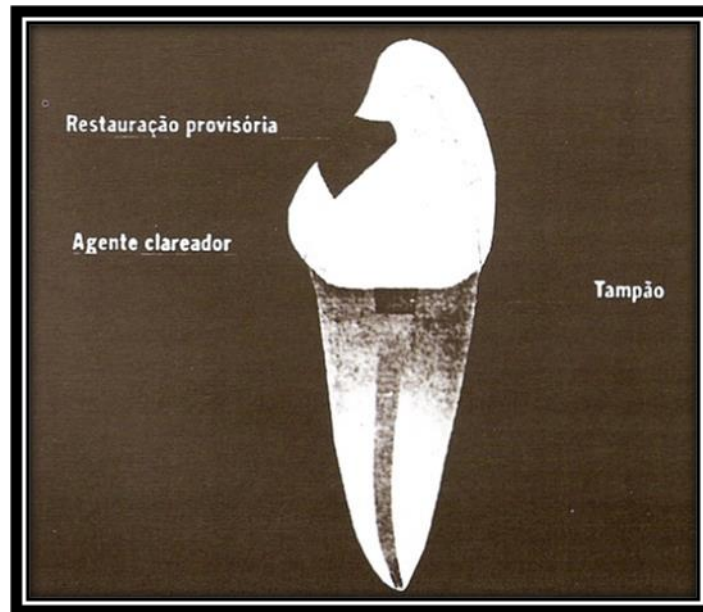


Figura 4: Esquema do correto posicionamento do selamento cervical (Erhardt M.C. et al., 2003).

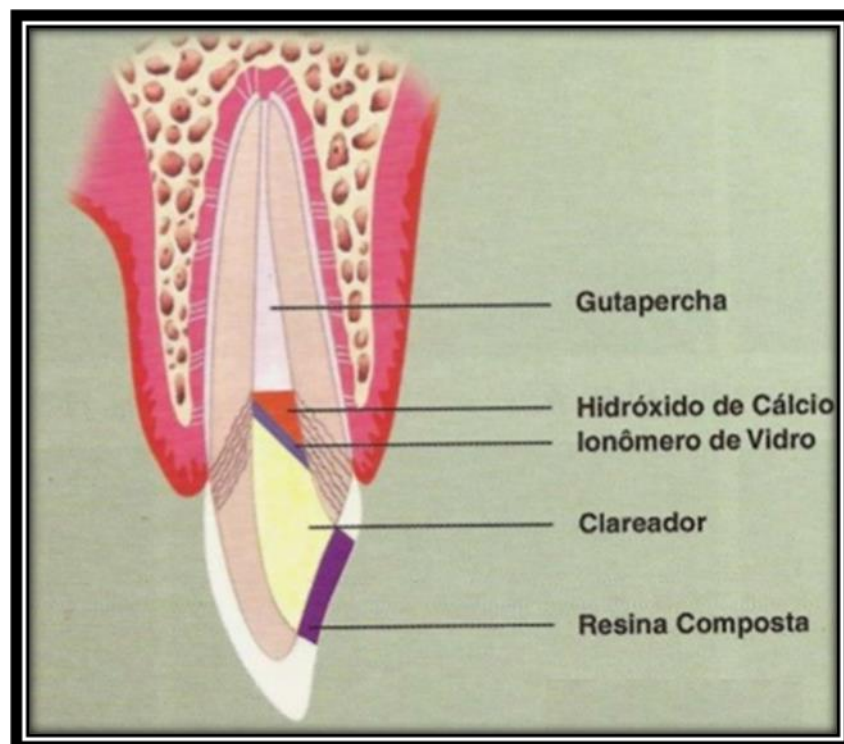


Figura 5: Esquema da aplicação da camada de hidróxido de cálcio antes do selamento cervical em ionômero de vidro (Baratieri et al., 2002).

7. Técnicas de Branqueamento interno:

Existem 2 técnicas de uso mais frequente no branqueamento interno, denominadas Termocatalítica e *walking bleach*. A maior diferença entre as duas técnicas é o método de liberação do oxigênio ativo dos compostos químicos branqueadores (Vieira et al., 2012).

É de suma importância o conhecimento do passo-a-passo das diferentes técnicas de branqueamento interno. Primeiramente deve-se analisar a qualidade de estrutura dentária remanescente, restaurações existentes e análise radiográfica do tratamento endodôntico e verificar o limite apical e a condensação lateral do elemento dentário a ser branqueado. Em seguida, seleciona-se a cor desejada para o dente que será branqueado em uma escala de cor, de modo a se ter um parâmetro do grau de branqueamento. Após estes procedimentos, o médico-dentista deve realizar a abertura coronária e a limpeza de todo remanescente do teto da câmara pulpar, material obturador e dentina cariada, quando existentes no interior da câmara pulpar. Depois, faz-se a proteção dos tecidos moles, com isolamento absoluto para evitar contato do agente branqueador com as estruturas bucais e face. Posteriormente realiza-se o selamento cervical e dos túbulos dentinários que se dirigem à região do colo dental, a fim de prevenir o escoamento do gel branqueador para a região cervical e radicular da estrutura dentária, prevenindo-se, assim reabsorções nestas regiões (Catão et al., 2007).

Após realizado todos estes procedimentos, aplica-se o produto branqueador de escolha. Na aplicação mediata, de perborato de sódio + água a 30%, em forma de pasta espessa ou apenas o pó de perborato de sódio, Catão et al. (2007) explicam que deve-se preencher toda a câmara pulpar. Deixa-se espaço apenas para restauração do acesso endodôntico com resina composta fotoativa. Após a realização deste procedimento o médico dentista deve avaliar o dente 72 horas após a introdução do produto branqueador ou uma semana após a primeira sessão. Relatam ainda que, assim que a cor desejada tenha sido alcançada, deve-se remover a restauração do acesso, irrigar a câmara pulpar com água e preenche-la com pasta de hidróxido de cálcio (Catão et al., 2007).

No caso de se optar pela técnica termocatalítica, utiliza-se associado à técnica o laser e/ou LEDs para potencializar o efeito do branqueador, Nestes casos Zanin et al. (2006) explicam que o médico dentista deve seguir as orientações fornecidas nos manuais dos aparelhos, no que diz respeito ao tempo de aplicação da luz, tempo de espera entre as passagens, posicionamento e distância da ponteira, para iluminar bem toda a área a ser irradiada. Entretanto, Zanin et al. (2006) relatam que, quando comparado o uso de laser com os LEDs durante a sessão de tratamento, os LEDs, não geram calor durante a sua aplicação tornando o tratamento mais confortável. Todavia, para a obtenção de melhores resultados, o protocolo deve ser seguido criteriosamente. Além disso, é preciso lembrar que as fontes potencializadoras e/ou ativadoras dos agentes branqueadores não são as responsáveis pela eficácia do tratamento branqueador (Zanin et al.,2006).

i.Técnica Termocatalítica:

Na técnica termocatalítica, também conhecida por técnica imediata, relatam que o branqueamento é realizado numa única sessão e tem como fator coadjuvante a aplicação do calor, através de instrumentos aquecidos ou equipamentos geradores de calor. Os agentes branqueadores normalmente empregados são o peróxido de hidrogênio ou de carbamida a 35%, e essa técnica é exclusiva para uso em consultório dentário. (Bispo e Mondelli, 2005).

O calor catalisa os produtos de decomposição dos agentes branqueadores em radicais livres oxidantes instáveis, assim como impulsiona os agentes branqueadores através de processos de expansão e difusão por entre os túbulos dentinários. (Vieira et al., 2012).

Sequência clínica da Técnica Termocatalítica (Fig 6 à 9) (Bortolatto et al., 2012):

- 1- Exame radiográfico da excelência do tratamento endodôntico;
- 2- Escolha da cor do dente a ser branqueado e da cor original dos dentes do paciente;

- 3- Abertura coronária, remoção do remanescente do teto da câmara pulpar e remoção de dentina cariada, quando houver;
- 4- Tomada das medidas para realização do selamento cervical
- 5- Isolamento absoluto do campo operatório;
- 6- Confeção e ajuste do selamento cervical de cimento;
- 7- Condicionamento ácido fosfórico à 37% por 15 segundos e lavagem por 30 segundos de toda a câmara pulpar e face vestibular do dente a ser branqueado, somente na primeira sessão;
- 8- Aplicação, na câmara pulpar e face vestibular, do peróxido de hidrogênio à 35% + fonte luminosas.
- 9- Lavagem da câmara pulpar para limpeza do agente branqueador na mesma sessão;
- 10- Aplicação de pasta de hidróxido de cálcio intra - câmara pulpar, por 7 dias, e restauração provisória da câmara pulpar.
- 11- Repetição do tratamento semanalmente, quando necessário;
- 12- Restauração final com ionômero e resina composta.

O peróxido de hidrogênio é aplicado isoladamente intra-câmara pulpar, sendo ativado fonte de luz que gere calor. O aumento de temperatura proporciona maior liberação de oxigênio e aumento da permeabilidade dentária, diminuindo o tempo necessário para o branqueamento.

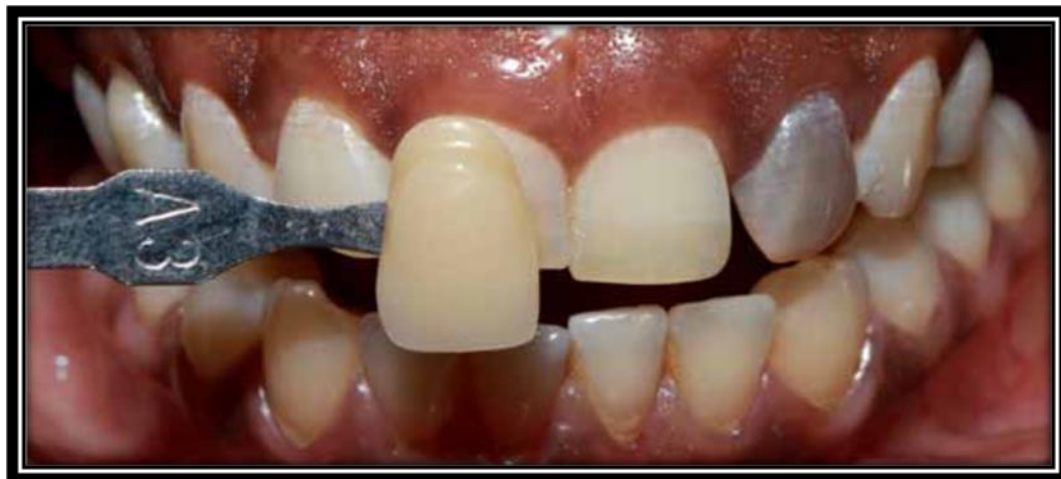

Figura 6: Registo da cor inicial do dente (Bortolatto et al., 2012)

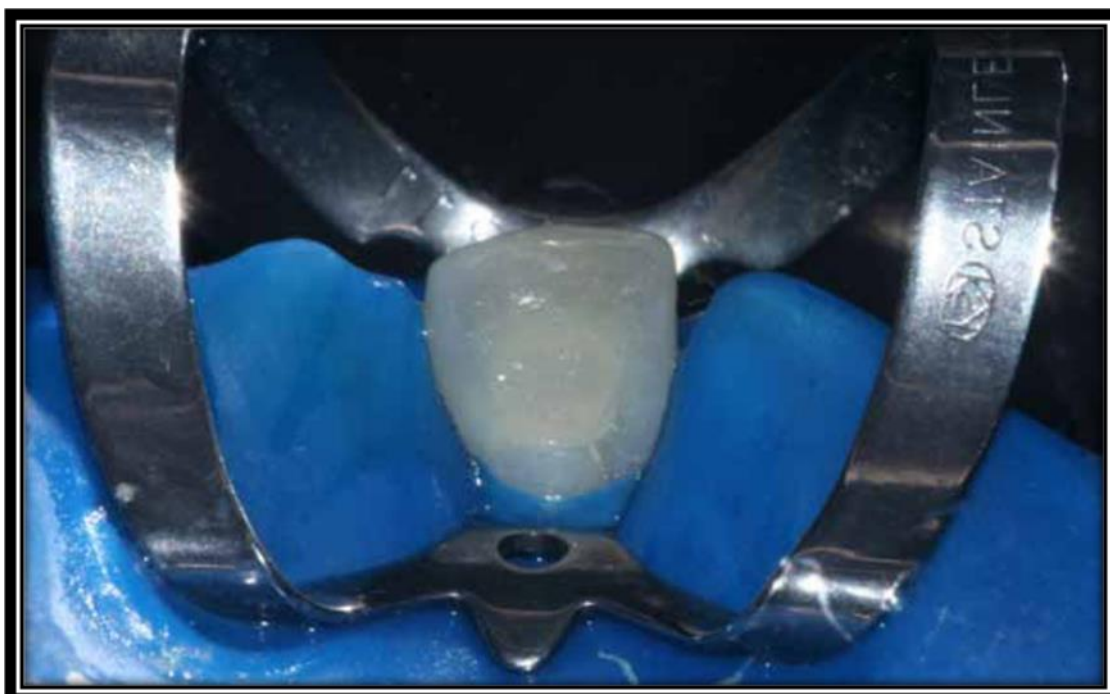

Figura 7: Selamento cervical com ionômero de vidro (Bortolatto et al., 2012).



Figura 8: Branqueamento interno com peróxido de hidrogénio a 35% (Bortolatto et al., 2012).

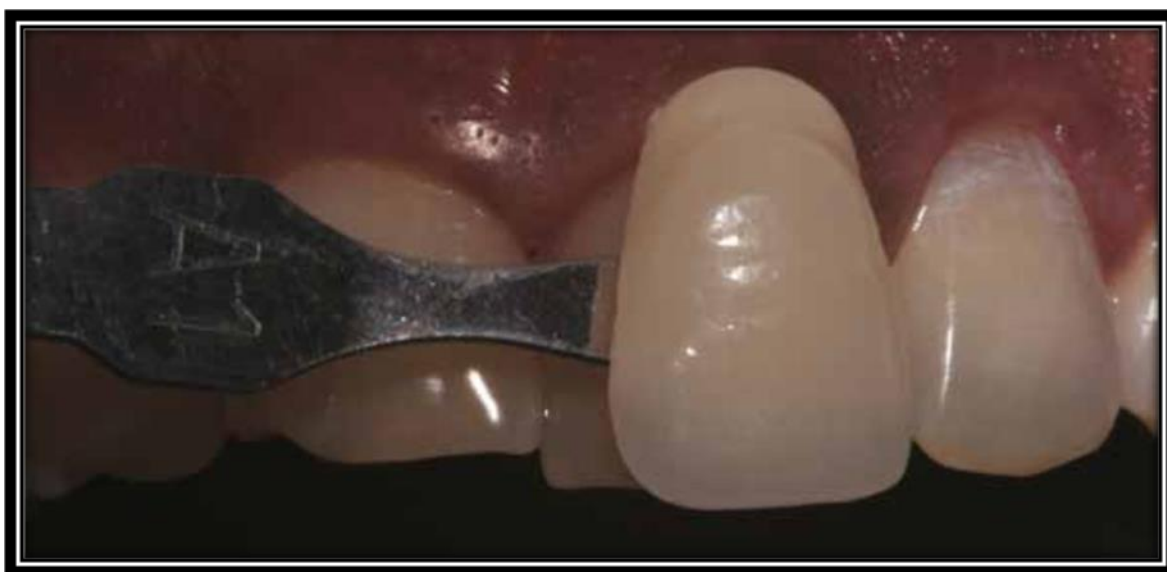

Figura 9: Registo da cor final, após branqueamento (Bortolatto et al., 2012).

ii. Técnica *Walking Bleach*:

A técnica mediata ou *walking bleach* é uma técnica onde o branqueamento se dá através de curativos, cuja demora varia de duas a quatro sessões, em intervalos de três a sete dias entre cada uma delas (Baratieri et al., 1996).

Spasser (1961) utiliza como agente branqueador uma pasta espessa de perborato de sódio e água, que é inserida na cavidade pulpar, o dente é posteriormente vedado e a pasta mantida na cavidade por no mínimo três dias, podendo ser renovado por até mais três sessões. Pode-se usar ainda a pasta de peróxido de hidrogênio a 35%, por 3 a 7 dias, posicionando internamente na câmara pulpar, e vedado por uma restauração provisória (Bispo e Mondelli, 2005).

Para a realização da técnica *Walking bleach*, normalmente se utiliza como agente branqueador o perborato de sódio associado à água destilada ou ao peróxido de hidrogênio. Segundo alguns autores, a associação com o peróxido de hidrogênio não parece ser essencial para a obtenção de sucesso do tratamento branqueador (Oliveira et al., 2007).

Segundo Attin et al. (2003), o agente oxidante é colocado no interior da câmara pulpar, seguido pelo seu selamento provisório e trocas semanais do agente. As trocas devem ser realizadas durante um período de três a seis semanas para o peróxido de hidrogênio (Oliveira et al., 2007); já para o perborato de sódio associado à água destilada, não existe restrição alguma para a duração do tratamento (Attin et al., 2003).

Sequência clínica da Técnica *Walking bleach* (Fig. 10 à 15) (Morais et al., 2011):

- 1- Exame radiográfico da excelência do tratamento endodôntico;
- 2- Escolha da cor do dente a ser branqueado e da cor original dos dentes do paciente;
- 3- Abertura coronária, remoção do remanescente do teto da câmara pulpar e remoção da dentina cariada, quando houver;

- 4- Tomada das medidas para realização do selamento cervical,
- 5- Isolamento absoluto do campo operatório;
- 6- Confeção do selamento cervical de cimento;
- 7- Condicionamento ácido fosfórico à 37% por 15 segundos e lavagem por 30 segundos, somente na primeira sessão;
- 8- Aplicação da pasta de perborato de sódio + peróxido de hidrogênio à 35% ou água intra-câmara pulpar (3 a 5 dias);
- 9- Aplicar por 1 ou mais sessões (dependendo da evolução do caso);
- 10- Repetição do tratamento semanalmente;
- 11- Lavagem da câmara pulpar para limpeza do agente branqueador;
- 12- Colocação da pasta de hidróxido de cálcio intra - câmara pulpar, por 7 dias, e restauração provisória da câmara pulpar;
- 13- Remoção e limpeza da pasta de hidróxido de cálcio, restauração final.

Durante a técnica do *walking bleach*, um aumento da pressão dentro da camara pulpar pode ocorrer devido a libertação de oxigénio do agente branqueador, resultando na perda do selamento cervical. A perda deste selamento além de favorecer a microinfiltração bacteriana, leva a uma menor eficácia do tratamento branqueador, promovendo ainda um sabor desagradável ao paciente (Hosoya et al., 2000).

Uma boa atividade antimicrobiana do agente branqueador, ou do seu veículo, aliado ao selamento cervical, pode retardar essa infiltração coronária, a fim de obter-se uma barreira mais efetiva contra uma possível contaminação bacteriana, uma vez que na técnica do *walking bleach* recomenda-se trocas semanais do agente branqueador (Walton e Rotstein, 1996).

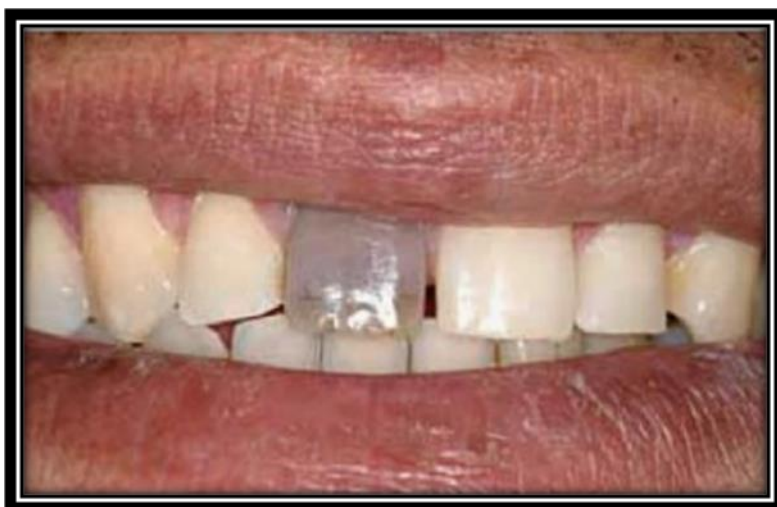

Figura 10: Situação inicial do paciente. (Morais et al., 2011)

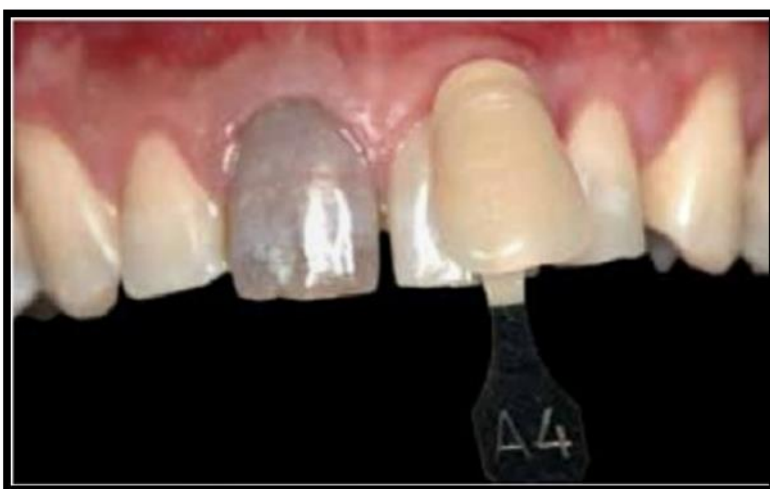

Figura 11: Análise da alteração de cor. (Morais et al., 2011)



Figura 12: Remoção parcial da obturação. (Morais et al., 2011)

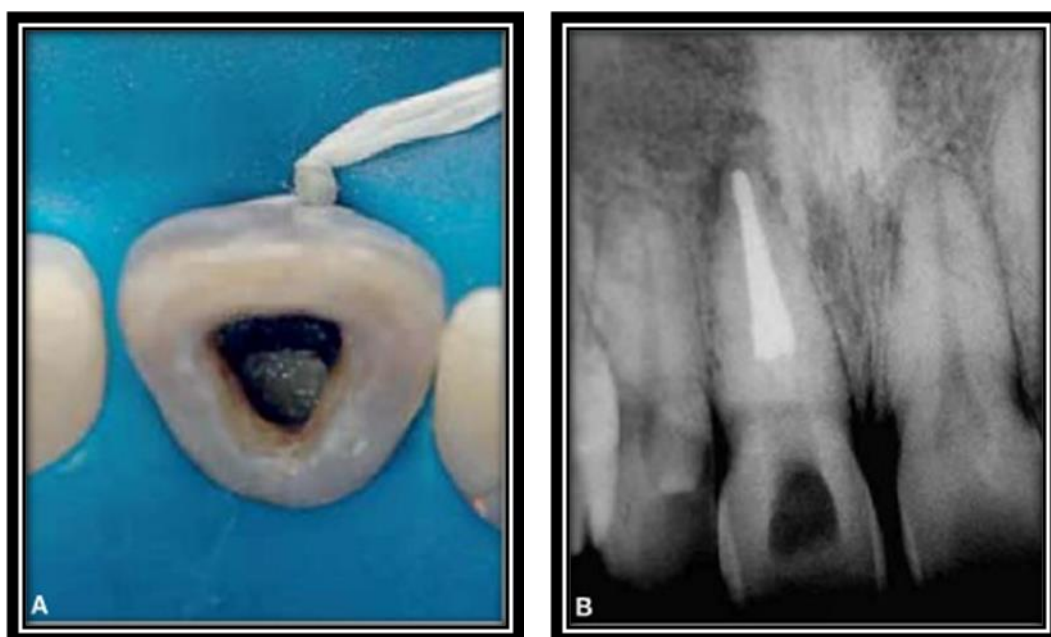


Figura 13: Aspecto clínico (A) e radiográfico (B) do Selamento Cervical (Morais et al., 2011).

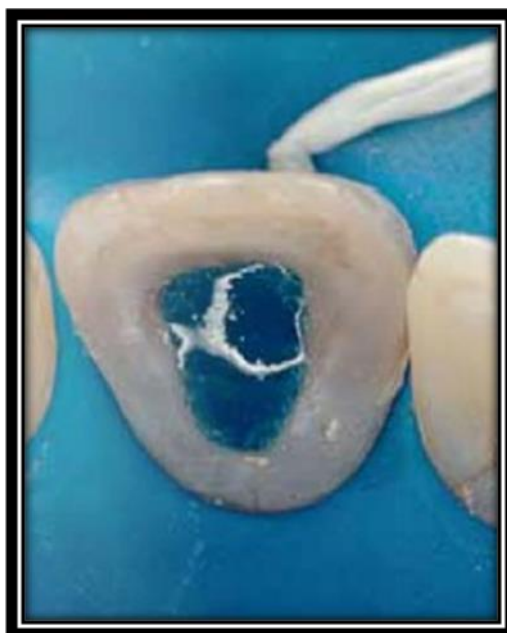

Figura 14: Condicionamento Ácido. (Morais et al., 2011)

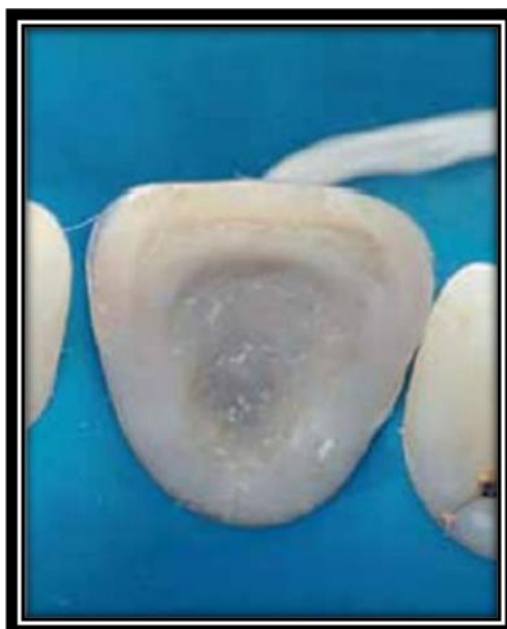

Figura 25: Preenchimento da câmara pulpar com o agente branqueador (Morais et al., 2011).

iii. Técnica Mista:

Bispo e Mondelli (2005), apresentam como alternativa clínica para acelerar o processo de branqueamento, a associação das técnicas mediata e imediata. Relatam a associação das duas técnicas supracitadas, sendo a termocatalítica realizada no consultório, seguida pela walking bleach entre as sessões, na tentativa de se obter um resultado estético rápido e eficaz.

Sequência clínica da Técnica mista (Bispo e Mondelli, 2005):

- 1- Exame radiográfico da excelência do tratamento endodôntico;
- 2- Escolha da cor do dente a ser branqueado e da cor original dos dentes do paciente;
- 3- Abertura coronária, remoção remanescente do teto da câmara pulpar e remoção de dentina cariada, quando houver;
- 4- Tomada das medidas para realização do selamento cervical,
- 5- Isolamento absoluto do campo operatório;
- 6- Confeção do selamento cervical de cimento;
- 7- Condicionamento com ácido fosfórico 37% por 15 segundos e lavagem por 30 segundos de toda a câmara pulpar e face vestibular do dente a ser clareado, somente na primeira sessão;
- 8- Aplicação de fontes catalisadoras da reação, como descrito na técnica imediata;
- 9- Aplicação da pasta de perborato de sódio + peróxido de hidrogênio à 35% ou água intracâmara pulpar (3 a 5 dias);
- 10- Aplicar por 1 ou mais sessões (dependendo da evolução do caso);
- 11- Repetição do tratamento semanalmente;

- 12- Lavagem da câmara pulpar para limpeza do agente branqueador;
- 13- Colocação da pasta de hidróxido de cálcio intra - câmara pulpar, por 7 dias, e restauração provisório da câmara pulpar;
- 14- Remoção e limpeza da pasta de hidróxido de cálcio
- 15- Preenchimento da câmara pulpar com cimento de ionômero de vidro quimicamente ativado e restauração, com resina composta.

A técnica *walking bleach* apresenta a vantagem de requerer menor tempo clínico, quando comparada às técnicas termocatalítica ou a combinação de ambas, além de oferecer menos riscos de reações adversas nos tecidos perirradiculares. No entanto é válido ressaltar que, normalmente o tempo de tratamento com a técnica termocatalítica é mais curto (Vieira, 2012).

8. Reabsorção dentária externa:

A reabsorção cervical externa pode ser considerada relativamente rara e de natureza invasiva, geralmente sua causa está associada a trauma dentário, tratamento ortodôntico ou branqueamento interno. Por não apresentar sintomatologia dolorosa, muitas vezes é diagnosticada por exames radiográficos de rotina, dificultando seu diagnóstico no estágio inicial (Barnabé et al., 2011).

O processo de reabsorção envolve a perda de estruturas dentárias, como dentina e cimento e também do osso alveolar, sendo resultante da atividade de células clásticas e causado por fatores fisiológicos, patológicos ou idiopáticos. A raiz dentária normalmente é resistente aos estímulos que levam à reabsorção o que se deve à proteção de tecidos não mineralizados, como a pré-dentina e a camada odontoblástica internamente e do pré-cimento externamente. Esses tecidos desempenham importante papel na resistência dos dentes às reabsorções, pois impedem a ação clástica à dentina mineralizada. Para iniciar o processo de reabsorção radicular é necessário que ocorra

uma lesão nos tecidos não mineralizados que cobrem a superfície externa da raiz, como o pré-cemento, e a superfície interna do canal radicular, como a pré-dentina e a camada odontoblástica (Macieira et al., 2011).

Patel et al. (2009) realizaram uma revisão da etiologia, fatores predisponentes, diagnóstico e tratamento da reabsorção cervical externa. Esta, pode resultar em danos irreversíveis e/ ou eventual perda do dente. Vários fatores etiológicos podem danificar a região cervical da superfície radicular e, portanto, iniciar a reabsorção cervical externa. Estes incluem: trauma dentário, tratamento ortodôntico, branqueamento interno, terapia periodontal e de etiologia idiopática. Os autores enumeram alguns sinais clínicos e radiográficos. Sinais clínicos: ponto rosado que pode ser observado pelo paciente e o médico dentista. O dente geralmente responde positivamente aos testes de vitalidade a menos que haja envolvimento pulpar e sangramento à sondagem, sendo geralmente assintomático. Sinais radiográficos (Fig.16): radiolucidez localizada assimetricamente na porção externa radicular, sem comprometimento do canal radicular (Patel et al., 2009).

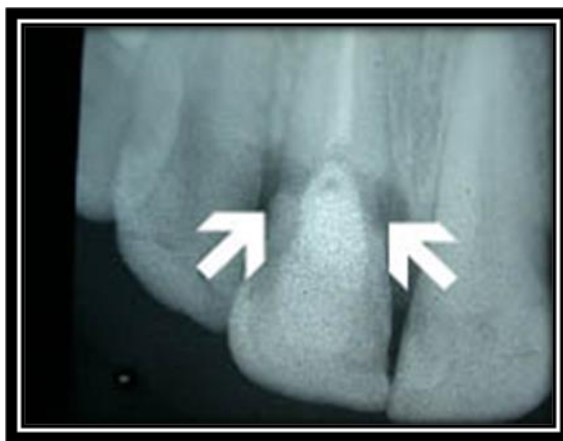

Figura 16: Reabsorção externa. (Seoud, 2002).

A reabsorção externa constitui a maior preocupação no que se refere ao branqueamento de dentes endodonciados. No entanto, o mecanismo da reabsorção radicular pós-branqueamento interno ainda não foi totalmente elucidado, mas sabe-se que o agente branqueador alcança os tecidos periodontais através dos canalículos dentinários, desnatura a dentina, que passa a ser considerado como um tecido imunologicamente diferente, sendo reconhecido como um corpo estranho e inicia uma reação inflamatória que resulta na perda localizada do tecido dentário (Loguercio et al., 2002).

Alguns autores revelam que vários mecanismos relacionados ao branqueamento dentário podem estar ligados ao processo de reabsorção: morfologia da junção amelocementária (Dezotti et al., 2002), a redução da dureza dos tecidos mineralizados pela degradação dos componentes orgânicos e inorgânicos (Dezotti et al., 2002), a difusibilidade dos agentes branqueadores pelos túbulos dentinários, a modificação do pH na superfície radicular cervical externa e a inflamação na área cervical (Dezotti et al., 2002).

Verifica-se que na junção amelo-cementária, os “gaps” de dentina, presentes em todos os dentes, apresentam-se recobertas pela matriz extracelular, mantendo isoladas as proteínas específicas dentinárias sintetizadas pelos odontoblastos. Estes “gaps” na dentina, sem recobrimento de cimento, podem estar recobertas por uma camada de proteínas semelhantes ao esmalte, também denominada cimento afibrilar ou cimento intermediário. Os túbulos dentinários nesta região têm trajeto sinuoso e correspondem aos da dentina na região cervical interna localizados mais apicalmente, mas, mesmo assim, podem difundir-se para a superfície dentária os agentes branqueadores colocados na câmara pulpar, instalando-se unidades osteorremodeladoras na junção amelocementária e iniciando-se a reabsorção cervical externa (Consolaro et al., 2005).

Segundo Heling et al. (1995), o uso do peróxido de hidrogênio aumenta significativamente a permeabilidade dentinária, o que poderia justificar uma maior difusão do agente branqueador e a sua presença junto aos tecidos periodontais.

No caso do peróxido de hidrogênio em altas concentrações, seu baixo pH poderá ocasionar desnaturação proteica e desmineralização, o que levará a um aumento da

permeabilidade dentinária na região, fazendo com que os gases da reação química do perborato de sódio com o peróxido de hidrogénio (técnica mediata) ou do peróxido de hidrogénio com calor (técnica imediata) possam chegar até a superfície externa da raiz (Lewinstein et al., 2004).

Para Lambrianidis et al. (2002), a utilização da técnica termocatalítica reduz consideravelmente os valores de pH da dentina, ocasionando a desnaturação das proteínas (orgânica) e desmineralização (inorgânica), promovendo uma condição favorável à ocorrência de reabsorção cervical.

Alguns estudos levantam a hipótese do mecanismo de ação do calor no branqueamento termocatalítico favorecer a instalação da reabsorção cervical externa. Associa-se o calor a uma maior libertação de oxigénio, o que facilita a difusão dos agentes branqueadores na estrutura dentária. Outra possibilidade consiste na ação do calor excessivo como causa de morte dos cementoblastos na superfície radicular correspondente à área em que atuou. O emprego de calor em algumas técnicas de branqueamento dentário revelou uma relação direta com a maior frequência de reabsorções cervicais externas (Consolaro et al., 2005)

Muitos autores defendem que o emprego do perborato de sódio com água destilada ou soro seja uma alternativa de menor risco para a reabsorção cervical externa da raiz. Isto com base no facto do perborato de sódio ser uma substância inibidora de macrófagos, células de fundamental importância no processo reabsortivo (Rabang e Corrêa, 2002).

O diagnóstico precoce da presença da reabsorção é possível através do acompanhamento radiográfico e clínico do elemento dentário que passou pelo processo branqueador. (Goon et al.,1986).

No caso de diagnóstico precoce, a câmara pulpar e se possível a região da reabsorção deverão ser preenchidas temporariamente com uma pasta de hidróxido de cálcio. Relata-se que tal procedimento resulta no estabelecimento de um pH alcalino na superfície da raiz, o que pode inibir a reabsorção radicular. (Souza, 1993).

Süssenbach (2010), em revisão de literatura, estudou o branqueamento de dentes tratados endodonticamente. A autora concluiu que entre os agentes branqueadores, destaca-se o perborato de sódio misturado com água, tendo a mesma capacidade de branqueamento e não ocasionando uma possível reabsorção cervical externa quando associado ao peróxido de hidrogênio. Ainda, o uso de selamento cervical faz-se necessário para prevenir uma possível reabsorção cervical externa, principalmente nos casos onde se encontram defeitos da junção amelo-cementária, o que os torna mais suscetível à penetração do agente branqueador.

9- Cuidados pós-branqueamento dentário:

Para uma maior longevidade do tratamento alguns cuidados devem ser tomados e é papel do médico dentista prescrever ao paciente como deve proceder pós-branqueamento. Após o procedimento de branqueamento dentário, o médico dentista deve prescrever ao paciente os seguintes cuidados específicos para as primeiras 24 horas pós sessão de branqueamento: Catão et al. (2007)

- Realizar diariamente bochechos com substâncias fluoretadas ou bicarbonato de sódio ao menos 3 vezes por dia para hidratar o esmalte e a dentina;

- Evitar o consumo de alimentos ricos em corantes (chocolates, molhos vermelho),

- Evitar dieta ácida, ingestão de bebidas do tipo: café, chás, refrigerantes a base de cola, vinho tinto;

- Evitar fumar;

- As mulheres devem evitar usar batom durante o período de tratamento.

Para Mandarino (2003), os cuidados supracitados são essências para o sucesso do tratamento, pois, nas primeiras 24 horas pós-branqueamento, os dentes encontram-se mais sensíveis a impregnação de cores devido ao aumento da permeabilidade dentária.

10 – Restauração após branqueamento interno:

Os agentes branqueadores mais frequentemente utilizados para além de eficazes também provocam consequências indesejáveis na estrutura química e biomecânica da dentina como a diminuição da dureza e diminuição da resistência intrínseca da dentina. É possível que os agentes oxidantes modifiquem a estrutura e resistência de união da dentina após as técnicas de branqueamento de dentes endodunciados (Attin et al., 2003) (Timpawat et al., 2005).

A aquisição de boa adesão do compósito às paredes intracoronárias branqueadas minimizará a microinfiltração marginal ao longo do tempo e diminuirá a descoloração das margens da restauração. Qualquer alteração nas propriedades da dentina após o tratamento branqueador causa impacto na efetividade da adesão dentinária. (Timpawat et al., 2005).

Além de dificuldades regionais do substrato, vários relatos indicam que a adesão pode ser comprometida imediatamente após o branqueamento, devido à presença de oxigênio e outros subprodutos dos agentes branqueadores que interferem no processo de adesão e que permanecem no interior dos túbulos dentinários por um período de até 2 semanas após o branqueamento interno (Timpawat et al., 2005).

Foi demonstrado *in vitro* que o tratamento prolongado com peróxido de hidrogénio a 35% pode alterar a morfologia do cimento, dentina e esmalte. Além disso, pode prejudicar o desempenho de materiais utilizados para restauração de dentes branqueados e influenciar na técnica restauradora adesiva a ser empregada após o tratamento branqueador. Sabe-se que o branqueamento externo realizado previamente a procedimentos restauradores pode reduzir a força de adesão entre o material utilizado e a superfície dentária. Talvez, a realização de um branqueamento interno influenciasse,

da mesma maneira, as propriedades adesivas do material restaurador na substituição de uma restauração esteticamente comprometida envolvendo tanto esmalte como dentina (Sung et al., 1999).

Josey et al. (1996) avaliaram a superfície do esmalte tratado em microscopia eletrônica de varredura; o mesmo apresentou um aspeto de esmalte parcialmente condicionado, com depressões rasas e aumento da porosidade. Os prismas de esmalte perderam o seu aspeto característico. Estas alterações, segundo Ben-Amar (1995), podem ser remineralizadas pela ação da saliva.

Elkhatib et al. (2003) avaliaram *in vitro* os efeitos que uma pasta branqueadora constituída de peróxido de hidrogênio a 30% e de perborato de sódio, poderia causar sobre o pH da superfície dentinária, resistência de união à dentina sob teste de microtração e alterações morfológicas em uma dentina aderida com um sistema adesivo auto-condicionante. Discos de dentina foram obtidos a partir de 37 dentes humanos anteriores, e para todos os testes a superfície dentinária foi branqueada em 100% de humidade e a 37°C, durante uma semana. Após esse procedimento, as amostras foram lavados com água por 5s, 15s ou 30s, ou lavados durante 5sg seguidos de um armazenamento em água por uma semana antes do procedimento adesivo. Concluíram que a aplicação do agente branqueador aumentou o valor do pH da superfície dentinária e diminuiu a resistência de união adesiva da dentina aderida com o sistema adesivo auto-condicionante. Todavia, o armazenamento em água por uma semana após a realização do branqueamento recuperou o pH superficial e a resistência de união adesiva da dentina sob teste de microtração.

A queda da resistência adesiva em dentes recém-branqueados é explicada pela inibição de polimerização com a presença do oxigénio. Durante a polimerização dos sistemas adesivos e resinas compostas, o oxigénio inibe a polimerização das camadas superficiais dos materiais restauradores, devido à formação de uma camada de dispersão (Navarro e Mondelli, 2002) (Legramandi, 2005).

Navarro e Mondelli (2002) acreditam que pode-se superar este inconveniente através da realização de restaurações adesivas com período de tempo prolongado, no mínimo sete

dias após a realização do final do branqueamento, tempo mínimo necessário para a redução dos radicais oxidativos presentes na estrutura dental.

Cunha (2004) afirma que a restauração com resina composta não deve ser realizada imediatamente após o tratamento branqueador. Ele ainda defende que restaurações adesivas devem ser realizadas 14 dias após o tratamento branqueador com soluções oxidantes.

Outros autores afirmam que sistemas adesivos à base de acetona e etanol e também o uso de soluções antioxidantes (ascorbato de sódio) poderiam reverter este efeito inibitório do oxigênio, devido a sua volatilidade e, portanto, uma maior eliminação do oxigênio residual, bem como à sua atuação na diminuição da microinfiltração marginal de restaurações adesivas (Cunha, 2004) (Legramandi, 2005).

Teixeira et al. (2004) utilizaram teste de resistência ao cisalhamento para grupos de dentes bovinos com dentinas branqueadas, durante quatro semanas, substituições semanais do agente branqueador de perborato de sódio associado ao peróxido de hidrogênio 30%, perborato de sódio associado a água, peróxido de carbamida a 37% e grupo controle tratado apenas por água. Os resultados desta pesquisa revelaram que, independentemente do tempo decorrido após o branqueamento, os valores de resistência adesiva entre a resina e a dentina foram reduzidos quando se utilizou perborato associado a peróxido de hidrogênio e água.

Legramandi (2005) realizou uma pesquisa onde também constatou a diminuição da resistência adesiva imediatamente após o branqueamento com peróxido de carbamida a 35% para restaurações que utilizaram o sistema adesivo à base de acetona como solvente. No entanto, os valores dessa resistência foram recuperados após sete dias de armazenamento dos corpos de prova em água.

Revedo a literatura relacionada ao tema conclui-se que se deve aguardar de uma a três semanas para realizar restaurações adesivas, tempo suficiente para que os radicais livres remanescentes sejam eliminados. A eliminação dos radicais livres possibilita restituir a capacidade adesiva das resinas compostas sobre o esmalte branqueado. Isto foi

observado em trabalhos utilizando ascorbato de sódio a 10%, pois essa substância tem a capacidade de eliminar os radicais livres remanescentes existentes. Esses radicais livres, oriundos dos materiais branqueadores, interferem na adesão dos sistemas adesivos, principalmente na polimerização dos monômeros existentes no local. Como o processo restaurador adesivo exige a formação da camada híbrida (hibridização) no esmalte e na dentina, o contato dos monômeros com os radicais livres remanescentes impede ou dificulta a reação de polimerização, comprometendo o desempenho clínico da restauração. Independentemente de se empregar peróxido de carbamida a 37% ou peróxido de hidrogênio a 35%, a adesividade de sistemas adesivos em superfície de esmalte é diminuída, entretanto dentes branqueados com peróxido de carbamida a 37% recuperam a capacidade de adesão mais rapidamente (Lai et al., 2002)(Attin et al., 2004)(Timpawat et al., 2005).

V) CONCLUSÃO

- Para a indicação da melhor técnica de branqueamento interno, é importante saber a causa do tratamento endodôntico, como também o tempo de escurecimento do dente.
- O mecanismo de ação dos agentes branqueadores está associado a permeabilidade dentinária. A associação com o calor está contra indicada, pois aumenta a infiltração do agente oxidante.
- Recomenda-se o uso de perborato de sódio como material de escolha em branqueamento de dentes não vitais porque é um material mais seguro e mais fácil de controlar do que soluções mais concentradas de peróxido de hidrogênio.
- O uso do perborato de sódio tri ou tetra-hidratado associado a água destilada é efetivo e seguro, enquanto o peróxido de hidrogênio está menos indicado por ser cáustico e estar diretamente associado as reabsorções cervicais.
- Os produtos de branqueamento dentário, em geral, são classificados pela Comissão Europeia como produtos cosméticos e não como dispositivos médicos. Sendo assim, desde 2011 que apenas o Perborato de sódio está autorizado como agente branqueador para uso em consultório para realização de branqueamento interno.
- Os agentes branqueadores mais utilizados para elementos dentários não vitais, são o peróxido de hidrogênio, peróxido de carbamida e o perborato de sódio. Esses agentes podem ser aplicados pela técnica imediata ou termocatalítica, onde são aplicados no interior da câmara pulpar e removidos na mesma sessão de atendimento, ou ainda, pela técnica mediata ou *Walking bleach*, onde os agentes branqueadores são aplicados no interior da câmara pulpar, selados e trocados regularmente ou ainda pela técnica mista, associação das duas técnicas.
- É de extrema importância o uso de selamentos cervicais pois previne as reabsorções cervicais externas, principalmente se houver defeitos na junção amelo-cementária, o que os torna mais susceptível a penetração do agente branqueador.

- Um controlo radiográfico e clínico do dente branqueado permite verificar a segurança do método e dos produtos utilizados, permite o diagnóstico precoce das reabsorções radiculares externas e consequentemente antecipar o tratamento destas.
- Restauração com resina composta não deve ser realizada imediatamente após o tratamento branqueador. O tempo de espera proporciona diferentes efeitos sobre a interface adesiva, dependendo do substrato e do agente branqueador.
- Após o procedimento de branqueamento dentário, o médico dentista deve prescrever ao paciente alguns cuidados específicos a tomar nas primeiras 24 horas pós sessão de branqueamento. Estes cuidados são essenciais para o sucesso do tratamento, pois, durante as primeiras 24 horas pós-branqueamento, os dentes encontram-se mais sensíveis a impregnação de cores devido ao aumento da permeabilidade dentária.

V) BIBLIOGRAFIA

Aldecoa, E., Mayodomo, F. (1992). *Modified internal bleaching of severe tetracycline discolorations: a 6- year clinical evaluation*. Quintessence Int. Berlin v.23, n.2, p. 83-89.

Ari, H., Ungor M. (2002). *In vitro comparison of different types of sodium perborate used for intracoronar bleaching of discoloured teeth*. In Endod J 35:433-436.

Attin, T. et al. (2003). *Influence of tea on intrinsic colour of previously bleached enamel*. J Oral Rehabil. Vol. 30, n.5, p.488-494.

Attin, T. et al. (2004). *Effect of bleaching on restorative materials and restorations-a systematic review*. Dent Mater. 20 (9): 852-861.

Baratieri, L. et al. (2002). *Restaurações Compostas em dentes anteriores*. Caderno de dentista – Santos Livraria editora, 131p.

Baratieri, L. et al. (2001). *Clareamento de dentes*. In: Baratieri, L. et al. *Odontologia restauradora : Fundamentos e Possibilidades*, São Paulo, SP : Santos, p.673-722.

Baratieri, L. (1996) et al. *Clareamento Dental*. São Paulo: Quintessence Editora.

Baratieri, L. et al. (1993). *Clareamento dental*. Santos, São Paulo.

Barnabé, W. et al.(2011). *Abordagem Interdisciplinar no Tratamento de Reabsorção Cervical Externa: Relato de Caso*. Revista Odontológica do Brasil Central, Goiás, v.20, n. 55, p. 359-365.

Bispo, I., Mondelli, J. (2005). *Clareamento de dentes desvitalizados no consultório odontológico: uma revisão sobre os aspectos relacionados*. Ver. Bras. Odontol. Rio de Janeiro, v.62, n. 1e2, p. 61-63.

Boksman, L. et al. (1983). *Non-vital bleaching: internal and external*. Australian Dental Journal. St. Leonards, v.28, p. 149-152.

Bonifácio, C. et al. (2008). *Clareamento em dente decíduo vitalizado: caso clinico*. Rev. Gaucha de Odontologia. Porto Alegre, v.56, n.1, p.97-101.

Bortolato, J. et al.(2012). *Clareamento interno em dentes despulpados como alternativa a procedimentos invasivos: relato de caso*. Rev. Odontol. Univ. Cid. Maio- Ago 24(2): 142-52.

Budavari, S. et al. (1989). *The merck index: an encyclopedia of chemicals, drugs, and biological*. Rahway, NJ: Merck and CO Inc.

Camps, J. et al. (2007). *Time-Course diffusion of hydrogen peroxide through human dentin: clinical significance for young tooth internal bleaching*. Journal of Endodontics, Chiago, v.33, n.4, p. 455-459.

Carrasco, L. et al. (2004). *In vitro assessment of dentinal permeability after the use of ultrasonic-activated irrigants in the pulp chamber before internal dental bleaching*. Dent Traumatol, 20:164-168.

Carvalho, E. et al. (2002). *Análise espectrofotométrica e visual do clareamento dental interno utilizando laser e calor como fonte catalisadora*. Pesquisa odontológica Brasileira. São Paulo, v.16, n.4, p.337-342.

Carvalho, N. et al. (2008). *Clareamento Caseiro Supervisionado: Revisão Literatura*. International Dental Journal, Recife, v. 7, n. 3, p. 178-183.

Catão, C. et al. (2007). *Técnicas e cuidados para o sucesso do clareamento endógeno: relato de caso clinico*. Ver. Odont. Clinica e Científica. Recife, v.6, n. 4, p. 339-343.

Consolaro, A. (2005). *Reabsorções dentárias nas especialidades clínicas*. Dental Press.

Costa, A. et al. (2010). *Comparação de dois tipos de tampão cervical durante clareamento dental interno. Revista da Associação Paulista de Cirurgiões-Dentistas, São Paulo, v. 64, n. 05, p. 391-394.*

Cunha, C. (2004). *Efeito do peróxido de hidrogênio a 35% na resistência à união de diferentes sistemas adesivos ao esmalte dental em diferentes períodos de tempo após o clareamento. Dissertação Mestrado. Faculdade de Odontologia, Universidade Federal da Bahia.*

De Deus, Q. (1992). *Clareamento de dentes com alteração de cor. Endodontia, Medsi Rio Janeiro.*

De Oliveira, L. et al. (2003). *Sealing evaluation of the cervical base in intracoronal bleaching. Dent. Traumatol, v.19, n. 6, p.309-13*

Dezotti, M. et al. (2002). *Avaliação da variação do pH e da permeabilidade da dentina cervical em dentes submetidos ao tratamento clareador. Pesquisa Odontologica Brasileira. São Paulo, v.16, n.3, p. 263-268.*

Elkhatib, H. et al. (2003). *Surface pH and bond strength of a self-etching primer/adhesive system to intracoronal dentin after application of hydrogen peroxide bleach with sodium perborate. Oper. Dent., Seattle, v. 28, n. 5, p. 591-597.*

Erhardt, M. et al. (2003). *Clareamento dental interno. RGO, 51(1):Jan/Fev/Mar.*

Vieira, A. et al. (2012). *Clareamento de dentes desvitalizados. Ver. Saúde. V6, n.1.*

Farias, V. et al. (2003). *Clareamento dental interno. Revista Gaucha de Odontologia, Porto Alegre, v. 51, n. 4, p. 289-292.*

Gomes, G. et al. (2007). *Capacidade seladora de tampões cervicais. Odontologia Clínico-Científica, Recife, v. 6, n. 2, p. 139-142.*

Goon, W. et al. (1986). *External cervical root resorption following bleaching*. Journal of Endodontics, v.12, n.9, p.414-418.

Gurgan, S. et al. (1996). *Antibacterial activity of 10% carbamide peroxide bleaching agents*. Journal of Endodontics, Chicago. V. 22, n.7, p.356-357.

Haywood, V. (1992). *Bleaching of vital and nonvital teeth*. Curr Opin Dent. Mar; 2(3):142-49.

Heling, I. et al. (1995). *Effect of bleaching agents on dentin permeability to streptococcus faecalis*. Journal Endodontics. V.21, n.11, p.540-2.

Hosoya, N. et al. (2000). *The walking bleach procedure: in vitro study to measure microleakage of five temporary sealing agentes*. Journal Endodontics. V.26, n.12, p. 716-8.

Ident, Catalogo FGM. Disponível em: <<http://www.ident.com.br/FGM/materiais/101-clareador-dental>> (Consultado em: 12-04-14).

Josey, A. et al. (1996). *The effect of a vital bleaching technique on enamel surface morphology and the bonding of composite resin to enamel*. J Oral Rehabil, 23:244-50.

Kaneko et al. (2000). *Bleaching effect of sodium percarbonate on discolores pulpless teeth in vitro*. Journal of Endodontics. Chicago, v. 26, n. 1, p. 25-28.

Lai S. et al. (2002). *Reversal of compromised bonding in bleached enamel*. J Dent Res. 7 (81):477-8119.

Lambrianidis, T. et al. (2002). *Effect of calcium hydroxide as a supplementary barrier in the radicular penetration of hydrogen peroxide during intracoronal bleaching in vitro*. International Endodontic Journal, Oxford, v. 35, p. 985-990.

Lee, G. et al. (2004). *Extraradicular diffusion of hydrogen peroxide and pH changes associated with intracoronal bleaching of discolored teeth using different bleaching agents*. Int Endod. Journal. v.37, n.7, p.500-6.

Legramandi, D. (2005). *Resistencia adesiva à dentina após clareamento dental*. Dissertação de Mestrado em Odontologia – Faculdade de Odontologia de Bauru – Universidade de São Paulo, Bauru. 144p.

Leonardo, M., Leal, J. (1991). *Endodontia- Tratamento de Canais Radiculares*. São Paulo: Editorial Médica Panamericana, 2.ed.

Lewinstein, I. et al. (2004). *Effect of different peroxide bleaching regimens and subsequent fluoridation on the hardness of human enamel and dentin*. Journal of Prosthetic Dentistry. V.92, n.4, p. 337-342.

Loguercio, A. et al. (2002). *Avaliação clínica de reabsorção radicular externa em dentes desvitalizados submetidos ao clareamento*. Pesquisa Odontológica Brasileira, São Paulo, v. 16, n. 03.

Macieira, M. et al. (2011). *Diagnóstico radiográfico diferencial das reabsorções radiculares internas e externas entre especialistas em endodontia e clínicos gerais*. Revista da Faculdade de Odontologia, Passo Fundo, v. 16, n. 3, p. 273-276.

Mandarino, F. (2003). *Clareamento dental*. Webmasters do Laboratório de Pesquisa em Endodontia da FORP-USP.

Martins, J. et al. (2009). *Diferentes alternativas de clareamento para dentes escurecidos tratados endodonticamente*. Revista de Ciências Médicas e Biológicas, Salvador, v. 8, n. 2, p. 213-218.

Melo, J. et al. (2011). *Tampões cervicais na infiltração cervico-apical*. Int J Dent. Recife. 10(2):62-66.

Morais, C. et al. (2011). *Branqueamento Dentário integrado: Uma alternativa estética*. *Revista Dental Press estética*. Abr-Jun; 8(2): 112-9.

Moura-Morais, R. et al.(2007). *Avaliação da necessidade de confecção de alívio interno da moldeira de clareamento caseiro*. Estudo in vivo. *Revista Odonto*, São Bernardo do Campo, v. 15, n. 30, p. 70-77.

Naik, S. et al. (2006). *Hydrogen peroxide tooth-whitening (bleaching): Review of safety in relation to possible carcinogenesis*. *Oral Oncology*, Oxford, v.42, p. 668-674.

Navarro, M., Mondelli R. (2002). *Riscos com o clareamento dental*. In: *Odontologia Estetica*. Sao Paulo: Santos;. Cap. 20, p.397 -418.

Nutting, E., Poe G. (1967). *Chemical bleaching of discolored endodontically treated teeth*. *Dent Clin North Am*. Nov; 655-62.

Oliveira D. et al. (2007). *Effect of intracoronal bleaching agents on dentin microhardness*. *J Endod*, 33:460-2.

Oliveira, R. et al. (2005). *Effect of a Carbamide Peroxide Bleaching Gel Containing Calcium or Fluoride on Human Enamel Surface Microhardness*. *Braz Dent. J*. Ribeirão Preto, V.16, n.2, p.103-106.

Ordem dos médicos dentistas/ branqueamento. Disponível em: <http://www.ond.pt/acl_users/credentials_cookie_auth/require_login?came_from=http%3A//www.ond.pt/branqueamento> (consultado em: 29-05-14).

Patel, S. et al.(2009). *External Cervical Resorption: A Review*. *Journal of Endodontics*, Baltimore, v. 35, n. 5, p. 616-625.

Pfau, V. et al. (2006). *Tratamento restaurador estético de dentes com alteração de cor – relato de caso clinico*. *Publ. UEPG Ciências Biológicas e da Saúde*, Ponta Grossa, v.12, n.2, p.21-27.

Pinto de Oliveira, D. et al.(2006). *In vitro assessment of a gel base containing 2% chlorhexidine as a sodium perborate's vehicle for intracoronar bleaching of discolored teeth*. Journal of Endodontics. Chicago, v.32, n.7, p. 672-674.

Plotino, G. et al. (2008). *Nonvital toothbleaching: a review of the literature and clinical procedures*. Journal of Endodontics.Baltimore, v. 34, n. 4, p. 394-407.

Prinz, H. (1924).*Recent improvements in tooth bleaching: a clinical syllabus*. The Dental Cosmos, v.66, n.6, p.558-560.

Rabang, H. , Corrêa C. (2000). *Clareamento não vital: um estudo dos efeitos adversos*. Rev Científica do CRO-RJ.2(3):7-14.

Riel, H., Nunes, M.(2007). *As fontes de energia luminosa são necessárias na terapia de clareamento dental?*. In: Macedo, M., Baldacci-Filho. R. E-Book do Congresso Internacional de Odontologia de São Paulo, São Paulo, SP: CIOSP, p. 27-31.

Rodrigues, J. et al.(2004). *Irrigação gengival após o clareamento dental*. Revista Gaucha de Odontologia, Porto Alegre, v. 52, n. 2, p. 111-114, abr./ jun. 2004.

Rotstein, I. et al. (1997). *Changes in surface levels of mercury, silver, tin and copper or dental amalgam treated with carbamida peroxide and hydrogen peroxide in vitro*. Oral surg Oral Med Oral Pathol, St.Louis, v.83, n.4, p.506-509.

Seoud, S. (2002). *Clareamento de dentes desvitalizados e reabsorção cervical externa*. Monografia apresentada à Universidade de Uberaba para obtenção de título de Especialista em Endodontia, 123p.

Souza, M. (1993). *Clareamento caseiro de dentes:ação do peróxido de carbamida sobre os dentes e a mucosa bucal*.Tese para PUC –RS.

Spasser, H. (1961). *A simple bleaching technique using sodium perborate*. New York State Dental Journal, v.27, n.7, p.332-334.

Stewart, G. (1965). *Bleaching discolored pulpless teeth*. Journal American Dental Association. Chicago, v. 70, n. 2, p. 325-328.

Sung, E. et al. (1999). *Effect of carbamide peroxide bleaching on the shear bond strength of composite to dental bonding agent enhanced enamel*. J Prosthet Dent. Nov;82(5):595-9.

Sussenbach, L. (2010). *Clareação em dentes com tratamento endodôntico*. Dissertação (Monografia), Universidade Federal do Grande do Sul, Porto Alegre.

Teixeira, E. et al. (2004). *Use of 37% carbamide peroxide in the walking bleach technique: a case report*. Quintessence Int. v.35, n.2, p. 97-102.

Timpawat, S. et al. (2005). *Effect of bleaching agents on bonding to pulp chamber dentine*. Int Endod J. Vol. 38, n.4, p. 211-217.

Van der Burgt, T., Plasschaert, A. (1986). *Bleaching of tooth discoloration caused by endodontic sealers*. J. Endod. 12:231-34.

Walton R., Rotstein I.(1996). *Clareamento dental interno. Principios e pratica em endodontia*. Philadelphia: WB Saunders.

Warren, M. et al. (1990). *An in vitro comparison of bleaching agents on the crowns and roots of discolored teeth*. Journal of Endodontics. Baltimore, v.16, n. 10, p. 463-467.

Weiger, R. et al. (1994). *In vitro comparison of various types of sodium perborate used for intracoronary bleaching of discolored teeth*. Journal of endodontics. Chicago, v.20, n.7, p. 338-341.

Zanin, F. et al (2006). *Novo protocolo com LEDs verdes para clareamento dental*. Ver. Gaucha de Odontologia. V. 54, n. 4, p. 340-344.

Zimmerli, B. et al. (2010). *Bleaching of nonvital teeth. A clinically relevant literature review*. Schweiz Monatsschr Zahnmed, v120,n.4, p.306-20.