



UNIVERSIDADE  
FERNANDO  
PESSOA

## Terceiros molares inclusos – Coronectomia vs exodontia

[Impacted third molars – Coronectomy vs exodonty]

Dissertação de Mestrado

[Mestrado Integrado em Medicina Dentária]

Francesco La Scala

Orientador:

Doutora Alexandra Arcanjo

Julho 2024







# **Terceiros molares inclusos – Coronectomia vs exodontia**

[Impacted third molars – Coronectomy vs exodonty]

Dissertação de Mestrado

[Mestrado Integrado em Medicina Dentária]

Francesco La Scala

Orientador:

Doutora Alexandra Arcanjo

Julho 2024



## **AGRADECIMENTOS**

A redação desta dissertação representa a conclusão de um percurso muito importante para mim, graças à ajuda e ao apoio de muitas pessoas às quais desejo agradecer sinceramente.

Primeiramente quero agradecer a todos os professores e ao pessoal da Universidade Fernando Pessoa, que de diferentes maneiras, contribuíram para a obtenção deste prestigioso título, que me permitirá de doar um contributo relevante pela sociedade.

Fundamental foi a ajuda da minha orientadora, Prof. Alexandra Arcanjo. A sua competência neste campo e na cirurgia oral, a sua disponibilidade e atenção foram essenciais para a realização deste trabalho científico.

Um agradecimento especial vai para os meus pais, minhas irmãs e toda a minha família, que me acompanharam em cada ano da minha vida e cada dia do meu percurso universitário até hoje, com bastantes sacrifícios e confiando sempre em mim. Esta dissertação é dedicada principalmente a vocês.

Desejo agradecer também aos meus amigos e colegas aqui presentes e não presentes, pela vossa amizade, que me fez sentir menos longe de casa e que tornou estes anos inesquecíveis.



## RESUMO

A remoção de terceiros molares erupcionados, parcialmente impactados ou totalmente impactados continua a ser uma das operações de cirurgia oral mais comuns. Embora o procedimento seja amplamente praticado pode resultar em diversas complicações, incluindo danos nos nervos alveolar inferior e lingual. Estes acidentes são frequentemente causados pela íntima relação entre o nervo e as raízes dos dentes. A técnica de coronectomia foi proposta como uma maneira de remover a coroa de um dente enquanto preserva as raízes, reduzindo assim a possibilidade de danos nervosos. As radiografias panorâmicas podem revelar sinais associados a um alto risco de lesão nervosa durante a remoção. O primeiro conjunto de indicadores da possível conexão inclui escurecimento da raiz, deflexão da raiz, estreitamento da raiz e estreitamento do canal do nervo. A tomografia computadorizada de feixe cônico pré-operatória oferece estimativas de risco mais concretas e a sua eficácia é maior comparativamente à radiografia panorâmica. Assim, o objetivo desta revisão sistemática é avaliar se a coronectomia pode ser considerada uma técnica fiável para reduzir as lesões do nervo alveolar inferior, avaliando anexamente também as restantes complicações que podem surgir. Para isso, foi efetuada uma pesquisa bibliográfica nas bases de dados PubMed e Elsevier utilizando os critérios PICO onde a população a ser estudada são indivíduos que necessitam de extração de terceiros molares e que apresentam possível dano para o nervo alveolar inferior, a intervenção foi a coronectomia dos terceiros molares, a Comparação foi a exodontia dos terceiros molares que estão em contacto com o nervo alveolar inferior e o outcome foi a lesão do nervo alveolar inferior bem como possíveis complicações após a cirurgia. Foram considerados estudos clínicos, prospetivos e retrospectivos publicados nos últimos 10 anos, sendo que foram incluídos 7 estudos. A sua avaliação metodológica foi feita através das ferramentas elaboradas pelo Joanna Briggs Institute. Da análise destes estudos verifica-se que a técnica de coronectomia, ou odontectomia parcial intencional, reduz de maneira significativa, comparada à exodontia, os riscos de lesões ou danos ao nervo alveolar inferior, bem como as complicações que podem surgir posteriormente. No entanto deve-se ter em conta que o sucesso desta técnica depende não só da habilidade técnica do médico dentista, como também da correta indicação e seleção do paciente pelo que se deve realizar uma avaliação pré-operatória bastante cuidadosa, com a ajuda de exames de imagem, para a obtenção de diagnóstico e indicação da coronectomia.

**Palavras-chave:** “third molar”, “impacted”, “inferior alveolar nerve”, “injury”, “tooth extraction” e “coronectomy”



## ABSTRACT

Removal of erupted, partially impacted, or fully impacted third molars remains one of the most common oral surgery operations. Although the procedure is widely practiced, it can result in a number of complications, including damage to the inferior alveolar and lingual nerves. These accidents are often caused by the close relationship between the nerve and the roots of the teeth. The coronectomy technique has been proposed as a way to remove the crown from a tooth while preserving the roots, thereby reducing the possibility of nerve damage. Panoramic x-rays may reveal signs associated with a high risk of nerve injury during removal. The first set of indicators of the possible connection includes root darkening, root deflection, root narrowing, and channel narrowing. Preoperative cone beam computed tomography offers more accurate risk estimates and is more effective than panoramic radiography. Thus, the objective of this systematic review is to evaluate whether coronectomy can be considered a reliable technique to reduce inferior alveolar nerve injuries, also appendingly evaluating the other complications that may arise. For this, a bibliographic search was carried out in the PubMed and Elsevier databases using the PICO criteria where the population to be studied are individuals who need extraction of third molars and who present possible damage to the inferior alveolar nerve, the intervention was the coronectomy of the third molars, the Comparison was the extraction of the third molars that are in contact with the inferior alveolar nerve and the outcome is risk of inferior alveolar nerve injury as well as possible complications after surgery. Clinical, prospective and retrospective studies published in the last 10 years were considered, and 7 studies were included. Its methodological evaluation was done using the tools developed by the Joanna Briggs Institute. From the analysis of these studies, it can be seen that the technique of coronectomy, or intentional partial odontectomy, significantly reduces, compared to extraction, the risks of injury or damage to the NAI, as well as the complications that may arise later. However, it should be taken into account that the success of this technique depends not only on the technical skill of the dentist, but also on the correct indication and selection of the patient, so a very careful preoperative evaluation must be carried out, with the help of imaging tests, for the closure of the diagnosis and indication of coronectomy.

**Keywords:** “third molar”, “impacted”, “inferior alveolar nerve”, “injury”, “tooth extraction” and “coronectomy”



# ÍNDICE GERAL

RESUMO.....	ix
ABSTRACT .....	xi
ÍNDICE DE TABELAS .....	xv
ÍNDICE DE FIGURAS .....	xvii
LISTA DE ABREVIATURAS, SIGLAS, SÍMBOLOS OU ACRÓNIMOS.....	xix
1. INTRODUÇÃO.....	1
1.1. Os Terceiros Molares.....	2
1.1.1. Definição .....	2
1.2. Exodontia.....	7
1.2.1. Indicações .....	7
1.2.2. Contraindicações .....	7
1.2.3. Complicações.....	7
1.3. Coronectomia.....	8
1.3.1. Definição .....	8
1.3.2. Indicações .....	8
1.3.3. Contra-indicações .....	8
1.3.4. Procedimento cirúrgico.....	9
1.3.5. Complicações.....	11
1.4. Exames pré-operatórios .....	12
1.4.1. Sinais de proximidade com o NAI .....	14
2. DESENVOLVIMENTO.....	15
2.1. Materiais e Métodos .....	15
2.1.1. Estratégia de pesquisa.....	16
2.1.2. Avaliação do risco de viés .....	18
2.2. Resultados.....	21

2.3. Discussão .....	26
3. CONCLUSÃO.....	31
4. REFERÊNCIAS BIBLIOGRÁFICAS .....	33

## ÍNDICE DE TABELAS

<b>Tabela 1:</b> Adaptação da escala de Pedersen .....	5
<b>Tabela 2:</b> Estratégia PICO (Population, Intervention, Context, Outcome) .....	15
<b>Tabela 3:</b> Articulação dos termos de pesquisa em cada base de dados .....	16
<b>Tabela 4:</b> Avaliação Crítica Metodológica dos estudos transversais .....	18
<b>Tabela 5:</b> Avaliação Crítica Metodológica dos estudos de caso-controlo.....	19
<b>Tabela 6:</b> Resultados dos estudos incluídos .....	24



## ÍNDICE DE FIGURAS

<b>Figura 1:</b> Classificação de Winter (Adaptado de Klatt et al., 2021) .....	3
<b>Figura 2:</b> Classificação de Pell e Gregory (Adaptado de Klatt et al., 2021) .....	4
<b>Figura 3:</b> Diagrama de fluxo PRISMA .....	17



## **LISTA DE ABREVIATURAS, SIGLAS, SÍMBOLOS OU**

### **ACRÓNIMOS**

3M – terceiro molar

CAI – canal alveolar inferior

CBCT – *Cone Beam Computed Tomography* (Tomografia Computorizada de Feixe Cónico)

NAI – Nervo alveolar inferior

OPT – ortopantomografia



## 1. INTRODUÇÃO

Os terceiros molares desenvolvem-se tipicamente por volta dos 8 aos 15 anos e entram em erupção entre os 17 e os 22 anos (Jung, 2014). Como resultado desta erupção tardia, os terceiros molares mandibulares estão frequentemente impactados, com 17 a 69% apresentando algum grau de impactação (Jaroń & Trybek, 2021; Muhsin & Brizuela, 2023).

A extração cirúrgica dos terceiros molares (3M) é um dos procedimentos cirúrgicos mais frequentemente realizados nas clínicas dentárias (Pedersen et al., 2018). Contudo, algumas complicações podem estar associadas ao procedimento, tais como dor, inchaço, hemorragia, infecção ou alveolite (Kang et al., 2019). Uma das complicações é a lesão do nervo alveolar inferior (NAI) que pode levar a parestesia na zona do lábio inferior, do queixo e dos dentes, no lado afetado (Leung & Cheung, 2016).

A frequência de lesão temporária do NAI após a remoção dos terceiros molares varia de 0,41 a 8,1% enquanto, a frequência de lesão permanente varia de 0,014 a 3,6% (Kang et al., 2019). Este tipo de lesão pode vir a ter um impacto significativo na qualidade de vida das pessoas afetadas (Barry et al., 2022).

A coronectomia é uma alternativa cirúrgica para o tratamento dos terceiros molares que estão próximos do NAI. É um procedimento cirúrgico que remove intencionalmente apenas a coroa do dente, deixando a raiz intacta, evitando possíveis danos diretos ou indiretos no NAI (Leung & Cheung, 2016). A técnica foi descrita pela primeira vez em 1984 por Ecuyer e Debien e sugerida como uma forma de prevenir as lesões do NAI em 1989. Em 2004, Pogrel descreveu pormenorizadamente o método e apresentou algumas regras básicas (Yan et al., 2020).

Apesar da coronectomia ter sido descrita pela primeira vez há quase 30 anos, só recentemente ganhou uma maior popularidade. No entanto, ainda existem algumas preocupações em relação aos resultados e potenciais complicações deste procedimento (Pitros et al., 2019).

Assim, nesta revisão, tentou-se determinar se a coronectomia pode ser considerada como uma técnica mais fiável a nível de proteção do NAI em relação à extração dos terceiros molares, bem como as complicações que podem surgir após a cirurgia.

## 1.1. Os Terceiros Molares

### 1.1.1. Definição

Os terceiros molares ou dentes de sisos são, geralmente, os últimos dentes a erupcionar na cavidade oral (Jung & Cho, 2014). Habitualmente erupcionam entre os 17 e os 23 anos de idade, sendo os dentes mais posteriores de cada quadrante na dentição humana. Na arcada superior, erupcionam entre o segundo molar superior e a sutura pterigomaxilar, enquanto que na arcada inferior, erupcionam no triângulo retromolar entre o segundo molar inferior e o ramo ascendente da mandíbula (Zhang, 2016).

Um dente incluído é aquele que se apresenta em processo de erupção ou então impactado. Já o termo dente impactado é usado para descrever quando há uma obstrução física, uma barreira de tecido duro (osso) ou de tecido mole (gengiva) que impede a erupção do dente na boca (Berriel, 2017; Jaroń & Trybek, 2021).

Os terceiros molares são os dentes com maior incidência de impactação, seguidos pelos caninos superiores e pré-molares inferiores (Hupp, Ellis & Ticket, 2019). Com isso, a extração de terceiros molares é o procedimento predominante na área de cirurgia oral (Camargo et al., 2015). Para garantir um diagnóstico preciso, o entendimento das técnicas cirúrgicas e a preservação da saúde oral do paciente após a cirurgia, uma avaliação clínica minuciosa e exames complementares são cruciais (Fischborn, 2017).

A impactação vertical é mais comum em pacientes mais velhos, enquanto a impactação horizontal é mais comum em idades mais jovens, sugerindo que a angulação do dente impactado varia com a idade (Ryalat et al., 2018).

Para se poder avaliar os terceiros molares inclusos foram introduzidas duas classificações (Singh et al., 2018).

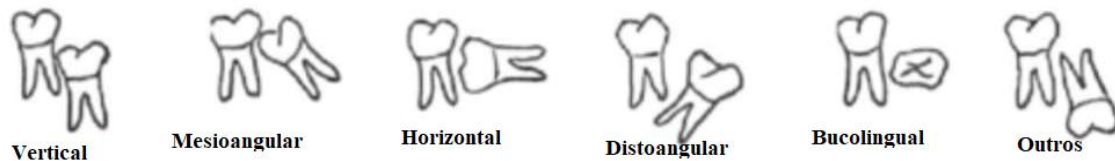
A primeira, também conhecida como classificação de Winter, baseia-se na angulação entre o terceiro molar (3M) e o eixo longitudinal do segundo molar (2M), sendo dividida em 6 classes de inclusão diferentes (cf. Figura 1) (Singh et al., 2018; Alfadil & Almajed, 2020; Jarón & Trybek, 2021; Jacques et al., 2023):

- Vertical: o longo eixo do terceiro molar corre paralelo ao longo eixo do segundo molar.
- Mesioangular: o dente impactado é inclinado em direção ao segundo molar numa direção mesial.

- Horizontal: O terceiro molar é posicionado horizontalmente ao longo de seu longo eixo.
- Distoangular: o longo eixo do terceiro molar é angulado na direção distal ou posterior em relação ao segundo molar.
- Buco-lingual: Além dos fatores citados anteriormente, o dente pode ser afetado de duas formas: vestibular (inclinado em direção à bochecha) ou lingual (inclinado em direção à língua).
- Transverso: O dente é incluído horizontalmente, mas em direção da língua-bochecha.
- Invertida.

**Figura 1:**

*Classificação de Winter (Adaptado de Klatt et al., 2021)*



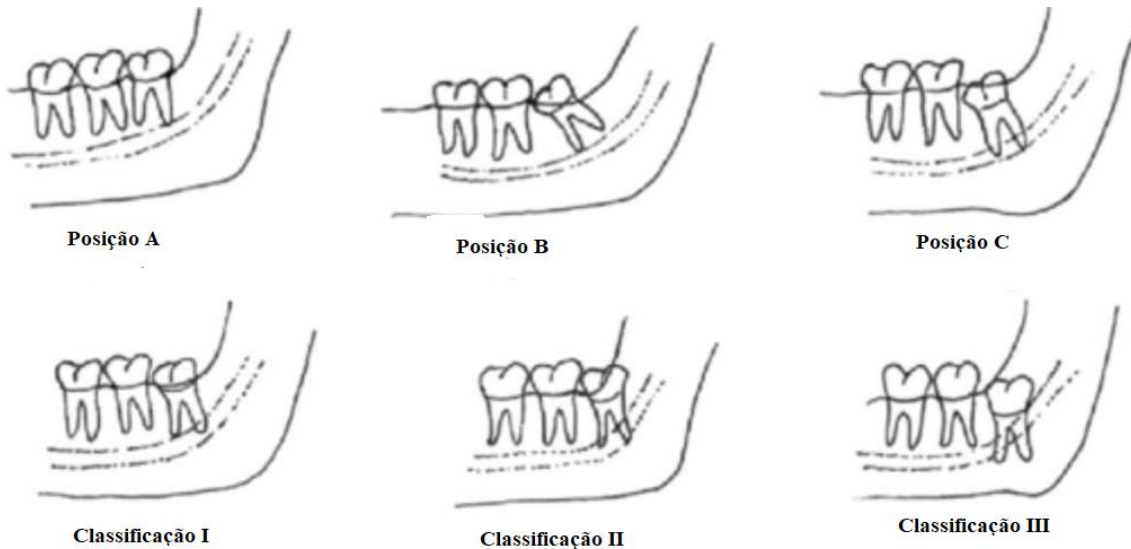
A segunda classificação, a classificação de Pell e Gregory, baseia-se no posicionamento no sentido ocluso-apical do terceiro molar em relação ao plano oclusal do segundo molar (Classificação: A, B ou C) e o posicionamento do terceiro molar em relação ao ramo ascendente da mandíbula (Classificação I, II ou III) (cf. Figura 2) (Singh et al., 2018; Alfadil & Almajed, 2020; Jarón & Trybek, 2021; Simons et al., 2024).

- Posição A: plano oclusal do terceiro molar está mais alto ou mesmo nível que o plano oclusal do segundo molar.
- Posição B: plano oclusal do terceiro molar está entre a zona oclusal e cervical do segundo molar.
- Posição C: plano oclusal do terceiro molar está abaixo da zona cervical do segundo molar.
- Classificação I: posicionado completamente fora do ramo mandibular.

- Classificação II: posicionado parcialmente dentro do ramo mandibular.
- Classificação III: posicionado completamente dentro do ramo mandibular.

**Figura 2:**

*Classificação de Pell e Gregory (Adaptado de Klatt et al., 2021)*



Pretendendo-se aumentar a precisão da dificuldade operatória, esta escala (escala de Pell e Gregory) foi modificada por Pederson e a inclusão de um terceiro elemento, a angulação do molar (mesio-angular, horizontal, vertical ou disto-angular), foi incorporada à análise. A escala de Pederson, que se baseia na avaliação de radiografias panorâmicas, foi desenvolvida para esse fim. No entanto, certas variáveis como densidade óssea, flexibilidade das mucosas jugais e abertura da boca não foram levadas em consideração. Para estabelecer a sua escala, Pederson examinou a localização, profundidade e conexão com o ramo mandibular do molar impactado. Ele também atribuiu uma pontuação abrangente para avaliar o sucesso geral da cirurgia. Os pontos foram então classificados da seguinte maneira (tabela 1) (Jacques et al., 2023):

**Tabela 1:***Adaptação da escala de Pedersen*

Classificação	Valor do índice de dificuldade
Angulação	
Mesioangular	1
Horizontal/	2
Vertical	3
Distoangular	4
Profundidade	
Nível A	1
Nível B	2
Nível C	3
Relação com o ramo mandibular	
Classe I	1
Classe II	2
Classe III	3
Dificuldade	
Dificuldade mínima	3-4
Dificuldade moderada	5-6
Dificuldade elevada	7-10

A exodontia dos terceiros molares é um dos procedimentos cirúrgicos mais comum de ser realizado em cirurgia oral, representando cerca de 35% a 58% das cirurgias realizadas (Hasegawa et al., 2013). Durante este procedimento, os nervos terminais do terceiro ramo do nervo trigêmeo, ou seja, o NAI e o nervo lingual (NL) estão mais suscetíveis a sofrer lesões. Geralmente, as lesões do NAI resultam em parestesia, anestesia ou disestesia do lábio, mento ou mucosa do lado afetado, enquanto as lesões do NL podem provocar um defeito de sensibilidade na metade homolateral da língua, que pode levar ou não a alteração do paladar (Ali et al., 2018).

Segundo Hupp, existem alguns fatores que tornam a remoção cirúrgica deste tipo de dentes menos difícil (Hupp, 2021):

- 1- Posição mesioangular;
- 2- Classificação classe I;
- 3- Classificação classe A;
- 4- Raízes cónicas fusionadas;
- 5- Ligamento periodontal demarcado;
- 6- Espaçado do segundo molar;
- 7- Espaçado do nervo alveolar inferior

Também existem alguns fatores que tornam a remoção cirúrgica mais difícil (Hupp, 2021):

- 1- Posição distoangular;
- 2- Classificação classe II ou III;
- 3- Classificação classe B ou C;
- 4- Raízes finas e longas;
- 5- Raízes curvas e divergentes;
- 6- Ligamento periodontal fino;
- 7- Contacto com o segundo molar;
- 8- Contacto com o nervo alveolar inferior
- 9- Impactação completa

Um estudo realizado este ano pretendeu determinar como a decisão do cirurgião de realizar uma coronectomia do terceiro molar mandibular ou uma remoção cirúrgica está associada ao padrão de impactação classificado usando o sistema de Pell e Gregory ou Winter, onde a maioria dos terceiros molares mandibulares impactados era classe IIB com inclinação mesioangular e a coronectomia foi realizada em 60% dos casos analisados. Encontraram associação significativa entre a classificação de Pell e Gregory e a escolha do cirurgião mas o mesmo não aconteceu com a classificação de Winter, verificando que

a coronectomia do terceiro molar mandibular é escolhida com uma maior frequência do que a extração se os molares forem classe III e posição B (Simons et al., 2024).

## **1.2. Exodontia**

### **1.2.1. Indicações**

Na maioria dos casos, os dentes impactados são removidos devido ao desconforto que causam ou ao potencial de causar infecção. Várias indicações para extração do terceiro molar incluem a presença de pericoronite, cárie cervical distal do segundo molar, reabsorção radicular do segundo molar, doenças periodontais e ósseas dos segundos molares, prevenção de fratura mandibular e desenvolvimento de quistos ou tumores benignos (Campbell, 2013; Pedersen et al., 2018; Ghaemini et al., 2020).

### **1.2.2. Contraindicações**

O maior obstáculo para realizar uma extração é a idade avançada do paciente, pois o osso fica mais calcificado, menos flexível e menos suscetível a manipulação. Pacientes com problemas cardiovasculares ou pulmonares, pacientes predispostos a infecções devido a uma condição sistêmica, como diabetes não controlada, não podem participar de extrações dentárias. Também é proibido em situações em que a extração seria impossível sem impactar negativamente as estruturas adjacentes (nervos, dentes, peças protéticas) (Mushin & Brizuela, 2024).

### **1.2.3. Complicações**

Com a exodontia, como com qualquer outro procedimento cirúrgico, há sempre o risco de surgirem complicações pós-operatórias e estas devem ser consideradas e explicadas aos pacientes. Para garantir que os pacientes sejam totalmente informados sobre os riscos potenciais associados à cirurgia, normalmente é necessário que eles assinem um termo de consentimento informado antes de se submeterem ao procedimento (Cambauva et al., 2018).

Após a extração de um dente, é normal existir dor, edema, trismos, hematomas e leve desconforto nos primeiros dias (Cambauva et al., 2018). É importante estar atento às possíveis complicações que podem surgir após a cirurgia, como sangramento, alveolite e fratura mandibular, imediatamente ou nos dias seguintes ao procedimento (Joshi, Goel & Thorat, 2016). Além disso, existe a possibilidade de lesão do nervo alveolar inferior, o que deve ser levado em consideração (Botelho et al., 2020).

## **1.3. Coronectomia**

### **1.3.1. Definição**

Em 1984, Ecuyer e Debien introduziram o conceito de coronectomia como uma abordagem alternativa para a extração de terceiros molares que estão próximos ao NAI. O objetivo principal desta técnica é minimizar o risco de danificar o nervo durante o procedimento (Gady & Fletcher, 2013; Abu-Mostafa et al., 2021).

A coronectomia envolve a remoção da coroa na junção amelo-cementária, enquanto as raízes são deixadas intencionalmente intactas dentro do alvéolo. Este método cirúrgico também pode ser referido como odontectomia parcial e intencional, onde a coroa é removida enquanto as raízes são deliberadamente retidas "*in situ*" (Sarwar & Mahmood-Rao, 2015; Bernabeu-Mira, Peñarrocha-Oltra & Peñarrocha-Diago, 2024).

A eficácia da coronectomia depende da sobrevivência dos fragmentos preservados das raízes, do desenvolvimento bem-sucedido do osso sobre essas raízes e da ausência de quaisquer sintomas acompanhantes (Gady & Fletcher, 2013).

### **1.3.2. Indicações**

A principal indicação para a realização de uma coronectomia são os terceiros molares com elevado risco de lesão do NAI (Singh et al., 2018; Kang et al., 2019).

A coronectomia é o procedimento mais adequado para dentes vitais devido à presença de uma camada protetora de cimento que minimiza a inflamação após a divisão da coroa (Kang et al., 2019).

Esta técnica é também benéfica em situações em que a extração de um dente apresenta risco de fratura mandibular (Samani, Henien & Sproat, 2016).

### **1.3.3. Contra-indicações**

Existem algumas situações em que a coronectomia é contraindicada, tal como nos casos em que existe uma doença sistémica predisponente à infeção, como a diabetes descontrolada, pacientes imunodeprimidos, pacientes sob tratamento quimioterapêutico e imunoterapia e pacientes sob radioterapia (Gady & Fletcher, 2013; Leung & Cheung, 2016; Kang et al., 2019).

Também pacientes com doenças ósseas metabólicas (displasia fibrosa, história de radioterapia na mandíbula) não devem realizar coronectomias (Leung & Cheung, 2016; Sureshkannan et al., 2020).

Alguns autores também recomendam que não se realize uma coronectomia em caso de existência de inclusão horizontal do terceiro molar devido ao risco de lesão do NAI durante a secção da coroa (Gady & Fletcher, 2013; Singh et al., 2018; Kang et al., 2019).

A contraindicação desta técnica também se aplica nas situações em que está presente cárie dentinária, pericoronarite, doença periapical, tumores, mobilidade dentária, reabsorção externa das raízes ou doença pulpar (Gady & Fletcher, 2013; Pedersen et al., 2018; Monaco et al., 2019; Kang et al., 2019; Sureshkannan et al., 2020).

#### **1.3.4. Procedimento cirúrgico**

Uma hora antes da cirurgia, os pacientes de risco podem ser medicados com profilaxia antibiótica (amoxicilina 500 mg ou clindamicina 300 mg) e corticosteróides para prevenir infecções, edema e, até certo ponto, o trismo (Monaco et al., 2019; Lee et al., 2021; Hamad, 2023).

O procedimento cirúrgico é normalmente realizado com anestesia local como forma de anestesia, mas outros tipos de anestesia, incluindo sedação intravenosa com anestesia local ou anestesia geral, também podem ser empregues. No entanto, estas não são a forma ideal pois o paciente deixa de conseguir dar a descrição de “choque” caso haja contacto com o NAI (Kouwenberg et al., 2016; Leung & Cheung, 2016; Pedersen et al., 2018; Pitros et al., 2018; Yan et al., 2020; Lee et al., 2021).

Após a desinfeção e aplicação de um campo operatório, deve ser realizada uma incisão em espessura total e levantado um retalho mucoperiosteal (Kouwenberg et al., 2016; Leung & Cheung, 2016; Pedersen et al., 2018; Kang et al., 2019; Pitros et al., 2019; Monaco et al., 2019; Lee et al., 2021). Para minimizar a probabilidade de lesão do nervo lingual, deve-se evitar utilizar um retalho localizado nessa zona, mesmo que isso exija um procedimento mais demorado (Monaco et al., 2019). Um descolador/afastador periosteal pode ser usado para proteger o tecido lingual (Leung & Cheung, 2016).

Em seguida, o osso vestibular e distal são removidos com uma broca esférica ou laminada e a junção amelocementária do terceiro molar é então exposta (Kouwenberg et al., 2016;

Leung & Cheung, 2016; Pedersen et al., 2018; Kang et al., 2019; Pitros et al., 2019; Monaco et al., 2019).

Depois, realiza-se uma secção da coroa ao longo da junção amelocementária usando uma broca laminada (Kouwenberg et al., 2016; Lee et al., 2021). Nos casos de dentes que estão impactados verticalmente, a secção do dente deve ser efetuada no sentido mesiodistal, e para minimizar o risco de mobilização radicular durante a remoção da coroa, é feito um segundo corte, perpendicular ao primeiro. Este procedimento facilita a aquisição de uma divisão suave da coroa em duas pequenas peças. Nos casos em que os terceiros molares estão localizados na posição horizontal, a separação da coroa é criada no sentido vestibulo-lingual, esta porção é então dividida em duas partes por um segundo corte que é feito no sentido disto-mesial (Monaco et al., 2019).

Após a remoção da coroa, a superfície das raízes é alisada com uma broca esférica e recortada até pelo menos 3 a 4 mm abaixo da margem óssea, removendo todos os resíduos de esmalte e dentina coronária (Kohara et al., 2015; Leung & Cheung, 2016; Kang et al., 2019; Pitros et al., 2019; Lee et al., 2021). A polpa não deve ser tratada e fica intacta (Umar et al., 2013; Pitros et al., 2019; Monaco et al., 2019). Caso ocorra a mobilização do complexo radicular durante o processo, deve-se remover toda a raiz (Umar et al., 2013; Pedersen et al., 2018; Pitros et al., 2019).

Após a cirurgia, deve-se realizar uma radiografia panorâmica e/ou periapical pós-operatória para verificar a remoção completa do esmalte da coroa, confirmando a presença de uma superfície radicular lisa, (Monaco et al., 2019) assim como registrar a posição pós-operatória das raízes restantes (Kouwenberg et al., 2016; Lee et al., 2021).

Por fim, após desbridamento e irrigação do alvéolo com solução salina, a ferida é fechada com suturas simples interrompidas, o que garante que o retalho fique livre de tensões. O tipo de sutura utilizada depende da escolha pessoal do médico dentista (Kohara et al., 2015; Kouwenberg et al., 2016; Leung & Cheung, 2016; Kang et al., 2019; Monaco et al., 2019; Yan et al., 2020).

De modo a controlar a dor pós-operatória, pode-se receitar analgésicos como o paracetamol 1g de 12/12h ou, se não for contra-indicado, anti-inflamatórios não esteroides, sendo um exemplo o ibuprofeno 600mg de 12/12h. A prescrição de antibióticos pós-operatórios não é obrigatória (Umar et al., 2013; Yan et al., 2020) mas pode ser feita (Kang et al., 2019; Pitros et al., 2019; Monaco et al., 2019). O uso de um

colutório de clorexidina 0,12% pode ser aconselhado para a manutenção de uma boa higiene oral, após as 24h até à remoção das suturas (Pedersen et al., 2018; Hamad, 2023).

Deve-se realizar uma ortopantomografia (OPT) ou uma radiografia periapical 6 meses depois para confirmar a migração coronal das raízes ou o aparecimento de complicações.

### **1.3.5. Complicações**

As complicações derivadas da coronectomia podem ser divididas em intra-operatórias e pós-operatórias.

#### *Complicações intraoperatórias*

Hemorragia – é uma complicação rara mas deve ser controlada da mesma forma que nas exodontias de rotina. Deve-se identificar a origem da hemorragia e aplicar um agente hemostático localmente (Patel et al., 2013).

Mobilização das Raízes – esta complicação pode ser causada por uma técnica inadequada em que a secção da coroa não foi profunda ou larga o suficiente para remover a coroa sem causar danos, isso ocorre em menos de 1% dos procedimentos quando é executada uma avaliação pré-operatória e técnica cirúrgica adequada (Patel et al., 2013). No entanto, todas as raízes mobilizadas durante a cirurgia devem ser removidas para evitar infeções (Abu-Mostafa et al., 2021).

#### *Complicações pós-operatórias a curto prazo*

Dor – é uma das complicações pós-operatórias mais observada depois de uma cirurgia dento-alveolar. Contudo, espera-se que na coronectomia o desconforto pós-operatório seja mais reduzido (Patel et al., 2013; Monaco et al., 2019).

Infeção – esta complicação pode surgir principalmente quando os antibióticos pós-operatórios não são prescritos ou nos casos de pericoronarite (Leung & Cheung, 2016).

Alveolite – caracteriza-se pela presença de dor intensa e latejante que surge vários dias após a extração de um dente, sendo também frequentemente acompanhada de halitose. Normalmente, o alvéolo é coberto por detritos e é perceptível devido à perda parcial ou total do selo sanguíneo (Patel et al., 2013).

Parestesia – durante a cirurgia de terceiros molares, o NAI e o nervo lingual são considerados iatrogenicamente lesados, por isso a coronectomia foi desenvolvida para

diminuir esse risco e proporcionar um resultado consistente para o paciente (Patel et al., 2013; Frenkel, Givol & Shoshani, 2015).

#### *Complicações pós-operatórias a longo prazo*

Migração radicular - a migração das raízes retidas após a coronectomia é uma das complicações mais comuns (Patel et al., 2013; Kang et al., 2019; Lee et al., 2021). Contudo, a migração das raízes pode diminuir ao longo do tempo (Kohara et al., 2015; Pedersen et al., 2018) e o seu padrão de migração pode ser afetado por vários fatores tais como o sexo do paciente, a idade, a profundidade de impaction e a angulação do dente (Frenkel, Givol & Shoshani, 2015; Leung & Cheung, 2018).

Quanto maior a impaction superficial do terceiro molar, mais os fragmentos radiculares tendem a migrar coronalmente (Kouwenberg et al., 2016).

Em termos de angulação, segundo Lee et al., impactiones horizontais e mesiais possuem mais tendência a migração do que as impactiones verticais e distais, possivelmente devido ao maior espaço para o qual a raiz pode movimentar-se após a coronectomia (Lee et al., 2021). Também a morfologia das raízes influencia igualmente o padrão de migração (Kang et al., 2019).

Erupção radicular intra-oral – por análise de radiografias, estudos identificaram que a exposição radicular era muitas vezes o resultado de uma migração extensa, com aumento da distância entre a raiz e o canal alveolar inferior (CAI), permitindo assim uma intervenção cirúrgica secundária com menor risco de lesão do NAI (Pedersen et al., 2018).

### **1.4. Exames pré-operatórios**

Antes da realização de uma cirurgia a um terceiro, é crucial realizar exames de raio-X pré-operatórios para determinar a relação entre o CAI e o dente, pois isto ajudará a determinar o quão fácil é a exodontia e o risco de lesão do nervo (Hasegawa et al., 2013; Ali, Benton & Yates, 2018).

#### *Ortopantomografia (OPG)*

A OPG tornou-se comum no exame pré-operatório de terceiros molares, sendo que este procedimento permite a visualização de dentes e tecidos duros circundantes simultaneamente (Xu et al., 2013). Os seus efeitos benéficos incluem baixo custo, baixa dosagem de radiação e facilidade de execução (Xu et al., 2013; Lee et al., 2021).

Como aspecto negativo, carece de imagens nos planos coronal, sagital e axial, e não pode ser utilizado para demonstrar a relação entre dentes impactados e o CAI em 3D (Xu et al., 2013). Além disso, é difícil fazer uma avaliação precisa devido à presença de ambiguidade, ao mau posicionamento do paciente durante o processo de aquisição da imagem e à tendência à distorção horizontal e vertical da imagem (Lee et al., 2021).

Útil como ferramenta para avaliar a probabilidade inicial de lesão do NAI, esta ferramenta auxilia o Médico Dentista na decisão de realização ou não outros exames pré-cirúrgicos, como a Tomografia Computorizada de Feixe Cônico (CBCT) (Barry et al., 2022).

#### *Tomografia Computorizada de Feixe Cônico (CBCT)*

A CBCT fornece uma análise abrangente de todas as dimensões da relação entre o CAI e o dente, esta informação pode alterar a abordagem cirúrgica a fim de diminuir a probabilidade de lesão. Também comunica informações sobre a posição do dente, bem como o número de raízes possuídas (Umar et al., 2013).

A capacidade da CBCT em prever lesões pós-operatórias antes da cirurgia é discutível. Algumas pesquisas sugerem que a informação tridimensional fornecida pela CBCT diminui a hipótese de lesão após a remoção dos 3M, enquanto outras argumentam que a CBCT é benéfica apenas para fins de diagnóstico e não tem efeito sobre o risco de lesão do NAI (Xu et al., 2013; Takatsuka et al., 2022).

Klatt e seus colegas documentaram que a CBCT pré-operatória não teve efeito sobre o risco de lesão neurológica pós-operatória. Apesar de as informações mais específicas obtidas através da CBCT facilitarem ao cirurgião a escolha da abordagem cirúrgica mais adequada, sendo esta abordagem menos invasiva e levando a menor duração da cirurgia (Klatt et al., 2021). No entanto, a prática comum de utilização da CBCT como ferramenta diagnóstica é atualmente restrita devido à alta dose de radiação exigida pelo procedimento, bem como ao tempo necessário para concluí-lo, ao custo e à acessibilidade do equipamento (Klatt et al., 2021).

Quando a imagem panorâmica sugere uma estreita relação entre o dente impactado e o CAI, a CBCT é recomendada para uma avaliação mais aprofundada, a fim de esclarecer a relação tridimensional entre as duas estruturas (Hasegawa et al., 2013; Klatt et al., 2021) e facilitar ao cirurgião a realização de um procedimento mais seguro (Sklavos et al., 2021).

### **1.4.1. Sinais de proximidade com o NAI**

Existem alguns sinais radiológicos na radiografia panorâmica que podem levar à suspeita de uma relação íntima entre o dente impactado e o nervo alveolar. Estes sinais são (Muhsin & Brizuela, 2023):

- Perda de cortical do CAI - isto é visto como uma ausência de, pelo menos, uma das duas "linhas" brancas que representam a cortical do CAI.
- Escurecimento das raízes do terceiro molar - este é visto como uma "banda" escura através da área apical das raízes do terceiro molar inferior.
- Desvio do CAI - o CAI sofre uma alteração da sua posição normal face às raízes do terceiro molar inferior.
- Estreitamento do CAI - este é caracterizado pelo estreitamento localizado do CAI na zona da raiz do terceiro molar inferior.
- Dilaceração das raízes - esta é classificada como excesso de curvatura das raízes do terceiro molar inferior.
- Estreitamento das raízes do terceiro molar - Este é visto como um estreitamento anormal da área apical das raízes molares no seu terço inferior.

No caso de pelo menos um dos sintomas radiográficos acima mencionados, é recomendada a realização de uma CBCT para avaliar o possível contacto do NAI e posteriormente realizar-se a técnica cirúrgica mais adequada. Normalmente opta-se pela coronectomia como um procedimento cirúrgico, devido ao perigo alto de que o NAI seja lesionado se a exodontia do terceiro molar for realizada (Hasegawa et al., 2013).

## 2. DESENVOLVIMENTO

### 2.1. Materiais e Métodos

Na elaboração desta revisão sistemática pretendeu-se responder à questão: “Será a coronectomia uma técnica fiável para reduzir as lesões do nervo alveolar inferior e outras complicações?”. Esta foi formulada a partir da estratégia PICO (População, Intervenção, Comparação e Outcome) que podemos verificar em detalhe na tabela 2.

**Tabela 2:**

*Estratégia PICO (Population, Intervention, Context, Outcome)*

<b>População</b>	Pacientes que necessitam de extração de terceiros molares inferiores que apresentam possível dano para o nervo alveolar inferior
<b>Intervenção</b>	Coronectomia dos terceiros molares
<b>Comparação</b>	Exodontia dos terceiros molares inferiores em contacto com o nervo alveolar inferior
<b>Outcome</b>	Lesão do nervo alveolar inferior bem como possíveis complicações após a cirurgia

Assim a População (P) a ser estudada são indivíduos que necessitam de extração de terceiros molares inferiores e que apresentam possível dano para o nervo alveolar inferior, a intervenção (I) é a coronectomia dos terceiros molares, a Comparação (C) é a exodontia dos terceiros molares que estão em contacto com o nervo alveolar inferior. Por fim o outcome (O) é a lesão do nervo alveolar inferior bem como de possíveis complicações após a cirurgia.

Efetuuou-se uma pesquisa bibliográfica nas bases de dados, PubMed e Elsevier, que teve início em janeiro de 2024 e término em março de 2024.

A articulação dos diferentes termos de pesquisa para as base de dados foi: Third molar [MESH Terms] AND impacted [MESH Terms] AND surgery [MESH Terms] AND injury [MESH Terms] AND inferior alveolar nerve [MESH Terms] AND coronectomy (cf. Tabela 3).

**Tabela 3:**

*Articulação dos termos de pesquisa em cada base de dados*

Base de dados	Articulação dos termos de pesquisa	Nº artigos encontrados
PubMed	Third molar [MESH Terms] AND impacted [MESH Terms] AND surgery [MESH Terms] AND injury [MESH Terms] AND inferior alveolar nerve [MESH Terms] AND coronectomy	44
Elsevier	Third molar impacted AND surgery AND inferior alveolar nerve AND coronectomy	212

Na pesquisa bibliográfica efetuada foram incluídos todos os artigos, só excluindo livros e ebooks, sem limite temporal.

A presente revisão sistemática foi conduzida através do diagrama PRISMA (“*Preferred Reporting Items for Systematic Reviews and Meta-Analyses*”), para a seleção dos artigos (figura 3).

Os critérios de inclusão aplicados foram: estudos clínicos, prospetivos e retrospectivos publicados nos últimos 10 anos, ou seja, artigos posteriores ao ano 2013 inclusive, artigos cujo idioma é o inglês.

Os critérios de exclusão aplicados foram: artigos duplicados, artigos que abordem apenas uma das técnicas pretendidas, artigos em que o texto não estava disponível e artigos de revisão sistemática e Meta-análises.

A análise de cada artigo a incluir nesta revisão, foi efetuada primeiramente através da leitura do título, *abstract* e numa segunda fase, pela leitura integral de cada artigo. Todos os artigos identificados pela estratégia de busca inicial foram avaliados conforme os critérios de inclusão e segundo a estratégia PICO.

### **2.1.1. Estratégia de pesquisa**

Inicialmente a pesquisa foi feita sem limite temporal, apenas tendo sido excluídos livros e ebooks. Tendo sido encontrados 44 artigos na PubMed e 212 na Elsevier. Perfazendo um total de 256 artigos, estavam duplicados 29 artigos e 1 não era em língua inglesa,

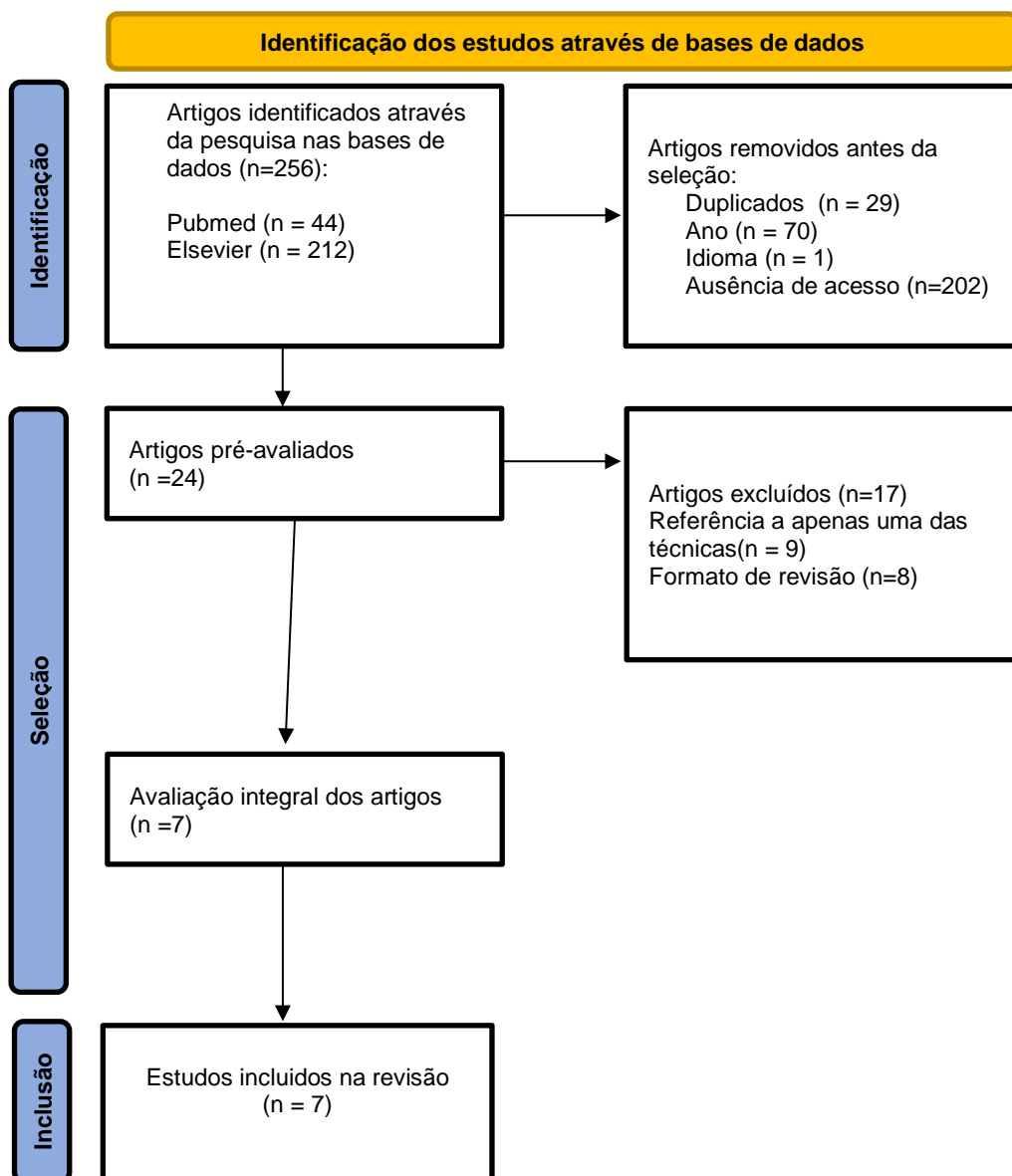
tendo então sido excluídos. Aos 226 artigos apenas foram incluídos artigos com data a partir do ano 2013 inclusive, ao colocar este limite temporal eliminaram-se 70 artigos.

Nos 24 artigos obtidos realizou-se uma triagem inicial somente pela leitura do título que levou à exclusão de 17 artigos, 9 por se referirem a apenas uma das técnicas e 8 por serem revisões.

Os restantes 7 foram analisados efetuando uma leitura integral do artigo sendo que nenhum deles foi excluído, ficando assim com um total de 7 artigos.

**Figura 3:**

Diagrama de fluxo PRISMA



### 2.1.2. Avaliação do risco de viés

Foi realizada uma avaliação crítica da qualidade metodológica de todos os artigos incluídos, utilizando duas ferramentas elaboradas pelo Joanna Briggs Institute: “*Checklist for Analytical Cross Sectional Studies*” para estudos transversais e “*Checklist for Case Control Studies*” para estudos caso-controlo.

As ferramentas são constituídas, respetivamente, por 8 e 10 parâmetros de avaliação, que leva os examinadores a percorrer a totalidade dos artigos, com o objetivo de preencher cada um dos parâmetros com “*Yes*”, nos casos em que o artigo possua a totalidade da informação/ avaliação; “*No*”, quando o artigo não possui qualquer referência à informação em avaliação, “*Unclear*”, em casos nos quais a informação em avaliação está apenas mencionada de forma parcial, “*Not aplicable*” quando o parâmetro não é passível de ser aplicado ao artigo em avaliação por determinantes metodológicas. O resultado dessa avaliação encontra-se demonstrado nas tabelas 4 e 5.

**Tabela 4:** Avaliação Crítica Metodológica dos estudos transversais

Autor/Ano	Q1	Q2	Q3	Q4	Q5	Q6	Q7	Q8	% yes
<b>Maheshwari et al. (2021)</b>	Yes	Yes	Yes	Unclear	Unclear	Unclear	Yes	Yes	62,5%

Nota: Q1 - Os critérios de inclusão na amostra foram claramente definidos?; Q2- Os sujeitos do estudo e o contexto foram descritos em pormenor?; Q3- A exposição foi medida de forma válida e fiável?; Q4- Foram utilizados critérios objetivos e normalizados para a medição da condição?; Q5- Foram identificados os fatores de confusão?; Q6- Foram indicadas as estratégias para lidar com os fatores de confusão?; Q7- Os resultados foram medidos de forma válida e fiável?; Q8- Foi utilizada uma análise estatística adequada?

**Tabela 5:** Avaliação Crítica Metodológica dos estudos de caso-controlo

Autor/Ano	Q1	Q2	Q3	Q4	Q5	Q6	Q7	Q8	Q9	Q10	% yes
<b>Umar et al. (2013)</b>	Yes	Yes	Yes	Yes	Yes	Not aplicable	Not aplicable	Yes	Unclear	Yes	70%
<b>Manor et al. (2016)</b>	Yes	Yes	Yes	Yes	Yes	Not aplicable	Not aplicable	Yes	Yes	Yes	80%
<b>Singh et al. (2018)</b>	Yes	Yes	Yes	Yes	Yes	Not aplicable	Not aplicable	Yes	Yes	Yes	80%
<b>Kang et al. (2019)</b>	Yes	Yes	Yes	Yes	Yes	Not aplicable	Not aplicable	Yes	Yes	Yes	80%
<b>Yan et al. (2019)</b>	Yes	Yes	Yes	Yes	Yes	Not aplicable	Not aplicable	Yes	Yes	Yes	80%
<b>Hamad (2023)</b>	Yes	Yes	Yes	Yes	Yes	Not aplicable	Not aplicable	Yes	Yes	Yes	80%

Nota: Q1 - Os dois grupos são comparáveis?; Q2- Os casos e controlos foram pareados apropriadamente?; Q3- Foram utilizados os mesmos critérios para identificar casos e controlos ?; Q4- A exposição foi medida de forma válida e fiável?; Q5- A exposição foi medida da mesma forma para casos e controlos ?; Q6- Foram identificados os fatores de confusão?; Q7- Foram indicadas as estratégias para lidar com os fatores de confusão?; Q8- Os resultados foram medidos de forma válida e fiável para casos e controlos?; Q9- O período de exposição foi longo o suficiente para ser significativo ?; Q10- Foi utilizada uma análise estatística adequada?



## 2.2. Resultados

Na pesquisa realizada foram incluídos sete estudos com um limite temporal dos últimos 10 anos (2013-2023), que comparavam a coronectomia com a extração dos terceiros molares. É importante referir que, além destes, existiam mais quatro estudos que faziam a comparação entre as duas técnicas mas encontravam-se fora do nosso limite temporal e por isso foram logo excluídos. Este facto demonstra que a literatura existente a nível de comparação entre as técnicas ainda é bastante escassa, sendo que também as revisões sistemáticas encontradas sobre o assunto fazem inferências utilizando artigos que relatam apenas uma das técnicas e comparam-nos entre si.

Umar e colaboradores avaliaram a presença ou ausência de neuropatia pós-operatória após extração de 200 terceiros molares inferiores em 185 pacientes (onde a CBCT mostrou contato entre o NAI e a raiz). Destes 200 molares, em 51 foi realizada coronectomia e nos restantes extração total. A alteração temporária da sensibilidade após a operação foi observada em 12% dos dentes, mas esta ficou resolvida em todos os casos e nenhum paciente relatou uma perda permanente pelo que se pode considerar que a incidência de disfunção neurosensorial permanente neste estudo foi zero, apesar de todos os dentes estarem intimamente relacionados com o CAI (Umar et al., 2013).

Já Manor e a sua equipa pretenderam comparar a qualidade de vida, efeitos colaterais, riscos e complicações que possam ocorrer após a coronectomia do terceiro molar em comparação com a extração convencional do terceiro molar. Dos 69 pacientes incluídos, 34 foram submetidos à coronectomia (grupo estudo) e 35 foram submetidos à extração completa (grupo controlo). No caso das pontuações de qualidade de vida não existiram diferenças, durante a primeira semana de pós-operatório, entre os dois grupos. Também não foi relatado nenhum paciente com lesão nervosa em nenhum dos grupos e não foram encontradas complicações no pós-operatório. No entanto houve 2 pacientes do grupo de coronectomia que necessitaram de remoção dentária residual antes do tratamento ortodôntico planeado (Manor et al., 2016).

Singh e a sua equipa pretenderam comparar as consequências da coronectomia com a exodontia total dos terceiros molares mandibulares que estavam impactados. Incluíram neste estudo trinta pacientes que foram divididos em dois grupos, o Grupo I (grupo teste) incluindo 15 pacientes submetidos à coronectomia e o Grupo 2 (grupo controlo) incluindo 15 pacientes submetidos à exodontia. Foram realizadas ortopantomografias digitais e os

parâmetros avaliados incluíram dor, inchaço, parestesia nervosa, trismo, infecção pós-operatória, deiscência da ferida pós-operatória, profundidade da bolsa pós-operatória e migração. No Grupo 1 (grupo coronectomia), avaliaram a migração da raiz do terceiro molar mandibular retido que estava próximo ao NAI e verificaram um aumento médio na migração quando se mediu a distância da cortical inferior do NAI até o ápice da raiz retida, que foi de 3,43 mm após 6 meses de seguimento (Singh et al., 2018).

Kang e a sua equipa pretenderam comparar os resultados a curto prazo entre a coronectomia e a extração tradicional de 3M impactados e avaliar as complicações a longo prazo após a coronectomia usando CBCT. Os resultados a curto prazo, incluíram lesão do NAI, sangramento, dor e inchaço e foram avaliados em ambos os grupos 1 semana após a cirurgia sendo que os pacientes com coronectomia também foram avaliados aos 3, 6, 12 e 36 meses após o procedimento. As complicações a longo prazo avaliadas incluíram migração radicular, inflamação, cicatrização do alvéolo e erupção. Foram incluídos 110 3M impactados (55 no grupo de coronectomia e 55 no grupo de extração) de 92 pacientes (49 homens e 43 mulheres) e a lesão do NAI foi encontrada em 6 pacientes no grupo de extração e nenhum paciente no grupo de coronectomia, sendo esta diferença estatisticamente significativa ( $p < 0.05$ ). Após 6 meses, 2 pacientes ainda apresentavam ligeira parestesia. Depois de efetuada a coronectomia, houve uma migração rápida das raízes durante os primeiros 6 meses sendo que tornaram-se estáveis 1 ano após a cirurgia; 90,9% das raízes migraram para fora do canal do nervo mandibular após os 6 meses de pós-operatório e não ocorreu nenhuma infecção dentro do período de acompanhamento de 3 anos (Kang et al., 2019).

O estudo de Yan e colaboradores pretendeu comparar quantitativamente as alterações da função somatossensorial do NAI após extração do terceiro molar mandibular com um protocolo cirúrgico de coronectomia, ao contrário do método convencional. Avaliaram pacientes com um terceiro molar inferior em contato direto com a NAI e designados para um grupo teste (grupo coronectomia) ou um grupo controlo (extração convencional). Uma bateria padronizada de testes sensoriais quantitativos foi realizada por quatro vezes: uma semana antes da cirurgia e no 2º, 7º e 28º dias após a cirurgia. Verificaram que a sensibilidade do limiar de deteção mecânica e do limiar de dor por pressão aumentou significativamente após a cirurgia mais do que antes da cirurgia em ambos os grupos ( $P \leq 0,001$ ) e, após a cirurgia, as sensibilidades do limiar de deteção de frio, limiar de dor fria e limiar de dor térmica foram significativamente maiores no grupo teste do que no

grupo controlo ( $P \leq 0,027$ ) sendo que o risco de lesão do NAI também foi significativamente superior ( $P = 0,041$ ) no grupo teste do que no grupo controlo (Yan et al., 2020).

Já Maheshwari e colaboradores pretenderam comparar o resultado da extração do terceiro molar inferior e da coronectomia na gestão do terceiro molar impactado com proximidade ao NAI. Foram incluídos 36 pacientes com impacto mandibular no terceiro molar, com aproximação do nervo alveolar inferior diagnosticada clínica e radiograficamente, e que foram divididos em dois grupos aleatoriamente. O grupo A foi tratado com extração cirúrgica e o grupo B com coronectomia. Verificaram que no pré-operatório, todos os pacientes apresentavam abertura normal da boca e sem apresentarem défice neurosensorial. Já no pós-operatório foi observado défice neurosensorial em ambos os grupos nas visitas de acompanhamento, mas, em seis semanas de seguimento, todos os pacientes no grupo da coronectomia recuperaram do défice no NAI com um valor *p* estatisticamente significativo ( $<0,001$ ) (Maheshwari et al., 2021).

Hamad (2023) pretendeu avaliar as complicações cirúrgicas e os défices neurosensoriais que podem ocorrer após a coronectomia ou a remoção completa dos terceiros molares mandibulares sendo que a amostra incluiu pacientes que necessitavam de remoção cirúrgica dos terceiros molares mandibulares. Foi realizada coronectomia em 220 dentes com sinais de proximidade com o CAI e extração completa em 218 dentes sem sinais de risco. A avaliação dos pacientes foi feita 1 semana e 1, 3, 6, 12 e 24 meses após a cirurgia para vários sintomas tais como dor, inchaço, défice neurológico, alveolite, sangramento pós-operatório, infeção, migração radicular e erupção. Verificou que não existiu uma diferença estatisticamente significativa na dor e no inchaço entre os dois grupos. Já o sangramento e a alveolite foram significativamente maiores no grupo de extração ( $P = .017$ ). O défice do NAI foi maior no grupo extração (3,7%) do que no grupo coronectomia (0,5%) ( $P = .017$ ). Quanto à percentagem e à distância de migração radicular dos dentes que sofreram coronectomia estas foram de 60% ( $2,37 \pm 0,96$  mm) aos 3 meses, 66% ( $3,35 \pm 0,86$  mm) aos 6 meses e 74% ( $3,85 \pm 0,93$  mm) aos 12 meses (Hamad, 2023).

Os principais resultados de cada estudo encontram-se descritos na tabela 6.

**Tabela 6:** Resultados dos estudos incluídos

Autor(es) / (Ano)	Tipo de Estudo	Objetivo	Avaliação pré-operatória	Critérios de Inclusão	Amostra (nº de molares)		Follow up	Lesão do IAN		Outras Complicações
					C	E		Temporária	Permanente	
Umar et al. (2013)	Estudo retrospectivo	Avaliar se a CBCT pré-operatório pode diminuir o risco de lesão do NAI durante a extração/ coronectomia de terceiros molares	OPT CBCT	Casos em que o canal se sobrepõe parcial ou totalmente ao terceiro molar Sinais radiográficos de proximidade entre o terceiro molar e o NAI	51	149	Não referido	C: 3/51 E: 20/149	C: 0 E:0	Não avaliado
Manor et al. (2016)	Estudo prospectivo	Comparar a qualidade de vida, efeitos colaterais, riscos e complicações entre as duas técnicas	OPT	Terceiros molares inferiores próximos do NAI, avaliados radiograficamente	34	35	12 meses	C: 0 E: 0	C: 0 E: 0	Não encontradas
Singh et al. (2018)	Estudo prospectivo	Comparar as sequelas da coronectomia com a extração de terceiros molares	OPT	Terceiros molares inferiores próximos do NAI, avaliados radiograficamente Dente vital sem radiolucência periapical	15	15	6 meses	C: 0 E: 0	C: 0 E: 0	Não referido
Kang et al. (2019)	Estudo prospectivo	Comparar os resultados a curto prazo entre as duas técnicas e avaliar as complicações a longo prazo	OPT CBCT	OPT para avaliar a posição das raízes em relação com o canal mandibular CBCT para confirmação Incluídos quando o osso cortical entre as raízes e o NAI estava ausente	55	55	36 meses	C: 0 E: 4/55 (10,91%) 1 recuperou após 1 semana, 3 após 8-11 semanas	C: 0 E: 2/55 (3,6%) Parestesia	Coronectomia: Extração das raízes: 9 (16,3%); Osteíte alveolar: 1 (2,17%); Edema: 5 (10,8%); Dor média: 2,61 dias  Extração: Osteíte alveolar: 2 (5,45%); Edema: 11 (20%); Sangramento: 2 (3,64%) Dor média: 3,4 dias

**Tabela 6:** Resultados dos estudos incluídos (cont.)

<b>Autor(es) / (Ano)</b>	<b>Tipo de Estudo</b>	<b>Objetivo</b>	<b>Avaliação pré-operatória</b>	<b>CrITÉrios de Inclusão</b>	<b>Amostra (nº de molares)</b>		<b>Follow up</b>	<b>Lesão do IAN</b>		<b>Outras Complicações</b>
Yan et al. (2020)	Estudo prospectivo	Comparar as alterações neurosensoriais do NAI após avulsão dos terceiros molares	CBCT	Pacientes entre os 18 e 40 anos com pelo menos uma raiz do terceiro molar em contacto direto com o NAI, comprovado por CBCT	91	49	6 meses	C: 2/91 (2,20%) E: 1/49 (2,04%)	C: 0 E: 0	Coronectomia: Extração das raízes: 2 (2,20%); Infecção: 5 (10,2%); Dor média: 1,84 dias  Extração: Infecção: 10 (10,99%) Dor média: 1,99 dias
Maheshwari et al. (2021)	Estudo transversal	Comparar a coronectomia e extração de terceiros molares impactados em proximidade com o NAI	OPT	Terceiros molares mandibulares impactados com pericoronite recorrente	18	18	1,5 meses	C: 2/18 (6%) E: 4/18 (11%)	C: 0 E: 2/18 (6%)	Não Relatadas
Hamad (2023)	Estudo prospectivo	Avaliar as complicações cirúrgicas e os défices neurosensoriais após a coronectomia e a remoção completa dos terceiros molares	CBCT	Incluídos quando apresentavam elevado risco de relação íntima do NAI com as raízes	220	218	24 meses	C: 1/220(0,5%) E: 8/218(3,7%)	C: 1/220 (0,5%) E: 0	Coronectomia: Extração das raízes: 7 (16,3%); Exposição da raiz: 18 (8,2%); Infecção: 14 (6,4%); Sangramento: 1 (0,5%)  Extração: Migração da raiz: 1 (0,4%); Sangramento: 8 (3,7%)

### **2.3. Discussão**

Para analisar os vários artigos encontrados, pretendeu-se organizar a discussão com base nas seguintes seções: (i) Seleção de Pacientes e Método de Diagnóstico, (ii) População do Estudo, (iii) Acompanhamento (Follow up) e (iv) Complicações relatadas.

#### *i) Método de seleção e diagnóstico dos doentes*

Entre os diferentes autores, o diagnóstico é baseado radiologicamente na ortopantomografia (OPT) ou na tomografia computadorizada de cone único (CBCT).

Tradicionalmente para este tipo de intervenções a radiografia panorâmica é o primeiro método de escolha, visto que pode ser combinada com imagens intraorais de diferentes projeções. Com esta técnica podemos ver sinais radiográficos que são indicativos de que o NAI está possivelmente em risco

#### *(ii) População do estudo*

O maior grupo de pacientes foi o apresentado por Hamad. Foram selecionados 220 molares inferiores para realizar coronectomia, sendo a exodontia realizada em 218 dentes do siso (Hamad, 2023). Outro grande grupo de intervenções foi apresentado no estudo de Yan et al, com 91 pacientes tratados com coronectomia e o 41 no grupo controle (Yan et al., 2020). Já o menor grupo corresponde ao do estudo de Singh et al com 15 terceiros molares que sofreram coronectomia e o mesmo número sofreu exodontia (Maheshwari et al., 2021). É também de referir que um dos estudos apresentava uma grande diferença no número de pacientes entre as duas técnicas com 51 pacientes executando coronectomia e 149 executando uma exodontia (Umar et al., 2013).

#### *iii) Acompanhamento (Follow-up)*

Apesar de as metodologias dos estudos sugerirem um seguimento consistente aos 7 dias após a cirurgia e aos 3, 6, 12 e 24 meses, geralmente foram poucos os estudos que conseguiram realizar procedimentos de controlo periódico bem-sucedidos com todos os pacientes até após a marca de um ano. Embora 12 meses sejam suficientes para avaliar algumas variáveis como lesão do NAI, infeção pós-operatória, cavidade seca e dor, não são suficientes para a análise dos efeitos colaterais das raízes.

O estudo com maior follow-up foi o de Hamad (2023) com 24 meses de acompanhamento sendo o de Maheshwari e colaboradores (Maheshwari et al., 2021) o que apresentou o menor follow-up, com apenas 6 semanas. Os restantes estudos apresentaram um follow-

up de 6 meses (Singh et al., 2018; Yan et al., 2020), 12 meses (Manor et al., 2016) ou 24 meses (Hamad, 2023). Apenas no estudo de Umar e colaboradores (Umar et al., 2013) não foi referenciado o tempo de follow-up.

#### *iv) Complicações*

Grande parte dos estudos incluídos nesta revisão integrativa apenas avaliaram a complicação a nível do NAI, não relatando outro tipo de complicações como dor, edema ou infecção (Umar et al., 2013; Manor et al., 2016; Singh et al., 2018; Maheshwari et al., 2021).

As complicações podem ser divididas em três categorias: intraoperatórias (fragmentos mobilizados de raiz ou danos a estruturas adjacentes), pós-operatórias de curto prazo (osteíte alveolar, dor, infecção ou lesão nervosa) e pós-operatórias de longo prazo (migração e erupção oral de raízes) (Bernabeu-Mira, Peñarrocha-Oltra & Peñarrocha-Diago, 2024).

Kang et al. no seu estudo comparando a exodontia com a coronectomia reporta respetivamente 2 casos de hemorragia no primeiro grupo contra 0 casos no segundo grupo (Kang et al., 2019).

Umar et al. relatou um caso (1/51) em que as raízes foram mobilizadas intra-operatóriamente tendo sido de seguida extraídas (Umar et al., 2013).

No estudo de Hamad, nem os grupos de extração nem os de coronectomia apresentaram infecção no primeiro mês após a cirurgia. Sem o uso de antibióticos pós-operatórios, a taxa relatada de infecção pós-operatória da ferida após coronectomia foi de 10,99% vs 10,20% para o controlo no estudo de Yan et al (Yan et al., 2020; Hamad, 2023). Já os estudos com prescrição pós-operatória de antibióticos mostraram uma taxa de infecção de 0% para ambos os grupos nos estudos de Singh e colaboradores e Kang e colaboradores (Singh et al., 2018; Kang et al., 2019).

Também no estudo de Hamad o grupo de extração apresentou consideravelmente mais alveolites (10,5%) do que o grupo de coronectomia (4,5%) sendo estes resultados consistentes com os de Yan et al e de Kang et al, onde também a percentagem de alveolites secas no grupo de extração é aproximadamente o dobro do encontrado no grupo da coronectomia (5,45% vs 2,17%) (Kang et al., 2019; Yan et al., 2020; Hamad, 2023).

Umar et al. relataram 13% de lesão temporária do NAI no grupo da exodontia e 6% no grupo da coronectomia, reversível em todos os pacientes (Umar et al., 2013). No estudo de Kang et al., nenhum caso de lesão nervosa foi reportado depois da coronectomia enquanto ocorreram 6 casos (10,91%) de lesões do NAI no grupo da exodontia (Kang et al., 2019). Yan et al. observaram 2,2% (2/91) de lesões temporárias do NAI no grupo de coronectomia e 2% (1/49) no grupo da exodontia. Este facto deveu-se a existir um maior número de participantes com maior risco de NAI no grupo de coronectomia levando a um tamanho desequilibrado da amostra entre os dois grupos e, por isso, a randomização dos grupos não foi adequada (Yan et al., 2020).

Desta forma, a taxa de falha da coronectomia no estudo de Hamad foi de 5%, o que está dentro do intervalo relatado de coronectomia falhada de 0% no estudo de Singh et al e Manor et al e os 16,3% no estudo de Kang et al (Singh et al., 2018; Kang et al., 2019).

Estes resultados estão em concordância com uma revisão sistemática realizada por Carbonare e a sua equipa, em 2017, onde relataram uma taxa de sucesso da coronectomia de 93%, sendo que o sucesso depende tanto das características do paciente quanto da técnica utilizada (Carbonare et al., 2017).

Além das complicações provenientes da cirurgia realizada no terceiro molar, seja ela uma coronectomia ou extração é relevante analisar de que forma influencia os dentes que lhe são adjacentes, já que muitas vezes o facto do segundo molar apresentar doença periodontal é uma indicação para a remoção do terceiro molar impactado.

No presente ano, Pang e a sua equipa avaliaram a cicatrização periodontal distal do segundo molar adjacente após coronectomia ou remoção cirúrgica bem como as morbidades cirúrgicas das 2 técnicas onde foram comparadas as alterações no nível ósseo da junção amelocementária, profundidade de sondagem periodontal (PPD) e nível de fixação clínica (CAL) na zona distal do segundo molar adjacente e as morbidades cirúrgicas em termos de dor, infeção, défice neurológico, exposição radicular e necessidade de segunda cirurgia para remoção. Verificaram que a coronectomia resultou numa melhoria na distância óssea da junção amelocementária. Já no caso de PPD e CAL, ambos melhoraram sendo os resultados idênticos ao obtidos com os da extração do terceiro molar inferior aos 6 meses de pós-operatório (Pang et al., 2024).

Em relação às morbidades cirúrgicas, nenhum paciente dos dois grupos apresentou dor, edema, infeção, défice do nervo alveolar inferior ou do nervo lingual às 2 semanas e aos

6 meses de pós-operatório e nenhum paciente do grupo coronectomia apresentou exposição radicular aos 6 meses de pós-operatório (Pang et al., 2024). Estes resultados contradizem os obtidos nesta revisão já que os estudos onde foram avaliadas complicações, além das lesões nervosas, relataram algumas complicações como presença de dor, inchaço, edema ou mesmo mobilização das raízes (Kang et al., 2019; Yan et al., 2020; Hamad, 2023)

Sendo a coronectomia um procedimento alternativo para a remoção dos terceiros molares mandibulares próximos ao nervo alveolar inferior é importante ter a noção de qual das duas técnicas permite uma melhor qualidade de vida pós-operatória. Contudo, o número de estudos para esta questão é muito limitado.

No estudo de Manor e colaboradores, incluído nesta revisão sistemática, foi solicitado a todos os pacientes, independentemente do grupo a que pertenciam, que respondessem a um questionário sobre sua qualidade de vida (QV) durante a primeira semana de pós-operatório. O questionário de Qualidade de Vida Relacionada à Saúde (QVRS) foi entregue aos pacientes no final do procedimento cirúrgico, e estes foram instruídos a preenchê-lo ao final de cada dia de pós-operatório sendo este desenhado para avaliar a percepção de recuperação em 4 áreas principais: dor, função oral, atividade geral e outros sintomas. De acordo com as respostas dos grupos estudo e controlo ao questionário de QVRS, os primeiros 3 dias de pós-operatório foram os que relataram mais complicações. Não houve diferenças significativas entre os grupos nas respostas às perguntas sobre dor, inchaço, função oral e função geral. Não houve diferenças significativas em nenhum dos parâmetros de QV ao longo da primeira semana sendo que os parâmetros que apresentaram as maiores pontuações foram dor e função oral em ambos os grupos (Manor et al., 2016).

Este ano foi publicado um estudo efetuado por Simons e colaboradores que comparou a qualidade de vida pós-operatória após coronectomia e a remoção cirúrgica completa dos terceiros molares mandibulares durante a primeira semana pós-operatória através do Questionário *Oral Health Impact Profile-14* (OHIP-14). As pontuações médias do OHIP-14 durante os primeiros 6 dias de pós-operatório foram significativamente maiores após a coronectomia em comparação com a remoção cirúrgica (dia 1:  $24,93 \pm 9,82$  vs  $22,7 \pm 9,5$ ; dia 6:  $11,27 \pm 10,36$  vs  $8,49 \pm 10,93$ ). A dor foi significativamente maior no segundo ao sexto dia de pós-operatório após a coronectomia (dia 2:  $6,02 \pm 1,92$  vs  $5,78 \pm 1,73$ ; dia 6:  $4,11 \pm 2,49$  vs  $3,09 \pm 2,41$ ) e os doentes utilizaram mais analgésicos após a

coronectomia (dia 2:  $4,09 \pm 2,53$  vs  $3,27 \pm 1,9$ ; dia 6:  $2,76 \pm 2,62$  vs  $2,13 \pm 2,49$ ). Verificaram então que a coronectomia influenciou a qualidade de vida pós-operatória relacionada à saúde oral em comparação com a remoção cirúrgica completa dos terceiros molares mandibulares (Simons et al., 2024).

Tendo em conta tudo o que foi exposto anteriormente pode-se afirmar que a opção da coronectomia deve ser considerada como um procedimento de baixo risco para prevenir possíveis danos às estruturas nervosas. No entanto, pode ser necessário considerar uma intervenção adicional para remover as raízes em caso de migração. Isso ocorre porque o risco de danos aos nervos é minimizado devido à migração radicular, que é a uma das razões pela qual a coronectomia é por vezes preferida à extração do terceiro molar que está próximo ou em contato com a interface nervo-alveolar (NAI).

### **3. CONCLUSÃO**

A Medicina Dentária é frequentemente atualizada com o intuito de utilizar métodos minimamente invasivos e de baixo risco para o paciente. Assim a utilização da coronectomia procura um procedimento seguro e alternativo que pode ser utilizado em terceiros molares inferiores que apresentam estreita associação com o nervo alveolar inferior e devem ser extraídos. No entanto, este procedimento só deve ser realizado por Médicos Dentistas com qualificação adequada, pois mantém-se o risco de ocorrer lesões no nervo alveolar inferior, bem como no nervo lingual, de entre outras complicações intra e pós operatórias

De acordo com os artigos apresentados nesta revisão sistemática, é possível concluir que a técnica da coronectomia reduz de maneira significativa, comparada à exodontia, os riscos de lesões ou danos ao NAI, bem como as complicações que podem surgir posteriormente.

Porém, o sucesso do procedimento de coronectomia depende da competência técnica do dentista, bem como da escolha e indicação correta do paciente. Como resultado, é necessária uma avaliação pré-operatória muito detalhada com a ajuda de exames de imagem para determinar o diagnóstico e recomendar o tipo de cirurgia. O paciente deve reconhecer a necessidade do procedimento e estar ciente da possível necessidade de se realizar uma segunda intervenção cirúrgica para extração das raízes.



#### 4. REFERÊNCIAS BIBLIOGRÁFICAS

- Abu-Mostafa, N., AlRejaie, L. M., Almutairi, F. A., Alajaji, R. A., Alkodair, M. M., & Alzahem, N. A. (2021). Evaluation of the Outcomes of Coronectomy Procedure versus Surgical Extraction of Lower Third Molars Which Have a High Risk for Inferior Alveolar Nerve Injury: A Systematic Review. *Int J Dent*, 2021, 9161606. <https://doi.org/10.1155/2021/9161606>
- Alfadil, L., & Almajed, E. (2020). Prevalence of impacted third molars and the reason for extraction in Saudi Arabia. *The Saudi Dental Journal*, 32(5), pp. 262–8
- Ali, A. S., Benton, J. A., & Yates, J. M. (2018). Risk of inferior alveolar nerve injury with coronectomy vs surgical extraction of mandibular third molars-A comparison of two techniques and review of the literature. *J Oral Rehabil*, 45(3), pp. 250–7.
- Barry, E., Ball, R., Patel, J., Obisesan, O., Shah, A., & Manoharan, A. (2022). Retrospective evaluation of sensory neuropathies after extraction of mandibular third molars with confirmed “high-risk” features on cone beam computed topography scans. *Oral Surg Oral Med Oral Pathol Oral Radiol*, 134(1), pp. e1–7
- Bernabeu-Mira, J. C., Peñarrocha-Oltra, D., Peñarrocha-Diago, M. (2024). Coronectomy of impacted mandibular third molars: a clinical and radiological retrospective case series study with 2-9 years of follow-up. *Med Oral Patol Oral Cir Bucal*, 29(2), e180-e186. <https://doi.org/10.4317/medoral.26159>
- Botelho, T. C. A., Dantas, Á. C. O., Pimentel, S. M. A., & Corrêa, A. K. M. (2020). Acidentes e Complicações Associados à Exodontia de Terceiro Molar Inferior Impactado: Revisão de Literatura. *Brazilian Journal of Development*, 6(12), p.96918-96931
- Camargo, I. B., Melo, A. R., Fernandes, A. V., Cunningham, L. L., Jr, Laureano Filho, J. R., & Van Sickels, J. E. (2015). Decision making in third molar surgery: a survey of Brazilian oral and maxillofacial surgeons. *International dental journal*, 65(4), 169–177. <https://doi.org/10.1111/idj.12165>
- Cambauva, K. H. L., Zotarelli, I. J., & Beneti, I. M. (2018). Complications in third molar extraction: main approaches. *International Journal of Advanced Research (IJAR)*, 6(11), pp. 831-835. <https://doi.org/10.5281/zenodo.2385870>
- Campbell, J. H. (2013). Pathology Associated with the Third Molar. *Oral and Maxillofacial Surgery Clinics of North America*. 25(1), pp. 1–10.
- Carbonare, M. D., Zavattini, A., Duncan, M., Williams, M., & Moody, A. (2017). Injury to the inferior alveolar and lingual nerves in successful and failed coronectomies: systematic review. *Br J Oral Maxillofac Surg*, 55,892–8.
- Fischborn, A. R., Vaz, C., Migliorini, E., & Gcn, F. (2017). Prevalência das posições e grau de dificuldade cirúrgica de terceiros molares inferiores: um estudo radiográfico retrospectivo. *Revista da Faculdade de Odontologia de Porto Alegre*, 62, 1. <https://doi.org/10.22456/2177-0018.116033>
- Frenkel, B, Givol, N, & Shoshani, Y. (2015). Coronectomy of the mandibular third molar: A retrospective study of 185 procedures and the decision to repeat the coronectomy in cases of failure. *Journal of Oral and Maxillofacial Surgery* 73(4), pp. 587–94

- Gady, J., & Fletcher, M. C. (2013). Coronectomy. *Atlas of the Oral and Maxillofacial Surgery Clinics*, 21(2), pp. 221–6.
- Ghaemina, H., Nienhuijs, M. E., Toedtling, V., Perry, J., Tummers, M., Hoppenreijts, T. J., Van der Sanden, W. J., & Mettes, T. G. (2020). Surgical removal versus retention for the management of asymptomatic disease-free impacted wisdom teeth. *The Cochrane database of systematic reviews*, 5(5), CD003879. <https://doi.org/10.1002/14651858.CD003879.pub5>
- Hamad, S. A. (2023). Outcomes of Coronectomy and Total Odontectomy of Impacted Mandibular Third Molars. *Int Dent J*, 74(2), 195-198. doi: 10.1016/j.identj.2023.07.015
- Hasegawa, T., Ri, S., Shigeta, T., Akashi, M., Imai, Y., Kakei, Y., Shibuya, Y., & Komori, T. (2013). Risk factors associated with inferior alveolar nerve injury after extraction of the mandibular third molar--a comparative study of preoperative images by panoramic radiography and computed tomography. *International journal of oral and maxillofacial surgery*, 42(7), 843–851. <https://doi.org/10.1016/j.ijom.2013.01.023>
- Hupp, J. R., Ellis, E., & Tucker, M. R. (2021). *Cirurgia Oral e Maxilofacial Contemporânea*. Grupo GEN.
- Jacques, E., Ebogo, M., Eng, Y. C., Donald, N., & Odile, Z. (2023). Radiographic Evaluation of Impacted Third Mandibular Molar According to the Classification of Winter, Pell and Gregory in a Sample of Cameroonian Population. *Ethiop J Health Sci*, 33(5), pp. 851-858. <https://doi.org/10.4314/ejhs.v33i5.15>
- Jaroń, A., & Trybek, G. (2021). The Pattern of Mandibular Third Molar Impaction and Assessment of Surgery Difficulty: A Retrospective Study of Radiographs in East Baltic Population. *Int J Environ Res Public Health*, 18(11), 6016. <https://doi.org/10.3390/ijerph18116016>
- Joshi, A., Goel, M., & Thorat, A. (2016). Identifying the risk factors causing iatrogenic mandibular fractures associated with exodontia: a systemic meta-analysis of 200 cases from 1953 to 2015. *Oral and Maxillofacial Surgery*, 20 (4), p. 391-396.
- Jung, Y. H., & Cho, B. H. (2014). Radiographic evaluation of third molar development in 6- to 24-year-olds. *Imaging Sci Dent*, 44(3), pp. 185-91
- Kang, F., Xue, Z., Zhou, X., Zhang, X., Hou, G., & Feng, Y. (2019). Coronectomy: A Useful pproach in Minimizing Nerve Injury Compared With Traditional Extraction of Deeply Impacted Mandibular Third Molars. *Journal of Oral and Maxillofacial Surgery*, 77(11), pp. 2221.e1-2221.e14.
- Klatt, J. C., Sorowka, T., Kluwe, L., Smeets, R., Gosau, M., & Hanken, H. (2021). Does a preoperative cone beam CT reduce complication rates in the surgical removal of complex lower third molars? A retrospective study including 486 cases. *Head Face Med*, 17(1).
- Kohara, K., Kurita, K., Kuroiwa, Y., Goto, S., & Umemura, E. (2015). Usefulness of mandibular third molar coronectomy assessed through clinical evaluation over three years of follow-up. *Int J Oral Maxillofac Surg*, 44(2), 259–66.
- Kouwenberg, A. J., Stroy, L. P. P., Rijt, E. D. V. V. D., Mensink, G., & Gooris, P. J. J. (2016). Coronectomy of the mandibular third molar: Respect for the inferior alveolar nerve. *Journal of Cranio-Maxillofacial Surgery*, 44(5), pp. 616–2

- Lee, N. J., Jung, S. Y., Park, K. M., Choi, Y., Huh, J., & Park, W. (2021). Factors affecting root migration after coronectomy of the mandibular third molar. *Medicine*, 100(20), E25974.
- Leung, Y. Y., & Cheung, L. K. (2016). Long-term morbidities of coronectomy on lower third molar. *Oral Surg Oral Med Oral Pathol Oral Radiol*, 121(1), pp. 5–11.
- Leung, Y. Y., & Cheung, K.Y. (2018). Root migration pattern after third molar coronectomy: a long-term analysis. *Int J Oral Maxillofac Surg*, 47(6), pp. 802–8.
- Maheshwari, B., Parshad, R., Channar, K. A., Rathi, A., Mali, R., Begum, I. & Parkash, N. (2021). Coronectomy versus Extraction of Third Molar with Inferior Alveolar Nerve Proximity: A Cross-sectional Study. *Journal of Clinical and Diagnostic Research*, 15, ZC23-ZC26. <https://doi.org/10.7860/JCDR/2021/47211.15248>.
- Manor, Y., Bader, A., Chaushu, G., Haim, D., Manor, A., Gultekin, A., & Mijiritsky, E. (2016). How Patients Percept Their Recovery Following Impacted Mandibular Third Molar Coronectomy. *J Craniofac Surg*, 27, 671–674.
- Monaco, G., D'Ambrosio, M., De Santis, G., Vignudelli, E., Gatto, M. R. A., & Corinaldesi, G. (2019). Coronectomy: A Surgical Option for Impacted Third Molars in Close Proximity to the Inferior Alveolar Nerve—A 5-Year Follow-Up Study. *Journal of Oral and Maxillofacial Surgery*, 77(6), 1116–24.
- Muhsin, H., & Brizuela, M. (2024). *Oral Surgery, Extraction of Mandibular Third Molars*. StatPearls. Available from: <https://www.ncbi.nlm.nih.gov/books/NBK587405/>
- Pang, S. L., Yeung, W. K. A., Hung, K. F., Hui, L., Chung, H. Z. J., & Leung, Y. Y. (2024). Third Molar Coronectomy vs Total Removal in Second Molar Periodontal Healing. *Int Dent J*, 74(2), 246-252. <https://doi.org/10.1016/j.identj.2023.08.006>
- Patel, V., Gleeson, C. F., Kwok, J., & Sproat, C. (2013). Coronectomy practice. Paper 2: Complications and long-term management. *British Journal of Oral and Maxillofacial Surgery*, 51(4), 347–52.
- Pedersen, M. H., Bak, J., Matzen, L. H., Hartlev, J., Bindslev, J., Schou, S., & Nørholt, S. E. (2018). Coronectomy of mandibular third molars: a clinical and radiological study of 231 cases with a mean follow-up period of 5.7years. *International journal of oral and maxillofacial surgery*, 47(12), 1596–1603. <https://doi.org/10.1016/j.ijom.2018.06.006>
- Pitros, P., Jackson, I., & O'Connor, N. (2019). Coronectomy: a retrospective outcome study. *Oral Maxillofac Surg*, 23(4), 453–8.
- Pogrel M. A. (2015). Coronectomy: Partial Odontectomy or Intentional Root Retention. *Oral and maxillofacial surgery clinics of North America*, 27(3), 373–382. <https://doi.org/10.1016/j.coms.2015.04.003>
- Ryalat, S., AlRyalat, S.A., Kassob, Z., Hassona, Y., Al-Shayyab, M. H. & Sawair, F. (2018). Impaction of lower third molars and their association with age: radiological perspectives. *BMC Oral Health*, 18, 58. <https://doi.org/10.1186/s12903-018-0519-1>
- Samani, M., Henien, M., & Sproat, C. (2016). Coronectomy of mandibular teeth other than third molars: a case series. *British Journal of Oral and Maxillofacial Surgery*. 54(7), 791–5.

- Sarwar, H., & Mahmood-Rao, S. (2015). Coronectomy; Good or Bad? *Dent Update*, 42(9), pp.824–828.
- Simons, R. N., Lindeboom, J. A., Tuk, J. G., & de Lange, J. (2024). Postoperative Outcome After Coronectomy Versus Surgical Removal of Impacted Mandibular Third Molars - Clinical and Oral Health-Related Quality of Life Follow-Up. *J Oral Maxillofac Surg*, 6, S0278-2391(24)00279-9. doi: 10.1016/j.joms.2024.04.019
- Simons, R. N., Gonesh, M. S., Tuk, J. G., de Lange, J., & Lindeboom, J. A. (2024). Association of indications for mandibular third molar coronectomy and the Pell and Gregory and the Winter classification systems. *Oral Maxillofac Surg*. doi: 10.1007/s10006-024-01222-5
- Singh, K., Kumar, S., Singh, S., Mishra, V., Sharma, P. K., & Singh, D. (2018). Impacted mandibular third molar: Comparison of coronectomy with odontectomy. *Indian J Dent Res*, 29(5), 605–610.
- Sklavos, A., Delpachitra, S., Jaunay, T., Kumar, R., & Chandu, A. (2021). Degree of Compression of the Inferior Alveolar Canal on Cone-Beam Computed Tomography and Outcomes of Postoperative Nerve Injury in Mandibular Third Molar Surgery. *Journal of Oral and Maxillofacial Surgery*, 79(5), 974–80
- Sureshkannan, P., Kuriadom, S. T., Venkataramana, V., Thangavelu, A., & Thiruneelakandan, S. (2020). Alternative Approach to Prevent Inferior Alveolar Nerve Injury in Lower Third Molar Surgery: A Pilot Study on Coronectomy. *J Pharm Bioallied Sci*, 12(Suppl 1), S415–8.
- Takatsuka, D., Tachinami, H., Tomihara, K., Amirreza, Y. J., Ikeda, A., Imaue, S., Fujiwara, K., Sonoda, T., Nakamori, K., & Noguchi, M. (2022). Novel strategy to predict high risk of inferior alveolar nerve injury during extraction of lower third molars based on assessment of computed tomographic images of multiple anatomical features. *The British journal of oral & maxillofacial surgery*, 60(5), 570–576. <https://doi.org/10.1016/j.bjoms.2021.09.014>.
- Umar, G., Obisesan, O., Bryant, C., & Rood, J. P. (2013). Elimination of permanent injuries to the inferior alveolar nerve following surgical intervention of the “high risk” third molar. *British Journal of Oral and Maxillofacial Surgery*, 51(4), 353–7.
- Xu, G. Z., Yang, C., Fan, X. D., Yu, C. Q., Cai, X. Y., Wang, Y., & He, D. (2013). Anatomic relationship between impacted third mandibular molar and the mandibular canal as the risk factor of inferior alveolar nerve injury. *The British journal of oral & maxillofacial surgery*, 51(8), e215–e219. <https://doi.org/10.1016/j.bjoms.2013.01.011>
- Yan, Z. Y., Yan, X. Y., Guo, C. B., Xie, Q. F., Yang, G. J., & Cui, N. H. (2020). Somatosensory changes in Chinese patients after coronectomy vs. total extraction of mandibular third molar: a prospective study. *Clinical oral investigations*, 24(9), 3017–3028. <https://doi.org/10.1007/s00784-019-03169-4>
- Zhang, W. (2016). Third Molar Eruption Mechanisms and Patterns. *Dent 3000*, 4(1), 11–6