

José Carlos Queirós Carvalho dos Santos Silva

Substitutos de enxerto de tecido conjuntivo: Mucograft® vs Mucoderm®

Universidade Fernando Pessoa

Faculdade de Ciências da Saúde

Porto, 2018

José Carlos Queirós Carvalho dos Santos Silva

Substitutos de enxerto de tecido conjuntivo: Mucograft® vs Mucoderm®

Universidade Fernando Pessoa

Faculdade de Ciências da Saúde

Porto, 2018

José Carlos Queirós Carvalho dos Santos Silva

Substitutos de enxerto de tecido conjuntivo: Mucograft® vs Mucoderm®

Trabalho apresentado à Universidade
Fernando Pessoa como parte dos requisitos
para obtenção do grau de Mestre em Medicina Dentária

RESUMO

Objetivo: Revisão da literatura focada na comparação entre duas matrizes de colagénio de referência na Europa, Mucograft® e Mucoderm®. Análise dos resultados clínicos, com ênfase na percentagem de recobrimento radicular e no aumento de tecido queratinizado.

Métodos: Realizou-se uma pesquisa bibliográfica com recurso à base de dados PubMed. Foram estabelecidos critérios de inclusão e exclusão, tendo sido incluídos apenas estudos clínicos randomizados.

Resultados: Foram analisados dezoito estudos, nos quais foi descrito o aumento de tecido queratinizado e a redução de recessão gengival.

Conclusões: Face à ausência de estudos comparativos entre as duas matrizes, a literatura disponível relativa à matriz Mucoderm® não permite estabelecer conclusões face à matriz Mucograft®.

Palavras chave: Matriz dérmica acelular; Matriz de colagénio suína; Substitutos de tecido conjuntivo; Substitutos de tecidos moles; Tecido queratinizado; Recobrimento radicular.

ABSTRACT

Objectives: Literature review focused on the comparison between two well-known collagen matrices in Europe, Mucograft® and Mucoderm®. Analysis of clinical outcomes, focusing on root coverage percentage and augmentation of keratinized tissue.

Methods: A bibliographical research in the PubMed database was performed. Inclusion and exclusion criteria were established, being only included randomised clinical trials.

Results: Eighteen studies were analysed, in which keratinized tissue augmentation and gingival recession reduction were presented.

Conclusions: In the absence of studies comparing these two matrices, the remaining literature concerning the Mucoderm® matrix does not allow drawing any conclusions when comparing it with the Mucograft® matrix.

Keywords: Acellular dermal matrix; Porcine collagen matrix; Connective tissue graft substitutes; Soft tissue substitutes; Keratinized tissue; Root coverage.

AGRADECIMENTOS

Aos meus pais, pela forma como me apoiaram e incentivaram nesta etapa da minha formação.

À minha namorada, que sempre me motivou e aconselhou em todos os momentos.

Aos meus colegas, por todas as memórias que construímos juntos nestes 5 anos.

Ao meu orientador, Dr. Hélder Oliveira, pelo conhecimento que partilhou e pelo exemplo que transmitiu, tanto a nível profissional, como humano.

Ao corpo de docentes e funcionários da Faculdade de Ciências da Saúde, por me terem preparado da melhor forma para a nova etapa que se inicia.

ÍNDICE

I.	INTRODUÇÃO.....	1
	 I.I MATERIAIS E MÉTODOS.....	1
II.	DESENVOLVIMENTO.....	2
	 II.I RESULTADOS.....	2
	 i. Mucograft®	
	1. <i>Sanz et al (2009).....</i>	<i>2</i>
	2. <i>McGuire & Scheyer (2010).....</i>	<i>3</i>
	3. <i>Cardaropoli et al (2012).....</i>	<i>4</i>
	4. <i>Lorenzo et al (2012).....</i>	<i>4</i>
	5. <i>Aroca et al (2013)</i>	<i>5</i>
	6. <i>Jepsen et al (2013)</i>	<i>5</i>
	7. <i>McGuire & Scheyer (2014)</i>	<i>6</i>
	8. <i>Cardaropoli et al (2014)</i>	<i>6</i>
	9. <i>Froum et al (2015)</i>	<i>7</i>
	10. <i>Schmitt et al (2015)</i>	<i>7</i>
	11. <i>Moreira et al (2015)</i>	<i>8</i>
	12. <i>Stefanini et al (2016)</i>	<i>9</i>
	13. <i>Cairo et al (2017)</i>	<i>9</i>
	14. <i>Jepsen et al (2017)</i>	<i>10</i>
	15. <i>Tonetti et al (2018)</i>	<i>10</i>
	 ii. Mucoderm®	
	1. <i>Wegemund et al (2016)</i>	<i>11</i>
	2. <i>Zafiroopoulos et al (2016)</i>	<i>12</i>

3. <i>Pietruska et al</i> (2019)	12
II.II DISCUSSÃO	13
III. CONCLUSÃO	15
IV. BIBLIOGRAFIA	16
V. ANEXOS	20

ÍNDICE DE ANEXOS

Figura 1. Metodologia da pesquisa bibliográfica.....	20
Tabela 1. Sumário dos estudos analisados – Mucograft®.....	21
Tabela 2. Sumário dos estudos analisados – Mucoderm®.....	24

LISTA DE SÍMBOLOS E ABREVIATURAS

ARC → Average Recession Coverage – Recobrimento Médio da Recessão

CAF → Coronally Advanced Flap – Retalho de Avanço Coronal

CM → Collagen Matrix – Matriz de Colagénio

CRC → Complete Root Coverage – Recobrimento Radicular Completo

CTG → Connective Tissue Graft – Enxerto de Tecido Conjuntivo

FGG → Free Gingival Graft – Enxerto Gengival Livre

GT → Gingival Thickness – Espessura Gengival

KTT → Keratinized Tissue Thickness – Espessura de Tecido Queratinizado

KTW → Keratinized Tissue Width – Largura de Tecido Queratinizado

MCAT → Modified Advanced Tunnel Technique – Técnica de Túnel Avançado

Modificada

mm → Milímetros

MRC → Mean Root Coverage – Recobrimento Radicular Médio

MTA → Mucosal Thickness Apical – Espessura da Mucosa Apical

MTB → Mucosal Thickness Buccal – Espessura da Mucosa Vestibular

MTO → Mucosal Thickness Oclusal – Espessura da Mucosa Oclusal

RC → Root Coverage – Recobrimento Radicular

REC RED → Gingival Recession Reduction – Redução da Recessão Gengival

SCTG → Subepithelial Connective Tissue Graft – Enxerto de Tecido Conjuntivo

Sub-epitelial

Substitutos de Enxerto de Tecido Conjuntivo: Mucograft® vs Mucoderm®

STTh → Soft Tissue Thickness – Espessura de Tecido Mole

% → Percentagem

I. INTRODUÇÃO

Têm sido propostos vários procedimentos para o tratamento de recessões gengivais e de ausência de gengiva queratinizada, tais como retalhos de avanço lateral ou coronal e enxertos autógenos (Bjorn H., 1963). Atualmente, o enxerto de tecido conjuntivo (CTG) é considerado o *gold standard* para o tratamento de recessão gengival, no que diz respeito à percentagem de recobrimento radicular (Buti J. *et al.*, 2013). Relativamente ao aumento de tecido queratinizado, a técnica de referência é o enxerto gengival livre (FGG) (Agudio G. *et al.*, 2008).

Estudos recentes comprovam a eficácia das matrizes de colagénio (Aichelmann-Reidy M.E. *et al.*, 2001) quando comparadas com o enxerto de tecido conjuntivo, sendo possível obter resultados semelhantes de recobrimento radicular completo, redução de recessão gengival e ganho de tecido queratinizado. Numa revisão sistemática realizada por Pini-Prato *et al.* em 2014, é possível concluir que os resultados são similares em termos de recobrimento radicular completo, com exceção de outros parâmetros clínicos como a estética, a dor e a morbidade, onde o uso de matriz apresenta uma eficácia superior.

As matrizes Mucograft® e Mucoderm® têm origem suína e são constituídas por colagénio tipo I e III, bem como por elastina. São compostas por duas camadas: uma camada densa, formada por fibras de colagénio, e uma camada porosa, que permite a formação de coágulo, a integração tecidular e a angiogénese. Como substitutos de enxerto de tecido conjuntivo, têm vantagens para o paciente, uma vez que diminuem a dor pós-operatória, evitam a criação de uma segunda zona cirúrgica e reduzem a duração total da cirurgia. Perante a similaridade histológica entre as duas matrizes, o objetivo deste trabalho de revisão bibliográfica prende-se na comparação e análise dos resultados clínicos das duas matrizes, com a finalidade de, posteriormente, determinar se alguma delas é mais eficaz do que a outra, e em que tipo de tratamento ou técnica utilizada.

I.I MATERIAIS E MÉTODOS

Foi realizada uma pesquisa bibliográfica com recurso à base de dados PubMed, tendo sido utilizadas as seguintes palavras chave: «acellular dermal matrix»; «porcine collagen

matrix»; «Mucograft®»; «Mucoderm®»; «root coverage»; «keratinized tissue»; «collagen matrix»; «connective tissue graft substitutes» e «soft tissue substitutes» em combinação e articuladas com o marcador booleano “AND”. Foram aplicados critérios de inclusão e exclusão aos resultados obtidos, tais como o idioma em inglês, o limite temporal (artigos publicados nos últimos 10 anos) e estudos clínicos realizados em humanos. Posteriormente à leitura integral dos artigos pré-selecionados e, face à inexistência de estudos clínicos que estabeleçam uma comparação direta entre as duas matrizes, foram incluídos estudos clínicos randomizados controlados, que comparam o uso de matrizes de colagénio com a técnica *gold standard* (enxerto de tecido conjuntivo) ou com o uso isolado de um retalho.

II. DESENVOLVIMENTO

II.I RESULTADOS

Concluída a pesquisa bibliográfica e após a seriação dos artigos aplicando critérios de exclusão e inclusão, foram selecionados dezoito artigos, sendo que quinze utilizam matrizes da marca Mucograft® e apenas três utilizam a matriz Mucoderm®. Estes artigos abrangem critérios como a percentagem de recobrimento radicular, a percentagem de raízes completamente recobertas, o aumento de espessura e altura de gengiva queratinizada e o aumento de espessura gengival. Os objetivos, materiais e métodos, resultados e conclusões dos vários estudos irão ser descritos abaixo, sendo posteriormente analisados e discutidos.

i. Mucograft®

1. Sanz et al. (2009)

O objetivo deste estudo clínico randomizado, longitudinal paralelo foi comparar o aumento de gengiva queratinizada (KT) aquando do uso uma matriz de colagénio (CM) ou um enxerto de tecido conjuntivo (CTG). O estudo incluiu 20 pacientes com pelo menos

um local com tecido queratinizado insuficiente ($\leq 1\text{mm}$), tendo sido distribuídos por dois grupos (teste e controlo).

Ao final de 6 meses, foram registadas diferenças significativas nos dois grupos no que ao aumento de gengiva queratinizada diz respeito. No início do estudo, a largura de gengiva queratinizada (KTW) era em média 0.2mm (± 0.42) e 0.4mm (± 0.51), no grupo controlo e teste, respetivamente. Após os 6 meses nos quais decorreu o estudo, o grupo controlo registou o valor médio de 2.6mm (± 0.9) e o grupo teste 2.5mm (± 0.9). A diferença entre os dois grupos não foi estatisticamente significativa.

O presente estudo demonstrou que o uso da matriz de colagénio permite obter resultados previsíveis e similares aos obtidos com CTG.

2. McGuire & Scheyer (2010)

O objetivo deste estudo foi comparar a eficácia do uso de matriz de colagénio e enxerto de tecido conjuntivo, associado a um retalho de avanço coronal (CAF), no que diz respeito à redução da recessão (REC) e ao aumento de tecido queratinizado (KT). Este estudo incluiu 25 pacientes, com pelo menos 2 deiscências com 3mm ou mais de profundidade e 3mm de largura.

Aos 12 meses, registou-se uma redução de REC de 2.78mm para o grupo teste e de 3.17mm para o grupo controlo. A percentagem de recobrimento radicular foi superior no grupo controlo ($99.3\% \pm 3.5\%$), em comparação com o grupo teste ($88.5\% \pm 21.2\%$). As diferenças entre os dois grupos foram estatisticamente significativas. Relativamente ao aumento de KT, registou-se um ganho de 1.11mm no grupo teste e de 1.09mm no grupo controlo, não tendo sido estatisticamente significativo.

Este estudo demonstrou que o uso de matrizes de colagénio é uma alternativa viável ao CTG.

3. Cardaropoli et al. (2012)

O objetivo deste estudo foi testar a eficácia de uma matriz de colagénio associada a um retalho de avanço coronal (CAF), no tratamento de recessões gengivais unitárias e comparar os resultados com a técnica de referência (CTG+CAF). Foram incluídos neste estudo 18 pacientes, com um total de 22 defeitos classificados como Classe I ou II de Miller.

Ao final de 12 meses, a percentagem de recobrimento radicular para os grupos CM (teste) e CTG (controlo) era de $94.32\% \pm 11.68\%$ e de $96.97\% \pm 6.74\%$, respetivamente. No grupo CM, 72% dos defeitos foram completamente recobertos (CRC), enquanto que, para o grupo CTG o valor foi de 81%. Relativamente à redução da REC, no grupo CM observou-se uma diminuição correspondente a $2.86\text{mm} \pm 0.39$, em comparação com a redução de $2.95\text{mm} \pm 0.69$ registada no grupo CTG. O aumento observado de KT foi de $1.23\text{mm} \pm 0.61$ (grupo CM) e de $1.27\text{mm} \pm 0.65$ (grupo CTG), enquanto que a espessura gengival (GT) aumentou $1.00\text{mm} \pm 0.32$ no grupo teste e $1.23\text{mm} \pm 0.47\text{mm}$ no grupo controlo. Não houve diferenças estatisticamente significativas entre os dois grupos. O presente estudo demonstra similaridade e previsibilidade nos resultados obtidos.

4. Lorenzo et al. (2012)

Este estudo longitudinal teve como objetivo testar a eficácia de uma matriz de colagénio no aumento de KT em locais à volta de implantes e comparar com o procedimento “standard” (CTG). Foram incluídos 24 pacientes (dos quais 2 foram excluídos antes do final do estudo), com pelo menos um local com tecido queratinizado insuficiente ($\leq 1\text{mm}$), nos quais foi avaliado a espessura de KT ao final de 6 meses.

Foi possível observar um ganho de KT de 2.30mm ($p=0.0005$) no grupo CM e de 2.33mm no grupo CTG, não tendo sido registadas diferenças significativas entre os dois grupos ($p=0.58$).

O presente estudo demonstrou a previsibilidade e eficácia do uso de matriz de colagénio quando se pretende aumentar a espessura de tecido queratinizado

5. *Aroca et al. (2013)*

O presente estudo estabeleceu uma comparação entre o uso de matriz de colagénio ou enxerto de tecido conjuntivo, conjugados com técnica de túnel avançado modificada (MCAT), no tratamento de múltiplas recessões gengivais adjacentes. Participaram neste estudo 22 pacientes, numa distribuição *split-mouth*, resultando num total de 156 recessões Classe I ou II de *Miller*.

Aos 12 meses, registaram-se alterações estatisticamente significativas para o grupo de controlo, no que à percentagem de recobrimento radicular ($P=0.0004$) e à percentagem de recobrimento completo ($P=0.0305$) diz respeito. A percentagem de recobrimento foi de $71\% \pm 21\%$ no grupo de teste e $90\% \pm 18\%$ no grupo de controlo. 23% e 59% das superfícies foram completamente recobertas no grupo de teste e no grupo de controlo, respetivamente. A espessura de gengiva queratinizada aumentou de $2.1\text{mm} \pm 0.9$ para $2.4\text{mm} \pm 0.7$ no grupo de teste, enquanto do grupo de controlo aumentou de $2.0\text{mm} \pm 0.7$ para $2.7\text{mm} \pm 0.8$, não sendo a diferença estatisticamente significativa.

Este estudo demonstrou que o uso de matriz de colagénio não permite obter os mesmos resultados a nível de recobrimento radicular quando comparado com o uso de CTG.

6. *Jepsen et al. (2013)*

Este estudo avaliou eficácia do uso do retalho de avanço coronal, com ou sem matriz de colagénio, no tratamento de recessões gengivais localizadas. Foram incluídos 45 pacientes, numa organização *split-mouth*, num total de 90 recessões Classe I ou II de *Miller*.

No final dos 6 meses em que decorreu o estudo, a percentagem de recobrimento radicular era de 75.29% no grupo de teste de 72.66% no grupo de controlo, não tendo a diferença entre os dois grupos sido estatisticamente significativa. No grupo de controlo, 31% dos defeitos foram totalmente recobertos, enquanto no grupo de teste, para o mesmo critério, o valor fixou-se nos 36%. Os ganhos de tecido queratinizado (KT) e de espessura gengival

(GT) foram estatisticamente significativos, tendo o grupo de teste registado aumentos de 0.93mm e de 0.59mm, respetivamente, enquanto o grupo controlo, para os mesmos critérios, registou aumentos de 0.57mm e de 0.34mm.

Este estudo demonstrou a superior eficácia do uso conjugado de retalho de avanço coronal com matriz de colagénio, comparando com o uso unicamente do retalho, no que ao aumento de tecido queratinizado e espessura gengival diz respeito.

7. McGuire & Scheyer (2014)

Este estudo teve como objetivo determinar se uma matriz de colagénio pode ser igualmente eficaz a um enxerto gengival livre (FGG). Foram selecionados 30 pacientes com zonas de tecido queratinizado insuficiente (<2mm), tendo cada um dos quais recebido um dos dois tratamentos (CM ou FGG).

No início do estudo, os valores de KT eram $0.88\text{mm} \pm 0.61$ e $0.77\text{mm} \pm 0.68$, para o grupo de teste e de controlo, respetivamente. Após 6 meses, o grupo de controlo apresentou valores superiores ($4.42\text{mm} \pm 0.64$) quando comparados com o grupo de teste ($2.92\text{mm} \pm 0.88$), tendo sido considerados os valores estatisticamente significativos numa análise *post hoc*. No grupo de teste, foi observada uma redução de REC de $0.13\text{mm} \pm 0.52$, enquanto no grupo de controlo foi de $0.22\text{mm} \pm 0.49$.

O presente estudo demonstrou a eficácia da matriz de colagénio no aumento tecido queratinizado em locais com espessura insuficiente.

8. Cardaropoli et al. (2014)

O objetivo deste estudo foi testar a eficácia de uma matriz de colagénio associada a um retalho de avanço coronal, no tratamento de recessões gengivais múltiplas, e comparar os resultados com o uso isolado da técnica (CAF). Foram incluídos neste estudo 32 pacientes com duas ou mais recessões Classe I e II de *Miller* em dentes adjacentes, tendo sido selecionados 113 locais a tratar.

A percentagem de RC e de CRC foi de $81.49\% \pm 23.45\%$ e 58% no grupo de controlo e $93.25\% \pm 10.01\%$ e 72% no grupo de teste, tendo o grupo de teste registado valores significativamente maiores. O grupo de teste registou um ganho de KT de 1.07mm e de 1.81mm de GT, tendo o grupo controlo, para os mesmos critérios, registado ganhos de 0.7mm e 0.94mm. As diferenças entre os dois grupos foram estatisticamente significativas.

Em suma, os resultados obtidos com a matriz de colagénio indicam a sua eficácia para recobrimento de recessões adjacentes, utilizando um retalho de avanço coronal.

9. Froum et al. (2015)

Este estudo teve como propósito avaliar a eficácia de uma matriz de colagénio no aumento de espessura e altura de tecido queratinizado, aquando da colocação de implantes. Foram selecionados 32 pacientes (um não completou o estudo), posteriormente divididos em dois grupos. No grupo de controlo não foi realizado qualquer tratamento com vista ao aumento dos tecidos à volta do implante.

As diferenças entre os dois grupos, no que ao aumento de KTW diz respeito, foram estatisticamente significativas, tendo-se registado um ganho de $0.74\text{mm} \pm 0.78$ no grupo de teste e $0.09\text{mm} \pm 0.40$ no grupo de controlo. As diferenças de altura de KT não foram estatisticamente significativas.

O estudo demonstrou que a colocação de uma matriz de colagénio, aquando da colocação do implante, contribuí para o aumento da espessura de KT.

10. Schmitt et al. (2015)

Este estudo pretendeu comparar o uso de uma matriz de colagénio com o enxerto gengival livre, relativamente ao tratamento de implantes expostos. Foram seguidos 48 pacientes ao longo de 5 anos, tendo sido tratados 176 locais.

A variação de tecido queratinizado nos dois grupos não teve diferenças estatisticamente significativas. O grupo controlo apresentou um ganho de 8.83mm aos 6 meses e de 8.40mm aos 5 anos. No grupo de teste registou-se um ganho de 7.75mm e de 6.15mm, ao final de 6 meses e 5 anos, respetivamente.

O presente estudo demonstrou previsibilidade e similaridade no recurso aos dois tratamentos.

11. Moreira et al. (2016)

O objetivo deste estudo foi estabelecer uma comparação entre o uso de um retalho de avanço coronal, com e sem matriz de colagénio, no tratamento de recessões gengivais unitárias. Foram incluídos 40 pacientes, portadores de uma recessão Classe I ou II de *Miller*, com profundidade maior ou igual a 2mm e localizada nos caninos ou pré-molares superiores.

Ao fim de 6 meses, foi possível observar uma redução de REC de $2.41\text{mm} \pm 0.73$ e $2.25\text{mm} \pm 0.50$ no grupo de teste e de controlo, respetivamente. À semelhança do critério anterior, também não se registaram diferenças estatisticamente significativas quanto aos resultados de RC e CRC, nos quais o grupo teste apresentou os valores $77.2\% \pm 21.2$ e 40% e no grupo controlo $72.1\% \pm 14.4$ e 35% , respetivamente. Houve um ganho de KTT de 0.40mm no grupo de teste e de 0.14mm no grupo de controlo, sendo que a diferença entre os dois grupos é estatisticamente significativa e favorece o grupo que testou a matriz de colagénio. O grupo controlo registou um ganho de 0.15mm de KTW, enquanto o grupo de teste obteve 0.20mm, não sendo a diferença estatisticamente significativa.

Em suma, os resultados obtidos demonstram que o grupo CAF+CM obteve melhores resultados de aumento de KTT.

12. Stefanini et al. (2016)

Este estudo teve como objetivo reavaliar os pacientes de um outro estudo descrito acima (Jepsen *et al.* 2013), ao final de 1 ano.

Aos 12 meses, a percentagem de recobrimento radicular e de recobrimento radicular completo foi de $76.28\% \pm 28.07$ e 42% para o grupo de teste, e $75.05\% \pm 26.24$ e 38% para o grupo de controlo. As diferenças entre os dois grupos não foram estatisticamente significativas. Foi possível observar um ganho de KTW e GT de $0.64\text{mm} \pm 1.05$ e de $0.27\text{mm} \pm 0.43$ para o grupo de controlo, e de $1.06\text{mm} \pm 1.07$ e $0.52\text{mm} \pm 0.46$ para o grupo de teste, sendo que as diferenças entre os dois grupos foram estatisticamente significativas, favorável ao grupo de teste.

Em suma, os resultados obtidos foram ao encontro dos valores registados no estudo anterior aos 6 meses, sendo possível concluir a superior eficácia do uso de uma matriz de colagénio para o aumento de tecido queratinizado e espessura gengival.

13. Cairo et al. (2017)

O propósito deste estudo foi avaliar a eficácia de uma matriz de colagénio para aumento de tecidos moles à volta de implantes com insuficiente tecido queratinizado ($<2\text{mm}$), em comparação com a técnica *standard* (CTG).

Dos 60 pacientes que participaram no estudo, foram registados os resultados ao final de 6 meses. Foi possível observar um aumento da espessura gengival de $0.9\text{mm} \pm 0.2$ e de $1.2\text{mm} \pm 0.3$ no grupo de teste e de controlo, respetivamente. A diferença entre os dois grupos foi estatisticamente significativa, favorecendo o grupo de controlo ($p=0.0001$). Registou-se um aumento de KT de $1.1\text{mm} \pm 0.8$ no grupo de teste e de $0.9\text{mm} \pm 0.8$ no grupo de controlo, sem diferenças estatisticamente significativas entre os dois grupos.

O presente estudo concluiu que o tratamento com enxerto de tecido conjuntivo foi mais eficaz para aumentar os tecidos peri-implantares.

14. Jepsen et al. (2017)

O propósito deste estudo foi comparar o uso isolado de um retalho de avanço coronal ou associado a uma matriz de colagénio, para o tratamento de recessões gengivais.

Foram incluídos 18 participantes, numa organização *split-mouth*, num total de 36 recessões Classe I e II de *Miller*.

A percentagem de recobrimento radicular foi de 89.9% (ao final de 6 meses) e de 91.7% (ao final de 3 anos), para o grupo de teste, e de 83.7% (ao final de 6 meses) e de 82.8% (ao final de 3 anos), para o grupo de controlo. A percentagem de recobrimento total manteve-se entre os 6 meses e os 3 anos, tendo-se registado 61% e 39% para o grupo de teste e de controlo, respetivamente. A diferença entre os dois grupos, ao final de 3 anos, foi estatisticamente significativa, favorável ao grupo de teste. Aos 6 meses, houve um aumento de KT de 0.60mm no grupo de controlo e de 1.42mm no grupo de teste, e um aumento de GT de 0.28mm e de 0.59mm, respetivamente. Ao final de 3 anos, comparando com os valores registados no início do estudo, observou-se um aumento de KT e de GT de 1.92mm e 0.59mm no grupo de teste e de 1.03mm e 0.16mm no grupo controlo. A diferença entre os dois grupos foi estatisticamente significativa.

Em suma, os resultados observados permitem concluir que a associação CAF+CM permite maior percentagem de recobrimento e maiores ganhos de espessura gengival e tecido queratinizado.

15. Tonetti et al. (2018)

O objetivo deste estudo multicêntrico foi avaliar a eficácia de uma matriz de colagénio, em comparação com um enxerto de tecido conjuntivo, associados a um retalho de avanço coronal, no tratamento de recessões gengivais adjacentes. Foram avaliados 187 pacientes, com um mínimo de duas recessões adjacentes, num total de 485 recessões, por um período de 6 meses.

No grupo CTG, observou-se um aumento de KT de 0.5 ± 1.2 mm e 70% das recessões foram completamente recobertas. No grupo CM, houve uma perda de KT de 0.1 ± 1.1 mm

e 48% dos defeitos foram recobertos. O recobrimento médio foi de 1.7 ± 1.1 mm no grupo CM e de 2.1 ± 1.0 mm no grupo CTG.

Em suma, os resultados mostram que a aplicação da matriz de colagénio obteve valores inferiores no recobrimento de recessões múltiplas adjacentes.

ii. **Mucoderm®**

1. Wegemund et al. (2016)

O presente estudo teve como propósito comparar a eficácia de uma matriz de colagénio e de um enxerto de tecido conjuntivo, associados à técnica de túnel, no tratamento de múltiplas recessões gengivais Classe I e II de *Miller*. Foram incluídos 28 pacientes (106 recessões), avaliados durante 6 meses.

Foi observado um aumento de KTW de 0.8mm e 1.0mm, para os grupos teste e controlo, respetivamente. A diferença entre os grupos não foi estatisticamente significativa. A percentagem de recobrimento radicular foi de 91% no grupo de teste e 95% no grupo de controlo, sendo que a diferença entre os dois grupos foi estatisticamente significativa ($p=0.027$). Na avaliação de CRC, só foram incluídos os pacientes nos quais as recessões foram completamente recobertas, sendo que 71.4% diz respeito ao grupo de controlo e 14.3% é relativo ao grupo de teste. A diferença observada foi estatisticamente significativa ($p=0.006$).

O estudo demonstrou que a matriz de colagénio permite obter resultados similares no aumento de tecido queratinizado, mas fica aquém no recobrimento das recessões gengivais, comparando com o enxerto de tecido conjuntivo.

2. Zafiropoulos et al. (2016)

Este estudo teve como objetivo avaliar o aumento de volume de tecido mole peri-implantar, como resultado do uso de uma matriz de colagénio. No grupo de controlo não foi usado qualquer tipo de enxerto. Foi avaliado o aumento de tecido mole (STTh) em dois locais: local 1 (1mm abaixo da margem gengival) e local 2 (3mm abaixo da margem mucogengival).

Os 27 participantes no estudo foram avaliados ao final de 6 meses. O grupo teste registou ganho de tecido mole em STTh1 e STTh2 (1.06mm e 0.89mm, respetivamente), enquanto que o grupo de controlo registou uma perda de 0.02mm e de 0.05mm. As diferenças entre os dois grupos foram estatisticamente significativas ($p < 0.001$).

Em suma, os resultados observados indicam que o uso de CM é eficaz no aumento de tecido mole à volta de implantes.

3. Pietruska et al. (2019)

O objetivo deste estudo foi comparar os resultados obtidos no tratamento de recessões múltiplas Classe I e II de *Miller*, recorrendo à MCAT em combinação com uma matriz de colagénio ou com um enxerto de tecido conjuntivo. Foram incluídos 29 pacientes, com um total de 91 recessões, numa distribuição *split-mouth*, seguidos durante um período de 12 meses.

Os grupos controlo e teste registaram ganhos de KTW de 2.78 ± 1.53 mm e 0.52 ± 0.65 mm, respetivamente. Em relação a GT e REC RED, o grupo de controlo apresentou os valores 1.10 ± 0.54 mm e 1.54mm, enquanto que o grupo de teste registou 0.27 ± 0.40 mm e 1mm, respetivamente. A percentagem de recobrimento radicular e de CRC foi de 83.10% e 67% no grupo de controlo e 53.20% e 20% no grupo de teste. Apenas 20% dos indivíduos do grupo teste obtiveram recobrimento completo de todas as recessões, enquanto que a percentagem do grupo controlo foi de 67%. As diferenças entre os dois grupos foram estatisticamente significativas ($p < 0.001$).

Em suma, o uso de CM e de SCTG permite obter redução de recessões gengivais, sendo que o SCTG apresenta resultados superiores.

II.II DISCUSSÃO

A pesquisa bibliográfica incluiu dezoito estudos, sendo que a matriz Mucograft® foi utilizada em quinze e a matriz Mucoderm® em apenas três artigos, nos quais são avaliados diversos critérios.

Como é possível observar nas tabelas 1 e 2, grande parte dos estudos apresentam amostras bastante limitadas quando comparadas com a do estudo realizado por Tonetti *et al.* (2018), no qual foi incluída uma população com 187 pacientes e 485 locais tratados. O autor descreveu resultados inferiores da matriz de colagénio quando comparada com um enxerto de tecido conjuntivo.

Apesar de o tempo de follow-up entre os vários estudos ser no máximo de 5 anos (Schmitt *et al.*, 2015), o estudo realizado por Stefanini *et al.* (2016), que descreve os resultados de um outro realizado por Jepsen *et al.* (2013) ao final de 12 meses, conclui que os valores clínicos, dos 6 aos 12 meses, não sofrem alterações significativas. Também no estudo de Jepsen *et al.* (2017) é possível verificar a estabilidade da matriz a médio prazo (follow-up de 3 anos).

Nos estudos onde foi realizada a técnica MCAT, Pietruska *et al.* (2019), usando a matriz Mucoderm®, obteve aumentos de largura de tecido queratinizado e de espessura gengival, ao final de 12 meses, superiores a Aroca *et al.* (2013), sendo que o aumento de GT foi bastante similar. Também Wegemund *et al.* (2016) obteve um aumento de KTW considerável. Contudo, este estudo teve apenas a duração de 6 meses.

Avaliando o tratamento em zonas peri-implantares, Froum *et al.* (2015), usando a matriz Mucograft®, observou um aumento significativo de KTW, podendo ser explicado pelo facto de o grupo de controlo não ter recebido um enxerto de tecido conjuntivo, ao contrário dos outros estudos. Zafiroopoulos *et al.* (2017), utilizando a matriz Mucoderm®,

Substitutos de Enxerto de Tecido Conjuntivo: Mucograft® vs Mucoderm®

registou diferenças estatisticamente significativas no aumento de espessura de tecido queratinizado. Contudo, à semelhança de Froum *et al.* (2015), o grupo controlo não recebeu enxerto de tecido conjuntivo. No mesmo espaço temporal (6 meses), Lorenzo *et al.* (2012), Schmitt *et al.* (2015) e Cairo *et al.* (2017), aplicando a matriz Mucograft®, não observaram alterações estatisticamente significativas no aumento de KTW, tendo o último autor registado um aumento significativo de espessura gengival.

III. CONCLUSÃO

Existe um maior número de ensaios clínicos randomizados controlados onde foi utilizada a matriz Mucograft®, os quais contemplam critérios como recobrimento radicular, aumento de altura e largura de tecido queratinizado e aumento de espessura gengival, em recessões unitárias ou múltiplas e tecido queratinizado peri-implantar insuficiente. A discrepância na disponibilidade de evidência científica poderá estar relacionada com o facto de a matriz Mucoderm® ser mais recente no mercado.

Na ausência de ensaios clínicos randomizados comparativos entre as duas matrizes, não é possível inferir conclusões quanto à superioridade de uma matriz relativamente a outra de forma sustentada pela evidência científica.

Aquando da escolha clínica, e devido ao número de estudos clínicos randomizados controlados existentes, a matriz Mucograft® parece ser a opção com mais suporte científico.

Contudo, ao comparar a matriz Mucograft® com a matriz Mucoderm®, uma primeira impressão induz para a similaridade de resultados entre os vários estudos existentes. No entanto, para responder à questão inicial, da superioridade ou inferioridade clínica de uma matriz em relação à outra, seriam necessários estudos randomizados controlados comparativos entre as duas matrizes, com uma homogeneização dos critérios de avaliação, com amostras populacionais significativas, bem como estabelecer períodos de follow-up mais longos, de forma a observar a evolução e estabilidade das duas matrizes a longo prazo.

IV. BIBLIOGRAFIA

Agudio, G. *et al.* (2008). Free gingival grafts to increase keratinized tissue: a retrospective long-term evaluation (10 to 25 years) of outcomes. *Journal of Periodontology*, 79(4), pp. 587–594.

Aichelmann-Reidy, M.E *et al.* (2001). Clinical evaluation of acellular allograft dermis for the treatment of human gingival recession. *Journal of Periodontology*, 72(8), pp. 998–1005.

Aroca, S. *et al.* (2013). Treatment of multiple adjacent Miller class I and II gingival recessions with a Modified Coronally Advanced Tunnel (MCAT) technique and a collagen matrix or palatal connective tissue graft: A randomized, controlled clinical trial. *Journal of Clinical Periodontology*, 40(7), pp. 713–720.

Bjorn H., *et al.* (1963). Free transplantation of gingiva propria. *Swedish Dental Journal*, 22, pp. 648– 689.

Buti, J. *et al.* (2013). Bayesian network meta-analysis of root coverage procedures: ranking efficacy and identification of best treatment. *Journal of Clinical Periodontology*, 40(4), pp. 372–386.

Cairo, F. *et al.* (2017). Xenogenic collagen matrix versus connective tissue graft for buccal soft tissue augmentation at implant site. A randomized, controlled clinical trial. *Journal of Clinical Periodontology*, 44(7), pp. 769-776.

Cardaropoli, D. *et al.* (2012). Treatment of Gingival Recession Defects Using Coronally Advanced Flap With a Porcine Collagen Matrix Compared to Coronally Advanced Flap With Connective Tissue Graft: A Randomized Controlled Clinical Trial. *Journal of Periodontology*, 83(3), pp. 321–328.

Cardaropoli, D. *et al.* (2014). Coronally advanced flap with and without a xenogenic collagen matrix in the treatment of multiple recessions: A randomized controlled clinical study. *International Journal of Periodontics & Restorative Dentistry*, 34(Suppl), pp. s96–s102.

Fickl, S. *et al.* (2017). Scar Tissue Formation Following Alveolar Ridge Preservation: A Case Control Study. *The International Journal of Periodontics & Restorative Dentistry*, 38(1), pp. 1–7.

Froum, S. *et al.* (2015). The Use of a Xenogeneic Collagen Matrix at the Time of Implant Placement to Increase the Volume of Buccal Soft Tissue. *The International Journal of Periodontics and Restorative Dentistry*, 35(2), pp. 179–189.

Jepsen, K. *et al.* (2013). Treatment of gingival recession defects with a coronally advanced flap and a xenogeneic collagen matrix: a multicenter randomized clinical trial. *Journal of Clinical Periodontology*, 40(1), pp. 82–89.

Jepsen, K. *et al.* (2017). Long-Term Stability of Root Coverage by Coronally Advanced Flap Procedures. *Journal of Periodontology*, 88(7), pp. 626–633.

Lorenzo, R. *et al.* (2012). Clinical efficacy of a xenogeneic collagen matrix in augmenting keratinized mucosa around implants: A randomized controlled prospective clinical trial. *Clinical Oral Implants Research*, 23(3), pp. 316–324.

McGuire, M. K. & Scheyer, E. T. (2010). Xenogenic Collagen Matrix With Coronally Advanced Flap Compared to Connective Tissue With Coronally Advanced Flap for the Treatment of Dehiscence-Type Recession Defects. *Journal of Periodontology*, 81(8), pp. 1108–1117.

McGuire, M. K. & Scheyer, E. T. (2014). Randomized, Controlled Clinical Trial to Evaluate a Xenogenix Collagen Matrix as an Alternative to Free Gingival Grafting for Oral Soft Tissue Augmentation. *Journal of Periodontology*, 85(10), pp. 1333–1341.

Moreira, A. *et al.* (2016). Coronally advanced flap with or without porcine collagen matrix for root coverage: a randomized clinical trial. *Clinical Oral Investigations*, 20(9), pp. 2539–2549.

Pietruska, M. *et al.* (2019). Clinical evaluation of Miller class I and II recessions treatment with the use of modified coronally advanced tunnel technique with either collagen matrix or subepithelial connective tissue graft: A randomized clinical study. *Journal of Clinical Periodontology*, 46(1), pp. 86–95.

Pini-Prato, G. *et al.* (2014). Surgical treatment of single gingival recessions: clinical guidelines. *European Journal of Oral Implantology*, 7(9), pp. 9-43.

Sanz, M. *et al.* (2009). Clinical evaluation of a new collagen matrix (Mucograft® prototype) to enhance the width of keratinized tissue in patients with fixed prosthetic restorations: A randomized prospective clinical trial. *Journal of Clinical Periodontology*, 36(10), pp. 868–876.

Schmitt, C. *et al.* (2015). Long-term outcomes after vestibuloplasty with a porcine collagen matrix (Mucograft®) versus the free gingival graft: a comparative prospective clinical trial. *Clinical Oral Implants Research*, 27(11), pp. 125–133.

Stefenini, M. *et al.* (2016). Patient-reported outcomes and aesthetic evaluation of root coverage procedures: a 12-month follow-up of a randomized controlled clinical trial. *Journal of Clinical Periodontology*, 43(12), pp. 1132–1141.

Tonetti, M.S. *et al.* (2018). Xenogenic collagen matrix or autologous connective tissue graft as adjunct to coronally advanced flaps for coverage of multiple adjacent gingival recession: Randomized trial assessing non-inferiority in root coverage and superiority in oral health-related quality of life. *Journal of Clinical Periodontology*, 45(1), pp. 78-88.

Wegemund, M. *et al.* (2016). Collagen Matrix With Tunnel Technique Compared to Connective Tissue Graft for Treatment of Periodontal Recession: A Randomized Clinical Trial. *Journal of Periodontology*, 87(12), pp. 1436–1443.

Substitutos de Enxerto de Tecido Conjuntivo: Mucograft® vs Mucoderm®

Zafiropoulos, G. *et al.* (2016). Changes of the peri-implant soft tissue thickness after grafting with a collagen matrix. *Journal of Indian Society of Periodontology*, 20(4), p. 441-445.

V. ANEXOS

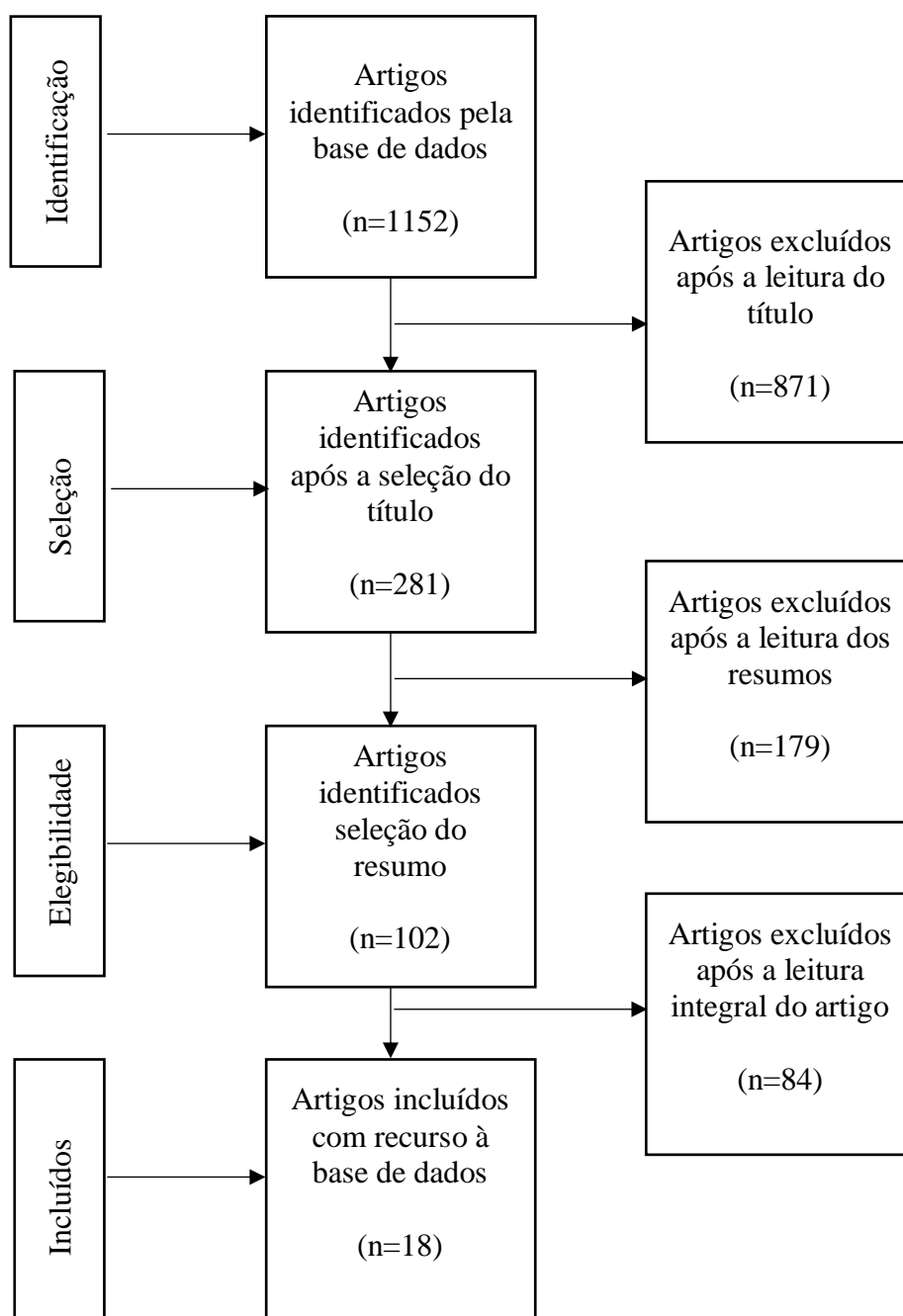


Figura 1. Metodologia de pesquisa bibliográfica

Substitutos de Enxerto de Tecido Conjuntivo: Mucograft® vs Mucoderm®

	Tipo de estudo	Nº Participantes/Locais	Tipo de defeitos	Método de avaliação	Período de Follow-up	CrITÉrios avaliados	Resultados
Sanz et al. (2009)	Estudo Clínico randomizado prospectivo (RCT)	20 participantes/ 20 locais	Zonas com tecido queratinizado insuficiente (<2mm)	Sonda Periodontal North Carolina University	6 meses	KTW	Teste: KTW ganho 2.50mm Controlo: KTW ganho 2.60mm
McGuire e Scheyer (2010)	RCT (Split-mouth)	25 participantes/ 50 locais	Deiscências com ≥3mm de profundidade, >3mm de largura	Sonda Periodontal UNC 15 (Hu-Friedy)	12 meses	REC, RC, KTW	Teste: REC -2.78mm; RC 88.5%; KTW ganho 1.11mm Controlo: REC -3.17mm; RC 99.3%; KTW ganho 1.09mm
Cardaropoli et al. (2012)	RCT	18 participantes/ 22 locais	Classes I e II de Miller	Sonda Periodontal PCP nº15 (Hu-Friedy)	12 meses	REC, MRC, KT, GT	Teste: REC 0.23mm; MRC 94.32%; KT ganho 1.23mm; GT de 0.82 para 1.82mm Controlo: REC 0.09mm; MRC 96.97%; KT ganho 1.27mm; GT de 0.86 para 2.09mm
Lorenzo et al. (2012)	RCT (paralelo)	24 participantes/ 24 locais	Zonas à volta de implantes com tecido queratinizado ≤1mm	Sonda Periodontal PCP nº15 (Hu-Friedy)	6 meses	KTW	Teste: KTW ganho 2.30mm Controlo: KTW ganho 2.33mm
Aroca et al. (2013)	RCT (Split-mouth)	22 participantes/ 156 locais	Classes I e II de Miller adjacentes	Sonda Periodontal UNC 15 (Hu-Friedy)	12 meses	CRC, MRC, KTW, GT	Teste: CRC 42%; MRC 71%; KTW ganho 0.3mm; GT ganho 0.2mm Controlo: CRC 85%; MRC 90%; KTW ganho 0.7mm; GT ganho 0.5mm
Jepsen et al. (2013)	RCT (Split-mouth)	45 participantes/ 90 locais	Classes I e II de Miller	Sonda Periodontal UNC 15 (Hu-Friedy)	6 meses	RC, CRC, KTW, GT	Teste: RC 75.29%; CRC 36%; KT ganho 0.93mm; GT ganho 0.59mm Controlo: RC 72.66%; CRC 31%; KT ganho 0.57mm; GT ganho 0.34mm
McGuire e Scheyer (2014)	RCT (Split-Mouth)	30 participantes/ 60 locais	Locais com tecido queratinizado insuficiente (<2mm)	Sonda Periodontal Schiller Iodine	6 meses	KTW, REC	Teste: KTW 0.88mm; REC 2.55mm Controlo: KTW 0.77mm; REC 2.50mm

Tabela 1. Sumário dos estudos analisados - Mucograft®

Substitutos de Enxerto de Tecido Conjuntivo: Mucograft® vs Mucoderm®

	Tipo de estudo	Nº Participantes/Locais	Tipo de defeitos	Método de avaliação	Período de Follow-up	Crítérios avaliados	Resultados
Cardaropoli et al. (2014)	RCT (paralelo)	32 participantes/ 113 locais	Classes I e II de Miller	Sonda Periodontal nº15	12 meses	RC, CRC, KTW, GT	Teste: RC 93.25%; CRC 72%; KTW ganho 1.07mm; GT ganho 0.97mm Controlo: RC 81.49%; CRC 58%; KTW ganho 0.7mm; GT ganho 0.13mm
Froum et al. (2015)	RCT	31 participantes/ 31 locais	Locais com tecido queratinizado insuficiente/deficiente em implantes	Sonda Periodontal UNC 15 (Hu-Friedy)	3 meses	KTW	Teste: KTW ganho 0.74mm Controlo: KTW ganho 0.09mm
Schmitt et al. (2015)	RCT	48 participantes/ 176 locais	Zonas com tecido queratinizado ≤2mm	Sonda Periodontal PCP nº12 (Hu-Friedy)	6 meses 5 anos	KTW	Teste: KTW ganho 7.75mm Controlo: KTW ganho 8.83mm Teste: KTW ganho 6.15mm Controlo: KTW ganho 8.40mm
Moreira et al. (2016)	RCT	40 participantes/ 40 locais	Classes I e II de Miller, ≥2mm e localizadas nos caninos ou pré-molares superiores	Sonda Periodontal UNC 15 (Hu-Friedy)	6 meses	REC Red, RC, CRC, KTT, KTW	Teste: REC Red 2.41mm; RC 77.2%; CRC 40%; KTT ganho 0.40mm; KTW ganho 0.20mm Controlo: REC Red 2.25mm; RC 72.1%; CRC 35%; KTT ganho 0.14mm; KTW ganho 0.15mm
Stefanini et al. (2016)	RCT (Split-mouth)	45 participantes/ 90 locais	Classes I e II de Miller	Sonda Periodontal UNC 15 (Hu-Friedy)	12 meses	RC, CRC, KTW, GT	Teste: RC 76.28%; CRC 42%; KTW ganho 1.06mm; GT ganho 0.52mm Controlo: RC 75.05%, CRC 38%; KTW ganho 0.64mm; GT ganho 0.27mm
Cairo et al. (2017)	RCT	60 participantes/ 60 locais	Locais com tecido queratinizado insuficiente (<2mm)	Sonda Periodontal UNC 15 (Hu-Friedy)	6 meses	GT vestibular, KT	Teste: GT aumentou 0.9±0.2mm; KT similar Controlo: GT aumentou 1.2±0.3mm; KT similar;

Tabela 1. Sumário dos estudos analisados - Mucograft® (continuação)

Substitutos de Enxerto de Tecido Conjuntivo: Mucograft® vs Mucoderm®

Tipo de estudo	Nº Participantes/Locais	Tipo de defeitos	Método de avaliação	Período de Follow-up	Critérios avaliados	Resultados	
Jepsen et al. (2017)	RCT (Split-mouth)	18 participantes/ 36 locais	Classes I e II de Miller	Agulha e marcador de silicone	3 anos	RC, CRC, KTW, GT	<p>Teste: RC 91.7%; CRC 61.1%; KTW ganho 1.92mm; GT ganho 0.59mm.</p> <hr/> <p>Controlo: RC 82.8%; CRC 38.9%; KTW ganho 1.03mm; GT ganho 0.16mm.</p>
Tonetti et al. (2018)	RCT	187 participantes/ 485 locais	Duas ou mais recessões adjacentes, sendo uma delas ≥3mm	Sonda Periodontal UNC 15 (Hu-Friedy)	6 meses	KTW, CRC	<p>Teste: KTW ganho -0.1mm; CRC 48%</p> <hr/> <p>Controlo: KTW ganho 0.5mm; CRC 70 %</p>

Tabela 1. Sumário dos estudos analisados – Mucograft® (continuação)

Substitutos de Enxerto de Tecido Conjuntivo: Mucograft® vs Mucoderm®

	Tipo de estudo	Nº Participantes/Locais	Tipo de defeitos	Método de avaliação	Período de Follow-up	CrITÉrios avaliados	Resultados
Wegemund et al. (2016)	RCT	28 participantes/ 106 locais	Classes I e II de Miller adjacentes	Sonda Periodontal CP15	6 meses	ARC, CRC, KTW	Teste: ARC 91%; CRC 71%; KTW ganho 0.8mm Controlo: ARC 95%; CRC 14%; KTW ganho 1.0mm
Zafiropoulos et al. (2017)	RCT	27 pacientes/ 27 locais	Zonas com tecido queratinizado insuficiente	Endodontic reamer (Dentsply)	6 meses	STTh em dois locais: 1 (1mm abaixo da margem gengival) e 2 (3mm abaixo da margem mucogengival)	Teste: STTh1 ganho 1.06mm; STTh2 ganho 0.89mm Controlo: STTh1 ganho 0.02mm; STTh2 ganho -0.05mm
Pietruska (2019)	RCT (Split-mouth)	29 participantes/ 91 locais	Classes I e II de Miller adjacentes	Sonda Periodontal UNC 15 (Hu-Friedy)	12 meses	KTW, GT, MRC, CRC	Teste: KTW ganho 0.53mm; GT 0.28mm; MRC 53.20%; CRC 20% Controlo: KTW ganho 2.78mm; GT 1.10mm; MRC 83.10%; CRC 67%

Tabela 2. Sumário dos estudos analisados – Mucoderm®