

Inês Cruz Mendes

Revisão Bibliográfica – Separação Intra-Canalar de Instrumentos Endodônticos:
Prevenção e Procedimentos de Resolução

Universidade Fernando Pessoa
Faculdade de Ciências da Saúde

Porto, 2017

Inês Cruz Mendes

Revisão Bibliográfica – Separação Intra-Canalar de Instrumentos Endodônticos:

Prevenção e Procedimentos de Resolução

Universidade Fernando Pessoa

Faculdade de Ciências da Saúde

Porto, 2017

Inês Cruz Mendes

Revisão Bibliográfica – Separação Intra-Canalar de Instrumentos Endodônticos:

Prevenção e Procedimentos de Resolução

Trabalho apresentado à Universidade
Fernando Pessoa como parte dos
requisitos para obtenção do grau de
Mestre em Medicina Dentária.

Resumo

O presente trabalho tem como objectivo a revisão bibliográfica, respeitante à separação intra—canalar de instrumentos Endodônticos. Será analisado o modo como o profissional deve atuar, meios de prevenção, causas de fratura de instrumentos e os procedimentos clínicos de resolução.

A metodologia utilizada para a elaboração deste trabalho consta na análise de artigos pesquisados nos motores de busca online (Pubmed e B-on), bibliotecas e repositórios científicos.

A separação de instrumentos pode ter como origem a fadiga cíclica ou a torção. Para cada uma das situações existem meios de prevenção que devem ser aplicados, como por exemplo, o controlo de uso e movimentos de Roane, respectivamente. As formas de resolução, consoante o mais praticado, são: bypass, remoção do fragmento fraturado, cirurgia apical e obturação in situ.

Palavras-chave: “técnicas Endodônticas”, “separação de instrumentos endodônticos”, “instrumentos fraturados”, “limas Ni-Ti”, “ultra-sons”, “bypass”, “remoção de instrumento”.

Abstract

The objective of this monograph is to carry out a bibliographic review regarding intra—canal separation of Endodontic instruments. We will analyze how the professional should deal with numerous situations, means of prevention, causes of instrument fractures and the clinical procedures of resolution.

The methodology used for the elaboration of this work consists of the analysis of articles searched in online search engines (Pubmed and B-on), libraries and scientific repositories.

Fracture of a file may be caused by cyclic fatigue or torsion. For each of the situations there are means of prevention that must be applied, such as the use of Roane's instruments and movements, respectively. The forms of resolution, depending on the most practiced, are: Bypass, removal of broken fragment, apical surgery and in situ obturation.

Key words: "endodontic techniques", "separated endodontic instruments", "fractured instruments", "Ni-Ti files", "ultrasonic's", "instrument bypass", "instrument file removal".

Agradecimentos

Em primeiro lugar, agradeço ao Papá do Céu pela força dada a cada dia. E pela certeza que “tudo posso N´aquele que me Fortalece” Filipenses 4:13

Agradeço à minha família, pois sempre me apoiou e me incentivou a percorrer o caminho que me torna mais feliz. Em especial, Pai, Mãe, Irmã, Avós.

Rute, a pessoa mais importante da minha vida. Obrigada por seres irmã e amiga. Por me ensinares a ser melhor. És essencial.

Agradeço aos meus tios, Sandra, Francisco, e às minhas primas, Diana e Sofia, pela companhia, estadia e apoio durante estes 5 anos que passaram.

Agradeço ao Jonas por me apoiar neste percurso.

Amizades importantes no meu desenvolvimento pessoal, Ana, Mariana, Afonso, Samuel, Filipa, Trio Praise, muito obrigada.

Agradeço a pessoas como, o Dr. Eduardo Santiago, Cilinha, Carlos Moinheiro, João Pegado, Francisco Pegado, Eunice Santiago, por me apoiaram com todo o tipo de ferramentas (livros, material dentário, apontamentos).

Agradeço a todos os meus colegas de curso, pela aprendizagem, companheirismo e por todas as amizades que surgiram durante estes 5 anos, principalmente à Amélia e Márcia.

Em especial, agradeço à melhor binómia de sempre, Sara Silva, por me ter ajudado a crescer e por me ter acompanhado nesta jornada. Passando assim de uma mera colega para uma amiga muito especial.

Agradeço a professores como, Miguel Albuquerque, Duarte Guimarães, pelo despertar do gosto pela Endodontia e pelo incentivo em todo o percurso académico, respectivamente.

Ao meu orientador, Luís Martins, muito obrigada pela ajuda e motivação durante estes 5 anos. Agradeço também todo o apoio dado no desenvolvimento deste projecto.

Índice

Introdução	1
Materiais e Métodos	2
Desenvolvimento	2
I. Tratamento Endodôntico Não Cirúrgico – Fase operatória	2
II. Materiais de limas utilizadas durante a instrumentação	3
2.1 Aço inoxidável	3
2.2 Liga Níquel-Titânio	4
III. Técnicas de Instrumentação Adequada	5
3.1. Técnicas Manuais	5
i. Movimentos de Roane	6
ii. Crown-down	6
iii. Step-back	6
3.2 Movimentos de rotação contínua mecanizada	7
3.3 Técnica Recíproca	7
IV. Fratura do Instrumento Endodôntico	8
4.1 Causas e mecanismos de fratura	8
i. Fratura por torção	8
ii. Fadiga cíclica	8
4.2 Meios de prevenção	9
i. Permeabilização e Glide Path	9
ii. Pre-Flaring	9
V. Abordagem clínica	10
5.1 Fatores a considerar durante a abordagem clínica	10
5.2 Pré-requisito (Microscopia óptica)	10
VI. Procedimentos de Resolução	10
6.1 Técnica Bypass	10

6.2 Remoção do Fragmento	11
i. Tração com limas de Hedstrom (Limas H)	11
ii. Ultra-sons	12
iii. Sistema de remoção – Microtubos	12
6.3 Opção cirúrgica	13
6.4 Obturação até ao instrumento fraturado (in situ)	14
Discussão	14
Conclusão	15
Referências Bibliográficas	16
Anexos	19

Índice de figuras

Figura 1: Ilustração da técnica de instrumentação de Roane (adaptado de Cohen & Hargreave)	6
Figura 2: Remoção de instrumento fraturado com recurso a limas H (adaptado de Cohen & Hargreaves)	11

Índice de Tabelas

Tabela 1: Medidas de prevenção recomendadas para cada uma das causas de fratura de instrumentos endodônticos. (Madarati et al., 2008; Choksi et al., 2013)	9
Tabela 2: Fatores a considerar durante a abordagem clínica. (Stanley & Morais, 2014)	20
Tabela 3: Indicações para o procedimento clínico a realizar. (Prateek et al., 2013; Cohen & Hargreaves, 2011)	21

Abreviaturas e siglas

CT – Comprimento de trabalho

D – Distal

M – Mesial

MP – Mesio-palatino

MTA – Agregado Trióxido Mineral

MV – Mesio-vestibular

NaOCl – Hipoclorito de Sódio

SCR – Sistema de canais radiculares

STC – Sistema tridimensional de canais

TENC – Tratamento endodôntico não cirúrgico

% - Percentagem

° - Grau

Introdução

A Endodontia é a especialidade da Medicina Dentária responsável pelo estudo da polpa dentária, de todo o sistema de canais radiculares e dos tecidos periapicais, bem como das doenças que afetam o periodonto tendo origem no interior deste. (Siqueira et al., 2012)

Em casos de alterações por cárie, fraturas dentárias, trauma dentário, trauma ortodôntico, lesões endo-perio, necessidades protéticas e infecção pulpar, o tratamento Endodôntico está indicado, visando a manutenção do dente na cavidade oral, e a saúde dos tecidos periapicais. (Siqueira et al., 2012)

Existem sinais e sintomas que conduzem ao diagnóstico de infecção ou polpa necrótica, como por exemplo edema, abscesso, pirexia e fístulas. Este tratamento possibilita a manutenção do dente em boca, que de outro modo estaria perdido. (Siqueira et al., 2012)

Aquando a realização do preparo químico-mecânico, os instrumentos Endodônticos sofrem tensões adversas, que variam com diversos fatores, incluindo a anatomia canal, dimensões, características dos instrumentos, a aptidão do operador e a própria fadiga do material. A fratura de instrumentos pode ocorrer, e nesse caso, o sucesso desejado pode ficar comprometido. Assim sendo, o clínico deve avaliar constantemente o estado das limas durante o tratamento, de modo a prevenir esta ocorrência. (Lopes et al., 2011)

Os instrumentos fracturados no interior dos canais radiculares dificultam o acesso à região apical do dente diminuindo com isso o bom prognóstico do tratamento. O diagnóstico inicial do dente reporta informações importantes para o prognóstico desta dificuldade iatrogénica. (Ramos, 2009)

O tratamento a efectuar deve ser o mais indicado para a o caso específico. As opções de tratamento são: a técnica de bypass, a remoção do fragmento, a opção cirúrgica e a obturação in situ. (Morais et al., 2014)

Este tema foi escolhido no sentido de obter mais conhecimento nesta área, assim como abordar métodos que possibilitem a resolução de situações em caso de instrumentos fracturados no canal. É de extrema importância focar quais os fatores que contribuem para a ocorrência de fraturas de instrumentos e, principalmente, compreender quais os meios de prevenção para este incidente.

Materiais e Métodos

O presente trabalho tem como objectivo a revisão bibliográfica, respeitante à separação intra—canalar de instrumentos Endodônticos. Será analisado o modo como o profissional deve atuar, causas de fratura de instrumentos, os procedimentos clínicos de resolução e meios de prevenção.

Os fatores de inclusão e exclusão utilizados foram: recurso a artigos científicos e livros publicados sobre Endodontia, foi imposto um limite temporal de pesquisa de 2005 a 2016, tendo sido utilizadas as seguintes palavras-chave: “endodontic techniques”, “separated endodontic instruments”, “fractured instruments”, “Ni-Ti files”, “ultrasonics”, “instrument bypass”, “instrument file removal”. Os idiomas selecionados foram português, espanhol e inglês.

A pesquisa foi realizada nas bibliotecas da Universidade Fernando Pessoa, Faculdade de Medicina Dentária do Porto, usando como recurso motores de busca *B-On* e *PubMed*.

Desenvolvimento

I. Tratamento Endodôntico Não Cirúrgico – Fase operatória

O tratamento Endodôntico não cirúrgico, TENC, é dividido em três fases que se completam e interligam. Sendo elas, fase de diagnóstico, fase operatória e fase de obturação. A fase de diagnóstico é essencial, pois tem como objectivo a identificação da causa da doença, visando estabelecer o melhor tratamento a realizar. Nesta fase deve ser realizado o raio x inicial do qual se obtêm informações essenciais para o tratamento, como por exemplo, complexidade de anatomia, grau de dificuldade e risco, calcificações, curvaturas, entre outros. (Castellucci, 2005).

A fase operatória reside na preparação química-mecânica do sistema de canais radiculares (SCR), ou seja, a instrumentação ocorre para que a irrigação química possa atuar de forma eficaz, tornando possível a desinfecção. Por último, a fase de obturação tem como objectivo o selamento tridimensional do sistema de canais radiculares com um material não reabsorvível, evitando a infiltração microbacteriana. (Castellucci, 2005)

O enfoque deste trabalho será na fase operatória, onde existe uma conjugação de instrumentação mecânica (uso de limas Endodônticas), e irrigação química (com recurso a

soluções desinfectantes). Esta é a preparação químico-mecânica que os canais radiculares sofrem de modo a eliminar as bactérias, remover os tecidos moles e duros infectados e remover a matéria orgânica e inorgânica. Todo este processo visa a manutenção da integridade das estruturas radiculares. (Cohen & Hargreaves, 2011)

Devido à complexidade anatômica do sistema tridimensional de canais, mesmo após meticulosos procedimentos mecânicos, os resíduos orgânicos e bactérias localizam-se no interior dos túbulos dentinários e não são alcançados. Ou seja, a desinfecção eficaz do sistema de canais, está dependente da preparação mecânica, de modo que as soluções irrigantes atinjam toda a superfície dentária. Os irrigantes são responsáveis pela remoção dos resíduos da instrumentação, lubrificação das paredes dentinárias, ação antimicrobiana e dissolução de matéria orgânica no interior do canal. (Esteves & Froes, 2013)

Surge assim, a necessidade de otimizar as propriedades e características mecânicas dos instrumentos Endodônticos. Tendo como finalidade, uma irrigação química eficaz, uma correta obturação dos canais e conseqüentemente, uma maior taxa de sucesso dos tratamentos Endodônticos. (Cohen & Hargreaves, 2011)

II. Materiais de limas utilizadas durante a instrumentação

Até o início da década dos anos 90, as limas Endodônticas eram fabricadas com aço inoxidável seguindo o padrão ISO internacional de fabricação, com calibre da ponta especificado no cabo e através de cores estabelecidas, parte ativa do instrumento com 16 milímetros de comprimento, conicidade de 0,02 milímetros constante na parte ativa, e fabricação em comprimentos de 21mm, 25mm e 31mm. (Mortman, 2011)

2.1 Aço inoxidável

Até aos dias de hoje, as limas de aço inoxidável são de uso manual, proporcionando excelente corte da dentina. Contudo, devido à rigidez e ao baixo grau de elasticidade, esses instrumentos possuem contra-indicações em caso de canais radiculares curvos, atrésicos e ovais, pois há uma tendência dessas limas criarem deformações como transporte apical, perfurações, desvios de trajetória, e rectificação de canais radiculares curvos. Os fabricantes foram tentando elaborar limas com secção transversal triangular, tratamentos térmicos, e diferenças nos ângulos helicoidais, a fim de minimizar estas intercorrências. (Kurnet et al., 2010)

2.2 Liga Níquel-Titânio

Mesmo com as mudanças no design das limas, a liga de aço inoxidável causava acidentes operatórios. Então Walia, em 1988, iniciou a utilização da liga de Níquel-Titânio na fabricação das limas Endodônticas, resultando em instrumentos com grande flexibilidade, maior eficácia de corte, e memória elástica, sendo compostas por 56% de Níquel e 44% de Titânio. (Soares, 2011)

Com as características físicas resultantes da liga de NiTi, canais radiculares curvos, que antes não eram tratados Endodonticamente devido às limitações da liga de aço inoxidável, passaram a ser tratados, mostrando o excelente desempenho das limas fabricadas com esta liga. Além disso, as limas de NiTi proporcionam preparos mais conservadores, mantendo o canal radicular mais próximo do seu formato original, reduzindo assim a probabilidade de formação de Zips. (Matos, 2016)

Com o objetivo de aumentar a resistência à fratura, foram realizadas alterações na liga de NiTi como, tratamentos térmicos, alterações na sua microestrutura, avanços na fabricação da lima (secções mais rombóides e formas diferentes ao longo do instrumento, ângulos helicoidais e conicidades variados), além de novos métodos de preparo biomecânico. (Matos, 2016)

Assim, recentemente foram utilizadas liga de NiTi com tratamentos específicos (M-Wire) na fabricação de lima rotatórias, como a Profile Vortex, ProTaper NEXT e Reciproc. (Ye & Gao, 2012)

Segundo Hargreaves & Cohen (2011), pode-se constatar os seguintes factos:

- O número de espiras é directamente proporcional à secção de corte, à eficácia do corte na instrumentação e ao alargamento do canal;
- Configurações triangulares e com poucas espiras (movimentos de rotação);
- Configuração quadrangular e triangular com muitas espiras (movimentos de tração e inserção recíproca).

O profissional deve estar ciente das características, propriedades físicas e limitações, inerentes à liga metálica com que está a trabalhar. Ao dominar os conceitos: flexibilidade, resistência à compressão e durabilidade, o seu conhecimento traduzir-se-á num uso mais correto. (Cohen & Hargreaves, 2011)

III. Técnicas de Instrumentação Adequada

Segundo Madarati et al. (2008), para se garantir uma boa instrumentação do canal radicular, devem-se considerar alguns aspectos:

- Percepção de anatomia e complexidades de geometria do STC.
- Sequência da instrumentação – torna o procedimento mais seguro;
- Irrigação – humidade nos canais facilita a limpeza e modelagem do canal, assim como, diminui a fricção entre objectos;
- Conhecimento de conceitos relacionados com a instrumentação, ação das limas sobre a estrutura dentária e fatores que condicionam a vida dos instrumentos.

A instrumentação tem como objectivo uma correta irrigação, e o hipoclorito de sódio é o irrigante mais utilizado. O seu uso deve-se à acção bactericida e solvente sobre os tecidos vitais e necróticos. É eficaz no desbridamento e atua como coadjuvante na instrumentação. O NaOCl tem como desvantagem a indução de fadiga no metal e o conseqüente aumento de probabilidade de fratura. (Madarati et al., 2008)

Os irrigantes devem obedecer a determinados princípios, como: capacidade de digerir proteínas e dissolução de tecido necrosado, baixa tensão superficial atingindo assim locais que são inacessíveis às limas, propriedades bactericidas, não ser tóxico nem irritante, e manter detritos dentários suspensos. (Catellucci, 2005)

Existem recomendações que podem minimizar o risco de fratura dos instrumentos, como: o conhecimento da anatomia canal; o treino apropriado antes de utilizar novos sistemas de instrumentação; a utilização de Glide path antes de proceder a irrigação e modelagem do canal; averiguar as limas antes de as estrear e durante o tratamento. (Madarati et al., 2008)

A instrumentação realizada durante a fase operatória pode ser executada através de várias técnicas, tais como: técnica manual, movimento rotatório contínuo, técnica recíproca e a combinação entre elas. (Catellucci, 2005)

3.1 Técnicas Manuais

As técnicas manuais mais utilizadas são Crown down, Step back e a aplicação dos movimentos de Roane. Elas pressupõem um alargamento sucessivo do sistema de canais da coroa até ao ápice. (Catellucci, 2005)

i. Movimentos de Roane

Todos os movimentos realizados com as limas devem ter a aplicação deste conceito, sendo ele dividido em quatro fases. Inicialmente, após a inserção passiva da lima no canal, realiza-se uma rotação de 90 graus – penetração de dentina envolvente. Em segundo lugar, mantendo-se a lima dentro do canal, exerce-se uma força apical e roda-se a lima cerca de 180/270 graus no sentido anti-horário, em que ocorre o corte de dentina das paredes do canal. Em terceiro, realiza-se novamente a rotação de 90 graus no sentido horário, desta vez mais apical. Após alguns ciclos, termina-se esta técnica, recorrendo a uma rotação prolongada, no sentido horário, desinsere-se a lima e remove-se os detritos. (Cohen & Hargreaves, 2011)

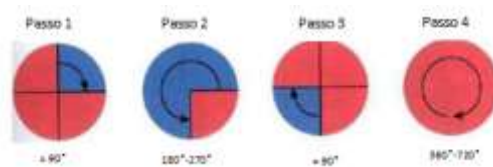


Figura 1: Ilustração da técnica de instrumentação de Roane (adaptado de Cohen & Hargreaves, 2011)

ii. Crown-down

É uma técnica aplicada apenas nos dois terços coronários. Após uma acção exploratória com recurso a uma lima fina, realiza-se, a instrumentação com limas K por ordem decrescente – à medida que se avança um milímetro em sentido apical, diminui-se o calibre da lima a utilizar. (Cohen & Hargreaves, 2011)

Esta técnica permite a remoção de conteúdo pulpar do canal, antes da negociação apical. Deste modo, o forâmen pode ser alargado e limpo com um risco menor de obstrução e transporte de resíduos, tornando menor a possibilidade de surgirem calcificações que se traduzam em bloqueios no terço apical. (Catellucci, 2005)

O Crown-down pode ser realizado recorrendo a instrumentos manuais e rotatórios. (Cohen, & Hargreaves, 2011)

iii. Step-back

Permite que a configuração dada ao canal acompanhe o trajeto real do mesmo. Esta técnica é aplicada sobre o terço apical do canal e é essencial para o preparo Endodôntico. (Castellucci, 2005)

De forma sucessiva, o comprimento de trabalho diminui à medida que o calibre do instrumento aumenta. Recorre-se primeiro ao instrumento de menor diâmetro, pois a regressão efectiva no canal será mais fácil, sem que haja pressão exercida. Deste modo, os instrumentos menos flexíveis têm menor tendência em criar degraus nas curvas apicais, produzindo em simultâneo a conicidade necessária para a posterior obturação. (Cohen & Hargreaves, 2011)

3.2 Movimentos de rotação contínua mecanizada

Com a fabricação de limas de NiTi e o conhecimento do seu maior poder de corte em rotação de 360° no sentido horário, os primeiros motores elétricos rotatórios começaram a ser comercializados, marcando uma revolução no campo da Endodontia. Assim sendo, houve uma diminuição no tempo clínico, maior conforto para o operador e para o paciente, e um preparo mecânico cônico e mais homogêneo. (Pedullà et al., 2013)

A realização de movimentos pelo operador, como movimento de entrar e sair (“in-and-out motion”), picada (“pecking motion”), e pincelamento (“brush motion”) proporcionam maior contato da lima em rotação de encontro com as paredes do canal radicular, aumentando a sua efetividade de desinfecção, além de evitar o efeito de parafusamento que pode ocorrer devido a rotação em 360° do instrumento. (Pedullà et al., 2013)

O conceito de conicidade nas limas Endodônticas evolui com o lançamento da lima Protaper Universal, ou seja, ocorre uma alteração em que a presença de conicidade se torna variável. Este sistema é constituído por três limas de modelagem, SX, S1 e S2, que realizam preparo dos terços cervical e médio, e três limas de acabamento, F1, F2, e F3, além de mais dois instrumentos de acabamento para canais radiculares mais amplos, F4 e F5. (Gao et al., 2011; De-Deus et al., 2010)

Este sistema pressupõe a utilização de limas manuais pré-curvadas – calibres 10 e 15 – com fim exploratório, averiguando a presença de curvaturas e a passagem pacífica pelo canal. É um passo de extrema importância, visto que as limas Protaper são de corte lateral com pontas finas e frágeis. Contudo, a maior preocupação é o elevado índice de fratura que ocorre com tais instrumentos. (Cohen & Hargreaves, 2011)

3.3 Técnica Recíproca

O movimento recíprocante baseia-se na força balanceada de Roane, no qual o instrumento desempenha a rotação no sentido horário e anti-horário com a mesma angulação, ocorrendo

assim o corte da dentina (sentido horário) pelas hélices da parte ativa da lima, e o alívio da ponta (sentido anti-horário), evitando a fratura do instrumento. Esta cinemática é desempenhada desde o preparo convencional com limas manuais, no qual auxilia a exploração dos canais radiculares, principalmente nos atrésicos e calcificados, evitando a fratura principalmente por torção. (Matos, 2016)

IV. Fratura do Instrumento Endodôntico

4.1 Causas e mecanismos de fratura

A fratura das limas Endodônticas ocorre por dois mecanismos: a fadiga cíclica e a torção. A inabilidade do operador, o desgaste do instrumento e os canais curvos ou atresiadados são fatores que podem contribuir, modificando continuamente a resistência dos instrumentos. (Lopes et al.,2011)

i. Fratura por torção

O mecanismo da fratura por torção deve-se ao efeito de aparafusamento, quando o instrumento é torcido ao longo do seu eixo numa extremidade, enquanto a outra está fixa. Durante a instrumentação de canais radiculares atresiadados, a ponta da lima pode prender em alguma das irregularidades da parede. Como o instrumento continua em rotação, ocorre a fratura da ponta por torção. (Kim et al., 2012).

O encravamento da lima também pode ocorrer quando o canal radicular é menor que o diâmetro do instrumento utilizado. Antes de ocorrer a fratura, há uma deformação plástica que pode servir de alerta para tal incidente. Assim sendo, o profissional deve averiguar os instrumentos Endodônticos inúmeras vezes. (Lopes et al.,2011)

ii. Fadiga cíclica

A fratura por fadiga cíclica é resultado do desgaste do metal por repetidas séries de tensão e compressão em áreas da lima, causando microdeformação na sua estrutura que irá resultar na fratura do instrumento. (Kim et al., 2012)

De modo a diminuir a fadiga cíclica, foi introduzida, uma nova técnica que só utiliza uma lima. Neste sentido, foram desenvolvidos dois novos sistemas, Reciproc e WaveOne – uma única lima em movimento recíproco. (Pereira et al., 2012)

Existem fatores a considerar aquando o episódio de fratura, sendo eles: a experiência do clínico, a anatomia da raiz, frequência de uso da lima, forma da lima e a esterilização da mesma. (Lopes et al.,2011)

4.2 Meios de prevenção

É defendido que o uso de Glide Path e a Permeabilização são dois passos importantes para a prevenção de fraturas. O Pré Flaring também é essencial para garantir maior tempo de vida dos instrumentos, devido ao alargamento efectuado. (Madarati et al., 2008)

i. Permeabilização e Glide Path

No geral, devem ser respeitadas determinadas regras, durante a instrumentação do canal. Sendo elas: criar, sempre que possível, um acesso direto à porção apical do canal; utilizar Glide Path até CT com limas 10 e 15; usar de forma controlada o torque recomendado pelo fabricante; introduzir lentamente a lima no canal; evitar limas rotativas em canais demasiado curvos; saber que o uso de NaOCl provoca corrosão nos materiais, sendo necessário inspeccioná-los frequentemente; a fractura ocorre com mais frequência em instrumentos com calibre pequeno, tendo indicação de uso único. (Choksi et al., 2013)

ii. Pre-Flaring

O pré-alargamento do canal, recorrendo a limas manuais, é uma mais-valia, visto que garante maior tempo de vida dos sistemas de limas mecanizadas, antes da ocorrência de fratura. A sua realização tem vantagens, como: redução significativa de stress torcional e conhecimento prévio da anatomia do interior do canal. (Madarati et al., 2008)

O clínico deve ter consciência da frequência do uso dos instrumentos, de modo a controlar os desgastes que levam a superfície de corte a perder integridade. A forma de garantir a máxima segurança no uso reside no uso único de cada instrumento. (Madarati et al., 2008)

Tabela 1: Medidas de prevenção recomendadas para cada uma das causas de fratura dos instrumentos endodônticos. (Madarati et al., 2008; Choksi et al., 2013)

Fadiga Cíclica	Torção
Controlo de uso	Realizar Glyde-path (Via de permeabilidade)
Uso único de instrumentos	Pre-Flaring (Pré-instrumentação)
Instrumentação sequencial de forma a desgastar menos a lima	Movimentos de Roane corretos

V. Abordagem clínica

5.1 Fatores a considerar durante a abordagem clínica

A avaliação de cada caso deve ser feita de forma rigorosa tendo em consideração alguns factores que podem influenciar a possibilidade de remoção de instrumentos fracturados. Como se pode observar na tabela 2, estes factores são: factores dentários, factores do instrumento fraturado, factores relacionados com o operador e factores associados ao próprio paciente. (ver tabela 2 em anexos)

O operador é submetido a uma situação de stress, que requer um procedimento metódico, conhecimento e paciência. Por sua vez, o paciente tem de possuir um controlo de ansiedade perante a situação e colaborar com o operador de modo a obter a melhor resolução para o problema. (Stanley & Moraes, 2014)

5.2 Pré-requisito (Microscopia óptica)

É necessário ter consciência de que este processo é minucioso e que requer conhecimento e experiência do profissional, assim como materiais específicos, nomeadamente o microscópio óptico. Este permite realizar um procedimento mais seguro, devido às seguintes características: maior luminosidade, visibilidade, eficácia e precisão. (Feix et al., 2010)

VI. Procedimentos de Resolução

A plataforma de Ruddle deve ser aplicada em cada uma das abordagens que irão ser referidas, de modo a facilitar a visualização e o contacto com o fragmento. Esta plataforma é conseguida através do alargamento do canal até ao instrumento, com o auxílio de brocas sequenciais de Gates Glidden modificadas, em que as suas pontas foram alteradas, de modo a efectuar o corte perpendicularmente ao eixo axial, no seu diâmetro transversal máximo. O seu objectivo é expor o início do fragmento. (Prateek et al., 2013)

6.1 Técnica Bypass

A técnica Bypass é recomendada quando não se consegue visualizar o fragmento ou quando este se encontra após uma curvatura. Hoje em dia, é considerada a primeira opção de tratamento visto que fragiliza menos a raiz. Este procedimento consiste em passar ao lado do instrumento permitindo retomar a anatomia original do canal, de forma a conseguir atingir os objectivos mais importantes do tratamento Endodôntico, nomeadamente, uma correta

irrigação do SCR's e um correto selamento dos mesmos no comprimento de trabalho estipulado antes da ocorrência de fratura de instrumento. (Prateek et al., 2013)

Existem dois tipos de mecanismos para se obter o bypass. O primeiro consiste em criar um espaço entre o instrumento e a parede do canal, de forma a se conseguir progredir em comprimento e passar ao lado do fragmento. Quando isto não é possível, pode realizar-se um bypass através de um outro canal radicular que seja confluyente com o da fratura. Neste caso, é permitido o selamento de ambos os canais, minimizando assim o risco de complicações associadas à porção do canal não tratado devido ao impedimento causado pelo instrumento. Esta segunda possibilidade de bypass é conseguida em situações como, na raiz mesio-vestibular dos molares superiores, em que há grande probabilidade de confluência do canal MV com o canal MP, e nos segundos molares inferiores, em que muitas vezes se observa confluência dos canais M e D. (Prateek et al., 2013)

O bypass proporciona bons resultados, mas deve-se considerar os riscos inerentes. Como por exemplo, a criação de falsos trajectos, perfurações ou fraturas de novos instrumentos. Desse modo, é necessário efectuar um follow-up radiográfico e consultas regulares, permitindo a reavaliação da situação. (Prateek et al., 2013)

6.2 Remoção do Fragmento

i. Tração com limas de Hedstrom (Limas H)

Esta técnica requer a criação de mais espaço em torno do instrumento fraturado, para inserir as limas Hedstrom o mais apicalmente possível em dois ou três pontos. Após a sua colocação é aplicada uma força moderada ocorrendo torção no sentido horário. Isto fará com que o fragmento seja preso e posteriormente tracionado como um todo. Caso falhe na primeira tentativa, deve-se proceder de igual forma mas substituindo as limas por umas de calibre superior. (Cohen & Hargreaves, 2011)



Figura 2: Remoção de instrumento fraturado com recurso a limas H (adaptado de Cohen & Hargreaves, 2011)

ii. Ultra-sons

Este sistema tem como principal objectivo a transmissão de vibração ao longo do fragmento fraturado, de modo que este oscile e a sua remoção seja facilitada. (Gerek et al., 2012)

É de extrema importância preservar a entrada de outros canais com bolas de algodão, para que o fragmento não entre noutro sistema de canais. A ponta de ultrassom deve ser seleccionada tendo em consideração o seu tamanho, pois deve ser capaz de alcançar o fragmento e o seu diâmetro deve acompanhar o canal previamente alargado. A ponta de ultrassom deve ser activada com a menor intensidade possível, de modo a efetuar um procedimento seguro e eficiente. Deve ser utilizado sem refrigeração, permitindo assim uma melhor visualização do campo operatório e evitando possíveis complicações. A ponta de ultrassom deve ser colocada entre a parede e o fragmento, paralelamente, provocando a sua remoção. (Gerek et al., 2012)

As pontas de titânio possibilitam um corte mais suave, e deste modo, tornam a captura do fragmento mais segura. Por outro lado, a sua flexibilidade pode conduzir a lesões na dentina remanescente sem que o operador se aperceba. (Prateek et al., 2013)

A informação sobre o material do instrumento fraturado também pode trazer benefícios. Um instrumento de aço inoxidável, ao absorver toda a energia, mover-se-á mais facilmente. Enquanto o de níquel-titânio, ao absorver energia apenas na extremidade, resulta em encurtamento do mesmo, e o retomar a forma inicial consiste num entrave à remoção. (Cohen et al., 2005)

iii. Sistema de remoção – Microtubos

- **IRS (Instrumental Removal System)**

Este sistema é constituído por três instrumentos: Instrumentos de cor preta – diâmetro externo de 1mm para trabalharem no 1/3 coronal de canais largos; Extratores vermelho (0,80mm) e amarelo (0,60 mm) utilizados em canais mais atresados. (Chauhan et al., 2013)

Cada instrumento tem o respectivo microtubo e cunha da cor respectiva. O microtubo é constituído por um cabo de dimensões reduzidas, uma janela lateral e uma ponta terminal com a angulação de 45°. (Chauhan et al., 2013)

A cunha é passada através da extremidade proximal do microtubo e, ao entrar em contacto com o fragmento, engata-o mecanicamente. Quando engatado, a obstrução é removida rodando o conjunto de microtubos e cunhas para fora do canal. (Chauhan et al., 2013)

- **Kit Masserann**

Este kit é constituído por um sistema de tubos. A sua função consiste na criação de um espaço livre em torno da porção mais coronal do objecto fraturado. Depois disto, o extractor engrena na parte do fragmento liberto e remove-o. Esta prática pressupõe uma remoção de dentina remanescente elevada. Este fato tornará o dente muito frágil, podendo assim ocorrer a fratura vertical da raiz no momento de condensação ou na reabilitação de um dente. (Gerek et al., 2012)

Esta técnica é eficaz quando se trata de um instrumento fraturado numa porção do canal acessível. O controlo radiográfico deve estar sempre implícito, de modo que não haja desvio do trajeto desejado. (Gerek et al., 2012)

- **Complicações associadas a remoção do instrumento fraturado**

Apesar das técnicas de remoção de instrumentos fracturados no interior do canal apresentarem uma evolução, todos mostram limitações. Está implícito a remoção excessiva de dentina do canal radicular, formação de degraus, perfurações, aplicação limitada em canais estreitos e curvos, e a extrusão da porção fracturada para além do ápice. (Parashos & Messer, 2006)

6.3 Opção cirúrgica

Quando ocorrem fraturas de instrumentos ultrapassando o forâmen apical e houver impossibilidade técnica da remoção deste, por via intracanal, a remoção de cirurgiaarendodôntica acompanhada de curetagem apical, torna-se uma alternativa eficaz para solucionar o problema, evitando extracções precipitadas. (Cohen & Hargreaves, 2011)

O sucesso desta opção de tratamento estará dependente de algumas variáveis, como a qualidade óssea, a quantidade de estrutura dentária remanescente, resistência à fratura, qualidade de restauração, experiência do operador, entre outros. (Cohen & Hargreaves, 2011)

O recurso à tomografia computadorizada ajuda a visualizar a extensão da lesão, assim como a relação espacial entre as estruturas. Assim sendo, pode-se proceder à cirurgia, respeitando os seguintes passos: anestesia, abertura da janela de acesso no tecido mole, uso de broca esférica para a osteotomia, remoção do fragmento, retropreparação e por fim, obturação com plug apical de MTA. (Cohen & Hargreaves, 2011)

6.4 Obturação até ao instrumento fraturado (in situ)

Quando a remoção ou o bypass do instrumento não são possíveis, deve-se realizar o tratamento Endodôntico, de acordo com os procedimentos normais, obturando o canal até ao fragmento. (Panitvisai et al., 2010)

Esta abordagem tem melhor prognóstico quando a fratura ocorre na fase final da instrumentação, pois o canal já está conformado e desinfetado. Após esta abordagem clínica, os casos devem ser vigiados periodicamente. Caso os sintomas ou sinais persistirem deve ser considerada a opção de tratamento - cirurgia apical. (Cohen & Hargreaves, 2011)

Discussão

Segundo Cohen & Hargreaves, (2011), a evolução de materiais e técnicas de instrumentação canal permite um tratamento mais rápido e previsível, de forma a tornar o prognóstico mais favorável. Assim sendo, os instrumentos de NiTi, principalmente accionados em motores, possibilitam um melhor preparo mecânico do SCR's.

Em contrapartida, estudos comprovam que limas de NiTi, ao ser associados a um método rotativo aumentam a sua capacidade de adesão e provocam uma consequente dificuldade de remoção do fragmento em caso de fratura da lima. (Prateek et al., 2013)

Segundo Prateek et al. (2013) “A taxa de fratura de instrumentos em aço inoxidável é [0,25-6%] enquanto limas de NiTi associadas a instrumentos rotatórios têm uma taxa de fratura de [1,3-10%].”

O profissional deve estar ciente das características, propriedades físicas e limitações, inerentes à liga metálica com que está a trabalhar. Ao dominar os conceitos: flexibilidade, resistência à compressão e durabilidade, o seu conhecimento traduzir-se-á num uso mais correto e seguro. (Cohen & Hargreaves, 2011)

Quanto aos mecanismos de remoção do instrumento fraturado, existe um consenso relativamente à abordagem que o operador deve concretizar: (consultar tabela 3 em anexo)

1. O bypass é a técnica elegida, pois promove menos desgaste de estrutura dentária e causa menor fragilidade ao dente. Proporciona uma correta irrigação e um selamento do canal com o CT previamente definido. (Prateek et al., 2013)

2. O fragmento, ao ser removido com ultrassons, tende a ser fragmentado em porções mais pequenas. Isto dificulta a sua remoção e pode comprometer o prognóstico. (Prateek et al., 2013)
3. A obrutação in situ é passível quando o instrumento fratura num momento em que a desinfecção já esteja assegurada. (Cohen & Hargreaves, 2011)
4. A cirurgia é realizada em último recurso, de modo a que não exista uma extracção precipitada. (Cohen & Hargreaves, 2011)

Até a actualidade, conclui-se que o uso de Glide Path e a permeabilização dos canais, são dois passos importantes para a prevenção de fraturas. A pré-instrumentação também é essencial, pois o alargamento correto do canal possibilita um maior tempo de vida dos instrumentos, ou seja, há uma instrumentação gradual de modo a que nenhum instrumento sofra tensão desnecessária. (Madarati et al., 2008)

Conclusão

Os materiais utilizados para a confecção de instrumentos endodônticos têm vindo a ser aperfeiçoados, de modo a colmatar pormenores que os fragilizam. Assim sendo, as limas de NiTi vão sendo melhoradas.

As causas de fratura dos instrumentos são a fadiga cíclica e a torção, provocados durante a sua manipulação. Deste modo, é imprescindível recorrer a formas de prevenção, como o controlo das limas, o seu uso único, a instrumentação sequencial, uso de glide-path e pré-instrumentação, e os movimentos de rotação executados de forma correta.

Aquando a ocorrência do incidente, deve-se proceder de forma consciente, informando o paciente do sucedido. Consoante as características do caso em particular, a forma de atuação sofre variações. Mas mesmo assim, o bypass deve ser a primeira opção.

Cada vez mais se tem vindo a desenvolver métodos para solucionar os casos em que ocorre fratura de instrumentos endodônticos, tornando, assim, o prognóstico do dente em questão muito mais favorável.

Referências Bibliográficas

- Anusavice, K. (2005). *Phillips Materiais Dentários*. Rio de Janeiro, Elsevier.
- Castellucci, A. (2005). *Endodontics Vol. II*. Florence, Il Tridente.
- Chahuan, R., et al. (2013). Retrieval os a separated instrument from the root canal followed by non-surgical healing of a large periapical lesion in maxillary incisors – A case report, *Odontology*, 25(2), pp. 68-73.
- Cheung, G. (2009). Instrument fracture: mechanisms, removal of fragments, and clinical outcomes, *Endodontic Topics*, 16, pp. 1-26.
- Choksi, D., et al. (2013). Management of na Intracanal separated instrument: a case report. *Iranian Endodontic Journal*, 8(4), pp. 205-207.
- Cohen, S. & Hargreaves, K. (2011). *Caminhos da Polpa*. Rio de Janeiro, Elsevier.
- De-Deus G., et al. (2010). Extended cyclic fatigue life of F2 ProTaper instruments used in reciprocating movement. *International Endodontic Journal.*, 43(12), pp. 1063–8.
- Esteves, D. e Froes, J. (2013). Soluções irrigadoras em Endodontia, *Arquivo Brasileiro de Odontologia*, 9(2), pp. 48-53.
- Feix, L., et al. (2010). Microscópio operatório na Endodontia: magnificação visual e luminosidade, *Revista Sul-brasil Odontologia*, 7(3, Jul-Set), pp. 340-348.
- Gao, Y. et al. (2011). Mechanical behavior of ProTaper universal F2 finishing file under various curvature conditions: a finite elements analysis study, *Journal of Endodontics*, 37 (10), pp.1446-50.
- Gerek, M. et al. (2012). Comparison of the Force Required to Fracture Roots Vertically After Ultrasonic and Masserann Removal of Broken Instruments, *International Endodontic Journal*, 45, pp. 113-128.
- Kim, HC. et al. (2012). Cyclic fatigue and torsional resistance of two new nickel-titanium instruments used in reciprocation motion: Reciproc versus WaveOne. *Journal of Endodontics*, 38(4), pp. 541-544.

Kunert, GG. et al. (2010). Analysis of apical root transportation associated with ProTaper Universal F3 and F4 instruments by using digital subtraction radiography, *Journal of Endodontics*, 36(6), pp. 1052-5.

Lopes, H. et al. (2011). Fratura de Instrumentos Endodônticos. Recomendações Clínicas, *Revista Brasileira de Odontologia*, 68, pp. 152-156.

Madarati, A., et al. (2008). Opinions and attitudes of endodontists and general dental practitioners in the UK towards the intracanal fracture of endodontic instruments: part 1, *International Endodontics Journal*, 41, pp. 693-701.

Madarati, A., Watts, D., Qualthrough, A. (2008). Factors Contributing to the separation of endodontic file, *International Endodontics Journal*, 204(5), pp. 241-245.

Matos, H. (2016). *Endodontia mecanizada, das limas de aço inox a limas de M-Wire*. Monografia de Mestrado apresentada à Faculdade de Odontologia de Piracicaba.

Mortman, RE. (2011). Technologic advances in endodontics. *Dental Clinics of North America*. 55(3), pp. 461-80.

Panitvisai, P., et al. (2010). Impact of a Retained Instrument on Treatment Outcome: A Systematic Review and Meta-analysis, *Journal of Endodontics*, 36, pp. 775-80.

Parashos, P., Messer, H., (2006). Rotary NiTi Instrument Frature and its Consequences, *Journal of Endodontics*, 32, pp. 1031-43.

Pedullà, E. et al. (2013). Influence of continuous or reciprocating motion on cyclic fatigue resistance of 4 different nickel-titanium rotary instruments, *Journal of Endodontics*, 39(2), pp. 258-61.

Pereira, H., Silva, E., Coutinho Filho, T. (2012). Movimento Reciprocante em Endodontia. Revisão de Literatura, *Revista Brasileira de Odontologia*, 69, pp. 246-249.

Prateek, J., et al. (2013). Management Options of Intracanal Separated Instruments: A review, *Journal of Pharmaceutical and Scientific Innovation*, 2(6), pp. 77- 21.

Ramos, M. (2009). *Remoção de instrumento fraturado e prognóstico do tratamento endodôntico após fratura*. Monografia de Mestrado apresentada à Associação Paulista de Cirurgiões Dentistas Regional de Santo André, São Paulo.

Siqueira, J. (2012). Princípios biológicos do tratamento endodôntico de dentes com polpa necrosada e lesão perirradicular, *Revista Brasileira de Odontologia*, 69 (1/jan/jun.), pp. 8 -14.

Soares, I. (2011). *Endodontia – Técnicas e Fundamentos*. Brasil, Artmed Editora.

Stanley, M. e Morais, C. (2014). Instrumentos fracturados. Qual a melhor abordagem?, *JournalDentistry*,(7, indd 22, Maio), pp. 22-24.

Ye, J. e Gao, Y. (2012). Metallurgical Characterization of M-Wire Nickel-Titanium Shape Memory Alloy used for Endodontic Rotary Instruments during Low-Cycle Fatigue, *Journal of Endodontics*, 38(1), pp. 105-107.

Ye, J., et al. (2012). Metallurgical Characterization of M-Wire Nickel- Titanium Shape Memory Alloy Used for Endodontic Rotary Instruments during Low-Cycle Fatigue, *Journal of Endodontics*, 38(1), pp. 105-107.

ANEXOS

Tabela 2 – Fatores a considerar durante a abordagem clínica. (Stanley & Morais, 2014)

Fatores Dentários	Fatores do Instrumento fraturado	Fatores relacionados com o operador	Fatores relacionados com o paciente
Anatomia do dente em questão, forma e diâmetro do canal radicular, raio e grau de curvatura do mesmo, localização do fragmento.	Maior retenção nas paredes dos canais – pelo movimento, pela rotação.	Momento que provoca stress no operador.	Boa capacidade de abertura de boca
A remoção é facilitada quando o fragmento se encontra: -dentes maxilares; -dentes anteriores; -porção coronária do canal radicular; -acima de uma curvatura; -na porção reta do canal.	Maior tendência à fratura aquando a associação com ultrassons	Requer paciência e abordagem metódica.	Não existirem limitações de acesso ao dente em questão
Existe uma regra amplamente conhecida que preconiza que, se for possível expor um terço do instrumento fraturado, este estará acessível para a remoção.	A fratura origina um pequeno fragmento, que por norma é consequência de torção.	É necessário treino específico, conhecimento, técnica e instrumentos adequados.	Possuir um correto controlo de ansiedade
Limas de Niquél-titânio, têm tendência a fracturar mais apicalmente devido à sua flexibilidade, tornando-se mais difícil a sua remoção.	Quanto maior o fragmento e quanto mais coronal este se encontrar, maior será a sua taxa de sucesso de remoção.	O clínico deve possuir perseverança e criatividade.	Motivação para cooperar com o operador.
A grande influência dos factores anatómicos prende-se com o acesso ao instrumento fraturado, ou seja, à capacidade de o conseguir observar e de o retirar da forma mais segura possível.	O desenho e a secção do corte das limas também influência. Por exemplo, limas K são mais fáceis de remover do que limas H, porque estas apresentam um maior ângulo helicoidal, espiras mais profundas e um ângulo de corte positivo, aumentando assim a sua retenção no canal.	_____	_____

Tabela 3 – Indicações para o procedimento clínico a realizar. (Prateek et al., 2013; Cohen & Hargreaves, 2011)

Remoção do Fragmento	Bypass	Obturação com fragmento in situ	Via cirúrgica
Fragmento acessível (terço coronário, terço médio ou antes de uma curvatura)	Quando a tentativa de remover instrumento falha	Última abordagem, quando não se consegue remover o fragmento ou realizar o bypass	Quando os outros tratamentos anteriormente descritos falham e se desenvolve uma patologia pós tratamento
Baixo risco de complicações promovidas pelo procedimento	Quando não existe bom acesso ao instrumento fraturado	Como primeira abordagem, em casos em que o clínico não se sente confiante para fazer a remoção ou bypass	Quando já existe uma patologia associada e a fratura ocorre numa fase inicial do tratamento
A fratura ocorre numa etapa inicial do tratamento, em que ainda não se realizou quase nenhuma conformação ou limpeza do canal	_____	Fratura ocorre numa fase final do tratamento – limpeza e conformação do canal efectuadas e quando se encontra num local inacessível	_____
Clinico tem conhecimentos e meios para proceder com o tratamento	_____	_____	_____
Independentemente da abordagem, todo o procedimento deve ser informado ao paciente de forma a que este possa compreender os riscos inerentes e cooperar da melhor forma possível.			