

Soraia Magalhães Vale

Prótese Obturadora Palatina

Universidade Fernando Pessoa

Faculdade Ciências da Saúde

Porto, 2016

Soraia Magalhães Vale

Prótese Obturadora Palatina

Universidade Fernando Pessoa

Faculdade Ciências da Saúde

Porto, 2016

Soraia Magalhães Vale

Prótese Obturadora Palatina

Dissertação apresentada à Universidade Fernando Pessoa
como parte dos requisitos para a obtenção do grau de
Mestre em Medicina Dentária

Universidade Fernando Pessoa
Faculdade Ciências da Saúde
Porto, 2016

RESUMO

Nos pacientes com defeitos ósseos palatinos congénitos ou adquiridos, quando a possibilidade de reconstrução cirúrgica não existe, poderá ter de se utilizar uma prótese obturadora palatina, com vista ao restabelecimento das funções do sistema estomatognático, tais como, a fonética, deglutição e mastigação. Contudo, esta necessidade não é só funcional mas também estética e psicológica, com vista a melhorar a qualidade de vida dos pacientes.

As próteses obturadoras palatinas têm vindo a desenvolver há alguns séculos, com o aprimoramento das técnicas de confecção e materiais dentários que auxiliam na elaboração, cada vez mais eficientes, principalmente no que se refere a sua adaptação.

Neste trabalho realizou-se uma revisão narrativa da literatura sobre próteses obturadoras palatinas utilizando as palavras-chave: *maxillary birth bony defects; maxillary acquired bony defects; obturator prosthesis; prosthetic rehabilitation in maxillary defects; inflatable hollow obturator; prosthodontic rehabilitation of maxillary defects.*

Os objectivos deste trabalho foi o de conhecer os diferentes tipos de próteses obturadoras palatinas utilizadas na reabilitação de pacientes com defeitos ósseos palatinos, bem como, as suas indicações, contra-indicações, os cuidados de utilização e o protocolo clínico e laboratorial de confecção.

As próteses obturadoras palatinas são assim uma solução possível na reabilitação funcional de um número grande de pacientes com defeitos ósseos palatinos, no entanto, o seu sucesso está dependente do correcto planeamento e da execução clínica e laboratorial cuidadosa.

ABSTRACT

In patients with congenital palatal bone defects or acquired, when the possibility of surgical reconstruction does not exist, you may have to use a palatal obturator prosthesis with a view to restoration of the stomatognathic system functions, such as phonetics, swallowing and chewing. However, this need is not only aesthetic but also functional and psychological, to improve the quality of life of patients.

The palatine obturator prostheses have been developing for several centuries, with the improvement of production techniques and dental materials that assist in the preparation, more efficient, especially as regards its adaptation.

In this work is a narrative review of the literature on prosthetic palatal obturator using the keywords: *maxillary birth bony defects; maxillary acquired bony defects; obturator prosthesis; prosthetic rehabilitation in maxillary defects; inflatable hollow obturator; prosthodontic rehabilitation of maxillary defects.*

The objectives of this study was to know the different types of palatal obturator prosthesis used in the rehabilitation of patients with palatal bone defects, as well as its indications, contraindications, use care and clinical and laboratory protocol execution.

The prosthetic palatine obturator are thus a possible solution in the functional restoration of a large number of patients with palatine bone defects, however, its success is dependent on careful planning and proper clinical and laboratory performance.

DEDICATÓRIA

Dedico esta dissertação ao meu marido, pais, avós e amigos que me apoiaram, por todo o carinho, confiança e sacrifício que tanto custou ao longo destes cinco anos.

“O sorriso é o arco-íris do rosto.”

Jean Commerson

AGRADECIMENTOS

Terminado esta dissertação, pretendo aqui deixar algumas palavras de especial e sincero agradecimento a todos, os que de alguma maneira, colaboraram e o tornaram possível:

Em primeiro lugar quero dirigi-las à professora doutora Cláudia Barbosa, nossa ilustre professora, reconhecida pela qualidade dos seus conhecimentos científicos e dedicação, pela superior orientação que deu à elaboração desta dissertação, pela sua disponibilidade, incentivo, paciência despendida nas informações prestadas, sem as quais a prossecução do trabalho não teria sido possível, e pela simpatia que sempre me facultou;

Fico, também, grata a todos os professores e colegas de curso, especialmente àqueles que demonstraram grande simpatia, disponibilidade e ajuda sempre que solicitei;

Ao meu marido, pais, avós e amigos que sempre me estimularam para a conclusão deste curso, encorajando-me nos momentos mais difíceis, pelo apoio demonstrado ao longo destes anos;

Finalmente, a todos aqueles que, directa ou indirectamente, contribuíram para a concretização desta dissertação;

Para todos o meu sincero RECONHECIMENTO.

ÍNDICE GERAL

I – Introdução	1
II – Desenvolvimento.....	4
1 – Materiais e métodos.....	4
2 – Defeitos ósseos palatinos.....	4
2.i – Congénitos.....	4
2.ii – Adquiridos.....	6
3 – Alterações funcionais nos defeitos ósseos congénitos e adquiridos.....	7
3.i – Fonética	7
3.i.i – Função e disfunção velofaríngea.....	8
3.i.ii – Insuficiência velofaríngea.....	9
3.i.iii – Incompetência velofaríngea.....	10
3.ii – Deglutição.....	11
3.iii – Mastigação.....	12
4 – Tipo de Próteses.....	13
4.i – Prótese obturadora palatina.....	13
5 – Prótese obturadora palatina.....	16
5.i – Indicações e contra-indicações.....	16
6 – Próteses obturadoras palatinas para defeitos congénitos e adquiridos.....	17
6.i – Imediatas.....	19
6.ii – Definitiva.....	21
6.ii.i– Protocolo clínico e laboratorial para a confecção de próteses obturadoras palatinas.....	23
6.ii.ii – Principais cuidados no uso das próteses obturadoras.....	27
III – Conclusão.....	29
IV – Bibliografia.....	31

ÍNDICE DE FIGURAS

Figura 1 – Prótese obturadora com bulbo faríngeo.....	15
Figura 2 – Prótese elevadora do palato.....	15
Figura 3 – Prótese obturadora convencional para paciente edêntulo.....	24
Figura 4 e 5 – Moldeira com material de impressão.....	26

I – INTRODUÇÃO

Os defeitos maxilares derivam de diversas causas, nomeadamente por trauma, defeitos congénitos e remoção cirúrgica de tumores (Hou *et al.*, 2012).

A formação da face e da cavidade oral é de natureza complexa e compreende o desenvolvimento de múltiplos processos tecidulares que devem-se unir e fundir de maneira muito bem ordenada. Quando ocorrem distúrbios no desenvolvimento destes processos ou na sua fusão podem surgir fissuras orofaciais (Neville, 1998).

A fissura palatina consiste numa malformação congénita de origem embriológica, promovida pela não coalescência dos processos faciais embrionários durante a formação da face. Com uma ocorrência de 1/700 nascimentos é uma das mal formações congénitas mais comuns. Os seus fatores causais são multifatoriais, como fatores ambientais e alterações genéticas. A origem por alteração cromossómica faz com que 10% dos casos de fissura apresentem síndrome associada (Jugessur *et al.*, 2009; Lima *et al.*, 2009).

O cancro oral trata-se de um problema de saúde pública que acarreta elevada morbidade e mortalidade e representa cerca de 2,8% dos cancros malignos na Europa. De acordo com os estudos recentemente realizados a maioria dos defeitos maxilares são causados pelo cancro oral (Hou *et al.*, 2012).

Apesar da cavidade oral ser um local de fácil acesso de examinação, constatou-se que 50 % dos casos de cancro oral são detetados em estádios avançados (Ford e Farah, 2013).

Os defeitos maxilares podem ser pequenos ou acometer qualquer porção do palato mole ou duro, rebordos alveolares e/ ou até mesmo o pavimento da cavidade nasal, acabando por comprometer funções básicas como a mastigação, deglutição e o discurso do paciente (Prakash e Gupta, 2010).

Os principais problemas que o médico dentista enfrenta na reabilitação oral destes pacientes prendem-se no alcance da retenção, estabilidade e suporte necessários, e cujo prognóstico será influenciado pelo tamanho do defeito, o número de dentes

remanescentes em boca, a quantidade e qualidade de osso remanescente bem como a capacidade do paciente se adaptar à sua nova condição (Ford e Farah, 2013).

A reabilitação protética dos indivíduos com defeitos palatinos é um desafio constante, permanente ou temporário, com um prognóstico muitas vezes imprevisível. Tal facto, requer um diálogo constante e um consentimento por parte do paciente e respetiva família, uma avaliação e um diagnóstico rigoroso que permitam estabelecer um planeamento a longo-prazo do tratamento, assim como, o acompanhamento do paciente para controlo da sua saúde oral e do estado da sua reabilitação protética, designada por prótese obturadora (Ahmed B *et al.*, 2011).

De acordo com o Glossário de Termos Prosthodonticos, as próteses obturadoras são próteses maxilofaciais utilizadas com o objetivo de tapar uma abertura palatina de carácter congénito ou adquirido, mantendo a integridade dos compartimentos orais e nasais (The Glossary of Prosthodontic Terms, 2005).

O objetivo do presente trabalho foi abordar sobre o tema da prótese obturadora palatina em geral, bem como, as pessoas com defeitos ósseos congénitos ou adquiridos e as suas alterações funcionais que necessitam deste tipo de reabilitação.

Desta forma torna-se cada vez mais importante, que o médico dentista conheça as diversas abordagens e procedimentos que se podem realizar aquando a reabilitação deste tipo de pacientes, que maioritariamente, nos abordam na procura da minimização das sequelas e desconforto existentes após a ocorrência deste tipo de patologias ou anomalias congénitas.

Com a realização desta revisão bibliográfica narrativa, pretendeu-se dar a conhecer, aos médicos dentistas generalistas, de forma abrangente, os recursos existentes para a reabilitação deste tipo de pacientes, definindo e explicando a etiologia dos defeitos palatinos congénitos e adquiridos e as possíveis reabilitações existentes, desde a cirurgia à reabilitação protética.

O aumento progressivo da prevalência dos pacientes com defeitos ósseos congénitos ou adquiridos, reabilitando-os com próteses obturadoras, torna o papel do médico dentista e

do técnico de prótese cada vez mais importante, despertando assim, o interesse da autora na escolha do tema para a revisão bibliográfica narrativa.

Após a elaboração deste trabalho foi possível concluir que próteses obturadoras palatinas são a solução possível, contudo previsível, na reabilitação de um número grande de pacientes com defeitos ósseos congênitos mas principalmente adquiridos, no entanto, o seu sucesso está dependente do correto planeamento e execução clínica e laboratorial cuidadosa.

II – DESENVOLVIMENTO

1 – Materiais e métodos

Para a realização deste trabalho efetuou-se uma revisão bibliográfica narrativa sobre os tópicos relacionados com a “prótese obturadora palatina”. Com esse intuito foi realizada uma pesquisa na base de dados da PubMed e da biblioteca on-line da Universidade Fernando Pessoa. Na pesquisa utilizaram-se as seguintes palavras-chave: *maxillary birth bony defects; maxillary acquired bony defects; obturator prosthesis; prosthetic rehabilitation in maxillary defects; inflatable hollow obturator; prosthodontic rehabilitation of maxillary defects.*

A pesquisa foi realizada sem qualquer tipo de limites temporais, sendo dada uma maior importância a artigos mais recentes. Os artigos foram selecionados segundo a relevância para o desenvolvimento deste trabalho através do conteúdo apresentado no resumo, tendo sido selecionados 60 artigos científicos. Também se utilizaram livros presentes na biblioteca da Universidade Fernando Pessoa e na biblioteca da Faculdade de Medicina Dentária da Universidade do Porto. Numa fase mais avançada de revisão bibliográfica foram pesquisados e utilizados artigos citados na bibliografia dos artigos selecionados na primeira pesquisa, num total de 70 artigos.

2 – Defeitos ósseos palatinos

2.i – Defeitos ósseos congénitos

As malformações congénitas podem ser definidas como anomalias estruturais, presentes ao nascimento, e que poderiam também ser chamadas de “defeitos do desenvolvimento” durante a vida intra-uterina. As fendas de lábio e palato são malformações congénitas do terço médio da face originada pela falta de fusão dos processos maxilares e palatinos que ocorrem entre a terceira e a sétima semanas de vida intra-uterina e estão presentes ao nascimento, apresentando graus variáveis de gravidade, de acordo com sua extensão, podendo ser completas ou incompletas (Goiato *et al.*, 2006).

As fissuras labiopalatinas são deformidades congénitas que têm como característica erros de fusão nos processos faciais embrionários, com interrupção na continuidade dos tecidos

do lábio superior, rebordo alveolar superior, palato ou ambos, podendo ainda ser unilaterais, bilaterais ou medianas, trazendo uma série de alterações anatómicas e funcionais, comprometendo a estética, fonética e posição dos dentes. Podem ainda estar associadas a outras malformações mais complexas, envolvendo síndromes. (Leal *et al.*, 2014).

Segundo Leal *et al.*, (2014), as alterações associadas às fissuras labiopalatinas, que incluem o palato mole, resultam em dificuldades comunicativas, pois afetam a inteligibilidade da fala, dificultando assim a aceitação do indivíduo nos ambientes familiar, escolar, profissional e social. Estas alterações são muitas e dificultam a compreensão da fala pelo ouvinte. A fala é nasalada, além disso, estigmatizada, sendo muitas vezes motivo de ostracização social. A inadequação da fala e da voz é decorrente da insuficiência velofaríngea.

De acordo com Geis *et al.* (2009), fendas de lábio e palato são defeitos comuns ao nascimento, ocorrendo sozinhos ou em combinação com outras malformações em aproximadamente 1,36 em cada 1000 nascidos vivos. Algumas síndromes podem ser resultados genéticos de aberrações cromossômicas, ou elas podem representar um defeito de um gene ou uma combinação de fatores genéticos e ambientais (Goiato *et al.*, 2006).

Vários fatores podem influir nessa malformação congênita: 1) a força da lâmina dentária, quanto menor a força dessa na movimentação, menor será a velocidade levando a uma maior probabilidade de fissura; 2) resistência da língua, quanto maior a resistência desta, maior a probabilidade de ocorrer a malformação; 3) largura da cabeça, quanto maior a largura, maior a dificuldade de fusão dos maciços médio e laterais; 4) forma da face, quanto mais larga, maior a probabilidade de fissura e alterações da cabeça e da mandíbula (Goiato *et al.*, 2006).

A reabilitação de todos os tipos de fissuras labiopalatinas é iniciada com cirurgias plásticas primárias, ou seja, queiloplastia e palatoplastia, que são realizadas nos primeiros meses e anos de vida, respetivamente. O tratamento cirúrgico do palato, o mais cedo possível, é eficaz para o desenvolvimento da fala, onde tem por objetivo corrigir as estruturas do palato para possibilitar uma condição anatômica que favoreça a função velofaríngea, a alimentação, a audição e a fala, bem como o desenvolvimento

psicossocial. A hipernasalidade é a característica mais marcante de pacientes com insuficiência velofaríngea. Para a correção da hipernasalidade, o tratamento cirúrgico compreende a confecção de retalho da parede posterior da faringe, de pedículo superior, observando-se o controle dos espaços entre o retalho e as paredes laterais da faringe. No entanto, a correção cirúrgica das estruturas envolvidas (lábio, palato ou ambos) pode não garantir a função articulatória normal da válvula velofaríngea (Leal *et al.*, 2014).

2.ii – Defeitos ósseos adquiridos

Os defeitos ósseos adquiridos podem derivar do trauma ou da remoção cirúrgica de tumores maxilares ou tumores que invadem as estruturas adjacentes como os seios perinasais, palato, cavidade nasal, órbita e cavidade oral, sendo que estes surgem como a causa primária destes defeitos (Bui *et al.*, 2007).

Aguiar *et al.*, (2013), afirmam que os efeitos maxilares, em sua maioria, originam-se devido às cirurgias para remoção de tumores, por vezes malignos, tais como os carcinomas; porém, doenças infecciosas e os mais diferentes tipos de traumas também levam à necessidade de remoção parcial ou total da maxila. Os carcinomas do palato são raros, principalmente pelo seu sítio anatômico, e quase sempre estão associados a hábitos nocivos, traumas ou doenças infectocontagiosas.

Apesar de haver os mais variados tipos histopatológicos de tumores malignos, desde os mesenquimais até a das glândulas salivares menores, o tumor mais frequente na região de cabeça e pescoço é o carcinoma epidermoide em seus diferentes graus de diferenciação (Aguiar *et al.*, 2013).

O tratamento primário do carcinoma do palato é cirúrgico e a técnica é definida de acordo com o sítio e o tamanho da lesão. A técnica pode ser classificada em três tipos: 1) há preservação do assoalho da órbita; 2) há perda de suporte orbitário; 3) ocorre a exenteração da órbita. A técnica cirúrgica leva sempre à necessidade de uma reconstrução da área atingida, não apenas no sentido funcional, devolvendo ao paciente a sua função mastigatória e fonética, como também no sentido de auxiliar no processo de reabilitação emocional (Giovanini *et al.*, 2007). A reabilitação protética das perdas maxilares divide-

se em cirúrgica, provisória e reabilitadora, cada qual com as suas características, indicações e importâncias (Carvalho *et al.*, 2009).

Segundo Duarte *et al.*, (1997) existe um consenso que a reconstrução da maxila, sempre que possível, deve ser plástica-cirúrgica, porém quando a cirurgia reparadora está contraindicada devido a fatores como idade avançada do paciente, presença de deformações extensas e nos casos de pacientes submetidos à radioterapia, o tratamento deve ser instituído através de próteses da maxila ou obturadoras palatinas. Defeitos extensos de maxilectomia em pacientes desdentados são frequentemente desafiantes para a reabilitação protética. A reabilitação protética destes pacientes consiste no selamento da comunicação das cavidades oral e nasal, corrigindo disfunções na mastigação, deglutição e fonética (Goiato *et al.*, 2006).

3 – Alterações funcionais nos defeitos ósseos congênitos e adquiridos

3.i – Fonética

A fala é produzida por três mecanismos que agem por meio de ações motoras polifásicas e sequenciais associadas com a respiração, laringe (fonte de energia sonora) e as cavidades supraglóticas (fossas nasais e cavidade oral) que tem a função de ressonância (Altmann *et al.*, 2005).

As ondas sonoras originam-se pela vibração das pregas vocais, porém outras estruturas são necessárias para transformar o som em fala reconhecível. A faringe, cavidade nasal e cavidade oral (câmaras de ressonância) são responsáveis por intensificar e amplificar o som gerado pelas pregas vocais. Na produção das vogais há uma constrição e relaxamento dos músculos nas paredes da faringe e os músculos da face, língua, lábios, processo alveolar e dentes contribuem para que seja pronunciada as palavras (Dworkin *et al.*, 2004; Tortora *et al.*, 2002).

Também relevante para a produção da fala normal é a integridade da função velofaríngea que necessita da sincronia dos movimentos das estruturas do mecanismo velofaríngeo (palato mole, paredes laterais e parede posterior da faringe) que é responsável pela distribuição e direcionamento do fluxo de ar expiratório e das vibrações acústicas para a

cavidade oral, nos sons orais e para a cavidade nasal, nos sons nasais (Camargo *et al.*, 2001).

3.i.i – Função e disfunção velofaríngea

A função velofaríngea normal é assegurada pelo movimento sincronizado das estruturas do mecanismo velofaríngeo (palato mole, paredes laterais e parede posterior da faringe) que desempenham um papel fundamental na produção da fala na medida em que são responsáveis pela distribuição do fluxo aéreo expiratório e das vibrações acústicas para a cavidade oral, na produção dos sons orais, e, para a cavidade nasal, na produção dos sons nasais (Camargo *et al.*, 2001; Kummer, 2001).

A inadequação do mecanismo velofaríngeo pode afetar a fala de diferentes formas. O termo disfunção velofaríngea é empregue, para definir qualquer alteração do mecanismo velofaríngeo resultante da falta de tecido ao nível do palato mole para se alcançar o fecho velofaríngeo adequado (insuficiência velofaríngea), ou da falta de competência neuromuscular no movimento das estruturas velofaríngeas (incompetência velofaríngea), ou ainda, consequência de maus hábitos articulatórios aprendidos na infância que não refletem alterações físicas ou neuromusculares (Johns *et al.*, 2003).

As alterações na fala mais comuns decorrentes da disfunção velofaríngea são a hipernasalidade, a emissão de ar nasal (audível ou não) e os distúrbios articulatórios compensatórios (Trindade e Trindade Junior, 1996; Zuiani *et al.*, 1998; Kummer, 2001; Yamashita *et al.*, 2002; Johns *et al.*, 2003).

A hipernasalidade é uma das manifestações clínicas mais marcantes da disfunção velofaríngea e pode ser descrita como um desvio na qualidade vocal que resulta do acoplamento da nasofaringe com a orofaringe. Corresponde a um excesso de ressonância nasal acompanhando sons normalmente não nasalizados. No aspeto fisiológico, a hipernasalidade é o resultado de um fechamento velofaríngeo inadequado que leva à ressonância nasal dos sons que normalmente têm ressonância oral (Kummer, 2001; Peterson-Falzone *et al.*, 2001).

A emissão de ar nasal é também característica da disfunção velofaríngea. Corresponde à emissão inapropriada do fluxo aéreo pelo nariz durante a produção de consoantes de pressão. A emissão de ar nasal é perceptível durante a produção de consoantes de pressão oclusiva, fricativas e africadas e pode variar desde emissões não audíveis até formas mais graves de emissão audível designadas como turbulência nasal (Kummer, 2001; Johns *et al.*, 2003).

3.i.ii – Insuficiência velofaríngea

A insuficiência velofaríngea faz com que o fluxo aéreo na fala seja desviado para a cavidade nasal, levando a uma diminuição da pressão intra-oral principalmente durante a emissão de consoantes plosivas, cuja produção depende do bloqueio total e momentâneo do ar na cavidade oral por ação do mecanismo velofaríngeo (Trindade *et al.*, 1996).

Como consequência, indivíduos portadores de insuficiência velofaríngea, numa tentativa de diminuir a passagem de ar pelo nariz e compensar a incapacidade que apresentam de impor pressão na cavidade oral, com frequência substituem os sons articulados oralmente por sons produzidos em pontos anteriores ao local da deficiência, desenvolvendo padrões de articulação atípicos (Trindade *et al.*, 1996; Altmann *et al.*, 1997).

O golpe de glote é um dos distúrbios articulatorios compensatórios mais frequentes encontrados em indivíduos portadores de insuficiência velofaríngea (Altmann *et al.*, 1997; Bzoch *et al.*, 1989; D'Antonio *et al.*, 1992).

Além do problema articulatorio em si, o acoplamento das cavidades oral e nasal decorrente da insuficiência velofaríngea promove um amortecimento acústico que provoca a redução da intensidade vocal. Compensatoriamente, ocorre um aumento no esforço para se produzir uma voz mais intensa. A tentativa de conseguir o fechamento velofaríngeo completo e manter o adequado nível de pressão oral para a fala, através do aumento do esforço expiratório ou da constrição das pregas vocais, pode levar a distúrbios laríngeos e/ou vocais (D'Antonio *et al.*, 1992; Lewis *et al.*, 1993).

A correção da insuficiência velofaríngea requer tratamento físico (cirurgia ou prótese). A cirurgia geralmente é a opção de escolha para a correção ou para a melhoria de muitos problemas estruturais causados pela fissura palatina, porém muitos critérios devem ser considerados antes que a intervenção cirúrgica seja recomendada (Dalston, 1977; Pegoraro-Krook, 1995; Reisberg, 2000; Pinto *et al.*, 2003; Smith *et al.*, 2004; Marsh, 2004; Goiato *et al.*, 2010).

3.i.iii – Incompetência velofaríngea

A incompetência velofaríngea, sendo uma desordem fisiológica, resulta no movimento restrito das estruturas velofaríngeas, sendo caracterizada por uma pobre elevação do véu palatino ou por uma inadequada formação do “joelho” do véu durante a fala. A mobilidade das paredes laterais da faringe também pode estar reduzida ou inexistente, contribuindo para a dificuldade no fecho velofaríngeo (Kummer, 2001; Shprintzen *et al.*, 1977).

Praticamente qualquer processo patológico que interfira na inervação dos músculos envolvidos no fecho velofaríngeo pode ser responsável pelo prejuízo no posicionamento normal destas estruturas durante a fala, levando a incompetência velofaríngea (Bradley, 1997; Mcwilliams *et al.*, 1981; Ysunza *et al.*, 2006).

A inserção muscular anormal, inclusive em casos de fissura de palato operado, pode ser uma das causas de incompetência velofaríngea, bem como das alterações neuromotoras, como a disartria e a apraxia da fala (Dworkin *et al.*, 2004; Kummer, 2001).

O tratamento pode incluir a adaptação de uma prótese elevadora do palato e a fonoterapia deve ser indicada de acordo com a necessidade individual (Pegoraro-Krook *et al.*, 2009).

3.ii – Deglutição

A deglutição, função integrante do sistema estomatognático, tem como objetivo principal a propulsão do bolo alimentar, líquido ou sólido, da cavidade oral para o estômago. Também tem a função de proteção quando remove partículas originariamente perdidas na nasofaringe ou quando faz retornar o material digestivo que reflui do estômago para o esôfago ou faringe (Marchezan, 1999; Reid *et al.*, 2006).

A partir da trigésima segunda semana de vida intra-uterina, já podem ser observadas a sucção e a deglutição, funções que proporcionam equilíbrio no volume de líquido amniótico, propiciando assim integridade ao sistema neurológico. O feto necessita desempenhar essa função precocemente para estimular também o crescimento adequado do terço médio da face, garantindo êxito no processo de respiração ao nascimento (Marchezan *et al.*, 1997; Ribeiro, 2000; Jotz 2006).

A deglutição é um ato contínuo, mas que fisiologicamente pode ser dividido em quatro distintas fases: preparatória oral, oral, faríngea e esofágica. A fase preparatória oral qualifica o alimento a ser deglutido ou eliminado da cavidade oral, apresentando um tempo de execução variável de acordo com a consistência, volume e vontade ou necessidade do indivíduo em manipular o bolo intraoral. Participam dessa fase os músculos da mastigação, inervados pelo ramo mandibular do trigêmio, o esfíncter dos lábios e musculatura facial, inervados pelo nervo facial, e a língua com atuação da musculatura intrínseca e extrínseca, inervadas respetivamente pelo hipoglosso e alça cervical do primeiro e segundo nervos cervicais, e o palatoglosso, inervado pelo vago. Os lábios, a língua, a arcada dentária, o palato duro e as bochechas executam movimentação sincrónica fundamental nessa etapa, necessitando de integridade tecidual para um desempenho satisfatório. O selamento labial torna-se necessário para que se evite a saída oral do alimento, assim como o palato mole encontra-se numa posição mais baixa a fim de evitar a ida precoce do bolo em direção à faringe (Marchezan, 1999; Molina, 1989; Douglas, 1998).

Nas fissuras labiopalatinas observam-se alterações na fisiologia dessa função principalmente nos casos onde ainda não houve intervenção cirúrgica, nos comprometimentos graves de estruturas dentárias, na presença de fístulas palatinas e

excesso de tecido fibroso. A perda anterior do alimento pode ocorrer por redução do selamento labial ou por protrusão exacerbada da língua, por compensação da mastigação ineficiente (Marchezan, 1999; Molina, 1989; Douglas, 1998).

3.iii – Mastigação

Para Douglas (1998), a mastigação parece ser a função do sistema estomatognático, mais importante, e define como a fase inicial do processo digestivo. O autor explica que a mastigação é um conjunto de fenômenos estomatognáticos que visam a degradação mecânica dos alimentos, ou seja, a sua trituração e moagem, degradando-os em partículas pequenas, que se ligam pela ação misturadora da saliva, formando o bolo alimentar, próprio para ser engolido.

Para que este processo ocorra, é necessário a contração coordenada de vários grupos musculares, sendo os músculos da mastigação os mais importantes, embora participem efetivamente, também, os músculos da língua e os faciais, especialmente o bucinador e o orbicular dos lábios. As contrações dos músculos levam à posição rítmica dos dentes, formando uma pressão intercuspídea que é aplicada sobre os dentes, quebrando-os em pedaços pequenos. O aparecimento da mastigação coincide com a dos dentes, pois quando o dente está presente, a mastigação também estará (Bianchini, 2005).

O ciclo mastigatório é determinado por um movimento mandibular completo, sendo iniciado pela abertura da mandíbula, seguido por fecho até ocorrer o contato e intercuspidação dos dentes. Esta última fase também é conhecida como golpe mastigatório, proporcionando a fragmentação do alimento em partículas menores (Bianchini, 2005).

Uma das consequências da dificuldade mastigatória é o prejuízo da saúde, tendo em vista que tal dificuldade pode interferir na escolha dos alimentos em função de sua consistência (Nowjack-Raymer *et al.*, 2007), o que, por sua vez, pode comprometer o estado nutricional do indivíduo, bem como sua saúde geral com o decorrer do tempo, devido ao baixo valor nutricional desses alimentos (Chauncey, 1984).

4 – Tipo de Próteses

4.i – Prótese obturadora palatina

Existe a prótese obturadora sem bulbo faríngeo que é utilizada para obturar fístulas no palato duro que pode ocorrer em pacientes com palato resseccionado por neoplasias malignas, e em alguns pacientes com fissuras no palato que ainda apresentam fístulas após a cirurgia (fonte retirada da página da faculdade de odontologia de Bauru, disponível em <http://143.107.25.4/depart/baf/protesedepalato/indicacoes.htm> [Consultado em 05/01/2016]).

A prótese obturadora com bulbo faríngeo é utilizada quando o palato não apresenta tecido suficiente para a realização do fechamento velofaríngeo. Como o próprio nome diz, a prótese obturadora serve para obturar o palato, ou seja, para selar o palato e bloquear o escape nasal de ar, quando há fístulas ou ausência de tecido no palato (fonte retirada da página da faculdade de odontologia de Bauru, disponível em <http://143.107.25.4/depart/baf/protesedepalato/indicacoes.htm> [Consultado em 05/01/2016]).

As próteses obturadoras com bulbo faríngeo são próteses removíveis utilizadas na correção da insuficiência velofaríngea, constituídas por uma porção anterior, uma porção intermédia e uma porção posterior/faríngea (Bispo *et al.*, 2011).

A porção anterior assemelha-se a uma prótese convencional, podendo ser uma prótese parcial/total, uma sobredentadura ou mesmo, uma placa acrílica com ganchos retentores, desenhada de maneira a não interferir com a saúde dos tecidos moles e duros, bem como dos dentes pilares. Consoante a necessidade de reabilitação do paciente, pode ser utilizada para repor dentes ausentes, obturar fendas palatinas, melhorar a estética e restaurar as funções do sistema estomatognático, tendo como principal função proporcionar a retenção necessária para o bulbo faríngeo (Bispo *et al.*, 2011; Pinto *et al.*, 2007).

A porção intermédia permite a ligação entre a porção anterior e a posterior, proporcionando, também, a obturação da fenda, se for o caso (Freitas *et al.*, 2011).

O bulbo faríngeo (porção posterior) permite o controlo do fluxo de ar entre as cavidades oral e nasal, ao reduzir o espaço decorrente da fenda e ao atuar dinâmica e funcionalmente com a musculatura da farínge. O uso destas próteses permite diminuir a hipernasalidade durante a fonação, atuando na articulação das vogais e das consoantes nasais, contribuindo assim para uma melhor inteligibilidade do discurso. O seu sucesso depende dos movimentos funcionais das paredes laterais e posteriores da faringe, as quais envolvem o bulbo permitindo assim o fecho velofaríngeo (Pinto *et al.*, 2007; Lima-Gregorio *et al.*, 2008).

Segundo Pinto *et al.*, (2007) a eficácia do tratamento com recurso a próteses obturadoras depende em grande parte, do grau de hipernasalidade; do tipo de articulação compensatória desenvolvido; das condições dentárias e idade do paciente, assim como das condições funcionais e estruturais do palato e das paredes faríngeas (Bispo *et al.*, 2011).

Por vezes, esta reabilitação oral por si só não é suficiente, constatando-se a necessidade de reeducação do indivíduo através da terapia da fala. Em alguns casos, o uso temporário destas próteses possibilita a exclusão do tratamento cirúrgico quando obtida a correta função velofaríngea. Nestas situações, são adotadas estratégias comportamentais a par da redução do bulbo, com a finalidade de modificar o padrão de funcionamento velofaríngeo, melhorando a excursão do véu palatino e das paredes faríngeas. Desta forma, a dimensão do bulbo faríngeo vai sendo reduzida à medida que se obtém um correto funcionamento velofaríngeo, atingindo-se em alguns casos a completa funcionalidade desta, eliminando-se por isso, o uso da prótese obturadora com bulbo faríngeo (Bispo *et al.*, 2011).

A interação entre o médico dentista e o terapeuta da fala é imprescindível ao longo de todo o processo de confecção destas próteses obturadoras (Bispo *et al.*, 2011).

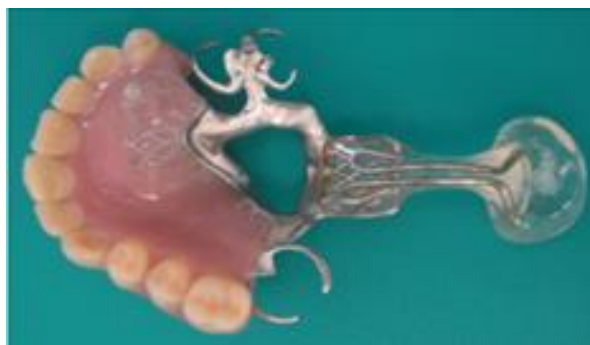

Figura 1 – Prótese obturadora com bulbo faríngeo.
Imagem retirada de Freitas et al. (2011)

A prótese elevadora é outro tipo de prótese que consiste num aparelho intra-oral removível com uma extensão (porção elevadora) feita de resina, a qual tem a finalidade de elevar o palato mole em direção à parede posterior da faringe (fonte retirada da página da faculdade de odontologia de Bauru, disponível em <http://143.107.25.4/depart/baf/protosedepalato/indicacoes.htm> [Consultado em 05/01/2016]).

A porção anterior é uma prótese convencional que pode ser uma prótese parcial removível, placa acrílica ou sobredentadura. Não pode ser uma prótese total devido à falta de retenção para segurar a porção elevadora. A porção elevadora tem a função de elevar mecanicamente o palato. A moldagem tanto o bulbo faríngeo da prótese obturadora quanto da porção elevadora da prótese elevadora são realizados por meio da nasofaringoscopia (fonte retirada da página da faculdade de odontologia de Bauru, disponível em <http://143.107.25.4/depart/baf/protosedepalato/indicacoes.htm> [Consultado em 05/01/2016]).

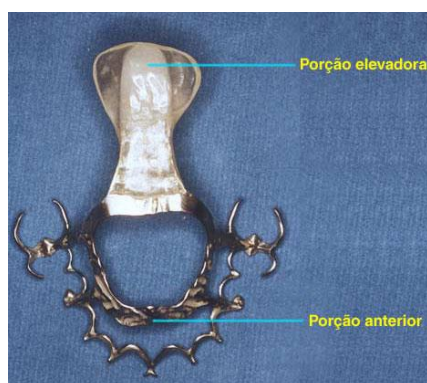

Figura 2 – Prótese elevadora do palato. Imagem retirada da página da faculdade de odontologia de Bauru em <http://143.107.25.4/depart/baf/protosedepalato/indicacoes.htm> [Consultado em 05/01/2016].

5 – Prótese obturadora palatina

5.i – Indicações e contra-indicações

Quando a reconstrução cirúrgica oferece contra-indicações, a prótese obturadora palatina é uma proposta de tratamento, fechando a comunicação entre as cavidades oral e nasal, permitindo o restabelecimento da fala e melhorando a mastigação e deglutição (Goiato *et al.*, 2006).

No entanto, existem situações em que a prótese obturadora assume o papel principal e torna-se tratamento de primeira escolha, reestabelecendo as funções (Reisberg, 2000). A prótese obturadora palatina pode ser a melhor opção em situações severas como por exemplo, nos casos em que há contra-indicação da cirurgia devido a distúrbios sistêmicos, anatómicos, funcionais ou sociais, ou então quando o paciente não está disposto a passar pela cirurgia (Pinto e Pegoraro-Krook, 2003).

Mas existem também casos em que as próteses palatinas são contra-indicadas, pacientes com problemas psicológicos não são bons candidatos para a prótese, pacientes e/ou familiares de pacientes não cooperativos, nesses casos não seria dada a atenção adequada a higiene, e por isso, não devem ser sugeridas. Se há cárie rampante ou não controlada, também é uma contra-indicação. No entanto, a condição de desdentados em si não é uma contra-indicação (Mazaheri e Mazaheri, 1973).

A prótese obturadora aparece como alternativa de primeira escolha também para pacientes maxilectomizados para preencher as cavidades criadas pela cirurgia (Carvalho, 2000). Várias são as indicações da prótese obturadora incluindo fissuras amplas e com deficiência de palato mole, déficit neuromuscular no palato mole ou faringe ou em falhas cirúrgicas. Pode ainda ser indicada como tratamento provisório nos casos em que a cirurgia teve que ser adiada (Mazaheri e Mazaheri, 1973).

Fatores como idade avançada do paciente, presença de deformações extensas e nos casos de pacientes submetidos à radioterapia, o tratamento deve ser instituído através de próteses obturadoras (Goiato *et al.*, 2006).

Há casos em que a prótese obturadora é o melhor meio de reabilitação, como nas palatotomias e maxilectomias, devido a sua rápida execução, redução de custos e possíveis alterações futuras (Carvalho, 2000).

Nos casos de ressecção da maxila, a comunicação buconasal resultante da cirurgia provoca disfunção fonética e de deglutição, nesses casos a prótese obturadora é o tratamento de escolha. No intuito de restabelecer a vida social do paciente, devolvendo-lhe a função perdida (Usai *et al.*, 2001).

A prótese obturadora pós-cirúrgica é também chamada de prótese provisória ou temporária e é indicada para pacientes que estejam com tumores muito avançados com risco de sangramento ou quando não seja possível introduzir a moldeira para confecção da moldagem, podendo ainda ter comprometimento na abertura da boca causada pelo trismo (Huber, 2002).

6 – Próteses obturadoras palatinas para defeitos adquiridos e congênitos

O obturador palatino foi o primeiro meio usado para reabilitar portadores de fissuras palatinas. Apesar da literatura sobre o assunto não revelar precisamente quem foi o primeiro a empregar um dispositivo protético no tratamento das fissuras palatinas, sabe-se que já no século XVI um relatório sugeriu que os obturadores já eram utilizados anteriormente. Foi postulado que a primeira obturação de uma fissura de palato foi por Demosthenes (384-323 a.C), um famoso orador grego, que possuía fenda palatina. Para obturação ele usou seixos dimensionados para a sua fissura colhidos numa praia com objetivo de melhorar o seu discurso (Aramany, 1971).

Ambroise Paré (1510-1590) um famoso cirurgião do século XVI foi o primeiro a usar o termo “obturador” no seu livro onde também adicionou gravuras do aparelho que ele tinha observado enquanto esteve na guerra. Dois aparelhos foram descritos com uma esponja e outro com botão (Aramany,1971).

O aperfeiçoamento da técnica permitiu que ainda hoje as prótese obturadoras palatinas sejam utilizadas no tratamento de pacientes portadores de fissuras palatinas, capaz de

reabilitar funcional e socialmente, visto a sua importância na terapia da fala (Rizoto *et al.*, 2000).

As próteses obturadoras têm a função de ocluir defeitos maxilares congênitos ou adquiridos, restabelecendo as funções mastigatórias e fonéticas, e desempenhando uma função estética para o paciente (Goiato *et al.*, 2006).

A prótese obturadora visa a reabilitação de pacientes portadores de malformações congênitas, mutilações traumáticas ou patológicas e distúrbios de desenvolvimento maxilofaciais. Goiato *et al.*, (2001) afirmam que os defeitos maxilares resultam na sua grande maioria por tratamentos cirúrgicos de neoplasias benignas e malignas, mas também podem ser resultado de agentes traumáticos (ferimentos balísticos, acidentes de automóvel, etc.), doenças, variações patológicas, radiações.

O tratamento de pacientes portadores de fenda palatina, mesmo após vários anos de desenvolvimento das principais técnicas cirúrgicas utilizadas, consiste num grande desafio associado com a experiência de várias especialidades e a elaboração de diversos estudos científicos com o propósito de oferecer um suporte completo e resultados satisfatórios (Alonso *et al.*, 2009).

Reabilitar pacientes acometidos de deformações palatinas, sendo por traumas, tumores ou más-formações congênitas, é um grande desafio, o qual precisa ser superado diante da imensa repercussão psicológica imposta pelas deformações que o tratamento curativo impõe (Carvalho *et al.*, 2009; Mintz, 2007).

A prótese obturadora auxilia na fala, consiste num aparelho protésico que sela a fenda labiopalatina, onde apresenta um bulbo faríngeo, que é um prolongamento da prótese para posterior que atua na normalização da fala (DiNinno *et al.*, 2012).

Segundo Vergo e Andrews (1984), a ocorrência de tumores do palato duro e mole estão em quarto lugar em relação a todos os tumores de cabeça e pescoço. De acordo com o autor essas ressecções maxilares acarretam um grave defeito oral ao paciente, com repercussões sociais e emocionais devido à presença de distúrbios estéticos e funcionais.

Defeitos extensos de maxilectomia em pacientes desdentados são frequentemente desafiantes para a reabilitação protética (Pigno *et al.*, 2001).

Por vezes, a cirurgia é preferível às próteses, porém, há situações que a prótese deve ser escolhida como principal opção de tratamento. Segundo Pizzi *et al.* (1991) a prótese é um dos melhores meios de reabilitação nas ressecções do palato, devido à sua rápida execução, à redução de custos e às possibilidades futuras de modificação.

Assim sendo, as próteses usadas como um recurso muitas vezes definitivo precisam ser confiáveis, funcionais e com uma estética agradável, para que a autoconfiança e a inserção social do paciente possam ser retomadas o mais breve possível. As próteses obturadoras enquadram-se nesses requisitos, sendo uma das opções mais aceitas para tratamentos imediatos, em razão da sua simplicidade e em diversos casos, utilizada como tratamento recuperador definitivo (Tirelli *et al.*, 2010; Patil *et al.*, 2012).

Brown *et al.* (2000) sugeriram uma classificação modificada de defeitos da maxila. Descreve o defeito em ambos os planos verticais e horizontais, tanto para pacientes dentados e desdentados. A classificação vertical é a seguinte: Classe 1: maxilectomia sem uma comunicação oral/antral; Classe 2: maxilectomia baixo nível que não envolvam o assoalho da órbita; Classe 3: maxilectomia envolvendo os conteúdos orbitais; Classe 4: Radical maxilectomia envolvendo exenteração orbital. As Classes 2, 3 e 4 são ainda classificados no plano horizontal em: a- maxilectomia unilateral alveolar; b- maxilectomia bilateral alveolar; c- ressecção maxilar total alveolar (Ali *et al.*, 2015).

6.i – Prótese obturadora imediata

Marker *et al.*, (1997) assumem que a prótese obturadora imediata garante o aporte nutricional, pois auxilia a mastigação e a deglutição do paciente, e reduz o período de desconforto até que seja feita a prótese definitiva.

A sua utilização de forma imediata, com instalação no pós-cirúrgico, pode otimizar o pós-operatório de pacientes submetidos a maxilectomias parciais ou totais (Didier *et al.*, 1993; Park *et al.*, 2006). As vantagens da utilização da prótese obturadora palatina imediata são diversas, como reproduzir a integridade anatômica do palato, individualizando as

cavidades nasal, sinusal e oral, diminuir o tempo de uso da sonda nasogástrica, permitindo que o paciente retorne à dieta pela via oral mais rapidamente, sustentar o tamponamento nasal anterior, conferindo hemostasia adequada da nasofaringe e proteger a ferida cirúrgica otimizando seu reparo (Silva *et al.*, 2004).

A prótese obturadora imediata deve restaurar o contorno do palato duro e, se possível, as áreas do palato mole, imediatamente, após a sua perda proporcionando um grande benefício psicológico ao paciente (Morrow *et al.*, 1988).

Haraguchi *et al.*, (2006) citam a importância da inserção imediata da prótese obturadora no momento cirúrgico, mas referem que, caso não haja possibilidade do seu uso imediato, a prótese obturadora pós-cirúrgica deverá ser utilizada no período em que os tecidos estão em estabilização (aproximadamente três meses após a cirurgia) e a prótese obturadora definitiva deverá ser confeccionada após a finalização da cicatrização.

Quando o paciente apresenta abertura de boca suficiente (aproximadamente 4cm) e o tumor não apresenta dimensões que impossibilitem a acomodação da moldeira na cavidade oral, será selecionada uma moldeira individual de acordo com as dimensões anatomo-funcionais do paciente e a mesma será preenchida com o material de moldagem eleito pelo profissional, que poderá ser o alginato ou elastómero (Dib *et al.*, 2000).

No caso de alguns pacientes, já portadores de próteses totais ou parciais, existe a possibilidade de adaptar a prótese existente numa prótese obturadora cirúrgica. Porém, de uma forma generalizada, existe um conjunto de princípios, aquando a confecção da prótese, que devem ser levados em conta, nomeadamente: (1) a prótese deve terminar junto à junção da mucosa-enxerto, (2) a anatomia e conformação normal do palato deve ser reproduzida de forma a facilitar a fonética e deglutição e (3) do lado do defeito, a nível posterior, a oclusão não deve ser estabelecida até que a ferida cirúrgica esteja cicatrizada (Beumer III *et al.*, 1979, cit.in Keyf, 2001).

6.ii – Prótese obturadora definitiva

Segundo Huber (2002), as próteses obturadoras definitivas bem elaborados e adaptadas podem contribuir muito na redução das perdas socioeconômicas de pacientes submetidos a maxilectomias.

Embora não exista um consenso quanto ao momento da confecção deste tipo de prótese, na literatura deve destacar-se que esta encontra-se apenas indicada quando a cicatrização estiver completa e o paciente estiver psicologicamente e emocionalmente, preparado para esta nova fase (Juntavee,1998; Singh *et al.*,2013).

De acordo com Meenakshi e Shah (2012) existem diversos fatores que devem ser levados em conta relativamente ao momento da confecção da prótese, entre os quais: o tamanho e localização do defeito, a cicatrização do defeito, controlo da recidiva do tumor e por fim a eficiência do obturador existente.

Em 1936, foi confeccionada a primeira prótese cuja base era feita em polimetilmetacrilato. Só em 1947 surgiram as primeiras referências ao uso de acrílico na confecção de próteses maxilofaciais. Lloyd, sugeriu que o metilmetacrilato tinha vantagens sobre outros materiais graças ao seu peso leve e boa adaptabilidade durante o processamento. Ainda hoje, este material é muito utilizado na confecção de próteses removíveis, incluindo próteses obturadoras palatinas (Paprocki, 2013).

A prótese obturadora definitiva é construída a partir de impressões precisas realizadas após a cirurgia, sendo constituídas por palato, rebordo e dentes artificiais, devendo a parte do defeito existente, em casos de grandes defeitos maxilares, ser obturada com um balão obturador (Meenakshi e Shah,2012).

Atualmente, estas próteses podem ser confeccionadas em metal, resina acrílica e/ou silicone, podendo ter incorporado componentes dentários, palatinos e nasais (Ahmed *et al.*, 2011). As próteses obturadoras convencionais (sem bulbo faríngeo) são comumente utilizadas na reabilitação oral de fendas no palato duro. Quando ocorre o comprometimento da função velofaríngea, isto é, em fendas presentes no palato mole, a

prótese obturadora apresenta uma extensão denominada de bulbo faríngeo (Bispo *et al.*, 2011; Bohle *et al.*, 2005).

A técnica desenvolvida por Schneider, em 1990, para a confecção de próteses obturadoras definitivas que necessitam de obturadores ocos, é simples e obtém um resultado bastante positivo. Quando o obturador em resina termopolimerizável estiver preparado, a cavidade será preenchida com água e ficará no congelador até a água se solidificar; em sequência, será preparada a resina autopolimerizável e uma tampa será confeccionada e ajustada, selando a cavidade do obturador, tendo o gelo como superfície rígida de sustentação da resina em fase plástica (quando a resina ainda apresenta propriedades de flexibilidade). Após a polimerização do material (momento de presa), será feito um pequeno orifício na tampa, para escoamento da água, com o canal de drenagem posteriormente fechado com resina.

Relativamente à elaboração do balão obturador devem ser levados em conta alguns fatores, entre os quais: 1) não ser necessário construí-lo em próteses obturadoras cirúrgicas ou imediatas; 2) ser oco de forma a permitir o alcance de uma ressonância vocal adequada e de forma a promover a estética facial; 3) ser confeccionado como uma peça única, caso tal seja possível, existindo assim uma melhor aceitação deste por parte do paciente; 4) não ser demasiado largo de forma a poder ser, facilmente, inserido em boca, mesmo em casos de limitação de amplitude de abertura (Keyf, 2001).

Grossmann *et al.*, (2005) descreveram uma técnica da confecção do obturador definitivo usando três resinas: base pesada, leve e selamento. Todas ativadas por foto polimerização, com vista a facilitar o protocolo clínico. Este fez um relato de caso em que utiliza a resina fotoativada para a construção do obturador. Os grandes diferenciais desta técnica são a eliminação do monómero residual e a boa qualidade de adaptabilidade do dispositivo obturador com as estruturas adjacentes, sendo complementada, caso haja algum escape de ar, no próprio consultório, sem necessidade de procedimentos de prensagem.

A estética e funções como a mastigação, a fala e a deglutição, devem ser restituídas através de um equilíbrio oclusal e articular. O desenho deste tipo de próteses além de seguir pelos mesmos princípios das próteses convencionais quanto à retenção, suporte,

adaptação e estabilidade, tem como objetivo fundamental eliminar a comunicação oro-nasal e as consequências adjacentes a esta, contribuindo para uma melhor saúde, conforto e satisfação do paciente (Freitas *et al.*, 2011).

Com a evolução dos conceitos e da técnica de confecção, o tratamento através da prótese obturadora passou a fazer parte da filosofia da reabilitação do paciente portador de disfunção velofaríngea, fissura do palato, tendo o objetivo de possibilitar a essas pessoas, uma fala socialmente aceitável, para que com isso, superem a sua eficiência e venham a ter lugar na sociedade (Pegoraro Krook e Aferri, 2006).

O objetivo das próteses obturadoras palatinas são o de preencher a cavidade criada cirurgicamente e o de separar a cavidade oral da nasal, restabelecendo as funções da fala e da deglutição. São confeccionadas em resina acrílica termopolimerizável seguindo os princípios das próteses removíveis convencionais. Na adaptação imediata não observa-se uma melhora completa da voz e da deglutição, a adaptação funcional ocorre de 3 a 6 meses, com ajustes necessários (Carvalho, 2000).

A prótese obturadora para ser bem sucedida, deve ser retentiva, estável e ter um bom suporte. O apoio pode ser definido como a resistência ao movimento da prótese para o tecido subjacente. Para a prótese obturadora, o apoio pode ser deriva a partir do palato, rebordo alveolar, os dentes remanescentes e de dentro do próprio defeito (Ali *et al.*, 2015).

As próteses obturadoras podem ser usadas na reabilitação de pacientes portadores de malformações congênitas, mutilações traumáticas ou patológicas e distúrbios de desenvolvimento maxilofaciais. Quando a reconstrução cirúrgica é contra-indicada, o tratamento reabilitador proposto é a confecção de próteses obturadoras (Goiato *et al.*, 2006).

6.ii.i – Protocolo clínico e laboratorial para a confecção de próteses obturadoras palatinas

A confecção da prótese obturadora convencional subdivide-se em duas etapas: 1) elaboração dos modelos de estudo; 2) execução da prótese imediata (Sá,2010).

Numa primeira etapa, são realizadas as impressões das duas arcadas, ainda na fase pré cirúrgica, englobando a lesão existente (quando visível) com recurso a um material de impressão escolhido pelo profissional, variando este entre o alginato e o silicone. A partir destas, serão obtidos os modelos de estudo em gesso (Sá, 2010; Silva *et al.*, 2004; Türkaslan *et al.*,2009).

Após obtenção dos modelos de gesso, estes devem ser preparados, delineando a área correspondente à remoção cirúrgica da lesão que deve ser delimitada com a cooperação do cirurgião e exames imagiológicos, procedendo-se depois à remoção da área corresponde no modelo de estudo (Silva *et al.*,2004).

Em termos da segunda etapa, existe alguma variância na literatura quanto ao tipo de materiais usados, todavia este tipo de prótese é geralmente construída diretamente sobre o modelo obtido, em resina autopolimerizável, respeitando os limites que foram delimitados (Sá, 2010).

Após a conclusão destas etapas, a prótese deve, então, ser cuidadosamente polida, desinfetada e armazenada num recipiente com glutaraldeído (Silva *et al.*, 2004).

Aquando a inserção da prótese em boca, no bloco cirúrgico, pode ser necessário proceder a ajustes do dispositivo realizando-se então um rebasamento direto, comumente com recurso à resina autopolimerizável, pelo que torna-se crucial a presença de um profissional capacitado para tal situação (Sá, 2010).

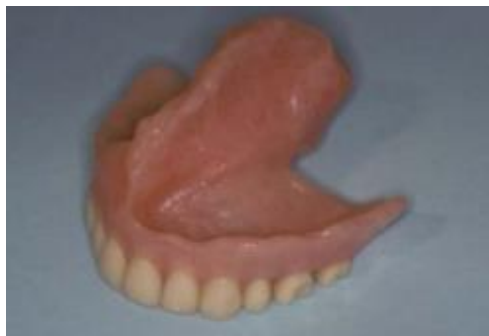

Figura 3 – Prótese obturadora convencional para paciente edêntulo. Imagem retirada de Lin et al. (2011)

As próteses obturadoras com bulbo faríngeo são confeccionadas em três fases distintas. Numa primeira etapa é desenvolvida a porção anterior da prótese, seguindo-se a segunda e terceira fase, com a adição da porção intermédia e do bulbo faríngeo, respetivamente. O intervalo entre cada uma possibilita a adaptação do indivíduo à nova prótese (Bispo *et al.*, 2011).

A porção anterior, como previamente referido, pode ser uma prótese convencional (total ou parcial), uma prótese obturadora ou, uma placa acrílica, desenhada consoante as necessidades orais do paciente (Bispo *et al.*, 2011; Pinto *et al.*, 2007). Estas próteses são confeccionadas de acordo com os protocolos para próteses convencionais, tanto na ausência de anomalias no palato duro e rebordo alveolar como na existência de defeito palatino, tendo estas próteses a finalidade acrescida de recobrir a fenda do palato, caso se verifique defeito (Freitas *et al.*, 2011; Pinto *et al.*, 2007; Naveen *et al.*, 2013).

Quando presente uma fenda palatina, a anatomia do rebordo alveolar, o número de peças dentárias, a própria condição dentária e a extensão da fenda (com ou sem associação a uma fenda labial), influenciam a retenção, o suporte e a estabilidade da prótese obturadora (Chandna *et al.*, 2011; Naveen *et al.*, 2013).

Em pacientes com a dentição total ou pacientes parcialmente desdentados, a retenção e estabilidade da prótese são facilmente garantidos. Em contrapartida, verifica-se difícil obter a retenção adequada em indivíduos edêntulos poderia ser necessário recorrer a outros meios retentivos, tais como os implantes (Tuna *et al.*, 2010).

Em indivíduos com todas as peças dentárias a retenção da prótese é alcançada com o uso de ganchos metálicos (Naveen *et al.*, 2013). Previamente à impressão preliminar, pode ser colocada uma gaze lubrificada no interior da fenda, tendo o objetivo de proteger o interior da cavidade nasal, prevenindo o extravasamento do material de impressão para o seu interior (Bhat, 2007). A gaze é presa por um fio para facilitar a sua remoção depois da impressão (Bagis *et al.*, 2008).

Desta forma, o clínico deve ter atenção na seleção do material de impressão, pois este ao penetrar na região, provoca dificuldades na sua remoção e desconforto ao paciente. Assim, devem ser evitados os materiais mais fluídos para estes não extravasarem para o

interior da fenda, tornando a sua remoção problemática e imprevisível. Os materiais de impressão devem, portanto, ser resilientes para facilitar a sua remoção. Os materiais frequentemente utilizados nas impressões de fendas do palato duro são: o alginato (hidrocolóide irreversível) e os silicones (de adição ou de condensação) (Freitas *et al.*, 2011; Bhat, 2007; Bagis *et al.*, 2008).

A impressão pode ser registada com o material hidrocolóide irreversível. O alginato é hidrofílico e produz uma boa anatomia e um bom pormenor. É um material ideal para a impressão preliminar. Os hidrocoloides irreversíveis quando tixotrópico, tais como o accudent^R (produzem excelentes detalhes de superfície). Este material existe em duas consistência (viscosa e fluída) com um sistema de injeção por seringa. (Ali *et al.*, 2015).

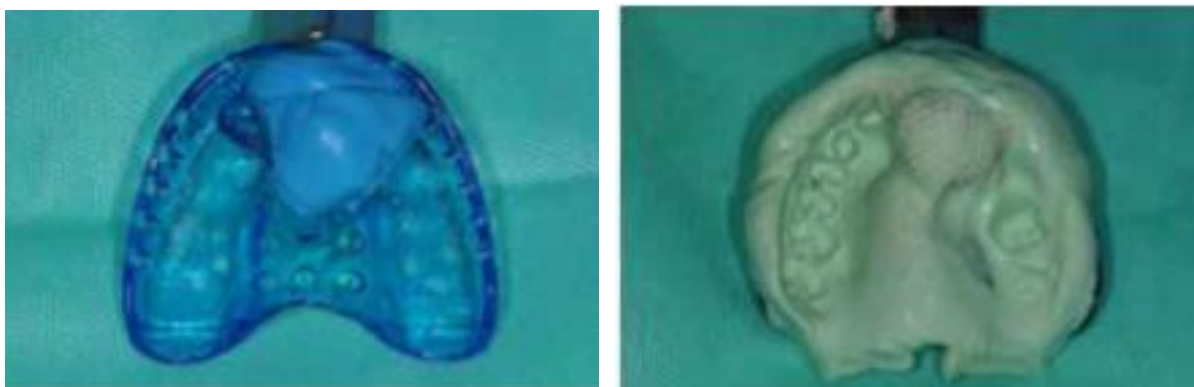


Figura 4 e 5 – Moldeira com material de impressão. Imagem retirada de Ali et al (2015).

A porção intermédia é posicionada sobre o palato duro. A sua extensão é determinada durante o movimento ativo do esfíncter faríngeo, pedindo-se ao paciente para dizer "ah" ou recorrendo-se a um instrumento para estimular o reflexo de vômito ao tocar na parede posterior da faringe (Tuna *et al.*, 2010).

Só após o uso da prótese com a porção intermédia é iniciado o protocolo para a confecção da porção posterior. Um arame é adicionado à extremidade da prótese com a finalidade de imprimir a fenda do palato mole, ao mesmo tempo que permite a sustentação do material de impressão. Este arame é dobrado de forma a criar um laço que é preso à prótese, o qual deve estar suficientemente bem fixado para evitar a desadaptação da prótese durante a obtenção da impressão (Freitas *et al.*, 2011).

A impressão preliminar é realizada adaptando o material de impressão ao arame metálico/rede. Após inserção da prótese em boca e durante o processo de impressão, são pedidos ao paciente: movimentos de cabeça circulares de um lado para o outro; para estender a cabeça o mais para a frente possível e para trás, respetivamente; alguns fonemas e para deglutir. É nesta fase que se efetua a impressão funcional do defeito na área do palato mole, recorrendo-se a materiais de impressão termoplásticos de baixa fusão (godiva). Posteriormente, realiza-se a impressão funcional final com silicone de média viscosidade (Freitas *et al.*, 2011; Bispo *et al.*, 2011; Naveen *et al.*, 2013).

A extensão da prótese para a faringe deve ser construída gradualmente e bem tolerada pelo indivíduo, sendo cuidadosamente efetuada para evitar o reflexo de vômito e desconforto (Freitas *et al.*, 2011).

A finalização da impressão anatómica da velofaringe é realizada com recurso a materiais de impressão termoplásticos (godiva) ou ceras durante a nasoendoscopia, a qual permite a visualização superior do processo de impressão. Uma vez examinados os contactos laterais e posteriores da impressão e efetuados os devidos ajustes, são obtidos os modelos de trabalho e é confeccionado o bulbo faríngeo em resina acrílica, respeitando sempre a extensão e forma da fenda (Freitas *et al.*, 2011; Bispo *et al.*, 2011; Tuna *et al.*, 2010).

É de extrema importância que esta porção posterior esteja em contacto estático com os tecidos moles, sem afetar a estabilidade da prótese (Tuna *et al.*, 2010). Com a colocação da prótese no indivíduo, é iniciada a terapia da fala (Bispo *et al.*, 2011).

6.ii.ii – Principais cuidados no uso das próteses obturadoras

Nos cuidados pós-operatórios, o defeito cirúrgico deve ser irrigado com uma solução salina obtida pela diluição de uma colher de chá de sal e uma colher de chá de bicarbonato de sódio em aproximadamente 475 ml de água (Martin *et al.*, 2009).

Durante as quatro semanas seguintes, no período de cicatrização, encontra-se indicado o uso de peróxido de hidrogénio e água na proporção de 1:1. Para além deste, o defeito

cirúrgico e toda a cavidade oral, incluindo dentes, língua, bochecha, devem ser limpas com gaze (Martin *et al.*, 2009).

Após a prótese tenha sido entregue, o paciente deve fazer uma consulta de controlo no prazo de duas semanas para verificar se há áreas de dor ou ulceração. O paciente deve continuar a ser seguido pelo médico dentista até que este fique confortável com a prótese. No primeiro ano após a entrega da prótese obturadora definitiva, ainda pode haver alguma remodelação do tecido mole do local de ressecção. Uma vez que o paciente esteja satisfeito com a prótese obturadora definitiva, o paciente deve ser revisto anualmente. O ajuste ou a adaptação da prótese deve ser verificada e todas as adaptações adequadas devem ser feitas. Para o paciente parcialmente desdentado, as cáries e a condição periodontal dos dentes pilares também devem ser avaliadas (Ali *et al.*, 2015).

Posteriormente à colocação da prótese é necessário um controlo para avaliação. Segundo Freitas *et al.*, (2011) as consultas de controlo estão indicadas semanalmente, passando a ser realizadas mês a mês, até perfazer os seis meses após a colocação da prótese.

Estes controlos permitem a avaliação da adaptação à prótese, processo inerente à capacidade individual de cada paciente. A extensão posterior da prótese deve ser modificada a par das mudanças na função da musculatura da faringe (Bohle *et al.*, 2005).

III – CONCLUSÃO

Após a elaboração desta revisão bibliográfica podem concluir-se alguns aspetos acerca da prótese obturadora palatina em pacientes com defeitos ósseos congénitos ou adquiridos, cujo número é cada vez maior, principalmente, em pacientes com defeitos ósseos adquiridos, pois é elevada a incidência de cancro oral existente nos dias de hoje, bem como, outros tipos de acidentes, o mais recorrente o de viação.

Atualmente, a reabilitação dos defeitos palatinos é, ainda, um verdadeiro desafio para a equipa multidisciplinar que acompanha o paciente. Assim sendo, o conhecimento destes defeitos ósseos, ainda que de forma abrangente, é crucial nos dias de hoje, e contribui em muito para a melhoria da qualidade de vida do paciente reabilitado.

Desde há muito tempo que o recurso às próteses obturadoras se assume como o de primeira linha para a reabilitação imediata de funções básicas como a mastigação, deglutição e fonética, funções estas que são, frequentemente, postas em causa aquando a ressecção de tumores maxilares.

As fendas palatinas apresentam diversas repercussões a nível funcional e biopsicossocial do indivíduo. Um diagnóstico precoce e rigoroso possibilita um planeamento antecipado do tipo de tratamento a estabelecer. A arte na reparação da fenda palatina tem experimentado um desenvolvimento considerável ao longo dos últimos anos.

Apesar disso, nem sempre o tratamento cirúrgico está indicado ou apresenta resultados satisfatórios na correção da fenda palatina. Nestes casos as próteses obturadoras assumem-se como o único meio de reabilitação oral para estes pacientes, tendo por isso, uma enorme importância. Para além de estabelecerem a devida separação entre as cavidades oral e nasal, com todas as vantagens adjacentes, permitem repor a atividade funcional do sistema estomatognático tal como uma prótese convencional.

Na verdade, e apesar das limitações que estas possuem a nível de retenção, suporte e estabilidade, estes dispositivos são, ainda nos dias de hoje, a opção mais usada dados os baixos custos e a reduzida complexidade que apresentam.

A reabilitação oral destes pacientes pode portanto, envolver várias etapas e ter uma duração variada entre cada indivíduo. Este processo requer o trabalho conjunto de uma equipa multidisciplinar: médicos (otorrinolaringologistas, cirurgiões maxilofaciais e plásticos), médicos dentistas, técnicos de prótese dentária, terapeutas da fala e psicólogos.

O objetivo desta equipa é proporcionar um tratamento eficaz de acordo com as necessidades de cada indivíduo, restituindo-lhe as funções básicas do sistema estomatognático, conforto, auto-estima e qualidade de vida.

IV – BIBLIOGRAFIA

- Aguiar, Lisiane., et alii. (2013). Obturador palatino: confecção de uma prótese não convencional – relato de caso. *RFO, Passo Fundo*, 18 (1), pp. 125-129.
- Ahmed, B., et alii. (2011). Maxillofacial rehabilitation of a large cleft palate using fixed-removable prosthesis. *J Coll Physicians Surg Pak*, 21(1), pp. 4.52.
- Ali, Rahat., et alii. (2015). Rehabilitation of Oncology Patients with Hard Palate Defects Part 3: Construction of an Acrylic Hollow Box Obturator. *Dental Update*, 42, pp. 612-620.
- Alonso, N., et alii. (2009). Fissuras labiopalatinas: protocolo de atendimento multidisciplinar e seguimento longitudinal em 91 pacientes consecutivos. *Revista Brasileira de Cirurgia Plástica*, 24(2), pp. 176-181.
- Altmann, EBC. Ramos, ALNF. Khoury, RBF. (1997). Avaliação fonoaudiológica. In: Altmann EBC. Fissuras labiopalatinas. 4.ed. *Carapicuíba: Pró-fono*, pp. 66-325.
- Altmann, EBC., et alii. (2005). Tratamento Fonoaudiológico. Fissuras Labiopalatinas. 4a. Ed. *Barueri: Pró-fono*, pp. 367-403.
- Aramany, MA. (1971). “A History of Prosthetic Management of Cleft Palate: Pare to Suersen.” *The Cleft Palate Journal*, pp. 415-430.
- Bagis, B. Aydoğan, E. Hasanreisoglu, U. (2008). Rehabilitation of a congenital palatal defect with a modified technique: a case report. *Cases J*, 1(1),p. 39.
- Beumer III. Curtis, TA. Marunick, MT. (1979). Maxillofacial Rehabilitation. Prosthodontic and Surgical Considerations. *London: The CV Mosby Co*, pp.188–243.
- Bhat, AM. (2007). Prosthetic rehabilitation of a completely edentulous patient with palatal insufficiency. *Indian J Dent Res*, 18(1), pp. 7-35.
- Bianchini, E.M.G. (2005). Mastigação e ATM Avaliação e Terapia. In: Marchesan, I. Q. Fundamentos em Fonoaudiologia – Aspectos Clínicos da Motricidade Oral. 2. ed. *Rio de Janeiro: Guanabara Koogan*, pp. 45-57.
- Bispo, NH., et alii. (2011). Speech therapy for compensatory articulations and velopharyngeal function: a case report. *J Appl Oral Sci*, 19(6), pp. 84-679.

- Bohle, G., et alii. (2005). Efficacy of speech aid prostheses for acquired defects of the soft palate and velopharyngeal inadequacy--clinical assessments and cephalometric analysis: a Memorial SloanKettering Study. *Head Neck*. 27(3), pp. 195-207.
- Bradley, D. (1997). Congenital and acquired velpharyngeal inadequacy. In: Bzoch, K. R. (Ed.). Communicative disorders related to cleft lip and palate. *Aunstin: Pro-ed*, pp. 223-243.
- Bui, D. e Cordeiro, P. (2007). Reconstruction of defects of the maxilla and skull base. In Thorne,C (Ed.). *Grabb and Smith's Plastic Surgery*. Sexta edição. *Nova Iorque, Lippincott Williams &Wilkins*, pp. 438-446.
- Bzoch, KR. (1989). Measurement and assessment of categorical aspects of cleft palate language, voice, and speech disorders. In: Bzoch KR. *Communicative disorders related to cleft lip and palate*. 3.ed. *Boston: Little Brown*, pp. 73-137.
- Camargo, CM. e Avelar, JA. (2001). Oclusão velofaríngea em indivíduos submetidos à nasoendoscopia na clínica de educação para saúde (CEPS). *Salusvita Bauru*, 20(1), pp. 35-48.
- Carvalho, S., et alii. (2009). Reabilitação bucal imediata após maxilectomia parcial: relato de caso. *Rev Cir Traumatol Buco-Maxilo-Fac*, 9(2), pp. 8-33.
- Carvalho, VA. (2000). "Influência das próteses obturadoras e rebaixadoras de palato na terapia fonoaudiológica." In: *Fonoudiologia em Cancerologia, São Paulo-SP: Fundação Oncocentro de São Paulo*, pp. 93-97.
- Chandna, P. Adlakha, VK. Singh, N. (2011). Feeding obturator appliance for an infant with cleft lip and palate. *J Indian Soc Pedod Prev Dent*, 29(1), pp. 3-71.
- Chauncey, HH., et alii. (1984). The effect of the loss of teeth on diet and nutrition. *Int Dent J*, 34(2), pp. 98-104.
- D'Antonio, LL. (1992). Evaluation and management of velopharyngeal dysfunction a speech pathologist s viewpoint. *Plast Reconstr Surg*, 2, pp. 86-111.
- Dalston, RM. (1977). Prosthodontic management of the cleft palate patient: a speech pathologist's view. *J Prosthet Dent*, 37(2), pp. 95-190.

- Dib, LL. e Oliveira, Jap. (2000). Reabilitação Buco-Maxilo-Facial: uso de próteses e implantes osseointegrados. *Editora Santos*.
- Didier, M., et alii. (1993). New surgical obturator prosthesis for hemimaxillectomy patients. *J Prosthet Dent*, 69, pp. 3-520.
- DiNinno, CQMS., et alii. (2012). Caracterização do padrão de fechamento velofaríngeo em pacientes com fissura palatina. *Rev. Soc.Bras. Fonoaudiol*, 17(2), pp. 161-166.
- Douglas, CR. (1998). Patofisiologia oral: fisiologia normal e patológica aplicada à odontologia e fonoaudiologia. *São Paulo, Pancast*, pp. 273-277.
- Duarte, JRS. Rode, SM. Rode, R. (1997). Confecção de porção intracavitária oca e prótese da maxila. *Rev Assoc Paul Cir Dent*, 51(2), pp.81-177.
- Dworkin, JP. Marunick, MT. Krouse, JH. (2004). Velopharyngeal Dysfunction: Speech Characteristics, Variable Etiologies, Evaluation Techniques, and Differential Treatments. *Language, Speech, and Hearing Services in Schools*, 35, pp. 333-352.
- Faculdade de odontologia de bauru. [Em linha]. Disponível em <http://143.107.25.4/depart/baf/protosedepalato/indicacoes.htm> [Consultado em 05/01/2016].
- Ford, PJ. e Farah, CS. (2013). Early detection and diagnosis of oral cancer: Strategies for improvement. *Journal of Cancer Policy*, 1(1-2), pp. 2-7.
- Freitas, J., et alii. (2011). Rehabilitative treatment of cleft lip and palate: experience of the hospital for rehabilitation of craniofacial anomalies/USP (HRAC-USP) – Part 1: Overall aspects. *Journal of Applied Oral Science*, pp. 9-15.
- Frush, J. Fisher, R. (1956). How dentogenics interprets the personality factor. *J Prosthet Dent*, 6 (4), pp. 9-441.
- Giovanini, EG., et alii. (2007). Carcinoma mucoepidermóide de palato: descrição de caso clínico. *RFO UPF*, 12(1), pp. 4-61.
- Goiato, MC., et alii. (2001). Prótese parcial removível obturadora: uma reabilitação oral que devolve o bem-estar físico e mental. *Rev Reg Araçatuba Assoc Paul Cir Dent*, 22(1), pp. 1-4.

- Goiato, MC. Santos, DM. Villa, LMR. (2010). Obturator for rehabilitation of cleft palate with implant-supported retention system. *J Craniofac Surg*, 21(1), pp. 4-151.
- Goiato, MC., et alii. (2006). Factores que levam à utilização de uma prótese obturadora. *Revista Odontológica de Araçatuba*, 27(2), pp. 101-106.
- Grossmann, Y. Savion, I. (2005). The use of a light-polymerized resin-based obturator for the treatment of the maxillofacial patient. *J Prosthet Dent*, 94, pp. 92-289.
- Haraguchi, M. Mukohyama, H. Taniguchi, H. (2006). A simple method of fabricating an interim obturator prosthesis by duplicating the existing teeth and palatal form. *J Prosthet Dent*, 95, pp. 72-469.
- Hou, Y., et alii. (2012). Inflatable hollow obturator prostheses for patients undergoing an extensive maxillectomy: a case report. *International Journal of Oral Science*, 4(2), pp.114-118.
- Huber, H. Studer, SP. (2002). Materials and techniques in maxillofacial prosthodontic rehabilitation, Oral maxillofacial. *Surg Clin N AM*, 14, pp. 73-93.
- Johns, DF. Rohrich, RJ. Awada, M. (2003). Velopharyngeal incompetence: a guide for clinical evaluation. *Plast. Reconst. Surg., Hagerstown*, 112(7), pp. 1890-1897.
- Jotz, GP. Dornelles, S. (2006). Fisiologia da Deglutição. In: Costa, SS (eds). *Otorrinolaringologia: princípios e práticas*. 2ª ed. Artmed. *Porto Alegre: Artes Médicas*, pp. 753-756.
- Jugessur, A. Farlie, PJ. Kilpatrick, N. (2009). The genetics of isolated orofacial clefts: from genotypes to subphenotypes. *Oral Dis*, 15 (7), pp. 53-437.
- Juntavee, N (1998). Prosthetic rehabilitation of maxillectomy patients. *KDJ*, 1(1), pp. 93-98.
- Keyf, F. (2001). Obturator protheses for hemimaxillectomy patients. *J Ofm Oral Rehabilitation*, 28, pp. 821-829.
- Kummer, AW. (2001). Velopharyngeal dysfunction (VPD) and resonance disorders. In: Kummer, AW. *Cleft palate & craniofacial anomalies: effects on speech and resonance*. *San Diego: Singular*, cap. 7, pp. 145-176.

- Leal, Natalia., et alii. (2014). Obturadores palatinos em pacientes com fissura palatina. *Rev. Cir . traumatol. Buco-maxilo-fac, Camaragibe*, 14(2), pp. 71-78.
- Lewis, JR., et alii. (1993). Vocal characteristics of children with cleft lip/palate and associated velopharyngeal incompetence. *J. Otolaryngol*, 22, pp. 7-113.
- Lima, RC., et alii. (2009). Síndromes associadas às fissuras labiopalatinas: atuação fonoaudiológica. In: Di Ninno, CQMS. e Jesus, MV. Fissura Palatina: Fundamento para a prática fonoaudiológica. 1th ed. *São Paulo: Roca*, pp. 29-47.
- Lima-gregorio, AM., et alii. (2011). Nasalance and nasality at experimental velopharyngeal openings in palatal prosthesis: a case study. *Journal of Applied Oral Science*, 19(6), pp. 22-616.
- Marchezan, IQ. e Junqueira, P. (1997). Atipia ou adaptação: como considerar os problemas de deglutição. Em: Junqueira, P. e Dauden, ATB. Aspectos atuais em terapia fonoaudiológica. 2ª ed. *São Paulo: Pancast*, pp. 11-23.
- Marchezan, IQ. (1999). Deglutição - Normalidade. Em: Furkin, AM e Santini, CS (eds). Disfagias Orofaríngeas. *Carapicuíba, Pró-Fono*, pp. 3-18.
- Marsh, JL. (2004). The evaluation and management of velopharyngeal dysfunction. *Clin Plast Surg*, 31(2), pp. 9- 261.
- Martin, JLJ. e Chambers, M. (2009). Dental oncology and Maxillofacial Prosthetics. In: Harrison, L. Sessions, R. Hoy, W. Head and Neck Cancer: A multidisciplinary approach, Terceira Edição. *Philadelphia, Lippincott Williams & Wilkins*, p.117.
- Mazaheri, M. e Mazaheri, EH. (1973). "Correction of palatal defects: a prosthodontist's viewpoint." *J Oral Surgery*, 31 de December, pp. 913-917.
- Mcwilliams, L., et alii. (1981). Velopharyngeal incompetence. *Journal of the American Dental Association*, 103(2), pp. 241-243.
- Meenakshi, A. e Shah, D. (2012). The obturator prostheses for maxillectomy. *SRM Journal of Research in Dental Sciences*, 3 (3), pp. 193-197.
- Mintz, A. (2007). "De cuerpos y almas": rehabilitación integral del paciente mutilado facial. *Actas odontol*, 4(1), pp. 7-23.

- Molina, OF. (1989). Fisiologia Craniomandibular: oclusão e ATM. *São Paulo: Pancast*, pp. 44-49.
- Morrow, RM. Rudd, KD. Rhoads, JE. (1988). Procedimentos en el laboratorio dental. *Salvat editores, S.A.*
- Naveen, YG., et alii. (2013). Complete denture with pharyngeal bulb prosthesis. *BMJ Case Rep*, pp. 8-50.
- Neville, BW. (1998) Patologia Oral & Maxilofacial. *Rio de Janeiro: Guanabara Koogan S.A.*
- Nowjack-Raymer, RE. e Sheiham, A. (2007). Numbers of natural teeth, diet, and nutritional status in US adults. *J Dent Res*, 86(12), pp. 5-1171.
- Paprocki, GJ. (2013). Maxillofacial prosthetics: history to modern applications. Part 1 - obturators. *Compend Contin Educ Dent*, 34(8), pp. 6-84.
- Park, KT. e Kwon, HB. (2006). The evaluation of the use of a delayed surgical obturator in dentate maxillectomy patients by considering days elapsed prior to commencement of postoperative oral feeding. *J Prosthet Dent*, 96, pp. 53-449.
- Patil, PG. e Patil, SP. (2012). Fabrication of a hollow obturator as a single unit for management of bilateral subtotal maxillectomy. *J Prosthodont*, 21(3), pp. 9-194.
- Pegoraro-Krook, MI. (1995). Avaliação dos resultados da fala de pacientes que apresentam inadequação velofaríngea e que utilizam prótese de palato [tese]. *São Paulo (SP): Escola Paulista de Medicina – Universidade Federal de São Paulo.*
- Pegoraro-Krook, MI. Aferri, HC. Uemeoka, E. (2009). Prótese de palato e obturadores faríngeos. In: Jesus, M. S. V.; Di Ninno, C. Q. M. S. Fissura labiopalatina: fundamentos para a prática clínica. *São Paulo: Roca*, pp. 113-124.
- Pegoraro-Krook, MI. Aferri, HC. (2006). “Prótese Palato.” *Anais USP-HRAC*, pp. 14-17.
- Peterson-Falzone, SJ. Hardin-Jones, MA. Karnell, MP. (2001). Communication disorders associated with cleft palate. In: Peterson-Falzone, S. J. Hardinjones, M. A.; Karnell, M. P. Cleft palate speech. *Saint Louis: Mosby*, cap. 7, pp. 162-198.

- Pigno, MA. Funk, JJ. (2001). Augmentation of obturator retention by extension into the nasal aperture: a clinical report. *J Prosthet Dent*, 85(4), pp. 51-349.
- Pinto, JH. Silva, DG. Pegoraro-Krook, MI. (2007). Speech intelligibility of patients with cleft lip and palate after placement of speech prosthesis. *Cleft Palate Craniofac J*, 44(6), pp. 41-635.
- Pinto, JHN. Pegoraro-Krook, MI. (2003). Evaluation of palatal prosthesis for the treatment of velopharyngeal dysfunction. *J Appl Oral Sci*, 11(3), pp. 7-192.
- Prakash, V. e Gupta, R. (2010). Rehabilitation of a hemimaxillectomy patient with innovative interim obturator prosthesis- a clinical report. *Journal of Clinical and Diagnostic Research*, 4(1), pp. 2125-2128.
- Reid, J. Reilly, S. Kilpatrick, N. (2006). Sucking performance of babies with cleft conditions. *Cleft Palate Craniofac J*, 44(3), pp. 312-320.
- Reisberg, DJ. (2000). Dental and prosthodontic care for patients with cleft or craniofacial conditions. *Cleft Palate Craniofac J*, 37(6), pp. 7-534.
- Ribeiro, LMM. (2000). Deglutição: processo normal e patológico. Monografia (Especialização em Motricidade Oral). Centro de Especialização em Fonoaudiologia Clínica. Londrina, p. 38.
- Rizoto, A., et alii. (2000). "Reabilitação de paciente portador de fissura através de prótese de recobrimento- Relato de caso clínico." *PCL*, pp. 22-26.
- Sá, S. (2010). Próteses obturadoras para pacientes maxilarectomizados: estado atual da tecnologia e necessidades de aprimoramentos. Rio de Janeiro, Instituto de Medicina Social, Universidade do Estado do Rio de Janeiro.
- Schneider, A. (1990). Method of fabricating a hollow obturator. *The Journal of Prosthetic Dentistry* 351.
- Shprintzen, RJ., et alii. (1977). Incongruous movements of the velum and lateral pharyngeal xalls. *Cleft palate journal*, 14(2), pp. 148-157.
- Silva, DP., et alii. (2004). Reabilitação protética de pacientes maxilectomizados. Uma contribuição da odontologia e um convite à reflexão. *Pesq Bras Odontoped Clin Integr*, 4(2), pp. 30-125.

Silva, D., et alii. (2010). Aspectos Patofisiológicos do Esfíncter Velofaríngeo nas Fissuras Palatinas. *Arq. Int. Otorrinolaringol. / Intl. Arch. Otorhinolaryngol., São Paulo*, 12(3), pp. 426-435.

Singh, M., et alii. (2013). Obturator prosthetics for hemimaxillectomy patients. *National Journal of Maxillofacial Surgery*, 4 (1), pp.117-120.

Smith, B. e Guyette, TW. (2004). Evaluation of cleft palate speech. *Clin Plast Surg*, 31(2), pp. 60-251.

The glossary of prosthodontic terms. (2005). *J Prosthet Dent*, 94(1), pp. 10-92.

Tirelli, G., et alii. (2010). Obturator prostheses following palatal resection: clinical cases. *Acta Otorhinolaryngol Ital*, 30(1), pp. 9-33.

Tortora, GJ. e Grabowski, SR. (2002). Princípios de Anatomia e Fisiologia. 9a. ed. *Rio de Janeiro: Guanabara*, p. 1047.

Trindade, IEK. e Trindade, AS. (1996). Avaliação funcional da inadequação velofaríngea. In: Carreirão, S. Lessa, S. Zanini, AS. Tratamento das fissuras labiopalatinas. 2. ed. *Rio de Janeiro: Revinter*, cap. 26, pp. 223-235.

Tuna, SH., et alii. (2010). Prosthetic rehabilitation o velopharyngeal insufficiency: pharyngeal obturator prostheses with different retention mechanisms. *Eur J Dent*, 4(1), pp. 7-81.

Türkaskan, S., et alii. (2009). Influence of immediate and permanent obturators on facial contours: a case series. [Em linha]. Disponível em <<http://www.casesjournal.com/content/2/1/6>> [Consultado em 8/01/2016].

Usai, LP., et alii. (2001). “Protése removível obturadora: relato de um caso.” *PCL*, pp. 278-282.

Vergo, TJ. e Andrews, R. (1984). Maxillofacial prosthetics: rehabilitation of head and neck cancer patients (II). *Quintessence Dent Technol*, 8(6), pp. 56-349.

Yamashita, RP., et alii. (2002). Avaliação da resistência laríngea em indivíduos portadores de insuficiência velofaríngea com distúrbio articulatorio compensatório. *Acta Awho, São Paulo*, 21(2), abr.-jun. [Em linha]. Disponível em: <http://www.actaawho.com.br/default.asp?edi_id=5>. [Acesso em 22/02/2016].

Ysunza, A. e Pamplona, C. (2006). Disfunción del esfínter velofaríngeo y su tratamiento. *Cirurgia plastica*, 16(1), pp. 62-68.

Zuiani, TBB., et alii. (1998). The pharyngeal flap surgery in patients with velopharyngeal insufficiency: perceptual and nasometric speech assessment. *Braz. J. Dysmorphol. Speech Dis., Bauru*, 2(1), pp. 31-42.