

Andreia Carvalho Rodrigues

**Reabilitação Oral em Pacientes com Bulimia**

Universidade Fernando Pessoa  
Faculdade Ciências da Saúde  
Porto, 2017



Andreia Carvalho Rodrigues

**Reabilitação Oral em Pacientes com Bulimia**

Universidade Fernando Pessoa  
Faculdade Ciências da Saúde  
Porto, 2017

Andreia Carvalho Rodrigues

**Reabilitação Oral em Pacientes com Bulimia**

Trabalho apresentado à Universidade  
Fernando Pessoa como parte dos  
requisitos para obtenção do grau de  
Mestre em Medicina Dentária

---

(Andreia Carvalho Rodrigues)

## **Dedicatória**

Dedico esta revisão sistemática aos meus pais, que sempre me apoiaram e é a eles que tudo devo. Dedico também ao meu irmão e ao meu namorado, por estarem incondicionalmente do meu lado e a todos os que sempre estiveram presentes e nunca duvidaram de mim.

## **Agradecimentos**

À minha orientadora, Alexandrine Carvalho, pela paciência que teve comigo e pela ajuda e os conselhos que me deu na realização desta revisão bibliográfica.

Agradeço a todos Professores, com quem tive o privilégio de aprender, por me terem transmitido algum do vosso conhecimento.

Agradeço aos meus pais, por estarem sempre do meu lado, incondicionalmente, pela dedicação, amor e carinho, por serem as pessoas mais importantes da minha vida. Sem eles nada disto seria possível.

Ao meu irmão por ser a pessoa que é, por sempre acreditar em mim, por me ajudar sempre que eu necessitei, por ser o melhor irmão que alguém pode ter. Se estes últimos anos foram um pouco mais fáceis, a ele o devo.

Agradeço ao meu namorado, que sempre confiou em mim e sempre me apoiou em tudo, estando constantemente disponível para mim.

Aos meus binómios, porque também foi com eles que aprendi e que dei os primeiros passos como futura médica dentista.

Agradeço a toda a minha família, que sempre esteve presente.

A todos os meus amigos e colegas, que de uma forma ou de outra fizeram com que tudo fosse mais fácil.

Obrigada a todos os que nunca duvidaram de mim e que estiveram sempre presentes nesta minha viagem.

## **Resumo**

A principal consequência da bulimia nervosa, na cavidade oral, é a erosão dentária. Segundo a literatura científica, para a resolução desta manifestação oral, a técnica de três passos é o melhor plano de tratamento.

Esta técnica tem como objetivo alcançar a máxima preservação da estrutura dentária e ter um ótimo resultado estético e funcional. São realizadas restaurações diretas em resina composta nos dentes posteriores superiores, inferiores e anteriores mandibulares. Bem como restaurações indiretas por palatino nos dentes anteriores e por fim facetas de cerâmica por vestibular nos dentes anteriores maxilares, uma vez que estas têm um excelente comportamento quando colocadas com um método de aplicação otimizado de adesivo dentinário. Este plano de tratamento tem uma sequência lógica dividida em três etapas.

Esta abordagem apenas pode ter sucesso a longo prazo, caso os pacientes a serem tratados não continuem com os episódios de regurgitação, que tanto caracterizam este distúrbio alimentar.

**Palavras-Chave:** *“bulimia”, “manifestações orais”, “erosão dentária”, “sistema adesivo”, “material restaurador” e “tratamento da erosão dentária”.*

## **Abstract**

The main consequence of bulimia nervosa in the oral cavity is tooth erosion. According to the scientific literature, for the resolution of this oral manifestation, the three-step technique is the best treatment plan.

This technique aims to achieve maximum preservation of tooth structure and it has a great esthetic and functional result. Direct composite resin restorations are performed on mandibular upper, lower, anterior and posterior teeth. As well as indirect restorations by palatine in the anterior teeth and finally facets of ceramic by vestibular in the maxillary anterior teeth, since these have an excellent behavior when placed with a method of optimized application of dentin adhesive. This treatment plan has a logical sequence divided into three steps.

This approach can only be successful in long-term if the patients to be treated do not continue with episodes of regurgitation, which characterize this eating disorder.

**Key-words:** *“bulimia”, “oral manifestations”, “tooth erosion”, “adhesive system”, “restorative material” and “treatment of tooth erosion”.*

## Índice Geral

Abreviaturas.....	X
1. Introdução.....	1
1.1. Materiais e Métodos.....	1
2. Desenvolvimento.....	2
2.1. Manifestações Orais.....	2
2.2. Protocolo de Atuação.....	4
2.3. Eficácia clínica de adesivos contemporâneos: revisão sistemática de ensaios clínicos atuais.....	9
2.4. Ligação clínica de um adesivo self-etch de um passo em lesões cervicais não cariosas.....	9
2.5. Avaliação clínica de um adesivo all-in-one em lesões cervicais não cariosas com diferentes graus de esclerose dentinária.....	10
2.6. Avaliação clínica de 12 anos de um adesivo de três passos em lesões cervicais não cariosas.....	10
2.7. Avaliação clínica de um ano de um adesivo self-etch de dois passos com e sem técnica adicional de ataque ácido em lesões cervicais.....	11
2.8. Uma avaliação clínica de três anos de dois agentes dentários.....	11
2.9. Facetas de porcelana: otimização da ligação dentinária e recuperação biomimética da coroa.....	12
2.10. Restauração adesiva dos dentes anteriores maxilares afetados pela erosão dentária severa: estudo clinico com follow-up de 6 anos.....	12
3. Discussão.....	13
4. Conclusão.....	15
5. Referências bibliográficas.....	16
6. Anexos.....	17

## **Abreviaturas**

PIM – Posição de Intercuspidação Máxima

DVO – Dimensão Vertical de Oclusão

ACE – Anterior Clinical Erosive

ADA – American Dental Association

USPHS – United States Public Health Service (Serviço de Saúde Pública dos Estados Unidos da América)

# Reabilitação Oral em Pacientes com Bulimia

## 1. Introdução

Distúrbios alimentares, como a bulimia nervosa, estão em crescimento constante em países desenvolvidos. Vários são os autores que têm abordado este tema nos últimos tempos.

A bulimia nervosa é caracterizada pela ingestão descontrolada de uma quantidade excessiva de alimentos. Após a ocorrência destes episódios dá-se um sentimento de culpa, angústia e vergonha, para evitar o aumento de peso, o indivíduo bulímico recorre a métodos compensatórios do tipo purgativo (autoindução de vômito, uso indevido de laxantes, diuréticos e outros medicamentos) ou do tipo não purgativo (jejum prolongado e exercício físico excessivo). Fatores sociais, familiares, biológicos e culturais podem ter um papel importante na origem deste distúrbio alimentar. Este fenómeno é mais frequente no sexo feminino e principalmente em adolescentes e jovens adultos (Amaral et al., 2011; Amoras et al., 2010; Aranha et al., 2008; Derchi et al., 2015; Spreafico et al., 2010; Popoff et al., 2010).

Por vezes torna-se difícil reconhecer um paciente bulímico, uma vez que estes apresentam características de peso normal (porém com défice de nutrientes). A ansiedade, a dependência química, depressão e alterações de personalidade são sinais e sintomas de bulimia nervosa (Popoff et al., 2010).

Indivíduos bulímicos num estado mais avançado, podem também apresentar o chamado -sinal de Russel-, caracterizado por úlceras no dorso da mão, sendo estas, por sua vez, causadas pela colocação dos dedos na boca, provocando o vômito (Santos et al., 2010; Barboza et al., 2011).

As manifestações clínicas aparecem, normalmente, seis meses após o aparecimento da doença, sendo na cavidade oral o primeiro local onde se revelam (Amoras et al., 2010).

O médico dentista tem uma posição privilegiada na deteção da bulimia nervosa, uma vez que este distúrbio apresenta várias manifestações na cavidade oral (Antunes et al., 2007; Guedes et al., 2007; Schwarz et al., 2011).

### 1.1. Materiais e Métodos

A presente revisão bibliográfica foi realizada durante o período de dezembro de 2016 e julho de 2017. Para esse efeito foi realizada uma pesquisa recorrendo a vários motores de busca online, entre eles, a PubMed, Medline, SciElo e B-On, sem recurso a limite temporal.

As palavras-chave utilizadas foram: “*bulimia*”, “*oral manifestations*”, “*tooth erosion*”, “*adhesive system*”, “*clinical bonding*”, “*composite resin*”, “*treatment of tooth erosion*”.

## **Reabilitação Oral em Pacientes com Bulimia**

De forma a obter o maior número de artigos relacionados e interligados entre si, usaram-se combinações MESH com base nas diversas palavras-chave.

Numa primeira pesquisa foram encontrados 2945 artigos, e foram excluídos 2682, os critérios de exclusão foram: data de publicação de 1999 a 2017; língua portuguesa, inglesa e espanhola; apenas espécie humana; exclusão de artigos repetidos devido às várias combinações. Por fim, foram apenas selecionados 39 artigos, uma vez que somente estes continham informação relevante para o desenvolvimento desta tese.

## **2. Desenvolvimento**

### **2.1 Manifestações Oraís**

As primeiras manifestações da bulimia nervosa ocorrem na cavidade oral. Caso os episódios de regurgitação sejam frequentes, as manifestações orais podem surgir seis meses após o início dos episódios de autoindução do vômito. Entre estas, as mais frequentes são: erosão dentária, cárie dentária, hipersensibilidade dentinária, hipossalivação, hipertrofia das glândulas salivares, mucosite, candidíase oral, queilite angular e bruxismo (Lima et al., 2011; Santos et al., 2010; Popoff et al., 2010; Guedes et al., 2007; Amoras et al., 2010).

A erosão dentária é um processo químico que resulta na remoção de tecido dentário duro. O fator etiológico intrínseco da erosão dentária acontece devido ao refluxo, regurgitação ou vômito, levando a que o ácido gástrico entre em contacto com as superfícies dos dentes, principalmente nas superfícies palatinas dos dentes anteriores. Aproximadamente 90% dos pacientes que sofrem deste distúrbio apresentam erosão dentária (Junior et al., 2012; El-Achkar et al., 2012; Corrêa et al., 2010; Jiménez et al., 2000; Antunes et al., 2007; Derchi et al., 2015; Christensen et al., 2002; Spreafico et al., 2010; Linnett et al., 2001; Attin et al., 2014).

Os indivíduos bulímicos têm fases de compulsão alimentar, ingerindo em grande quantidade hidratos de carbono e açúcares, recorrendo de seguida ao vômito autoinduzido. O pH do meio oral fica mais ácido, logo mais propício à desmineralização (Guedes et al., 2007).

Devido à exposição da dentina surge a hipersensibilidade dentinária, consequência da perda de esmalte e/ou cimento (Amaral et al., 2012; Aranha et al., 2008; Gillam, 2013). Segundo Navarro et al. (2011), em 47% dos pacientes, a hipersensibilidade dentinária é considerada uma manifestação da bulimia.

Os indivíduos com bulimia nervosa, também podem apresentar hipossalivação, sendo uma causa das crises de hiperfagia, dos vômitos frequentes, da alteração morfológica das glândulas salivares, da toma de antidepressivos e da utilização abusiva de diuréticos e laxantes.

## Reabilitação Oral em Pacientes com Bulimia

(Barboza et al., 2011; Lima et al., 2011; Navarro et al., 2011; Amoras et al., 2010; Popoff et al., 2010).

O aumento das glândulas parótidas afeta os indivíduos com este distúrbio alimentar, possivelmente devido à grande ingestão de hidratos de carbono, o que provoca uma estimulação constante das mesmas (Navarro et al., 2011; Barboza et al., 2011; Santos et al., 2010).

O palato mole pode apresentar lesões provocadas por objetos utilizados para a autoindução do vômito. Os derivados de episódios de regurgitação, tais como deficiência de ferro, baixo consumo de vitaminas e o pH ácido podem conduzir à atrofia da mucosa, provocando a vermelhidão crónica da mucosa (Aranha et al., 2008; Navarro et al., 2011).

Os pacientes bulímicos apresentam maior suscetibilidade a infeções orais por *Candida albicans*, já que o vômito e os episódios de compulsão alimentar, levam à redução do pH intra-oral, propiciando um ambiente mais ácido o que, posteriormente, favorece a colonização por parte das espécies de *Candida* (Barboza et al., 2011; Back-Brito et al., 2012).

A queilite angular caracteriza-se pela presença de eritema e descamação da mucosa labial. Nos casos mais severos dá-se o aparecimento de fissuras dolorosas nas comissuras labiais. Esta condição está sobretudo associada aos défices nutricionais (Aranha et al., 2008; Santos et al., 2010).

Os distúrbios alimentares, fenotipicamente, são representados por quadros de ansiedade e de stress. Estas características, por sua vez, são consideradas fatores etiológicos para o aparecimento do bruxismo (Popoff et al., 2010). O bruxismo, associado aos episódios de regurgitação, pode intensificar fortemente a erosão dentária (Lima et al., 2011).

De modo a evitar o desenvolvimento e a progressão das manifestações orais é necessário eliminar o agente causal. Deve-se informar o paciente acerca dos efeitos do conteúdo gástrico no meio oral, para que este seja educado a evitar os episódios de vômito. É fundamental que o médico dentista estabeleça uma relação de confiança com o paciente. O plano de tratamento adequado e organizado é da responsabilidade de uma equipa multifatorial, com médicos, nutricionistas, médicos dentistas e psicólogos (Amoras et al., 2010; Barboza et al., 2011; Christensen et al., 2002; Popoff et al., 2010).

O médico dentista deve atuar imediatamente após o diagnóstico deste transtorno alimentar. A reabilitação da saúde oral ajuda a aumentar a autoestima destes pacientes (Lima et al., 2012; Barboza et al., 2011).

O paciente deve ser alertado de que a escovagem dentária logo após o episódio de vômito é prejudicial para os tecidos dentários. Assim, o individuo apenas deve escovar os dentes uma hora após o acontecimento. A escovagem imediata pode ser substituída por

## Reabilitação Oral em Pacientes com Bulimia

bochecho com soluções alcalinas ou água, ou por pastilhas elásticas com bicarbonato de sódio, para ajudar na neutralização de pH do meio intraoral (Amaral et al., 2011; Barboza et al., 2011; Navarro et al., 2011).

Os indivíduos com bulimia têm de ser reeducados quanto ao modo de escovagem, para reduzir a força aplicada na escovagem e assim diminuir os efeitos abrasivos. Para tal, o ideal é a utilização de escovas macias. Devem ser prescritos dentífricos com altas concentrações de flúor e pouco abrasivos. Os bochechos com colutórios fluoretados devem ser com fluoreto de sódio a 0,05%. O paciente terá de ser aconselhado a fazer uma dieta que evite alimentos e bebidas ácidas. (Antunes et al., 2007; Traebert & Moreira, 2001).

De acordo com Amaral et al. (2011), Barboza et al. (2011) e Antunes et al. (2007), os vernizes de flúor, cimentos de ionómero de vidro e resinas compostas devem ser aplicados para proteger a dentina exposta, ajudando na reversão da hipersensibilidade dentinária. A melhor opção para reabilitar pacientes com bulimia é selecionar técnicas minimamente invasivas, para que não haja uma grande perda de tecido dentário são (Derchi et al., 2015).

### 2.2 Protocolo de Atuação

A restauração dos dentes anteriores maxilares depende da quantidade de desgaste erosivo, segundo a classificação *Anterior Clinical Erosive* (ACE):

Classe I ACE - pequeno desgaste de esmalte palatino, neste caso não há tratamento restaurativo.

Classe II ACE - exposição da dentina na face palatina, sem danos nos bordos incisais, o tratamento deve ser feito com restauração direta ou indireta com resina composta.

Classe III ACE - exposição dentinária da face palatina com perda de menos de 2 mm do bordo incisal, colocação de onlay palatino é o tratamento indicado.

Classe IV ACE - exposição prolongada da dentina por palatino com perda do comprimento do dente maior que 2 mm, há preservação do esmalte vestibular. O tratamento ideal é a abordagem “sandwich”.

Classe V ACE - dentina completamente exposta por palatino, perda de comprimento do dente maior que 2 mm e perda de esmalte por vestibular. Abordagem “sandwich” (experimental) é o tratamento possível.

Classe VI - perda avançada da estrutura dentária com necrose da polpa, a opção de tratamento é a abordagem “sandwich”, mas é um tratamento altamente experimental. (Vailati et al., 2010).

## **Reabilitação Oral em Pacientes com Bulimia**

Foi realizado um ensaio clínico na Universidade de Medicina Dentária de Genebra, onde foi testada uma abordagem totalmente adesiva em pacientes com erosão dentária. Foi desenvolvida uma técnica de três passos com a intenção de se realizar um tratamento conservador, estético e funcional. Para tal, requer-se uma cooperação em que o médico dentista trabalha em conjunto com o técnico de laboratório.

Porém, antes dos pacientes iniciarem o tratamento, estes são inscritos para fazer terapia no campo da função temporomandibular, no sentido de avaliar o estado clínico das suas articulações (Vailati et al., 2008a)

### Primeiro passo: enceramento vestibular maxilar e plano oclusal

Na primeira consulta foi realizada uma anamnese, bem como exame clínico. Posteriormente foram tiradas fotografias e radiografias e foram efetuadas impressões em alginato. Também foi escolhida a posição para se obter um plano oclusal mais correto das restaurações finais. No fim, foi efetuado o registo em arco facial.

De seguida, no laboratório, o técnico fez a montagem dos dois modelos de diagnóstico num articulador semi-ajustável com a medida do arco facial e na posição de intercuspidação máxima (PIM), de modo a realizar o enceramento de diagnóstico das superfícies vestibulares dos dentes maxilares. Nesta fase o cingulo dos dentes anteriores e as cúspides palatinas dos dentes maxilares posteriores não são incluídos. O técnico de laboratório concentra-se exclusivamente na aparência estética das superfícies vestibulares dos dentes maxilares, com o auxílio das fotografias do paciente.

Após esta fase laboratorial, foi feito o reposicionamento da chave de silicone com resina composta provisória da cor do dente na boca do paciente. Removeu-se, posteriormente, a chave de silicone e todas as superfícies vestibulares dos dentes maxilares foram revestidas por uma fina camada de resina composta, que reproduzem a forma como os dentes ficarão no futuro. Esta reconstrução é reversível, apenas serve para avaliar o plano oclusal, aparência estética, os níveis gengivais e também para que o paciente participe e fique mais tranquilo com o objetivo do tratamento, incentivando-o a iniciar o mais rápido possível.

Por fim, foram retiradas novas fotografias ao paciente com o mock-up (Vailati et al., 2008a; Vailati et al., 2011; Vailati et al. 2012).

## Reabilitação Oral em Pacientes com Bulimia

### Segundo passo: enceramento oclusal posterior e dimensão vertical de oclusão aumentada

Nesta segunda fase do tratamento houve uma preocupação com a oclusão em posterior, uma vez que, presentemente, o enceramento apenas envolve os dentes posteriores maxilares e mandibulares. Avaliou-se a dimensão vertical de oclusão (DVO), como o paciente perdeu muita estrutura dentária devido à erosão, aumentou-se a DVO, isto foi decidido com os modelos no articulador. Tentou aumentar-se o máximo possível nos dentes posteriores, para ser possível manter o máximo de tecido mineralizado. Os dentes anteriores não devem ser demasiado separados, para não pôr em risco o restabelecimento dos contatos anteriores e a orientação anterior. Após esta avaliação, o técnico de laboratório fez apenas o enceramento dos dois pré-molares e o primeiro molar em cada quadrante, para recriar a oclusão desejada. Somente foi realizado o enceramento destes dentes, com o objetivo de testar se o paciente conseguiu adaptar-se à nova oclusão, por isso nesta fase ainda se trata de um tratamento irreversível.

Foram fabricadas quatro chaves de silicone translúcidas, onde na consulta seguinte, é colocada resina composta fotopolimerizável e é levado à boca do paciente, sem haver necessidade de se fazer uma preparação dentária. A superfície oclusal de todos os pré-molares e primeiros molares são restaurados com resina composta, tal como estavam no enceramento de diagnóstico. Segundo os autores, estas restaurações devem permanecer cerca de um mês em boca, para que haja uma adaptação por parte do paciente a este aumento da DVO.

Deve haver uma preocupação em explicar ao paciente que a aparência do seu sorriso pode piorar, ficando com uma mordida aberta anterior transitória, principalmente se a dentição anterior estiver extremamente danificada. Isto ocorre, porque os dentes maxilares posteriores foram alongados com compósito de resina provisório, enquanto que ainda não aconteceu o mesmo com os bordos incisais. Deve ser igualmente avisado de que poderão ocorrer algumas dificuldades na fala, principalmente na pronúncia da letra “s”. Ainda assim os pacientes aceitam bem, pois encontram-se motivados e confiantes após o primeiro passo clínico, onde o tratamento foi visualizado e explicado.

Normalmente o aumento de DVO costuma ser bem tolerado pelos pacientes, mesmo quando ficam temporariamente com uma mordida aberta anterior. Caso apareçam pacientes com sinais ou sintomas de disfunção temporomandibular, as restaurações em resina composta nos pré-molares e primeiros molares podem ser modificados ou removidos, já que neste segundo passo ainda se trata de um tratamento reversível.

Passado um mês, seguiu-se o terceiro e último passo (Vailati et al., 2008b; Vailati et al., 2011; Vailati et al., 2012).

## **Reabilitação Oral em Pacientes com Bulimia**

### Terceiro passo: orientação anterior

No último passo, tratou-se da restauração dos dentes anteriores. Segundo os autores, para que o tratamento fosse minimamente invasivo, o ideal seria reconstruir as faces palatinas com resina composta (direta ou indireta) e restaurar as faces vestibulares com facetas cerâmicas – abordagem “sandwich”.

Após um mês fez-se a avaliação do paciente, houve a preocupação de querer saber se ele se sentiu à vontade com a nova oclusão. Posteriormente, foram efetuadas duas impressões em alginato e realizado um novo registo em arco facial e mordida oclusal anterior, para que depois se montassem os moldes em PIM.

No laboratório, o técnico verificou nos moldes montados em articulados semi-ajustável, se o segundo passo foi executado com precisão, averiguando se a posição do plano oclusal estava localizada onde foi planeada e se os dentes posteriores restaurados com compósito de resina provisório se assemelhavam ao enceramento original. Como os segundos molares não foram restaurados, a qualquer momento, seria possível confirmar a quantidade de aumento da DVO.

Foi selecionada a restauração mais indicada para recuperar o aspeto palatino dos dentes anteriores da maxila. Caso o espaço fosse reduzido, menos de 1 mm, a restauração poderia ser direta, por outro lado se a distância interoclusal entre os dentes anteriores fosse significativa, o melhor seria optar-se por restauração indireta.

Caso fosse selecionada uma abordagem indireta, o médico dentista teria de agendar uma nova consulta para proceder à preparação dos onlays palatinos dos seis dentes anteriores superiores. Nos dentes onde vão ser colocados os onlays foi necessário abrir ligeiramente os contatos interproximais, suavizar os bordos incisivos e limpar a dentina palatina com pedrapomes. Realizou-se a impressão final com o registo de mordida anterior com o paciente em PIM. Não houve necessidade de restaurações provisórias durante o tempo de fabricação dos onlays palatinos.

No laboratório, os modelos de trabalho que tinham a informação das preparações para os onlays palatinos foram montados no articulador em PIM. Na fabricação da forma dos onlays, o técnico de laboratório teve em conta o estabelecimento de uma orientação anterior funcional adequada e a otimização da transição futura entre o onlay palatino e a faceta de cerâmica. Para facilitar o posicionamento e a estabilização do onlay durante a colocação na estrutura dentária, foi importante que o técnico de laboratório fabricasse um tipo de gancho no bordo incisal, com o mesmo material de restauração.

## Reabilitação Oral em Pacientes com Bulimia

Já na clínica, na consulta de colocação dos onlays palatinos, o médico dentista teve o cuidado de garantir o controlo de humidade, já que se tratava de restaurações finais e as condições de ligação deveriam ser ótimas, por isso a melhor opção foi utilizar isolamento absoluto. Cada onlay foi colocado utilizando um compósito de resina híbrido. O sucesso destas restaurações, passou também pela presença de esmalte em todas as margens de onlays, exceto no nível incisal, claro.

Por esta altura, já o paciente alcançava condições oclusais completamente estáveis. Os dentes anteriores mandibulares poderiam ser apenas tratados com restaurações diretas, pois não necessitavam de um tratamento tão rigoroso.

Chegando o momento em que foram tratadas as faces vestibulares dos seis dentes anteriores superiores, foi recomendo um segundo mock-up para se proceder à elaboração de facetas de cerâmica, visto que a posição do plano oclusal e o aumento da DVO foram um pouco diferentes do que teria sido planeado no início do tratamento. Confirmou-se o comprimento dos dentes anteriores maxilares neste segundo mock-up. Como o paciente deu o avale da forma final dos dentes anteriores maxilares, foram fabricadas outras duas chaves de silicone com base no enceramento, com o objetivo de orientar o médico dentista durante a preparação das facetas.

Aquando da preparação das facetas cerâmicas, tomou-se de tomar a decisão de remover o comprimento adicionado pelos onlays palatinos ou deixar parte desse comprimento. Para evitar colocar a margem das facetas na concavidade palatina do dente e para que a fabricação das facetas fosse facilitada, a melhor abordagem foi a remoção completa do comprimento adicionado com compósito de resina.

Para concluir o tratamento, a última fase foi a substituição dos compósitos de resina provisórias dos dentes posteriores por restaurações finais. Esta etapa pôde ser abordada por quadrante, pois o paciente tinha uma orientação anterior funcional e um suporte posterior otimizado, e assim simplificou a terapia para o paciente e para o médico dentista.

A principal vantagem desta técnica de três passos foi que a qualquer momento se pôde fazer modificações durante todas as fases do tratamento, o que levou a um resultado estético bastante agradável (Vailati et al., 2008c; Vailati et al., 2011; Vailati et al., 2012).

Este plano de tratamento é defendido por vários autores Derchi et al., 2015, Spreafico et al., 2010 e Attin et al., 2014.

## **Reabilitação Oral em Pacientes com Bulimia**

### **2.3 Eficácia clínica de adesivos contemporâneos: revisão sistemática de ensaios clínicos atuais**

Este artigo realizado por Peumans et al. (2005), teve como objetivo avaliar todos os estudos anteriores, realizados entre 1998 e 2004, acerca da eficácia clínica dos adesivos contemporâneos quando utilizados em restaurações de lesões cervicais não cariosas de classe V. Avaliou-se a retenção de restauração em função do tempo, com o propósito de saber qual o melhor sistema adesivo para este tipo de restaurações (adesivos etch-and-rinse de três e dois passos; self-etch de dois e um passos; ionómeros de vidro). Foram utilizadas como referência os critérios da *American Dental Association* (ADA).

Como resultado, no que diz respeito aos adesivos etch-and-rinse de três passos a média de taxa de falha anual é de 4,8%. Os adesivos etch-and-rinse de dois passos obtiveram uma taxa de falha anual média de 6,2%. Em relação aos adesivos self-etch de dois passos a média de taxa de falha anual foi de 4,7%. Os adesivos self-etch de um passo 8,1%. Por fim, os ionómeros de vidro obtiveram 1,9% de média de taxa de falha anual (Peumans et al., 2005).

### **2.4 Ligação clínica de um adesivo self-etch de um passo em lesões cervicais não cariosas**

Este estudo efetuado por Dijken et al. (2007), teve com propósito avaliar a retenção clínica das restaurações em lesões cervicais não cariosas, quando utilizado um adesivo self-etch de apenas um passo.

Foram realizadas 133 restaurações em lesões cervicais não cariosas, utilizando um adesivo self-etch de um passo, com um compósito de resina (Tetric Ceram) ou uma resina composta modificada com poliácido (Dyract). As restaurações foram avaliadas após seis meses e após dois anos da sua concretização. A eficácia deste adesivo foi determinada através da percentagem de restaurações perdidas.

Os autores concluíram que, após dois anos, foram perdidas três restaurações, o que significa que a taxa de perda foi de 7,7%, sem diferenças significativas nos dois materiais restauradores. Assim sendo, o adesivo self-etch de um passo cumpriu os critérios ADA de aceitação total aos dois anos (Dijken et al., 2007).

## **Reabilitação Oral em Pacientes com Bulimia**

### **2.5 Avaliação clínica de um adesivo all-in-one em lesões cervicais não cariosas com diferentes graus de esclerose dentinária**

Foi comparado por Ritter et al. (2008) o desempenho clínico de um adesivo all-in-one (7ª geração) (iBond) aplicado em lesões cervicais não cariosas com esclerose dentinária e sem esclerose dentinária com um adesivo de três passos (4ª geração) (Gluma Solid Bond, SB).

Foram distribuídos cento e cinco lesões de trinta pacientes em quatro grupos de acordo com o adesivo, a escala de esclerose dentinária e a técnica aplicada: 1) SB aplicado a lesões com esclerose escala 1 e 2 (n = 26); 2) iBond aplicado a lesões com escala de esclerose 1 e 2 (n = 28); 3) iBond aplicado a lesões com escala de esclerose 3 e 4 (n = 25); 4) Aplicação de iBond com ataque ácido em lesões com escala de esclerose 3 e 4 (n = 26). Onde, escala 1 é quando não há esclerose dentinária, a dentina é de cor amarela clara ou esbranquiçada ou com pouca descoloração e é opaca com pouca translucidez ou transparência (lesões típicas em indivíduos jovens). A escala 2 é pior que a categoria 1, mas menos de 50% da diferença entre as categorias 1 e 4, enquanto a escala 3 é melhor que a categoria 4, mas mais de 50% da diferença entre as categorias 1 e 4. Por fim a escala 4 é quando há esclerose dentinária, a dentina apresenta uma cor amarela escura ou mesmo acastanhada e tem uma transparência evidente (lesões típicas em indivíduos mais velhos). O n corresponde ao número de lesões cervicais não cariosas.

As restaurações foram realizadas com compósito microparticulado (Durafill VS) e foram avaliadas, segundo os critérios de avaliação de USPHS (United States Public Health Service) modificado, aos 6 meses, 18 meses e 3 anos.

Obteve-se, após avaliação dos resultados, uma alta incidência de pontuação de Bravo para a descoloração marginal (18% - 60%) e adaptação marginal (4% - 32%) nos grupos 2, 3 e 4. Todos os grupos satisfizeram os requisitos clínicos, demonstrando <5% pontuações de Charlie aos 6 meses e <10% pontuações de Charlie aos 18 meses para a retenção e descoloração marginal, respetivamente. No entanto, a avaliação aos três anos revelou pontuações de Charlie de 13% para a retenção nas restaurações colocadas no grupo 4 (Ritter et al., 2008).

### **2.6 Avaliação clínica de 12 anos de um adesivo de três passos em lesões cervicais não cariosas**

Este estudo realizado por Wilder et al. (2009), teve como objetivo avaliar o desempenho clínico de um adesivo etch-and-rinse de três passos após doze anos da sua aplicação.

Para esse propósito os autores restauraram 100 lesões cervicais não cariosas, onde 50 dessas lesões apenas foi aplicado o ataque ácido no esmalte (grupo A) e as outras 50 lesões com aplicação de ataque ácido no esmalte e na dentina (grupo B). Todas as restaurações foram

## Reabilitação Oral em Pacientes com Bulimia

feitas com resina composta. A avaliação foi efetuada segundo os critérios USPHS modificados logo após a realização das restaurações, passado um ano e doze anos após a inserção.

Como resultados, aos 12 anos a taxa de retenção do grupo A foi de 93% e do grupo B de 84%. As restaurações de ambos os grupos apresentaram classificações de Alfa de 88% ou mais em quase todas as categorias de avaliação clínica (Wilder et al., 2009).

### **2.7 Avaliação clínica de um ano de um adesivo self-etch de dois passos com e sem técnica adicional de ataque ácido em lesões cervicais**

Este estudo executado por Ozel et al. (2010), pretendeu saber qual o desempenho clínico de um adesivo self-etch de dois passos quando aplicados em lesões escleróticas cervicais não cariosas, com e sem técnica adicional de ataque ácido com 37% de ácido fosfórico.

Para tal foram incluídos no estudo vinte e dois pacientes com pelo menos dois pares de lesões de erosão ou atrição ou abfração cervical não cariosa, que tivessem margens incisais ou oclusais no esmalte e margens gengivais na dentina ou cemento. Foi colocado, aleatoriamente, nas restaurações o adesivo self-etch de dois passos sem aplicação adicional de ataque ácido e o mesmo adesivo com aplicação adicional de ataque ácido. Nas cento e quatro restaurações foi utilizado compósito de resina. Após um ano as restaurações foram avaliadas de acordo com os critérios USPHS modificados.

Os autores concluíram que não houve diferenças significativas na adaptação marginal nos dois grupos. A descoloração marginal, passado um ano, foi mais evidente no grupo self-etch dois passos sem aplicação adicional de ataque ácido, mas não foi estatisticamente significativa do outro grupo (Ozel et al., 2010).

### **2.8. Uma avaliação clínica de três anos de dois agentes dentários**

Foi realizado um estudo por Matis et al. 2004, que compara um ionómero de vidro modificado por resina chamado “giomer” (Beautifil) e um compósito de resina microparticulado (Silux Plus). Avaliou-se a retenção, forma anatômica, cárie, coloração, descoloração marginal, rugosidade da superfície e a sensibilidade em quarenta conjuntos de restaurações onde foram aplicados os dois materiais aleatoriamente em caninos e pré-molares com lesões de erosão, abrasão e abfração classe V. Esta avaliação foi executada por dois examinadores de forma independente usando os critérios de avaliação de *Anterior Clinical Erosive* (ACE) modificado na linha de base, aos seis meses, aos dezoito meses e aos três anos.

Foram obtidos os seguintes resultados: na linha de base não foram encontradas diferenças nas restaurações, aos três anos as restaurações realizadas com Beautifil e com Silux

## **Reabilitação Oral em Pacientes com Bulimia**

Plus não tiveram uma diferença significativa entre si em nenhum dos oito critérios avaliados. A percentagem atribuída entre examinadores foi de pelo menos 83% para cada critério em cada período de avaliação. Nenhum dos materiais foi significativamente diferente um do outro em qualquer uma das oito áreas avaliadas. Tanto o giomer quanto o compósito microparticulado usado neste estudo podem ser usados com confiança nas lesões de Classe V (Matis et al., 2004).

### **2.9. Facetas de porcelana: otimização da ligação dentinária e recuperação biomimética da coroa**

Este estudo efetuado por Magne et al. (1999), teve como objetivo avaliar em que medida as facetas de porcelana conseguem imitar a biomecânica e a integridade estrutural do dente original. Para isso, as mesmas foram avaliadas utilizando cargas térmicas funcionais e cíclicas em relação à rigidez coronal e à morfologia da interface de restauração dentária. Foram utilizados dois métodos de aplicação do mesmo agente de ligação dentinária, Optibond FL, um método mais tradicional, em que o adesivo é aplicado no momento da cimentação da faceta, e um método alternativo, o adesivo é aplicado à dentina e fotopolimerizado antes de se fazer a impressão para a faceta de porcelana.

Como resultados concluímos que, em relação à rigidez coronal, a compatibilidade da coroa aumentou num fator de 2,16 após a remoção do esmalte por vestibular e voltou a obter 96% do seu valor original após a colocação da faceta. O método de aplicação de adesivo não foi crítico para a recuperação da rigidez dentária. Para a morfologia da interface de restauração dentária verificou-se que a aplicação tradicional de adesivo foi associada a falhas de ligação entre a camada híbrida e a resina subjacente, o método alternativo de aplicação de adesivo resultou em interfaces contínuas.

As facetas de porcelana têm um bom comportamento biomimétrico quando colocadas nos dentes com um método de aplicação otimizado de adesivo dentinário (Magne et al., 1999).

### **2.10. Restauração adesiva dos dentes anteriores maxilares afetados pela erosão dentária severa: estudo clínico com follow-up de 6 anos**

Este estudo praticado por Vailati et al. (2013), teve como objetivo analisar a médio prazo a abordagem “sandwich”, aplicada aos dentes anteriores maxilares afetados pela erosão dentária severa. Para este efeito, foram avaliados doze pacientes, com idade média de 39,4 anos, que sofriam de erosão dentária severa, aos quais foi realizado um tratamento seguindo essa mesma abordagem. Foram efetuadas 70 restaurações indiretas por palatino com resina composta e 64

## Reabilitação Oral em Pacientes com Bulimia

facetas de cerâmica por vestibular. As avaliações foram concretizadas usando os critérios modificados USPHS, 6 meses após a inserção das facetas e depois anualmente.

Os resultados obtidos após um tempo de observação média de 50,3 meses para os onlays palatinos e de 49,6 meses para as facetas vestibulares foi de Alpha para adaptação e selamento marginal. Não foram encontradas cáries secundárias e complicações endodônticas. A aceitação estética e funcional do paciente foi de 94,6%, segundo uma análise da escala analógica visual (Vailati et al., 2013).

O paciente deve ser incentivado e ajudado a deixar de recorrer a métodos compensatórios de purgação, só assim as restaurações diretas terão sucesso, caso contrário o pH ácido conduz ao insucesso das restaurações (Barboza et al., 2011).

### 3. Discussão

A bulimia nervosa é o distúrbio alimentar causador do maior número de danos na cavidade oral. Várias são as manifestações orais, entre estas, a principal é a erosão dentária.

O objetivo da presente revisão bibliográfica foi encontrar a melhor solução para resolver os problemas na cavidade oral que são causados pela autoindução do vômito, que caracteriza a bulimia nervosa. Para esse efeito, foram analisados vários artigos, em que as questões base foram “qual o melhor protocolo de atuação no tratamento da erosão dentária?” e “qual o melhor sistema adesivo e material dentário a utilizar nestes casos?”.

De acordo com vários autores, Vailati et al. (2008a, 2008b, 2008c, 2011), Vailati et al. (2012), Derchi et al. (2015), Spreafico et al. (2010) e Attin et al. (2014) o melhor protocolo de atuação no tratamento do desgaste dentário é a técnica de três passos, sendo este o mais completo, o que alcança melhores resultados a nível estético e o mais confortável para os pacientes com erosão dentária, já que esta técnica pode sofrer alterações a qualquer momento, visto que até à conclusão do plano de tratamento, as restaurações são sempre provisórias.

É necessário ter em conta que a técnica de três passos pode sofrer alterações, dependendo do tipo de desgaste erosivo nos dentes anteriores maxilares. Nesta revisão bibliográfica foi referido um protocolo de atuação em que pode ser necessário uma abordagem “sandwich”, dependendo da classificação ACE (Vailati et al., 2010).

Na tentativa de se selecionar o melhor adesivo para lesões dentárias não cáries, sendo o caso da erosão dentária, foi analisada a literatura disponível na área. Nomeadamente, um artigo de revisão que analisou todos os estudos efetuados entre 1998 e 2004, com o objetivo de

## Reabilitação Oral em Pacientes com Bulimia

saber qual o melhor sistema adesivo em restaurações cervicais não cariosas, concluindo que, os ionómeros de vidro são os mais eficazes, os adesivos etch-and-rinse de três passos e os adesivos self-etch de dois passos têm um desempenho clínico confiável e os adesivos etch-and-rinse de dois passos e os self-etch de um passo apresentaram uma eficácia clínica menos favorável (Peumans et al., 2005).

Tendo em conta toda a literatura analisada, podemos afirmar que o estudo realizado por Dijken et al. (2007) e por Ozel et al. (2010) não são fiáveis. A amostra do estudo de Dijken et al. (2007) é significativa, porém o intervalo de tempo é bastante reduzido, para concluir que, independentemente do material restaurador utilizado, o adesivo self-etch de um só passo tem boa retenção clínica. O mesmo acontece com o estudo realizado por Ozel et al. (2010), que apesar da amostra ser aceitável, um ano é um intervalo de tempo muito reduzido para se retirar conclusões.

Já os estudos efectuados por Ritter et al. (2008), que comparou os sistemas adesivos all-in-one e etch-and-rinse de três passos, e por Wilder et al. (2009), que avaliou o desempenho clínico de um adesivo de três passos após doze anos da sua aplicação, foram realizados num intervalo de tempo significativo e a amostra foi aceitável.

O sistema adesivo etch-and-rinse de três passos foi o que obteve melhores resultados, tendo uma durabilidade aceitável a longo prazo quando aplicado em lesões cervicais não cariosas (Ritter et al., 2008; Wilder et al., 2009).

Observou-se um outro estudo, porém este comparava os melhores materiais de restauração a utilizar em lesões de classe V: ionómeros de vidro modificados por resina ou compósitos de resina microparticulado. Nesta investigação, os resultados comprovaram que ambos os materiais podem ser usados com confiança nas lesões dentárias não cariosas (Matis et al., 2004). Ainda que o mesmo tenha sido realizado durante um longo intervalo de tempo (três anos), o mesmo poderá ser duvidoso, devido à sua amostra reduzida. Poderão ser necessários estudos adicionais, para reforçar as conclusões dos autores.

Analisou-se um diferente estudo acerca de facetas de porcelana, visto que estas fazem parte do plano de tratamento. Este referia uma avaliação das facetas de porcelana e a capacidade de estas conseguirem mimetizar a biomecânica e a integridade estrutural do dente original. Os resultados obtidos foram bastante satisfatórios, já que as facetas apresentaram um excelente comportamento, quando aplicadas com um método otimizado de adesivo dentinário (Magne et al., 1999).

Por fim, examinou-se um estudo executado por Vailati et al. (2013), que comprovava a eficácia da abordagem “sandwich” a médio prazo. Verificando que este tratamento parece ser

## Reabilitação Oral em Pacientes com Bulimia

promissor, já que nenhum dos dentes tratados perdeu a vitalidade, não foram encontradas falhas nas restaurações e a satisfação dos pacientes foi elevada. Pode-se dizer que este ensaio é fiável, uma vez que o follow-up foi de 6 anos e a amostra é aceitável. Porém, serão necessários estudos a longo prazo para afirmar que esta abordagem é o melhor plano de tratamento a seguir em pacientes com erosão dentária severa.

### 4. Conclusão

A bulimia nervosa é um distúrbio alimentar que é consequente dos recorrentes episódios de regurgitação, a que os indivíduos que têm como propósito atingir um corpo “perfeito” se assujeitam. Este distúrbio alimentar afeta um número crescente de indivíduos mais jovens. O médico dentista tem um papel importante na identificação e tratamento desta condição, devido às suas manifestações orais, que ocorrem cerca de seis meses após o início dos episódios de vômito.

Quanto mais cedo a bulimia nervosa for diagnosticada melhor o prognóstico, já que assim, as suas alterações na cavidade oral não atingem níveis tão agressivos, principalmente a erosão dentária. No caso desta ser diagnosticada precocemente, o plano de tratamento não requererá uma abordagem tão abrangente, podendo este apenas passar por restaurações diretas em compósito. No entanto, a maioria dos casos é diagnosticada numa fase mais tardia, o que requer a opção de um tratamento mais invasivo – abordagem “sandwich”, na qual são colocadas restaurações onlay por palatino e facetas cerâmicas por vestibular, no caso dos dentes anteriores maxilares. Na restante dentição, a abordagem terapêutica requer apenas restaurações diretas em resina composta. Nas situações em que se opta por este tratamento mais invasivo, tem que se ter em conta que é necessário o aumento de DVO.

Na tentativa de se selecionar o melhor adesivo e o melhor material restaurador para o tratamento da erosão dentário, foram analisados vários estudos. Porém, investigações adicionais na área serão necessárias, principalmente sobre materiais restauradores, uma vez que as atualmente disponíveis ainda são escassas.

Para que o tratamento dentário seja eficiente, os episódios de regurgitação têm de findar. Apenas assim, as restaurações conseguem ter longevidade clínica. Para tal é necessário o médico dentista trabalhar em conjunto com uma equipa multidisciplinar, com médicos, nutricionistas e psicólogos.

## Reabilitação Oral em Pacientes com Bulimia

### 5. Referências Bibliográficas

- Amaral, C. *et al.* (2011). Estudo Da Relação Entre Transtornos Alimentares e Saúde Bucal. *Archives of Oral Research*, 7(2), pp. 205-215.
- Amaral, S. M. *et al.* (2012). Lesões Não Cariosas: O Desafio Do Diagnóstico Multidisciplinar. *Arquivos Internacionais de Otorrinolaringologia*, 16(1), pp. 96-102.
- Amoras, D. R. *et al.* (2010). Caracterização Dos Transtornos Alimentares E Suas Implicações Na Cavidade Bucal. *Revista de Odontologia da Universidade Estadual Paulista*, 39(4), pp. 241-245.
- Antunes, K. T, Amaral C. F, Balbinot C. E. A. (2007). Anorexia e Bulimia Nervosa: Complicações Bucais e o Papel Do Cirurgião-Dentista Frente a Transtornos Alimentares. *Revista Disciplinarum Scientia*, 8(1), pp. 159-167.
- Aranha, A.C. *et al.* (2008). Eating Disorders, Part I: Psychiatric Diagnosis And Dental Implications. *The Journal of Contemporary Dental Practice*, 9(6), pp. 1-8.
- Attin, T. *et al.* (2014). Impact Of Erosive Conditions On Tooth-Colored Restorative Materials. *Dental Materials*, 30, pp. 43-49.
- Back-Brito, G. N. *et al.* (2012). Effects Of Eating Disorders On Oral Fungal Diversity. *Oral Surgery Oral Medicine Oral Pathology Oral Radiology*, 113(4), pp. 512-517.
- Barboza, C. A. *et al.* (2011). Participação do Cirurgião Dentista no Diagnóstico e Tratamento Interdisciplinar Dos Transtornos Alimentares. *International Journal of Dentistry*, 10(1), pp. 32-37.
- Christensen, G. *et al.* (2002). Oral Care For Patients With Bulimia. *Journal of the Americane Dental Association*, 133, pp. 1689-1691.
- Corrêa, F. N. P. *et al.* (2010). Diagnóstico, Prevenção e Tratamento Clínico da Erosão Dentária. *Revista da Associação Paulista de Cirurgia Dental*, 64(6), pp. 437-443.
- Derchi, G. *et al.* (2015). Minimally Invasive Prosthetic Procedures In The Rehabilitation of a Bulimic Patient Affected by Dental Erosion. *Journal of Clinical and Experimental Dentistry*, 7(1), pp. e170-e174
- Dijken, J. *et al.* (2007). Clinical Bonding of a Single-step Self-etching Adhesive in Noncarious Cervical Lesions. *Journal of Adhesive Dentistry*, 9(Supplement 2), pp. 241-243.
- El Achkar, V. *et al.* (2012). Oral Health of Patients With Eating Disorders: The Role of The Dentists. *Revista Odontológica da Universidade da Cidade de São Paulo*, 24(1), pp. 51-56.
- Gillam, D. (2013). Current Diagnosis Of Dentin Hypersensitivity in The Dental Office: An Overview. *Clinical Oral Investigations*, 17(S1), pp. S21-S29.
- Guedes, C. C. *et al.* (2007). Estudo das Alterações Bucais Que Auxiliam no Diagnóstico da Bulimia Nervosa do Tipo Purgativo: Revisão de Literatura. *Revista Pediátrica Moderna*, 43(6), pp. 303-308.
- Jimenez, A. *et al.* (2000). Repercusiones de la Anorexia y la Bulimia en la Salud Oral, Prevención y Tratamiento. *Revista del Ilustre Consejo General de Colegios de Odonólogos y Estomatólogos de España*, 5(6), pp. 651-659.
- Junior, R. M. *et al.* (2012). Manifestações Oraís e Maxilofaciais Secundárias à Bulimia Nervosa: Uma Revisão Sistemática. *Pesquisa Brasileira em Odontopediatria e Clínica Integrada*, 12(2), pp. 279-284.
- Lima, D. S. M. *et al.* (2012). A Saúde Oral e os Transtornos Alimentares Entre Adolescentes. *Revista Brasileira de Odontologia*, 69(2), pp. 190-193.
- Lima, K. M. *et al.* (2011). Bulimia: Seus Reflexos na Cavidade Bucal e a Importância do Cirurgião Dentista na Equipe de Tratamento Multiprofissional. *Revista Florence*, 1(5), pp. 47-48.
- Linnett, V. *et al.* (2001). Dental Erosion in Children: a Literature Review. *American Academy of Pediatric Dentistry*, 23(1), pp. 37-43.
- Magne, P. *et al.* (1999). Porcelain Veneers: Dentin Bonding Optimization and Biomimetic Recovery of the Crown. *International Journal of Prosthodontics*, 12(2), pp. 111-121.

## Reabilitação Oral em Pacientes com Bulimia

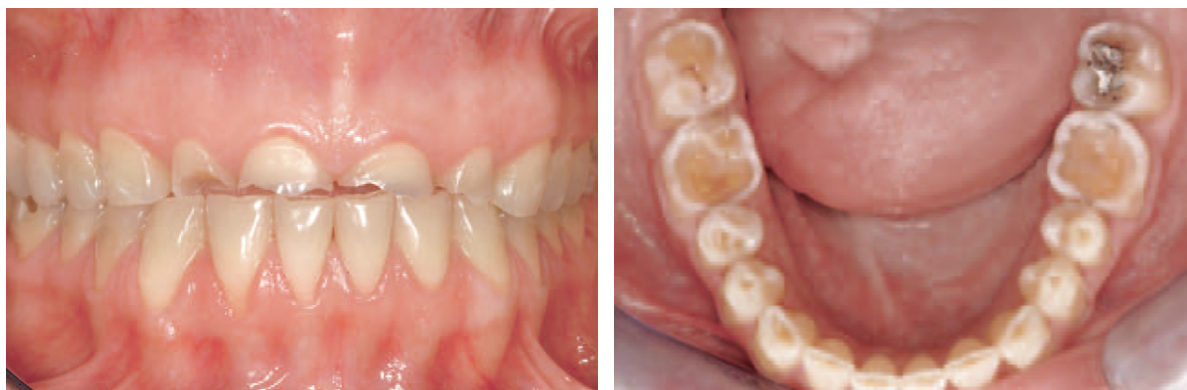- Matis, B. Et al. (2004). A three-year clinical evaluation of two dentin bonding agents. *Journal of the American Dental Association*, 135(4), pp. 451-457.
- Navarro, V. P. et al. (2011). Desordens Alimentares: Aspectos de Interesse na Odontologia. *Revista Gaúcha Odontologia*, 59(Suplemento 0), pp. 15-18.
- Ozel, E. et al. (2010). One-year Clinical Evaluation of a Two-Step Self-Etch Adhesive With And Without Additional Enamel Etching Technique in Cervical Lesions. *Australian Dental Journal*, 55(2), pp. 156-161.
- Peumans, M. et al. (2005). Clinical Effectiveness of Contemporary Adhesives: A Systematic Review of Current Clinical Trials. *Academy of Dental Materials*, 21(9), pp. 864-881.
- Popoff, D. A. V. et al. (2010). Bulimia: Manifestações Bucais e Atenção Odontológica. *Revista Gaúcha Odontologia*, 58(3), pp. 381-385.
- Ritter, A. et al. (2008). Clinical Evaluation o Fan All-in-one Adhesive in Non-Cariou Cervical Lesions with Different Degrees of Dentin Sclerosis. *Operative Dentistry*, 33(4), pp. 370-378.
- Santos, C. et al. (2010). Características Morfofuncionais do Trânsito Orofaringeo na Bulimia: Revisão de Literatura, *Revista do Centro de Especialização em Fonoaudiologia Clínica*, 12(2), pp. 308-316.
- Schwarz, S. et al. (2011). Efficient Prosthodontic Treatment in a Young Patient With Long-Standing Bulimia Nervosa: a clinical report. *Journal of Prosthetic Dentistry*, 106(1), pp. 6-11.
- Spreafico, R. et al. (2010). Composite Resin Rehabilitation of Eroded Dentition in a Bulimic Patient: a Case Report. *The European Journal of Esthetic Dentistry*, 5(1), pp. 28-48.
- Traebert, J. & Moreira, E. A. M. (2001). Transtornos Alimentares de Ordem Comportamental e Seus Efeitos Sobre a Saúde Bucal na Adolescência. *Pesquisa Odontológica Brasileira*, 15(4), pp. 359-363.
- Vailati, F. et al. (2008a). Full-Mouth Adhesive Rehabilitation of a Severely Eroded Dentition: The Three-Step Technique Part 1. *The European Journal of Esthetic Dentistry*, 3(1), pp. 30-44.
- Vailati, F. et al. (2008b). Full-Mouth Adhesive Rehabilitation of a Severely Eroded Dentition: The Three-Step Technique Part 2. *The European Journal of Esthetic Dentistry*, 3(2), pp. 128-146.
- Vailati, F. et al. (2008c). Full-Mouth Adhesive Rehabilitation of a Severely Eroded Dentition: The Three-Step Technique Part 3. *The European Journal of Esthetic Dentistry*, 3(3), pp. 236-257.
- Vailati, F. et al. (2010). Classification and Treatment of the Anterior Maxillary Dentition Affected by Dental Erosion: The ACE Classification. *The International Journal of Periodontics & Restorative Dentistry*, 30(6), pp. 559-572.
- Vailati, F. et al. (2011). Palatal and Facial Veneers to Treat Severe Dental Erosion: A Case Report Following the Three-Step Technique and the Sandwich Approach. *The European Journal of Esthetic Dentistry*, 6(3), pp. 268-278.
- Vailati, F. et al. (2012). Full-mouth Minimally Invasive Adhesive Rehabilitation to Treat Severe Dental Erosion: A Case Report. *The Journal of Adhesive Dentistry*, 14(1), pp. 83-92.
- Vailati, F. et al. (2013). Adhesively Restored Anterior Maxillary Dentitions Affected by Severe Erosion: up to 6-year Results of a Prospective Clinical Study. *The European Journal of Esthetic Dentistry*, 8(4), pp. 506-530.
- Wilder, A. et al. (2009). A 12-Year Clinical Evaluation of a Three-Step Dentin Adhesive in Noncarious Cervical Lesions. *Journal American Dental Association*, 140(5), pp. 526-553.

## **6. Anexos**

## Reabilitação Oral em Pacientes com Bulimia

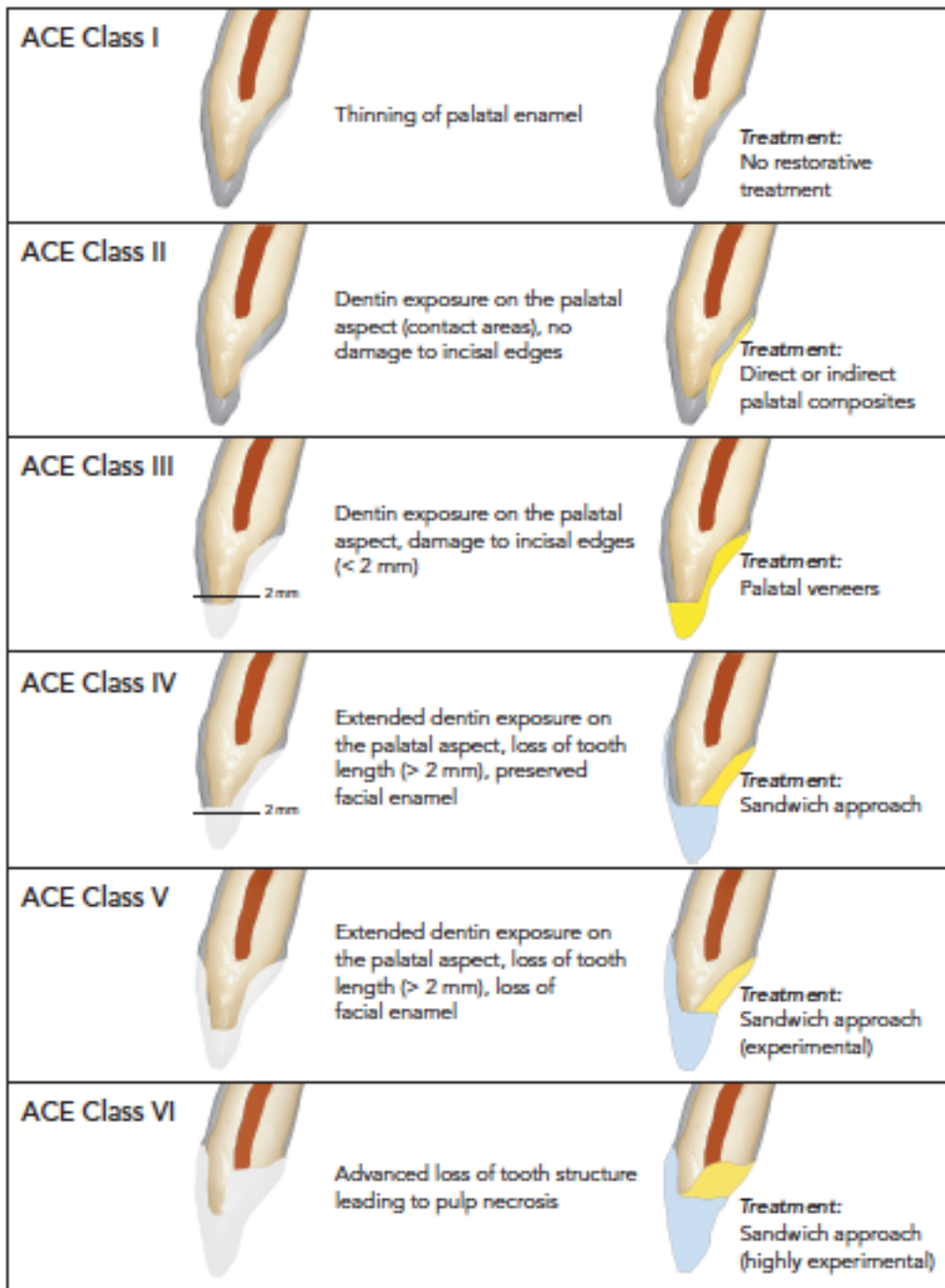
<b>Alterações</b>	<b>Localização</b>	<b>Causa</b>
Erosão dentária	Superfícies palatinas e linguais	Vômito autoinduzido provoca perda de tecido duro do dente, pH baixo favorecendo a desmineralização.
Aumento do índice de cárie	Todos os dentes	Elevada ingestão de hidratos de carbono e conseqüente descida do pH, saliva ácida.
Hipersensibilidade dentinária	Todos os dentes	Desmineralização dentária que ocorre na erosão dentária, provocada pelo vômito induzido.
Hipertrofia das glândulas salivares	Parótidas e Sublinguais	Má nutrição, elevada ingestão de hidratos de carbono, alcalose metabólica.
Hipossalivação	Toda a cavidade oral	pH ácido após vômito autoinduzido
Mucosite	Principalmente no palato	pH do suco gástrico ácido, trauma pela regurgitação, trauma pela ingestão rápida de alimentos.
Candidíase oral e Quelite angular	Candidíase oral: Toda a cavidade oral Quelite angular: Lábios e comissura labial	Avitaminose, pH ácido após episódio de vômito.
Bruxismo	Todos os dentes	Ansiedade.

**Tabela 1.** Alterações na cavidade oral decorrentes da bulimia. Retirado e adaptado de Guedes, C. et al., 2007.



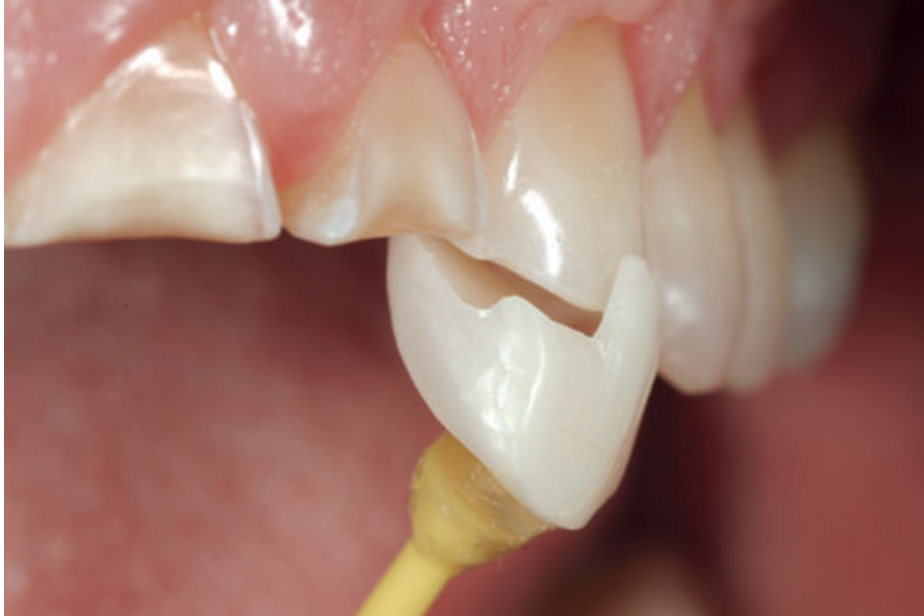**Figura 1 e 2** – A erosão dentária é caracterizada pela remoção de tecido dentário duro. Cavidade oral de um paciente que sofreu bulimia. Erosão marcada por diferentes graus de perda de tecido dentário. Retirado e adaptado de Spreafico et al., 2010.

## Reabilitação Oral em Pacientes com Bulimia

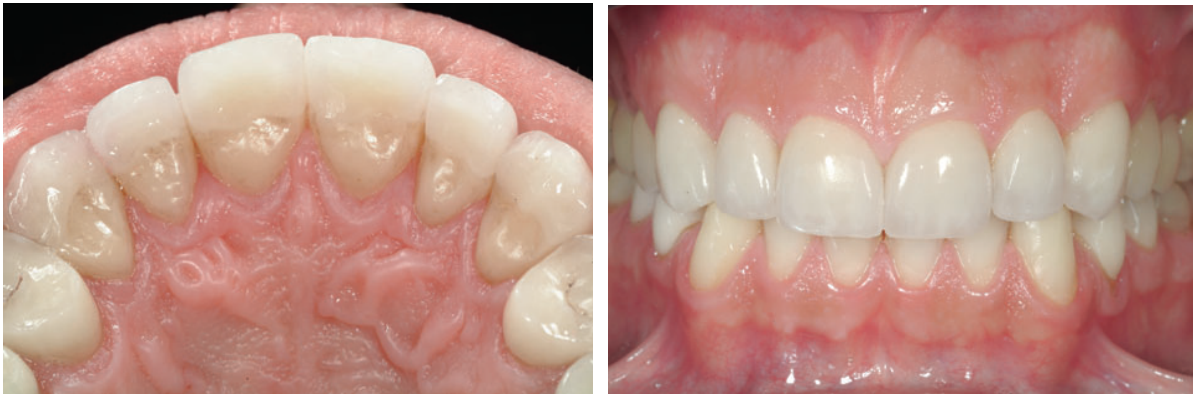

**Figura 3** – Classificação ACE (Anterior Clinical Erosive). Retirado e adaptado de Vailati et al., 2010.

## Reabilitação Oral em Pacientes com Bulimia



**Figura 4** – Onlay palatino com gancho no bordo incisal, para facilitar o posicionamento e a estabilização do onlay durante a colocação no dente. Retirado e adaptado de Vailati et al., 2008.



**Figura 5 e 6** – Reabilitação dentária com onlays palatinos e facetas cerâmicas vestibulares nos dentes anteriores maxilares. Retirado e adaptado de Vailati et al., 2008.