

David Manuel Gonçalves de Paiva

# **Protetores bucais**

Universidade Fernando Pessoa

Faculdade de Ciências da Saúde

Porto, 2012



David Manuel Gonçalves de Paiva

# **Protetores bucais**

Universidade Fernando Pessoa

Faculdade de Ciências da Saúde

Porto, 2012

David Manuel Gonçalves de Paiva

# Protetores bucais

“Trabalho apresentado à Universidade Fernando Pessoa

como parte dos requisitos para obtenção

do grau de Mestre em Medicina Dentária”

---

## SUMÁRIO

O presente trabalho tem por objetivo abordar e clarificar alguns aspetos no âmbito de um específico equipamento de proteção concebido para a prática desportiva: os protetores bucais. Através de uma revisão de literatura, focam-se os temas considerados mais importantes e pertinentes, desde uma abordagem histórica, às considerações para a sua fabricação e utilização.

O reconhecimento e identificação de determinadas questões associadas ao uso dos protetores bucais assumem extrema relevância na área da Medicina Dentária. O dentista deve ser capaz de reconhecer e analisar, no trabalho com atletas, os potenciais fatores de risco para o desenvolvimento de lesões, as características individuais que podem influenciar o uso de protetores bucais e a promoção do seu uso adequado, entre outras intervenções, no sentido de promover a saúde oral do atleta e, simultaneamente, melhorar o seu rendimento desportivo.

**Palavras-chave:** protetores bucais; prática desportiva; traumas orais; prevenção.

## **ABSTRACT**

This monograph, theoretical in nature, aims to address and clarify some aspects of a specific protective equipment designed for sports: mouthguards. Through a literature review, considered important and relevant themes are focused, from a historical perspective to the considerations in the manufacture and use, being referenced examples in the literature whenever considered appropriate.

The recognition and identification of issues associated with the use of mouthguards assume great relevance in the field of dentistry. The dentist should be able to recognize and analyze, in his work with athletes, potential risk factors for the development of lesions, the individual characteristics that may influence the use of mouthguards and promoting their proper use, among other interventions, in order to promote oral health of the athlete and simultaneously improve their sports performance.

**Key-words:** mouthguards; sports; oral injury; prevention.

*“Tudo tem seu tempo e até certas manifestações mais vigorosas e originais entram em voga ou saem de moda. Mas a sabedoria tem uma vantagem: é eterna.”*

*(Baltasar Gracián)*

## **DEDICATÓRIA**

Dedico este trabalho as pessoas mais importantes da minha vida, um grande obrigado por fazerem de mim o homem que sou e por estarem presentes na minha vida . . .

### **Aos meus pais**

Porque são os melhores do mundo e é impossível descrever tudo o que representam para mim e tudo o que sempre fizeram e fazem por mim . . .

Por serem quem são e me proporcionarem sempre um excelente apoio nas mais diversas situações . . .

Dedico-vos este trabalho e um grande Obrigado

### **Aos meus irmãos, e sobrinha**

Pelo apoio, companheirismo, pela amizade, pelo amor pelo maior orgulho que tenho em vos como meus irmãos . . .

À minha pequenita por ser a sobrinha que me torna um tio babado.

### **À minha noiva e filhote**

Pelo amor que me transmitem e pela felicidade enorme que me proporcionam todos os dias . .

## AGRADECIMENTOS

Aproximado o fim dessa etapa da minha vida não posso deixar de agradecer a todas as pessoas que tornaram isso possível...

Aos meus pais por serem os maiores responsáveis para que fosse possível concluir essa etapa, por todo o carinho, por toda a compreensão, por todo o apoio, por todos os sacrifícios feitos, pela total confiança . . .

Aos meus irmãos por estarem sempre disponíveis e presentes para todo o que precisasse.

À minha sobrinha, cunhada, tios e avós por estarem sempre presentes.

À minha noiva por ter aparecido na minha vida e por fazer de mim a pessoa que sou hoje, por todo o amor, por todas as situações fantásticas que vivemos, pela amizade pelas brincadeiras e por me ter dado a melhor coisa da minha vida o meu filhote.

Ao meu filhote que me roubou imensas horas de sono, mas que me faz ser o pai mais babado do mundo, pelos momentos de felicidades proporcionados, pelos risos marotos, por tudo . . .

Ao meu melhor amigo, José Pedro “o chefe” que sempre esteve presente nas mais diversas situações boas e más, por todas as aventuras vividas, pelo grande amigo que é, por toda a ajuda dada, pelo companheirismo, pela confiança por tudo. Um grande Obrigado.

Ao Ricardo Malheiro, André Santos, João Azevedo, João Barbosa por todos os momentos que passamos juntos por todas as situações vividas.

Quero agradecer à Dra. Mónica Morado Pinho, pela orientação, coordenação, apoio, disponibilidade, paciência, estímulo e incentivo que sempre me facultou ao longo da

elaboração deste trabalho. Sobretudo por ter sempre um sorriso e uma palavra amiga.  
Um grande Obrigado.

Todos os Professores em geral, que durante estes 5 anos me transmitiram os seus conhecimentos da melhor forma e sempre dispostos a ajudar.

Ao corpo de pessoal não docente da faculdade, desde pessoas da secretaria, às senhoras do bar, da esterilização, do material, contínuos, da reprografia um grande obrigado por terem sempre um sorriso e pela ajuda sempre que necessária.

**O meu obrigado a todos!**

## ÍNDICE GERAL

	<b>Pág.</b>
ÍNDICE DE FIGURAS .....	<b>xii</b>
ÍNDICE DE TABELAS .....	<b>xiii</b>
ÍNDICE DE ANEXOS .....	<b>xiv</b>
ABREVIATURAS .....	<b>xv</b>
<b>I – INTRODUÇÃO .....</b>	<b>1</b>
1. Tema e objetivos .....	<b>1</b>
<b>II – METODOLOGIA .....</b>	<b>3</b>
<b>III – OS TRAUMAS ORAIS NA PRÁTICA DESPORTIVA .....</b>	<b>4</b>
1. Classificação dos traumas orais .....	<b>4</b>
2. Consequências do trauma oral na prática desportiva .....	<b>11</b>
<b>IV – PROTETORES BUCAIS NA PREVENÇÃO DE TRAUMAS ORAIS NA PRÁTICA DESPORTIVA .....</b>	<b>12</b>
1. Protetores bucais: conceito e funções .....	<b>12</b>
2. Aspetos históricos do uso de protetores bucais na prática desportiva .....	<b>15</b>
3. Materiais que constituem os protetores bucais .....	<b>17</b>
4. Tipos de protetores bucais .....	<b>20</b>
5. Grau de proteção conferido pelos diferentes protetores bucais .....	<b>29</b>
6. Protetores bucais na prevenção de lesões .....	<b>33</b>
7. Uso de protetores bucais em diferentes práticas desportivas .....	<b>38</b>
<b>V – PROTETORES BUCAIS EM ORTODONTIA .....</b>	<b>41</b>
<b>VI – CONSIDERAÇÕES FINAIS .....</b>	<b>43</b>
<b>VII – REFERÊNCIAS BIBLIOGRÁFICAS .....</b>	<b>47</b>
<b>ANEXOS .....</b>	<b>55</b>

## ÍNDICE DE FIGURAS

	<b>Pág.</b>
<b>Figura 1.</b> Protetor bucal pré-fabricado .....	<b>22</b>
<b>Figura 2.</b> Protetor bucal pré-fabricado termoplástico .....	<b>23</b>
<b>Figura 3.</b> Protetor bucal "costum made" bimaxilar .....	<b>26</b>

## ÍNDICE DE TABELAS

	<b>Pág.</b>
<b>Tabela 1.</b> Fatores que caracterizam o impacto nos dentes .....	<b>10</b>
<b>Tabela 2.</b> Graus de proteção .....	<b>31</b>

## ÍNDICE DE ANEXOS

	<b>Pág.</b>
<b>Anexo A</b> Classificação do trauma oral segundo a IADT .....	<b>55</b>
<b>Anexo A1</b> Dentes decíduos .....	<b>56</b>
<b>Anexo A2</b> Dentes permanentes .....	<b>73</b>
<b>Anexo B</b> Seis Chaves da Oclusão Normal de Andrews .....	<b>109</b>

## **ABREVIATURAS**

AAPD - American Academy of Pediatric Dentistry

ADA – American Dentistry Association

AOD – Academia de Odontologia Desportiva

ATM – Articulação temporomandibular

OMS – World Health Organization

WHO – World Health Organization

## I - INTRODUÇÃO

### 1. Tema e objetivos

Nas décadas mais recentes, a Ciência tem evidenciado que a prática desportiva promove múltiplos benefícios para a saúde, de uma forma global. Tal tem conduzido, na maioria dos países, a um aumento da prática de desporto, estimulada e promovida inclusive pelos sistemas governamentais. Contudo, frequentemente, as consequências associadas ao desporto, tanto ao nível da prática competitiva como recreativa, são negligenciadas (Emerich e Kaczmarek, 2010).

De acordo com, Sizo *et alii.* (2008), a prática de desportos constitui-se um dos principais fatores etiológicos de lesões faciais. Os dados da National Youth Sports Safety Foundation (2002), entidade de pesquisa americana ligada aos estudos e à prevenção de traumas desportivos, informaram que há 10% de probabilidade de os atletas sofrerem lesões traumáticas durante uma temporada desportiva (Zacca, 2006).

De acordo com Moura (*cit. in* Antunez e Reis, 2010) cerca de 10% dos traumas decorrentes de práticas desportivas ocorrem na cabeça, sendo que 14% a 39% dos traumatismos dentários advêm desta prática desportiva (Sane & Ylipaavalniemi *cit. in* Antunez e Reis, 2010). Nas modalidades de contacto ou impacto, em termos de lesões faciais, a região oral é a mais atingida (Ranalli e Lancaster *cit. in* Barberini, Aun e Caldeira, 2002). Grande parte dos atletas de desportos de contacto está sujeita à ocorrência de lesões nos tecidos moles, como cortes nos lábios, bochechas e língua, e também nos tecidos duros, como fraturas dentárias e ósseas, lesões que podem provocar danos irreversíveis (Sizo *et alii.*, 2008).

Estes traumatismos, decorrentes da prática desportiva, apresentam, porém, uma particularidade relativamente a outros: a possibilidade de prevenção, diminuindo ou eliminando mesmo a ocorrência e a gravidade das lesões nas estruturas mencionadas. O aparecimento e desenvolvimento dos protetores bucais conduziram a uma redução da extensão e severidade das lesões na cavidade oral, através da proteção de todas as estruturas dentárias e periodontais (Silveira *et alii.*, 2009). O impacto funcional, estético, psicológico e económico subsequente à ocorrência de lesões tem sublinhado a importância cada vez mais premente da sua prevenção. Os benefícios preventivos e de

segurança dos protetores bucais foram demonstrados em diversos estudos, com muitos autores e Médicos Dentistas a recomendar o seu uso (Flanders, R., 1995; Woodmansey K., 1997; Takeda *et alii.*, 2004). Contudo, nem todos os praticantes de desportos são devidamente esclarecidos quanto à importância do uso dos protetores bucais, dado que, por vezes, estes são pouco divulgados ou ignorados (Sizo *et alii.*, 2008), e conseqüentemente, o uso de protetores bucais é ainda limitado em alguns desportos (Biazevic *et alii.*, 2010). Mais ainda, o uso incorreto deste dispositivo de proteção pode, igualmente, provocar uma variedade de problemas (Takeda *et alii.*, 2004).

A eleição deste tema para a elaboração da presente monografia deveu-se, sobretudo, ao interesse pelo uso deste dispositivo de proteção na prática desportiva, e à curiosidade relativamente ao facto de, apesar de serem reconhecidos os benefícios do mesmo, a sua utilização não ser ainda amplamente reconhecida nem implementada em toda a prática desportiva.

Os objetivos desta monografia incluem: avaliar a importância do uso de protetores bucais na prática desportiva; reconhecer o processo histórico de evolução e desenvolvimento dos protetores; identificar os materiais de que são constituídos; classificar e descrever os diferentes tipos de protetores bucais; identificar os desportos em que são mais e menos usados; identificar as razões que fundamentam o não uso de protetores e, por fim, reconhecer a aplicabilidade em Ortodontia dos protetores bucais, suas aplicações e implicações.

## II – METODOLOGIA

A realização desta monografia teve por base uma revisão de literatura cuja pesquisa bibliográfica foi conduzida utilizando as seguintes bases de dados: *Elton Company B. Stephens* (EBSCO®), *SciELO*, *PubMed*, *Medline*, *Science Direct* e *Google Academico*. As palavras-chave definidas e utilizadas incluíram: “*mouth guards*”, “*mouth protetor*”, “*sports injury*” “*orofacial injury*” e “*orthodontics*” . O marcador booleano *and* foi também utilizado, de modo a ser possível estabelecer uma relação entre as palavras com interesse na pesquisa. Não foram determinadas restrições temporais. Foi efetuada uma primeira seleção dos artigos encontrados pelo seu título e resumo. Tendo sido incluídos artigos publicados em inglês e português que respondessem a pelo menos um dos objetivos anteriormente mencionados.

### III – OS TRAUMAS ORAIS NA PRÁTICA DESPORTIVA

#### 1. Classificação dos traumas orais

Nas décadas mais recentes, o número de praticantes de desportos de contato tem vindo a aumentar, bem como o conseqüente risco de traumatismos faciais, articulares e dentoalveolares (Santiago *et alii.*, 2008). Tal como já citado anteriormente, cerca de 14% a 39% dos traumatismos dentários advêm da prática desportiva (Sane & Ylipaavalniemi *cit. in* Antunez e Reis, 2010).

O traumatismo oral e, particularmente, dentário, na prática desportiva pode ter várias causas associadas, intencionais e não intencionais. Cerca de 39% do total de lesões orais derivam de atividades desportivas (Gutmann e Gutmann *cit. in* Wang e Pradebon, 2003).

A prevalência de lesões orais é mais relevante em indivíduos do sexo masculino, na faixa etária de 8 a 15 anos. A origem das lesões no desporto, incluindo as orofaciais, depende do tipo e especificidade da atividade, do nível de organização do desporto e de muitos outros fatores, como a idade, sexo, características individuais, posição do jogador em desportos coletivos, condições climatéricas, tipo de campo, entre outros, nomeadamente, o estado ortodôntico do atleta (Jerolimov, 2010).

De acordo com seu grau de severidade, os traumatismos podem ser representados, numa ordem crescente de severidade, em: concussão, subluxação, luxação extrusiva, luxação lateral, luxação intrusiva e, por fim, avulsão (Jerolimov, 2010). Alguns autores classificam os traumas orais tendo em conta variáveis como a patologia, etiologia, anatomia e terapêuticas propostas para os mesmos. Seguidamente, encontram-se descritas três classificações diferentes dos traumas orais:

- Classificação de Ellis (1970): trata-se de uma classificação apenas dos traumas dentários;

- Classificação da OMS de 1970 *cit in* Andreasen (1972): além das lesões do tecido dentário, considera as lesões dos tecidos moles e de suporte da cavidade oral;

- Classificação de Andreason (1972): que acrescenta outros aspetos à classificação da OMS, nomeadamente considerações anatómicas e terapêuticas.

A classificação elaborada por Ellis (1970), inicialmente em 1945 e com pequenas modificações posteriores em 1970, divide os traumas dentários em oito classes distintas para os dentes anteriores permanentes e um tipo para anteriores decíduos:

- Fratura simples da coroa envolvendo uma pequena porção de dentina
- Extensa fratura da coroa envolvendo uma considerável porção de dentina, sem envolvimento da polpa dentária
- Extensa fratura da coroa envolvendo uma considerável porção de dentina e a polpa dentária
- Dente traumatizado torna-se necrosado com ou sem perda de estrutura da coroa
- Perda total do dente
- Fratura da raíz com ou sem perda da coroa
- Deslocamento do dente sem fratura da coroa ou raíz
- Fratura em massa da coroa e sua substituição

A OMS (World Health Organization) cit in Andreasen (1972), em 1970 preconizou uma classificação que abrange, não só as lesões de tecido dentário, mas também as dos tecidos moles e de suporte, na cavidade oral:

➤ **Lesão do tecido dentário duro:**

- Fratura incompleta da coroa
- Fratura coronária simples
- Fratura coronária complicada
- Fratura coronorradicular simples
- Fratura coronorradicular complicada
- Fractura radicular

➤ **Lesão no tecido periodontal:**

- Concussão
- Subluxação
- Intrusão
- Extrusão
- Lateroversão
- Avulsão

➤ **Lesão no tecido ósseo:**

- Fratura da parede alveolar
- Fratura do processo alveolar
- Fratura da maxila e mandíbula

➤ **Lesão do tecido mole:**

- Lesão da gengiva ou mucosa oral
- Laceração da gengiva ou mucosa oral
- Contusão da gengiva ou mucosa oral
- Abrasão da gengiva ou da mucosa oral

A classificação elaborada por Andreasen (1972) baseia-se no sistema adotado pela OMS, no sentido de classificar e definir certas entidades de trauma não incluídas no sistema da OMS. A classificação seguinte inclui lesões em dentes, na estrutura de suporte, nas gengivas e na mucosa oral e baseia-se, fundamentalmente, nas considerações anatómicas e terapêuticas. Pode ser aplicada em ambas as dentições.

➤ **Lesões dos tecidos duros dentários e da polpa:**

- Fratura incompleta: uma fratura incompleta do esmalte, sem perda de substância dentária
- Fratura coronária não complicada: uma fratura confinada ao esmalte ou envolvendo esmalte e dentina, mas sem exposição pulpar
- Fratura coronária complicada: uma fratura que envolve esmalte e dentina, e expõe a polpa
- Fratura coronorradicular não complicada: uma fratura que envolve o esmalte, dentina e cimento, mas não expõe a polpa
- Fratura coronorradicular complicada: uma fratura que envolve o esmalte, dentina e cimento, e expõe a polpa
- Fratura da raiz: uma fratura que envolve a dentina, cimento e polpa

➤ **Lesões dos tecidos periodontais:**

- Concussão: uma lesão das estruturas de suporte do dente, sem mobilidade ou deslocamento anormais do dente, mas com marcante reação à percussão
- Subluxação: uma lesão das estruturas de suporte do dente com mobilidade anormal, mas sem deslocamento do dente
- Luxação intrusiva: um deslocamento do dente para dentro do osso alveolar. Esta lesão é acompanhada por diminuição ou fratura da cavidade alveolar
- Luxação extrusiva: um deslocamento parcial do dente do seu alvéolo
- Luxação Lateral: um deslocamento do dente em direção diferente à axial. Esta lesão é acompanhada por diminuição ou fratura da cavidade alveolar
- Avulsão completa (Exarticulação): um deslocamento completo do dente para fora do alvéolo

➤ **Lesões do osso de suporte:**

- Diminuição da cavidade alveolar: uma compressão da cavidade alveolar. Acompanhada de luxação intrusiva ou lateral
- Fratura da parede alveolar: uma fratura confinada à parede do alvéolo vestibular ou lingual
- Fratura do processo alveolar: uma fratura do processo alveolar que pode ou não envolver o alvéolo do dente
- Fratura da mandíbula ou maxila: uma fratura que envolve a base da mandíbula ou maxila e frequentemente o processo alveolar. A fratura pode ou não envolver o alvéolo do dente

➤ **Lesões da gengiva e mucosa oral:**

- Laceração da gengiva ou da mucosa oral: uma ferida superficial ou profunda na mucosa resultante de um ferimento e geralmente produzida por um objeto agudo

- Contusão de gengiva ou da mucosa oral: um golpe geralmente produzido por impacto de um objeto rombo e sem rompimento da mucosa, causando geralmente uma hemorragia submucosa
- Abrasão da gengiva ou da mucosa oral: uma ferida superficial da gengiva ou da mucosa oral produzida por raspagem ou afastamento da mucosa que deixa uma superfície áspera e sangrante

Em anexo A, apresentam-se também as Guidelines da International Association of Dental Traumatology, onde são explicadas, mais exaustivamente, as indicações que o clínico deve ter em conta para o diagnóstico, tratamento e controlo para cada tipo de trauma, quer para dentes decíduos (anexo A1) ou permanentes (anexo A2) (Costa, 2011).

Existem determinadas características clínicas que podem predispor ou aumentar a probabilidade de o atleta vir a sofrer trauma oral. Dentre as diversas características que podem influenciar a ocorrência de lesões, destacam-se (Santiago *et alii.*, 2008):

- 1) Pacientes com Classe II – divisão I de Angle, pois, devido à insuficiência labial, apresentam cinco vezes mais predisposição para o trauma do que os atletas com oclusão em Classe I de Angle
- 2) Respiradores bucais e com hábitos de sucção
- 3) Pessoas com falta de coordenação motora.

Também as relações maxilomandibulares podem condicionar a suscetibilidade de um atleta para o trauma. Por exemplo, casos de prognatismo e inadequada proteção dos dentes por incompetência labial são fatores reconhecidos como predisponentes para o aumento do risco de lesões orais (Ranalli e Lancaster, 1995).

Maestrello-de-Moya e Primosch (1989) realizaram, um estudo com os jogadores de basquetebol do ensino médio no estado da Flórida, com o objetivo de documentar a prevalência das lesões orais e do uso e tipo de protetores bucais, e a influência do seu uso. Do total de atletas que constituíram a amostra (1.020 atletas), 30,9% havia sofrido

algum tipo de lesão oral durante a temporada desportiva. O tipo de lesão mais comum foi lesão nos tecidos moles (65,7%), tendo-se verificado, de forma decrescente de incidência: cortes no lábio, língua ou bochecha, mobilidade dentária, rigidez mandibular, fratura dentária, dormência na mandíbula ou face e fratura do osso.

Também Futaki e Motta (2000), conduziram um estudo no Brasil em que determinaram a prevalência dos diferentes tipos de lesões orofaciais. Segundo os autores, cortes nos lábios foram as lesões mais frequentes (37,18%), seguidos de lesões na face (15,64%), lacerações na bochecha (14,28%) e fraturas dentárias (10,65%). Estas últimas lesões afetaram sobretudo os incisivos centrais superiores, os incisivos laterais superiores, os caninos superiores e os molares inferiores, respetivamente.

Yamada *et alii.*(1998), entrevistaram 2670 atletas e, destes, 43% relatou ter sofrido algum tipo de lesão durante a prática desportiva, sendo as lacerações de tecidos moles as mais frequentes, seguidas de fraturas dentárias e dentes perdidos.

Especificamente quanto ao futebol, Cardoso *et alii.*(2004) constataram que o Brasil é o país com maior prevalência em lesões e traumas orofaciais. Do total de 322 atletas avaliados, 73% sofreram traumas e destes 20.8% foram orofaciais. O tipo de lesão mais frequente foi a laceração labial e da língua, com significativo número de fraturas maxilares, além das lesões dentárias. Foi observado também que, quanto maior o tempo de prática do desporto, maior o número de lesões. No entanto, entre atletas profissionais isso é contraditório, pois quanto maior o tempo de prática em algumas modalidades desportivas, maior será a experiência, técnica, flexibilidade e refinamento dos reflexos durante a queda, permitindo a redução dos traumas.

Todas as lesões e distúrbios em atividades desportivas ocorrem com frequência, independente do nível de aptidão e do tipo de aparelho de proteção. De acordo com Jerolimov (2010) o rendimento físico de um atleta pode ser reduzido em 22% se coexistir algum distúrbio na cavidade bucal, o qual pode ser representado por má oclusão ou perda de dentes por avulsão durante a prática desportiva, entre muitos outros. As lesões e traumas orais ocorrem predominantemente em atividades desportivas de alto risco, desportos de contato e em desportos radicais. O tipo de lesão depende sobretudo do mecanismo, da sua origem e, em cada desporto, existe variabilidade (Jerolimov, 2010).

As lesões temporomandibulares no desporto podem ser causadas por golpes diretos na região temporomandibular, ou indiretamente, por golpes no mento ou lateralmente para a mandíbula inferior, sendo a força transferida para uma ou ambas as mandíbulas. Ao mesmo tempo, o efeito da força pode ser dissipado e modificado pelos músculos, ligamentos articulares e extra-articulares, disco articular e da cápsula. Os macrotraumas originam fraturas mandibulares, fraturas condilares e luxações, fraturas da base do crânio, concussões cerebrais, ferimentos e deslocamentos do disco articular, hemorragias intracapsulares e alterações edematosas. E, resultam de lesões aplicadas por uma força externa súbita e forte, que podem originar alterações estruturais que afetem a articulação temporomandibular (ATM), tais como o alongamento dos ligamentos discais (Jerolimov, 2010). Santiago *et alii* (2008), identificaram os principais fatores que caracterizam o impacto dos golpes nos dentes e ATM, nomeando os fatores que originam o golpe e descrevendo as suas características. A tabela seguinte apresenta esta informação (Santiago *et alii.*, 2008, p. 26), cujo conhecimento e compreensão terá implicações na confeção e utilização dos protetores bucais (**Tabela 1**).

**Tabela 1.** Fatores que caracterizam o impacto nos dentes

Fatores de um golpe	Características
<b>Força do golpe</b>	Menor velocidade afeta as estruturas de suporte; Maior velocidade acarreta fraturas da coroa; Com a boca fechada, os côndilos deslocam-se para trás e para cima provocando contusões; Com a boca aberta, os côndilos estão protegidos pela posição separada dos maxilares.
<b>Elasticidade do objeto que produziu o golpe</b>	Quanto mais elasticidade tiver o objeto, maior frequência de luxações e fratura alveolar, pois o lábio atua como recetor de golpe e diminui a probabilidade de fratura da coroa.
<b>Forma do objeto que produziu o golpe</b>	Com ponta aguda, provoca trauma localizado e/ou fratura de coroa; Com ponta romba, provoca trauma generalizado, fratura de raiz e/ou luxações.
<b>Ângulo de direção da força do golpe</b>	Fraturas horizontais da coroa e horizontais na zona cervical, oblíquas da coroa e raiz.

## 2. Consequências do trauma oral na prática desportiva

Após um traumatismo orofacial, Marques (1998) constatou que é necessário reconhecer o tipo de lesão e identificar a sua importância, pois os danos que por vezes aparentam pouca extensão clínica, podem gerar sequelas irreversíveis aos tecidos de formação e suporte dos dentes. Tanto as alterações na vitalidade pulpar, como os processos de necrose pulpar, calcificações e reabsorções radiculares externas e internas são lesões posteriores frequentemente relacionadas com prévias lesões traumáticas em dentes. Uma constatação quase universal é o facto de a maioria das lesões afetarem a maxila e os incisivos superiores são mais propensos, aproximadamente 80% (Newsome *et alii.*, 2001).

Os traumas orais na prática desportiva acarretam elevados custos económicos, sociais e não só. Um relatório elaborado pela US based National Youth Foundation para a Prevenção de lesões desportivas, que destaca o custo do tratamento das lesões orais e faciais causados pelas competições, mostrou que, do total de vítimas com dentes avulsionados que não são devidamente preservados ou reimplantados, o custo nos EUA varia de US\$ 10.000-15.000 por dente, além do longo tempo despendido e o possível agravamento da situação pelo desenvolvimento de outros problemas dentários. Do mesmo modo, tem-se demonstrado que o tratamento dentário e maxilo-facial das lesões são responsáveis por mais de 13% dos custos de todas as lesões no futebol (Newsome *et alii.*, 2001).

Estes problemas marcam a vida dos atletas e de outros envolvidos. Tais lesões representam considerável desgaste emocional, preocupação com a saúde e a aparência e investimentos financeiros a longo prazo para restabelecer a função e estética comprometida da região traumatizada (Vieira, 2003).

## **IV – PROTECTORES BUCAIS NA PREVENÇÃO DE TRAUMAS ORAIS NA PRÁTICA DESPORTIVA**

### **1. Protetores bucais: conceito e funções**

Diversas são as definições utilizadas para os protectores bucais. De acordo com Canto *et alii.* (1999) os protetores bucais são dispositivos que têm por finalidade proteger os dentes durante a prática de desportos, e podem ser constituídos por vários materiais. Duarte (2002) definiu-os como sendo os dispositivos intrabucais que protegem lábios e dentes de lacerações e fraturas. Segundo Coto (2006), o protetor bucal é caracterizado como um dispositivo intraoral resiliente, que reduz lesões ou a sua gravidade na região oral, que oferece o máximo de proteção, retenção e acolchoamento na região para a qual é confeccionado, por norma, no maxilar superior. Recomenda-se que a confecção de um protetor bucal seja somente orientada por um Médico Dentista.

De acordo com Coto (2006), os protetores bucais devem proteger os dentes, tecidos moles, estrutura óssea e ATM. Deve ainda possuir um alto poder de absorção de energia e distribuição do campo de forças ao longo de toda a sua extensão, promover alto conforto e ajuste no maxilar, permanecer fixo no seu lugar mesmo durante qualquer movimento e ação.

Segundo Pavarini e Garib (1993) as principais finalidades dos protetores bucais incluem: manter os tecidos moles afastados dos dentes; amortecer e distribuir as forças dos golpes; evitar contato violento entre dentes antagonistas e prevenir a concussão.

Andreasen *et alii.* (1994) apresentam uma listagem das principais funções dos protetores bucais, e suas principais vantagens:

- Os protetores bucais possuem a função de proteger as estruturas dentárias e periodontais durante a prática de desportos de contato, reduzindo em número e gravidade os danos a essas estruturas causados por quedas ou pancadas na região oral
- Os protetores bucais mantêm os tecidos moles separados dos dentes, prevenindo a laceração dos lábios, fraturas ou deslocamentos dos dentes anteriores

- Reduzem a pressão intracraniana e a deformação óssea ocasionada pelos golpes
- Evitam o contato violento dos dentes nas arcadas antagonistas que poderiam fraturar os dentes e prejudicar as estruturas de suporte, prevenindo, até mesmo, a possibilidade do paciente engolir os fragmentos dentários
- Ajudam a prevenir traumatismos neurológicos por manter os maxilares separados absorverem parte da força, prevenindo o deslocamento para cima e para trás dos côndilos mandibulares contra a base do crânio
- Transmitem mais segurança em atletas praticantes de desportos de contato.

Assim, as funções específicas dos protetores bucais incluem a proteção da língua, lábios e bochechas de laceração provocada pelos dentes e a diminuição do risco de lesão dos dentes anteriores e posteriores decorrente dos impactos (Cetinbas, Yildirim e Sonmez, 2008). Josell e Abrams (*cit. in* Cetinbas, Yildirim e Sonmez, 2008) referem que os protetores bucais apresentam, tal como o nome sugere, funções preventivas e protetoras, a nível de fraturas, concussões cerebrais, hemorragias e até morte. Comprovadamente, o protetor bucal aumenta o espaço entre o côndilo e a cavidade glenoide, localizada na base do crânio, diminuindo os riscos de concussão e hemorragia cerebral (Anacleto, Schneiders e Santos, 2007). Contudo, apesar das vantagens, os protetores bucais podem também apresentar alguns inconvenientes, como o possível desconforto e reação tecidual e traumatismos se mal adaptados e ainda incómodos relacionados com a sua função (pode dificultar a respiração, fonação e ingestão de líquidos) (Anacleto, Schneiders e Santos, 2007).

Também de acordo com Anacleto, Schneiders e Santos (2007), o uso de protetores bucais apresenta inúmeras vantagens. Para além da proteção dos dentes e estruturas intraorais, de golpes diretos ou indiretos, prevenção de fraturas ósseas e redução das lesões da cabeça e pescoço, pela dissipação de forças durante o impacto, evitam contatos diretos entre os dentes superiores e inferiores, mantendo os tecidos moles dos

lábios e bochechas longe dos dentes. Todos estes aspetos permitem reforçar e melhorar a confiança e *performance* do atleta (Anacleto, Schneiders e Santos, 2007).

Sizo *et alii.* (2009), apresentam diferentes perspetivas de diversos autores no que concerne às principais funções dos protetores bucais. De uma forma global, os autores salientam: manter os tecidos moles (lábios, bochechas e língua) afastados dos dentes; amortecer golpes frontais diretos contra os dentes anteriores, absorvendo e redistribuindo as forças do impacto por toda a arcada; evitar danos às cúspides ou às restaurações dos dentes posteriores causados pelo impacto de dentes antagonistas; prevenir distúrbios na ATM; concussões cerebrais e outros danos intracranianos mais sérios; proporcionar vantagens psicológicas, aumentando a confiança do atleta; estabilizar fraturas ósseas e dentes avulsionados; sustentar dentes adjacentes, de modo que usuários de próteses removíveis possam retirá-las durante o desporto, prevenindo possíveis fraturas e a deglutição ou inalação acidental.

O princípio principal sugerido para o uso de protetores bucais é que a posição da musculatura da cabeça e pescoço, e a posição intermaxilar, influenciam a tensão e, conseqüentemente, a força muscular. O seu principal efeito tem sido atribuído a uma respiração eficiente e ao aumento da força muscular. O desempenho dos protetores bucais tem sido investigado e reportado na literatura, como foco principal sobre a força muscular e resistência (Balanoff, 2010).

A grande finalidade de qualquer protetor bucal é, pois, absorver o impacto durante as atividades, minimizando a probabilidade de danificar parcial ou totalmente o sistema estomatológico e evitando a laceração de lábios, bochechas, língua e perdas de elementos dentários. A Academia Americana de Medicina Dentária Desportiva concorda com este conceito afirmando que existe uma redução de até 80% das possibilidades de lesões orodentárias durante a realização da atividade física quando se utiliza protetores bucais. Entretanto, para ter eficácia e não causar desconforto, esses protetores devem estar bem adaptados à cavidade oral. Uma vez bem posicionados, os atletas podem ingerir líquidos, respirar facilmente e falar sem precisar retirá-los (Antunez e Reis, 2010).

Em 1998, a Academia de Medicina Dentária Desportiva aprovou em uma declaração onde salienta que a expressão "protetor bucal" deve ser substituída pela terminologia "protetor bucal adaptado apropriadamente" e que o protetor deve conter: adequada

espessura em todas as áreas para proporcionar redução das forças de impacto; adaptação retentiva e que não se desloque sob impacto; considerações sobre a fala devem ser ajustadas às exigências do atleta; o material do protetor deve ter a aprovação da U. S. Food and Drug Administration e a duração de seu uso deve ser igual à de jogo (Ranalli, 2002).

## **2. Aspectos históricos do uso de protetores bucais na prática desportiva**

O uso de protetores bucais enquanto dispositivo de proteção obrigatória no desporto, apesar de ser relativamente recente, apresenta um processo histórico complexo, comparativamente a outros dispositivos de proteção.

O primeiro relato do uso de protetores bucais na prática desportiva data de 1890, quando o Médico inglês Woolf Krause colocou tiras de borracha sob o maxilar superior de jogadores de boxe, mantidas no lugar pela pressão entre os maxilares, no sentido de proteger de lacerações labiais (Finnegan *cit. in* Reed, 1994). Em 1913, o lutador de boxe inglês Ted “Kid” Lewis utilizou as primeiras peças de proteção bucal reutilizáveis. No entanto, a necessidade mandatória do uso deste tipo de proteção no desporto não foi facilmente reconhecida, e somente a partir de 1930 é feita referência na literatura aos protetores bucais. Também nesta época os Médicos Dentistas começam a estabelecer recomendações para a sua confecção (Finnegan, 2008).

Depois do boxe, o futebol americano foi o desporto subsequente a identificar a necessidade do uso de protetores bucais, pois muitos participantes reportavam lesões dentárias durante as épocas desportivas. Porém, mais que no desporto anterior, a adoção desta técnica de proteção não se revelou simples. Inicialmente, o uso de protetores bucais foi aplicado em níveis mais baixos de competição, tendo os resultados sugerido que os estes se demonstravam eficazes na redução do número e gravidade das lesões orais (Winters e Schmitt *cit. in* Finnegan, 2008; Wang e Pradebon, 2003).

Consequentemente, em 1962, o Comité da Aliança Nacional de Regulamentos de Futebol Americano estabeleceu que todos os jogadores, dos vários níveis de competição, deveriam obrigatoriamente utilizar um protetor bucal. Mais ainda, foi estabelecido pela American Dental Association (ADA) que o protetor teria de ser construído a partir do modelo da boca do atleta, ou construído e adaptado a cada indivíduo (Badel, Jerolimov e Pandurić, 2007). Estas determinações permitiram reduzir

em cerca de 80% o risco de traumas dentários e, conseqüentemente, lesões de cabeça e pescoço (Coto, 2006). A partir de 1963, a Federação Nacional da Associação de Desportos Americana exigiu o uso deste dispositivo durante as práticas desportivas de contato direto, como artes marciais e lutas (Anacleto, Schneiders e Santos, 2007).

Na década de 70, também a Associação Atlética do Colégio Nacional dos EUA (NCAA) decretou que os jogadores de futebol americano usassem protetores bucais sempre que em competição (Barberini, Aun e Caldeira, 2002; Canto *et alii.*, 1999; Johnsen e Winters, 1991; Yamada *et alii.*, 1998). Logo após este requerimento da NCAA, alguns desportos de contacto como hóquei no gelo, hóquei em campo e “lacrosse” seguiram o exemplo (Knapik *et alii. cit. in* Finnegan, 2008). Independentemente das recomendações da NCAA para o uso deste dispositivo apenas no futebol, De acordo Finnegan (2008), a ADA recomendou o uso de protetores bucais em vinte e nove desportos ou atividades desportivas (que o autor não especifica).

Powers *et alii. (cit. in* Barberini, Aun e Caldeira, 2002) descreveram, em 1984, as características dos protetores bucais recomendadas pela Sociedade Americana de Teste de Materiais, anunciando que estes deveriam ser fabricados com material resistente, abranger todos os dentes, utilizados preferencialmente na maxila, serem confortáveis e não perturbarem a fala nem a respiração.

Em Portugal, existem alguns exemplos recentes de desportos cujas federações obrigam ou recomendam o uso de protetores bucais, com o objetivo de prevenir diversos tipos de lesões.

A Federação Portuguesa de Rugby determinou e recomendou, em 2004, nas suas leis do jogo, que a “proteção para os dentes” se apresenta como um dos artigos permitidos por lei para cada atleta utilizar (Santiago *et alii.*, 2008). Também a Federação Portuguesa de Hóquei em patins e Hóquei em campo, estabeleceu, em 2007, que é fortemente recomendado o uso de dispositivos de proteção como as caneleiras, protetores de tornozelos e protetores de boca, como parte do equipamento dos atletas (Santiago *et alii.*, 2008). Adicionalmente, a Federação Portuguesa de Kickboxing e Muaythai refere, no regulamento de competição aprovado em 2007, que, para todas as disciplinas, o protetor de dentes se inclui como parte integrante do equipamento obrigatório de cada atleta (FPKBMT, 2007).

Verifica-se assim, que em Portugal, apenas nas federações dos desportos de contacto obrigam ao uso de protetores bucais. Cabe, portanto, às federações ou outras entidades desportivas e aos profissionais que as constituem exercer um papel motivador para a sua utilização em outros desportos que não os mencionados.

### **3. Materiais que constituem os protetores bucais**

Os primeiros protetores foram desenvolvidos à base de borracha. Desde essa época, a inovação e desenvolvimento dos protetores bucais foi também determinada pelo aparecimento de novos materiais, os quais, quando adaptados para este fim, se revelaram eficazes. Atualmente, diversos materiais são propostos para a confeção do protetor bucal, procurando sempre maior proteção e conforto.

Qualquer que seja o material, este deve ser de fácil confeção, apresentar capacidade de absorver a energia e reduzir as forças transmitidas em caso de colisão – resiliência (Westerman, Stringfellow e Eccleston, 1997), não prejudicar a fonação ou a respiração, ser inodoro e insípido, ter flexibilidade suficiente para absorver impactos, ser suficientemente forte para evitar perfurações provocadas pelas cúspides durante os golpes e, ainda, ser passível de estabilização (Canto *et alii.*, 1999).

Também, conforme Westerman, Stringfellow e Eccleston (1997), os materiais utilizados nos protetores devem ter baixa absorção de água, alta resistência, boa elasticidade e comportamento compressivo. Scheer (2001) identificou os seguintes materiais como os mais utilizados na confeção de protetores bucais: copolímero de acetato de polivinil-polietileno ou polietilenovinilacetato, borracha natural, cloreto de polivinil (PVC), acrílicos flexíveis e poliuretano.

A borracha foi, inicialmente, o material mais utilizado para a proteção bucal, mas esta revelou capacidade de absorção do choque inferior, menor dureza e resistência à tração que o polietilenovinilacetato ou o poliuretano (Santiago *et alii.*, 2008). Jagger *et alii.* (*cit. in* Santiago *et alii.*, 2008) defendem que as borrachas de silicone são ainda bastante adequadas para o fabrico de protetores bucais, especialmente por serem mais agradáveis ao toque e melhor toleradas pelos atletas, e ainda por apresentarem melhores propriedades elásticas e de resistência a perfurações. No entanto, esta questão é alvo de discórdia, exigindo mais investigação.

Entre os materiais mais recentes, nenhum parece destacar-se como superior a outro, dado que todos os constituintes permitem manipulação dos materiais para fornecer uma gama de características favoráveis (Finnegan, 2008). Porém, de acordo com alguns autores (Westerman, 2002; Waked, Lee e Caputo, 2002) o melhor material para o fabrico de protetores bucais, e o mais utilizado, é o polietilenovinilacetato. Este engloba na sua composição, vinil de acetato, de natureza não tóxica, apresenta boa elasticidade, é fácil de produzir e permite a inclusão de camadas duras ou moles, o que torna este material muito aceitável para a confeção destes dispositivos.

Também de acordo com Wong e White (*cit. in* Coto, 2006), os polímeros são dos materiais mais relevantes na confeção dos protetores, tanto do ponto de vista mecânico como pela facilidade de conformação a baixa temperatura. Além disso, este tipo de material permite várias combinações, o que melhora as suas propriedades mecânicas e, conseqüentemente, inúmeras possibilidades podem ser conseguidas, trazendo benefícios às propriedades do material, homogeneidade e reprodutibilidade. Segundo o mesmo autor, o copolímero de etileno e o polietilenovinilacetato apresentam todas as características necessárias para a obtenção de um protetor dentro dos parâmetros internacionais, além da grande vantagem de ter um custo acessível.

O custo é também um fator preponderante na escolha do material. Os protetores confeccionados em silicone apresentam ainda um custo menos acessível e, segundo Craigh e Godwin (*cit. in* Coto, 2006), sofrem alteração dimensional na presença de fluidos bucais, o que compromete, a longo prazo, a sua retenção e menor resistência a perfurações e fratura. Este facto faz com que, de uma forma geral, os materiais poliméricos sejam mais indicados para a confeção dos protetores.

Incontestavelmente, o material escolhido deve permitir que este seja eficaz e, simultaneamente, confortável. A eficácia depende sobretudo da espessura do protetor, dado que a absorção das forças aumenta com o aumento da espessura (Walker, Jakobsen e Brown, 2002). A modalidade desportiva é uma variável essencial na determinação da espessura: esta aumenta consoante existe maior contacto físico. No entanto, a espessura não deve ultrapassar os 5 mm, dado que o conforto começa a diminuir (Walker, Jakobsen e Brown, 2002). Para desportos de alto risco, porém, são recomendados protetores até 6 mm, embora sejam menos confortáveis e aceites pelos atletas. Neste sentido, verifica-se que os protetores finos são os melhor tolerados, contudo, menos eficazes na absorção de energia e transmissão de forças (Westerman, 1997).

Os meios de proteção dependem das propriedades mecânicas do material utilizado, da sua geometria e suas aplicações. No impacto, a súbita transferência de energia cinética para o material pode provocar danos, dependendo da extensão em que o material deforma. Os danos mais frequentemente observados nos materiais poliméricos são: deformação permanente, perfuração ou fratura, e rutura. A compreensão do mecanismo de danos pode auxiliar no desenvolvimento e melhoria do poder de proteção dos protetores, tendo em consideração as condições adversas do seu uso e pretensas limitações (Kim e Shafiq *cit. in* Coto, 2006).

Daqui se depreende que a eficácia do protetor depende também das suas condições de armazenamento. Diferentes autores fornecem diferentes recomendações e indicações neste sentido, sendo, no entanto, transversal o reconhecimento da necessidade de precauções específicas no armazenamento e manutenção dos mesmos. Estas indicações e recomendações devem ser fornecidas ao atleta, para este assegurar os cuidados necessários para conservar as qualidades do seu protetor bucal.

Ranalli (2002) salienta que os protetores devem ser avaliados regularmente para verificar a presença de distorções, perfurações ou ruturas, sendo limpos com água fria ou morna, pasta e escova dentária. Segundo Miller e Truhe (*cit. in* Wang e Pradebon, 2003) estes devem ser limpos com água fria e sabão, armazenados em recipientes fechados e enxaguados antes de serem guardados e imediatamente antes de serem reutilizados. Para Duarte (*cit. in* Wang e Pradebon, 2003), estes equipamentos devem ser guardados em caixas perfuradas, evitando exposição ao sol, o que provoca deformação; quanto à higienização: devem ser escovados com pasta dentífrica e lavados com água fria após cada utilização. O tempo de troca de cada protetor deve ser controlado com frequência, bem como a sua adaptação à boca, especialmente em crianças e adolescentes, devido à dinâmica de crescimento e transição de dentes decíduos para dentes permanentes.

Também Kramer *et alii.* (2005) fornecem instruções para o armazenamento e bom acondicionamento dos protetores: estudos bacteriológicos têm levado à recomendação de que os protetores bucais devem ser lavados com água e sabão imediatamente após o seu uso; secos completamente e armazenados numa caixa perfurada; devem ser desinfetados com um antisséptico leve (por exemplo clorexidina 0,2%) imediatamente antes de serem usados novamente.

Ainda, Santiago *et alii.* (2008) tecem algumas considerações sobre a conservação do protetor bucal, contrariando em aspetos a posição de outros autores já mencionados. As considerações mais importantes, sobre cuidados a ter para a conservação do protetor bucal, passam por:

1. Colocar o protetor molhado na boca;
2. Lavar, quando possível, com pasta dentífrica/sabão e escova não abrasiva;
3. Colocá-lo molhado numa caixa, deixando-o secar sozinho (a hidratação ajuda a manter a elasticidade);
4. Pode-se colocar num saco plástico com bola de algodão húmida;
5. O calor é mau para os protetores, por isso, não deixar ao sol nem em automóvel fechado;
6. Não dobrar quando se guarda;
7. Consultar o profissional de saúde oral quando surgirem problemas;
8. O protetor é individual, e não se deve partilhar com outra pessoa.

#### **4. Tipos de protetores bucais**

Tendo em conta o processo de fabricação, adaptação e retenção, os protetores bucais podem ser divididos em diferentes grupos. Contudo, independentemente do tipo, as características básicas que conferem a proteção contra lesões devem manter-se, obedecendo aos seguintes requisitos: cobrir todos os dentes e o osso alveolar do maxilar superior (à exceção do prognatismo); não interferir com a oclusão dos maxilares, respiração e fonação; não influenciar a performance do atleta; ter estabilidade e durabilidade; permitir boa adaptação; possibilidade de limpeza e desinfeção (Schulze, 2008).

Atualmente, os métodos de fabricação dos diferentes tipos de protetores bucais são bem distintos. Estes podem ser constituídos por uma simples camada de material ou duas,

com a combinação de uma camada dura e outra macia, bem como de materiais de diferentes cores. A tecnologia de fabricação emprega diferentes técnicas, entre as quais: vácuo, pressão, térmica, polimerização e fotopolimerização, ou uma combinação de técnicas (Jerolimov, 2010).

Os protetores bucais podem ser classificados em extraorais, intraorais ou combinados. Os protetores extraorais encontram-se associados ao capacete ou à cabeça do atleta, sob a forma de uma “cesta ou gaiola”, e são característicos do futebol americano. Os protetores intraorais são colocados no espaço interdental, e a sua forma corresponde à forma do arco dental, mais comumente da mandíbula superior à qual estão ligados. Os protetores orais combinados apresentam uma combinação de elementos extra e intraorais, conferindo proteção dos lábios e dentes (Jerolimov, 2010).

Os vários tipos de protetores bucais mencionados são de diferente qualidade e têm um papel importante na prevenção de lesões aos tecidos orofaciais. Contudo, os protetores bucais intraorais são considerados a proteção mais eficiente na prevenção de lesões orofaciais e temporomandibulares relacionadas com a prática desportiva. Estes subdividem-se ainda em três classes: classe I - pré-fabricados; classe II - “boil and bite” ou moldáveis pelo calor; e classe III - “costum-made” ou feitos à medida (Jerolimov, 2010).

**Classe I: protetores bucais pré-fabricados** – concebidos sob a perspectiva de que a mesma medida padrão se adapta a todas as bocas. São os mais amplamente utilizados, embora sejam os menos eficientes. Estão disponíveis no mercado, em lojas de desporto, em diferentes cores e tamanhos (pequeno, médio e grande) e são os de mais baixo custo (Santiago *et alii.*, 2008). São maioritariamente constituídos por borracha, cloreto de polivinil ou polietilenovinilacetato (**Figura 1**).



**Figura 1.** Protetor bucal pré-fabricado (Santiago *et alii.*, 2008).

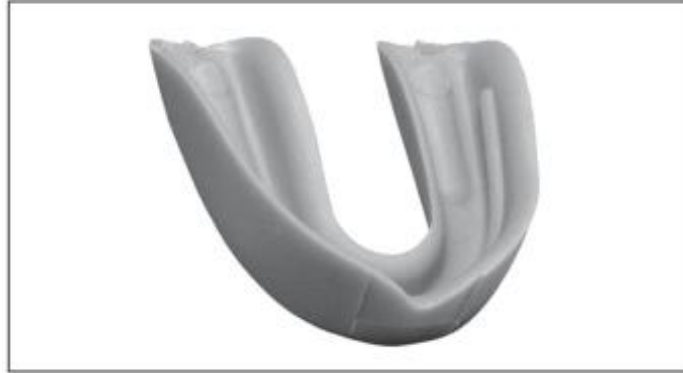Relativamente à posição, estes são fixos aos dentes do maxilar superior, sendo mantidos no lugar pela pressão dos dentes do maxilar inferior. Por conseguinte, funcionam sobretudo quando os arcos estão em oclusão, pelo que têm um efeito adverso sobre a respiração e concentração do atleta, oferecendo uma falsa sensação de segurança (Jerolimov, 2010).

De todos, estes protetores são os que permitem menor adaptação à arcada dentária e, portanto, apresentam maior potencial para obstruir a respiração e impedir a fonação (Antunez e Reis, 2010; Ribeiro *et alii.*, 2002). Pela expectável ineficácia, a maioria dos autores não aconselha o seu uso e supõe-se que o uso prolongado poderá estar relacionado com a ocorrência de patologia da articulação temporomandibular (Takeda *et alii.*, 2004).

A sua única vantagem é o baixo custo. Não há evidências da sua eficácia na redistribuição de forças de impacto, e existindo o risco de traumatismos dos tecidos moles por margens ásperas ou afiadas. Porque fornecem uma proteção limitada, os protetores pré-fabricados não devem ser recomendados. Infelizmente, devido ao seu custo ser menor, especialmente quando comprado em grande quantidade, e por não necessitar do cirurgião-dentista, muitos departamentos desportivos optam por este tipo (Ranalli, 1991).

**Classe II: protetores “boil and bite” ou “moldável pelo calor”** – dispositivos termoplásticos pré-fabricados que se adaptam e moldam na boca, depois de fervidos em água. Da mesma forma que os anteriores, podem ser comprados em lojas de desporto, existindo em diferentes cores e tamanhos e formas (Antunez e Reis, 2010; Santiago *et*

*alii.*, 2008). São feitos de silicone termoplástico ou polietilenovinilacetato e dirigidos a diferentes adaptações, tornando-se menos volumosos e mais confortáveis que os da classe I, pois o processo de fervura diminui a espessura (**Figura 2**).



**Figura 2.** Protetor bucal pré-fabricado termoplástico (Santiago *et alii.*, 2008).

Este tipo de protetores, apesar de pré-fabricados, podem também ser considerados personalizados, uma vez que, através do aquecimento do material, é possível revestir e moldar cada dispositivo à anatomia oral de cada atleta, requerendo, pois, a participação do atleta na sua moldagem (Jerolimov, 2010). As instruções para a confecção deste protetor bucal são fornecidas pelo fabricante, assim como a temperatura e o tempo de permanência em água quente (Craig e Powers, 2004). A sequência do procedimento é a seguinte:

- a) Colocar por 10 a 35 segundos o protetor em água a ferver (de acordo com o fabricante)
- b) Remover o protetor da água quente, introduzindo-o na água fria por 1-2 segundos e depois introduzi-lo na boca, centralizando em torno dos dentes
- c) Pedir para o atleta morder suavemente e sugar o ar e a saliva, pressionando a língua contra os dentes posteriores
- d) Manter o protetor na boca por 30 segundos antes de o remover
- e) Se não for obtida uma boa adaptação, o procedimento pode ser repetido

- f) Caso o protetor bucal esteja muito grande, podem cortar-se as extremidades para o tamanho adequado, antes de o colocar em água quente.

Preferencialmente, para a obtenção de melhores resultados, estes dispositivos deveriam ser adaptados por um profissional. Se forem bem adaptados, constituem-se uma proteção apropriada para as lesões orofaciais. A retenção na boca é geralmente assegurada, sobretudo no início, no entanto, a sua força de retenção diminui ao longo do tempo, diminuindo, também, a sua eficácia.

Este tipo de protetor é dos mais amplamente utilizados, sendo as suas principais vantagens o preço acessível e fabricação rápida. A possibilidade de interação com a respiração e fonação; o facto de se deformarem facilmente e a possibilidade de queimaduras constituem-se como desvantagens importantes (Ribeiro *et alii. cit. in* Anacleto, Schneiders e Santos, 2007).

Existe ainda um outro subtipo de protetores bucais de classe II, os quais são formados em moldes de gesso das mandíbulas dos atletas e não na boca, como os anteriormente mencionados. Para a sua fabricação, são necessários moldes de gesso da mandíbula superior e inferior do atleta. Uma adaptação mais precisa e otimizada destes protetores bucais é conseguida através de moldes de gesso num articulador (dispositivo que imita ambos os maxilares e os movimentos das articulações articulares). Estes são menos utilizados, pois requerem fabricação e adaptação de um profissional (Jerolimov, 2010).

**Classe III: protetores bucais “costum-made” ou feitos à medida** – dispositivos confeccionados em consultórios dentários ou laboratórios de próteses, feitos à medida para cada atleta. Garantem uma relação mais proporcional com a arcada dentária, melhor absorção de um golpe e distribuição de forças, garantindo assim uma maior adaptação e proteção. São fabricados a partir de materiais diferentes, incluindo placas de vinil, borracha, poliuretano com borracha, silicone, polietilenovinilacetato, resina termoplastificada, e são adaptados em moldes de alginato individuais (Anacleto, Schneiders e Santos, 2007).

Em comparação com os pré-fabricados ou os moldáveis pelo calor, este tipo de protetor apresenta um maior grau de retenção e aderência na cavidade oral, daí que seja também

o mais eficaz e confortável, dado que não obstrói a respiração nem dificulta a fonação, permitindo que o atleta se concentre sobretudo na atividade desportiva (Jerolimov, 2010). Consequentemente, permitem melhorar a sua *performance* e diminuem a fadiga muscular (Ranalli e Elderkin, 2006).

Estes protetores são necessariamente desenvolvidos por Médicos Dentistas, e especialmente recomendados para os atletas que utilizam aparelhos ortodônticos fixos (Canto, 1999). Bistulfi e Bistulfi (2000) defendem que o Médico Dentista deve conhecer qual o desporto para o qual o protetor será projetado, pois, dependendo do desporto e das características do atleta, a forma pode variar. Mais ainda, os autores enaltecem a importância de conhecer a idade do atleta, para reconhecer ou não a necessidade de deixar espaço para dentes em erupção, bem como o seu histórico em termos de saúde oral, como por exemplo, ferimentos dentários e contusões, para proteção em áreas específicas.

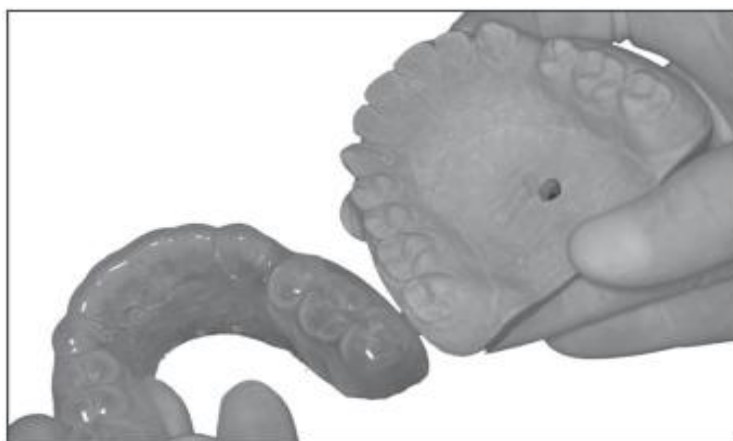
Lee-Knight *et alii.* (1991) relataram que os protetores personalizados asseguram um grau de proteção nas seguintes áreas:

- Dentes anteriores em impactos frontais
- Pontas das cúspides, superfícies oclusais e incisais em casos de impacto abaixo da mandíbula, quando esta é projetada contra a maxila
- Tecidos moles
- Cabeça do côndilo, disco e cápsula da ATM, no caso de impactos na mandíbula
- Corpo da mandíbula, evitando fraturas
- Crânio, reduzindo força que produzem concussão, dirigidas pela mandíbula.

Em relação as dimensões há divergências entre os autores. Padilha, Domey e Balikov (*cit. in* Wang e Pradebon, 2003) preconizam que os protetores bucais devem ter 3mm de espessura por vestibular, 2mm por palatino e 3mm em oclusal. Entretanto, Scott; Burke; Watts (*cit. in* Wang e Pradebon, 2003) relataram que os protetores bucais devem ter 3mm de espessura em vestibular, 2mm em oclusal, 1mm em palatino, e, por fim, Dias; Maia; Coto (2002), independente do tipo de protetor bucal, afirmaram que devem

encapsular os dentes da maxila até o 2º molar com dimensões de 3 a 4mm por vestibular, 2mm em palatino e 3mm em oclusal, terminar a 3 mm da gengiva marginal vestibular e 10 mm da gengiva marginal palatina. O dimensionamento geométrico do protetor pressupõe considerar as variações e os limites de espessuras nas regiões mencionadas.

Os protetores bucais “costum-made” podem ser monomaxilares ou bimaxilares (**figura 3**). Os primeiros ficam retidos sobre apenas um maxilar, geralmente o superior, exceto em casos de prognatismo, quando tem de ser retido sob o maxilar inferior. Os protetores bucais bimaxilares têm retenção em ambos os arcos dentários dos maxilares, com uma ou mais aberturas na sua parte central para que a respiração normal fique assegurada (Dias, Maia e Coto, 2002).



**Figura 3.** Protetor bucal "costum made" bimaxilar (Dias, Maia e Coto, 2002).

Quanto às técnicas de confecção dos protetores bucais “costum made”, em 1992, Ranalli e Guevara (*cit. in* Wang e Pradebon, 2003) propuseram um novo tipo de material para a confecção dos protetores bucais personalizados: o diacrilato de uretano fotopolimerizável, produto utilizado no reembasamento de próteses dentárias. Depois de obtido o modelo em gesso, o limite externo do protetor é marcado sobre o modelo, sendo então aplicada uma fina camada de material separador de moldagem e, em seguida, uma camada de 3 a 4 mm de diacrilato, sendo este fotopolimerizado, uniformemente, de 4 a 5 min. O protetor, após acabamento e polimento, deve permanecer em contato com o ar por um período de 6 a 8 horas, para que o odor residual do diacrilato seja removido. Ainda assim, sob este processo, o protetor bucal pode ficar com algumas áreas afinadas devido a características anatômicas dos modelos de gesso. Neste caso a termoplastificação de outra lâmina é desaconselhada, pois é difícil a união da primeira com a segunda. Para

solucionar este contratempo os autores recomendaram um procedimento laminar, em que duas lâminas sobrepostas são colocadas em um forno com temperatura entre 65°C e 70°C por 30 min. Estas lâminas tornar-se-ão viscosas e, com leve pressão manual, fundem-se. Podem ser usadas imediatamente ou armazenadas para uso posterior (Mil Ward e Jagger *cit. in* Wang e Pradebon, 2003).

Warenuik e Willinson, (1993), descreveram a técnica para confecção de protetores bucais personalizados no consultório clínico. Depois de obtido o modelo de trabalho, este é desgastado até que reste 20 mm do bordo incisal até a base. O modelo é então colocado em água corrente, que funciona como separador. Enquanto isto, o aquecimento da máquina termoplastificadora é ligado. Depois de 3 minutos, o modelo é retirado da água (remove-se o excesso de água com jato de ar) e então colocado na máquina onde uma lâmina de 3 mm de material protetor, já termoplastificada, é moldada sobre o modelo. Após o arrefecimento, o protetor é novamente desgastado para proceder ao acabamento. Se o atleta pretender uma tira para anexar ao capacete, basta aplicar spray isolante na tira de ligação e modelar sobre uma peça de papel alumínio na plataforma da unidade termoplastificadora.

Já Marosis (*cit. in* Wang e Pradebon, 2003) concluiu que a eficácia dos protetores bucais personalizados depende da qualidade da placa e da intimidade da adaptação desta com os dentes. Para confeccionar estes protetores, muitos Médicos Dentistas usam modelos em máquinas a vácuo de pressão quente, processo extremamente dispendioso. O autor apresenta uma técnica de confecção, baseada no modelo seco, processo que fica substancialmente mais barato. O modelo é obtido a partir de um molde em alginato, sendo de seguida desgastado até que surja um pequeno buraco no palato. A periferia do modelo deve ser eliminada, para criar um padrão livre para a sucção. Este modelo preparado deve ser deixado a secar cerca de 12 horas, em posição lateral. Uma tigela de borracha, com borda ligeiramente menor que o modelo, deve ser preparada com água gelada. O modelo é posicionado na máquina a vácuo e a placa adaptada. Logo após esta adaptação, o modelo é colocado na água fria, com a parte da placa voltada para baixo, sem humedecer o modelo. Desgastes iniciais são produzidos na placa ainda no modelo, o que vai permitir uma adaptação mais precisa. O modelo é depois totalmente imerso em água para facilitar a separação com a placa. Finalmente, pode ser processado o último acabamento, com o auxílio de um pano. Esta técnica possibilita uma menor

extensão do protetor na periferia, uma vez que a retenção é dada pela adaptação íntima dos dentes.

Existem, atualmente, dois métodos laboratoriais para a produção deste tipo de protetores: formação por vácuo ou laminação por pressão. A primeira é mais tradicional, recorrendo-se a uma máquina de vácuo, o que, por vezes, não permite obter a espessura oclusal adequada do protetor. Este problema pode ser minimizado através da técnica de laminação por pressão, em que é possível obter uma espessura padronizada, que permite melhor adaptação e retenção por períodos mais longos (ADA, 2007). A principal desvantagem dos protetores personalizados é o longo período de fabricação, com pelo menos duas visitas ao Médico Dentista, o que resulta em custos superiores em relação aos protetores de classe I ou II (Jerolimov, 2010).

Santiago *et alii.* (2008) apresentam uma lista de determinadas regras a cumprir antes da confeção de um protetor bucal personalizado, onde constam:

- Exame oral para confirmar a boa saúde oral
- Cáries recorrentes devem ser tratadas
- Cuidados e comunicação com o laboratório ao efetuar protetores para pacientes edêntulos
- Dispositivos protéticos devem ser retirados para o uso do protetor
- O local de fratura mandibular mais frequente é a área do 3.º molar incluso, pelo que se deve avaliar a necessidade de uma possível extração
- Qualquer área para erupção deve ser bloqueada no modelo antes do fabrico do protetor

Na fase clínica de adaptação do dispositivo na boca, os seguintes passos devem ser efetivados:

- a) Recortar pela zona superior do vestíbulo, a cerca de 3 mm do bordo gengival, desobstruindo freios e inserções musculares
- b) Experimentar a adaptação na boca, confirmando a inexistência de báscula
- c) Cortar locais do protetor que possam interferir com freios labiais

- d) Em seguida, se tudo estiver bem, aquecer em água quente para que fique ligeiramente moldável, para colocar na boca, adaptando a zona vestibular por pressão com os dedos na face e mordendo de forma a criar edentações
- e) Os bordos do protetor devem ter um acabamento e polimento com brocas de peça de mão, de tungsténio de grão fino e pedra-pomes húmida.

Ainda, de acordo com os mesmos autores, durante a confeção devem ser cumpridos e respeitados vários aspetos. Um dos mais importantes é cobrir todos os dentes do maxilar superior, de forma a ser retentivo, estável e com distribuição de forças mais eficaz, bem como cobrir o palato (no mínimo, deve entrar 4 a 6 mm no palato). Mais ainda, deverá ter uma extensão posterior máxima sem provocar o vómito. Segundo Yamanaka *et alii.* (*cit. in* Santiago *et alii.*, 2008), devem estender-se distalmente até ao segundo molar, pelo menos, para garantir eficácia na absorção e dispersão da força traumática. No caso das zonas desdentadas, todo o rebordo alveolar deverá ser recoberto. A adaptação deverá ser correta, para que o protetor fique estável, sem báscula e retentivo. A superfície oclusal não deverá ter rugosidades, mas apenas as edentações para permitir maior estabilidade da mandíbula. Deverá interferir o mínimo com o espaço livre (3 a 4 mm, máximo 5 mm de espessura) de forma a evitar dores musculares por ativação do reflexo miotático, dificuldade em deglutir saliva e desconforto. Todos os ângulos deverão ser arredondados, de forma a não traumatizar a mucosa. É imperativo que o protetor tenha forma de cunha, assegurando uma respiração e discurso corretos, permanecendo no local de forma confortável.

## **5. Grau de proteção conferido pelos diferentes protetores bucais**

De uma forma global, pode considerar-se que os protetores bucais mais eficazes são os personalizados ou “costum made”, pois, para além da segurança que conferem na prática desportiva, não interferem na respiração do atleta e permitem a ingestão de líquidos, garantindo melhor rendimento físico. Para além disso, Lee-Knight *et alii.* (1991), salientam que este tipo de protetor reduz a transmissão direta da força de impacto da mandíbula ao crânio, ao promover uma pequena separação e mudança na posição da cabeça do côndilo em relação à fossa glenoide, redução de força que chega a

50%. Comparativamente, os protetores de classe I e II apresentam algumas desvantagens, como má adaptação à cavidade oral, interferindo na fala e na respiração do atleta, conferindo-lhe menor proteção e segurança. De acordo com Santiago *et alii.* (2008), nos desportos que exigem um maior e mais frequente contacto e confronto físico, será aconselhada a maior eficácia possível, e, assim sendo, o protetor “custom-made” é o mais aceitável e recomendado. Por outro lado, noutros desportos, em que o contacto seja menos evidente, e por razões unicamente económicas, alguns autores sugerem o uso de um dos outros tipos de protetores.

Também, Hodges (1996) discutiu e comparou as vantagens de um protetor bucal “costum made”, multilaminado em polietilenovinilacetato, comparativamente aos demais. O autor baseou-se no conceito de que a função básica de um protetor bucal é a absorção e distribuição de forças, bem como a resistência à deformação. Criticou o protetor “boil and bite” pois o mesmo não oferece real proteção e uma mínima adaptação, defendendo que uma força de 3 gramas é o suficiente para o tirar da sua posição original. Já em relação aos protetores pré-fabricados, os “costum made”, estes oferecem igualmente mais proteção, tanto na redução de fraturas, laceração dos tecidos moles, como protege a mandíbula e o côndilo, reduzindo o risco de lesões no pescoço e no sistema nervoso central.

Barberini (*cit. in* Anacleto, Schneiders e Santos, 2007) conduziu um estudo onde foi avaliada a influência do uso dos diferentes tipos de protetores bucais no rendimento físico de atletas, tendo sido quantificada a ventilação pulmonar, o consumo de oxigénio e produção de dióxido de carbono aquando da prática de desporto. Os protetores utilizados foram da classe II e III. Os exames realizaram-se em três grupos de atletas: sem protetor bucal, com protetor tipo II e com protetor tipo III. Os resultados demonstraram que “os atletas que utilizaram os protetores do tipo III tiveram um desempenho melhor quanto ao consumo e equivalente ventilatório de oxigénio, chegando a um rendimento equivalente aos atletas sem protetor” (Barberini, 2003 *cit. in* Anacleto, Schneiders e Santos, 2007, p. 1594).

Também, Arent, McKenna e Golem (2010), estudaram o efeito dos protetores bucais “costum made” na resistência muscular e na potência anaeróbica. Os autores verificaram que estes dispositivos possuem potencial para ter impacto no desempenho desportivo em várias áreas relacionadas com a potência máxima. Concluíram ainda que, em comparação com os “boil-and-bite”, os atletas com protetores “costum made”

obtiveram melhores resultados em várias modalidades desportivas. Tais resultados corroboram e demonstram a eficácia dos protetores “costum-made” sobre os restantes.

Similarmente, Machado e Cervaens (2011) revelaram que o uso de protetores bucais tem influência significativa na performance dos atletas, a vários níveis. Comparando os diferentes tipos de protetores, referem que os “costum made” apresentaram maior eficácia quando comparados com os “moldáveis pelo calor”. Os autores apontam ainda lacunas existentes na determinação da influência dos protetores bucais na performance, não só muscular, mas também ventilatória dos atletas.

Patrick, Noort e Found (2005) realizaram uma revisão de literatura sobre protetores bucais e materiais que os constituem, e propuseram uma escala de proteção oferecida pelos diferentes tipos de protetores. Segundo a mesma, os protetores pré-fabricados são os que oferecem menor proteção, seguidos dos moldáveis pelo calor. Os “costum made” foram os que ofereceram maior proteção contra traumas e concussões. A **Tabela 2** apresenta a ordem sugerida pelos autores da escala de proteção oferecida por diferentes protetores.

**Tabela 2.** Graus de proteção

<b>Grau de proteção</b>	<b>Características</b>
<b>10</b>	Objetivo final: grau 8 e 9 combinados
<b>9</b>	Protetor bucal que tenha passado por um teste instrumentado eficaz para avaliar protetores bucais
<b>8</b>	Protetor bucal personalizado feito com um design e materiais melhorados
<b>7</b>	Protetor bucal personalizado com materiais melhorados
<b>6</b>	Protetor bucal personalizado novo
<b>5</b>	Protetor bucal personalizado com espessura insuficiente
<b>4</b>	Protetor bucal personalizado, 2 - 5 anos de utilização
<b>3</b>	Protetor bucal personalizado, > 5 anos de utilização
<b>2</b>	Protetor bucal moldável pelo calor
<b>1</b>	Protetor bucal pré-fabricado
<b>0</b>	Sem protetor bucal

Fonte: Patrick, D., Noort, R. e Found, M. (2005). Scale of protection and the various types of sports mouthguard. *Brazilian Journal of Sports Medicine*, 39, pp.278–281.

De acordo com a ordem proposta, não usar um protetor bucal (grau 0) oferece claramente a menor proteção, pelas razões óbvias de maior risco de fraturas, lacerações, concussões e outras lesões em toda a estrutura oral e estruturas adjacentes.

Os protetores bucais pré-fabricados (grau 1) aparecem de seguida na ordem de classificação. Como foi referido anteriormente, estes protetores bucais não oferecem segurança e proteção efetivas, podendo transmitir uma falsa sensação de segurança no atleta, e facilmente saem da sua posição, apresentando perigo de asfixia.

Protetores bucais moldáveis pelo calor (grau 2) são geralmente considerados como sendo melhores do que protetores bucais pré-fabricados, no entanto, o processo de ajuste e adaptação não é também o mais adequado. Para além disso, se o protetor bucal for mordido com força durante o processo de adaptação, a espessura oclusal pode ser suficientemente reduzida para comprometer a sua proteção, desde logo limitada.

Um antigo protetor bucal personalizado, com mais de 5 anos (grau 3) terá perdido muito de suas propriedades iniciais e, portanto, não ser suficientemente eficaz no caso de um impacto. A proteção conferida por estes torna-se reduzida, pelo desgaste na superfície oclusal, tornando-o demasiado fino para evitar a concussão. Após muitos anos de uso, estes podem também não se adaptar muito bem, e fatores como dentes extraídos, desgastados ou restaurados nesse período temporal devem ser tidos em conta.

Protetores bucais personalizados com uso entre 2 e 5 anos (grau 4) podem apresentar alguns ou todos os mesmos problemas dos protetores com mais de 5 anos, dependendo da quantidade de utilização e / ou de abuso que tenham recebido bem como de quanto a dentição do atleta se tenha alterado.

Um protetor bucal feito sob medida recentemente (grau 6) oferece a melhor proteção contra o trauma e concussão. No entanto, deve ser feito corretamente e em conformidade com as diretrizes determinadas em relação à espessura e cobertura da dentição; se o protetor bucal é muito fino (grau 5) haverá insuficiente espessura para oferecer proteção adequada.

Os restantes graus de proteção fazem referência a determinadas áreas que podem ser desenvolvidas para melhorar a confecção dos protetores bucais.

Protetor bucal personalizado com materiais melhorados (grau 7), incluem materiais que se revelam mais eficazes na absorção de impactos repetidos e transferência de menos energia para os dentes, mandíbulas e cérebro.

A produção dos protetores bucais personalizados feito com um design e materiais melhorados (grau 8) baseiam-se no facto de o design dos protetores não se ter alterado significativamente com a sua evolução, sendo limitada por determinados parâmetros. Contudo, cada vez mais é necessário ter em consideração os fatores de risco que cada atleta apresenta, nomeadamente a proteção de dentes específicos com base na sua história clínica, e no sentido de promover a máxima proteção e prevenção de concussões ou de outras lesões.

Os testes instrumentados eficazes para avaliar protetores bucais (grau 9) são necessários para que novos protetores bucais possam ser efetivamente testados. Este teste deve ser instrumentado de modo a que um índice quantificável de proteção possa ser desenvolvido. Ao combinar os graus 8 e 9, espera-se obter um protetor bucal de proteção e eficácia máxima.

Na discussão dos resultados da sua análise, os autores salientam que os protetores bucais são diferentes e os atletas precisam estar cientes dos seus vários recursos de proteção. A apresentação aos atletas de um sistema de classificação dos protetores bucais como a apresentada, permitiria uma escolha mais informada, de forma a que os protetores bucais com menor eficácia na proteção contra lesões fossem menos usados, ao contrário dos personalizados. Somente através da educação e consciência da eficácia de protetores bucais os atletas podem fazer uma escolha informada e optar pelo melhor protetor disponível.

## **6. Protetores bucais na prevenção de lesões**

Na prática desportiva, profissional ou recreativa, o risco de lesões deve ser limitado ou completamente diminuído, sempre que possível. De facto, a maioria de lesões desportivas ocorre a partir de razões previsíveis e, portanto, medidas preventivas devem ser implementadas. Relativamente ao risco de lesões orofaciais, o uso de protetores bucais constitui-se uma medida preventiva primária eficaz (Jerolimov, 2010).

A importância e necessidade do uso do protetores bucais fica evidente ao analisamos as estatísticas da ADA. Já em 1991, estimou-se que aproximadamente 200.000 jogadores, por ano, teriam evitado algum tipo de trauma intraoral, apenas com o uso de protetor (Wang e Pradebon, 2003). De facto, os atletas que praticam desporto de contato apresentam 10% mais probabilidade de sofrer lesões orais, e 45% mais probabilidade de

sofrer as mesmas durante sua carreira desportiva (Miller e Truhe *cit. in* Wang e Pradebon, 2003).

Na proteção da articulação, o uso do protetor permite que a mandíbula se separe do maxilar, o que previne os côndilos se dirigirem para trás e para cima na cavidade glenoide, colocando a mandíbula numa posição menos suscetível para a contusão articular. Pode reduzir também a pressão intracraniana e a deformação óssea ocasionada pelos golpes (Santiago *et alii.*, 2008).

Inúmeros autores, ao longo dos anos, têm vindo a avaliar o número de lesões orofaciais ocorridas durante a prática de desportos. Já em 1964, Stenger *et alii.* (*cit. in* Coto, 2006) estudaram por cinco anos as lesões na cabeça e pescoço numa equipa de jogadores de futebol americano. Durante a temporada em que se usaram protetores bucais, verificou-se uma diminuição de lesões dentárias, da cabeça (concussão) e do pescoço. Os autores relataram ainda o caso de um jogador que referia dores na ATM, que desapareceram após o uso do protetor. Alguns jogadores foram submetidos a radiografias laterais da cabeça e pescoço, com e sem o protetor bucal colocado. Constataram que o côndilo mandibular, quando o protetor está posicionado no arco dental, fica mais afastado da cavidade glenoide, minimizando assim o impacto e a sua intrusão no crânio.

Sane, Lindqvist e Konito (1988), realizaram uma pesquisa na Finlândia, entre 1979 a 1985, tendo registado 2773 acidentes durante jogos de basquetebol; cerca de 6,7% destas lesões localizaram-se na região orofacial; destas, 90% afetam a dentição, os restantes foram lacerações e fraturas.

McNutt *et alii.* (1989 *cit. in* Souza, 2010) publicaram um estudo no qual o principal objetivo foi determinar a extensão do uso de protetores bucais a ocorrência e tipo de lesões orais associadas ao seu uso. Do total de atletas que sofreram algum tipo de lesão oral, 75% não usava protetor bucal. Os autores constataram que os atletas que não usavam protetores bucais apresentaram 60% mais probabilidade de apresentar uma lesão no tecido duro. Nos casos de concussão, 56% ocorreram quando o atleta não estava munido de proteção bucal.

De acordo com Dias, Maia e Coto (2002), o uso correto dos protetores bucais diminui em 90% o risco de lesões na região anterior da maxila, além de prevenir laceração de língua, lábios e face, e diminui danos nos dentes posteriores e trauma nos maxilares. Takeda *et alii.* (2004), verificaram num estudo, que nos desportos profissionais, a

utilização de protetores bucais tem sido estabelecida, no entanto, em termos gerais, a sua aceitação e utilização em desportos amadores e de lazer é baixa (cerca de 6%), sendo que 25% de todos os traumatismos dentários verificados ocorreram neste tipo de desporto. A maioria das atletas apenas utiliza protetores bucais após a ocorrência de uma lesão.

Barberini, Aun e Caldeira (2002) conduziram um estudo com a proposta avaliar a frequência, o tipo e as dificuldades de utilização dos protetores bucais por atletas de alguns desportos de contato durante as competições. Os resultados mostraram que dos 760 atletas entrevistados, cerca de 60% não usaram protetores bucais e 40% utilizaram protetores bucais durante as competições. Destes, 34% usaram o protetor de classe I, 50% usaram os de classe II (feitos na boca) e somente 16% usaram o tipo III (feito sobre medida). 66% dos atletas tiveram dificuldade na sua utilização, sendo que a dificuldade de respiração afectou 50% dos atletas. Cerca de 73% dos atletas já tinham apresentado alguma lesão prévia tais como: lesões de tecidos moles (60%), traumatismo de dentes (16%), fratura mandibular (9%) e as lesões orofaciais combinadas (15%).

Nas lesões orais na prática desportiva, os incisivos centrais superiores são os mais frequentemente afetados daí que os protetores sejam geralmente construídos para o arco maxilar (Takeda *et alii.*, 2004). Contudo, quando um protetor bucal detém proteção oclusal insuficiente, o atleta apresenta risco de desenvolver uma fratura maxilar aquando do impacto. Tal é possível se o protetor bucal for fabricado ou adaptado incorretamente. Além disso, os protetores podem perder capacidade de proteção oclusal devido a desgaste durante a utilização. Um problema adicional do uso de um protetor bucal com proteção oclusal insuficiente é a possibilidade de o atleta desenvolver lesão da articulação temporomandibular por uso crónico (Takeda *et alii.* 2004). Também Murakami *et alii.* (2008) salientam que, embora a frequência de fraturas esteja diminuída com o uso de tal dispositivo, muitos atletas reportam dor e disfunção da articulação temporomandibular depois de usar um protetor bucal, inclusivamente nas situações em que este equipamento é elaborado sobre o molde dos dentes do atleta (protetor “costum made”), dado que a oclusão da boca pode afetar a sua posição, por alterar o contato entre as diversas estruturas.

Tendo por base os dados apresentados, verifica-se que os atletas que usam protetor bucal apresentam muito menos lesões orais associadas à prática desportiva do que os que não usam, uma vez que mantêm os dentes juntos mantendo, assim, uma estabilidade

maxilar, resistindo ao deslocamento articular (Okeson, 2008). Contudo, o uso inadequado ou prolongado de protetores bucais pode também conduzir a determinadas lesões ao nível da articulação temporomandibular.

Embora seja amplamente aceite que os protetores bucais diminuam a incidência de traumatismos dentários, existe ainda uma controvérsia entre os profissionais de medicina desportiva quanto à eficácia deste equipamento na redução da incidência ou gravidade de desportos relacionados com a concussão cerebral. Alguns estudos afirmam que estes podem não diminuir a severidade da concussão (Mihalik *et alii.* 2007). Contudo, outros sugerem que os protetores (“custom-made”) podem diminuir a taxa de contusões, a pressão intracraniana e deformação do cérebro (Hickey *et alii.* 1967). Para Mihalik *et alii.* (2007) tais conclusões foram tiradas, no entanto, sem realmente medir o grau de disfunção neurocognitiva em atletas após concussão relacionada com o desporto. Os mesmos autores realizaram um estudo com o objetivo de determinar se o uso de protetor bucal reduz a deficiência cognitiva e sintomática que seguem um episódio de concussão. Foram colhidos dados de base da pré-temporada como parte de um programa clínico em curso, em que se usou um teste neurocognitivo computadorizado para avaliar várias faculdades da função cerebral e sintomas relatados no momento do teste. Foram seguidos 180 estudantes atletas que tinham sofrido um episódio de concussão. Estes foram separados em dois grupos: os que relataram o uso de protetores bucais e os que não o fizeram. Foram realizados testes neurocognitivos, utilizando o Teste de Avaliação Imediata Pós-concussão. Os resultados revelaram que os déficits neurocognitivos no momento da primeira avaliação dos atletas não diferiram entre os utilizadores de protetor bucal e os não-utilizadores, sugerindo que o uso de protetor bucal tem pouco impacto na redução da gravidade da disfunção cognitiva e no aparecimento dos sintomas após traumas na cabeça relacionados com o desporto. Embora tenha sido revelado neste estudo que o uso de protetores bucais não diminui a gravidade da concussão, é importante notar que a sua utilização é primordial na redução de traumas maxilofaciais e dentários.

Barth, Freeman e Winters (2000) estudaram a evolução dos casos de concussão ocorridos durante a prática desportiva. Os sintomas pós-concussão, no período entre seis a oito meses, incluíram: dor de cabeça, náuseas, depressão, ansiedade e frustração. Os autores constataram que 22% dos 550 jogadores entrevistados apresentaram algum tipo de lesões na cabeça e pescoço em todo o seu percurso desportivo. O fator que mais

determina a severidade das lesões no futebol americano é a velocidade da bola, que pode chegar a uma velocidade de 120 Km/h, podendo causar danos graves com consequente repercussão neuropsicológica no decorrer da carreira. Os autores concluíram, pois, que o uso de protetor bucal minimiza intervenções, custos e problemas psicológicos e cognitivos que uma lesão na cabeça ou pescoço pode acarretar.

Apesar de não se ter encontrado nenhum estudo experimental controlado que evidencie ou refute a ideia de que um protetor por medida reduz a capacidade de ter uma concussão, a verdade é que, evidências sugerem que o uso do protetor pode ter um papel fundamental neste aspeto (Jackson e Winters, 2001). Tal deve-se ao facto de a força exercida na mandíbula por um traumatismo ser transmitida aos ossos do crânio, que rodeiam o cérebro e, a presença de um protetor, pode assim produzir o efeito de uma concussão. O protetor pode amortecer esta transmissão absorvendo e dispersando as forças, reduzindo a pressão intracraniana e a respetiva deformação óssea. Os traumatismos neurológicos são prevenidos por o protetor, ao manter os maxilares separados e por agir como amortecedor de choques, prevenindo deslocamento para cima e para trás dos côndilos mandibulares contra a base do crânio (Sheer, 2001).

Embora os benefícios e vantagens do uso de protetores estejam identificadas e reconhecidas, alguns autores interessaram-se pelas causas subjacentes ao não uso deste equipamento de proteção.

Yamada *et alii.* (1998), apresentaram os resultados de uma investigação acerca das lesões orais e a perceção da importância do uso de protetores bucais entre atletas do futebol e rugby. Do total de 2670 atletas, apenas sete relataram não ter nenhum problema na utilização de protetores bucais, sendo os principais problemas mencionados pelos restantes os seguintes: interferência na fala e respiração, desconforto, salivação, dificuldade de concentração, sabor desagradável, má adaptação, fraca durabilidade e dor nos dentes. Destes atletas, a maioria (81,8%) referiu que o uso de protetor era desnecessário.

Já, Futaki e Motta (2000) revelaram, no seu estudo já mencionado anteriormente, que as principais causas apontadas para o não uso de protetores bucais incluíram a falta de informação, a ideia pré-definida de este não ser necessário, o incómodo provocado pelos

mesmos, a ideia do baixo risco de acidentes associada à prática desportiva recreativa, a interferência com a respiração, concentração e condições financeiras, entre outras.

Também, Badel, Jerolimov e Pandurić (2007) reportaram alguns dos fatores importantes que afetam a aceitação dos atletas no uso de protetores bucais. Os autores identificaram: o reflexo de vômitos, a interferência com a fala e respiração, o desconforto, a diminuição da retenção com protetores bucais pré-fabricados ou moldáveis pelo calor, entre outros.

### **7. Uso de protetores bucais em diferentes práticas desportivas**

Todas as atividades desportivas têm um risco associado de lesões orofaciais, quer seja devido a quedas, colisões, contato com superfícies duras, ou contato com equipamentos relacionados com o desporto. Apesar de, na década de sessenta, a eficácia dos protetores bucais ter sido bastante reconhecida e decretada obrigatoriedade do seu uso no boxe e futebol americano, tal não incentivou as autoridades de muitos outros desportos a introduzir precocemente o seu uso.

Em 1996, nos EUA, a “Academy for Sports Dentistry” apresentou uma lista de quarenta desportos nos quais o uso de protetor bucal seria vantajoso para os atletas. Nesses desportos, inclui-se, entre outros: boxe, basquetebol, andebol, artes marciais em geral, hóquei patins e em gelo, futebol, ciclismo, equitação, motocross, futebol americano, rugby (Padilla *et alii. cit. in* Barberini, Aun e Caldeira, 2002). Esta entidade considerou que o uso deste equipamento devia ser obrigatório, enquanto medida preventiva, nos seguintes desportos de contato: futebol americano, boxe, hóquei no gelo e artes marciais, sendo nos restantes altamente aconselhado (Barberini, Aun e Caldeira, 2002).

Na Finlândia, Sane e Ylipaavalniemi (1988), publicaram um artigo com o propósito de avaliar a ocorrência de lesões dentárias em desportos de contato, nomeadamente, futebol americano, basquetebol, andebol, hóquei no gelo e futebol. Do total de lesões verificadas, 77,8% afetaram as estruturas dentárias. Dos desportos considerados, constatou-se uma menor incidência de lesões orais no futebol americano. Os autores defendem que tal fato se deverá à obrigatoriedade do uso deste equipamento de proteção no desporto em questão.

Assim como, Flanders e Bath (1995), realizaram um estudo sobre a incidência de lesões orofaciais no desporto. O estudo reportou todas as lesões orofaciais verificadas nas

equipas de basquetebol e futebol americano das escolas secundárias de Illinois, no período de um ano. Do total de 940 atletas, todos os praticantes de futebol americano usavam protetores bucais e nenhum dos praticantes de basquetebol revelou usar. As lesões orofaciais no basquetebol representaram 34% do total de lesões, e no futebol americano 0,07% do total de lesões. Perante estes resultados, os autores concluíram que, comparativamente ao futebol americano, se verificava uma alta incidência de lesões orofaciais no basquetebol, lesões essas que poderiam ser prevenidas ou minimizadas pelo uso de um protetor bucal.

Em 2000, foi desenvolvido um índice preditivo para identificar os fatores de risco envolvidos em vários desportos. Este índice é baseado num conjunto definido de fatores de risco que predizem a hipótese de lesão, incluindo informações demográficas (idade, género, oclusão dentária), equipamentos de proteção (tipo/uso), velocidade e intensidade do desporto, nível de atividade e tempo de exposição, nível de treino e tipo de organização desportiva, se o jogador é um foco de atenção ou não num desporto de contacto, a história de lesões desportivas e a situação do atleta (por exemplo, competição ou treino). Fatores de risco comportamentais (por exemplo, hiperatividade) também têm sido associados significativamente com lesões afetando a face e / ou dentes ou outras estruturas (American Academy of Pediatric Dentistry, 2000).

Fernandes (2005), salienta que, no Brasil, o único desporto a adotar o uso obrigatório do protetor bucal é o boxe, com adesão total dos atletas. Apesar da obrigatoriedade e da importância os lutadores ainda não escolhem o protetor mais eficaz, normalmente optando pelo protetor bucal tipo I. Esta escolha do protetor bucal economicamente mais viável (tipo I e II) ocorre também em outros desportos, principalmente de contato como jiu-jitsu, karatê e judo.

Santiago *et alii.* (2008) apresentam, com base noutros autores, referência a alguns dos desportos em que é recomendado ou obrigatório o uso de protetores bucais, e os traumas orofaciais mais frequentemente descritos nas mesmas. De acordo com os autores, nas artes marciais (karaté, kung-fu, kickboxing) as lesões mais documentadas incluem a laceração dos tecidos moles (lábios, bochecha e/ou língua). No futebol, rugby, hóquei em patins e hóquei no gelo, futebol americano e polo aquático, as lesões mais frequentemente descritas atingem a ATM, os maxilares e/ou os dentes, incluindo fraturas, luxação e avulsão.

Independentemente do tipo de desporto, verifica-se, com base nos dados anteriores, que o uso de protetores bucais deve ser uma prática fortemente recomendada e, se possível, de carácter obrigatório nas diferentes modalidades desportivas, em prática competitiva ou recreativa.

## V - PROTETORES BUCAIS EM ORTODONTIA

A prevenção e o tratamento das lesões no desporto são fundamentais para a saúde e bem-estar do atleta, que deve ser avaliado no âmbito multidisciplinar. Assim, dentro da Medicina Dentária desportiva, verifica-se a necessidade de uma equipa de profissionais das mais diversas especialidades da Medicina dentária como: periodontia, endodontia, ortodontia, cirurgia e cirurgia oro-maxilo-facial. (Bicheri, 2006).

De acordo com Yamata, Sawaki, e Ueda (1997), a presença de aparelhos ortodônticos fixos potencia os traumas orais, tais como lacerações, contusões nos lábios e bochechas provocadas por um impacto e consequente contacto entre a mucosa e o aparelho. O uso de aparelho ortodôntico constitui, pois, mais uma indicação para utilização do protetor bucal. Isso porque os “brackets” do aparelho ortodôntico, em contacto com os tecidos moles da boca, facilitam cortes e lacerações. O protetor bucal, portanto, oferece proteção.

A maior parte das correções ortodônticas ocorre imediatamente antes ou durante o período da adolescência, sendo este também o período em que se verifica um pico de traumatismos em atividades desportivas (Santiago *et alii.*, 2008). Os protetores bucais elaborados em laboratório a partir de modelos das arcadas dentárias (“costum made”), são os mais adequados, pois promovem uma melhor dissipação e amortecimento de forças e tornam-se mais confortáveis, por se encontrarem melhor adaptados (Santiago *et alii.*, 2008).

Nas crianças e adolescentes, pelo facto de, durante o tratamento ortodôntico, os dentes mudarem de posição, as impressões efetuadas previamente para um protetor executado em laboratório, podem não corresponder à realidade aquando da entrega do respetivo protetor. Para evitar tal dificuldade, um método indicado inclui, durante a confeção deste equipamento, a criação de um espaço que possa compensar os movimentos dentários futuros. Assim, a longevidade do protetor bucal poderá ser aumentada (Croll e Castaldi *cit. in* Wang e Pradebon, 2003). Se esta estratégia não for implementada, recomenda-se que os protetores bucais em atletas com aparelho ortodôntico fixo devem ser substituídos com frequência, para permitir a movimentação dentária. Nestas situações específicas, quando o atleta utiliza aparelho ortodôntico fixo, alguns Médicos Dentistas recomendam a utilização de protetores de classe I ou II, pelo simples fato de estes permitirem um maior tempo de utilização do que os personalizados.

No caso específico dos pacientes em tratamento ortodôntico, por ser necessário elaborar mais do que um protetor por ano, coloca-se a questão dos custos. Santiago *et alli.* (2008) referem que é fundamental alertar os pais para os benefícios destes dispositivos os quais, ao evitarem tratamentos mais dispendiosos em caso de fraturas/avulsão dentária, poderão ser vistos como um bom investimento no futuro. Por outro lado, falta aos agentes desportivos motivarem mais os atletas para o uso deste dispositivo de proteção. Cabe aos Médicos Dentistas prever se o paciente está em risco de trauma durante atividade desportiva, e informar para os benefícios destes dispositivos.

No caso de o atleta utilizar aparelho ortodôntico fixo, enfatiza-se a necessidade de protetor bucal bimaxilar. Também nestes casos, na confeção do protetor bucal, os brackets e os arames ortodônticos devem ser recobertos com cera utilizada antes da moldagem, para que o modelo possa ser levado ao aparelho a vácuo já com o alívio e aí então, fabricado o protetor (Scheer, 2001).

No trabalho desenvolvido por Croll e Castaldi (1996), os autores propuseram, ainda, uma técnica de confeção de protetores personalizados para pacientes com aparelho ortodônticos, através da qual é possível um maior tempo de uso, variando de 6 a 8 meses, antes da necessidade da troca. Os autores salientaram, no seu estudo, que atletas com aparelhos ortodônticos revelaram que o uso de protetores obtidos a partir desta técnica possibilita maior conforto do que os protetores pré-fabricados.

Também Yamada, Sawak e Uedaum (*cit in* Wang e Pradebon, 2003) reconheceram as dificuldades que o uso de protetores bucais em atletas com aparelho ortodôntico pode representar, classificando a sua utilização como “um grande problema” (Wang e Pradebon, 2003, p.25). Estes autores sugeriram uma técnica para confeção do protetor bucal em pacientes que usam aparelho ortodôntico. Através desta técnica, o protetor deve ser ajustado a cada 2 ou 3 semanas de modo a permitir a movimentação ortodôntica (Yamada, Sawak e Uedaum *cit in* Wang e Pradebon, 2003).

## VI – CONSIDERAÇÕES FINAIS

A realização desta monografia permitiu reconhecer a importância do uso dos protetores bucais na prática desportiva, de caráter competitivo ou recreativo, bem como a necessidade de promoção deste equipamento protetor nas mais diversas modalidades desportivas. A Academia de Medicina Dentária Desportiva em 1998, aprovou uma declaração onde salienta que a expressão "protetor bucal" deve ser substituída pela terminologia "protetor bucal adaptado apropriadamente" e que o protetor deve conter: adequada espessura em todas as áreas para proporcionar redução das forças de impacto; adaptação retentiva e que não se desloque sob impacto; considerações sobre a fala devem ser ajustadas às exigências do atleta; o material do protetor deve ter a aprovação da U. S. Food and Drug Administration e a duração de seu uso deve ser igual à de jogo (Ranalli, 2002).

O dano ou a perda de um dente, a fratura óssea, ou outras lesões mais graves associadas ao desporto, conduzem a inúmeros custos consequentes, não só económicos, mas também perdas funcionais e estéticas e danos anatómicos por vezes irreversíveis. Frequentemente, o custo de um protetor bucal de boa qualidade e bem adaptado pode ser substancialmente menor que o custo do tratamento de lesões de traumas orofaciais. A grande finalidade de qualquer protetor bucal é, pois, absorver o impacto durante as atividades, minimizando a probabilidade de danificar parcial ou totalmente o sistema estomatológico e evitando a laceração de lábios, bochechas, língua e perdas de elementos dentários. A Academia Americana de Medicina Dentária Desportiva concorda com este conceito, afirmando que existe uma redução de até 80% das possibilidades de lesões ortodentárias durante a realização da atividade física quando se utiliza protetores bucais.

O melhor material para o fabrico de protetores bucais, e o mais utilizado, é o polietilenovinilacetato. Este engloba na sua composição, vinil de acetato, de natureza não tóxica, apresenta boa elasticidade, é fácil de produzir e permite a inclusão de camadas duras ou moles, o que torna este material muito aceitável para a confeção destes dispositivos (Westerman, 2002; Waked, Lee e Caputo, 2002). Tendo em conta o processo de fabricação, adaptação e retenção, os protetores bucais podem ser divididos em diferentes grupos. Contudo, independentemente do tipo, as características básicas que conferem a proteção contra lesões devem manter-se, obedecendo aos seguintes requisitos: cobrir todos os dentes e o osso alveolar do maxilar superior (à exceção do

prognatismo); não interferir com a oclusão dos maxilares, respiração e fonação; não influenciar a performance do atleta; ter estabilidade e durabilidade; permitir boa adaptação; possibilidade de limpeza e desinfecção (Schulze, 2008). Tendo em conta estas características, pode considerar-se que os protetores bucais mais eficazes são os personalizados ou “costum made” (Lee-Knight *et alii.*, 1991). O que vai de encontro ao estudo realizado por Arent, McKenna e Golem, em 2010, que estudaram o efeito dos protetores bucais “costum made” na resistência muscular e na potência anaeróbica, e verificaram que em comparação com os “boil-and-bite”, os atletas com protetores “costum made” obtiveram melhores resultados em várias modalidades desportivas. Tais resultados corroboram e demonstram a eficácia dos protetores “costum-made” sobre os restantes.

Similarmente, Machado e Cervaens (2011) revelaram que o uso de protetores bucais tem influência significativa na performance dos atletas, a vários níveis. Comparando os diferentes tipos de protetores, referem que os “costum made” apresentaram maior eficácia quando comparados com outros.

O uso de aparelho ortodôntico constitui, pois, mais uma indicação para utilização do protetor bucal. A maior parte das correções ortodônticas ocorre imediatamente antes ou durante o período da adolescência, sendo este também o período em que se verifica um pico de traumatismos em atividades desportivas (Santiago *et alii.*, 2008). É fundamental alertar os pais para os benefícios destes dispositivos os quais, ao evitarem tratamentos mais dispendiosos em caso de fraturas/avulsão dentária, poderão ser vistos como um bom investimento no futuro (Santiago *et alii.*, 2008).

Porém, apesar dos inúmeros benefícios mencionados neste trabalho, a utilização de protetores não é ainda uma prática corrente na maioria dos desportos. Tal poderá estar relacionado com as dificuldades encontradas pelos atletas na sua utilização, que incluem desde o desconforto pela má adaptação, interferência com a respiração e fonação até à falta de informação. O estudo realizado por Futaki e Motta em 2000 revelou, que as principais causas apontadas para o não uso de protetores bucais incluíam a falta de informação, a ideia pré-definida de este não ser necessário, o incómodo provocado pelos mesmos, a ideia do baixo risco de acidentes associada à prática desportiva recreativa, a interferência com a respiração, concentração e condições financeiras, entre outras. Também Badel, Jerolimov e Pandurić (2007), reportaram alguns dos fatores importantes

que afetam a aceitação dos atletas no uso de protetores bucais. Os autores identificaram: o reflexo de vômitos, a interferência com a fala e respiração, o desconforto, a diminuição da retenção com protetores bucais pré-fabricados ou moldáveis pelo calor, entre outros.

Para contornar, esta barreira, torna-se premente a necessidade de criação de um processo educacional em relação à proteção das estruturas orofaciais, e a promoção da sua utilização junto das entidades competentes e dos atletas, salientando-se, neste campo, a intervenção de profissionais da Medicina Dentária. A falta de consciência sobre os benefícios de usar protetores bucais e falta de aconselhamento parental ou no treino sobre o uso de protetor bucal, bem como as crenças de pares sobre a estética e a função, apresentam-se como barreiras para o uso deste tipo de proteção, as quais podem ser ultrapassadas através de uma intervenção eficaz. A sua utilização deve continuar ou começar a ser imposta pelas associações desportivas e suportada por todos os profissionais da medicina desportiva. Os Médicos Dentistas (todos, não apenas os envolvidos na prática desportiva) assumem, portanto, um papel importante nesta tarefa, através da identificação de potenciais fatores de risco para a lesão, informação dos atletas sobre os riscos e a importância do uso correto dos protetores bucais e, em caso extremo, a promoção da obrigatoriedade de uso.

Estes profissionais devem ser encorajados a perguntar aos seus pacientes, de todas as idades, se eles participam em desportos de equipa ou outras atividades com riscos de lesões aos dentes, maxilares e tecidos moles (boca, lábio, língua ou revestimento interno das bochechas). Devem assumir um papel ativo na educação para a saúde, informando os pacientes sobre os protetores bucais e os riscos de lesões orofaciais, incluindo orientação adequada sobre os tipos de protetor bucal, as suas propriedades de proteção, custos e benefícios. A mensagem fundamental da educação é que o melhor protetor bucal seja utilizado durante as atividades desportivas. Embora os protetores bucais personalizados sejam considerados por muitos como a opção mais eficaz, os outros tipos de protetores podem ser também, sobretudo se estiverem bem adaptados e permanecerem no lugar, sendo usados de forma adequada.

O tratamento de um atleta com traumas orais abrange diversas especialidades em Medicina Dentária, cujo objetivo principal é promover sua saúde oral, e obviamente, a reabilitação direcionada para a estética e autoestima. Em termos de custo-benefício, constata-se, pois, que a prevenção é a estratégia mais eficaz. O Médico Dentista revela

ser um elemento chave neste processo, intervindo no sentido de evitar o aparecimento de patologias ou de traumatismos que podem colocar em risco o rendimento e segurança do atleta. Esta prevenção passa não só pela avaliação de alterações posturais devido a desordens temporomandibulares, mas também pela existência de respiração bucal que pode condicionar o rendimento pela menor capacidade aeróbia, variações ortopédicas, ortodônticas, focos infecciosos (que pode comprometer a saúde oral e de outros órgãos do corpo e dificuldade em recuperar de lesões), fraturas e perdas ósseas ou dentárias, sintomatologia dolorosa, presença de dentes inclusos.

Assim, parece que o uso de um protetor bucal aquando da realização de atividades desportivas é uma prática vantajosa. Além de proteger diretamente os dentes, permitem também reduzir a incidência e a gravidade de lesões de estruturas dentárias e periodontais relacionada com o desporto.

## VII – REFRÊNCIAS BIBLIOGRÁFICAS

American Academy of Pediatric Dentistry (AAPD). (2000). Policy and Intraoral and Perioral Piercing. *Council on Clinical Affairs*. [Em linha]. Disponível em <<http://www.aapd.org>> [Consultado em 28/04/2012].

American Dental Association (ADA), (2007). ADA Council in access, prevention and interprofessional relations: Using mouthguards to reduce the incidence and severity of sports-related oral injuries. *JADA*, 7(6), pp.1712-1720.

Anacleto, F.; Schneiders. R. e Santos, J. (2007). *Uso de protetores bucais nas práticas esportivas*. In: XI Encontro Latino Americano de Iniciação Científica e VII Encontro Latino Americano de Pós-Graduação, Universidade do Vale do Paraíba.

Andreasen, J. (1972) Traumatic Injuries of the teeth. *Munksgaard*: Copenhaga.

Andreasen, J. [et alii.] (1994). *Text book and color atlas of traumatic injury to the teeth*. 3<sup>rd</sup> ed. Copenhaga: Munksgaard.

Antunez, MEM., Reis, YB. (2010). O binômio esporte-odontologia. *Adolescência & Saúde*. 7(1) pp. 37-39.

Arent, S.; McKenna, J. e Golem, D. (2010). Effects of a neuromuscular dentistry-designed mouthguard on muscular endurance and anaerobic power. *Cambridge University Press*. 1-7.

Badel, T.; Jerolimov, V e Pandurić, J. (2007). Dental/orofacial trauma in contact sports and intraoral mouthguard programmes. *Kinesiology*, 39 [Em linha]. Disponível em <<http://hrcak.srce.hr/file/24098>>. [Consultado em 29/04/2012].

Balanoff, W. (2010). The genesis and advancement of mouthguard and mouthpieces: a peer-review publication. *The Academy of Dental Therapeutics and Stomatology*, 1-11.

Barberini, A., Aun, C. e Caldeira, C. (2002) Incidência de injúrias orofaciais e utilização de protetores bucais em diversos esportes de contato. *Odontologia UNICID*, 14(1) [Em linha]. Disponível em <<http://www.odontologiasobral.ufc.br/portal/images/extensao/protetores.pdf>>. [Consultado em 27/04/2012].

Barth, J.; Freeman, J. e Winters, J. (2000). Management of Sports Related Concussions. *Dent clinic of North America*, 2000, 44(1), pp. 67-83.

Biazevic, M. [et alii]. (2010). Orofacial injuries in sports and use of mouthguards among university students. *Brazilian Journal of Oral Sciences*, 9(3) [Em linha]. Disponível em <[http://revodonto.bvsalud.org/scielo.php?script=sci\\_arttext&pid=S1677-32252010000300009&lng=en&nrm=iso](http://revodonto.bvsalud.org/scielo.php?script=sci_arttext&pid=S1677-32252010000300009&lng=en&nrm=iso)>. [Consultado em 20/04/2012].

Bicheri, R. (2006). *Relação entre saúde bucal e a prática esportiva*. Trabalho de Conclusão de Curso (Especialização). Faculdade de Odontologia São Leopoldo Mandic, Campinas, 2006.

Bistulfi, R. e Bistulfi, A. (2000) Odontologia Desportiva. *Jornal de Assessoria ao Odontologista*, 6, p. 24-25.

Canto, G. [et alii]. (1999). Protetores bucais: uma necessidade dos novos tempos. *Rev. Dental Press Orthodon. Ortop. Facial*, 4 (6), pp. 20-26.

Canto, G. [et alii]. (1999). Protetores bucais: uma necessidade dos novos tempos. *Revista Dental Press de Ortodontia e Ortopedia Facial*. 4(6). pp. 20-26.

Cardoso, L. [et alii.] (2004). A situação do trauma orofacial em esportistas e treinadores do Programa de Iniciação Esportiva SMEL-ABO/GO. *ABO Nac.* 12(4), pp. 214-219.

Cetinbas, T.; Yildirim, G. e Sonmez, H. (2008) The relationship between sports activities and permanent incisor crown fractures in a group of school children aged 7-9 and 11-13 in Ankara, Turkey. *Dental Traumatology*, 24 [Em linha]. Disponível em <<http://www.ncbi.nlm.nih.gov/pubmed/18821957>>. [Consultado em 27/04/2012].

Costa, J. (2011). *Medicina Dentária e Nutrição no âmbito do alto rendimento desportivo*. Monografia de Mestrado para obtenção do grau de Mestre em Medicina Dentária. Universidade Fernando Pessoa, Porto.

Coto, N. (2006). *Estudo do comportamento mecânico de protetores bucais confeccionados em copolímero de etileno e acetato de vinila*. Dissertação de Mestrado na Área de Concentração: Prótese Buco Maxilo Facial. Faculdade de Odontologia da Universidade de São Paulo, São Paulo.

Craig, R. e Powers, J. (2004) *Materiais Dentários Restauradores*. 11ª ed. Livraria Santos, cap. 8, pp. 217-222.

Dias, R., Maia, F. e Coto, N. Odontologia desportiva. In: Cardoso, R. (2002) *Endodontia/Trauma*. São Paulo: *Artes Médicas*, cap. 22, pp.471-472.

Duarte, D. (2002). Orientando o paciente: protetores bucais. *Revista da APCD*. 56(4) pp.281.

Ellis, R. (1970). *The classification and treatment of injuries to the teeth of children*. 5th ed.. *Year book Medical Publ*, Chicago.

Emerich, K. e Kaczmarek, J. (2010). First Aid for Dental Trauma Caused by Sports Activities: State of Knowledge, Treatment and Prevention. *Sports Medicine*, 40(5) [Em linha]. Disponível em <<http://www.ncbi.nlm.nih.gov/pubmed/20433209>>. [Consultado em 27/04/2012].

Fernandes, J. (2005). *A influência dos protetores bucais no desempenho físico dos atletas*. Trabalho de Conclusão de Curso (Especialização). Faculdade de Odontologia São Leopoldo Mandic, Campinas.

Ferreira, R. (1998). Impacto Radical. *Revista Assoc. Paul Cir Dent. São Paulo*, 52(4), pp.265-271.

Finnegan, K. (2008). *The effects of different sport mouth guards on respiration rate and tidal volume at sub-maximal exercise level*. Dissertação de Mestrado na Área da Fisiologia do Exercício. Universidade de Nevada, Las Vegas.

Fitzner, R. (1979). Claim Processor. *North Dakota High School Activities Association*. Valley City. North Dakota, E.U.A.

Flanders, R. e Bhat, M. (1995) The incidence of orofacial injuries in sports: A pilot study in Illinois. *JADA*, 126, pp.491-6.

Flanders, R. e Bhat, M. (1995). The incidence of orofacial injuries in sports: a pilot study in Illinois. *Journal of American Dental Association*, 126 [Em linha]. Disponível em <<http://www.ncbi.nlm.nih.gov/pubmed/7722111>>. [Consultado em 24/04/2012].

FPKBMT, (2007). *Regulamento de competição da Federação Portuguesa de Kickboxing e Muaythai*. [Em linha]. Disponível em <<http://www.fpkbmt.com/ficheiros/1241641619.pdf>> [Consultado em 23/04/2012].

Futaki, J. e Motta, L. (2000). Protetores bucais: promoção da saúde na Odontologia. *Rev Odontol Univ Santo Amaro*, 5(2), pp.98-105.

Futaki, J. e Motta, L. (2000). Protetores bucais: promoção da saúde na odontologia. *Rev Odontol Univ St Amaro*, 5(2), pp.98-105.

Guevara, P. e Ranalli, D. (1991). Techniques for Mouthguard Fabrication. *Dent Clin North Am.*, 35 [Em linha]. Disponível em <<http://ukpmc.ac.uk/abstract/MED/1936407/reload=0;jsessionid=u6JhRfkzsErtEirnZ7Ss.16>> [Consultado em 25/04/2012].

Hickey, J. [et alii.](1967). The relation of mouth protectors to cranial pressure and deformation. *J Am Dent Assoc.* 74, pp.735-40.

Hodges, J (1996). Playsafe: the top player in the mouthguard arena. *Lab Digest Fall*, pp 14-17.

Jackson, E. e Winters, S. (2001). Commentary: role of properly fitted mouthguards in prevention of sports- related concussion. *Journal of Athletic Training*, 36 (3), pp. 339, 34.

Jerolimov, V. (2010). Temporomandibular injuries and disorders in sport. *Medical Sciences*, 34 [Em linha]. Disponível em <<http://hrcak.srce.hr/file/78822>>. [Consultado em 20/04/2012].

Kramer, P. [et alii]. (2005). Traumatismos na Dentição Decídua: Prevenção, Diagnóstico e Tratamento. São Paulo: Santos.

Lee-Knight, C. [et alii]. (1991). Protective mouthguards and sports injuries. *J. Can. Dental Assoc.*, 57(2), pp. 39-41.

M'donald, R. (19876). *Odontopediatria. Tratamento de Traumatismo atingindo os dentes e tecido de suporte*. 4. ed. Rio de Janeiro: Guanabara-Koogan.

Machado, T e Cervaens M (2011). *A influência dos protectores bucais na performance muscular do quadricípede e dos isquiotibiais*. Trabalho de Licenciatura – Projecto e Estágio Profissionalizante. Universidade Fernando Pessoa. Porto.

Maestrello-de-Moya, M. e Primosch, R. (1989). Orofacial trauma and mouth-protector wear among high school varsity basketball players. *J Dent Child.*, 56(1), pp.36-9.

McNutt, T. (1989). Oral trauma in adolescent athletes: a study of mouth protectors. *The American Academy of Pediatric Dentistry*, 11(3).

MedCenter HomePage. [Em linha]. Disponível em <<http://www.medcenter.com/Medscape/Default.aspx?langtype=1046>>. [Consultado em 20/04/2012].

Mihalik, J. [et alii.] (2007). Effectiveness of mouthguards in reducing neurocognitive deficits following sports-related cerebral concussion. *Dent Traumatol.* 23, pp.14-20.

Murakami, S. (2008). Influence of mouthguard on temporomandibular joint. *Scand J Med Sci Sports*, 18 [Em linha]. Disponível em <<http://www.ncbi.nlm.nih.gov/pubmed/18208431>> [Consultado em 26/04/2012].

National Youth Sports Safety Foundation (2002). Sports dentistry facts: facts from the National Youth Sports Foundation for Safety. [Em linha]. Disponível em <<http://www.qualitydentistry.com/dental/sdentistrv/s-dent.html>>. [Consultado em 24/04/2012].

Newsome, P. [et alii.] (2001). The role of the mouthguard in the prevention of sportsrelated dental injuries: a review. *JADA*, 11, pp. 396-404.

Okeson, J. (2008). Tratamento das Desordens Temporomandibulares e Oclusão. 6<sup>ed</sup>. Elsevier Editora Ltd. Patrick, D., Noort, R. e Found, M. (2005). Scale of protection and the various types of sports mouthguard. *Brazilian Journal of Sports Medicine*, 39, pp.278–281.

Pavarini, A. e Garib, T. (1993). Prevenção de traumatismos buco-dentários. *RGO*, 4(1), pp. 41-44.

Peterson, L. [et alii]. (1996). *Cirurgia oral e maxilofacial contemporânea*. Tradução por Cláudio Borges dos Santos. 2ª ed. Rio de Janeiro: Guanabara Koogan, 702p.

Peterson, L. [et alii]. (2005). *Cirurgia Oral e Maxilofacial Contemporânea* 4ª ed., RJ. Editora Guanabara Koogan.

Ranalli, D. (2002). Sports dentistry and dental traumatology. *Dental Traumatology*, 18 [Em linha]. Disponível em <<http://www.ncbi.nlm.nih.gov/pubmed/12427197>>. [Consultado em 26/04/2012].

Ranalli, D. e Elderkin, D. (2006). Oral health issues for adolescent athletes. *Dental Clinics of North America*, 50 [Em linha]. Disponível em <<http://www.ncbi.nlm.nih.gov/pubmed/16387039>>. [Consultado em 24/04/2012].

Ranalli, D. e Lancaster, D. (1995). Attitudes of college football coaches regarding NCAA mouthguard regulations and player compliance. *Journal of Public Health Dentistry*, 55 [Em linha]. Disponível em <<http://www.ncbi.nlm.nih.gov/pubmed/7562725>>. [Consultado em 24/04/2012].

Reed, R.. (1994). Origin and early history of the dental mouthpiece. *British Dental Journal*, 176:12, pp. 478-480.

Ribeiro, F., [et alii.] (2002). Respiração Oral: Alterações Oclusais e Hábitos Oraís. *Rev. CEFAC*, 4, pp. 187 – 190.

Sane, J. e Ylipaavalniemi, P. (1988). Dental trauma in contact team sports. *Endod Dent Traumatol.*, 4(4), pp.164-9.

Sane, J., Lindqvist, C. e Konito, R. (1988). Sports-related maxillofacialfractures in a hospital material. *Int J Oral Maxillofac Surg*, 17, pp.122–124.

Santiago, E. [et alii]. (2008). Protector Bucal "Custom-Made": Indicações, Confecção e Características Essenciais. *Arquivos de Medicina*. 22(1), pp. 25-33.

Scheer, B. (2001). Prevenção dos traumatismos dentais e orais. In: Andreason, JO. Texto e Atlas colorido de traumatismo bucal. 3ªEd. *Porto Alegre: Artemed*, 21, pp. 719-735.

Schulze, A (2008). The Use of Mouth Protectors in Sports. *CSMI* [Em linha]. Disponível em <<http://clinical.sportsmedicine.com>> [Consultado em 26/04/2012].

Silveira, E. [et alii]. (2009) Knowledge and attitude of pediatric dentists in the State of Santa Catarina, about prevention devices against sport-related mouth trauma. *Odontologia UNESP*, 38(6) [Em linha]. Disponível em <<http://rou.hostcentral.com.br/v38n6/7>>. [Consultado em 22/04/2012].

Sizo, S. [et alii]. (2008). Avaliação do Conhecimento em Odontologia e Educação Física acerca dos Protetores Bucais. *Revista Brasileira de Medicina no Esporte*, 15(4) [Em linha]. Disponível em <<http://www.scielo.br/pdf/rbme/v15n4/v15n4a10.pdf>>. [Consultado em 24/04/2012].

Souza, E. (2010). *Injúrias orofaciais no esporte e uso de protetores bucais: um estudo em atletas do estado de São Paulo, 2009*. Dissertação de Mestrado do Programa de Pós-Graduação em Ciências Odontológicas – Odontologia Social. São Paulo.

Takeda, T. [et alii]. (2004). Are all mouthguards the same and safe to use? The influence of occlusal supporting mouthguards in decreasing bone distortion and fractures. *Dental Traumatology*, 20 [Em linha]. Disponível em <<http://www.ncbi.nlm.nih.gov/pubmed/18489486>>. [Consultado em 20/04/2012].

Vieira, M. (2003). O trauma dental não mata, porém marca! Vamos prevenir? *Rev. Bras. Odontol*, 60(5), pp. 294-295.

Waked, E., Lee, T. e Caputo, A. (2002) Effects of aging on the dimensional stability of custom-made mouthguards. *Quintessence International*, 33, pp.700-5.

Walker, J., Jakobsen, J., Brown, S. (2002). Attitudes concerning mouthguard use in 7- to 8- year-old children. *ASDC J Dent Child*, 69, pp.207-11.

Wang, J. e Pradebon, M. (2003). *Protetores bucais para prevenção de traumatismo dental*. Trabalho de Conclusão (Especialização em Endodontia) — Curso de Especialização em Endodontia, Universidade Federal de Santa Catarina. Florianópolis.

Warenulc, S. e Willinson, B. (1993) In-office custom mouthguard fabrication. *Journal of Clinical Orthodonty*. 27, pp. 570-573.

Westerman, B.; Stringfellow, P. e Eccleston, J. (1997). An improved mouthguard material. *Aust. Dent. J.*, 42(3), pp. 189-191.

Westerman, B.; Stringfellow, P. E Eccleston, J. (2002). EVA mouthguards: how thick should they be? *Dent Traumatol*, 18, pp. 24-27.

Woodmansey, K. (1997). Athletic mouth guards prevent orofacial injuries. *Journal of American College Health*, 45 [Em linha]. Disponível em <<http://www.ncbi.nlm.nih.gov/pubmed/9019006>>. [Consultado em 20/04/2012].

World Health Organization (1970.)- *Classificacion internacional de enfermedades*, 206, p. 34.

Yamada, T. [et alii]. (1998). Oral injury and mouthguard usage by athletes in Japan. *Endod Dent Traumatol.*, 14(2), pp.84-7.

Yamata, T., Sawaki, Y., e Ueda, M. (1997). Mouth guard athletes during orthodontic treatment. *Endod Dent Traumatol*, 13, pp. 40-41.

Zacca, C. (2006). *Investigação da prevalência de traumatismos dento-faciais em praticantes de boxe e a importância dos protetores bucais nas conseqüências dos traumas*. Dissertação de Mestrado - Área de concentração: Prótese dentária. Universidade Federal do Pará. Centro de Ciências da Saúde. Programa de Pós-Graduação em Odontologia, Belém.

# Anexo A

Fonte: Costa, J. (2011). *Medicina Dentária e Nutrição no âmbito do alto rendimento desportivo*. Monografia de Mestrado para obtenção do grau de Mestre em Medicina Dentária. Universidade Fernando Pessoa, Porto.

## **Classificação do trauma oral segundo a IADT**

**Anexo A1** – Descrição, diagnóstico, tratamento e controlo para cada trauma oral para dentes decíduos.

**Anexo A2** – Descrição, diagnóstico, tratamento e controlo para cada trauma oral para dentes permanentes.

# Anexo A1

## Dentes decíduos

### Decíduos: Concussão

#### Concussão - sinais de diagnóstico

---

Descrição	Um prejuízo para as estruturas de suporte do dente, sem mobilidade ou deslocamento do dente, mas com dor à percussão e sem sangramento gengival.
Sinais visuais	Os sinais de diagnóstico de concussão são transitórios. Portanto, não é possível diagnosticar concussão, se o exame é feito alguns dias após a lesão.
Teste Percussão	Não deslocados.
Teste de mobilidade	Sensíveis ao toque.
Teste de sensibilidade pulpar	Não existe aumento de mobilidade.
Achados radiológicos	Não confiável em dentes decíduos. Resultados inconsistentes.
Radiografias recomendadas	Sem anormalidades radiográficas. Espaço periodontal normal. Uma radiografia oclusal é recomendada para se ver possíveis sinais de deslocamento ou a presença de uma fratura da raiz. A radiografia pode ainda ser usada como um ponto de referência em caso de complicações futuras.

#### Diretrizes de Tratamento

---

##### Objetivos do tratamento

- Não há necessidade de tratamento.

##### Tratamento

- Nenhum tratamento é necessário, somente a observação.

##### Instruções ao paciente

- Alimentos moles durante 1 semana.
- Uma boa cicatrização após uma lesão nos dentes e tecidos orais, depende, em parte, de uma boa higiene oral. Pincele com uma escova macia depois de cada refeição e aplicar 0,1% de clorexidina tópica para a área afetada com cotonetes duas vezes por dia durante uma semana. Isso é benéfico para evitar o acúmulo de placa bacteriana e de restos, juntamente com a recomendação de uma dieta leve.

Os pais devem ainda ser aconselhados sobre as possíveis complicações que podem ocorrer, como descoloração, mancha escura da coroa, uma maior mobilidade ou fístula.

As crianças não podem queixar-se sobre a dor, no entanto, a infecção pode estar presente e os pais devem prestar atenção para sinais de inchaço das gengivas e trazer a criança para atendimento.

### Controlo

- Fazer controlo clínico após uma semana, 6-8 semanas.

### Referências para a Concussão

- 
- **Borum MK, Andreasen JO.** Sequelae of trauma to primary maxillary incisors. I. Complications in the primary dentition. *Endod Dent Traumatol* 1998; 114: 31-44.
  - **Flores MT.** Traumatic injuries in the primary dentition. Review. *Dent Traumatol* 2002;18:287-298.
  - **Flores MT, Malmgren B, Andersson L, et alii..** Guidelines for the management of traumatic dental injuries. III. Primary teeth. *Dent Traumatol* 2007; 23:196-202.
- 

## Decíduos: Subluxação

### Subluxação - sinais de diagnóstico

---

Descrição	Uma lesão nas estruturas de suporte do dente, resultando numa maior mobilidade e dor à percussão, mas sem deslocamento do dente. Sangramento do sulco gengival é evidente se a criança é vista logo após o acidente.
Sinais visuais	Os sinais de diagnóstico de subluxação são transitórios. Portanto, não é possível diagnosticar subluxação se o exame for feito alguns dias após a lesão.
Teste de Percussão	Não deslocados.
Teste de mobilidade	Sensível ao toque.
Teste de sensibilidade pulpar	Aumento da mobilidade.
Achados radiológicos	Não confiável em dentes decíduos. Resultados inconsistentes.
Radiografias recomendado	Espaço periodontal normal
	Uma radiografia oclusal é recomendada a fim de se ver possíveis sinais de deslocamento ou a presença de uma fratura da raiz. A radiografia pode ainda ser usada como um ponto de referência em caso de complicações futuras.

### Subluxação - Diretrizes de Tratamento

#### Objetivo do tratamento

- Nenhum tratamento é necessário.

- **Tratamento**
- Nenhum tratamento é necessário. Observação

#### Instruções ao paciente

- Alimentos moles durante 1 semana.
- Uma boa cicatrização após uma lesão nos dentes e tecidos orais depende, em parte, de uma boa higiene oral. Pincele com uma escova macia depois de cada refeição e aplicar 0,1% de clorexidina tópica para a área afetada com cotonetes duas vezes por dia durante uma semana. Isso é benéfico para evitar o acúmulo de placa bacteriana e de restos, juntamente com recomendação de uma dieta leve.

Os pais devem ainda ser aconselhados sobre as possíveis complicações que podem ocorrer, como descoloração, manchas escuras da coroa, uma maior mobilidade ou fístula. As crianças não podem queixar-se sobre a dor, no entanto, a infecção pode estar presente e os pais devem prestar atenção para sinais de inchaço das gengivas e trazer a criança para atendimento.

#### Controlo

- Fazer controle clínico após uma semana, 6-8 semanas

#### Referências para subluxação

- 
- **Borum MK, Andreasen JO.** Sequelae of trauma to primary maxillary incisors. I. Complications in the primary dentition. *Endod Dent Traumatol* 1998; 114: 31-44.
  - **Flores MT.** Traumatic injuries in the primary dentition. Review. *Dent Traumatol* 2002;18:287-298.
  - **Flores MT, Malmgren B, Andersson L, et alii..** Guidelines for the management of traumatic dental injuries. III. Primary teeth. *Dent Traumatol* 2007; 23:196-202.
- .....

## Decíduos: Extrusão

### Extrusão - sinais de diagnóstico

---

#### Definição

Deslocamento parcial do dente para fora do seu lugar.

Uma lesão no dente caracterizada pela separação parcial ou total do ligamento periodontal, resultando em afrouxamento e deslocamento do dente. A cavidade do osso alveolar permanece intacta numa lesão de extrusão, em oposição a uma lesão de luxação lateral. Além de deslocamento axial, o dente geralmente tem um fator de protrusão ou retrusão. Nas lesões graves de extrusão o fator retrusão / protrusão pode ser muito pronunciado. Em alguns casos pode ser mais pronunciado do que o próprio fator extrusivo do dente.

Sinais visuais	Aparece alongado.
Teste de Percussão	Sensibilidade à percussão.
Teste de mobilidade	Excessivamente móvel.
Teste de sensibilidade pulpar	Não confiável em dentes decíduos. Resultados inconsistentes.
Achados radiológicos	Espaço do ligamento periodontal apical aumentado. Uma radiografia oclusal é recomendada para avaliar o tamanho do deslocamento e descartar a presença de uma fratura da raiz. A radiografia pode ainda ser usada como um ponto de referência em caso de complicações tardias.
Radiografias recomendadas	

### Tratamento

A escolha do tratamento deve ser baseada no grau de deslocamento, mobilidade, formação de raízes e da capacidade da criança para lidar com a situação de emergência.

Para uma extrusão pequena (<3mm) de um dente imaturo em desenvolvimento, ter cuidado ao reposicionar o dente ou deixar o dente para o alinhamento espontâneo.

Extração é o tratamento de escolha para a extrusão severa num dente decíduo completamente formado.

### Instruções ao paciente

- Alimentos moles durante 1 semana.
- Boa cicatrização após uma lesão nos dentes e tecidos orais depende, em parte, de uma boa higiene oral. Pincele com uma escova macia depois de cada refeição e aplicar 0,1% de clorexidina tópica para a área afetada com cotonetes duas vezes por dia durante uma semana. Isso é benéfico para evitar o acúmulo de placa bacteriana e de restos, juntamente com a recomendação de uma dieta leve.  
Os pais devem ainda ser aconselhados sobre as possíveis complicações que podem ocorrer, como descoloração, inchaço, escurecimento da coroa, uma maior mobilidade ou fístula. As crianças não podem queixar-se sobre a dor, no entanto, a infecção pode estar presente e os pais devem prestar atenção para sinais de inchaço das gengivas e trazer a criança para atendimento.

### Controle

- Controle clínico após 2-3 semanas. Controle clínico e radiográfico em 6-8 semanas, 6 meses e 1 ano.

### Referências para a Extrusão

- 
- **Borum MK, Andreasen JO.** Sequelae of trauma to primary maxillary incisors. I. Complications in the primary dentition. *Endod Dent Traumatol* 1998; 114: 31-44.
  - **Flores MT.** Traumatic injuries in the primary dentition. Review. *Dent Traumatol* 2002;18:287-298.
  - **Flores MT, Malmgren B, Andersson L, et alii.** Guidelines for the management of traumatic dental injuries. III. Primary teeth. *Dent Traumatol* 2007; 23:196-202.
- .....

## **Decíduos: Luxação**

### **Luxação lateral - sinais de diagnóstico**

---

	Deslocamento do dente, exceto axialmente. Deslocamento é acompanhado por cominuição ou fratura do osso alveolar labial ou do osso alveolar palatino/lingual.
	Luxação palatina / lingual dos incisivos superiores pode resultar em interferência oclusal expressa por contacto prematuro com os dentes antagonistas.
Descrição	Lesões de luxação lateral, semelhantes a lesões de extrusão, são caracterizadas pela separação parcial ou total do ligamento periodontal. No entanto, as luxações laterais são complicadas por fratura de osso alveolar labial ou de osso alveolar palatino/lingual e uma zona de compressão na região cervical e às vezes na área apical. Se ambos os lados da cavidade alveolar foram fraturados, a lesão deve ser classificada como uma fratura alveolar (fraturas alveolar raramente afetam apenas um dente). Na maioria dos casos de luxação lateral o ápice do dente é forçado a entrar no osso pelo deslocamento, e os dentes frequentemente não tem mobilidade.
Sinais visuais	Deslocados, geralmente numa direção palatina / lingual ou labial.
Teste de Percussão	Geralmente dá um som metálico alto (ankylotic).
Teste de mobilidade	Geralmente não é movel.
Teste de sensibilidade	Não confiável em dentes decíduos. Resultados inconsistentes.
Achados radiológicos	O aumento do espaço do ligamento periodontal apical é visto melhor na radiografia oclusal.
Radiografias recomendado	Uma radiografia oclusal às vezes pode mostrar a posição do dente deslocado e a sua relação com o sucessor permanente.

### **Tratamento**

#### **Reposicionamento Espontâneo**

Se não houver interferência oclusal, como é frequentemente o caso da mordida aberta anterior, o dente deve ser permitido, a reposicionar-se espontaneamente.

#### **Reposicionamento**

Quando há interferência oclusal deve ser aplicada anestesia local, após isso, o dente deve ser reposicionado com pressão labial e palatina suave e combinada.

#### **Extração**

Para os dentes com deslocamento grave numa direção labial, a extração é o tratamento de escolha. Extração é indicada nestes casos por causa da colisão entre o dente decíduo e o germe do dente permanente.

#### **Desgaste seletivo**

Nos casos com interferência oclusal mínima, um leve polimento é indicado.

### Instruções ao paciente

Alimentos moles por 10-14 dias.

Boa cicatrização após uma lesão nos dentes e tecidos orais depende, em parte, de uma boa higiene oral. Pincele com uma escova macia depois de cada refeição e aplicar 0,1% de clorexidina tópica para a área afetada com cotonetes duas vezes por dia durante uma semana. Isso é benéfico para evitar o acúmulo de placa bacteriana e de restos, juntamente com recomendação de uma dieta leve.

Os pais devem ainda ser aconselhados sobre as possíveis complicações que podem ocorrer, como descoloração, manchas escuras da coroa, uma maior mobilidade ou fístula. As crianças não podem queixar-se sobre a dor, no entanto, a infecção pode estar presente e os pais devem prestar atenção para sinais de inchaço das gengivas e trazer a criança para atendimento.

### Controlo

Controle clínico após 2-3 semanas. Controle clínico e radiográfico em 6-8 semanas e 1 ano.

### Referências para a luxação lateral

- 
- **Borum MK, Andreasen JO.** Sequelae of trauma to primary maxillary incisors. I. Complications in the primary dentition. *Endod Dent Traumatol* 1998; 114: 31-44.
  - **Flores MT.** Traumatic injuries in the primary dentition. Review. *Dent Traumatol* 2002; 18:287-298.
  - **Flores MT, Malmgren B, Andersson L, et alii.** Guidelines for the management of traumatic dental injuries. III. Primary teeth. *Dent Traumatol* 2007; 23:196-202.
- 

## Decíduos: Intrusão

### Intrusão - sinais de diagnóstico

---

Descrição	Deslocamento do dente para dentro do osso alveolar. Esta lesão é acompanhado por cominuição ou fratura da cavidade alveolar.
Sinais visuais	O dente pode colidir com o germe do dente permanente. O dente é deslocado axialmente dentro do osso alveolar e frequentemente penetra na tábua óssea vestibular onde pode ser palpado. O dente pode desaparecer completamente como nos casos semelhantes de avulsão e fratura radicular com extrusão completa do fragmento coronal. Neste caso, o diagnóstico é baseado numa radiografia oclusal.
Teste de Percussão	Penetração do dente na cavidade nasal pode ser diagnosticado por um sangramento do nariz ou da simples observação da narina. O teste normalmente irá dar um som alto e metálico (ankyrotic). No entanto, em casos graves de intrusão o teste nem sempre será possível realizar.
Teste de mobilidade	O dente não é móvel.

Teste de sensibilidade pulpar Não confiável em dentes decíduos. Resultados inconsistentes.

Quando o ápice é deslocado em direção ou por dentro da tábua óssea vestibular a ponta apical pode ser visualizada e parece mais curta do que a do dente não afetado contralateral.

Achados radiológicos

Quando o ápice é deslocado em direção ao germe do dente permanente, a ponta apical não pode ser visualizada e o dente aparece alongado.

Radiografias recomendado

Uma radiografia oclusal ou periapical normalmente irá mostrar a posição do dente deslocado e sua relação com o sucessor permanente. Se o dente estiver totalmente penetrado, uma radiografia lateral extraoral, pode ser indicada para se certificar de que o dente não penetrou na cavidade nasal.

## **Tratamento**

A intrusão do dente está associada a um risco potencial de danos ao germe do dente permanente.

### **Erupção espontânea**

Se o ápice é deslocado em direção ou por dentro da tábua óssea vestibular, o dente deve ser deixado para reposicionamento espontâneo. A fim de avaliar reerupção, o grau de intrusão deve ser avaliado através da medição da distância entre a borda incisal do dente que se intrometeu e dos dentes adjacentes não afetados.

### **Extração**

Se o ápice é deslocado em direção ao germe do dente em desenvolvimento, o dente deve ser extraído para minimizar os danos causados ao sucessor permanente.

### **Instruções ao paciente**

Alimentos moles por 10-14 dias.

Boa cicatrização após uma lesão nos dentes e tecidos orais depende, em parte, de uma boa higiene oral. Pincele com uma escova macia depois de cada refeição e aplicar 0,1% de clorexidina tópica para a área afetada com cotonetes duas vezes por dia durante uma semana. Isso é benéfico para evitar o acúmulo de placa bacteriana e de restos juntamente com recomendação de uma dieta leve, restringir o uso de chupeta.

Os pais devem ainda ser aconselhados sobre as possíveis complicações que podem ocorrer, como descoloração, manchas escuras da coroa, uma maior mobilidade ou fístula. As crianças não podem queixar-se sobre a dor, no entanto, a infecção pode estar presente e os pais devem prestar atenção para sinais de inchaço das gengivas e trazer a criança para atendimento.

Informar aos pais sobre possíveis complicações no desenvolvimento do sucessor permanente, especialmente após os ferimentos sofridos na intrusão em crianças menores de 3 anos de idade.

### **Controle**

Controle clínico após 1 semana, 6-8 semanas. Controle clínico e radiográfico em 3-4 semanas. 6 meses, 1 ano e um controle clínico por ano até o dente primário envolvido sair.

### **Referências para a intrusão**

- **Borum MK, Andreasen JO.** Sequelae of trauma to primary maxillary incisors. I. Complications in the primary dentition. *Endod Dent Traumatol* 1998; 114: 31-44.
- **Flores MT.** Traumatic injuries in the primary dentition. Review. *Dent Traumatol* 2002;18:287-298.
- **Flores MT, Malmgren B, Andersson L, et alii.** Guidelines for the management of traumatic dental injuries. III. Primary teeth. *Dent Traumatol* 2007; 23:196-202.

---

## **Decíduos: Avulsão**

### **Avulsão - sinais de diagnóstico**

Descrição	O dente é completamente deslocado para fora da sua cavidade alveolar. Clinicamente, a cavidade alveolar onde estava inserido é encontrada vazia ou preenchida com um coágulo.
Sinais visuais	O dente é removido do sua cavidade alveolar.
Teste de Percussão	Não relevantes.
Teste de mobilidade	Não relevantes.
Teste de sensibilidade pulpar	Não relevantes.
Achados radiológicos	A cavidade alveolar estará vazia. Se o dente avulsionado não estiver presente no exame radiográfico é essencial garantir que o dente perdido não está intrometido.
Radiografias recomendado	Uma radiografia oclusal é recomendada a fim de se ver se existe a presença de fragmentos de raiz e para se certificar de que o dente não está intrometido.

### **Avulsão - Diretrizes de Tratamento**

---

#### **Tratamento**

Não é recomendado a replantação de dentes decíduos avulsionados.

A examinação inicial deve dar certeza de que todos os dentes avulsionados são contabilizados. Se não, é altamente recomendável fazer um exame radiográfico, a fim de garantir que o dente perdido não é um caso de intrusão completa ou de fratura radicular com perda do fragmento coronal. Se o dente avulsionado não for encontrado encaminhar a criança para o pediatra para excluir a aspiração.

#### **Instruções ao paciente**

Alimentos moles durante 1 semana.

Boa cicatrização após uma lesão nos dentes e tecidos orais depende, em parte, de uma boa higiene oral. Informar aos pais sobre possíveis complicações no desenvolvimento do sucessor

permanente, especialmente após os ferimentos sofridos na avulsão em crianças menores de 3 anos de idade.

### Controle

Controle clínico após 1 semana e controle clínico e radiográfico após 6 meses e 1 ano. Controles anuais clínicos e radiográficos até erupção do sucessor permanente.

### Referências para a avulsão

- 
- **Borum MK, Andreasen JO.** Sequelae of trauma to primary maxillary incisors. I. Complications in the primary dentition. *Endod Dent Traumatol* 1998; 114: 31-44.
  - **Flores MT.** Traumatic injuries in the primary dentition. Review. *Dent Traumatol* 2002;18:287-298.
  - **Flores MT, Malmgren B, Andersson L, et alii.** Guidelines for the management of traumatic dental injuries. III. Primary teeth. *Dent Traumatol* 2007; 23:196-202.
- 

## Decíduos: Infração

### Infração - sinais de diagnóstico

---

Descrição	Uma fratura incompleta (crack) do esmalte sem perda de estrutura dentária.
Sinais visuais	A linha de fratura é visível na superfície do dente.
Teste de Percussão	Não sensível á percussão. Se for sensível, avaliar o dente por uma possível lesão de luxação ou fratura da raiz.
Teste de mobilidade	Mobilidade normal.
Teste de sensibilidade pulpar	Não confiável em dentes decíduos. Resultados inconsistentes.
Achados radiológicos	Sem anormalidades radiográficas.
Radiografias recomendado	Nenhum.

### Tratamento

Não é necessário tratamento

### Controlo

Não é necessário acompanhamento para lesões de infração, a menos que estejam associadas a uma lesão de luxação ou outros tipos de fraturas que envolvem o mesmo dente.

### Referências para a infração

---

- **Borum MK, Andreasen JO.** Sequelae of trauma to primary maxillary incisors. I. Complications in the primary dentition. *Endod Dent Traumatol* 1998; 114: 31-44.
- **Flores MT.** Traumatic injuries in the primary dentition. Review. *Dent Traumatol* 2002;18:287-298.
- **Flores MT, Malmgren B, Andersson L, et alii..** Guidelines for the management of traumatic dental injuries. III. Primary teeth. *Dent Traumatol* 2007; 23:196-202.

## **Decíduos: Fratura de esmalte**

### **Fratura de esmalte - sinais de diagnóstico**

Descrição	Uma fratura confinada ao esmalte com perda de estrutura dentaria.
Sinais visuais	Perda visível de esmalte. Nenhum sinal visível de dentina exposta.
Teste de Percussão	Não tem sensibilidade. Se tem sensibilidade á percussão avaliar o dente por uma possível luxação ou fratura radicular.
Teste de mobilidade	Mobilidade normal.
Teste de sensibilidade pulpar	Não confiável em dentes decíduos. Resultados inconsistentes.
Achados radiológicos	A perda de esmalte é visível.
Radiografias recomendado	Nenhum.

### **Tratamento**

Retificação ou restauração com resina composta, dependendo da extensão e localização da fratura. Em pacientes com lesões no lábio ou na bochecha, é aconselhável procurar fragmentos de dente ou material estranho.

### **Controlo**

Controle clínico de 3-4 semanas.

### **Referências para a fratura de esmalte**

- **Borum MK, Andreasen JO.** Sequelae of trauma to primary maxillary incisors. I. Complications in the primary dentition. *Endod Dent Traumatol* 1998; 114: 31-44.
- **Flores MT.** Traumatic injuries in the primary dentition. Review. *Dent Traumatol* 2002;18:287-298.
- **Flores MT, Malmgren B, Andersson L, et alii..** Guidelines for the management of traumatic dental injuries. III. Primary teeth. *Dent Traumatol* 2007; 23:196-202.

## **Decíduos: Fratura do esmalte e dentina sem exposição pulpar**

### **Fratura do esmalte e dentina sem exposição pulpar - sinais de diagnóstico**

---

Descrição	Uma fratura confinada ao esmalte e dentina com a perda da estrutura dentária, mas não envolvendo a polpa.
Sinais visuais	Perda visível de esmalte e dentina. Nenhum sinal visível de tecido pulpar exposto.
Teste Percussão	Não á sensibilidade. Se á sensibilidade, avaliar o dente por uma possivel situação de luxação ou fratura radicular.
Teste de mobilidade	Mobilidade normal.
Teste de sensibilidade pulpar	Não confiável em dentes decíduos. Resultados inconsistentes.
Achados radiológicos	A perda de esmalte e dentina é visível. A distância entre a fratura e a camara pulpar pode ser avaliada.
Radiografias recomendado	Nenhum.

### **Tratamento**

Suavizar os bordos afiados. Se possível, o dente pode ser restaurado com ionómero de vidro ou resina composta, dependendo da extensão e localização da fratura.

### **Controlo**

Controle clínico de 3-4 semanas.

### **Referências para a fratura do esmalte e dentina sem exposição pulpar**

- 
- **Borum MK, Andreasen JO.** Sequelae of trauma to primary maxillary incisors. I. Complications in the primary dentition. *Endod Dent Traumatol* 1998; 114: 31-44.
  - **Flores MT.** Traumatic injuries in the primary dentition. Review. *Dent Traumatol* 2002;18:287-298.
  - **Flores MT, Malmgren B, Andersson L, et alii..** Guidelines for the management of traumatic dental injuries. III. Primary teeth. *Dent Traumatol* 2007; 23:196-202.
- .....

## **Decíduos: Fratura de esmalte e dentina com exposição pulpar**

### **Fratura de esmalte e dentina com exposição pulpar - sinais de diagnóstico**

---

Descrição	Fratura envolvendo esmalte e dentina com perda de estrutura dentaria e exposição da polpa.
-----------	--

Sinais visuais	Perda visível de esmalte e dentina; tecido pulpar exposto.
Teste de Percussão	Negativo. Se positivo, avaliar o dente por possível luxação ou fratura radicular.
Teste de mobilidade	Mobilidade normal.
Teste de sensibilidade	Não confiável em dentes decíduos. Resultados inconsistentes.
Achados radiológicos	A perda de substância dentária é visível. Uma radiografia oclusal é recomendada para se poder ver possíveis sinais de deslocamento ou a presença de uma fratura da raiz.
Radiografias recomendado	A radiografia pode ainda ser usada como um ponto de referência em caso de complicações futuras.

### Tratamento

Em crianças muito jovens, imaturas, com raízes ainda em desenvolvimento, é vantajoso preservar a vitalidade pulpar pelo proteção pulpar direta ou por pulpotomia parcial. Este tratamento também é a escolha em pacientes jovens com raízes totalmente formadas. O hidróxido de cálcio é o material adequado para tais procedimentos. Ambos os tratamentos devem ser considerados sempre que possível, caso contrário, a extração é indicada. Uma ponte de dentina é esperada de se ver, numa radiografia dentro de 4-6 semanas.

Em crianças pequenas, imaturas, ainda com raízes em desenvolvimento e com dentina radicular fina na parede cervical do dente, a pulpotomia pode não ser possível devido ao risco de perfuração, e o dente terá de ser extraído.

### Controlo

Controlo clínico após uma semana. Controle clínico e radiográfico após 6-8 semanas e 1 ano.

### Referências para a fratura de esmalte e dentina com exposição pulpar

- 
- **Borum MK, Andreasen JO.** Sequelae of trauma to primary maxillary incisors. I. Complications in the primary dentition. *Endod Dent Traumatol* 1998; 114: 31-44.
  - **Flores MT.** Traumatic injuries in the primary dentition. Review. *Dent Traumatol* 2002;18:287-298.
  - **Flores MT, Malmgren B, Andersson L, et alii..** Guidelines for the management of traumatic dental injuries. III. Primary teeth. *Dent Traumatol* 2007; 23:196-202.
  - **Kupietzky A, Holan G.** Treatment options for crown fractures with pulp exposure in primary incisors. *Pediatric Dentistry* 2003; 15:241-247.
- .....

## **Decíduos: Fratura da coroa-raiz sem comprometimento pulpar**

### **Fratura da coroa-raiz sem comprometimento pulpar - sinais de diagnóstico**

Descrição	Uma fratura envolvendo esmalte, dentina e cimento, com perda de estrutura dentaria, mas não envolvendo a polpa.
Sinais visuais	A fratura da coroa estende-se abaixo da margem gengival. A coroa é dividida em dois ou mais fragmentos, um dos quais é móvel.
Teste de Percussão	Sensibilidade à percussão.
Teste de mobilidade	Pelo menos um fragmento coronal é móvel. Por causa da mobilidade durante a mastigação pode haver dor transitória.
Teste de sensibilidade pulpar	Não confiável em dentes decíduos. Resultados inconsistentes.
Achados radiológicos	Extensão apical da fratura geralmente não é visível. Em fraturas lateralmente posicionadas, a sua extensão em relação à margem gengival pode ser vista.
Radiografias recomendado	Uma radiografia oclusal.

### **Localização da linha de fratura**

- A fratura envolve a coroa e raiz do dente e está num plano horizontal ou diagonal. Um exame radiográfico normalmente só revela a parte coronal da fratura e não a parte apical
- A radiografia em feixe conico pode revelar toda a extensão da fratura.

### **Tratamento**

Dependendo do quadro clínico, dois cenários de tratamento podem ser considerados. A maioria destes pode ser adiada para posterior tratamento.

- **Remover apenas o fragmento**  
Se a fratura envolve apenas uma pequena parte da raiz e o fragmento estável é grande o suficiente para permitir a restauração coronal, retirar o fragmento móvel.
- **Extração**  
Extração é inevitável em fraturas coroa-raiz muito profundas, sendo o extremo a fratura vertical. Cuidados devem ser tomados para evitar traumas para o germe do dente subjacente.

### **Instruções ao paciente**

Alimentos moles por 10-14 dias.

Boa cicatrização após uma lesão nos dentes e tecidos orais depende, em parte, de uma boa higiene oral. Pincele com uma escova macia depois de cada refeição e aplicar 0,1% de clorexidina tópica para a área afetada com cotonetes duas vezes por dia durante uma semana. Isso é benéfico para evitar o acúmulo de placa bacteriana e de restos, juntamente com recomendação de uma dieta leve.

Os pais devem ainda ser aconselhados sobre as possíveis complicações que podem ocorrer, como inchaço, aumento da mobilidade, ou fístula. As crianças não podem queixar-se sobre a dor, no entanto, a infecção pode estar presente e os pais devem prestar atenção para sinais de inchaço das gengivas e trazer a criança para atendimento.

## Controlo

Controle clínico após 3-4 semanas.

## Referências para a fratura da coroa-raiz sem comprometimento pulpar

- **Borum MK, Andreasen JO.** Sequelae of trauma to primary maxillary incisors. I. Complications in the primary dentition. *Endod Dent Traumatol* 1998; 114: 31-44.
- **Flores MT.** Traumatic injuries in the primary dentition. Review. *Dent Traumatol* 2002;18:287-298.
- **Flores MT, Malmgren B, Andersson L, et alii..** Guidelines for the management of traumatic dental injuries. III. Primary teeth. *Dent Traumatol* 2007; 23:196-202.

---

## Decíduos: Fratura da coroa-raiz com envolvimento pulpar

### Fratura da coroa-raiz com envolvimento pulpar - sinais de diagnóstico

---

Definição	Uma fratura envolvendo esmalte, dentina, cemento e polpa.
Sinais visuais	Fratura da coroa estende-se abaixo da margem gengival. A coroa é dividida em dois ou mais fragmentos, um dos quais é móvel.
Teste de Percussão	Sensibilidade à percussão.
Teste de mobilidade	Pelo menos um fragmento coronal é móvel. Por causa da mobilidade durante a mastigação pode haver dor transitória.
Teste de sensibilidade	Não confiável em dentes decíduos. Resultados inconsistentes.
Achados radiológicos	Extensão apical da fratura geralmente não é visível. Em fraturas lateralmente posicionadas, a sua extensão em relação à margem gengival pode ser vista.
Radiografias recomendadas	Uma radiografia oclusal.

### Localização da linha de fratura

A fratura envolve a coroa e raiz do dente e está num plano horizontal ou diagonal. Um exame radiográfico normalmente só revela a parte coronal da fratura e não a parte apical.

### Tratamento

Extração é recomendada. Cuidados devem ser tomados para evitar traumas para o germe do dente subjacente.

### Instruções ao paciente

Alimentos moles por 10-14 dias.

Boa cicatrização após uma lesão nos dentes e tecidos orais depende, em parte, de uma boa higiene oral. Pincele com uma escova macia após cada refeição. Isso é benéfico para evitar o

acúmulo de placa bacteriana e de restos juntamente com recomendação de uma dieta leve. Os pais devem ainda ser aconselhados sobre as possíveis complicações que podem ocorrer, como o inchaço ou fístula. As crianças não podem queixar-se sobre a dor, no entanto, a infecção pode estar presente e os pais devem prestar atenção para sinais de inchaço das gengivas e trazer a criança para atendimento.

### Controle

Controle clínico de 3-4 semanas.

### Referências para fratura da coroa-raiz com envolvimento pulpar

- **Borum MK, Andreasen JO.** Sequelae of trauma to primary maxillary incisors. I. Complications in the primary dentition. *Endod Dent Traumatol* 1998; 114: 31-44.
- **Flores MT.** Traumatic injuries in the primary dentition. Review. *Dent Traumatol* 2002;18:287-298.

**Flores MT, Malmgren B, Andersson L, et alii..** Guidelines for the management of traumatic dental injuries. III. Primary teeth. *Dent Traumatol* 2007; 23:196-202.

---

## Decíduos: Fratura radicular

### Fratura radicular - sinais de diagnóstico

---

Descrição	Uma fratura confinada à raiz do dente envolvendo cemento, dentina e polpa.
Sinais visuais	O fragmento coronal geralmente é móvel e pode ser deslocado. Descoloração transitoria da coroa (vermelho ou cinza) pode ocorrer.
Teste Percussão	O dente pode estar sensível
Teste de mobilidade	O fragmento coronal geralmente é móvel.
Teste de sensibilidade de pulpar	Não confiável em dentes decíduos. Resultados inconsistentes.
Achados radiológicos	A fratura é geralmente localizada no meio da raiz ou no terço apical.
Radiografias recomendado	Uma radiografia oclusal ou periapical.

### Tratamento

#### Nenhum tratamento

Se o fragmento coronal não está deslocado nenhum tratamento é necessário.

#### Extração

Se o fragmento coronal está deslocado, extrair apenas o fragmento. O fragmento apical deve ser deixado para ser reabsorvido.

### Instruções ao paciente

Alimentos moles por 10-14 dias.

Boa cicatrização após uma lesão nos dentes e tecidos orais depende, em parte, de uma boa higiene oral. Pincele com uma escova macia depois de cada refeição e aplicar 0,1% de clorexidina tópica para a área afetada com cotonetes duas vezes por dia durante uma semana. Isso é benéfico para evitar o acúmulo de placa bacteriana e de restos juntamente com recomendação de uma dieta leve, restringir o uso de chupeta.

Os pais devem ainda ser aconselhados sobre as possíveis complicações que podem ocorrer, como inchaço, aumento da mobilidade ou fístula. As crianças não podem queixar-se sobre a dor, no entanto, a infecção pode estar presente e os pais devem prestar atenção para sinais de inchaço das gengivas e trazer a criança para atendimento.

### Controlo

Controle clínico após 1 semana. Controle clínico e radiográfico após 2-3 semanas, 6-8 meses. Controle clínico após um ano.

### Referências para fraturas radiculares

- 
- **Borum MK, Andreasen JO.** Sequelae of trauma to primary maxillary incisors. I. Complications in the primary dentition. *Endod Dent Traumatol* 1998; 114: 31-44.
  - **Flores MT.** Traumatic injuries in the primary dentition. Review. *Dent Traumatol* 2002;18:287-298.
  - **Flores MT, Malmgren B, Andersson L, et alii..** Guidelines for the management of traumatic dental injuries. III. Primary teeth. *Dent Traumatol* 2007; 23:196-202.
- 

## Decíduos: Fratura alveolar

### Fratura alveolar - sinais de diagnóstico

---

	A fratura do processo alveolar pode ou não envolver a cavidade onde está o dente no osso alveolar.
Descrição	Dentes associados a fraturas alveolares são caracterizados pela mobilidade do processo alveolar; vários dentes normalmente movem-se como uma unidade quando a mobilidade é verificada. Interferência oclusal está frequentemente presente.
Sinais visuais	Deslocamento de um segmento alveolar. Uma mudança oclusal devido ao desalinhamento do segmento alveolar fraturado, é muitas vezes observado. Isto pode causar interferências oclusais.
Teste de Percussão	Sensibilidade à percussão.
Teste de mobilidade	Todo segmento móvel move-se como uma unidade.
Teste de sensibilidade de pulpar	Não confiável em dentes decíduos. Resultados inconsistentes.
Achados radiológicos	A linha <i>vertical</i> da fratura pode ocorrer ao longo do PDL ou no

septo. A linha *horizontal* pode ser localizada apicalmente ao ápice ou coronalmente ao ápice. Uma fratura de raiz associada pode estar presente. A linha de fratura horizontal pode ocorrer em qualquer nível no que diz respeito aos germes dos dentes permanentes. A radiografia dará informações valiosas na avaliação do risco de danos aos dentes permanentes.

A radiografia lateral pode dar mais informações sobre a relação espacial entre as duas dentições.

Radiografias recomendadas      Uma radiografia oclusal.

### **Tratamento**

Reposicionamento manual ou reposicionamento usando um instrumento próprio para os segmentos deslocados. Anestesia local é indicada.

Estabilizar o segmento com talas flexíveis durante 4 semanas.

### **Instruções ao paciente**

Alimentos moles por 10-14 dias.

Boa cicatrização após uma lesão nos dentes e tecidos orais depende, em parte, de uma boa higiene oral. Pincele com uma escova macia depois de cada refeição e aplicar 0,1% de clorexidina tópica para a área afetada com cotonetes duas vezes por dia durante uma semana. Isso é benéfico para evitar o acúmulo de placa bacteriana e de restos. Juntamente com a recomendação de uma dieta leve, restringir o uso de chupeta.

Os pais devem ainda ser aconselhados sobre as possíveis complicações que podem ocorrer, como inchaço, mais mobilidade ou fístula. As crianças não podem queixar-se sobre a dor, no entanto, a infecção pode estar presente e os pais devem prestar atenção para sinais de inchaço das gengivas e trazer a criança para atendimento.

Informar os pais sobre possíveis complicações no desenvolvimento dos dentes permanentes.

### **Controle**

Remoção da tala e controle clínico e radiográfico após 4 semanas.

Controle clínico após 1 semana. Controle clínico e radiográfico e remoção da tala após 3-4 semanas. Controle clínico e radiográfico após 6-8 semanas e um ano depois anualmente, até dos dentes deciduos envolvidos caírem.

### **Referencias para a Fratura Alveolar**

- 
- **Flores MT, Malmgren B, Andersson L, et alii.** Guidelines for the management of traumatic dental injuries. III. Primary teeth. Dent Traumatol 2007; 23:196-202.

## Anexo A2

### Dentes permanentes

#### Permanentes: Concussão

##### Concussão - sinais de diagnóstico

---

Descrição	Uma lesão para as estruturas de suporte do dente, sem mobilidade ou deslocamento do dente, mas com a dor à percussão.
Sinais visuais	Não deslocados.
Percussão	Sensíveis ao toque.
Teste de mobilidade	Não existe maior mobilidade. Geralmente um resultado positivo.
Teste de sensibilidade pulpar	O teste é importante para avaliar o risco futuro de complicações na cicatrização. A falta de resposta ao teste indica um aumento do risco de necrose pulpar mais tarde.
Achados radiológicos	Sem anormalidades radiográficas, o dente está in-situ na sua cavidade alveolar.
Radiografias recomendadas	Como uma rotina: a radiografia, oclusal, periapical e lateral da face mesial ou distal do dente em questão. Isto deve ser feito a fim de excluir o deslocamento.

##### Concussão - Diretrizes de Tratamento

##### Objetivos do tratamento

- Normalmente não há necessidade de tratamento.

##### Tratamento

- Monitorar a condição pulpar durante pelo menos 1 ano.

##### Instruções ao paciente

- Alimentos moles durante 1 semana.
- Boa cicatrização após uma lesão nos dentes e tecidos orais depende, em parte, de uma boa higiene oral. Escovando os dentes com uma escova macia e lavagem com clorexidina 0,1% é benéfico para evitar o acúmulo de placa bacteriana e de restos.

##### Controlo

- Controle clínico e radiográfico em 4 semanas, 6-8 semanas e 1 ano.

##### Referências para a concussão

- **Andreasen FM, Vestergaard Pedersen B.** Prognosis of luxated permanent teeth – the development of pulp necrosis. *Endod Dent Traumatol* 1985; 1: 207–220
- **Lauridsen EF, Hermann NV, Gerds TA, Ahrensburg SS, Andreasen JO.** Crown fractures Part 2 - Healing complications of the pulp in permanent incisors with crown fractures and concussion injury. *Dent Traumatol* 2009; 25. In preparation.
- **Herman NV, Andreasen JO, Andreasen FM, Ahrensburg SS.** Healing complications following concussion injury in the permanent dentition. *Dent Traumatol* 2009; 25: In preparation.
- **Ravn JJ.** Follow-up study of permanent incisors with enamel cracks as a result of an acute trauma. *Scand J Dent Res* 1981; 89: 117-123.
- **Flores MT, Andersson L, Andreasen JO, Bakland LK, Malmgren B, Barnett F, Bourguignon C, DiAngelis A, Hicks L, Sigurdsson A, Trope M, Tsukiboshi M, von Arx T.** Guidelines for the management of traumatic dental injuries. I. Fractures and luxations of permanent teeth. *Dent Traumatol* 2007; 23: 66-71.
- **Moorrees CF, Fanning EA, Hunt EE.** Age variation of formation stages for ten permanent teeth. *J Dent Res* 1963; 42: 1490-1502.
- **Andreasen JO, Andreasen FM, Bakland LK, Flores MT.** Concussion. *Traumatic Dental Injuries. A Manual.* Oxford: Blackwell/Munksgaard Publishing Company. 2003, 38-39
- **Andreasen FM, Andreasen JO.** Concussion and subluxation. In: Andreasen JO, Andreasen FM, Andersson L, (eds.). *Textbook and Color Atlas of Traumatic Injuries to the Teeth* (4<sup>th</sup> ed.). Oxford, Blackwell 2007. 404-410.

---

## Permanentes: Subluxação

### Subluxação - sinais de diagnóstico

---

Descrição	Uma lesão nas estruturas de suporte do dente, resultando numa maior mobilidade, mas sem deslocamento do dente. Sangramento do sulco gengival confirma o diagnóstico.
Sinais visuais	Não deslocados.
Teste de Percussão	Sensíveis ao toque.
Teste de mobilidade	Aumento da mobilidade.  Teste de sensibilidade pode ser negativo inicialmente indicando dano pulpar transitório. Monitorar a resposta pulpar até um diagnóstico definitivo poder ser feito.
Teste de sensibilidade pulpar	Haverá um resultado positivo do teste de sensibilidade em cerca de metade dos casos. O teste é importante para avaliar o risco futuro de complicações na cicatrização. A falta de resposta no teste inicial indica um aumento do risco de necrose pulpar mais tarde.
Achados radiológicos	Geralmente sem anormalidades radiográficas.
Radiografias recomendadas	Como uma rotina: a radiografia, oclusal, periapical e lateral da face mesial ou distal do dente.

### Objetivo do tratamento

- Normalmente não há necessidade de tratamento.

### Tratamento

- Uma tala flexível para estabilizar o dente para o conforto do paciente, pode ser usada, até duas semanas.

### Instruções ao paciente

- Alimentos moles durante 1 semana.
- Boa cicatrização após uma lesão nos dentes e tecidos orais depende, em parte, de uma boa higiene oral. Escovando os dentes com uma escova macia e lavagem com clorexidina 0,1% é benéfica para evitar o acúmulo de placa bacteriana e de restos.

### Controlo

- Controle clínico e radiográfico em 4 semanas, 6-8 semanas e 1 ano.
- Medidas relacionadas com o tratamento endodôntico podem ser feitas após 2-3 meses.

### Referências para a subluxação

- 
- **Andreasen FM, Vestergaard Pedersen B.** Prognosis of luxated permanent teeth – the development of pulp necrosis. *Endod Dent Traumatol* 1985; 1: 207–220
  - **Lauridsen EF, Hermann NV, Gerds TA, Ahrensburg SS, Andreasen JO.** Crown fractures Part 3 - Healing complications of the pulp in permanent incisors with crown fractures and subluxation injury. *Dent Traumatol* 2009; 25. In preparation.
  - **Herman NV, Andreasen JO, Andreasen F, SS Ahrensburg.** Healing complications following subluxation injury in the permanent dentition. *Dent Traumatol* 2009; 25. In preparation.
  - **Flores MT, Andersson L, Andreasen JO, Bakland LK, Malmgren B, Barnett F, Bourguignon C, DiAngelis A, Hicks L, Sigurdsson A, Trope M, Tsukiboshi M, von Arx T.** Guidelines for the management of traumatic dental injuries. I. Fractures and luxations of permanent teeth. *Dent Traumatol* 2007; 23: 66-71.
  - **Moorrees CF, Fanning EA, Hunt EE.** Age variation of formation stages for ten permanent teeth. *J Dent Res* 1963; 42: 1490-1502.
  - **Andreasen JO, Andreasen FM, Bakland LK, Flores MT.** Subluxation. *Traumatic Dental Injuries. A Manual.* Oxford: Blackwell/Munksgaard Publishing Company. 2003, 40-41.
  - **Andreasen FM, Andreasen JO.** Concussion and subluxation. In: Andreasen JO, Andreasen FM, Andersson L, (eds.). *Textbook and Color Atlas of Traumatic Injuries to the Teeth* (4<sup>th</sup> ed.). Oxford, Blackwell 2007. 404-410.
- 

## Permanentes: Extrusão

## Extrusão - sinais de diagnóstico

---

	Deslocamento parcial do dente para fora da sua cavidade alveolar.
Definição	Uma lesão no dente caracterizada pela separação parcial ou total do ligamento periodontal, resultando em afrouxamento e deslocamento do dente. O osso alveolar está intacto numa lesão de extrusão, em oposição a uma lesão de luxação lateral. Além do deslocamento axial, o dente geralmente tem um fator de protusão ou retrusão. Nas lesões graves de extrusão o fator retrusão / protusão pode ser muito pronunciado. Em alguns casos pode ser mais pronunciado do que o próprio fator extrusivo.
Sinais visuais	Aparece alongado.
Teste de Percussão	Sensível.
Teste de mobilidade	Excessivamente móvel.
Teste de sensibilidade pulpar	Geralmente falta de resposta, exceto para os dentes com deslocamentos pequenos. O teste é importante na avaliação do risco de complicações na cicatrização. Um resultado positivo para o teste inicial indica uma redução do risco de necrose pulpar mais tarde.
Achados radiológicos	Em imaturos, dentes não totalmente desenvolvidos, a revascularização pulpar ocorre geralmente. Na revascularização pulpar de dentes maduros, ocorre às vezes.
Radiografias recomendado	Aumento do espaço do ligamento periapical. Como uma rotina: radiografia oclusal, periapical e lateral da face mesial ou distal do dente.

## Tratamento

- A superfície radicular exposta do dente deslocado é lavada com soro fisiológico antes do seu reposicionamento.
- Reposicionar o dente suavemente reinserindo-o no cavidade alveolar do dente com pressão digital axial (anestesia local geralmente não é necessária).
- Estabilizar o dente por 2 semanas usando uma tala flexível.

Monitoramento da condição pulpar é essencial para diagnosticar reabsorção radicular associada.

**Ápice aberto:** Revascularização pode ser confirmada radiograficamente por evidências de formação contínua da raiz e fechamento do canal pulpar e, geralmente, uma resposta positiva aos testes de sensibilidade pulpar. Sinais clínicos e radiográficos de necrose pulpar geralmente podem ser vistos dentro de 4 semanas.

**Ápice fechado:** A contínua falta de resposta pulpar aos testes de sensibilidade deve ser tomado como evidência de necrose pulpar, juntamente com rarefação periapical e às vezes a descoloração da coroa.

## Instruções ao paciente

- Alimentos moles durante 1 semana.
- Boa cicatrização após uma lesão nos dentes e tecidos orais depende, em parte, de uma boa higiene oral. Escovando os dentes com uma escova macia e lavagem com clorexidina 0,1% é benéfica para evitar o acúmulo de placa bacteriana e de restos.

### Controlo

- Controle clínico e radiográfico e remoção da tala após 2 semanas. Controle clínico e radiográfico de 4 semanas, 6-8 semanas, 6 meses e 1 ano.

### Referências para a extrusão

- 
- **Andreasen FM, Vestergaard Pedersen B.** Prognosis of luxated permanent teeth – the development of pulp necrosis. *Endod Dent Traumatol* 1985; 1: 207–220
  - **Andreasen FM, Zhijie Y, Thomsen BL.** Relationship between pulpal dimensions and development of pulp necrosis after luxation injuries in the permanent dentition. *Endod Dent Traumatol* 1986; 2: 90–98.
  - **Andreasen FM.** Transient apical breakdown and its relation to color and sensibility changes after luxation injuries to teeth. *Endod Dent Traumatol* 1986; 2: 9–19.
  - **Andreasen FM, Zhijie Y, Thomsen BL, Anderson PK.** Occurrence of pulp canal obliteration after luxation in the permanent dentition. *Endod Dent Traumatol* 1987; 3: 103–115.
  - **Herman NV, Andreasen JO, Andreasen F, SS Ahrensburg.** Healing complications following extrusive luxation injury in the permanent dentition. *Dent Traumatol* 2009; 25. In preparation.
  - **Lauridsen EF, Hermann NV, Gerds TA, Ahrensburg SS, Andreasen JO.** Crown fractures Part 4 - healing complications of the pulp in permanent incisors following crown fractures with concurrent extrusion or lateral luxation injury. *Dent Traumatol* 2009; 25. In preparation.
  - **Stålhane I, Hedegård B.** Traumatized permanent teeth in children aged 7–15 years. Part II. *Swed Dent J* 1975; 68: 157–169.
  - **Eklund G, Stålhane I, Hedegård B.** A study of traumatized permanent teeth in children aged 7-15 years. Part III. A multivariate analysis of post-traumatic complications of subluxated and luxated teeth. *Swed Dent J* 1976; 69: 179–189.
  - **Lee R, Barrett, EJ, Kenny DJ.** Clinical outcomes for permanent incisor luxations in a pediatric population. II. Extrusions. *Dent Traumatol* 2003; 19: 274-279.
  - **Flores MT, Andersson L, Andreasen JO, Bakland LK, Malmgren B, Barnett F, Bourguignon C, DiAngelis A, Hicks L, Sigurdsson A, Trope M, Tsukiboshi M, von Arx T.** Guidelines for the management of traumatic dental injuries. I. Fractures and luxations of permanent teeth. *Dent Traumatol* 2007; 23: 66-71.
  - **Moorrees CF, Fanning EA, Hunt EE.** Age variation of formation stages for ten permanent teeth. *J Dent Res* 1963; 42: 1490-1502.
  - **Andreasen JO, Andreasen FM, Bakland LK, Flores MT.** Extrusive luxation. *Traumatic Dental Injuries. A Manual.* Oxford: Blackwell/Munksgaard Publishing Company. 2003, 42-43
  - **Andreasen FM, Andreasen JO.** Extrusive luxation and lateral luxation. In: Andreasen JO, Andreasen FM, Andersson L, (eds.). *Textbook and Color Atlas of Traumatic Injuries to the Teeth* (4<sup>th</sup> ed.). Oxford, Blackwell 2007. 411-427.
-

## **Permanentes: Luxação lateral**

### **Luxação lateral - sinais de diagnóstico**

---

	Deslocamento do dente, exceto axialmente. O deslocamento é acompanhado por cominuição ou fratura do osso alveolar labial ou do osso alveolar palatino / lingual.
Descrição	Lesões de luxação lateral, semelhantes a lesões de extrusão, são caracterizadas pela separação parcial ou total do ligamento periodontal. No entanto, as luxações laterais são complicadas por fratura de osso alveolar labial ou de osso alveolar palatino / lingual e uma zona de compressão na região cervical e às vezes na área apical. Se ambos os lados da cavidade alveolar forem fraturados, a lesão deve ser classificada como uma fratura alveolar (fraturas alveolar raramente afetam apenas um dente). Na maioria dos casos de luxação lateral o ápice do dente é forçado a entrar no osso pelo deslocamento, e os dentes frequentemente não tem mobilidade.
Sinais visuais	Deslocados, geralmente numa direção palatina/ lingual ou labial.
Teste de Percussão	Geralmente dá um alto som metálico (ankylosed).
Teste de mobilidade	Usualmente, imóvel.
Teste de sensibilidade	Testes de sensibilidade, provavelmente, dão uma falta de resposta, exceto para os dentes com deslocamentos pequenos.
Achados radiológicos	O teste é importante na avaliação do risco de complicações na cicatrização. Um resultado positivo no exame inicial indica uma redução do risco de necrose pulpar no futuro.
Radiografias recomendado	Espaço do ligamento periapical aumentado, é visto melhor na radiografia oclusal ou excêntrica. Como uma rotina: a radiografia, oclusal, periapical e lateral da face mesial ou distal do dente em questão.

### **Objetivo do tratamento**

Reposicionar o dente e colocar uma tala para facilitar a cura da polpa e do ligamento periodontal.

### **Tratamento**

- Lavar a parte exposta da superfície radicular com soro fisiológico antes do reposicionamento.
- Aplicar uma anestesia local
- Reposicionar o dente com uma pinça ou com pressão digital para desengata-lo do seu bloqueio ósseo e reposicioná-lo suavemente na sua localização original.
- Estabilizar o dente durante 4 semanas usando uma tala flexível. 4 semanas é indicado, devido à fratura óssea associada.

Monitoramento da condição pulpar é essencial para diagnosticar reabsorção radicular. Se a polpa necrosar, o tratamento do canal é indicado para prevenir a infecção relacionada com a reabsorção radicular.

Em dentes imaturos, em desenvolvimento, a revascularização pode ser confirmada radiograficamente por evidências de formação de raiz contínua, o início do fechamento do canal pulpar e, geralmente, um retorno a uma resposta positiva ao teste de sensibilidade.

Em dentes completamente formados, uma contínua falta de resposta ao teste de sensibilidade (ou seja, superior a 3 meses) deve ser tomada como evidência de necrose pulpar, juntamente com a radiolusência periapical e às vezes a descoloração da coroa.

### **Remoção da tala**

Após o período de fixação (4 semanas) a resina pode ser removida. Se não é usada resina composta, pode ser retirada com um destartarizador. Se é usada resina composta deve ser removida com uma broca. O dente deve ser suportado com pressão digital durante este procedimento.

### **Instruções paciente**

Alimentos moles durante 1 semana. Boa cicatrização após uma lesão nos dentes e tecidos orais depende, em parte, de uma boa higiene oral. Escovando os dentes com uma escova macia e lavagem com clorexidina 0,1% é benéfica para evitar o acúmulo de placa bacteriana e de restos.

### **Controlo**

Controle clínico e radiográfico após 2 semanas. Controle clínico e radiográfico e remoção da tala após 4 semanas. Controle clínico e radiográfico em 6-8 semanas, 6 meses, 1 ano e anuais para 5 anos.

### **Referências para luxação lateral**

- 
- **Andreasen FM, Vestergaard Pedersen B.** Prognosis of luxated permanent teeth – the development of pulp necrosis. *Endod Dent Traumatol* 1985; 1: 207–220
  - **Herman NV, Andreasen JO, Andreasen F, SS Ahrensburg.** Healing complications following lateral luxation injury in the permanent dentition. *Dent Traumatol* 2009; 25: In preparation.
  - **Andreasen FM, Zhijie Y, Thomsen BL.** Relationship between pulpal dimensions and development of pulp necrosis after luxation injuries in the permanent dentition. *Endod Dent Traumatol* 1986; 2: 90–98.
  - **Andreasen FM.** Transient apical breakdown and its relation to color and sensibility changes after luxation injuries to teeth. *Endod Dent Traumatol* 1986; 2: 9–19.
  - **Andreasen FM, Zhijie Y, Thomsen BL, Anderson PK.** Occurrence of pulp canal obliteration after luxation in the permanent dentition. *Endod Dent Traumatol* 1987; 3: 103–115.
  - **Lauridsen EF, Hermann NV, Gerds TA, Ahrensburg SS, Andreasen JO.** Crown fractures Part 4 - healing complications of the pulp in permanent incisors following crown fractures with concurrent extrusion or lateral luxation injury. *Dent Traumatol* 2009; 25. In preparation
  - **Elena C, Ferrazzini P, von Arx T.** Pulp and periodontal healing of laterally luxated permanent teeth: results after 4 years. *Dent Traumatol* 2008; 24: 658–662.
  - **Nikoui M, Kenny DJ, Barrett EJ.** Clinical outcomes for permanent incisor luxations in a pediatric population.III. Lateral luxation. *Dent Traumatol* 2003; 19: 280–285.
  - **Flores MT, Andersson L, Andreasen JO, Bakland LK, Malmgren B, Barnett F, Bourguignon C, DiAngelis A, Hicks L, Sigurdsson A, Trope M, Tsukiboshi M, von**

- Arx T.** Guidelines for the management of traumatic dental injuries. I. Fractures and luxations of permanent teeth. *Dent Traumatol* 2007; 23: 66-71.
- **Moorrees CF, Fanning EA, Hunt EE.** Age variation of formation stages for ten permanent teeth. *J Dent Res* 1963; 42: 1490-1502.
  - **Ferrazzini Pozzi EC, von Arx T.** Pulp and periodontal healing of laterally luxated permanent teeth: results after 4 years. *Dent Traumatol* 2008; 24: 658-662.
  - **Andreasen JO, Andreasen FM, Bakland LK, Flores MT.** Lateral luxation. *Traumatic Dental Injuries. A Manual.* Oxford: Blackwell/Munksgaard Publishing Company. 2003, 44-45
  - **Andreasen FM, Andreasen JO.** Extrusive luxation and lateral luxation. In: Andreasen JO, Andreasen FM, Andersson L, (eds.). *Textbook and Color Atlas of Traumatic Injuries to the Teeth* (4<sup>th</sup> ed.). Oxford, Blackwell 2007. 411-427.

---

## **Permanentes: Intrusão**

### **Intrusão - sinais de diagnóstico**

Descrição	Deslocamento do dente para dentro do osso alveolar. Esta lesão é acompanhada por cominuição ou fratura da cavidade alveolar.
Sinais visuais	O dente é deslocado axialmente dentro do osso alveolar.
Teste de Percussão	Geralmente dá um som metálico alto (ankylotic).
Teste de mobilidade	O dente é imóvel. Falta de resposta, exceto em casos raros, para os dentes com deslocamentos pequenos.
Teste de sensibilidade	O teste é importante na avaliação do risco de complicações na cicatrização. Se o resultado for positivo no exame inicial do dente terá um risco significativamente reduzido de necrose pulpar.  No imaturo, os dentes não plenamente desenvolvidos, a revascularização pulpar pode ocorrer.
Achados radiológicos	O espaço do ligamento periodontal pode estar ausente em toda ou parte da raiz.
Radiografias recomendadas	Como uma rotina: a radiografia, oclusal, periapical e lateral da face mesial ou distal do dente em questão. Se o dente estiver totalmente para dentro, uma radiografia lateral é indicada para se certificar de que o dente não entrou na cavidade nasal.

### **Tratamento**

A intrusão dos dentes está associada a um risco potencial de perda de dentes devido à progressiva reabsorção radicular (anquilose ou infecção relacionada com a reabsorção). Os três métodos a seguir são em parte baseados em evidência.

- **Erupção espontânea**  
Este é o tratamento de escolha para dentes decíduos e dentes permanentes com formação de raiz incompleta. Este tratamento tem mostrado levar a complicações na

cicatrização de um número significativamente menor do que o reposicionamento ortodôntico e cirúrgico.

- **Reposicionamento Ortodôntico**

Este tratamento pode ser preferido para pacientes que entram para o tratamento tardiamente. Este método de tratamento permite o tratamento do osso marginal na cavidade alveolar juntamente com o lento reposicionamento do dente.

- **Reposicionamento cirúrgico**

Esta técnica é preferível no tratamento na fase aguda. Intrusão com grandes deslocamentos do dente (cerca de mais de metade do comprimento de uma coroa) pode ser uma indicação para o reposicionamento cirúrgico.

### Comum para todos os tratamentos

Tratamento endodôntico pode impedir a necrose pulpar de iniciar a infecção relacionada com reabsorção radicular. Este tratamento deve ser considerado em todos os casos com a formação de raízes concluída onde a chance de revascularização da polpa é improvável. Terapia endodôntica deve preferencialmente ser iniciada dentro de 3-4 semanas pós-trauma.

### Escolha do tratamento

Fatores que determinam a escolha do tratamento são estágios de desenvolvimento radicular, idade e nível de intrusão.

	IDADE		Reposicionamento	
			Espontâneo	Ortodôntico Cirúrgico
Apex ABERTO	6-11 anos	Até 7 mm	xxx	
		Mais de 7 milímetros	xxx	
Apex FECHADO	12-17 anos	Até 7 mm	xx	
		Mais de 7 milímetros	x	x
	Mais de 17 anos	Até 7 mm	x	x
		Mais de 7 milímetros	x	x

xxx O procedimento de tratamento é significativamente melhor do que as outras opções

xx O procedimento de tratamento tem uma tendência para melhor cicatrização do que as outras opções

x O procedimento cirúrgico de reposicionamento pode ser mais prático de usar em comparação ao reposicionamento ortodôntico. Reposicionamento cirúrgico impõe um risco levemente maior de complicações tardias em comparação com a extrusão ortodôntica.

### Dentes com ápice aberto

- Permitir o reposicionamento espontâneo.
- Se nenhum movimento é observado dentro de 4 semanas, realizar o reposicionamento ortodôntico.

### Dentes com ápice fechado

- Os dentes devem ser reposicionados ou ortodonticamente ou cirurgicamente o mais rapidamente possível.
- A polpa muito provavelmente ficará necrosada e o tratamento temporario dos canais radiculares usando hidróxido de cálcio é recomendado. O tratamento pode ser concluído após o dente ser reposicionado.

### Instruções ao paciente

- Alimentos moles durante 1 semana.
- Boa cicatrização após uma lesão nos dentes e tecidos orais depende, em parte, de uma boa higiene oral. Escovando os dentes com uma escova macia e lavagem com clorexidina 0,1% é benéfica para evitar o acúmulo de placa bacteriana e de restos.

### Referências para a intrusão

- 
- **Andreasen FM, Vestergaard Pedersen B.** Prognosis of luxated permanent teeth – the development of pulp necrosis. *Endod Dent Traumatol* 1985; 1: 207–220
  - **Andreasen JO, Bakland LK, Matras R, Andreasen FM.** Traumatic intrusion of permanent teeth. Part 1. An epidemiological study of 216 intruded permanent teeth. *Dent Traumatol* 2006; 22: 83-89.
  - **Andreasen JO, Bakland LK, Matras R, Andreasen FM.** Traumatic intrusion of permanent teeth. Part 2. A clinical study of the effect of preinjury and injury factors,(such as sex, age, stage of root development, tooth location, and extent of injury including number of intruded teeth)on 140 intruded permanent teeth. *Dent Traumatol* 2006; 22: 90-98.
  - **Andreasen JO, Bakland LK, Matras R, Andreasen FM.** Traumatic intrusion of permanent teeth. Part 3. A clinical study of the effect of treatment variables such as treatment delay, method of repositioning, type of splint, length of splinting and antibiotics on 140 teeth. *Dent Traumatol* 2006; 22: 99-111.
  - **Ebeleseder KA, Santler G, Glockner K, Hulla H, Pertl C, Quehenberger F.** An analysis of 58 traumatically intruded and surgically extruded permanent teeth. *Endod Dent Traumatol* 2000; 16: 34–39.
  - **Kinirons MJ, Sutcliffe J.** Traumatically intruded permanent incisors: a study of treatment and outcome. *Br Dent J* 1991; 170: 144–146.
  - **Al-Badri S, Kinirons M, Cole BOI, Welbury RR.** Factors affecting resorption in traumatically intruded permanent incisors in children. *Dent Traumatol* 2002; 18: 73-76.
  - **Humphrey JM, Kenny DJ, Barrett EJ.** Clinical outcomes for permanent incisor luxations in a pediatric population. I. Intrusions. *Dent Traumatol* 2003; 19: 266-273.
  - **Chaushu S, Shapiro J, Heling J, Becker A.** Emergency orthodontic treatment after the traumatic intrusive luxation of maxillary incisors. *Am J Orthod Dentofacial Orthop* 2004; 126: 162-172.
  - **Wigen TI, Agnalt R, Jacobsen I.** Intrusive luxation of permanent incisors in Norwegians aged 6-17 years: a retrospective study of treatment and outcome. *Dent Traumatol* 2008; 24: 612-618.
  - **Flores MT, Andersson L, Andreasen JO, Bakland LK, Malmgren B, Barnett F, Bourguignon C, DiAngelis A, Hicks L, Sigurdsson A, Trope M, Tsukiboshi M, von Arx T.** Guidelines for the management of traumatic dental injuries. I. Fractures and luxations of permanent teeth. *Dent Traumatol* 2007; 23: 66-71.
  - **Moorrees CF, Fanning EA, Hunt EE.** Age variation of formation stages for ten permanent teeth. *J Dent Res* 1963; 42: 1490-1502.

- **Andreasen JO, Andreasen FM, Bakland LK, Flores MT.** Intrusive luxation. Traumatic Dental Injuries. A Manual. Oxford: Blackwell/Munksgaard Publishing Company. 2003, 46-47.
- **Andreasen FM, Andreasen JO.** Intrusive luxation and lateral luxation. In: Andreasen JO, Andreasen FM, Andersson L, (eds.). Textbook and Color Atlas of Traumatic Injuries to the Teeth (4<sup>th</sup> ed.). Oxford, Blackwell 2007. 428-443.

## **Permanentes: Avulsão**

### **Avulsão - sinais de diagnóstico**

Descrição	Deslocamento completo do dente para fora de sua cavidade alveolar
Sinais visuais	O dente é removido da sua cavidade.
Teste de Percussão	Não é indicado.
Teste de mobilidade	Não é indicado.
Teste de sensibilidade	Não é indicado.
Achados radiológicos	Se a aparência visual da lesão levantar a suspeita de uma possível intrusão, fratura radicular, fratura alveolar ou fratura maxilar, uma radiografia oclusal deve ser feita para confirmar o diagnóstico.
Radiografias recomendadas	Como uma rotina: a radiografia oclusal, periapical e lateral da face mesial ou distal do dente em questão.

### **Avulsão - Primeiros socorros para os dentes avulsionados**

Os Médicos Dentistas devem estar sempre preparados para dar conselhos adequados ao público sobre primeiros socorros para dentes avulsionados. Um dente avulsionado permanente é uma das poucas situações reais de emergência na medicina dentária. Além de se aumentar a conscientização pública através de campanhas nos meios de comunicação em massa, profissionais de saúde, pais e professores devem receber informações sobre como proceder nestas lesões graves inesperadas. Além disso, podem ser dadas instruções por telefone para os pais no local da emergência.

Se um dente é avulsionado, certifique-se que é um dente permanente (dentes decíduos não devem ser replantados).

- Manter o paciente calmo.
- Encontre o dente e pegue-o pela coroa (parte branca). Evite tocar na raiz.
- Se o dente estiver sujo, lave-o rapidamente (10 segundos) em água fria corrente e reposicioná-lo. Tente encorajar o paciente / pai para replantar o dente. Mordida num lenço para segurá-lo na posição.
- Se isso não for possível, coloque o dente num meio de armazenamento adequado, por exemplo, um copo de leite ou um meio de armazenamento especial para dentes avulsionados se estiver disponível. O dente também pode ser transportado na boca, mantendo-o entre os molares e o interior da bochecha. Evitar o armazenamento em água.

- Procura tratamento dentário de emergência imediatamente.

#### **Apex fechado:**

Dente replantado antes da chegada do paciente ao consultório medico ou clínica

#### **Tratamento**

- Deixar o dente no lugar.
- Limpar a área com jatos de água, soro fisiológico, ou clorexidina.
- Se presentes, suturar as lacerações gengivais.
- Verificar a posição normal do dente replantado clinicamente e radiograficamente.
- Aplicar uma tala flexível até 2 semanas.
- Administrar antibióticos sistêmicos. Tetraciclina é a primeira escolha (doxiciclina 2x por dia durante 7 dias na dose adequada para a idade do paciente e peso). O risco de descoloração dos dentes permanentes deve ser considerado antes da administração sistêmica de tetraciclina em pacientes jovens (Em muitos países, a tetraciclina não é recomendado para pacientes com menos de 12 anos de idade). Em pacientes jovens Phenoxymethyl penicilina (Pen V), numa dose apropriada para a idade e peso, é uma alternativa à tetraciclina.
- Se o dente avulsionado esteve em contacto com o chão, e se a cobertura antitetânica é incerta, consulte um médico para uma injeção antitetânica.
- Iniciar o tratamento do canal radicular 7-10 dias após o reimplante e antes da remoção da tala.

#### **Instruções paciente**

- Alimento s moles por duas semanas.
- Escovar os dentes com uma escova macia após cada refeição.
- Use uma clorexidina (0,1%) bochecho duas vezes ao dia durante 1 semana.

#### **Controlo**

- Controle clínico uma vez por semana durante o primeiro mês.
- Tratamento do canal radicular 7-10 dias após o reimplante. Colocar Hidróxido de cálcio como um medicamento intracanal até 1 mês seguido de obturação do canal radicular com um material aceitável.
- Remoção da tala e controle clínico e radiográfico após 2 semanas.
- Controle clínico e radiográfico após 4 semanas, 3 meses, 6 meses, 1 ano e depois anualmente.

---

#### **Ápice fechado:**

Tempo de secagem extraoral menos de 60 min. O dente foi mantido em meio de armazenamento fisiológico (solução salina balanceada de Hank), o leite, soro fisiológico ou saliva.

#### **Tratamento**

- Limpe o dente com soro fisiológico.
- Irrigar a cavidade com soro fisiológico.
- Examine a cavidade alveolar. Se houver uma fratura da parede da cavidade alveolar, reposicioná-la com um instrumento adequado.
- Replantar o dente com uma leve pressão.
- Se presentes, suturar as lacerações gengivais.

- Verificar a posição normal do dente replantado clinicamente e radiograficamente.
- Aplicar uma tala flexível durante 2 semanas.
- Administrar de antibióticos sistêmicos. Tetraciclina é a primeira escolha (doxiciclina 2x por dia durante 7 dias na dose adequada para a idade do paciente e peso). O risco de descoloração dos dentes permanentes deve ser considerado antes da administração sistêmica de tetraciclina em pacientes jovens (Em muitos países, a tetraciclina não é recomendado para pacientes com menos de 12 anos de idade). Em pacientes jovens Phenoxymethyl penicilina (Pen V), na dose adequada para a idade e peso, é uma alternativa à tetraciclina.
- Se o dente avulsionado esteve em contacto com o chão, e se a cobertura antitetânica é incerta, consulte um médico para uma injeção antitetânica.
- Iniciar o tratamento de canal radicular 7-10 dias após replante e antes da remoção da tala.

### Instruções paciente

- Alimentos moles durante 2 semanas.
- Escovar os dentes com uma escova macia após cada refeição.
- Use uma clorexidina (0,1%) bochecho duas vezes ao dia durante 1 semana.

### Controlo

- Controle clínico uma vez por semana durante o primeiro mês.
- Tratamento do canal radicular 7-10 dias após o replante. Colocar Hidróxido de cálcio como um medicamento intracanal até 1 mês seguido de obturação do canal radicular com um material aceitável
- Remoção da tala e controle clínico e radiográfico após 2 semanas.
- Controle clínico e radiográfico após 4 semanas, 3 meses, 6 meses, 1 ano e depois anualmente.

---

### Ápice fechado:

Tempo de secagem extraorais superior a 60 min ou em meios de armazenamento não-fisiológicos.

### Tratamento

Reimplantes feitos tardiamente tem um mau prognóstico a longo prazo. O ligamento periodontal será necrosado e não se pode esperar a sua cura. O objetivo em fazer o replante tardiamente é o de promover o crescimento ósseo alveolar para encapsular o dente replantado. O resultado esperado é eventual anquilose e reabsorção da raiz. Em crianças com idade inferior a 15 anos, quando ocorre anquilose, e quando o dente está mais do que 1 mm de infraclusão, é recomendado o corte da coroa para preservar o contorno do rebordo alveolar.

- Remover o tecido necrótico anexado suavemente com uma gaze.
- Tratamento do canal pode ser realizado antes do replante, ou pode ser feito 7-10 dias depois.
- Mergulhar o dente numa solução de 2% de fluoreto de sódio por 20 min.
- Irrigar a cavidade com soro fisiológico.
- Examine o cavidade alveolar. Se houver uma fratura da parede da cavidade alveolar, reposicioná-la com um instrumento adequado.

- Replantar o dente com uma leve pressão.
- Se presente, suturar as lacerações gengivais.
- Verificar a posição normal do dente replantado clinicamente e radiograficamente.
- Estabilizar o dente durante 4 semanas usando uma tala flexível.
- Administrar antibióticos sistêmicos. Tetraciclina é a primeira escolha (doxiciclina 2x por dia durante 7 dias na dose adequada para a idade do paciente e peso). O risco de descoloração dos dentes permanentes deve ser considerado antes da administração sistêmica de tetraciclina em pacientes jovens (Em muitos países, a tetraciclina não é recomendado para pacientes com menos de 12 anos de idade). Em pacientes jovens Phenoxyethyl penicilina (Pen V), em uma dose apropriada para a idade e peso, é uma alternativa à tetraciclina.
- Se o dente avulsionado esteve em contacto com o solo, e se a cobertura antitetânica é incerta, consulte um médico para uma injeção antitetânica.

### **Instruções paciente**

- Alimentos moles durante duas semanas.
- Escovar os dentes com uma escova macia após cada refeição.
- Use uma clorexidina (0,1%) bochecho duas vezes ao dia durante 1 semana.

### **Controlo**

- Controle clínico uma vez por semana durante o primeiro mês.
- Se o tratamento do canal radicular não foi realizado na sessão do tratamento inicial, então, o tratamento do canal só deve ser realizado 7-10 dias após o reimplante.
- Remoção da tala e controle radiográfico após 4 semanas.
- Controle clínico e radiográfico após 4 semanas, 3 meses, 6 meses, 1 ano e depois anualmente.

---

### **Ápice aberto:**

Dente replantado antes da chegada do paciente ao consultório dentário ou clínica

### **Tratamento**

- Deixar o dente no lugar.
- Limpar a área com jatos de água, soro fisiológico, ou clorexidina.
- Se presentes, suturar as lacerações gengivais.
- Verificar a posição normal do dente replantado clinicamente e radiograficamente.
- Aplicar uma tala flexível durante 1-2 semanas.
- Administrar antibióticos sistêmicos. Para crianças de 12 anos: Penicilina V com uma dose apropriada para a idade do paciente e peso.
- Se o dente avulsionado esteve estado em contacto com o chão e se a cobertura antitetânica é incerta, consulte um médico para uma injeção antitetânica.
- O objetivo da replantação ainda em dentes em desenvolvimento (imaturos) em crianças é para permitir a revascularização possível da polpa do dente. Se isso não ocorrer, o tratamento do canal é recomendado.

### **Instruções paciente**

- Limpe o dente com soro fisiológico.
- Alimentos moles durante duas semanas.

- Escovar os dentes com uma escova macia após cada refeição.
- Use uma clorexidina (0,1%) bochecho duas vezes ao dia durante 1 semana.

### Controlo

- Controle clínico uma vez por semana durante o primeiro mês.
- Remoção da tala e controle clínico e radiográfico após 2 semanas.
- Tratamento do canal radicular deve ser evitado a menos que haja evidências clínicas e radiográficas de necrose pulpar.
- Controle clínico e radiográfico após 4 semanas, 3 meses, 6 meses, 1 ano e depois anualmente.

---

### Apice aberto:

Tempo de secagem extraorais menor que 60 min. O dente foi mantido em meio de armazenamento fisiológico (solução salina balanceada de Hank), leite, soro fisiológico ou saliva.

### Tratamento

- Lavar a cavidade alveolar com soro fisiológico.
- Se estiver disponível, cobrir a superfície radicular com microsferas de cloridrato de minociclina antes de replantar o dente.
- Examine a cavidade alveolar. Se houver uma fratura da parede da cavidade, reposicioná-la com um instrumento adequado.
- Replantar o dente com uma leve pressão.
- Sutura das lacerações gengivais, principalmente na área cervical.
- Verificar a posição normal do dente replantado clinicamente e radiograficamente.
- Aplicar uma tala flexível durante 2 semanas.
- Administrar antibióticos sistêmicos. Para crianças de 12 anos: Penicilina V com uma dose apropriada para a idade do paciente e peso.
- Se o dente avulsionado esteve em contacto com o chão e se a cobertura antitetânica é incerta, consulte um médico para uma injeção antitetânica.
- O objetivo da replantação ainda em dentes em desenvolvimento (imaturados) em crianças é para permitir a revascularização possível da polpa do dente. Se isso não ocorrer, o tratamento do canal é recomendado.

### Instruções ao paciente

- Alimentos macios durante duas semanas.
- Escovar os dentes com uma escova macia após cada refeição.
- Use uma clorexidina (0,1%) bochecho duas vezes ao dia durante 1 semana.

### Controlo

- Controle clínico uma vez por semana durante o primeiro mês.
  - Remoção da tala e controle clínico e radiográfico após 2 semanas.
  - Tratamento do canal radicular deve ser evitado a menos que haja evidência clínica e radiográfica da necrose pulpar.
  - Controle clínico e radiográfico após 4 semanas, 3 meses, 6 meses, 1 ano e depois anualmente.
-

### **Ápice aberto:**

Tempo de secagem extraorais superior a 60 min ou meio de armazenamento não-fisiológicos.

### **Tratamento**

Reimplantes feitos tardiamente tem um mau prognóstico a longo prazo. O ligamento periodontal irá ficar necrosado e a sua cura não se espera. O objetivo em fazer o reimplante tardio de dentes imaturos em crianças é manter o contorno do rebordo alveolar. O resultado final previsto será a anquilose e reabsorção da raiz. É importante reconhecer que os reimplante feitos tardiamente numa criança, o planeamento futuro do tratamento deve ser feito, tendo em conta a ocorrência de anquilose dentária e o efeito de anquilose no desenvolvimento rebordo alveolar. Quando ocorre anquilose, e quando a infraoclusão é mais do que 1 mm, é recomendado o corte da coroa para preservar o contorno do rebordo alveolar.

- Remover o tecido necrótico anexado suavemente com uma gaze.
- Tratamento do canal pode ser realizado antes do reimplante através do ápice aberto.
- Mergulhar o dente numa solução de 2% de fluoreto de sódio por 20 min.
- Irrigar a cavidade com soro fisiológico.
- Examine a cavidade alveolar. se houver uma fratura da parede da cavidade, reposicioná-la com um instrumento adequado.
- Replantar o dente com uma leve pressão.
- Se presente, suturar lacerações gengivais.
- Verificar a posição normal do dente replantado clinicamente e radiograficamente.
- Estabilizar o dente durante 4 semanas usando uma tala flexível.
- Administrar antibióticos sistêmicos. Para crianças de 12 anos: Penicilina V com uma dose apropriada para a idade do paciente e peso.
- Se o dente avulsionado esteve em contacto com o chão ou se a cobertura antitetânica é incerta, consulte um médico para avaliação da necessidade de uma injeção antitetânica.

### **Instruções ao paciente**

- Alimentos moles por durante duas semanas.
- Escovar os dentes com uma escova macia após cada refeição.
- Use uma clorexidina (0,1%) bochecho duas vezes ao dia durante 1 semana.

### **Controlo**

- Se o tratamento do canal radicular não foi realizado na sessão de tratamento inicial, então, o tratamento de canal deve ser realizado 7-10 dias após o reimplante.
- Controle radiográfico após 2 semanas.
- Remoção da tala e controle radiográfico após 4 semanas.
- Controle clínico e radiográfico após 3 meses, 6 meses, 1 ano e depois anualmente.

## Referências para a avulsão

---

- **Andreasen JO, Borum MK, Jacobsen HL, Andreasen FM.** Replantation of 400 avulsed permanent incisors. I. Diagnosis of healing complications. *Endod Dent Traumatol* 1995; 11: 51–58.
- **Andreasen JO, Borum MK, Jacobsen HL, Andreasen FM.** Replantation of 400 avulsed permanent incisors. II. Factors related to pulp healing. *Endod Dent Traumatol* 1995; 11: 59–68.
- **Andreasen JO, Borum MK, Jacobsen HL, Andreasen FM.** Replantation of 400 avulsed permanent incisors. III. Factors related to root growth after replantation. *Endod Dent Traumatol* 1995; 11: 69–75.
- **Andreasen JO, Borum MK, Jacobsen HL, Andreasen FM.** Replantation of 400 avulsed permanent incisors. IV. Factors related to periodontal ligament healing. *Endod Dent Traumatol* 1995; 11: 76–89.
- **Andreasen JO.** Periodontal healing after replantation of traumatically avulsed human teeth. Assessment by mobility testing and radiography. *Acta Odontol Scand* 1975; 33: 325–335.
- **Andreasen JO, Jensen L, Ahrensburg SS.** Relationship between calcium hydroxide pH levels in the root canals and periodontal healing after replantation of avulsed teeth. *Endodontic Topics* 2006; 14: 93-101.
- **Andreasen JO, Borum MK, Andreasen FM.** Progression of root resorption after replantation of 400 avulsed human incisors. In: Davidovitch Z ed. *The Biological Mechanisms of Tooth Eruption, Resorption and Replacement by Implants*. Boston, MA: Harvard Society for the Advancement of Orthodontics, 1994: 577–582.
- **Andreasen JO, Borum MK, Loft Jacobsen H, Ahrensburg SS, Andreasen FM.** Replantation of 400 traumatically avulsed permanent incisors V – Preinjury and injury factors related to progression of root resorption. *Dent Traumatol* 2009; 25. In preparation.
- **Andreasen JO, Borum MK, Ahrensburg SS, Andreasen FM.** Replantation of 400 traumatically avulsed permanent incisors VI – Endodontic procedures related to periodontal healing or progression of root resorption. *Dent Traumatol* 2009; 25. In preparation.
- **Kawanami M, Andreasen JO, Borum MK, Schou S, Hjørting-Hansen E, Kato H.** Infraposition of ankylosed permanent maxillary incisors after replantation related to age and sex. *Endod Dent Traumatol* 1999; 15: 50–56.
- **Malmgren B, Malmgren O, Andreasen JO** Alveolar bone development after decoronation of ankylosed teeth. *Endodontic Topics* 2006; 14: 35-40.
- **Andreasen JO, Jensen SS, V Sae-Lim** The role of antibiotics in preventing healing complications after traumatic dental injuries: A literature review. *Endodontic Topic* 2006; 14: 80-92.
- **Cvek M, Granath LE, Hollender L.** Treatment of non-vital permanent incisors with calcium hydroxide. III. Variation of occurrence of ankylosis of reimplanted teeth with duration of extra-alveolar period and storage environment. *Odont Revy* 1974; 25: 43–56.
- **Coccia CT.** A clinical investigation of root resorption rates in reimplanted young permanent incisors: a five-year study. *J Endod* 1980; 6: 413–420.
- **Hammarström L, Blomlöf L, Feiglin B, Andersson L, Lindskog S.** Replantation of teeth and antibiotic treatment. *Endod Dent Traumatol* 1986; 2: 51-57.
- **Kling M, Cvek M, Mejare I.** Rate and predictability of pulp revascularization in therapeutically reimplanted permanent incisors. *Endod Dent Traumatol* 1986; 2: 83–89.
- **Pierce A, Lindskog S.** The effect of an antibiotic/corticosteroid paste on inflammatory root resorption in vivo. *Oral Surg Oral Med Oral Pathol* 1987; 64: 216-220.

- **Pierce A, Heithersay G, Lindskog S.** Evidence for direct inhibition of dentinoclasts by a corticosteroid/antibiotic endodontic paste. *Endod Dent Traumatol* 1988; 4: 44-45.
- **Cvek M, Cleaton-Jones P, Austin J, Lownie J, Kling M, Fatti P.** Effect of topical application of doxycycline on pulp revascularization and periodontal healing in reimplanted monkey incisors. *Endod Dent Traumatol* 1990; 6: 170-176.
- **Sae-Lim V, Wang CY, Trope M.** Effect of systemic tetracycline and amoxicillin on inflammatory root resorption of replanted dogs' teeth. *Endod Dent Traumatol* 1998; 14: 216-220.
- **Mackie IC, Worthington HV.** An investigation of replantation of traumatically avulsed permanent incisor teeth. *Br Dent J* 1992; 172: 17-20.
- **Trope M, Friedman S.** Periodontal healing of replanted dog teeth stored in Viaspan, milk and Hank's balanced salt solution. *Endod Dent* 1992; 8: 183-188.
- **Schatz JP, Hausherr C, Joho JP.** A retrospective clinical and radiologic study of teeth reimplanted following traumatic avulsion. *Endod Dent Traumatol* 1995; 11: 235-239.
- **Barrett EJ, Kenny DJ.** Survival of avulsed permanent maxillary incisors in children following delayed replantation. *Endod Dent Traumatol* 1997; 13: 269-275.
- **Sae-Lim V, Yuen KW.** An evaluation of after-office-hour dental trauma in Singapore. *Endod Dent Traumatol* 1997; 13: 164-170.
- **Ebeselede KA, Friehs S, Ruda C, Pertl C, Glockner K, Hulla H.** A study of replanted permanent teeth in different age groups. *Endod Dent Traumatol* 1998; 14: 274-278.
- **Kinirons MJ, Boyd DH, Gregg TA.** Inflammatory and replacement resorption in reimplanted permanent incisors teeth: a study of the characteristics of 84 teeth. *Endod Dent Traumatol* 1999; 15: 269-272.
- **Boyd DH, Kinirons MJ, Gregg TA.** A prospective study of factors affecting survival of replanted permanent incisors in children. *Int J Paediatric Dent* 2000; 10: 200-205.
- **Kinirons MJ, Gregg TA, Welbury RR, Cole BO.** Variations in the presenting and treatment features in reimplanted permanent incisors in children and their effect on the prevalence of root resorption. *Br Dent J* 2000; 189: 263-266.
- **Yanpiset K, Trope M.** Pulp revascularization of replanted immature dog teeth after different treatment methods. *Endod Dent Traumatol* 2000; 16: 211-217.
- **Donaldson M, Kinirons MJ.** Factors affecting the time of onset of resorption in avulsed and replanted incisors teeth in children. *Dent Traumatol* 2001; 17: 201-205.
- **Bryson EC, Levin L, Banchs F, Abbott PV, Trope M.** Effect of immediate intracanal placement of Ledermix Paste® on healing of replanted dog teeth after extended dry times. *Dent Traumatol* 2002; 18: 316-321.
- **Wong KS, Sae-Lim V.** The effect of intracanal Ledermix on root resorption of delayed-replanted monkey teeth. *Dent Traumatol* 2002; 18: 309-315.
- **Ritter AL, Ritter AV, Murrah V, Sigurdsson A, Trope M.** Pulp revascularization of replanted immature dog teeth after treatment with minocycline and doxycycline assessed by laser Doppler flowmetry, radiography, and histology. *Dent Traumatol* 2004; 20: 75-84.
- **Chen H, Teixeira FB, Ritter AL, Levin L, Trope M.** The effect of intracanal anti-inflammatory medicaments on external root resorption of replanted dog teeth after extended extraoral dry time. *Dent Traumatol* 2008; 24: 74-78.
- **Chappuis V, von Arx T.** Replantation of 45 avulsed permanent teeth: a 1 year follow-up study. *Dent Traumatol* 2005; 21: 289-296.
- **Pohl Y, Filippi A, Kirschner H.** Results after replantation of avulsed permanent teeth. I. Endodontic considerations. *Dent Traumatol* 2005; 21: 80-92.
- **Pohl Y, Filippi A, Kirschner H.** Results after replantation of avulsed permanent teeth. II. Periodontal healing and the role of physiologic storage and antiresorptive-regenerative therapy. *Dent Traumatol* 2005; 21: 93-101.
- **Pohl Y, Filippi A, Kirschner H.** Results after replantation of avulsed permanent teeth. III. Tooth loss and survival analysis. *Dent Traumatol* 2005; 21: 102-110.

- **Stewart CJ, Elledge RO, Kinirons MJ, Welbury RR.** Factors affecting the timing of pulp extirpation in a sample of 66 replanted avulsed teeth in children and adolescents. *Dent Traumatol* 2008; 24: 625-627.
- **Soares AJ, Gomes BPFA, Zaia AA, Ferraz CCR, Souza-Filho FJ.** Relationship between clinical-radiographic evaluation and outcome of teeth replantation. *Dent Traumatol* 2008; 24: 183-188.
- **Flores MT, Andersson L, Andreasen JO, Backland LK, Malmgren B, Barnett F, Bourguignon C, DiAngelis A, Hicks L, Sigurdsson A, Trope M, Tsukiboshi M, von Arx T.** Guidelines for the management of traumatic dental injuries. II. Avulsion of Permanent Teeth. *Dent Traumatol* 2007; 23: 130-136.
- **Morrees CFA, Fanning EA, Hunt EE.** Age variation of formation stages for ten permanent teeth. *J Dent Res* 1963; 42: 1490-1502.
- **Andreasen JO, Andreasen FM, Bakland LK, Flores MT.** Avulsion. Traumatic Dental Injuries. A Manual. Oxford: Blackwell/Munksgaard Publishing Company. 2003, 48-51
- **Andreasen FM, Andreasen JO.** Avulsions. In: Andreasen JO, Andreasen FM, Andersson L, (eds.). *Textbook and Color Atlas of Traumatic Injuries to the Teeth* (4<sup>th</sup> ed.). Oxford, Blackwell 2007. 444-488.

## **Permanentes: Infração**

### **Infração - sinais de diagnóstico**

Descrição	Uma fratura incompleta (crack) do esmalte sem perda da estrutura dentaria.
Sinais visuais	A linha de fratura é visível na superfície do dente.
Teste de Percussão	Não tem sensibilidade. Se é observado sensibilidade, avaliar o dente por uma possível lesão de luxação ou uma fratura da raiz.
Teste de mobilidade	Mobilidade normal.
Teste de sensibilidade pulpar	Geralmente positivo. O teste é importante para estimar o risco futuro de complicações na cicatrização. A falta de resposta ao teste no exame inicial indica um aumento do risco de necrose pulpar mais tarde.
Achados radiológicos	Sem anormalidades radiográficas.
Radiografias recomendado	Uma visão periapical. Nenhum outro ponto de vista radiográfico são necessários, a menos que outros sintomas estiverem presentes.

### **Infrações - Diretrizes de Tratamento**

#### **Tratamento**

- Em caso de infrações marcadas ou muito gravadas, colocar resina para evitar a descoloração das linhas de infração. Caso contrário, não é necessário tratamento.

## Controlo

- Não é necessário acompanhamento para lesões infração, a menos que estejam associados a uma lesão de luxação ou outros tipos de fraturas que envolvem o mesmo dente.

## Referências para infração

- 
- **Lauridsen EF, Hermann NV, Gerds TA, Ahrensburg SS, Andreasen JO.** Crown fractures Part 1 - Healing complications of the pulp following crownfractures in the permanent incisors. Dent Traumatol 2009; 25. In preparation.
  - **Lauridsen EF, Hermann NV, Gerds TA, Ahrensburg SS, Andreasen JO.** Crown fractures Part 2 - Healing complications of the pulp in permanent incisors with crown fractures and concussion injury. Dent Traumatol 2009; 25. In preparation
  - **Lauridsen EF, Hermann NV, Gerds TA, Ahrensburg SS, Andreasen JO.** Crown fractures Part 3 - Healing complications of the pulp in permanent incisors with crown fractures and subluxation injury. Dent Traumatol 2009; 25. In preparation
  - **Lauridsen EF, Hermann NV, Gerds TA, Ahrensburg SS, Andreasen JO.** Crown fractures Part 4 - Healing complications of the pulp in permanent incisors following crown fractures with concurrent extrusion or lateral luxation injury. Dent Traumatol 2009; 25. In preparation
  - **Stålhane I, Hedegård B.** Traumatized permanent teeth in children aged 7–15 years. Part II. Swed Dent J 1975; 68: 157–169.
  - **Ravn JJ.** Follow-up study of permanent incisors with enamel cracks as a result of an acute trauma. Scand J Dent Res 1981; 89: 213-217
  - **Moorrees CF, Fanning EA, Hunt EE.** Age variation of formation stages for ten permanent teeth. J Dent Res 1963; 42: 1490-1502.
  - **Andreasen FM, Andreasen JO.** Crown fractures. In: Andreasen JO, Andreasen FM, Andersson L, (eds.). Textbook and Color Atlas of Traumatic Injuries to the Teeth (4<sup>th</sup> ed.). Oxford, Blackwell 2007. 280-305.
- 

## Permanentes: Fratura de esmalte

### Fratura de esmalte - sinais de diagnóstico

---

Descrição	Uma fratura confinada ao esmalte com perda de estrutura dentaria.
Sinais visuais	Perda visível de esmalte. Nenhum sinal visível de dentina exposta.
Teste de Percussão	Não sensível. Se sensibilidade é observada, avaliar o dente por possível luxação ou fratura radicular.
Teste de mobilidade	Mobilidade normal.
Teste de sensibilidade pulpar	Geralmente positivo. O teste pode ser negativo, indicando inicialmente dano pulpar transitório. Monitorar a resposta pulpar até ser feito um diagnóstico pulpar definitivo.
	O teste é importante na avaliação do risco de complicações na cicatrização futura. A falta de resposta no exame inicial indica um aumento do risco de necrose pulpar mais tarde.

---

Achados radiológicos	A perda de esmalte é visível.
Radiografias recomendadas	Radografias periapicais, oclusais e excêntricas. São recomendadas, a fim de descartar a possível presença de uma fratura da raiz ou uma lesão de luxação.

### Tratamento

- Se o fragmento partido do dente está disponível, pode ser colado ao dente.
- Retificação ou restauração com resina composta, dependendo da extensão e localização da fratura.
- Três angulações (radiografia periapical, oclusal e excêntrica) devem ser utilizadas no exame radiográfico para descartar lesões de luxação e fraturas da raiz.

### Controlo

- Controle clínico e radiográfico em 6-8 semanas e 1 ano.

### Referências para fratura de esmalte

- 
- **Lauridsen EF, Hermann NV, Gerds TA, Ahrensburg SS, Andreasen JO.** Crown fractures Part 1 - Healing complications of the pulp following crown fractures in the permanent incisors. *Dent Traumatol* 2009; 25. In preparation
  - **Lauridsen EF, Hermann NV, Gerds TA, Ahrensburg SS, Andreasen JO.** Crown fractures Part 2 - Healing complications of the pulp in permanent incisors with crown fractures and concussion injury. *Dent Traumatol* 2009; 25. In preparation.
  - **Lauridsen EF, Hermann NV, Gerds TA, Ahrensburg SS, Andreasen JO.** Crown fractures Part 3 - Healing complications of the pulp in permanent incisors with crown fractures and subluxation injury. *Dent Traumatol* 2009; 25. In preparation
  - **Lauridsen EF, Hermann NV, Gerds TA, Ahrensburg SS, Andreasen JO.** Crown fractures Part 4 - Healing complications of the pulp in permanent incisors following crown fractures with concurrent extrusion or lateral luxation injury. *Dent Traumatol* 2009; 25. In preparation
  - **Stålhane I, Hedegård B.** Traumatized permanent teeth in children aged 7–15 years. Part II. *Swed Dent J* 1975; 68: 157–169.
  - **Ravn JJ.** Follow-up study of permanent incisors with enamel fractures as a result of an acute trauma. *Scand J Dent Res* 1981; 89: 213-217.
  - **Flores MT, Andersson L, Andreasen JO, Bakland LK, Malmgren B, Barnett F, Bourguignon C, DiAngelis A, Hicks L, Sigurdsson A, Trope M, Tsukiboshi M, von Arx T.** Guidelines for the management of traumatic dental injuries. I. Fractures and luxations of permanent teeth. *Dent Traumatol* 23: 66-71: 2007.
  - **Moorrees CF, Fanning EA, Hunt EE.** Age variation of formation stages for ten permanent teeth. *J Dent Res* 1963; 42: 1490-1502.
  - **Andreasen JO, Andreasen FM, Bakland LK, Flores MT.** Crown fracture without pulp exposure. *Traumatic Dental Injuries. A Manual.* Oxford: Blackwell/Munksgaard Publishing Company. 2003, 28-29
  - **Andreasen FM, Andreasen JO.** Crown fractures. In: Andreasen JO, Andreasen FM, Andersson L, (eds.). *Textbook and Color Atlas of Traumatic Injuries to the Teeth* (4<sup>th</sup> ed.). Oxford, Blackwell 2007. 280-305.
-

## **Permanentes: Fratura de esmalte e dentina sem exposição pulpar**

### **Fratura de esmalte e dentina sem exposição pulpar- sinais de diagnóstico**

Descrição	Uma fratura confinada ao esmalte e dentina com a perda da estrutura dentária, mas não envolvendo a polpa.
Sinais visuais	Perda visível de esmalte e dentina. Nenhum sinal visível de tecido pulpar exposto.
Teste de Percussão	Não sensível. Se sensibilidade é observada, avaliar o dente por possível lesão de luxação ou fratura radicular.
Teste de mobilidade	Mobilidade normal.
Teste de sensibilidade pulpar	Geralmente positivo. O teste pode ser negativo, indicando inicialmente dano pulpar transitório. Monitorar a resposta pulpar até ser feito um diagnóstico pulpar definitivo.
Achados radiológicos	O teste é importante para avaliar o risco futuro de complicações na cicatrização. A falta de resposta no exame inicial indica um aumento do risco de necrose pulpar mais tarde.
Radiografias recomendadas	A perda de esmalte e dentina é visível. Radiografia periapical, oclusal e excêntrica. São recomendadas, a fim de excluir o deslocamento ou a possível presença de uma fratura da raiz.  Radiografia das lacerações do lábio ou da bochecha, para procurar fragmentos do dente ou material estranho.

### **Tratamento**

- Se um fragmento do dente está disponível, pode ser ligado ao dente. Caso contrário, realizar um tratamento provisório, cobrindo a dentina exposta com ionômero de vidro ou uma restauração permanente usando um agente de ligação e resina composta.
- O tratamento definitivo aceita para fraturas da coroa é a restauração com materiais dentários restauradores.
- Três angulações (radiografia periapical, oclusal e excêntrica) devem ser utilizadas no exame radiográfico para descartar deslocamentos ou fratura da raiz.
- Radiografia das lacerações do lábio ou da bochecha para procurar fragmentos de dentes ou material estranho.

### **Controlo**

- Controle clínico e radiográfico em 6-8 semanas e 1 ano

### **Referências para fratura de esmalte e dentina sem exposição pulpar**

- **Lauridsen EF, Hermann NV, Gerds TA, Ahrensburg SS, Andreasen JO.** Crown fractures Part 1 - Healing complications of the pulp following crown fractures in the permanent incisors. Dent Traumatol 2009; 25. In preparation.

- **Lauridsen EF, Hermann NV, Gerds TA, Ahrensburg SS, Andreasen JO.** Crown fractures Part 2 - Healing complications of the pulp in permanent incisors with crown fractures and concussion injury. Dent Traumatol 2009; 25. In preparation.
- **Lauridsen EF, Hermann NV, Gerds TA, Ahrensburg SS, Andreasen JO.** Crown fractures Part 3 - Healing complications of the pulp in permanent incisors with crown fractures and subluxation injury. Dent Traumatol 2009; 25. In preparation.
- **Lauridsen EF, Hermann NV, Gerds TA, Ahrensburg SS, Andreasen JO.** Crown fractures Part 4 - Healing complications of the pulp in permanent incisors following crown fractures with concurrent extrusion or lateral luxation injury. Dent Traumatol 2009; 25. In preparation.
- **Ravn JJ.** Follow-up study of permanent incisors with enamel dentin fractures after acute trauma. Scand J Dent Res 1981; 89: 355–365.
- **Robertson A.** A retrospective evaluation of patients with uncomplicated crown fractures and luxation injuries. Endod Dent Traumatol 1998; 14: 245–256.
- **Stålhane I, Hedegård B.** Traumatized permanent teeth in children aged 7–15 years. Part II. Swed Dent J 1975; 68: 157–169.
- **Andreasen FM, Norén JG, Andreasen JO, Engelhardt S, Lindh-Strömberg U.** Long-term survival of crown fragment bonding in the treatment of crown fractures: A multicenter clinical study. Quintessence Int 1995; 26: 669–681.
- **Flores MT, Andersson L, Andreasen JO, Bakland LK, Malmgren B, Barnett F, Bourguignon C, DiAngelis A, Hicks L, Sigurdsson A, Trope M, Tsukiboshi M, von Arx T.** Guidelines for the management of traumatic dental injuries. I. Fractures and luxations of permanent teeth. Dent Traumatol 2007; 23: 66-71.
- **Moorrees CF, Fanning EA, Hunt EE.** Age variation of formation stages for ten permanent teeth. J Dent Res 1963; 42: 1490-1502.
- **Andreasen JO, Andreasen FM, Bakland LK, Flores MT.** Crown fracture without pulp exposure. Traumatic Dental Injuries. A Manual. Oxford: Blackwell/Munksgaard Publishing Company. 2003, 28-29
- **Andreasen FM, Andreasen JO.** Crown fractures. In: Andreasen JO, Andreasen FM, Andersson L, (eds.). Textbook and Color Atlas of Traumatic Injuries to the Teeth (4<sup>th</sup> ed.). Oxford, Blackwell 2007. 280-305.

---

## Permanentes: Fratura de esmalte e dentina com exposição pulpar

### Fratura de esmalte e dentina com exposição pulpar - sinais de diagnóstico

Descrição	Uma fratura envolvendo esmalte e dentina com perda de estrutura dental e exposição da polpa.
Sinais visuais	Perda visível de esmalte e dentina; tecido pulpar exposto.
Teste de Percussão	Não sensível. Se sensibilidade é observada avaliar o dente por possível lesão de luxação ou fratura radicular.
Teste de mobilidade	Mobilidade normal.
Teste de sensibilidade	Geralmente positivo. O teste é importante na avaliação do risco de complicações na cicatrização futura. A falta de resposta no exame inicial indica um aumento do risco de necrose pulpar mais tarde.
Achados radiológicos	A perda de substância dentária é visível.
Radiografias recomendadas	Radiografia periapical, oclusal e excêntrica. São recomendadas, a

fim de excluir o deslocamento ou a possível presença de uma luxação ou uma fratura da raiz.

Radiografia de lacerações do lábio ou da bochecha para procurar fragmentos do dente ou material estranho.

### **Fratura de esmalte e dentina com exposição pulpar (fratura da coroa complicado) - Diretrizes de Tratamento**

- Em pacientes jovens com ápices abertos, é muito importante para preservar a vitalidade pulpar, a proteção pulpar ou pulpotomia parcial, a fim de assegurar um maior desenvolvimento radicular. Este tratamento também é o tratamento de escolha em pacientes com ápices fechados. Compostos de hidróxido de cálcio e MTA (branco) são materiais adequados para tais procedimentos.
- Em pacientes idosos com ápices fechados e uma lesão de luxação associada a deslocamento, o tratamento de canal radicular é geralmente o tratamento de escolha.

### **Controlo**

- Controle clínico e radiográfico em 6-8 semanas e 1 ano

### **Referências para fratura de esmalte e dentina com exposição pulpar**

- 
- **Lauridsen EF, Hermann NV, Gerds TA, Ahrensburg SS, Andreasen JO.** Crown fractures Part 1 - Healing complications of the pulp following crown fractures in the permanent incisors. *Dent Traumatol* 2009; 25. In preparation.
  - **Lauridsen EF, Hermann NV, Gerds TA, Ahrensburg SS, Andreasen JO.** Crown fractures Part 2 - Healing complications of the pulp in permanent incisors with crown fractures and concussion injury. *Dent Traumatol* 2009; 25. In preparation.
  - **Lauridsen EF, Hermann NV, Gerds TA, Ahrensburg SS, Andreasen JO.** Crown fractures Part 3 - Healing complications of the pulp in permanent incisors with crown fractures and subluxation injury. *Dent Traumatol* 2009; 25. In preparation.
  - **Lauridsen EF, Hermann NV, Gerds TA, Ahrensburg SS, Andreasen JO.** Crown fractures Part 4 - Healing complications of the pulp in permanent incisors following crown fractures with concurrent extrusion or lateral luxation injury. *Dent Traumatol* 2009; 25. In preparation.
  - **Stålhane I, Hedegård B.** Traumatized permanent teeth in children aged 7–15 years. Part II. *Swed Dent J* 1975; 68: 157–169.
  - **Ravn JJ.** Follow-up study of permanent incisors with complicated crown fractures after acute trauma. *Scand J Dent Res* 1982; 90: 363–372.
  - **Cvek M.** A clinical report on partial pulpotomy and capping with calcium hydroxide in permanent incisors with complicated crown fracture. *J Endod* 1978; 4: 232–237.
  - **Fuks AB, Bielak S, Chosak A.** Clinical and radiographic assessment of direct pulp capping and pulpotomy in young permanent teeth. *Pediatr Dent* 1982; 4: 240-244.
  - **Flores MT, Andersson L, Andreasen JO, Bakland LK, Malmgren B, Barnett F, Bourguignon C, DiAngelis A, Hicks L, Sigurdsson A, Trope M, Tsukiboshi M, von Arx T.** Guidelines for the management of traumatic dental injuries. I. Fractures and luxations of permanent teeth. *Dent Traumatol* 2007; 23: 66-71.

- **Moorrees CF, Fanning EA, Hunt EE.** Age variation of formation stages for ten permanent teeth. J Dent Res 1963; 42: 1490-1502.
- **Andreasen JO, Andreasen FM, Bakland LK, Flores MT.** Crown fracture with pulp exposure. Traumatic Dental Injuries. A Manual. Oxford: Blackwell/Munksgaard Publishing Company. 2003, 30-31
- **Andreasen FM, Andreasen JO.** Crown fractures. In: Andreasen JO, Andreasen FM, Andersson L, (eds.). Textbook and Color Atlas of Traumatic Injuries to the Teeth (4<sup>th</sup> ed.). Oxford, Blackwell 2007. 280-305.

## **Permanentes: Fratura da coroa-raiz sem comprometimento pulpar**

### **Fratura da coroa-raiz sem comprometimento pulpar - sinais de diagnóstico**

Descrição	Uma fratura envolvendo esmalte, dentina e cimento, com perda de estrutura dentaria, mas não envolvendo a polpa.
Sinais visuais	Fratura da coroa estende-se abaixo da margem gengival.
Teste de Percussão	Sensível.
Teste de mobilidade	Fragmento coronal é móvel.
Teste de sensibilidade pulpar	Geralmente positivo para o fragmento apical.
Achados radiológicos	Extensão apical da fratura geralmente não é visível.
Radiografias recomendado	Radiografias periapicais, oclusais e excêntricas, são recomendadas a fim de detetar linhas de fratura na raiz. A radiografia de feixe conico pode revelar a extensão total da fratura.

### **Fratura coroa-raiz sem comprometimento pulpar – Diretrizes de tratamento**

#### **Localização da linha de fratura**

- A fratura envolve a coroa e raiz do dente e está num plano horizontal ou diagonal. Um exame radiográfico normalmente só revela a parte coronal da fratura e não a parte apical.
- A exposição em feixe conico pode revelar toda a extensão da fratura

#### **Tratamento de emergência**

- Como tratamento de emergência, uma estabilização temporária dos segmentos soltos aos dentes adjacentes pode ser realizado, até ser feito um plano de tratamento definitivo.

#### **Tratamento definitivo**

Dependendo do quadro clínico, seis cenários de tratamento podem ser considerados. A maioria destes pode ser adiada para tratamento posterior.

- **Remoção apenas do fragmento**  
Remoção do fragmento coronal superficial da fratura coroa-raiz e posterior restauração da dentina exposta acima do nível gengival.
- **Remoção do fragmento e gengivectomia (às vezes ostectomia)**  
Remoção do segmento com o tratamento endodôntico subsequente e restauração. Este procedimento deve ser precedido por uma gengivectomia, ostectomia, com osteoplastia.

Esta opção de tratamento é indicado nas fraturas coroa-raiz com extensão palatina subgingival.

- **Extrusão ortodôntica do fragmento apical**  
Remoção do segmento com o tratamento endodôntico subsequente e extrusão ortodôntica da raiz remanescente com comprimento suficiente após a extrusão, para mais tarde suportar ua coroa.
- **Extrusão cirúrgica**  
Remoção do fragmento móvel com reposicionamento posterior da raiz numa posição mais coronal. A rotação da raiz (90° ou 180°) pode oferecer uma melhor posição para a cura do ligamento periodontal. Porque o local da fratura vestibular está exposta e, assim, o ligamento periodontal pode ser salvo.
- **Corte da coroa**  
A solução de colocação de implante é planeada, o fragmento da raiz pode ser deixado no seu local, a fim de evitar a reabsorção do osso alveolar e, assim, manter o volume do processo alveolar para a instalação do implante mais tarde, ser a ideal.
- **Extração**  
Extração com imediata ou retardada implementação de implante ou de uma ponte convencional. Extração é inevitável em fraturas coroa-raiz muito profundas, sendo o extremo a fratura vertical.

### Tempo de tratamento

Todas as modalidades de tratamento (exceto a extração) são técnicas sensíveis e não precisam de ser realizadas durante a fase aguda. Em vez disso, o fragmento coronal pode ser temporariamente ligado à porção cervical do dente com um compósito. Isto pode trazer conforto ao paciente até ao tratamento final. O Prognóstico não será influenciado pelo atraso do tratamento dentro de um prazo de 1-2 semanas.

### COMPARAÇÃO DAS OPÇÕES DE TRATAMENTO PARA TRATAMENTO DEFINITIVO

Procedimento	Indicações	Vantagens	Desvantagens
<b>Remoção apenas do fragmento</b>	Fraturas superficiais	Fácil de executar. Restauração definitiva pode ser concluída logo após a lesão.	Prognóstico a longo prazo não foi estabelecido.
<b>Remoção do fragmento e gengivectomia (às vezes ostectomia).</b>	Fraturas, onde a desnudação do local da fratura não compromete a estética (ou seja, fraturas com extensão palatina).	Procedimento relativamente fácil. Restauração pode ser concluída logo após a lesão.	O dente restaurado pode migrar para vestibular devido à formação de uma pseudo-bolsa palatino.
<b>Extrusão ortodôntica do fragmento apical.</b>	Todos os tipos de fraturas, assumindo que o comprimento razoável da raiz pode ser obtido após a extrusão.	Posição estável do dente restaurado. Saúde gengival ideal.	Procedimento demorado, com demora da conclusão final da restauração.
<b>Extrusão cirúrgica do fragmento apical.</b>	Todos os tipos de fraturas (exceto fraturas coroa-raiz de dentes jovens com ápices abertos, onde a vitalidade deve ser preservada), assumindo que o	Procedimento rápido. Posição estável do dente. O método permite a inspeção da raiz para se verificar outras fraturas que	Risco limitado para a reabsorção radicular e degradação marginal do periodonto.

	comprimento razoável da raiz pode ser alcançado.	possam existir.	
<b>Corte da coroa</b>	Pode ser usado em casos onde a raiz não pode suportar uma coroa.	Preserva o processo alveolar.	Adia a restauração definitiva.
<b>Extração</b>	Extração em casos de fraturas coroa-raiz com extensão profunda.	Nenhum	Perda de dente

### Instruções ao paciente

- Alimentos moles por 1 semana
- Boa cicatrização após uma lesão nos dentes e tecidos orais depende, em parte, de uma boa higiene oral. Escovando os dentes com uma escova macia e lavagem com clorexidina 0,1% é benéfica para evitar o acúmulo de placa bacteriana e de restos.

### Referências para fratura coroa-raiz sem comprometimento pulpar

- 
- **Bessermann M, Andreasen JO, Ahrensburg SS, Selmer U.** Long term prognosis of anterior crown-root fractured teeth treated by orthodontic and/or surgical exposure of the fracture site. *Dent Traumatol* 2009; 25. In preparation
  - **Kahnberg K-E.** Surgical extrusion of root fractured teeth – a follow-up study of two surgical methods. *Endod Dent Traumatol* 1988; 4: 85–89.
  - **Kahnberg K-E, Warfvinge J, Birgersson B.** Intraalveolar transplantation (I). The use of autologous bone transplants in the periapical region. *Int J Oral Surg* 1982; 11: 372–379.
  - **Kahnberg K-E.** Intraalveolar transplantation of teeth with crown-root fractures. *J Oral Maxillofac Surg* 1985; 43: 38–42.
  - **Warfvinge J, Kahnberg K-E.** Intraalveolar transplantation of teeth. IV. Endodontic considerations. *Swed Dent J* 1989; 13: 229–233.
  - **Tegsjö U, Valerius-Olsson H, Olgart K.** Intra-alveolar transplantation of teeth with cervical root fractures. *Swed Dent J* 1978; 2: 73–82.
  - **Caliskan MK, Türkün M, Gomel M.** Surgical extrusion of crown-root-fractured teeth: a clinical review. *Int Endod J* 1999; 32: 146-151.
  - **Flores MT, Andersson L, Andreasen JO, Bakland LK, Malmgren B, Barnett F, Bourguignon C, DiAngelis A, Hicks L, Sigurdsson A, Trope M, Tsukiboshi M, von Arx T.** Guidelines for the management of traumatic dental injuries. I. Fractures and luxations of permanent teeth. *Dent Traumatol* 2007; 23: 66-71.
  - **Moorrees CF, Fanning EA, Hunt EE.** Age variation of formation stages for ten permanent teeth. *J Dent Res* 1963; 42: 1490-1502.
  - **Andreasen JO, Andreasen FM, Bakland LK, Flores MT.** Crown-root fracture. *Traumatic Dental Injuries. A Manual.* Oxford: Blackwell/Munksgaard Publishing Company. 2003, 32-33.
  - **Andreasen JO, Andreasen FM.** Crown-Root Fractures. in: Andreasen JO, Andrasen FM, Andersson L, (eds.). *Textbook and Color Atlas of Traumatic Injuries to the Teeth* (4<sup>th</sup> ed.). Oxford, Blackwell 2007. 314-366.
-

## **Permanentes: Fratura da coroa-raiz com envolvimento pulpar**

### **Fratura da coroa-raiz com envolvimento pulpar - sinais de diagnóstico**

---

Definição	Uma fratura envolvendo esmalte, dentina, cimento e com a perda da estrutura dentária, e envolvendo a polpa.
Sinais visuais	Fratura da coroa estende-se abaixo da margem gengival.
Teste de Percussão	Sensível.
Teste de mobilidade	Fragmento coronal móvel.
Teste de sensibilidade pulpar	Geralmente positivo para o fragmento apical.
Achados radiológicos	Extensão apical da fratura geralmente não é visível.
Radiografias recomendado	Radiografia periapical e oclusal. A radiografia de feixe conico pode revelar a extensão total da fratura.

### **Fratura da coroa-raiz com envolvimento pulpar - Diretrizes de Tratamento**

#### **Localização da linha de fratura**

- A fratura envolve a coroa e a raiz do dente e está num plano horizontal ou diagonal. Um exame radiográfico normalmente só revela a parte coronal da fratura e não a parte apical.
- Se estiver disponível uma radiografia de feixe cônico pode-se revelar a extensão total da fratura.

#### **Tratamento de emergência**

- Como tratamento de emergência, uma estabilização temporária dos segmentos soltos aos dentes adjacentes pode ser realizado, até ser feito um plano de tratamento definitivo.
- Em pacientes jovens com ápices abertos, é vantajoso preservar a vitalidade pulpar com uma pulpotomia parcial. Este tratamento também é a escolha em pacientes jovens com dentes totalmente formados. Compostos de hidróxido de cálcio e MTA são materiais adequados. Em pacientes idosos, o tratamento do canal radicular pode ser o tratamento de escolha.

#### **Tratamento definitivo**

Dependendo do quadro clínico, cinco cenários de tratamento podem ser considerados. A maioria destes podem ser adiados para posterior tratamento.

- **Remoção do fragmento e gengivectomia (às vezes ostectomia)**  
Remoção do segmento do fragmento fraturado com tratamento endodôntico subsequente e restauração. Este procedimento deve ser precedido por uma gengivectomia e às vezes ostectomia com osteoplastia. Esta opção de tratamento é indicada apenas nas fraturas coroa-raiz com extensão palatina subgengival.
- **Extrusão ortodôntica do fragmento apical**  
Remoção do segmento do fragmento fraturado com tratamento endodôntico subsequente e extrusão ortodôntica da raiz remanescente com comprimento suficiente após a extrusão para apoiar uma coroa.

- **Extrusão cirúrgica**  
Remoção do fragmento fraturado com reposicionamento posterior da raiz numa posição mais coronal. A rotação da raiz (90° ou 180°) pode oferecer uma melhor posição para a cura do ligamento periodontal. Porque o local da fratura vestibular está exposto e, assim, o ligamento periodontal pode ser curado melhor.
- **Corte da coroa**  
Uma solução de colocação do implante é planeada, o fragmento de raiz pode ser deixado in situ para evitar reabsorção alveolar, e assim, manter o volume do processo alveolar para a instalação do implante mais tarde ser a ideal.
- **Extração**  
Extração com efeito imediato ou retardado, com a colocação de um implante ou de uma ponte convencional. Extração é inevitável em fraturas coroa-raiz muito profundas, sendo o extremo a fratura vertical.

### Tempo de tratamento

Todas as modalidades de tratamento (exceto a extração) são técnicas sensíveis e não precisam de ser realizadas durante a fase aguda. Em vez disso, o fragmento coronal pode ser temporariamente ligado à porção cervical do dente com um compósito. Isto pode trazer conforto ao paciente até ao tratamento final. O Prognóstico não será influenciado pelo atraso do tratamento dentro de um prazo de 1-2 semanas.

### Comparação de opções de tratamento para o tratamento definitivo de fraturas coroa-raiz com comprometimento pulpar.

Procedimento	Indicações	Vantagens	Desvantagens
Remoção de fragmento e gengivectomia (às vezes ostectomia).	Fraturas, onde a desnudação do local da fratura não compromete a estética (ou seja, fraturas com extensão palatina).	Procedimento relativamente fácil. Restauração pode ser concluída logo após a lesão.	O dente restaurado podem migrar vestibular devido à formação de uma pseudo-bolsa-palatina.
Extrusão ortodôntica do fragmento apical. Todos os tipos de fraturas, assumindo que o comprimento razoável da raiz pode ser obtida após a extrusão.	Posição estável do dente restaurado. Saúde gengival ideal.		Procedimento demorado, com demora da conclusão final da restauração.
Extrusão cirúrgica do fragmento apical.	Todos os tipos de fraturas (exceto fraturas coroa-raiz em dentes jovens com ápices abertos, onde a vitalidade deve ser preservada), assumindo que o comprimento razoável da raiz pode ser alcançado.	Procedimento rápido. Posição estável do dente. O método permite a inspeção da raiz para outras fraturas que possam existir.	Risco limitado para a reabsorção radicular e degradação marginal do periodonto.
Corte da coroa	Pode ser usado em casos onde a raiz não pode apoiar uma coroa.	Preserva o processo alveolar.	Adia a restauração definitiva.
Extração	Extração em casos de extensão profunda.	Nenhum.	Perda do dente.

## Instruções ao paciente

- Alimentos moles durante 1 semana.
- Boa cicatrização após uma lesão nos dentes e tecidos orais depende, em parte, de uma boa higiene oral. Escovando os dentes com uma escova macia e lavagem com clorexidina 0,1% é benéfica para evitar o acúmulo de placa bacteriana e de restos.

## Referências para fraturas coroa-raiz com comprometimento pulpar

---

- **Bessermann M, Andreasen JO, Ahrensburg SS, Selmer U.** Long term prognosis of anterior crown-root fractured teeth treated by orthodontic and/or surgical exposure of the fracture site. *Dent Traumatol* 2009; 25. In preparation.
- **Kahnberg K-E.** Surgical extrusion of root fractured teeth – a follow-up study of two surgical methods. *Endod Dent Traumatol* 1988; 4: 85–89.
- **Kahnberg K-E, Warfvinge J, Birgersson B.** Intraalveolar transplantation (I). The use of autologous bone transplants in the periapical region. *Int J Oral Surg* 1982; 11: 372–379.
- **Kahnberg K-E.** Intraalveolar transplantation of teeth with crown-root fractures. *J Oral Maxillofac Surg* 1985; 43: 38–42.
- **Warfvinge J, Kahnberg K-E.** Intraalveolar transplantation of teeth. IV. Endodontic considerations. *Swed Dent J* 1989; 13: 229–233.
- **Tegsjö U, Valerius-Olsson H, Olgart K.** Intra-alveolar transplantation of teeth with cervical root fractures. *Swed Dent J* 1978; 2: 73–82.
- **Calışkan MK, Türkün M, Gomel M.** Surgical extrusion of crown-root-fractured teeth: a clinical review. *Int Endod J* 1999; 32: 146-151.
- **Flores MT, Andersson L, Andreasen JO, Bakland LK, Malmgren B, Barnett F, Bourguignon C, DiAngelis A, Hicks L, Sigurdsson A, Trope M, Tsukiboshi M, von Arx T.** Guidelines for the management of traumatic dental injuries. I. Fractures and luxations of permanent teeth. *Dent Traumatol* 2007; 23: 66-71.
- **Moorrees CF, Fanning EA, Hunt EE.** Age variation of formation stages for ten permanent teeth. *J Dent Res* 1963; 42: 1490-1502.
- **Andreasen JO, Andreasen FM, Bakland LK, Flores MT.** Crown-root fracture. *Traumatic Dental Injuries. A Manual.* Oxford: Blackwell/Munksgaard Publishing Company. 2003, 32-33
- **Andreasen JO, Andreasen FM.** Crown-Root Fractures. in: Andreasen JO, Andrasen FM, Andersson L, (eds.). *Textbook and Color Atlas of Traumatic Injuries to the Teeth* (4<sup>th</sup> ed.). Oxford, Blackwell 2007. 314-366.

---

## Permanentes: Fratura radicular

### Fratura radicular - sinais de diagnóstico

---

Descrição	Uma fratura limitada à raiz do dente envolvendo cimento, dentina e polpa. As fraturas radiculares podem ser classificadas pelo facto de o fragmento coronal estar deslocado (ver lesões de luxação).
-----------	--

Sinais visuais	O segmento coronal pode estar móvel e, em alguns casos deslocado. Descoloração transitoria da coroa (vermelho ou cinza) pode ocorrer.
Teste de Percussão	O dente pode estar sensível.
Teste de mobilidade	O segmento coronal pode ser móvel. Teste de sensibilidade pode dar resultados negativos inicialmente, indicando dano pulpar transitório ou permanente. Monitorar o estado da polpa é recomendado.
Teste de sensibilidade pulpar	O teste de sensibilidade pulpar geralmente é negativo para fraturas de raiz, exceto para os dentes com deslocamentos pequenos. O teste é importante para a avaliação do risco de complicações na cicatrização. Um teste de sensibilidade positivo no exame inicial, indica um risco significativamente reduzido de necrose pulpar mais tarde.
Achados radiológicos	A linha de fratura radicular é geralmente visível. A fratura envolve a raiz do dente e está num plano horizontal ou diagonal. Radiografias periapicais, oclusais e excêntricas são recomendadas, a fim de excluir o deslocamento ou a possível presença de uma fratura da raiz.
Radiografias recomendadas	Uma radiografia oclusal é ideal para a localização de fraturas radiculares no terço apical e terço médio. Radiografia a 90 ° graus é necessária para localizar as fraturas no terço cervical da raiz.

## **Fratura radicular - Diretrizes de Tratamento**

### **Localização da linha de fratura**

- Uma radiografia oclusal é ideal para a localização de fraturas radiculares no terço apical e terço médio.
- Radiografia de 90 ° graus de angulação é necessária para localizar fraturas no terço cervical da raiz.

### **Tratamento**

Para as fraturas de raiz em que o fragmento coronal foi avulsionado da cavidade alveolar, usar as diretrizes de tratamento para a avulsão, se de outra forma, proceder como descrito abaixo:

- Limpe a superfície radicular exposta com soro fisiológico antes do reposicionamento. Se deslocado, reposicionar o segmento coronal do dente o mais rapidamente possível.
- Verifique se a posição correta foi atingida radiograficamente.
- Estabilizar o dente com uma tala flexível para 4 semanas. Estabilização das fraturas cervicais é indicada por um longo período de tempo (até 4 meses).
- Monitorar a evolução, pelo menos um ano, para determinar a condição pulpar. Se desenvolver necrose pulpar, o tratamento endodôntico do segmento coronal do dente até à linha de fratura é indicado.

### **Instruções ao paciente**

- Alimentos moles por 1 semana.

- Boa cicatrização após uma lesão nos dentes e tecidos orais depende, em parte, de uma boa higiene oral. Escovando os dentes com uma escova macia e lavagem com clorexidina 0,1% é benéfica para evitar o acúmulo de placa bacteriana e de restos.

### Controlo

- Remoção de talas e controlo clínico e radiográfico após 4 semanas nas fraturas do terço apical e terço médio da raiz. No entanto, se a fratura da raiz é perto da área cervical a tala deve ser mantida até 4 meses.
- Controlo clínico e radiográfico após 6-8 semanas.
- Controlo clínico e radiográfico após 4 meses. Se a fratura da raiz é perto da área cervical a tala deve ser retirado nesta sessão.
- Controlo clínico e radiográfico após 6 meses, 1 ano e anualmente durante 5 anos.
- O controlo pode incluir o tratamento endodôntico se desenvolver necrose pulpar. A decisão para o tratamento endodôntico pode ser tomada após três meses de controlo se o dente ainda não responder a testes de sensibilidade pulpar eletrométricos ou térmicos e se as radiografias mostram uma radiolucidez próxima da linha de fratura.

### Referências para fraturas radiculares

- 
- **Andreasen FM, Andreasen JO, Bayer T.** Prognosis of root fractured permanent incisors – prediction of healing modalities. *Endod Dent Traumatol* 1989; 5: 11–22.
  - **Andreasen FM, Andreasen JO.** Resorption and mineralization processes following root fracture of permanent incisors. *Endod Dent Traumatol* 1988; 4: 202–214.
  - **Andreasen JO, Andreasen FM, Mejåre I, Cvek M.** Healing of 400 intra-alveolar root fractures. 1. Effect preinjury and injury factors such as sex, age, stage of root development, fracture type, location of fracture and severity of dislocation. *Dent Traumatol* 2004; 20: 192-202.
  - **Andreasen JO, Andreasen FM, Mèjare I, Cvek M.** Healing of 400 intra-alveolar root fractures. 2. Effect of treatment factors such as treatment delay, repositioning, splinting type and period antibiotics. *Dent Traumatol* 2004; 20: 203-211.
  - **Andreasen JO, Lauridsen E, Ahrensburg SS, Tsilingaridis G.** Tooth mobility changes subsequent to root fractures. A longitudinal clinical study of 48 permanent teeth. *Dent Traumatol* 2009; 25. In preparation
  - **Andreasen JO, Tsilingaridis G, Ahrensburg SS, Cvek M.** Root fractures, treatment considerations after healing / non-healing in humans. *Dent Traumatol* 2009; 25. In preparation.
  - **Cvek M, Tsilingaridis G, Andreasen JO.** Survival of 534 incisors after intra-alveolar root fracture in patients aged 7-17 years. *Dent Traumatol* 2008; 24: 379-87.
  - **Andreasen JO, Hjørting-Hansen E.** Intraalveolar root fractures: radiographic and histologic study of 50 cases. *J Oral Surg* 1967, 25, 414-426.
  - **Cvek M.** Treatment of non-vital permanent incisors with calcium hydroxide. IV. Periodontal healing and closure of the root canal in the coronal fragment of teeth with intra-alveolar fracture and vital apical fragment. A follow-up. *Odontol Revy* 1974; 25: 239–246.
  - **Cvek M, Andreasen JO, Borum MK.** Healing of 208 intraalveolar root fractures in patients aged 7–17 years. *Dent Traumatol* 2001; 17: 53–62.
  - **Cvek M, Mejåre I, Andreasen JO.** Healing and prognosis of teeth with intra-alveolar fractures involving the cervical part of the root. *Dent Traumatol* 2002; 18: 57–65.
  - **Welbury RR, Kinirons MJ, Day P, Humphreys K, Gregg TA.** Outcomes for root-fractured permanent incisors: a retrospective study. *Pediatric Dentistry* 2002; 24: 98–102.

- **Jacobsen I, Zachrisson BU.** Repair characteristics of root fractures in permanent anterior teeth. *Scand J Dent Res* 1975; 83: 355–364.
- **Zachrisson BU, Jacobsen I.** Long-term prognosis of 66 permanent anterior teeth with root fracture. *Scand J Dent Res* 1975; 83: 345–354.
- **Jacobsen I.** Root fractures in permanent anterior teeth with incomplete root formation. *Scand J Dent Res* 1976; 84: 210–217.
- **Tsukiboshi M.** Optimal use of photography, radiography and micro computed tomography scanning in the management of traumatized teeth. *Endod Topics* 2006; 14: 4-19.
- **Flores MT, Andersson L, Andreasen JO, Bakland LK, Malmgren B, Barnett F, Bourguignon C, DiAngelis A, Hicks L, Sigurdsson A, Trope M, Tsukiboshi M, von Arx T.** Guidelines for the management of traumatic dental injuries. I. Fractures and luxations of permanent teeth. *Dent Traumatol* 2007; 23: 66-71.
- **Moorrees CF, Fanning EA, Hunt EE.** Age variation of formation stages for ten permanent teeth. *J Dent Res* 1963; 42: 1490-1502.
- **Andreasen JO, Andreasen FM, Bakland LK, Flores MT.** Root fracture. *Traumatic Dental Injuries. A Manual.* Oxford: Blackwell/Munksgaard Publishing Company. 2003, 34-35.
- **Andreasen FM, Andreasen JO, Cvek M.** Root fractures. In: Andreasen JO, Andreasen FM, Andersson L, (eds.). *Textbook and Color Atlas of Traumatic Injuries to the Teeth* (4<sup>th</sup> ed.). Oxford, Blackwell 2007. 337-371

---

## Permanentes: Fratura alveolar

### Fratura alveolar - sinais de diagnóstico

---

	Fratura do processo alveolar; pode ou não envolver a cavidade alveolar.
Descrição	Dentes associados a fraturas alveolares são caracterizados pela mobilidade do processo alveolar; vários dentes normalmente movem-se como uma unidade quando a mobilidade é verificada. Interferência oclusal está frequentemente presente
Sinais visuais	Deslocamento de um segmento alveolar. Uma mudança oclusal devido ao desalinhamento do segmento alveolar fraturado, é muitas vezes observado.
Teste de Percussão	Positivo
Teste de mobilidade	Todo segmento é móvel e move-se como uma unidade.
Teste de sensibilidade pulpar	Geralmente negativos.
Achados radiológicos	A linha vertical da fratura pode ocorrer ao longo do PDL ou no septo. A linha horizontal pode ser localizada apicalmente ao ápice ou coronalmente ao ápice. Uma fratura associada da raiz pode estar presente.
Radiografias recomendado	Radiografia, oclusal, periapical e excêntrica. Uma panorâmica ou uma radiografia de feixe conico pode ser útil.

## Fraturas alveolares - Diretrizes de Tratamento

### Tratamento

- Reposicionamento manual ou reposicionamento usando instrumento próprio para os segmentos deslocados.
- Estabilizar o segmento com talas flexíveis durante 4 semanas.

### Instruções ao paciente

- Alimentos moles por 1 semana
- Boa cicatrização após uma lesão nos dentes e tecidos orais depende, em parte, de uma boa higiene oral. Escovando os dentes com uma escova macia e lavagem com clorexidina 0,1% é benéfica para evitar o acúmulo de placa bacteriana e de restos.

### Controlo

- Remoção de talas e controle clínico e radiográfico após 4 semanas.
- Controle clínico e radiográfico após 6-8 semanas, 4 meses, 6 meses, 1 ano e anualmente durante 5 anos.

### Referências para fraturas alveolares

- 
- **Andreasen JO, Ahrensburg SS, Hillerup S, Kofod T, Schwartz O.** Alveolar fractures in the permanent dentition. Part 1. Epidemiology, etiology and pathogenesis. An analysis of 340 cases involving 800 teeth. *Dent Traumatol* 2009; 25. In press.
  - **Andreasen JO, Ahrensburg SS, Hillerup S, Kofod T, Schwartz O.** Alveolar fractures in the permanent dentition. Part 2. A clinical prospective study of 83 cases involving 197 teeth. Effect of preinjury and injury factors upon healing complications. *Dent Traumatol* 2009; 25. In press.
  - **Andreasen JO, Ahrensburg SS, Hillerup S, Kofod T, Schwartz O.** Alveolar fractures in the permanent dentition. Part 3. A clinical prospective study of 83 cases involving 197 teeth. Effect of treatment factors upon healing complications. *Dent Traumatol* 2009; 25. In press.
  - **Andreasen JO.** Fractures of the alveolar process of the jaw. A clinical and radiographic follow-up study. *Scand J Dent Res* 1970; 78: 263–272.
  - **Freihofer HPM.** Ergebnisse der Behandlung vom Alveolarfortsatzfrakturen. *Schweiz Monatschr Zahnheilk* 1969; 79: 623–629.
  - **Krenkel C, Grunert I.** Alveolarfortsatz- und Kieferfrakturen – eine Indication für Silicadraht-Klebeschienen. *Dtsch Z Mund Kiefer Gesichts Chir* 1986; 10: 458-63.
  - **Flores MT, Andersson L, Andreasen JO, Bakland LK, Malmgren B, Barnett F, Bourguignon C, DiAngelis A, Hicks L, Sigurdsson A, Trope M, Tsukiboshi M, von Arx T.** Guidelines for the management of traumatic dental injuries. I. Fractures and luxations of permanent teeth. *Dent Traumatol* 2007; 23: 66-71.
  - **Moorrees CF, Fanning EA, Hunt EE.** Age variation of formation stages for ten permanent teeth. *J Dent Res* 1963; 42: 1490-1502.
  - **Andreasen JO, Andreasen FM, Bakland LK, Flores MT.** Fracture of the alveolar process. *Traumatic Dental Injuries. A Manual.* Oxford: Blackwell/Munksgaard Publishing Company. 2003, 36-37.
  - **Andreasen JO.** Injuries to the Supporting Bone. In: Andreasen JO, Andreasen FM, Andersson L, (eds.). *Textbook and Color Atlas of Traumatic Injuries to the Teeth* (4<sup>th</sup> ed.). Oxford, Blackwell 2007. 489-515.

## **Permanentes: Fratura do maxilar**

### **Fratura do maxilar - sinais de diagnóstico**

---

Descrição	Uma fratura envolvendo a base da maxila ou da mandíbula e, muitas vezes o processo alveolar. A fratura pode ou não envolver a cavidade alveolar.
Sinais visuais	Normalmente, o deslocamento entre dois segmentos alveolares dentro da arcada dentária.
Teste de Percussão	Sensível.
Teste de mobilidade	Normalmente, há mobilidade na linha de fratura.
Teste de sensibilidade pulpar	Pode ser positivo ou negativo.
Achados radiológicos	A linha vertical da linha de fratura pode ocorrer ao longo do PDL ou no septo.
Radiografias recomendadas	Radiografia periapicais e panorâmicas. Exposições complementares são necessários de acordo com a localização da fratura. A radiografia em feixe conico pode ser de grande importancia para este tipo de lesão.

### **Fratura maxilar - Orientações Tratamento**

---

#### **Tratamento**

- Reposicionamento manual ou reposicionamento do segmento deslocado com um instrumento próprio.
- Estabilizar a fratura com a tala de imobilização intermaxilar, usando por 4 semanas.
- Uma alternativa de tratamento é o reposicionamento cirurgico e a estabilização com placas (corte aberto). Neste caso a imobilização intermaxilar geralmente pode ser evitada.

#### **Instruções ao paciente**

- Boa cicatrização após uma lesão nos dentes e tecidos orais depende, em parte, de uma boa higiene oral. Escovando os dentes com uma escova macia e lavagem com clorexidina 0,1% é benéfica para evitar o acúmulo de placa bacteriana e de restos.

#### **Controlo**

- Remoção de talas e controle clínico e radiográfico após 4 semanas.
- Controle clínico e radiográfico após 6-8 semanas, 4 meses, 6 meses, 1 ano e anualmente até 5 anos.

## Referências para fratura do maxilar

---

- **Roed-Petersen B, Andreasen JO.** Prognosis of permanent teeth involved in jaw fractures. A clinical and radiographic follow-up study. *Scand J Dent Res* 1970; 78: 343-352.
- **Andreasen JO, Jensen SS, Kofod T, Schwartz O, Hillerup S.** Open or closed repositioning of mandibular fractures: is there a difference in healing outcome? A systematic review. *Dent Traumatol* 2008; 24: 17-21.
- **Hermund NU, Hillerup S, Kofod T, Schwartz O, Andreasen JO** Effect of early or delayed treatment upon healing of mandibular fractures: A systematic literature review. *Dent Traumatol* 2008; 24: 22-26.
- **Andreasen JO, Jensen SS, Schwartz O, Hillerup S.** A systematic review of prophylactic antibiotics in the surgical treatment of maxillofacial fractures. *J Oral Maxillofac Surg.* 2006; 64: 1664-1668.
- **Andreasen JO, Jensen SS, Sae-Lim V** The role of antibiotics in preventing healing complications after traumatic dental injuries: a literature review. *Endod Topics* 2006; 14: 80-92.
- **Kahnberg K-E, Ridell A.** Prognosis of teeth involved in the line of mandibular fractures. *Int J Oral Surg* 1979; 8: 163-172.
- **Ridell A, Astrand P.** Conservative treatment of teeth involved by mandibular fractures. *Swed Dent J* 1971; 64: 623-632.
- **Oikarinen K, Lahti J, Raustia AM.** Prognosis of permanent teeth in the line of mandibular fractures. *Endod Dent Traumatol* 1990; 6: 177-182.
- **Berg S, Pape H-D.** Teeth in the fracture line. *Int J Oral Maxillofac Surg* 1992; 21: 145-146.
- **Thaller SR, Mabourakh S.** Teeth located in the line of mandibular fracture. *J Craniofac Surg* 1994; 5: 16-21.
- **Andreasen JO.** Injuries to the Supporting Bone. In: Andreasen JO, Andreasen FM, Andersson L, (eds.). *Textbook and Color Atlas of Traumatic Injuries to the Teeth* (4<sup>th</sup> ed.). Oxford, Blackwell 2007. 489-515.

## Anexo B

### Seis Chaves da Oclusão Normal de Andrews

#### **1ª Chave: Relação Molar**

- Cúspide Mésio-vestibular do 1º molar superior oclue no sulco Mésio-vestibular do 1º molar inferior;
- Assentamento distal do 1º molar superior, de tal maneira que a crista distal do 1º molar superior se relacione com a crista mesial do 2º molar inferior;
- Cúspide palatina oclue na fossa central do 1º molar inferior.

#### **2ª Chave: Angulação da coroa (inclinação méso distal)**

- A porção cervical do longo eixo de cada coroa encontra-se distalmente com referência à porção oclusal do longo eixo, variando individualmente com o tipo de dente.

#### **3ª Chave: Inclinação da coroa (torque)**

- O torque é “negativo” quando a porção cervical da coroa está deslocada para vestibular, em relação à porção incisal;
- O torque é “positivo” quando a porção cervical da coroa está deslocada para lingual, em relação a porção incisal.

#### **4ª Chave: Ausência de Rotações.**

- Um dente rotado ocupa mais espaço que ocuparia normalmente.

#### **5ª Chave: Contatos Interproximais.**

- Presença de contatos interproximais cerrados;
- Ausência de espaços, desde que não existam discrepância dentária.

#### **6ª Chave: Curva de Spee.**

- Ideal = Curva de Spee plana ou moderada
- Máximo de 1,5 mm.