

**Carolina dos Reis Passos**

**Revascularização pulpar:  
uma nova perspectiva do tratamento endodôntico**

**Universidade Fernando Pessoa  
Faculdade de Ciências da Saúde  
Porto, 2017**



**Carolina dos Reis Passos**

**Revascularização pulpar:  
uma nova perspetiva do tratamento endodôntico**

**Universidade Fernando Pessoa  
Faculdade de Ciências da Saúde  
Porto, 2017**

**Carolina dos Reis Passos**

**Revascularização pulpar:  
uma nova perspectiva do tratamento endodôntico**

Trabalho apresentado à Universidade  
Fernando Pessoa como parte dos requisitos  
para obtenção do grau de Mestre em Medicina  
Dentária

---

## **RESUMO**

Neste estudo, foi realizada uma revisão bibliográfica sobre o protocolo clínico da revascularização pulpar de dentes com rizogênese incompleta e diagnóstico pulpar de necrose. Atualmente é considerado um tratamento alternativo à apexificação. Neste estudo, vamos abordar a sua aplicabilidade clínica, as suas vantagens e desvantagens.

A recente demonstração de bons resultados radiográficos nos tratamentos de revascularização em dentes permanentes imaturos, com aumento significativamente maior na largura e comprimento da raiz quando comparado com a apexificação com MTA ou tratamento tradicional de canal radicular não cirúrgico, tem despertado o interesse neste método.

A terapia endodôntica de revascularização em dentes permanentes imaturos necróticos apresenta algumas limitações e questões. Por isso, ainda são necessários mais estudos. Contudo, trata-se de um tratamento promissor por restabelecer a vitalidade pulpar com consequente desenvolvimento radicular.

**Palavras-chave:** “revascularização pulpar”, “revitalização pulpar” e “apexificação”.

## **ABSTRACT**

In this study, a literature review was made on the clinical protocol of pulpal revascularization of teeth with incomplete rhizogenesis and pulpal necrosis diagnosis. Nowadays, it is considered an alternative treatment to apexification. In this study, we will address its clinical applicability, its advantages and disadvantages.

The recent demonstration of good radiographic results in revascularization treatments in immature permanent teeth, with a significantly greater increase in root width and length when compared to apexification with MTA or traditional non-surgical root canal treatment, has aroused interest in this method.

Endodontic revascularization therapy in immature permanent necrotic teeth presents some limitations and issues. Therefore, further studies are needed. However, it is a promising treatment for restoring pulp vitality with consequent root development.

**Keywords: “pulp revascularization”, “pulp revitalization” e “apexification”.**

## **AGRADECIMENTOS**

Agradeço especialmente aos meus pais, pois sem o incentivo diário deles apesar da distância, não conseguiria ter chegado até aqui. Obrigada Painho! Obrigada Mainha! Não tenho palavras para descrevê-los, amo vocês infinitamente.

Obrigada minhas irmãs, sobrinhas e cunhado pelo apoio também à distância, mas que foram fundamentais no decorrer do curso.

Obrigada aos primos Jeanne e Ari Paim que me convidaram e incentivaram a atravessar o Atlântico e recomeçar a vida após 22 anos de profissão.

Obrigada à minha Tia Célia pelas orações e apoio desde sempre.

Obrigada à amiga e “Senhoria” Maria de Lourdes pelo acolhimento e carinho desde a minha chegada em terras lusitanas.

Obrigada à Professora Márcia Cascão pela paciência e orientação neste trabalho.

## ÍNDICE

I. INTRODUÇÃO.....	1
1. Materiais e métodos.....	1
2. Resultados .....	2
II. DESENVOLVIMENTO.....	2
1. Revascularização pulpar .....	2
i. Contextualização histórica .....	2
ii. Apexificação .....	3
2. Revascularização X Regeneração .....	4
3. Princípios biológicos .....	4
i. Desinfecção .....	7
4. Protocolo clínico .....	8
i. Vantagens .....	10
ii. Desvantagens .....	11
iii. Natureza do tecido gerado .....	11
5. Discussão.....	11
III. CONCLUSÃO .....	13
IV. BIBLIOGRAFIA .....	13

## ÍNDICE DE ABREVIATURAS

AAE : American Association of Endodontics

ADA: American Dental Association

Ca(OH)<sub>2</sub>: Hidróxido de cálcio

CHX: Gluconato de clorexidina

DPSC: do inglês *dental pulp stem cell*, células estaminais da polpa dentária

EDTA: do inglês *ethylenediamine tetraacetic acid*, ácido etilenodiamino tetra-acético

JAC: Junção amelo-cementária

MTA: Agregado de trióxido mineral

NaOCl: Hipoclorito de sódio

SCAP: do inglês *stem cells apical papilla*, células estaminais da papila apical

SHED: do inglês *stem cells from human exfoliated deciduous teeth*, células estaminais de dentes decíduos humanos exfoliados

PDLSC : do inglês *periodontal ligament stem cells*, células estaminais do ligamento periodontal

PGA: Ácido poliglicólico

PLGA: Ácido poli-láctico-co-glicólico

PLLA: Ácido poli-l-láctico

PRF: Plasma rico em fibrina

PRP: Plasma rico em plaquetas

TAP: do inglês *triple antibiotic paste*, pasta triantibiótica

## I. INTRODUÇÃO

Existem inúmeros desafios que o médico dentista enfrenta ao tratar dentes permanentes imaturos com polpa necrótica e patologia apical. A limpeza e modelagem do sistema de canais radiculares, é desafiador pois as paredes dentinárias são finas. A obturação também é difícil, pois o ápice não está completamente formado (Jeeruphan et al., 2012).

A revascularização pulpar começou a ser uma alternativa à apexificação. Investigadores acreditam que a revascularização de dentes imaturos necróticos é um possível, mais prático e valioso tratamento do que a apexificação, promovendo o selamento apical e desenvolvimento radicular com aumento da espessura das paredes dentinárias (Nosrat et al., 2011).

Este estudo teve como objetivo rever a literatura sobre a revascularização, destacando a sua aplicabilidade clínica, as vantagens e as desvantagens na conduta de dentes imaturos necrosados e a sua recomendação como alternativa à apexificação.

### 1. Materiais e métodos

Na realização deste trabalho, efetuou-se uma revisão bibliográfica sobre a revascularização pulpar de dentes com rizogênese incompleta e com necrose. Com esse intuito, foi realizada uma pesquisa em duas bases de dados principais: *PubMed* e *B-on*.

Foram definidos os seguintes filtros de pesquisa: artigos publicados entre 2000 e 2017, redigidos em língua inglesa e portuguesa.

Na pesquisa, utilizaram-se as seguintes palavras-chave: “pulp revascularization”, “pulp revitalization”, “apexification”. Estas palavras foram conjugadas com os termos de pesquisa: “regenerative endodontics” e “tooth regeneration”. Foram utilizados os marcadores booleanos “AND” e “OR” de maneira a estabelecer uma relação entre os termos pesquisados e refinar a pesquisa.

Adicionalmente, também foram consultados e utilizados livros e teses de mestrado relacionados com o tema. As teses de mestrado foram consultadas na base de dados do Repositório Institucional da Universidade Fernando Pessoa e também na *B-on*.

## **2. Resultados**

Foram encontrados 881 artigos. De todos estes artigos foram selecionados 27 artigos, considerados relevantes na realização deste trabalho. Seguiram os seguintes critérios de inclusão:

- artigos de revisão da literatura sobre revascularização pulpar,
- artigos sobre revascularização pulpar de dentes com rizogênese incompleta e diagnóstico pulpar de necrose,
- artigos de comparação de técnicas de apexificação e revascularização pulpar,
- artigos referentes aos protocolos clínicos sobre revascularização pulpar.

## **II. DESENVOLVIMENTO**

### **1. Revascularização pulpar**

#### **i. Contextualização histórica**

A definição de revascularização pulpar foi introduzida por Ostby em 1960 que analisou as consequências da indução de sangramento por sobreinstrumentação em canais radiculares de humanos e cães, com o intuito de revascularizar o tecido pulpar (Hargreaves, Diogenes & Teixeira, 2013).

Outros autores, Rule & Winter em 1966, Nygaard-Ostby & Hjordal em 1971 e Ham et al. em 1972 também fizeram pesquisas no mesmo sentido (Bansal et al., 2014). No entanto,

atingiram resultados diminutos pela limitação dos instrumentos e materiais acessíveis naquela época (Trope, 2008).

Em Janeiro de 2011, a American Dental Association (ADA) aprovou novas linhas orientadoras que consistem na indução de sangramento apical no sistema de canais radiculares em dentes permanentes imaturos com polpa necrosada. Assim sendo, a endodontia regeneradora foi recomendada como uma alternativa ao tratamento endodôntico convencional (Kim et al., 2012).

## **ii. Apexificação**

O canal radicular bastante amplo e seu forame que mesmo não completamente formado, também apresenta-se com um diâmetro exagerado, está entre as dificuldades encontradas pelo profissional de Endodontia (Souza Junior et al., 2015). Tal condição diminui o travamento do cone de guta-percha na constrição apical e com isso poderá ocorrer o extravasamento de guta-percha e cimento obturador para os tecidos periapicais em protocolos convencionais (Vale & Silva, 2011).

Tradicionalmente para esses casos, o tratamento de eleição tem sido a apexificação que consiste em aplicações múltiplas e a longo prazo de hidróxido de cálcio ( $\text{Ca(OH)}_2$ ), ou uma aplicação de Agregado trióxido mineral (MTA) para criar uma barreira apical antes da obturação final dos canais radiculares (Hargreaves et al., 2008).

O  $\text{Ca(OH)}_2$  é o medicamento mais usado nesses casos, devido à sua alta alcalinidade (pH 12,8), ótima propriedade bacteriológica e capacidade de formação de tecido duro (Vale & Silva, 2011). As diversas trocas de medicação, a imprevisibilidade do tratamento e a deterioração das fibras colágenas, favorecendo a fratura radicular durante o tratamento, são desvantagens da sua utilização (Leonardo et al., 2002).

Numerosos estudos têm mostrado que o MTA foi apresentado como um material com grandes qualidades como bom selamento apical, biocompatibilidade com os tecidos periapicais e com capacidade de formar tecido mineralizado. Quando comparado com outros materiais, demonstram resultados significativamente melhores (Torabinejad et al., 2016).

## **2. Revascularização X Regeneração**

O termo revascularização passa obrigatoriamente pelo processo de angiogênese (formação de novos vasos sanguíneos). Este procedimento em dentes necróticos imaturos tem muitas vantagens. Num caso de revascularização, só se pode concluir com certeza que o espaço pulpar voltou a um estado vital (Trope, 2008).

A regeneração endodôntica é todo o procedimento biológico projetado para substituir as estruturas pulpares danificadas. A tecnologia de engenharia de tecidos fornece novos meios para a construção de uma “polpa artificial” (Trope, 2008).

## **3. Princípios biológicos**

Uma revascularização bem-sucedida requer um canal desinfetado, uma matriz em que novos tecidos possam crescer e um selo coronal eficaz (Banchs & Trope, 2004). Há uma hipótese de que a invaginação de células periodontais indiferenciadas à região apical em dentes imaturos forma um novo tecido que substitui a polpa dental (Zhang & Yelick, 2010).

Para compreender a revascularização pulpar, alguns aspetos necessitam ser levados em conta, como a existência de células-tronco, os fatores de crescimento e a matriz de crescimento. Além disso, é preciso um microambiente propício à proliferação e diferenciação celular. Porém, para que isso aconteça, é indispensável o controle da infeção do canal radicular (Hargreaves et al., 2008).

A região apical de dentes imaturos contém células multipotentes com amplo potencial em diferenciar-se em novos fibroblastos, cementoblastos e odontoblastos (Wang et al., 2007). Considera-se viável que algumas células da polpa continuem vitais no ápice radicular, sendo capazes de proliferarem em uma matriz recém-formada dentro do canal e diferenciarem-se por incentivo dos restos epiteliais de malassez (Banchs & Trope, 2004).

Outra hipótese refere que a penetração no canal radicular de células-tronco multipotentes, oriundas da papila apical ou da medula óssea, seria responsável pelo desenvolvimento radicular. Este facto está associado também à grande quantidade de fatores de crescimento

existentes no coágulo sanguíneo, que desempenha um papel crucial na revascularização (Wang et al., 2007).

Finalmente, há a probabilidade das células-tronco, provenientes do ligamento periodontal presentes no ápice radicular de dentes imaturos, se diferenciarem em cementoblastos, osteoblastos e odontoblastos. As mesmas depositam no interior do canal radicular um tecido equivalente a um tecido osteocementóide, provocando a continuação do desenvolvimento radicular (Seo et al., 2004).

Há dois tipos de células estaminais: as células estaminais embrionárias e as células estaminais adultas ou células pós-natais. No que se refere à revascularização, as células estaminais adultas são a opção de escolha (Namour & Theys, 2014). Vários tipos de células foram identificados nos tecidos orais, destacando as células estaminais da polpa dentária (DPSC), células estaminais da papila apical (SCAP), células estaminais de dentes decíduos humanos exfoliados (SHED), células estaminais do ligamento periodontal (PDLSC) entre outras que não estão relacionadas com o processo de endodontia regenerativa (Nosrat et al., 2011).

A dentina humana contém vários fatores de crescimento que podem promover a regeneração do tecido no espaço do canal radicular. Esses fatores de crescimento derivados de plaquetas e das paredes dentinárias desempenham o papel de um scaffold rico em proteínas que podem ser cruciais para o êxito da diferenciação das células estaminais e, em última instância, para o desenvolvimento radicular (Nosrat et al., 2011).

Banchs & Trope (2004) deram início a uma promissora metodologia, onde um coágulo de sangue gerado artificialmente age como um scaffold para a proliferação de um novo tecido no interior do canal radicular. O protocolo proposto para produzir um scaffold é a introdução de uma lima-K esterelizada # 20 precurvada, passando 2 mm do forame apical para possibilitar que todo o canal se encha com sangue até ao nível da junção cimento-esmalte (Haapasalo et al., 2010). O uso de scaffolds suplementares como plasma rico em plaquetas (PRP) e plasma rico em fibrina (PRF) tem ajudado a mudar o objetivo do procedimento de revascularização pulpar (Güven, Karapinar-Kazandag & Tanalp, 2017).

Outros tipos de scaffolds:

- Scaffolds naturais: colágeno e glicosaminoglicano.
- Scaffolds sintéticos: ácido poli-L-láctico (PLLA), ácido poliglicólico (PGA) e seus copolímeros e ácido poli-láctico-co-glicólico (PLGA).
- Scaffolds minerais: hidroxiapatita e fosfato de cálcio (Nakashima et al. *cit. in* Bansal et al. 2014).

### **i. Desinfecção**

A manipulação dentro do canal radicular, o uso de irrigantes e de medicação intracanal, devem ser considerados sob o princípio de gerar o melhor ambiente possível para que as células executem potencial regenerativo (Galler, 2016).

A maior parte dos autores concorda que não deve ser feito nenhum procedimento de instrumentação, pois aumentaria a fragilidade das paredes do canal radicular e também lesaria as células estaminais e os fatores de crescimento presentes na área apical (Zhang & Yelick, 2010; Nosrat et al. 2011; Shah et al., 2008).

Os irrigantes desempenham um papel primário na desinfecção dos canais. Devem ser bactericidas, bacteriostáticos e ter um efeito citotóxico mínimo sobre as células estaminais (Namour & Theys, 2014). O hipoclorito de sódio (NaOCl) é um potente agente antimicrobiano e eficaz na dissolução de tecidos orgânicos (Haapasalo et al., 2010). A sua concentração pode variar de 1 a 6% (Güven, Karapinar-Kazandag & Tanalp, 2017). O gluconato de clorexidina (CHX) a 0,12% (Petrino et al., 2010) também pode ser utilizado na desinfecção dos canais.

Além das soluções irrigadoras, é indispensável o uso de soluções quelantes como o EDTA (Galler et al., 2011). Recentemente, Martin et al. (2014) indicaram o uso do EDTA a 17% nos procedimentos de endodontia regenerativa, para a remoção do *smear layer* que propicia a presença de microrganismos e atinge a proliferação, migração e adesão das células-tronco, para promover a vida dos odontoblastos e modificar os efeitos nocivos do hipoclorito de sódio.

Em 1996, Hoshino et al. propuseram a utilização de uma pasta triantibiótica (TAP), composta por ciprofloxacina, metronidazol e minociclina para completar a desinfecção dos canais radiculares. Sozinhos, nenhum desses fármacos eliminam completamente as bactérias. No entanto, quando combinados, proporcionam uma sanificação de todas as amostras bacterianas (Kim et al., 2012). Apesar de sua eficácia, a TAP possui a desvantagem do escurecimento da coroa dental, causado pela minociclina (Bruschi et al., 2015).

#### **4. Protocolo clínico**

Em 2004, Banchs & Trope preconizaram o seguinte protocolo de revascularização pulpar:

**1ª consulta:** anestesia, isolamento do dente com dique de borracha e acesso endodôntico. Irrigação com 20 ml de hipoclorito de sódio (NaOCl) a 5,25% e 10 ml de clorexidina (Peridex – Zila Pharmaceuticals, Phoenix, AZ) a 0,12% e secagem do canal com pontas de papel absorvente. Inserção no canal radicular da pasta triantibiótica (TAP) formada por ciprofloxacina, metronidazol e minociclina, desenvolvida por Hoshino et al. (1996). Selamento da cavidade com Cavit e retorno do paciente após 26 dias.

**2ª consulta:** remoção do curativo, irrigação com 10 ml de hipoclorito de sódio a 5,25%. Provocar uma injúria aos tecidos periapicais com instrumentos de pequeno calibre, gerando um sangramento intraradicular e conseqüente criação de um coágulo que deve ficar 3 mm abaixo do nível da junção amelo-cementária (JAC). Colocar cautelosamente uma porção de MTA, uma bolinha de algodão húmida e selar a cavidade temporariamente com Cavit. Retorno do paciente após 14 dias.

**3ª consulta:** remoção do curativo, da bolinha de algodão e restauração definitiva com compósito.

Em 2013, a American Association of Endodontics (AAE) preconizou o seguinte protocolo de revascularização pulpar:

**1ª consulta:** anestesia local, isolamento do campo operatório com dique de borracha e acesso coronário. Irrigação com 20 ml de hipoclorito de sódio (NaOCl), tendo o cuidado de não

deixar ocorrer o extravasamento para os tecidos periapicais. Irrigar com soro fisiológico entre cada aplicação de NaOCl para reduzir o perigo de criação de precipitado no interior do canal radicular, podendo ser prejudicial para as células estaminais do tecido apical. Secar o canal radicular com pontas de papel absorvente. Aplicar abaixo da junção amelo-cementária (JAC) uma pasta antibiótica tripla à base de ciprofloxacina, metronidazol e minociclina ou hidróxido de cálcio. Fazer uma restauração provisória e aguardar 3 a 4 semanas.

**2ª consulta:** analisar a resposta ao tratamento inicial. Se os sinais e/ou sintomas de infecção persistirem, realizar troca de medicação intracanal e deixar mais um tempo, até que desapareçam. Anestesia com mepivacaína 3% sem vasoconstritor e isolamento com dique de borracha. Irrigar com 20 ml de EDTA e em seguida com soro fisiológico. Secar o canal com ponta de papel absorvente. Provocar o sangramento no canal radicular através de sobreinstrumentação e esperar a criação de um coágulo sanguíneo 3 mm abaixo da junção amelo-cementária. A seguir e caso necessário, aplicar uma matriz sobre o coágulo criado. Seguidamente, colocar 3 a 4 mm de MTA, ionómero de vidro reforçado e finalizar com uma restauração definitiva com compósito.

De acordo com a AAE, depois de um procedimento endodôntico regenerativo almeja-se a redução ou inexistência de sinais e sintomas, como dor, edema ou fístula (entre a primeira e segunda consulta). No período de 12 a 24 meses também é provável perceber a diminuição ou o desaparecimento da imagem radiolúcida apical, o alargamento da espessura das paredes dentinárias, o crescimento da raiz e o fechamento apical (Chen, 2011).

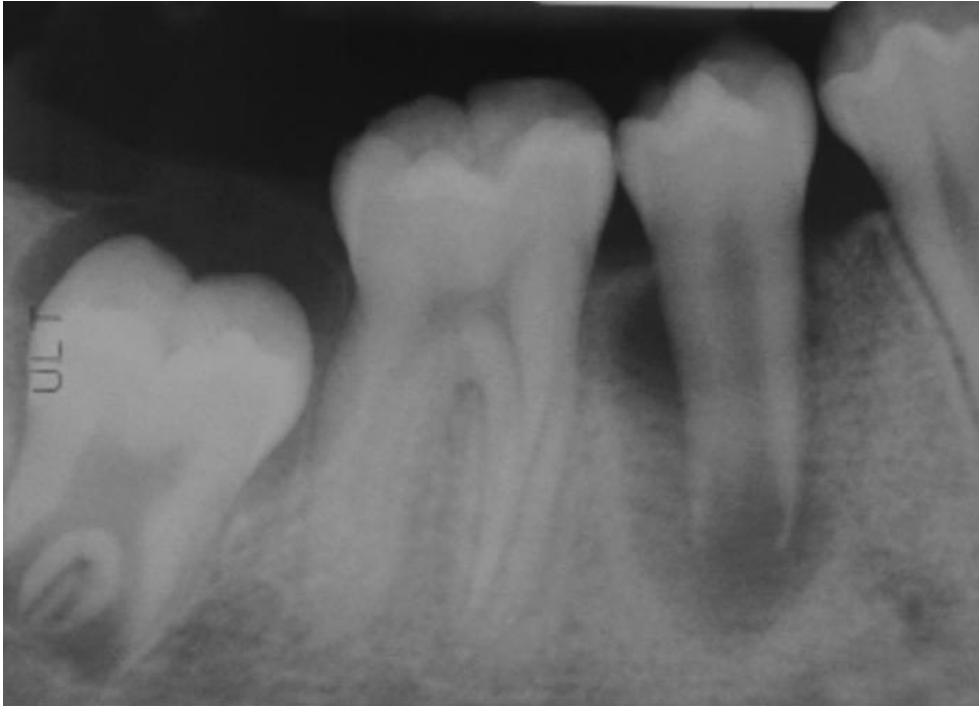


Figura 1- Radiografia pré-operatória. Segundo pré-molar tem uma grande lesão periradicular radiolúcida no ápice aberto (Banchs & Trope, 2004)

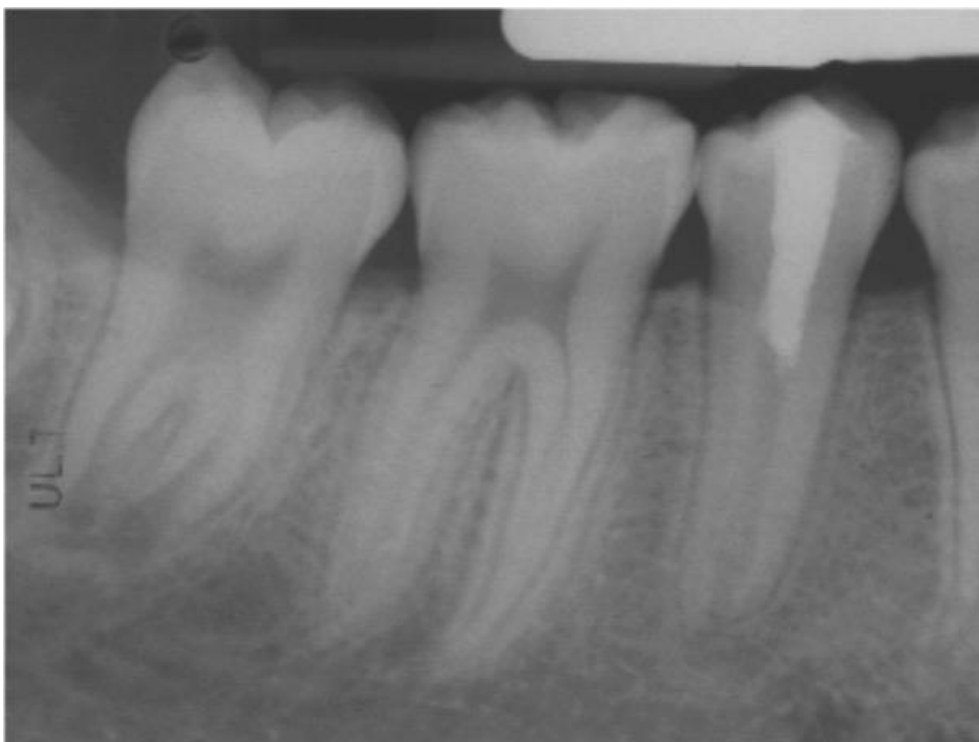


Figura 2- Radiografia de 18 meses, mostrando a continuidade do desenvolvimento radicular (Banchs & Trope, 2004).

### **i. Vantagens**

Os benefícios do tratamento endodôntico regenerativo estão baseados no facto de precisar de um menor tempo clínico, ter um custo/benefício favorável, não precisar do uso de instrumentos e equipamentos específicos, promover o fortalecimento das paredes do canal radicular, aumentando a sua espessura e consolidando o selamento apical, amenizando com isso o risco de fratura radicular (Iwaya, Ikawa & Kubota, 2001).

### **ii. Desvantagens**

Nestes procedimentos, a formação de um coágulo de sangue dentro do canal pode ser um desafio. Particularmente, o sangramento insuficiente tem sido relatado aquando da utilização de anestésicos locais contendo epinefrina. Na segunda consulta, o uso de anestésico local sem vasoconstritor pode facilitar uma melhor estimulação do sangramento apical (Petrino et al., 2010). O alargamento da constrição apical com um instrumento afiado pode danificar a bainha epitelial de Hertwig, a qual desempenha um papel crucial no desenvolvimento e forma das raízes (Bansal et al., 2014).

### **iii. Natureza do tecido gerado**

No que diz respeito ao novo tecido gerado no espaço do canal radicular após o tratamento de revascularização, um estudo em animais mostrou três tipos de tecidos, cimento, osso e ligamento periodontal. O estudo concluiu que o tecido formado não é polpa e não funciona como polpa, o que significa que a revascularização não é a regeneração pulpar, mas se assemelha ao processo de reparo de feridas (Nosrat et al., 2011).

## **5. DISCUSSÃO**

Segundo Martin et al. (2014), a solução irrigante mais usada na endodontia continua a ser o NaOCl, com excepcional efeito bactericida e capacidade de dissolução de tecidos. Essas propriedades são fundamentais para a desinfecção de dentes imaturos nos procedimentos regenerativos endodônticos, uma vez que tem pouco ou nenhum preparo mecânico (Hargreaves, Diogenes & Teixeira, 2013). O tratamento realizado com NaOCl nas

concentrações de 0,5%, 1,5% e 3% resultaram em melhor sobrevivência das células estaminais da papila apical (SCAP) do que quando utilizado a 6%, sendo esta concentração totalmente contraindicada para esse tipo de procedimento (Martin et al., 2014).

Segundo os mesmos autores (2014), a irrigação final com EDTA a 17%, reverteu os efeitos nocivos do hipoclorito de sódio, resultando num aumento de 35% da sobrevivência das células estaminais da papila apical (SCAP).

Segundo Banchs & Trope (2004), o uso do hidróxido de cálcio nos procedimentos de revascularização, e devido ao seu pH elevado, necrosa o tecido em contacto imediato, destruindo tecidos que têm capacidade de se diferenciar em nova polpa. Assim, com a terapia com o hidróxido de cálcio, não existe expectativa de que as paredes do canal radicular sejam engrossadas ou reforçadas.

Um outro estudo mostrou que o uso da pasta tripla antibiótica (TAP) como medicação intracanal produziu um maior aumento na espessura das paredes do canal do que quando se utilizou o hidróxido de cálcio (Nosrat et al., 2011).

Para dentes imaturos existem alguns tipos de tratamentos. O método clássico de apexificação com o uso do  $\text{Ca(OH)}_2$  a longo prazo, está propenso a fratura devido a fina parede radicular. Métodos alternativos de apexificação foram propostos com o uso do MTA como uma barreira apical artificial, que permite a compactação do material obturador (Jeeruphan et al., 2012). Contudo, o mesmo autor ressalta que a apexificação tanto com  $\text{Ca(OH)}_2$  como com MTA não possibilitam o desenvolvimento radicular em termos de aumento de comprimento e espessura das paredes radiculares.

Deste modo, os dentes imaturos tratados com apexificação atingem o reparo na periodontite apical mas não alcançam a formação de raiz contínua e desenvolvimento do tecido funcional da polpa (Hargreaves, Diogenes & Teixeira, 2013).

Segundo Jeeruphan et al. (2012), resultados radiográficos mostraram que no tratamento da revascularização, a percentagem do aumento da largura e comprimento das raízes foi de 28,2% e 14,9% respetivamente, quando comparado com a apexificação com MTA que

apresentou 0% e 6,0% respectivamente, mostrando, assim, o efeito dramático desta nova abordagem de tratamento.

É de grande valia tentar a revascularização, pois o benefício deste processo consiste na perspectiva de maior crescimento radicular e reforço das paredes dentinárias por deposição de tecido duro, fortalecendo, assim, a raiz contra fratura (Raju, Yadav & Kumar, 2014).

### **III. CONCLUSÃO**

A terapia endodôntica de revascularização é o único procedimento no qual se pode concluir que o espaço pulpar voltou ao estado vital, e permite o desenvolvimento radicular que foi interrompido por diversos fatores, tornando o elemento dentário mais resistente à fratura. Contudo, necessita-se de mais estudos para que se torne um procedimento utilizado na clínica diária.

#### IV. BIBLIOGRAFIA

Banchs, F. e Trope, M. (2004). Revascularization of immature permanent teeth with apical periodontitis: new treatment protocol. *Journal of Endodontics*, 30(4), pp. 196- 200.

Bansal, R. *et al.* (2014). Regenerative Endodontics : a road less travelled. *Journal of Clinical and Diagnostic Research*, 8(10), pp. ZE20-ZE24.

Bruschi, L. *et al.* (2015). A revascularização como alternativa de terapêutica endodôntica para dentes com rizogênese incompleta e necrose pulpar : protocolos existentes. *Brazilian Journal of Surgery and Clinical Research*, 12(1), pp. 50-61.

Chen, M. *et al.* (2011). Responses of immature permanent teeth with infected necrotic pulp tissue and apical periodontitis/abscess to revascularization procedures. *International Endodontic Journal*, 45, pp. 294-305.

Galler, K. *et al.* (2011). Dentin conditioning codetermines cell fate in regenerative endodontics. *Journal of Endodontics*, 37(11), pp. 1536-1541.

Galler, K. (2016). Clinical procedures for revitalization: current knowledge and considerations. *International Endodontic Journal*, 49, pp. 926-936.

Güven, E., Karapinar-Kazandag, M. e Tanalp, J. (2017). Revascularization : a review of clinical reports on a contemporary treatment modality for endodontics. *Biomedical Research*, 28(2), pp. 644-656.

Haapasolo, M. *et al.* (2010). Irrigation in endodontics. *Dental Clinics of North America*, 54, pp. 291-312.

Hargreaves, K., Diogenes, A. e Teixeira, F. (2013). Treatment options: biological basis of regenerative endodontic procedures. *Journal of Endodontics*, 39(3S), pp. 30-43.

Hargreaves, K. *et al.* (2008). Regeneration potencial of the Young permanent tooth: what does the future hold ? *Journal of Endodontics*, 34(7), pp. S51-S56.

Iwaya, S., Ikawa, M. e Kubota, M. (2001). Revascularization of immature permanent tooth with apical periodontitis and sinus tract. *Dental Traumatology*, 17, pp. 185-187.

Jeeruphan, T. *et al.* (2012). Mahidol study 1 : comparison of radiographic and survival outcomes of immature teeth treated with either regenerative endodontic or apexification methods : a retrospective study. *Journal of Endodontics*, 38(10), pp. 1330-1336.

Kim, DS. *et al.* (2012). Long-term follow-ups of revascularized immature necrotic teeth : three case reports. *International Journal of Oral Science*, 4, pp. 109-113.

Leonardo, M. *et al.* (2002). Calcium hydroxide root canal dressing. Histopathological evaluation of periapical repair at different time periods. *Brazilian Dental Journal*, 13(1), pp. 17-22.

Martin, D. *et al.* (2014). Concentration-dependent effect of sodium hypochlorite on stem cells of apical papilla survival and differentiation. *Journal of Endodontics*, 40(1), pp. 51-55.

Namour, M. e Theys, S. (2014). Pulp revascularization of immature permanent teeth: a review of the literature and a proposal of a new clinical protocol. *The Scientific World Journal*, 2014, pp. 1-9.

Nosrat, A., Seifi, A. e Asgary, S. (2011). Regenerative endodontic treatment (revascularization) for necrotic immature permanent molars: a review and report of two cases with a new biomaterial. *Journal of Endodontics*, 37(4), pp. 562-567.

Petrino, J. *et al.* (2010). Challenges in regenerative endodontics: a case series. *Journal of Endodontics*, 36(3), pp. 536-541.

Raju, S., Yadav, S. e Kumar, M. (2014). Revascularization of immature mandibular premolar with pulpal necrosis - a case report. *Journal of Clinical and Diagnostic Research*, 8(9), pp. 29-31.

Seo, B. *et al.* (2004). Investigation of multipotent postnatal stem cells from human periodontal ligaments. *Lancet*, 364, pp. 149-155.

Shah, N. *et al.* (2008). Efficacy of resvascularization to induce apexification/apexogenesis in infected, nonvital, immature teeth: a pilot clinical study. *Journal of Endodontics*, 34(8), pp. 919-925.

Souza Junior, P., Silveira, J. e Rangel, L. (2015). Tratamento endodôntico em dente com rizogênese incompleta : técnica imediata. *Dental Press Endodontics*, 5(1), pp. 68-72.

Torabinejad, M. *et al.* (2016). Effect of MTA particle size on periapical healing. *International Endodontic Journal*. Published by John Wiley & Sons Ltd.

Trope, M. (2008). Regenerative Potential of Dental Pulp. *Journal of Endodontics*, 34, pp. 13-17.

Vale, M. e Silva, P. (2011). Conduta endodôntica pós-trauma em dentes com rizogênese incompleta. *Revista de Odontologia da UNESP*, 40, pp. 47-52.

Wang, X. *et al.* (2007). Expression of vascular endothelial growth factor in dental pulp of immature and mature permanent teeth in human. *Shanghai Kou Quiang Yi Xue, Shanghai*, v. 16, p. 285-289.

Zhang, W. e Yelic, P. (2010). Vital pulp therapy-current progress of dental pulp regeneration and revascularization. *International Journal of Dentistry*, 28, pp. 1-9.