

Manuela Broering Lebarbenchon

**Avaliação do plasma rico em fibrina e enxerto de tecido conjuntivo subepitelial em
recobrimentos radiculares**

Universidade Fernando Pessoa

Faculdade de Ciências da Saúde

Porto, 2019

Manuela Broering Lebarbenchon

**Avaliação do plasma rico em fibrina e enxerto de tecido conjuntivo subepitelial em
recobrimentos radiculares**

Universidade Fernando Pessoa

Faculdade de Ciências da Saúde

Porto, 2019

Manuela Broering Lebarbenchon

**Avaliação do plasma rico em fibrina e enxerto de tecido conjuntivo subepitelial em
recobrimentos radiculares**

Trabalho apresentado à Universidade Fernando Pessoa
como parte dos requisitos para obtenção do grau de
Mestre em Medicina Dentária.

Manuela Broering Lebarbenchon

Resumo

O presente trabalho consta em uma revisão bibliográfica que tem como objetivo principal avaliar dois métodos de abordagem terapêutica em casos de recessões gengivais com necessidade de recobrimento, a fim de buscar a melhor alternativa para cada caso clínico.

As recessões gengivais promovem quadros de sensibilidade dentinária e estética desfavorável que podem justificar a intervenção cirúrgica e, para esse fim, diversas técnicas podem ser propostas. Dentre elas o considerado padrão-ouro é o enxerto de tecido conjuntivo subepitelial, porém desvantagens existem o que justifica a busca por materiais alternativos como é o caso das membranas de plasma rico em fibrina que não necessitam de uma segunda área cirúrgica.

O enxerto de plasma rico em fibrina parece ser uma alternativa promissora quando comparada ao enxerto autógeno e quando o mesmo não pode ser utilizado. Mais estudos comparativos são necessários para uma tomada de decisão correcta.

Palavras-chave: enxertos teciduais; regeneração; membranas; recessão gengival; PRF

Abstract

The present work consists of a bibliographical review that has as main objective to evaluate two methods of therapeutic approach in cases of gingival recession with need of recoating, in order to seek the best alternative for each clinical case.

Gingival recessions promote dentin sensitivity and unfavorable esthetics that may justify surgical intervention and, to this end, several techniques can be proposed. Among them, the gold standard is the subepithelial connective tissue graft, but disadvantages exist, which justifies the search for alternative materials such as fibrin-rich plasma membranes that do not require a second surgical area.

The fibrin-rich plasma graft appears to be a promising alternative when compared to the autogenous graft and when it can not be used. Further comparative studies are needed for proper decision making.

Keywords: tissue grafts; regeneration; membranes; gingival recession; PRF

Dedicatória

Aos meus pais e minha família que são minhas inspirações de vida e minha força para continuar indo atrás dos meus sonhos e objetivos.

Agradecimentos

Primeiramente agradeço a Deus e a seguir minha família que mesmo de longe se fez presente durante todo o período de mestrado em Portugal. Obrigada especialmente a vocês: **Mãe, Pai e Victor** por serem minha base de tudo e por me apoiarem em toda e qualquer decisão.

A minha avó **Dalva Lebarbenchon**, por me ajudar a crescer e me tornar sempre melhor tanto pessoal quanto profissionalmente.

Agradeço ao meu namorado **Ricardo Pezzini Filho** por estar sempre presente e não ter me deixado desistir desta experiência que eu tanto sonhei.

Ao meu tio, padrinho e inspiração na carreira odontológica, **Ricardo Luiz Lebarbenchon** por todos os aprendizados e por ajudar a me conduzir nesta carreira que eu tanto amo.

Agradeço minhas grandes amigas que são conselheiras, parceiras e irmãs para mim e sempre estiveram ao meu lado mesmo distantes.

Por fim agradeço aos amigos brasileiros e portugueses que fiz por cá e que me ajudaram tanto durante o percurso do mestrado integrado.

ÍNDICE GERAL

I.	INTRODUÇÃO.....	1
	1. Materiais e Métodos.....	2
II.	DESENVOLVIMENTO.....	3
	1. Recessões gengivais.....	3
	2. Técnicas para recobrimento de recessões gengivais e aumento de gengiva aderente.....	5
	i. Enxerto de tecido conjuntivo subepitelial.....	6
	ii. Protocolo.....	6
	iii. Concentrados plaquetários e factores de crescimento.....	7
	• Plasma rico em fibrina.....	8
	• Protocolo.....	9
III.	DISCUSSÃO.....	10
IV.	CONCLUSÃO.....	14
V.	BIBLIOGRAFIA.....	15

ÍNDICE DE FIGURAS

Figura 1 - Árvore de Decisão – Principais factores na escolha da melhor abordagem cirúrgica: enxerto de tecido conjuntivo subepitelial <i>versus</i> PRF.....	13
--	----

LISTA DE SIGLAS E ABREVIATURAS

ETCS - Enxerto de tecido conjuntivo subepitelial

FC - Factores de crescimento

mL - Mililitros

mm - Milímetros

PPP - Plasma pobre em plaquetas

PRF - Plasma rico em fibrina

PRP - Plasma rico em plaquetas

rpm - Rotações por minuto

% - Percentagem

I. INTRODUÇÃO

A manutenção dos tecidos periodontais consiste em tarefa crucial para manter a saúde oral ao longo dos anos. Contudo, quadros de recessões gengivais são muito prevalentes na população em geral, o que deixa em alerta os Médicos Dentistas que com auxílio da engenharia de tecidos, buscam alternativas viáveis para substituição da área perdida, contribuindo e melhorando a saúde dos doentes (Paredes *et al.*, 2008).

As recessões gengivais podem ser classificadas de acordo com a sua extensão e progressão, mas de modo geral são caracterizadas como um quadro clínico o qual se encontra gengiva queratinizada em quantidade insuficiente por conta da migração da margem gengival em direção apical. Além desta condição promover uma estética desfavorável, a mesma é acompanhada de quadros de hipersensibilidade, o que compromete a saúde oral do paciente (Wennström, 1996; Lang & Loe, 1972).

Para substituir os tecidos perdidos, há atualmente, diversas técnicas para promover um recobrimento ideal, porém a escolha dentre as tantas opções dependem de alguns factores da área doadora e receptora do material. A utilização de enxertos de origem autógena é ainda considerada uma das melhores maneiras de se obter um prognóstico favorável com previsibilidade. Dentre as técnicas com tecido autógeno há de se ressaltar a importância do enxerto de tecido conjuntivo subepitelial que possui resultados muito satisfatórios na maioria das recessões passíveis de tratamento (Nunes, 2011; Lindhe, 2015).

Para além da utilização de enxertos de origem do próprio paciente, já consolidados, a necessidade de um resultado favorável e mais rápido culminou no estudo da utilização de factores de crescimento. Dentre as técnicas mais atuais há a utilização dos concentrados plaquetários como o plasma rico em fibrina, que possibilita a aceleração da cicatrização da área operada (Choukroun *et al.*, 2001).

Na Periodontologia, a busca por métodos de enxertia de tecido mole que forneçam um resultado favorável sem grandes prejuízos trans e pós-operatórios ao paciente, justifica o aprofundamento dos estudos destas e de novas técnicas. O bem-estar do paciente bem

como a facilitação do procedimento permite o aprimoramento dos resultados, de modo a conseguir a promoção de saúde associada com a estética.

1. Materiais e Métodos

Para a realização desta revisão bibliográfica foram utilizadas as bases de dados online: PubMed; SciELO e Medline e como palavras-chave: “tissue grafts”; “regeneration”; “membranes”; “gingival recession”; “PRF”. O critério de escolha da literatura de base foi a inclusão de artigos científicos recentes a partir do ano 2000 nas línguas: inglês e português. Os demais artigos científicos e anteriores ao período de escolha, foram selecionados de acordo com a sua relevância.

II. DESENVOLVIMENTO

A cavidade oral está sujeita a alterações a nível ósseo e gengival que comprometem não só a estética do paciente, mas também podem interferir na sua saúde oral, uma vez que os tecidos de suporte dos dentes estão debilitados. O tecido periodontal, constituído pela gengiva, osso alveolar, ligamento periodontal, mucosa alveolar e cimento radicular é de fundamental importância para a manutenção e sustentação da estrutura dentária e, quando sofre injúrias, deve-se dar atenção e buscar alternativas para reparar a área comprometida.

A possibilidade da utilização de técnicas para recobrimentos em regiões de tecidos perdidos na cavidade oral é uma alternativa viável e que ao longo dos anos vem sendo complementada com a utilização de biomateriais. No caso da recessão gengival, que é uma condição de alta prevalência na população, as alternativas através do uso de substitutos de origem autógena são ainda mais utilizadas, tendo destaque o enxerto de tecido conjuntivo subepitelial, pois sua capacidade de recobrimento das exposições radiculares é considerada ótima, sendo apontado assim como o padrão-ouro dentro da periodontologia (Paredes *et al.*, 2008; Lindhe, 2005).

O problema principal consiste no facto de, apesar de haver maior previsibilidade e resultados melhorados, existe a necessidade de uma segunda área cirúrgica, comprometendo o paciente, gerando maior dor e desconforto e aumentando os riscos de complicações pós-operatórias. Com o objetivo de diminuir tais inconvenientes, diversos biomateriais vêm sendo utilizados e mais atualmente, os derivados plaquetários tem se destacado, como é o caso do plasma rico em plaquetas (PRP) e o plasma rico em fibrina (PRF) (Reino *et al.*, 2011; Choukroun, *et al.*, 2001).

1. Recessões Gengivais

As recessões gengivais são comumente caracterizadas como uma condição clínica onde há uma insuficiente quantidade de gengiva queratinizada devido a uma migração apical da margem gengival, que acaba por desencadear em exposição radicular e possivelmente um quadro de hipersensibilidade. Além da hipersensibilidade dentinária,

o paciente encontra a estética do sorriso prejudicada e maior predisposição ao desenvolvimento de cáries radiculares (Wennström, 1996; Marques, 2016).

De acordo com estudos prévios, a escovagem traumática constitui na causa mais comum para as recessões gengivais. Contudo, há de ser salientado que a etiologia é bastante complexa, envolvendo diversos factores predisponentes e desencadeantes da condição. Desta forma, determinar o factor que está a causar a recessão gengival pode ser bastante complicado ou até mesmo inviável e há dificuldade do Médico Dentista em confirmar se o mesmo poderá ser suficiente para causar a condição. Sugere-se o agrupamento em 3 tipos diferentes de factores causadores das recessões:

- Recessões associadas com factores mecânicos principalmente com trauma pela escovação (geralmente em jovens);
- Recessões associadas com lesões inflamatórias localizadas, induzidas por placas;
- Recessões associadas com formas generalizadas de doença periodontal destrutiva (adultos) (Lang & Loe, 1972; Borghetti e Monnet-Corti, 2002; Lindhe, 2015).

Para melhor classificar e identificar, Miller (1985) segmentou em Classes I, II, III e IV as recessões gengivais - classificação esta que é ainda a mais utilizada nos tempos atuais - e de acordo com o mesmo, leva em consideração a progressão da recessão a partir da linha mucogengival e altura óssea interproximal (Lindhe, 2015). Assim, tem-se:

- Classe I: recessão da margem gengival que não se estende até a linha mucogengival, sem perda de tecido ósseo ou tecido mole na região interdentária;
- Classe II: recessão que se estende até a linha mucogengival ou a ultrapassa, sem perda de tecido ósseo ou tecido mole na região interdentária;
- Classe III: recessão que se estende até a linha mucogengival ou a ultrapassa, com perda de tecido ósseo ou tecido mole na região interdentária ou há um mal posicionamento dentário que impede o recobrimento de 100% da recessão;
- Classe IV: recessão que se estende até a linha mucogengival ou a ultrapassa, com perda de tecido ósseo ou tecido mole na região interdentária e/ou mal posicionamento dentário (Pini-Prato, 2010).

2. Técnicas para recobrimento de recessões gengivais e aumento de gengiva aderente

As recessões gengivais, de acordo com o desenvolvimento e comprometimento estético e funcional, podem ter indicação cirúrgica como opção de tratamento. As situações clínicas que se enquadram como possibilidades para intervenção cirúrgica são: hipersensibilidade dentinária, presença de cáries radiculares, necessidade de aumento do tecido de suporte periodontal e aprimoramento estético (Lindhe, 2015).

Há diversas técnicas ou materiais que atualmente possibilitam o recobrimento de regiões mucogengivais perdidas, porém independentemente da escolha, é necessário em todos os casos: eliminar o fator causador da recessão gengival e pesquisar quais condições anatómicas podem estar a comprometer a espessura e extensão gengival (Santamaria, 2012).

Para tomar a melhor decisão frente à qual tratamento será o mais adequado para determinada situação clínica de recessão gengival, deve-se objetivar que ao final da abordagem haja um recobrimento completo da região exposta e que se possa observar o equilíbrio entre os tecidos circundantes, de modo a obter êxito tanto estético quanto funcional. Para isto, deve-se levar em consideração que em defeitos tipo Classe I de Miller almeja-se um recobrimento radicular de 100% após intervenção cirúrgica, na Classe II é previsível um recobrimento radicular de 100%, Classe III espera-se um recobrimento parcial e Classe IV o recobrimento radicular não é previsível, concluindo que nos dois últimos casos não há indicação para intervenção cirúrgica com enxertia pois o prognóstico é desfavorável (Nunes, 2011; Pini-Prato, 2010).

Há de salientar que para se obter sucesso no recobrimento, algumas condições devem ser consideradas necessárias e é preciso escolher quadros clínicos em que a papila interdentária próxima ao local da recessão esteja presente em quantidade e qualidade suficientes, que haja aporte sanguíneo, espessura e adaptação no tecido doador quando posicionado na área cirúrgica e que não apresente cárie ou abrasão na raiz a ser recoberta. Além disso, a escolha entre uma técnica e outra depende de diversos factores, tanto relacionados ao defeito presente – classificação da recessão de acordo com Miller, presença ou não de tecido queratinizado suficiente adjacente ao defeito, a altura e

espessura do tecido interdental, a profundidade do vestíbulo e a presença de freios – quanto relacionados ao paciente (Sato, 2000; Zuchelli & De Sanctis, 2000).

i. Enxerto de tecido conjuntivo subepitelial

Inicialmente estudada na década de 80, esta técnica de enxertia é considerada de alta previsibilidade e eficácia nos quadros de recessões gengivais isoladas e múltiplas, permitindo o aumento da crista e de gengiva aderente e que quando posicionado sobre as raízes expostas favorece a deposição e formação de ligamento periodontal e suas fibras, além de cimento radicular. A utilização do enxerto de tecido conjuntivo subepitelial (ETCS) envolve a introdução do mesmo sobre a raiz exposta e a seguir a realização de um retalho mucoso que será reposicionado lateral ou coronariamente (Langer e Langer, 1985; Bruno, 1994).

A região de maior escolha para remoção do enxerto é o palato duro compreendida da distal do canino à mesial do segundo molar, devido sua grande biodisponibilidade, porém pode-se optar alternativamente pela utilização da região de tuberosidade maxilar quando necessário (Marques, 2016).

Na atualidade esta técnica é ainda muito utilizada, variando por vezes o seu protocolo. A sua popularidade é justificada pois o ETCS permite alta previsibilidade e o duplo suprimento sanguíneo interposto entre a superfície radicular e do retalho promovem o sucesso dos resultados desta técnica (Langer & Langer, 1998; Nunes, 2011).

Há algumas desvantagens que devem ser mencionadas, como a realização de uma segunda cirurgia para obtenção do material autógeno de enxertia, e a contra-indicação da técnica quando não houver presença de espessura suficiente do tecido doador - que deve ser de no mínimo 1,5 a 2 mm para o enxerto e 1,5 a 2 mm para remanescer no sítio doador (Sato, 2000).

ii. Protocolo

A técnica clássica consiste em realizar a remoção de um retalho de 5 a 7 mm de largura e 1,5 mm de espessura, por meio de incisões horizontais paralelas (distando 5 a 6mm da

margem gengival dentária), comumente realizadas na região palatina, que servirá de material de recobrimento e será posicionado na área de exposição radicular. Previamente deve ser efetuado um retalho de espessura parcial na área receptora do enxerto, para a seguir o tecido doador ser posicionado sobre a mesma. Logo, remove-se o tecido epitelial e adiposo e a seguir faz-se o reposicionamento coronal do retalho, de modo que haja recebimento de suprimento sanguíneo adequado e suficiente na área operada e ao final é suturado. O cimento cirúrgico é colocado para proteger a área operada (Langer e Langer, 1985; Nunes, 2011).

Após a descrição da técnica de Langer e Langer na década de 80, foram desenvolvidas derivações da mesma, como a conhecida “Técnica de Bruno”, que em 1994 promoveu alterações deste protocolo, onde a partir de então, as incisões verticais que poderiam gerar desconforto pós-operatório ao paciente, foram substituídas por uma incisões horizontais na altura ou ligeiramente acima da junção amelocementária (Bruno, 1994).

iii. Concentrados plaquetários e factores de crescimento

O uso de materiais autólogos de derivação sanguínea, como as colas de fibrina descritas na década de 1970, foi inicialmente preconizado, contudo, apesar de possuir consistente documentação na literatura sobre o uso dos mesmos, há dificuldade de obtenção e realização do protocolo, bem como o risco de desenvolvimento de infecções cruzadas. Devido a isto e a contrariedade de informações, iniciou-se a busca por alternativas que trouxessem maior segurança ao cirurgião e ao paciente (Dohan, *et al.*, 2006).

Desenvolveu-se assim, a análise dos factores de crescimento (FC) que são proteínas ou polipéptidos que permitem a aceleração da cicatrização e promoção da regeneração tecidual. Presentes nas plaquetas do sangue, quando ocorre ativação destas células, os FC são liberados, assim a utilização de concentrados plaquetários passou a ter maior atenção e utilização pela justificativa de que estimulam o processo de regeneração tecidual, facilitam a formação de neovasos e atuam nas diversas etapas de recuperação de feridas como o recrutamento, proliferação, remodelação e diferenciação celulares (Bozkurt, *et al.*, 2015; Miron, *et al.*, 2017).

Dentro dos compostos plaquetários há duas gerações que são identificadas: a primeira é o PRP, proveniente de uma mistura do sangue coletado com adição de trombina e cálcio em grande quantidade que promovem a formação de plaquetas ativadas em uma rede de fibrina, e a segunda geração que é a do plasma rico em fibrina (PRF), que consiste em uma modificação do PRP onde não são adicionadas trombina ou qualquer anticoagulante, possuindo assim, propriedades naturais consideradas vantajosas (Miron, *et al.*, 2017; Oncu, 2017).

- **Plasma rico em fibrina**

Um dos biomateriais amplamente estudado e cada vez mais utilizado na prática clínica para aplicação em quadros de recessões gengivais denomina-se Plasma Rico em Fibrina (PRF), que é definido como um gel autólogo de fibrina, rico em plaquetas e leucócitos e que possui interação com factores de crescimento essenciais para o desenvolvimento do processo cicatricial. Por ser um material com presença abundante de plaquetas e leucócitos, consegue-se obter membranas de PRF enriquecidas com estas células em associação aos FC e a fibrina destaca-se pois constitui no substrato para o prosseguimento dos eventos de migração e proliferação das células, resultando em uma cicatrização acelerada (Mufti, 2017; Wu, *et al.*, 2012).

Desenvolvido pelo francês Choukroun *et al.* (2006), o PRF pertence à segunda geração de concentrados plaquetários e se destaca pois permite uma cicatrização favorável por remodelação tecidual, possui baixa, ou quase nula probabilidade de desenvolvimento de quadros infecciosos e uma aceleração do processo cicatricial pela formação de neovasos, que se justifica pela ação de citocinas e união da estrutura a FC (Choukroun *et al.*, 2006).

O PRF, diferentemente do PRP (primeira geração de concentrados plaquetários) também é considerado vantajoso pois não há necessidade de associação com anticoagulantes e isto permite que em poucos minutos ocorra a activação da maioria das plaquetas da amostra de sangue obtida, liberando a cascata de coagulação de forma rápida. Além de possuir características favoráveis a um bom resultado e prognóstico, há de se ressaltar que o processo de aquisição do material é rápido e relativamente simples

se comparado a outros métodos já utilizados, como o PRP (Choukroun, *et al.*, 2006; Sharma, 2011).

Diversos estudos estão a ser realizados quanto à utilização do PRF como substituto do enxerto de tecido conjuntivo subepitelial, que por muitos autores ainda é considerada uma das técnicas de maior previsibilidade. Isto deve-se ao facto de que em algumas situações, como é o caso da ausência de espessura adequada do tecido conjuntivo doador ou quantidade insuficiente de tecido para recobrimento em quadros de recessões múltiplas, a utilização de PRF pode ser uma alternativa viável (Nunes, 2011; Oncu, 2017).

Apesar da contrariedade da literatura, o uso de PRF é sustentado em quadros de recobrimentos unitários e múltiplos, tendo destaque recessões gengivais classe I e II de Miller (Niehues, *et al.*, 2019).

- **Protocolo**

Obtido através de um processo que não ocorre manipulação do material adquirido, o protocolo descrito por Dohan e Choukroun (2006) é apontado como de fácil realização e pouco dispendioso, portanto é o mais utilizado.

A técnica traduz-se pela recolha de uma amostra de sangue do paciente (sem adição de agentes anticoagulantes) que deve ser colocada em tubos de 10mL; segue-se à centrifugação do conteúdo a 3.000 rpm por um intervalo de tempo de 10 minutos. Após este processo, verifica-se no tubo a presença de uma camada contendo eritrócitos, outra com coágulo de PRF e uma camada sobrenadante denominada plasma pobre em plaquetas (PPP) que é então descartada. Colecta-se a porção intermédia do conteúdo e obtém-se assim, a membrana autóloga de fibrina.

III. DISCUSSÃO

Em quadros de recessões gengivais a abordagem a ser realizada deve ser bem estudada pois cada caso é específico e único. A tomada de decisão quanto à melhor alternativa deve compreender o entendimento da necessidade estética do paciente, quadros de hipersensibilidade ou dificuldade de controle da higiene no local. Além disso, a atribuição da recessão dentro da classificação de Miller de forma correcta, a descontaminação e a modificação da superfície radicular exposta, de modo a conformar adequadamente o enxerto constituem em factores essenciais para o êxito do procedimento (Langer & Langer, 1994).

Estudos sobre o uso de técnicas cirúrgicas ou materiais de enxertia de origem sintética para recobrimento de raízes expostas, trazem cada vez mais segurança aos profissionais da periodontologia pois uma maior variedade de alternativas cirúrgicas permite que o cirurgião opte pela melhor alternativa dependendo do caso clínico em que se trabalhará.

A alternativa pela utilização de PRF parece ter algumas vantagens quando comparada a técnicas que necessitam de uma segunda cirurgia como por exemplo: a facilidade de obtenção do material e ausência de necessidade de administração de anticoagulantes ou derivados da trombina bovina, além de ser um processo com redução de dor e morbidade pós-operatória. Além dos benefícios da fácil aquisição do PRF, estudos recentes demonstraram que o material permite a liberação lenta de factores de crescimento por pelo menos uma semana até um prazo de 28 dias, estimulando assim a regeneração tecidual durante o pós-operatório (Dohan *et al.*, 2006; Choukroun *et al.*, 2006).

Um estudo realizado recentemente, foi realizada comparação da efetividade clínica das técnicas de cirurgia de retalho de reposicionamento coronal modificado associado ao PRF e a mesma técnica com a utilização de ETCS. Foram avaliados 60 sítios em 20 pacientes com queixas estéticas e sem maiores comprometimentos periodontais. De acordo com os resultados não houve diferença estatística significativa entre os grupos avaliados no que diz respeito a morbidade pós-operatória, contudo, complicações como dor, edema e sangramento foram observadas na primeira semana nos sítios operados

com ETCS. Ambos os procedimentos viabilizaram resultados satisfatórios, sendo consideradas técnicas efetivas no tratamento das recessões gengivais (Oncu, 2017).

O autor Mufti (2017) realizou no mesmo ano um estudo onde foram utilizadas membranas de PRF em associação com retalho de reposicionamento coronal o que pôde promover estabilidade, aceleração da cicatrização e recobrimento radicular adequado. A vantagem principal verificada foi a facilidade da preparação do material e boa aceitação pelo paciente, o que sustenta a utilização dos concentrados plaquetários (Mufti, 2017).

Há de se levar em consideração que o protocolo de preparo do PRF deve ser realizado cuidadosamente e seu sucesso depende diretamente da velocidade de coleta do sangue e da transferência para a centrífuga, pois apenas quando realizado rapidamente este pode ser considerado adequado para uso, caso contrário, a fibrina polimeriza de forma difusa não sendo possível a obtenção do material de consistência firme (Dohan *et al.*, 2006).

Uma revisão bibliográfica recente demonstrou resultados importantes quando comparados o uso de PRF ou ETCS em quadros de recessões classe I e II de Miller. Concluiu-se que o uso de enxerto de PRF era uma alternativa coerente ao ETCS, pois o mesmo apresentou resultados satisfatórios, semelhantes à técnica considerada “padrão-ouro” e permitiu maior conforto pós-operatório ao paciente (Borie *et al.*, 2015).

Apesar dos resultados positivos obtidos por muitos autores atualmente e a já introdução da técnica na prática clínica, há profissionais que ainda preferem a utilização da técnica de ETCS por ser mais bem consolidada na literatura ao longo dos anos.

A justificativa da utilização de técnicas antiquadas é demonstrada em estudos como o de Langer & Langer, no qual foi proposta pela primeira vez a utilização de enxerto de tecido conjuntivo subepitelial com associação de um retalho pediculado com deslocamento coronal para o recobrimento de recessões gengivais. A partir de então diversas derivações desta técnica surgiram e os resultados que já haviam sido reportados como ótimos foram sendo complementados com outras vertentes, fazendo este tipo de enxerto ser consolidado como padrão-ouro na literatura (Langer & Langer, 1985).

Uma das vertentes da utilização de ETCS foi criada por Bruno, que em 1994 modificou a técnica inicial para que o pós-operatório se tornasse mais confortável ao paciente através da eliminação das incisões relaxantes. Além da redução da dor, recessões largas

e profundas parecem se enquadrar nesta técnica pois a mesma permite o maior recobrimento do enxerto (Bruno, 1994).

Como exemplo de outro importante trabalho com ETCS, Harris (2003) realizou uma pesquisa que tratou 50 sítios de recessões gengivais Classe I ou II de Miller em molares com a utilização deste enxerto autógeno juntamente de deslocamento coronal do retalho ou com retalho de duplo pedículo. Em 58% dos casos tratados com esta técnica houve recobrimento radicular total e a média de recobrimento radicular alcançou os 91%, permitindo ao autor concluir que a técnica consiste em alternativa viável para a utilização em quadros de recessão na região de molares (Harris, 2003).

Apesar da importância do ETCS na literatura, há desvantagens e limitações advindas da utilização do mesmo. A área doadora com presença de exostoses e espessura insuficiente limitam a utilização da técnica, assim como a variação anatômica do paciente pode resultar em sangramento tardio pela presença de vasos de grande calibre. Outro pormenor é que apesar de sua indicação ser bastante ampla, como no caso de pigmentações, recobrimento radicular e aumento de volume do rebordo, a necessidade de uma segunda área cirúrgica além de aumentar o tempo operatório, acresce a chance de morbidade tecidual (Cabrera, 1994; Langer & Langer, 1985).

A decisão frente a utilização do ETCS ou PRF em recessões gengivais do tipo Classe I e II de Miller sejam elas isoladas ou múltiplas, deve ser tomada de modo cuidadoso e por meio da avaliação de outros factores influentes, como a hipersensibilidade dentinária, controle da higiene oral e estética desfavorável. Quando alguma dessas características são detectadas deve-se avaliar a necessidade de intervenção cirúrgica ou a possibilidade de controle dos factores por meio de visitas periódicas à clínica médico-dentária ou tratamento restaurador. Caso seja optado pela abordagem cirúrgica, segue-se a avaliação tecidual do sítio receptor e doador seguindo critérios como: classificação de Miller favorável ou não ao recobrimento, verificação da presença de tecido queratinizado suficiente adjacente ao defeito, altura e espessura do tecido interdental adjacente, profundidade do vestíbulo e presença de freios que podem comprometer a realização da cirurgia (Zuchelli & De Sanctis, 2000).

Além de avaliar as vantagens e desvantagens ao paciente, verifica-se a possibilidade de realização da técnica de ETCS, visto que há necessidade de uma espessura mínima de 1,5 a 2 mm para o enxerto e 1,5 a 2 mm para remanescer na área doadora (Sato, 2000).

Assim, para a tomada de decisão segue-se à avaliação das características mais relevantes que pode ser facilitada com auxílio de uma “árvore de decisão” que é apresentada abaixo:

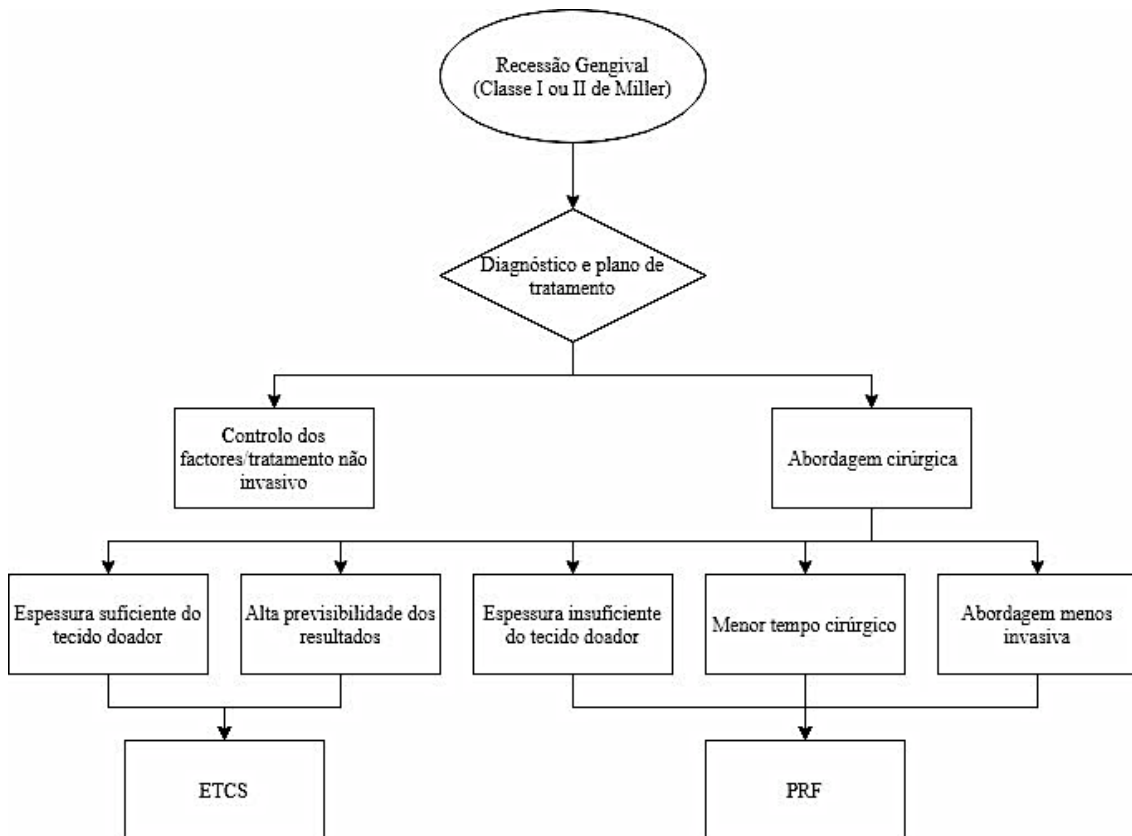


Figura 1 – Árvore de Decisão – Principais factores na escolha da melhor abordagem cirúrgica: enxerto de tecido conjuntivo subepitelial *versus* PRF

Por meio da comparação de factores decisivos e limitantes para a realização de uma técnica ou outra, consegue-se optar pelo melhor caminho a ser seguido. Lembrando que é necessário que seja exposto ao paciente vantagens e desvantagens e que sejam avaliadas outras particularidades que venham a ser apresentadas em cada caso.

IV. CONCLUSÃO

Apesar da literatura enfatizar o ETCS como padrão-ouro em quadros de recessão classe I e II de Miller, a alternativa pelo uso de PRF tem-se demonstrado promissora em alguns casos em que está impossibilitada a utilização do enxerto autógeno. A decisão quanto a melhor opção de tratamento dependerá de diversos factores e são necessários estudos clínicos longitudinais adicionais sobre PRF para sustentar a técnica.

V. BIBLIOGRAFIA

Borghetti, A., Monnet-Corti, V. (2002). Recessões teciduais marginais. In: Borghetti, A., Monnet-Corti, V. *Cirurgia Plástica Periodontal*. Porto Alegre: Artes Médicas, pp. 117-135.

Borie, E., *et al.* (2015). Platelet-rich fibrin application in dentistry: a literature review. *International Journal of Clinical and Experimental Medicine*, 8(5), pp. 7922-7929.

Bozkurt Doğan, S., *et al.* (2015). Concentrated growth factor in the treatment of adjacent multiple gingival recessions: a split-mouth randomized clinical trial. *Journal of Clinical Periodontology*, 42(9), pp. 868–875.

Bruno, J. (1994). Connective tissue graft technique assuring wide root coverage. *The International Journal of Periodontics & Restorative Dentistry*, 14(2), pp. 126-137.

Cabrera, P. O. (1994). Connective Tissue Grafting: An Option in Reconstructive Periodontal Surgery, *The Journal of the American Dental Association*, 125(6), pp. 729–737.

Choukroun J., *et al.* (2001). An opportunity in perio-implantology: the PRF. *Implantodontie*. 42, pp. 55–62.

Choukroun, J., *et al.* (2006). Platelet-rich fibrin (PRF): A second-generation platelet concentrate. Part IV: Clinical effects on tissue healing. *Oral Surgery, Oral Medicine, Oral Pathology, Oral Radiology, and Endodontology*, 101(3), pp. 56-60.

Dohan, D. M., *et al.* (2006). Platelet-rich fibrin (PRF): A second-generation platelet concentrate. Part I: Technological concepts and evolution, *Oral Surgery, Oral Medicine, Oral Pathology, Oral Radiology, and Endodontology*, 101(3), pp. 37-44.

Harris, R. J. (2003). Root coverage in molar recession: report of 50 consecutive cases treated with subepithelial connective tissue grafts, *Journal of Periodontology*, 74(5), pp. 703-711.

Lang, N.P. e Loe, H. (1972). The relationship between the width of keratinized gingival and gingival health, *Journal of Periodontology*, 43(10), pp. 623- 627.

Langer, B. e Langer, L. (1985). Subepithelial connective tissue graft technique for root coverage, *Journal of periodontology*, 56(12), pp. 715-735.

Lindhe, J.K.T. (2015). Clinical Periodontology and Implant Dentistry. *In: Lindhe, J.K.T (Ed.). Clinical Periodontology and Implant Dentistry. 6ª (Ed.). United Kingdom, Wiley- Blackwell, pp. 567-594.*

Marques, D. (2016). Utilização de matrizes dérmicas para aumento de gengiva aderente. Tese (Mestrado Integrado em Medicina Dentária) - Faculdade de Medicina da Universidade de Coimbra. Coimbra, pp. 33-52.

Miron, R. J., *et al.* (2017). Platelet-Rich Fibrin and Soft Tissue Wound Healing: A Systematic Review. *Tissue Engineering* , 23(1), pp. 83–99.

Mufti, S., *et al.* (2017). Comparative Evaluation of Platelet-Rich Fibrin with Connective Tissue Grafts in the Treatment of Miller's Class I Gingival Recessions, *Contemporary Clinical Dentistry*, 8(4), pp. 531-537.

Niehues, A., *et al.* (2019). Uso da membrana de fibrina rica em plaquetas e leucócitos L-PRF para tratamento de recessões gengivais, *Implant News Perio*, pp. 140-146.

Nunes, S.C. (2011). Cirurgia plástica periodontal no tratamento de recessões classe I e II de Miller. Dissertação (Mestrado em Medicina Dentária) - Universidade Católica Portuguesa. Viseu, pp. 55-105.

Oncu, E. (2017). The Use of Platelet-Rich Fibrin Versus Subepithelial Connective Tissue Graft in Treatment of Multiple Gingival Recessions: A Randomized Clinical Trial, *The International Journal of Periodontics & Restorative Dentistry*, 37(2), pp. 265–271.

Paredes, S.O., *et al.* (2008). Estudo das recessões gengivais em pacientes adultos atendidos na faculdade de odontologia da UFMA: etiologia, prevalência e severidade. *Revista Periodontia*, 18(1), pp. 85-91.

Reino, D.M., *et al.* (2011). Uso de substitutos de enxerto de tecido mole na odontologia. *Brazilian Journal of Periodontology*, 21(4), pp. 39-45.

Pini-Prato, G (2010). The Miller classification of gingival recession: limits and drawbacks, *Journal of clinical periodontology*, 38(30), pp. 243-245.

Santamaria, M.P. (2012). Recessão Gengival. INPN [em linha]. Disponível em <<http://www.inpn.com.br/Materia/Noticias/882>>. [consultado em 10-03-2019].

Sato, N. (2000). Periodontal surgery: A clinical atlas. In: Sato, N (Ed.). 1^a (Ed.). Yuzawa, Japan: Quintessence publishing Co.

Sharma, A., e Pradeep, A. R. (2011). Autologous Platelet-Rich Fibrin in the Treatment of Mandibular Degree II Furcation Defects: A Randomized Clinical Trial, *Journal of Periodontology*, 82(10), pp.1396–1403.

Wennström, J.L. (1996). Mucogingival therapy. *Annals of Periodontol*, 1(1) pp. 671-701.

Wu, C.L., *et al.* (2012). Platelet-rich fibrin increases cell attachment, proliferation and collagen-related protein expression of human osteoblasts, *Australian Dental Journal*. 57(2), pp. 207-212.

Zucchelli, G., & De Sanctis, M. (2000). Treatment of Multiple Recession-Type Defects in Patients With Esthetic Demands. *Journal of Periodontology*, 71(9), pp. 1506-1514.