

Carolina Gonçalves de Freitas

Utilização do botox para a correção neuromuscular do sorriso gengival



Universidade Fernando Pessoa

Faculdade de ciências de saúde

Porto, 2017

Carolina Gonçalves de Freitas

Utilização do botox para a correção neuromuscular do sorriso gengival



Universidade Fernando Pessoa

Faculdade de ciências de saúde

Porto, 2017

Carolina Gonçalves de Freitas

Utilização do botox para a correção neuromuscular do sorriso gengival

Trabalho apresentado à Universidade Fernando Pessoa
como parte dos requisitos para obtenção do
grau de Mestre em Medicina Dentária.

Porto, 2017

Resumo

Segundo Hulseley, “O sorriso é um dos meios mais eficazes pelos quais as pessoas transmitem as suas emoções”. Quando durante o sorriso temos uma exposição gengival excessiva a nível da maxila denomina-se de sorriso gengival. A exposição exagerada da gengiva ao sorrir é um dos problemas que mais afetam negativamente a estética do sorriso. Na literatura existem diversas formas para o tratamento desta condição dependendo da sua etiologia. Após o desenvolvimento das variadas técnicas clínicas, as injeções de toxina botulínica apareceram na área da Medicina Dentária como uma alternativa eficaz, conservadora e simples para o tratamento do sorriso gengival.

Este trabalho tem como objetivo justificar o uso da toxina para este aspeto menos estético que se torna um entrave na vida de muitos pacientes.

Palavras-chave: “sorriso gengival”; “botox”; “toxina botulínica”; "exibição gengival excessiva"

Abstract

According to Hulse, "The Smile is one of the most effective means by which people convey their emotions." When smiling there is an excessive gingival exposure at the level of the maxilla, this is called gummy smile. The excessive gingival exposure when smiling is one of the problems that negatively affects the aesthetics of the smile. According to literature there are several ways to treat this condition depending on its etiology. After the development of the various clinical techniques, botulinum toxin injections appeared in the area of Dental Medicine as an effective, conservative and simple alternative for the treatment of the gummy smile.

This work aims to justify the use of the toxin for this less aesthetic aspect that becomes an obstacle in the life of many patients.

Keywords: "gummy smile"; "botox"; "botulinum toxin"; "excessive gingival display".

Dedicatória

Aos meus pais

Dedico-lhes este trabalho com todo o meu amor e gratidão porque sem eles nada disto seria possível, por tudo o que fizeram por mim ao longo da minha vida. Desejo ter sido merecedora do esforço dedicado por vocês em todos os aspectos, especialmente quanto à minha formação.

Agradecimentos

Ao Mestre Carlos Falcão, o meu sincero agradecimento pela orientação neste trabalho. Muito obrigada pelo profissionalismo e pela total disponibilidade que sempre revelou para comigo.

À minha família em especial aos meus Pais e ao meu Irmão por todo o apoio e amor incondicional. Obrigada por nunca olharem a meios para me proporcionarem a melhor formação. E por sempre me transmitirem calma e determinação em todos os meus feitos.

À minha melhor amiga e companheira, Mariana Bonfante, que sempre se manteve a meu lado. Encorajou-me para voar sempre mais alto e nunca me permitiu desistir dos meus sonhos e objetivos. Protegeu-me, orientou-me e ajudou-me em todos os desafios que apareceram ao longo do caminho. Obrigada por comemorares as minhas vitórias como se das tuas se tratassem.

Às minhas amigas pelo companheirismo e ajuda, que me permitiram que cada dia fosse encarado com particular motivação. Agradeço-lhe a partilha de bons momentos, a ajuda e os estímulos nas alturas de desânimo.

ÍNDICE GERAL

Resumo	v
Abstract.....	vi
Dedicatória.....	vii
Agradecimentos	viii
Índice geral	ix
Índice de figuras	x
Índice de tabelas	xi
Introdução	1
I. Materiais e métodos	2
Desenvolvimento	3
I. Toxina botulínica	3
I.1 História.....	3
I.2. Mecanismo de ação	4
II. Botox.....	4
II.1 Indicações	4
II.2 Contra-indicações	5
II.3 Injeção.....	5
III. Sorriso gengival.....	6
III.1 Tratamento do sorriso gengival	9
III.2 Anatomia	10
III.3 Aplicação da toxina botulinica	11
Discussão	13
Conclusão	15
Referências bibliográficas	16

ÍNDICE DE FIGURAS

- Figura 1: A - linha labial baixa; B - linha labial média; C - linha labial alta. Retirado e adaptado de Kina & Bruger 2008 8
- Figura 2: Musculatura da face: localizar locais para injeção. Retirado e adaptado de: Botulinum toxin type A (Botox) for the neuromuscular correction of excessive gingival display on smiling (gummy smile) (Polo, 2008)..... 10
- Figura 3: Toxina botulinica A usada no tratamento do sorriso gengival. Retirado e adaptado: “BOTOX: Broadening the Horizon of Dentistry” (Nayyar *et al.*,2014)..... 11

ÍNDICE DE TABELAS

- Tabela 1: Classificação do sorriso gengival quanto à área gengival exposta. Retirado e adaptado: “Gummy smile and botulinum toxin: A new approach based on the gingival exposure área” (Mazzuco e Hexsel, 2010)..... 7
- Tabela 2: Tratamento do sorriso gengival. Retirado e adaptado de: "Title- botulinum Toxin and Gummy Smile - A Review” (Patel *et al.*, 2013)..... 9

INTRODUÇÃO

“Atualmente, a beleza e o belo, como todos sabem, são desejos sociais, sinónimos de poder e sucesso. Assim, tratamentos estéticos avolumam-se tanto quanto este status que se valoriza. Narcisos, conscientes ou não, nos acuam com exigências e expectativas cada vez maiores. Do outro lado, nós, profissionais, somos obrigados a nos alinhar, compromissados e comprometidos com essa poderosa realidade, num contexto difícil de avaliar, com trabalhos cujos resultados ficam entre o limbo e o paraíso, sobre uma linha tênue, quase impercetível, que não é mais entre o feio e o bonito, mas entre o medíocre e o magnífico. Nessa circunstância, o veredito, que é de carácter sentimental, torna qualquer resposta imprevisível. Quando falamos sobre percepção estética e do sentido da beleza, entramos em um terreno extremamente litigioso. É evidente que o julgamento de padrões estéticos será sempre subjetivo, e a imposição de um padrão de beleza será sempre autoritária” (Kina, 2011).

Apesar dos procedimentos na área de saúde não serem conduzidos pela estética, mas sim pelos princípios de promoção de saúde, a mesma tornou-se um objetivo esperado por muitos pacientes que procuram o médico dentista. A busca pela excelência estética, funcional e biológica é uma condição importante, enaltecida por pacientes cada vez mais exigentes e ansiosos, que depositam grandes expectativas no resultado do tratamento odontológico. O sorriso é a maior arma do ser-humano. O sorriso pode expressar as mais diversas sensações, que vão desde a felicidade à sensualidade. Ele não só é uma forma de comunicação, como também um meio de socialização e atração (Pires *et al.*, 2010). Como sabemos é a beleza do sorriso que fará a diferença entre o resultado estético aceitável ou não. Desta forma, a obtenção de um sorriso bonito é sempre um dos principais objetivos de qualquer tratamento estético odontológico (Câmara, 2010). Um sorriso atraente não depende apenas de componentes como o tamanho, a forma, a cor e a posição do dente, mas também a quantidade de gengiva visível e o enquadramento dos lábios (Van der Geld *et al.*, 2011).

Quando uma quantidade excessiva de gengiva é visível enquanto sorrimos, esta condição é chamada de sorriso gengival (Leite, 2016). Consoante a causa deste sorriso, o seu tratamento pode ser cirúrgico através da cirurgia ortognática e da gengivoplastia, ou não cirúrgico que engloba o tratamento ortodôntico e a aplicação da toxina botulínica. De

Utilização do botox para a correção neuromuscular do sorriso gengival

entre os tratamentos de correção da exposição excessiva de gengiva, dependendo do caso e diagnóstico do paciente, temos a aplicação da toxina botulínica tipo A como uma alternativa eficaz, conservadora, e simples para o tratamento do sorriso gengival (Silvestre, 2016). Desde a descoberta da toxina botulínica para uso cosmético, esta foi rapidamente incorporada numa série de tratamentos efetivos para a melhoria das condições faciais inestéticas nas últimas duas décadas. Além de ser o tratamento de primeira escolha para rugas localizadas no terço superior da face, a toxina botulínica é também amplamente utilizada na prevenção e correção de mudanças causadas pela contração muscular no meio e terços inferiores do rosto e pescoço, incluindo o sorriso gengival (Patel *et al.*, 2013).

I. Materiais e métodos

De forma a atingir os objetivos já citados procedeu-se a uma revisão bibliográfica, com recurso a bases de dados informáticos como o PubMed, Google Académico, B-On, bem como nas publicações não indexadas no Repositório Institucional da Universidade Fernando Pessoa utilizando como palavras-chave: “sorriso gengival”; “botox”; “toxina botulínica”; “exibição gengival excessiva”. Como critérios de pesquisa não foi utilizada qualquer limitação temporal e foram incluídos trabalhos de investigação, casos clínicos e revisões bibliográficas, redigidos em português, espanhol ou inglês. A pesquisa bibliográfica foi ainda complementada com informações de alguns artigos de autores que foram mencionados nos artigos conseguidos, dada a dificuldade de acesso a alguns.

DESENVOLVIMENTO

I. Toxina botulínica

A toxina botulínica é uma proteína e neurotoxina produzida pela bactéria gram-positiva *Clostridium botulinum* (Montecucco&Molgó, 2005). Atualmente, são reconhecidos sete serotipos de neurotoxina botulínica (A, B, C1, D, E, F e G). A toxina do tipo A é a mais potente e é o tipo clínico mais usado. O botox advém da toxina botulínica A purificada isolada a partir da fermentação de *C. Botulinum*. É um pó estável, estéril e seco ao vácuo que é diluído com solução salina sem conservantes (Polo, 2008). Embora a toxina botulínica seja uma substância letal, de ocorrência natural, ela pode ser usada como uma medicação eficaz e poderosa (Barbano, 2006).

I.1 História

O botox tem sido sucessivamente utilizado há mais de 20 anos na Medicina para tratar uma enorme variedade de indicações clínicas (Silvestre, 2016). O botox é derivado da palavra latina *botulus*, que significa salsicha, pois o botulismo foi primariamente chamado de "envenenamento" porque ocorreu após a ingestão de salsicha de sangue mal preparada. Justinus Kerner (1786-1862) foi o primeiro a descrever as características do botulismo. *Clostridium botulinum* foi identificado pela primeira vez em 1897, na Bélgica, pelo professor Emile van Ermengem. No mesmo ano, um antisoro para o botulismo foi feito (Patel *et al.*, 2013). Na década de 80, o oftalmologista Allan Scott iniciou a utilização clínica da toxina botulínica para a correção do estrabismo. Após esta primeira utilização, a procura médica pelo uso da toxina aumentou consideravelmente. Em condições de blefarospasmo e espasmo hemifacial tornou-se um tratamento de primeira escolha. Com o passar dos anos, a toxina botulínica passou a apresentar um amplo espectro de indicações terapêuticas tais como: na distonia, na disfonia espástica, nos tremores, nas cefaleias, nas disfunções e no tratamento estético, como por exemplo na eliminação de rugas faciais. (Andrade *et al.*, 1997). A toxina botulínica tem sido utilizada desde 1970 como agente terapêutico no tratamento de condições associadas a dor e desordens neuromusculares, no entanto, só em 2002, *Food and Drug Administration* aprovou a utilização de Toxina Botulínica (Botox®) com um propósito estético (Pinto, 2016). Também conhecida por "miracle poison", a toxina botulínica é uma neurotoxina produzida pela bactéria

Clostridium botulinum, gram-positiva, anaeróbica. Esta neurotoxina atua em quatro diferentes locais do organismo: ao nível da junção neuromuscular, gânglios autônomos, terminações nervosas pós-ganglionares parassimpáticas e simpáticas (Nigam *et al.*, 2010).

I.2. Mecanismo de ação

Resumidamente, a toxina botulínica inibe a libertação da acetilcolina nos terminais nervosos motores levando a uma diminuição localizada da contração muscular. Esta propriedade torna-se útil, clínica e terapêuticamente, numa série de condições onde existe excesso de contração muscular (Sposito, 2009). A injeção de músculos hiperativos com pequenas quantidades de toxina botulínica tipo A resulta numa diminuição da atividade muscular. A toxina botulínica tipo A inibe a exocitose da acetilcolina nas terminações nervosas dos nervos motores, uma vez que evita que a vesícula onde a acetilcolina é armazenada se ligue à membrana onde o neurotransmissor pode ser libertado. A toxina botulínica consegue esse efeito pela sua atividade de endopeptidase contra a proteína 25 associado a sinaptossoma (SNAP-25), que são proteínas que têm um papel fundamental na libertação de acetilcolina no interior das vesículas que se encontram ao longo das terminações nervosas e são necessárias para o encaixe da vesícula de acetilcolina na membrana pré-sináptica. Desta forma, a libertação de acetilcolina é inibida, impedindo a contração muscular. O resultado é a paralisação do músculo envolvido. A toxina botulínica tipo A bloqueia assim a libertação de acetilcolina pelo neurónio. Desta forma o músculo é enfraquecido por um período de três a quatro meses (Nayyar *et al.*, 2014).

II. Botox

II.1 Indicações

O Botox é geralmente associado a um tratamento cosmético para linhas e rugas no rosto, mas a toxina botulínica de qual o Botox é derivado tem uma longa história de usos medicamente terapêuticos, como a distonia cervical, hiperidrose, estrabismo e blefarospasmo. O Botox tem sido usado cada vez mais em Medicina Dentária devido aos seus usos terapêuticos no tratamento de algumas condições. A toxina botulínica do tipo A pode ser usada em diversas condições dentárias. Em distúrbios nas articulações temporomandibulares, no bruxismo, na distonia oromandibular, no espasmo mandibular,

Utilização do botox para a correção neuromuscular do sorriso gengival

no aperto patológico, em cirurgia dentária (implante), no sorriso gengival e em hipertrofia massetérica. Também pode ser usada em casos de sialorreia, de nevralgia do trigêmio, e na reconversão dos músculos durante o tratamento ortodôntico (Nayyar *et al.*, 2014).

II.2 Contra-indicações

Segundo Nayyar *et al.* (2014), alguns pacientes não devem ser tratados ou se forem tratados deverão ser tratados com extrema cautela. Estes são:

- Pacientes psicologicamente instáveis ou que tem motivos questionáveis e expectativas pouco realistas.
- Pacientes que dependem de movimentos faciais intactos e expressões para sua profissão (por exemplo, atores, cantores, músicos e outras personalidades da media).
- Pacientes com um transtorno neuromuscular (por exemplo, a miastenia gravis, síndrome de Eaton-Lambert).
- Pacientes alérgicos a qualquer dos componentes de BTX-A ou BTX-B (isto é, BTX, albumina humana, solução salina, lactose e succinato de sódio).
- Pacientes que são medicados com fármacos que podem interferir com a transmissão de impulso neuromuscular e potenciar os efeitos da toxina botulinica (por exemplo, aminoglicosídeos, penicilina, quinina e bloqueadores de cálcio).
- Pacientes grávidas ou em lactação (BTXs são classificados como medicamentos da categoria C da gravidez)

II.3 Injeção

Existem três formas de toxina botulínica tipo A (Botox, Dysport e Xeomin) disponíveis comercialmente para procedimentos cosméticos e médicos. Cada frasco de Botox contém: 100 Unidades (U) do complexo de neurotoxina Clostridium botulinum tipo A; 0,5 miligramas de albumina humana, e 0,9 miligramas de cloreto de sódio sob uma forma estéril, seca ao vácuo sem conservante (Nayyar *et al.*, 2014). As injeções são realizadas

Utilização do botox para a correção neuromuscular do sorriso gengival

em ambulatório com o paciente sentado, este deve parar a toma de AINE's, aspirina e chá verde uma semana antes do procedimento para diminuir o risco de hematomas. Os médicos devem avaliar o paciente, analisar a anatomia facial, e prestar atenção em relação a qualquer assimetria pré-existente (Nanda & Bansal, 2013).

Para que os dentistas administrem injeções o treino é absolutamente necessário. A toxina botulínica A é mantida congelada (2-4°C) num frasco até que esteja pronta para usar. O medicamento é colocado em solução, seguindo as diretrizes do fabricante, adicionando solução salina normal (solução salina 0,9% sem conservantes). Uma vez preparado deve ser usado dentro de quatro horas. A seringa usada é uma seringa calibrada de 1,0 ml de tuberculina, e a agulha selecionada para injeção geralmente está entre 26 e 30 calibres. A preparação da pele e sua assepsia envolve toalhetes de álcool (70% álcool isopropílico ou iodo) e esponjas de gaze estéril secas. A aspiração antes da injeção é recomendada para evitar a deposição involuntária de toxina nas artérias faciais. A toxina botulínica A atinge resultados quase imediatos, mas não são permanentes, duram aproximadamente 6 meses e normalmente precisa de ser administrada 2-3 vezes por ano, dependendo da declinação do efeito. (Nayyar *et al.*, 2014). Preparações anestésicas locais ou compressas de gelo podem ser usadas para diminuir a dor (Nanda & Bansal, 2013). A sensação de ardor durante a administração é muitas vezes relatada, desaparecendo após alguns minutos (Silvestre, 2016)

III. Sorriso gengival

O sorriso para além de expressar vários sentimentos como: alegria, carinho, cortesia ou autoconfiança contribui também para a “primeira impressão” de um individuo. A harmonia do sorriso é determinada não só pela forma, a posição e a cor dos dentes, mas também pelos tecidos gengivais e da relação dos mesmos com os lábios. A excessiva exposição gengival durante o sorriso é referida como sorriso gengival e é uma preocupação estética para a maioria dos pacientes (Sthapak *et al.*, 2015). Para o sorriso ser considerado harmonioso deverá respeitar as seguintes características: pouca quantidade de gengiva exposta; a linha formada pelos bordos incisais dos dentes maxilares deverá acompanhar a forma do bordo do lábio inferior; presença de paralelismo entre o plano oclusal frontal, linha das comissuras e a linha bipupilar; tecido gengival saudável preenchendo completamente os espaços interproximais; margens gengivais com um

Utilização do botox para a correção neuromuscular do sorriso gengival

contorno adequado e cor, e proporções adequadas dos dentes (Sabri, 2005). A quantidade de exposição dentária durante um sorriso depende de uma série de fatores, como o grau de contração dos músculos da expressão, o nível a que os tecidos moles estão, as particularidades esqueléticas, o desenho dos elementos restauradores, a forma dos dentes e o desgaste dentário (Rufenacht, 1990). O comprimento e curvatura labial também influenciam de forma significativa o grau de exposição dentária durante o repouso ou a função (Chiche & Pinault, 1998). Os sorrisos gengivais podem variar desde leve (grau I - 2-4 mm exposição borda dento-gengival); moderado (grau II - exposição de 4-6 mm) e avançado até severo (grau III - 6 mm ou mais de exposição) (Martínez *et al.*, 2011). Já Rosemarie Mazzuco *et al.*, classifica o sorriso gengival em anterior, posterior, misto ou assimétrico, com base na contração excessiva de músculos envolvidos (tabela 1). Goldstein classificou a linha do sorriso (consistindo na borda inferior do lábio superior durante o sorriso) de acordo com o grau de exposição dos dentes e gengivas em 3 tipos: alto, médio ou baixo (figura 3) (Patel *et al.*, 2013).

Tabela 1: Classificação do sorriso gengival quanto à área gengival exposta. Retirado e adaptado: “Gummy smile and botulinum toxin: A new approach based on the gingival exposure área” (Mazzuco & Hexsel, 2010)

Tipos de sorriso gengival	Aparência clínica	Musculos envolvidos
Anterior	Exposição gengival maior (>3 mm) na área Entre dentes caninos	LLSAN (elevador do lábio superior e da asa do nariz)
Posterior	Exposição gengival maior na área (>3 mm) posterior a caninos, com exposição normal (< 3 mm) na região anterior	ZM E ZMi (zigomatico maior e zigomatico menor)
Misto	Exposição gengival excessiva em ambas as áreas (anterior e posterior)	LLSAN, ZM E ZMi
Assimétrico	Exposição gengival excessiva ou mais aparente de um lado apenas	LLSAN e/ou ZM/Zmi ipsilateral

Utilização do botox para a correção neuromuscular do sorriso gengival

Quando são consideradas a altura do lábio superior em relação com os incisivos centrais superiores e tecidos gengivais durante o sorriso, a quantidade de exposição dentária pode classificar-se em 3 tipos básicos:

- ❖ Linha labial baixa: durante o sorriso, só uma parte limitada das estruturas dentárias é exposta;
- ❖ Linha labial média: os dentes e papilas interdentárias são visíveis durante o sorriso;
- ❖ Linha labial alta: durante o sorriso, os dentes e a gengiva ficam expostos. Quando a exposição gengival é maior que 2mm durante o sorriso ligeiro o sorriso é considerado gengival e, geralmente, inestético. (Kina & Bruguera, 2008).

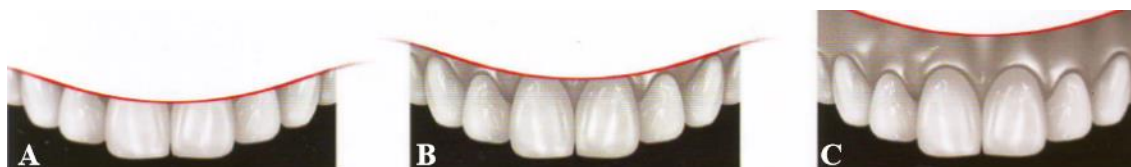

Figura 1: A - linha labial baixa; B - linha labial média; C - linha labial alta. Retirado e adaptado de: “*Invisible – Restauraciones Estéticas Cerámicas*” (Kina & Bruguera, 2008)

A grande maioria dos dentistas consideram que, durante o sorriso, o lábio superior deve posicionar-se ao nível da margem gengival dos incisivos centrais superiores. Mas é sabido que alguma quantidade de gengiva exposta durante o sorriso é esteticamente aceitável e, além disso confere uma aparência mais jovem ao indivíduo. Na literatura existem muitos parâmetros para definir o sorriso gengival (quantidade em milímetros de exposição da gengiva ao sorrir). Segundo a pesquisa realizada por Kokich Jr. *et al.*, somente ao atingir 4mm de exposição gengival o sorriso é considerado antiestético. Para os ortodontistas, mais exigentes, 2mm de exposição gengival ao sorrir são suficientes para considerar o sorriso esteticamente desagradável. A altura do sorriso é influenciada pelo sexo, em geral as mulheres apresentam sorrisos mais altos do que os homens e pela idade, exposição dentogengival diminui com a idade. Essa informação tem relevância clínica, uma vez que o sorriso gengival exhibe certo grau de autocorreção com o passar do tempo, principalmente em indivíduos do sexo masculino (Seixas *et al.*, 2011).

Existem vários fatores que, tanto individualmente como combinados podem provocar a excessiva visibilidade do tecido mole e podem ser de origem: gengival (erupção passiva

Utilização do botox para a correção neuromuscular do sorriso gengival

alterada), muscular (hiperatividade do lábio superior ou lábio curto), esquelética (desenvolvimento vertical excessivo da maxila superior), dentoalveolar (extrusão dentoalveolar anterior, sobre-erupção compensatória) e/ou externa (induzida por placa bacteriana e por fármacos). É comum que a aparência gengiva excessiva ocorra como resultado da interação de vários fatores (Jananni *et al.*, 2014). Alguns aspectos clínicos devem ser obrigatoriamente considerados durante a avaliação clínica dos pacientes. O registo sistematizado da distância interlabial em repouso, da exposição dos incisivos superiores durante o repouso e a fala, do arco do sorriso, da proporção largura/comprimento dos incisivos superiores e das características morfofuncionais do lábio superior, são pontos essenciais para um correto diagnóstico do sorriso gengival (Seixas *et al.*, 2011). Como regra de diagnóstico num paciente com sorriso gengival, quando o espaço interlabial em repouso é normal (13mm) a sua causa é muscular (tecido mole), podendo ser corrigida com o recurso à Medicina Estética, todavia quando há um aumento do espaço interlabial em repouso, a causa é o tecido duro (osso, dente, ou processo alveolar), o que exige uma correção ortodôntico-cirúrgica (Pascotto & Moreira, 2005). O tratamento da exposição gengival excessiva ao sorrir pode ser realizado de três formas: com técnicas que diminuem a gengiva por meio de remodelação gengival; com técnicas que diminuem a altura maxilar, por meio de uma cirurgia de impactação óssea; ou por meio de técnicas que diminuem a capacidade de elevação do lábio superior (Ishida, 2012).

III.1 Tratamento do sorriso gengival

A escolha do tratamento dependerá da severidade do caso e da decisão do paciente (Dutra *et al.*, 2011).

Erupção passiva alterada: tipo 1a	Gengivectomia
Erupção passiva alterada: tipo 1b	Alongamento da coroa
Erupção passiva alterada: tipo 2	Retalho posicionado apicalmente com ou sem ressecção óssea
Relações dentárias e esqueléticas incorretas	Intrusão ortodôntica, cirurgia ortognática e ortodontia Implantes
Músculo elevador do lábio superior hiperfuncional	Ressecção muscular, implante anterior da coluna nasal e toxina botulínica

Tabela 2: Tratamento do sorriso gengival. Retirado e adaptado de: "Title-botulinum Toxin and Gummy Smile - A Review" (Patel *et al.*, 2013).

III.2 Anatomia

A forma da boca e a postura dos lábios são controladas por um conjunto complexo tridimensional de faixas musculares. Quando o sorriso gengival é de causa muscular a maioria dos autores considera que o músculo elevador do lábio superior e da asa do nariz é o principal responsável pela exposição excessiva de gengiva superior. No entanto, todos os músculos funcionalmente envolvidos na elevação do lábio superior têm um papel na exibição de dentes e gengivas durante o sorriso: LLSAN- elevador do lábio superior e da asa do nariz; ZM- zigomático maior; ZMi- zigomático menor; LLS- elevador do lábio superior; Ri- risório. Uma abordagem terapêutica em que o músculo LLSAN sozinho é tratado com toxina botulínica pode ser insuficiente quando outros músculos estão envolvidos na exposição excessiva, tanto anterior quanto posterior, das gengivas. Além disso, no caso do sorriso gomoso posterior, os músculos zigomáticos estão mais funcionalmente envolvidos do que os outros músculos do complexo de elevação dos lábios superiores e a aplicação convencional de toxina botulínica para relaxar o músculo LLSAN causaria redução desnecessária do lábio na medial Região, um resultado indesejável do ponto de vista estético e funcional. (Patel *et al.*, 2013)

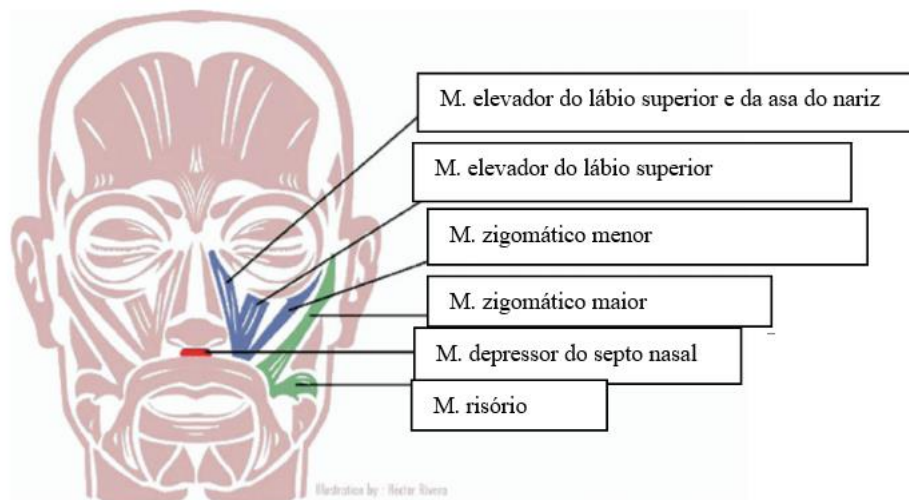


Figura 2: Musculatura da face: localizar locais para injeção. Retirado e adaptado de: Botulinum toxin type A (Botox) for the neuromuscular correction of excessive gingival display on smiling (gummy smile) (Polo, 2008).

III.3 Aplicação da toxina botulínica

A toxina botulínica esteve sob investigação clínica desde os finais dos anos 70 para o tratamento de várias condições associadas à contração muscular excessiva (Polo, 2008). A diminuição da função dos músculos elevadores do lábio superior pode ser conseguida pela paralisia mediante a aplicação de toxina botulínica (Ishida, 2012). Esta deve ser injetada em pequenas doses cuidadosamente tituladas para limitar a excessiva contração muscular do lábio superior, reduzindo assim a exposição das gengivas superiores ao sorrir. Hwang et al., na faculdade de medicina dentária de Yonsei, propuseram um ponto de injeção para a toxina botulínica e o chamaram de “Ponto Yonsei”. É basicamente um ponto localizado no centro do triângulo formado pelos músculos elevador do lábio superior, elevador do lábio superior e da asa do nariz e zigomático menor. Num pequeno estudo aberto, cinco pacientes com exibição gengival excessiva resultantes de músculos de elevação de lábios superiores hiperfuncionais foram tratados com injeções de botox. Todos os pacientes ficaram satisfeitos com os resultados e o aumento efetivo no comprimento do lábio superior após sorrir média em 124,2%. A duração do efeito variou de 3 a 6 meses, e nenhum efeito adverso foi relatado ou observado. No entanto, a injeção deve ser repetida de seis em seis meses a um ano, devido ao fato de tratar-se de uma modalidade terapêutica com efeito transitório (Nayyar *et al.*, 2014).

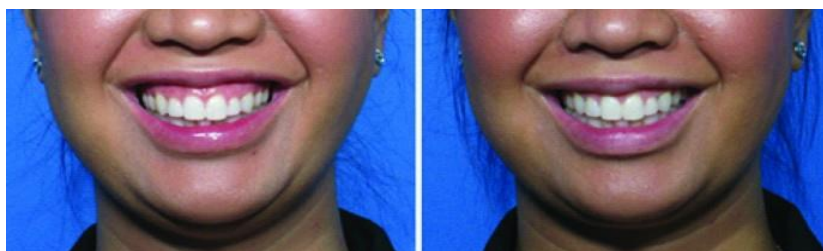

Figura 3: Toxina botulínica A usada no tratamento do sorriso gengival. Retirado e adaptado: “*BOTOX: Broadening the Horizon of Dentistry*” (Nayyar *et al.*, 2014).

Segundo outro estudo realizado por Al-Fouzan et al., mais recente e abrangente que inclui 23 pacientes do sexo feminino que foram tratados com injeções de Botox devido à exibição gengival maxilar excessiva. Os pacientes receberam injeções de botox. A distância da margem inferior do lábio superior para a margem gengival foi calculada pré e pós-tratamento. De seguida a quantidade de melhoria foi calculada: (tratamento pré-Botox - tratamento pós-Botox) / tratamento pré-Botox × 100. Desta forma, a percentagem

Utilização do botox para a correção neuromuscular do sorriso gengival

média da melhora total foi analisada e segundo os resultados foi de 99,6%. A melhoria foi clara 2 semanas após a injeção de Botox. Segundo este estudo a injeção com Botox é uma técnica conservadora eficaz para melhorar o sorriso gengival causado pela hiperfunção muscular. Segundo a análise dos pacientes indicou que estes estavam bastante satisfeitos com o tratamento fornecido e que melhorar a qualidade de vida com menos experiência dolorosa e resultados imediatos foi a principal vantagem para o uso deste tipo de tratamento.

DISCUSSÃO

De todas as expressões faciais humanas, o sorriso é provavelmente o mais agradável e o mais complexo em termos de significado. Apesar disso até em debates de arte e filosofia, o sorriso, de um ponto de vista anatômico e fisiológico, é o resultado da exposição dos dentes e gengivas durante a contração de grupos de músculos nos terços médio e inferior do rosto (Macuzzo e Hexsel, 2010).

O sorriso gengival representa uma desordem estética com diversos factores etiológicos, desta forma, vários tipos de tratamento são propostos, conforme a sua etiologia, incluindo: gengivoplastia, ortodontia, cirurgia ortognática, ressecção óssea e toxina botulinica. Alguns autores têm sugerido que o tratamento deverá incidir, fundamentalmente, sobre o fator etiológico predominante, quando mais que um fator está na origem do sorriso gengival (Ishida, 2012).

Quando o fator etiológico da excessiva exposição gengival durante o sorriso é a hiperfuncionalidade do músculo elevador do lábio superior, a toxina botulinica é uma opção de tratamento seguro, conservador, não cirúrgico e reversível para alcançar resultados cosméticos. A grande vantagem desta técnica reside no fato de ser um procedimento não invasivo. Adicionalmente, é uma técnica de fácil aplicação e cuja melhoria estética é razoavelmente rápida. No entanto é uma técnica que necessita de manutenção e por isso a toxina botulinica precisa de ser administrada 2 a 3 vezes por ano pois o seu efeito declina depois de 3 a 4 meses após a sua administração. Isto acontece porque a nível celular, 3 a 4 semanas depois de uma única injeção de toxina botulínica A, a junção neuromuscular original é restaurada. Aumentando assim o fator de custo para um nível ligeiramente superior. As injeções são espaçadas por um mínimo de três meses para minimizar o risco de formação de anticorpos para a proteína, o que impede que a toxina trabalhe no tempo subsequente. As picadas suaves, a queima ou a dor com injeção, edema e eritema em torno do local da injeção são os efeitos adversos localizados mas com duração limitada. Os efeitos adversos potenciais da toxina botulínica em distúrbios oromandibulares incluem paralisia do nervo facial, dor no local da injeção, fraqueza muscular não direcionada, disfagia e hematoma. Essas complicações são geralmente transitórias e são resolvidas dentro de algumas semanas. A experiência prática é essencial

Utilização do botox para a correção neuromuscular do sorriso gengival

para aprender técnicas adequadas de administração e integrá-las com um plano de tratamento odontológico (Nayyar *et al.*, 2014).

CONCLUSÃO

Em pleno século XXI e após o desenvolvimento das variadas técnicas clínicas, as injeções de toxina botulínica apareceram na área da Medicina Dentária como uma alternativa eficaz, conservadora e simples para o tratamento do sorriso gengival. A injeção com botox em locais pré-selecionados é cosmeticamente eficaz e minimamente invasiva. E é uma alternativa para melhoria temporária de sorrisos gengivais causados pelo músculo labial superior hiperfuncional.

A utilização do botox na área da Medicina Dentária para a correção do sorriso gengival está baseada em poucos estudos clínicos, nos quais não é garantida uma eficácia a 100%.

Posso concluir, que de acordo com a evidência científica disponibilizada até à atualidade, são necessários mais estudos para que seja possível determinar se a aplicação da toxina botulínica é realmente eficaz e segura como escolha para o tratamento do sorriso gengival e se é uma escolha compensatória devido à sua alta necessidade de manutenção.

REFERÊNCIAS BIBLIOGRÁFICAS

- Al-Fouzan, F. et al. (2017). Botulinum Toxin for the Treatment of Gummy Smile. *The Journal of Contemporary Dental Practice*, 18(6), pp.474.
- Andrade, L. et al. (1997). Experiência com aplicação de toxina botulínica A em 115 pacientes. *Arquivos de Neuro-Psiquiatria*, 55(3B), pp.553–557.
- Barbano, R. (2006). Risks of erasing wrinkles: Buyer beware!. *Neurology*, 67(10), E17-E18.
- Câmara, C. (2010). Estética em Ortodontia: seis linhas horizontais do sorriso. *Dental Press Journal of Orthodontics*, 15(1), pp.118–131.
- Chiche, G. e Pinault, A. (1998). Principios artísticos y científicos aplicados à la odontologia estética. In: Chiche, G. e Pinault, A. (Ed.). *Prótesis Fija Estética en Dientes Anteriores*. Barcelona, Masson, S.A., pp. 13-33.
- Dutra, M. et al. (2011). Influência da exposição gengival na estética do sorriso. *Dental Press Journal of Orthodontics*, 16(5), pp.111–118.
- Ishida, L. (2012). *Estudo das alterações do sorriso em pacientes submetidas a alongamento do lábio superior associado à miotomia do músculo levantador do lábio superior*. Tese [Doutoramento em Ciências] – Faculdade de Medicina da Universidade de São Paulo
- Jananni, M., et al. (2014). Surgical correction of excessive gingival display in class I vertical maxillary excess: Mucosal strip technique. *Journal of Natural Science, Biology, and Medicine*, 5(2), pp.494.
- Kina, S. (2011). Dentários, P., 2010. *A Coluna do Kina*, pp.372–373.
- Kina, S. e Bruguera, A. (2008). *Invisible – Restauraciones Estéticas Cerámicas*. São Paulo, Editora Artes Médicas, pp. 23-78.
- Leite, L. (2016). Sorriso gengival e cirurgia gengival corretiva. (Em linha). Disponível em <<http://luisgustavoleite.com.br/blog/sorriso-gengival/>>. (Consultado em 17/06/2017).
- Martínez, H. et al. (2011). Simplificando el tratamiento quirúrgico de la sonrisa gingival. *Cirurgia Plástica Ibero-Latinoamericana*, 37(1), pp.43–47.
- Mazzuco, R., & Hexsel, D. (2010). Gummy smile and botulinum toxin: a new approach based on the gingival exposure area. *Journal of the American Academy of Dermatology*, 63(6), pp.1042-1051.
- Montecucco, C., & Molgó, J. (2005). Botulinum neurotoxins: revival of an old killer. *Current Opinion in Pharmacology*, 5(3), pp.274-279.
- Nanda, S., & Bansal, S. (2013). Upper face rejuvenation using botulinum toxin and hyaluronic acid fillers. *Indian Journal of Dermatology, Venereology, and Leprology*, 79(1), pp.32.

Utilização do botox para a correção neuromuscular do sorriso gengival

- Nayyar, P. et al. (2014). Botox: Broadening the horizon of dentistry. *Journal of Clinical and Diagnostic Research*, 8(12), ZE25–ZE29. (Em linha). Disponível em <<http://doi.org/10.7860/JCDR/2014/11624.534>>. (Consultado em 12/05/2017)
- Nigam, P., & Nigam, A. (2010). Botulinum toxin. *Indian Journal of Dermatology*, 55(1), pp.8-14.
- Pascotto, R., & Moreira, M. (2005). Integração da odontologia com a medicina estética: correção do sorriso gengival. *RGO (Porto Alegre)*, 53(3), pp.171-175.
- Patel, D. et al. (2013). Botulinum Toxin and Gummy Smile-A Review. *IOSR Journal of Dental and Medical Sciences*, 4(1), pp.2279–0861. (Em linha). Disponível em <www.iosrjournals.org>. (Consultado em 12/05/2017).
- Pinto, T. (2016). *Técnicas de Correção do Sorriso Gengival*. Dissertação Mestrado Integrado em Medicina Dentária. Universidade de Lisboa, Faculdade de Medicina Dentária.
- Pires, C. et al. (2010). Procedimentos Plásticos Periodontais Em Paciente Com Sorriso Gengival – Relato De Caso. *Revista Periodontia*, 20(1), pp.48–53.
- Polo, M. (2008). Botulinum toxin type A (Botox) for the neuromuscular correction of excessive gingival display on smiling (gummy smile). *American journal of orthodontics and dentofacial orthopedics*, 133(2), pp.195-203.
- Rufenacht, C. (1990). *Fundamentals of Esthetics*. Chicago, Quintessence.
- Sabri, R. (2005). The eight components of a balanced smile. *Journal of clinical orthodontics : JCO*, 39(3), pp.155–167.
- Seixas, M. et al. (2011). Checklist dos aspectos estéticos a serem considerados no diagnóstico e tratamento do sorriso gengival. *Dental Press Journal of Orthodontics*, 16(2), pp.131–157. (Em linha). Disponível em <http://www.scielo.br/scielo.php?script=sci_arttext&pid=S2176-94512011000200016&lng=pt&nrm=iso&tlng=en>. (Consultado em 10/03/2017).
- Silvestre, V. (2016). *Utilização do botox para a correção neuromuscular do sorriso gengival*. Dissertação Mestrado Integrado em Medicina Dentária. Instituto Superior de Ciências da Saúde Egas Moniz, Lisboa.
- Sposito, M. (2009). Toxina Botulínica do Tipo A : mecanismo de ação. *Acta Fisiatrica*, 16(1), pp. 25–37.
- Sthapak, U. et al. (2015). Management of excessive gingival display : Lip repositioning technique. *Journal of the International Clinical Dental Research Organization*, 7(2), pp.151–154.
- Van Der Geld, P. et al. (2011). Smile line assessment comparing quantitative measurement and visual estimation. *American Journal of Orthodontics and Dentofacial Orthopedics*, 139(2), pp. 174–180. (Em linha). Disponível em <<http://doi.org/10.1016/j.ajodo.2009.09.021>>. (Consultado em 07/06/2017).