



UNIVERSIDADE
FERNANDO
PESSOA

ABORDAGEM CLÍNICO DE LESÕES CERVICAIS DE ETIOLOGIA MULTIFATORIAL – RELATO DE UM CASO CLÍNICO

[Clinical approach to cervical lesions of multifactorial etiology - report of a clinical case]

Dissertação de Mestrado integrado em Medicina Dentária

Maëlys Marie Anne Eouzan

Orientadores:

Mestre Susana Coelho

Prof. Dr. Bernardo Lemos

Junho 2024

ABORDAGEM CLÍNICA DE LESÕES CERVICAIS DE ETIOLOGIA MULTIFATORIAL – RELATO DE UM CASO CLÍNICO

[Clinical approach to cervical lesions of multifactorial etiology - report of a clinical case]

Dissertação de Mestrado integrado em Medicina Dentária

Maëlys Marie Anne EOUZAN

Orientadores :

Mestre Susana Coelho

Prof. Dr. Bernardo Lemos

Junho 2024

DEDICATÓRIA

Ao meu pai, Dr. Bruno Eouzan, medico-dentista que morreu demasiado cedo: "Pai, espero que, de onde estiveres, me possas ver e te sintas orgulhoso de mim."

À minha mãe, Laurence, ao meu irmão Arthur, à minha irmã Victoire e a minha irmã gémea, Fanny, as pessoas mais importantes da minha vida, obrigada pelo apoio incondicional que me deram ao longo destes 5 anos.

Espero deixar-vos orgulhosos.

AGREDECIMENTOS

À Mestre Susana Coelho por todo o tempo disponibilizado na elaboração deste trabalho e por se ter mostrado sempre disposta a ajudar-me.

A professor Bernardo Lemos, por me ter dado o seu tempo.

A toda a minha família, obrigada pelo vosso apoio moral e psicológico inabalável durante os meus estudos.

A Emmanuel Bried e Rémi Cuny, meus binómios e amigos de todos os dias, obrigado por me terem apoiado ao longo dos anos. Obrigado também pela vossa ajuda e apoio inabaláveis na preparação deste caso clínico.

Aos meus amigos de infância em França que, apesar da distância, não mudaram. Os meus amigos para toda a vida.

A todas as pessoas que conheci aqui no Porto, obrigada por terem feito desta experiência uma aventura inesquecível, espero tê-las ao meu lado para o resto da minha vida.

RESUMO

As lesões cervicais apresentam várias particularidades, tais como falta de estética (sobretudo a nível anterior), a hipersensibilidade dentinária e a acumulação de placa bacteriana devido à anatomia do defeito, tornando a higiene oral um verdadeiro desafio. Muito frequentemente a sua etiologia é multifatorial, podendo ser classificadas como lesões cervicais cárias ou não cárias. O tratamento destas lesões depende fortemente de um diagnóstico preciso baseado em vários fatores restauradores e periodontais identificados através da avaliação da história médica e dentária do paciente e de uma avaliação clínica completa. O objetivo deste trabalho consiste na restauração de várias lesões cervicais cárias e não cárias dos dentes 45, 44, 43, 42, 41, 31, 32, 33, 34 e 35 de um paciente adulto do género masculino. Através da análise da história clínica, dieta, hábitos parafuncionais, hábitos de higiene e da avaliação periodontal, confirmou-se que estas lesões apresentam etiologia multifatorial. Pretende-se proceder ao controle dos fatores etiológicos, através de conselhos dietéticos, de higiene e de controlo de placa, dos hábitos parafuncionais, para posteriormente proceder à remoção de cárie e restauração das várias lesões cervicais com resina composta.

Palavras chave: “cariou cervical lesions”, “non carious cervical lesions”, “treatment”, “diagnosis”, “periodontal”, “etiopathology”

ABSTRACT

Cervical lesions present various concerns, such as lack of aesthetics (especially in the anterior teeth), dentinal hypersensitivity and the accumulation of bacterial plaque due to the anatomy of the defect, making oral hygiene a real challenge. Very often their etiology is multifactorial and they can be classified as carious or non-carious cervical lesions. The treatment of these lesions depends heavily on an accurate diagnosis based on various restorative and periodontal factors identified through an assessment of the patient's medical and dental history and a thorough clinical evaluation.

The aim of this study was to restore several carious and non-carious cervical lesions on teeth 45, 44, 43, 42, 41, 31, 32, 33, 34 and 35 of an adult male patient. Analysis of the clinical history, diet, parafunctional habits, hygiene habits and periodontal assessment confirmed that these lesions have a multifactorial etiology. The aim is to control the etiological factors, through dietary advice, hygiene and plaque control, and parafunctional habits, in order to subsequently remove the caries and restore the various cervical lesions with composite resin.

Key words: "carious cervical lesions", "non carious cervical lesions", "treatment", "diagnosis", "periodontal", "etiopathology"

ÍNDICE GERAL

RESUMO.....	IX
ABSTRACT.....	X
ÍNDICE GERAL.....	XI
ÍNDICE DE FIGURAS.....	XII
LISTA DE ABREVIATURAS.....	XIV
I. INTRODUÇÃO.....	1
1. Material e métodos.....	2
II. DESENVOLVIMENTO.....	4
1. Lesões cariosas e não cariosas em Medicina Dentária.....	4
1.1 Definição e classificação.....	4
1.2 Etiologia e fatores de risco.....	5
1.3 Apresentação de principais lesões.....	7
1.3.1 Erosão.....	8
1.3.2 Abrasão.....	11
1.3.3 Abfração.....	14
2. Abordagem diagnóstica de lesões não cariosas.....	16
2.1 História e exame clínico.....	16
2.2 Diagnostico diferencial.....	21
3. Gestão e tratamento.....	22
3.1 Abordagem terapêutica.....	22
3.2 Monitorização e vigilância.....	30
4. Caso clínico e discussão.....	32
4.1 Apresentação do caso clínico.....	32
4.2 Discussão.....	35
III. CONCLUSÃO.....	39
IV. BIBLIOGRAFIA.....	40
V. ANEXOS.....	44

ÍNDICE DE FIGURAS

Figura 1: Erosão dentária nas faces palatinas dos dentes anteriores superiores.....	48
Figura 2: Abrasão dentária do dente 46 com exposição dentinária e radicular.....	48
Figura 3: Abrasão causada por bebidas carbonatada e Atrição por bruxismo.....	49
Figura 4: Abfração dentária sobre os dentes 14 e 15 com presença de maloclusão.....	49
Figuras 5: Avaliação periodontal.....	50
Figuras 6a, 6b, 6c: Fotografias intraorais iniciais vista frontal e lateral.....	50
Figura 7a,7b: Fotografia intraoral no dia da consulta após a exodontia dos dentes 21 e 24 e restauração dos dentes 12, 22 e 23. (a) Fotografia geral; (b) Fotografia dos dentes a restaurar no caso clínico	51
Figura 8a, 8b, 8c: Isolamento absoluto vista frontal e lateral.....	51
Figura 9: Seleção da cor com bolinhas de compósito (A3, A3,5 e A4) fotopolimerizadas no dente 44.....	52
Figura 10a, 10b: Realização do bisel primário com broca troncocônica diamantada e do bisel secundário com disco de lixa.....	52
Figura 11a, 11b e 11c: Condicionamento seletivo do esmalte com ácido ortofosfórico, lavagem e secagem.....	52
Figura 12a e 12b: Aplicação de adesivo universal e fotopolimerização.....	53
Figura 13: Aplicação de compósito A4 segundo técnica incremental.....	53
Figura 14: Aplicação de gel de glicerina e fotopolimerização.....	53
Figura 15: Acabamento final com pontas de borracha com várias granulometrias e discos de feltro a baixa velocidade	54

Figura 16: Fotografia final.....54

Figura 17: As três fotografias principais: inicial, inicial no nosso caso clínico e final...55

LISTA DE ABREVIATURAS, SIGLAS, SÍMBOLOS OU ACRÓNIMOS

ATM: Articulação Temporomandibular

ER: *Etch & Rinse*

HSB: banda de *Hunter-Schreger*

IVMR: Ionómero de vidro modificado por resina

LCNC: Lesões cervicais não cariosas

OCT: Tomografia de Coerência Óptica

RGE: Refluxo Gastro-Esofágico

SE: *Self-Etch*

I. INTRODUÇÃO

As lesões dentárias cervicais de origem multifatorial são alterações na estrutura dentária que se manifestam na forma de defeitos ou desgastes na junção entre a coroa e a raiz do dente, denominada região cervical (Goodacre et al, 2023).

Existem dois tipos de lesões cervicais: cariosas e não cariosas. A principal diferença é o envolvimento bacteriano, que é uma parte importante do processo de cárie, ao contrário do desgaste, que o exclui. Uma lesão cariiosa caracteriza-se pela dissolução progressiva da estrutura mineral do esmalte e depois da dentina quando o processo não é interrompido. Os ácidos produzidos pelo metabolismo bacteriano dissolvem os cristais de apatite. As causas das lesões de cárie cervicais podem ser uma higiene oral insatisfatória, um consumo excessivo de açúcar ou um tratamento anti-cancerígeno (por exemplo, radioterapia orofacial) (Gevrey, 2019).

As lesões cervicais não cariosas (LCNC) podem assumir diferentes formas, como abrasão, erosão, abfração ou fraturas, e estão frequentemente associadas a uma combinação de fatores, tanto intrínsecos como extrínsecos (Goodacre et al, 2023).

Os fatores intrínsecos incluem características únicas do dente, como forma, estrutura e composição. Os fatores extrínsecos, por sua vez, estão relacionados aos hábitos alimentares, os comportamentos de saúde oral e os fatores ambientais. Os principais fatores extrínsecos associados às lesões cervicais dentárias incluem dieta ácida, higiene oral inadequada, bruxismo, escovagem vigorosa e uso de próteses dentárias mal adaptadas (Goodacre et al., 2023).

Compreender os mecanismos envolvidos na formação destas lesões é crucial para a sua prevenção e tratamento. Uma abordagem multidisciplinar, envolvendo profissionais de saúde oral e pacientes, é necessária para identificar e tratar os fatores de risco associados e prevenir a progressão das lesões cervicais dentárias. Além disso, estratégias educativas para educar os pacientes sobre a importância da higiene oral adequada e adotar comportamentos alimentares e práticas odontológicas saudáveis são essenciais para reduzir a incidência dessas lesões (Viana et al., 2023).

A prevalência das LCNC varia de 5 a 85% nas dentições atuais. Estes dados discrepantes mostram a dificuldade em definir um mecanismo etiológico único para este tipo de lesão (Soares, Grippo, 2017).

O objetivo deste trabalho consiste na restauração de várias lesões cervicais cariosas e não cariosas dos dentes 45, 44, 43, 42, 41, 31, 32, 33, 34 e 35 de um paciente adulto do género masculino. Através da análise da história clínica, dieta, hábitos parafuncionais, hábitos de higiene e da avaliação periodontal, confirmou-se que estas lesões apresentam etiologia multifatorial. Pretende-se proceder ao controlo dos factores etiológicos, através de conselhos dietéticos, de higiene e de controlo de placa, dos hábitos parafuncionais, para posteriormente proceder à remoção de cárie e restauração das várias lesões cervicais com resina composta.

Este trabalho oferece uma perspetiva detalhada sobre a abordagem clínica das lesões cervicais, destacando a importância de considerar os múltiplos fatores que influenciam o seu desenvolvimento. Este estudo clínico contribui para o nosso conhecimento sobre a gestão e o tratamento destas lesões, salientando a importância de uma abordagem integrada para melhor compreender e tratar estas condições.

1.1 MATERIAL E MÉTODOS

Durante este trabalho, serão abordados primeiramente os vários tipos de lesões cervicais, bem como as suas diferentes etiologias, focando em particular os fenómenos de erosão, abrasão e abfração, bem como os seus mecanismos de ação.

Por último serão descritas as estratégias terapêuticas disponíveis no contexto da prevenção e tratamento destas lesões, ilustrando-as com um caso clínico que tratámos.

Este estudo foi elaborado entre dezembro de 2023 e junho de 2024, no qual se realizou uma consulta de artigos científicos selecionados através de motores de busca no banco de dados da PubMed, e em obras literárias. As palavras-chave utilizadas na busca foram : “cariou cervical lesions”, “non cariou cervical lesions”, “treatment”, “diagnosis”, “periodontal”, “etiopathology”.

Os critérios de inclusão para a seleção dos artigos foram: artigos publicados e indexados nas referidas bases de dados nos últimos vinte e quatro anos, artigos escritos em Inglês,

Francês, e Português, artigos que retratem integralmente o tema do trabalho, revisões narrativas e revisões sistemáticas e casos clínicos. Os critérios de exclusão foram: artigos que não permitam acesso total, artigos cuja temática não esteja diretamente relacionada com o objetivo.

Após a primeira seleção de artigos realizada, procedeu-se, posteriormente, à seleção dos artigos pela leitura integral dos mesmos. Assim a seleção foi feita em correlação com o tema de este trabalho com os títulos, resumos e palavras chave dos artigos, tendo sido selecionados 34 artigos.

Os critérios de inclusão para o caso clínico foram: um indivíduo com o diagnóstico de pelo menos três lesões cervicais anteriores, cariosas ou não cariosas. Foram excluídos do estudo: indivíduos que, devido a problemas de saúde geral não apresentam condição física e/ou psicológicas para de forma voluntária dar conhecimento informado para participar neste estudo, bem como todos aqueles que recusaram participar, mesmo após elucidação por parte da investigadora; pacientes com gengivite, dentes com mobilidade de grau 2 ou 3.

II. DESENVOLVIMENTO

1. Lesões cariosas e não cariosas em Medicina Dentária

1.1 Definições e classificação

As lesões cervicais não cariosas (LCNC) têm um papel crucial na medicina dentária. Estas constituem uma patologia que compromete o esmalte e a dentina na área cervical do dente, sem a participação de bactérias (Almeida et al., 2020). Classificar estas lesões é importante para entender e tratar adequadamente essa condição (Ruiz et al., 2023).

Em 1991, Grippo apresentou uma classificação amplamente aceite para lesões cervicais não cariosas, organizada em cinco categorias: erosão, abrasão, abfração, lesões combinadas e outras variedades. A erosão refere-se ao desgaste químico do esmalte dentário, comumente induzido pelo consumo frequente de bebidas ácidas. A abrasão diz respeito à desmineralização ou perda patológica do dente ou material restaurador, ocorrendo sem a presença de placa bacteriana. Esse processo é lento, gradual e progressivo, frequentemente exacerbado por práticas como a escovagem vigorosa ou o uso de pasta dentífricas abrasivos, podendo resultar em sensibilidade dentária, exposição da dentina e necrose pulpar (Amaral et al., 2014). A abfração resulta de forças oclusais excessivas que provocam fraturas no esmalte e na dentina na região cervical do dente. Lesões combinadas são aquelas que envolvem dois ou mais desses fatores, como a combinação de erosão com abrasão ou abfração. Finalmente, a categoria "outro tipo" abrange as lesões que não se enquadram em nenhuma das categorias anteriores (Soares e Grippo, 2017).

Vários investigadores definiram também a noção de atrição como lesões cervicais. De facto, trata-se de um desgaste fisiológico na superfície do dente ou de uma restauração causada pelo contacto com outro dente durante a mastigação, podendo surgir na dentição permanente tanto na dentição mista (Amaral et al., 2014).

Segundo Barbosa (2009), as lesões cariosas foram identificadas como a principal causa dos sintomas dolorosos dos pacientes, levando-os a procurar um profissional. Ainda que a incidência de cárie tenha diminuído significativamente nos últimos anos, as lesões

cervicais não-cariosas continuam a aumentar. O tecido dentário mais resistente na área próxima à junção cimento-esmalte é perdido nessas lesões, o que pode causar sensibilidade dentinária ao aumentar a exposição de dentina e da polpa. As lesões cervicais têm uma grande variedade de formas e podem ocorrer nas superfícies vestibular, lingual e/ou proximal de adultos e idosos, mas podem ocorrer em qualquer idade. Quando a população é mais velha, maior é a frequência de pessoas com essas lesões e o número de lesões graves encontradas. A compreensão das causas dessas lesões é crucial para evitar o surgimento de novas lesões, interromper o avanço de lesões já existentes e determinar o tratamento adequado (Barbosa, 2009).

1.2 Etiologia e fatores de risco

As LCNCs são condições patológicas de origem multifatorial, sem envolvimento bacteriano, que ocasiona a perda de estrutura dentária na região cervical, levando a um comprometimento tanto estético, quanto funcional do dente. (Almeida et al., 2020). Os fatores etiológicos das lesões cervicais incluem uma série de influências mecânicas, químicas e comportamentais que contribuem para o desgaste nesta área do dente. Uma causa predominante é a erosão causada por ácidos, que ocorre quando os dentes entram em contato direto com substâncias ácidas (Fernandes et al., 2018). Essa erosão pode ser agravada por fatores mecânicos como o refluxo gastroesofágico, que faz com que o ácido estômago suba até a boca, ou pelo consumo elevado de comidas e bebidas ácidas que promovem a desmineralização progressiva do esmalte dental (Ruiz et al., 2023).

Técnicas inadequadas de higiene oral são a principal causa da abrasão dentária. O uso de escovas de dentes com cerdas muito duras, bem como a aplicação de muita força durante a escovagem, podem resultar em um desgaste considerável do dente. Além disso, pastas dentífricas com elevados níveis de abrasividade intensificam esse problema. Outros fatores como o bruxismo, que envolve ranger os dentes, e o apinhamento dentário, também podem gerar uma força excessiva na região cervical, contribuindo para a abfração. Esta última é uma forma de LCNC que ocorre devido à flexão e tensão nos dentes durante a mastigação (Sgreccia, 2020).

As LCNC podem ter origens multifatoriais, estes fatores podem ser tanto intrínsecos como extrínsecos (Viana et al., 2023).

Os fatores intrínsecos referem-se a refluxo gastroesofágico, vômito frequente típico da bulimia, desgaste mecânico dentário decorrente de uma associação de escovagem horizontal traumática (Goodacre et al., 2023) associada com dentífricos abrasivos e consumo de substâncias ácidas, uso de drogas lícitas e ilícitas. De facto, a aplicação de pasta cocaína no terço cervical dos dentes anteriores e o consumo de metanfetamina pode ser responsável por doenças dentárias ou oral que são uma das comorbilidades médicas mais comuns (41,3%) entre os utilizadores de metanfetaminas (Shetty et al., 2010).

Além de processos mecânicos, resultantes de hábitos nocivos tais como, o uso frequente de substâncias abrasivas, branqueamento dentário sem supervisão profissional, hábitos de colocar lápis entre os dentes, palitos, cabos de cachimbo, ganchos de cabelo, roer unhas, cortar linhas, uso inapropriado de escova de dente e fio dentário (Amaral et al., 2014).

Os fatores extrínsecos mais comuns são encontrados na nossa dieta. A maioria das frutas, sumos, refrigerantes e outras bebidas carbonatadas, incluindo também as variantes sem açúcar e algumas bebidas lácteas tem um pH baixo. Além disso, os medicamentos como vitamina C, aspirina e ácido clorídrico podem também desempenhar um papel na etiologia das LCNC (Sobral et al., 2000) (Almeida et al., 2020).

Efectivamente, um pH de 5.5 é suficiente para enfraquecer e desmineralizar a superfície do esmalte. Para a dentina, um pH de 6,5 ou menor tem o mesmo efeito nocivo, dependendo de outro fatores como a acidez titulada, o conteúdo de cálcio, fosfato e fluoretos de produtos consumidos (Amaral et al., 2014).

Nos últimos dez anos, o consumo de bebidas ácidas aumentou consideravelmente no mundo. É preciso estar atento ao facto de estas bebidas serem dadas às crianças cada vez mais cedo e alertá-las para os seus perigos, nomeadamente para a erosão dentária que podem provocar (Sobral et al., 2000) (Amaral et al., 2014).

O processo de enfraquecimento dentário causado pela ação dos ácidos, pode muitas vezes ser atenuado pela ação da saliva, mas a exposição frequente e prolongada aos ácidos deixa pouco tempo para a remineralização devido à presença de cálcio. Nesse estado enfraquecido, o esmalte está sujeito ao desgaste causado pela pasta dentífrica e pela escovagem. (Torres et al., 2010). Estudos demonstram que o pH crítico varia entre 5,2 e

5,5, no entanto este valor depende das concentrações de cálcio e fosfato na saliva (Sobral et al., 2000).

Além disso, devem ser tidos em conta outros factores, o estilo de vida, a influência genética e as condições sistémicas devem ser consideradas na origem multifatorial das LCNCs. De facto, os factores relacionados com o estilo de vida, como o stress, podem desempenhar um papel importante na etiologia das lesões cervicais não cariosas.

O stress pode aumentar hábitos parafuncionais como o bruxismo, que não só exerce uma pressão excessiva sobre os dentes, como também pode interferir com a capacidade do indivíduo para manter uma rotina de higiene oral adequada, aumentando os efeitos de outros factores etiológicos (Ramalho, 2015) (Ruiz et al., 2023).

As influências genéticas e as condições sistémicas que alteram a composição ou a quantidade da saliva também não podem ser ignoradas. A saliva desempenha um papel vital na remineralização dos dentes e na neutralização dos ácidos orais, portanto, qualquer coisa que afete a produção de saliva ou altere suas propriedades pode aumentar o risco de LCNC (Teixeira, 2013). Sabemos, portanto, que a saliva tem um papel fundamental na proteção dos tecidos dentários e que os pacientes com baixo fluxo salivar e menor capacidade tampão têm maior probabilidade de desenvolver LCNC (Almeida et al., 2020).

Compreendendo que a LCNC é o resultado de uma interação complexa entre múltiplos factores ambientais, comportamentais e fisiológicos, torna-se aparente a necessidade de uma estratégia de prevenção multifacetada. Educar os pacientes sobre a importância da dieta alimentar, o uso adequado de equipamentos de higiene bucal e a compreensão das consequências de hábitos disfuncionais são componentes essenciais de qualquer programa de prevenção. A análise de risco individual também é crítica, pois permite aos profissionais de saúde oral identificar os pacientes mais suscetíveis às LCNC e, assim, implementar medidas preventivas ou terapêuticas personalizadas (Diznis, 2018).

1.3 Apresentação das principais lesões

As lesões cervicais não cariosas manifestam-se como perda irreversível de estrutura dentária na região cervical, não têm envolvimento bacteriano e possuem etiologia complexa e multifatorial. Com base na origem e nas características clínicas, as lesões cervicais não cariosas são divididas em 3 categorias: erosão, abrasão e abfração (Fraga et al., 2021).

As lesões cervicais não cariosas (LCNCs) ocorrem frequentemente na região cervical do dente, onde o esmalte é mais fino e, conseqüentemente, mais vulnerável às causas dessas lesões. Tipicamente, essas lesões são mais prevalentes na superfície vestibular do dente. A coloração das lesões pode diferir; por exemplo, as lesões de abrasão geralmente possuem uma tonalidade amarelada devido à exposição da dentina. Por outro lado, as lesões de erosão podem apresentar uma coloração mais branca ou translúcida, resultado da desmineralização do esmalte. Lesões de abfração, especialmente se contêm infiltrados pigmentados, podem exibir bordas mais definidas e uma coloração mais escura (Ruiz et al., 2023).

1.3.1 EROSÃO

A erosão dentária caracteriza-se por uma perda progressiva e irreversível da estrutura dentária na região cervical do dente (Sousa, 2014). Esta lesão é causada por processos químicos. Pode ser crônica, assintomática e localizada onde não há microrganismos bacterianos presentes. O ácido de origem não bacteriana, que remove a matriz orgânica do elemento dentário, tem o potencial de causar desmineralização e perda de tecido. Os ácidos do sistema digestivo que atingem a cavidade oral estão associados aos fatores intrínsecos da erosão que ocorrem nas estruturas dentárias. Esta acidez pode ser resultado de uma condição gastrointestinal que pode causar vômito e refluxo. Os fatores extrínsecos incluem principalmente uma dieta ácida e o consumo de certos medicamentos e drogas (Viana et al., 2023).

Segundo Almeida et al. (2020), o principal fatores extrínseco provém de ácidos presentes na alimentação como bebidas ácidas, refrigerantes, frutas e fármacos.

Clinicamente, a lesão erosão caracteriza-se por uma perda de brilho na superfície do esmalte ou pela presença de pequenas concavidades, quando a lesão está num estágio mais avançado (Fernandes et al., 2018).

A superfície parece lisa, em forma de pires ou "U". A lesão apresenta-se larga, rasa e não tem ângulos nítidos. Quando chega à dentina, causa sensibilidade ao frio, calor e pressão osmótica. Quando ocorre nos dentes restaurados, as restaurações tornam-se visíveis, projetando-se acima da superfície do dente (Sobral et al., 2000).

O esmalte é um dos tecidos dentários mais importantes, tanto pelo aspecto funcional quanto estético. É um tecido acelular formado por uma hidroxiapatita carbonatada deficiente em cálcio. Isso ocorre porque apresenta cálcio (Ca¹⁰), fosfato (PO₄) e hidróxido (OH), que podem ser facilmente substituídos por sódio (Na⁺), magnésio (Mg²⁺), carbonato (CO₃) e flúor (F⁻). Essas substituições na rede de cristais minerais, particularmente pelo carbonato, tornam a estrutura frágil e fácil de dissolver ácida. Apesar do alto conteúdo mineral, a água representa 12% do volume do esmalte e o material orgânico representa 3% do volume. As reações de mineralização e desmineralização ocorrem neste espaço cheio de fluido (Fernandes et al., 2018).

A perda parcial de mineral na superfície causada pelo ataque ácido resulta numa perda irreversível de tecido mineralizado e é acompanhada por um amolecimento gradual da superfície, que tende a aumentar com a exposição contínua aos ácidos. Esse processo torna as superfícies de esmalte erodidas vulneráveis a forças mecânicas como a escovagem. A abrasão da escovagem remove o tecido superficial fragilizado. Além disso, em contraste com as lesões iniciais de cárie que remineraliza a estrutura subsuperficial do esmalte, os processos de remineralização da erosão ganham mineral na parte do esmalte superficial desmineralizado (Fernandes et al., 2018).

Quando à prevalência das lesões por erosão, localizam-se preferencialmente na face vestibular dos dentes anteriores, na região cervical. No entanto, podem aparecer em qualquer região do dente. A região cervical, é a mais frequentemente afectada por este tipo de lesão porque a autolimpeza é menor do que em outros locais e com isso o ácido permanece neste local por um período mais prolongado (Sobral et al., 2000).

Segundo (Almeida et al., 2020), sabemos que a saliva tem um papel muito importante na proteção dos tecidos dentais e que um baixo fluxo salivar e menor capacidade tampão pode provocar para os doentes maior probabilidade de desenvolver LCNC.

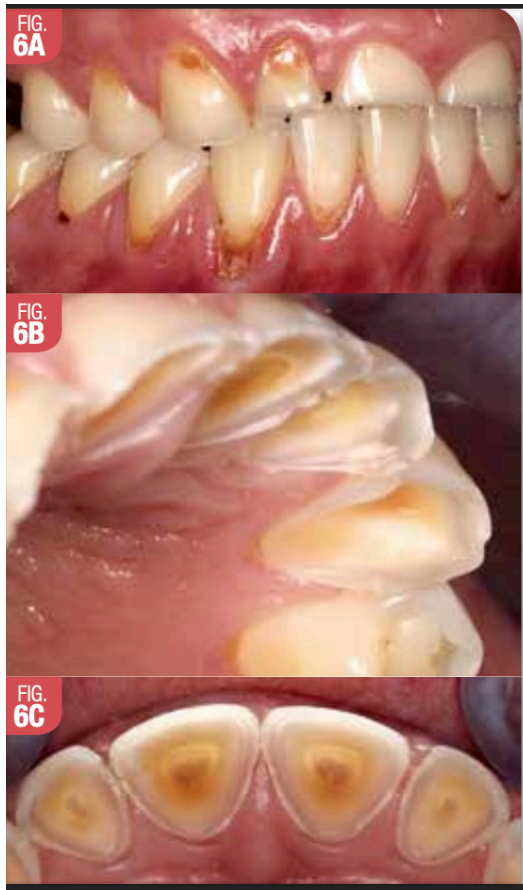

Figura 1 : Erosão dentária nas faces palatinas dos dentes anteriores superiores (Gevrey, 2019)

A respeito da prevalência, segundo Goodacre et al. (2023), em 391 participantes de um estudo seleccionados aleatoriamente, pelo menos uma lesão grave foi observada em 29,9% dos indivíduos mais jovens (idades 26-30 anos) e 42,6% da amostra mais velha (idades 46-50 anos). A prevalência aumenta com a idade, mas as LCNC estão presentes em todas as categorias etárias, incluindo indivíduos mais jovens. Como exemplo, um estudo sobre 40 estudantes de medicina dentária do primeiro ano determinou que 29 tinham pelo menos um dente afetado. Além disso, 129 dos 1131 dentes da amostra foram afetados por LCNCs após 3 anos, houve um aumento de 57 lesões adicionais nos mesmos estudantes. Os autores relatam que vários estudos que identificaram os pré-molares superiores como os dentes mais frequentemente afectados, enquanto outro estudo determinou que os primeiros pré-molares inferiores eram os mais frequentemente

afetados, seguidos pelos segundos pré-molares inferiores e depois pelos caninos. Também foi relatado que os primeiros pré-molares em todos os quadrantes foram mais frequentemente envolvidos com LCNCs. O próximo local mais comum depois dos pré-molares foi determinado como sendo os molares superiores em dois estudos. Embora esses estudos indiquem que as lesões são mais comumente encontradas em pré-molares e molares, elas também podem ser encontradas em caninos e dentes anteriores em ambas as arcadas. Os dentes afetados pelas lesões mais graves foram os primeiros pré-molares e o local menos comum foi a superfície lingual dos molares inferiores.

Além disso, foi demonstrado que 61,2% dos doentes com LCNC consumiram fruta e/ou sumo de laranja e/ou limão ácidos (Sousa, 2014).

1.3.2 ABRASÃO

A lesão por abrasão é uma lesão relacionada com desgaste na dentição causados por força mecânica anormal, como a utilização de uma técnica de escovagem excessiva e inadequada, bem como a frequência da escovagem, por exemplo, a técnica de escovagem horizontal e a utilização de escovas de dentes com cerdas duras (Viana et al., 2023).

Devido a hábitos nocivos, a abrasão ocorre lenta e progressivamente. As zonas cervicais são as mais afetadas, e quando os tecidos duros são atingidos, estas podem ocasionalmente causar hipersensibilidade dentinária, exposição e necrose pulpar. O resto da superfície exposta tem uma textura e dureza normais (Sousa, 2014).

A abrasão é causada pelo desgaste patológico das estruturas dentárias por meios mecânicos inapropriados, envolvendo substâncias constantemente em contato com o dente, tendo os elementos principais do procedimento, que incluem as técnicas, frequência, tempo e força usadas durante a higienização bucal do paciente. O uso de palitos de dente e fio dentário nas superfícies proximais também é estudado, principalmente quando estes são associados a uma substância abrasiva (Almeida et al., 2020).

O uso de força excessiva durante a escovagem pode resultar em danificação da estrutura dentária. A abrasividade dos dentifrícios e a rigidez das cerdas das escovas causam ranhuras nos dentes porque uma superfície mole desliza sobre uma dura. Devido à

diminuição da inserção óssea e gengival, a região cervical terá maior área de cimento e dentina exposta aos fatores etiológicos das LCNCs, como abrasão do dentífrico e agentes corrosivos (Almeida et al., 2020) (Costa et al., 2018).

Fraga et al. (2021) demonstram que a abrasão pela escovagem não é a causa principal da LCNC. Em vez disso, a sobrecarga oclusal nos dentes causada por má oclusão, parafunção e altas concentrações de estresse tensional separam os prismas de esmalte e aceleram o processo de evolução das LCNC.

Segundo Barbosa et al. (2009), a abrasão surge quando uma substância é perdida por um processo mecânico repetitivo que envolve objetos ou substâncias; isso pode ser difuso ou localizado. Quando uma superfície áspera e dura desliza ao longo de uma superfície mais mole, cortando-a ou sulcando-a em uma série de ranhuras, isso é chamado de abrasão. Fatores como a técnica de escovagem, a força aplicada e a frequência da mesma, a rigidez das cerdas da escova dentária, a abrasividade do dentífrico usado, o uso excessivamente frequente do palito e/ou escova interdental e o local onde a escovagem é iniciada são alguns dos muitos fatores envolvidos. O grau de abrasão dos dentes pode variar de acordo com o costume de colocar objetos duros entre os dentes, como lápis, objetos metálicos ou onicofagia. A área da lesão cervical se apresenta quase sempre em forma de “V”, tendo aspecto lisa e brilhante, livre de placa e sem descoloração.

A lesão apresenta uma superfície dura, altamente polida, rasa e contornos regulares. Os dentes proeminentes, caninos e pré-molares apresentam maior perda de estrutura dentária. O desgaste em forma de "V" que se apresenta na região cervical do dente afeta principalmente o esmalte e a superfície radicular mais exposta. A abrasão geralmente é mais intensa no nível da união amelo-cementária das superfícies vestibulares dos pré molares, caninos e incisivos superiores, seguindo esta ordem decrescente de intensidade. Normalmente, o esmalte limita a extensão da abrasão coronal (Teixeira, 2013).

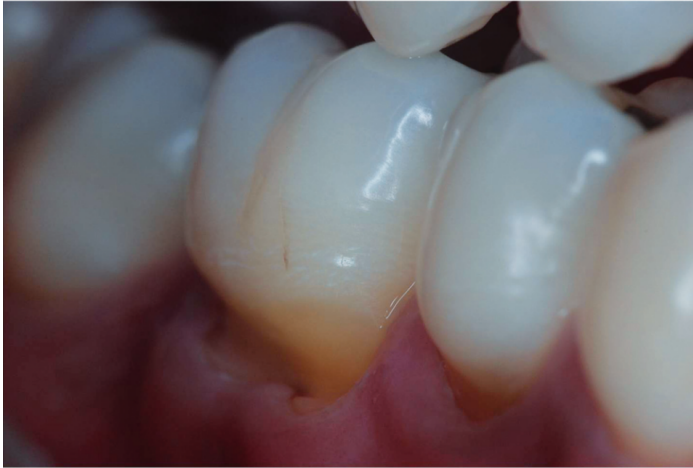

Figura 2 : Abrasão dentária do dente 46 com exposição dentinária e radicular (Amaral et al., 2014)

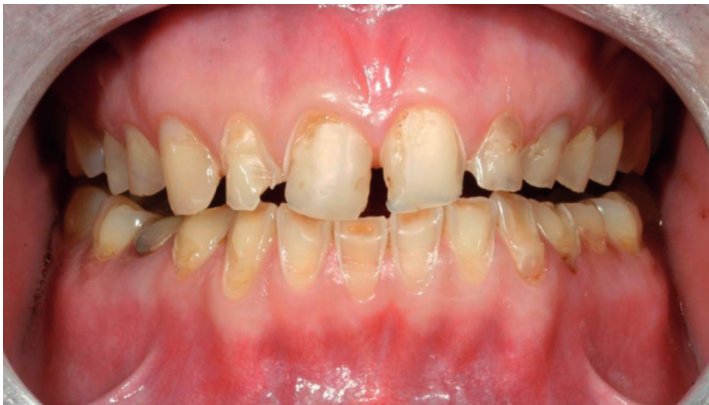

Figura 3 : Abrasão causada por bebida carbonatada e Atrição por bruxismo (Amaral et al., 2014)

Diznis (2018), realizou um estudo em numa amostra da população chinesa sobre a prevalência, características clínicas e fatores de risco de lesões cervicais não cariosas e hipersensibilidade dentinária cervical. Encontraram que, em vez de ser um fator de risco para a hipersensibilidade dentinária cervical, a escovagem frequente de dentes foi um fator de risco para a LCNC. Por outro lado, foi identificado que a escovagem dentária horizontal é um fator de risco para este tipo de lesão. A prevalência de LCNC aumentou significativamente como resultado da escovagem dentária frequente e horizontal.

Para além das considerações funcionais e estéticas, as LCNC podem causar sensibilidade dentária em pacientes portadores das mesmas. A hipersensibilidade dentária caracteriza-se por uma dor breve e aguda em resposta a um estímulo. A sensibilidade dentária pode ser um sintoma temporário associado às fases iniciais das lesões cervicais não cariosas. A natureza crónica da lesão, que é acompanhada pelo processo natural de remineralização dentária, deve aliviar lentamente a sensibilidade dentária. Se a sensibilidade persistir, a

dentina exposta pode necessitar de tratamento terapêutico para aliviar ou eliminar o desconforto. (Nascimento et al., 2016)

A hipersensibilidade dentinária pode afetar todos os tipos de dentes, mas os caninos e pré-molares, principalmente os inferiores, são os mais afetados devido a suas localizações na arcada dentária. Isso pode causar traumatismos causados pela força durante a escovação e interferências oclusais devido à carga mastigatória maior. (Almeida et al., 2020)

1.3.3 ABFRAÇÃO

A teoria da abfração defende que a flexão do dente na região cervical é causada por forças de compressão oclusal e tensões de tração, resultando em micro fracturas dos cristais de hidroxiapatita no esmalte e na dentina, com posterior fadiga e deformação da estrutura dentária. Pensa-se também que as lesões de abfração são facilitadas pela estrutura fina do esmalte e pela baixa densidade da banda de Hunter-Schreger (HSB) na zona cervical. Numerosos estudos laboratoriais tentaram reproduzir o fenómeno da distribuição de tensões nos dentes. Por exemplo, estudos de bioengenharia exploraram a associação entre o stress oclusal e o desgaste cervical, utilizando a análise de elementos finitos ou métodos fotoelásticos. No entanto, os poucos estudos clínicos disponíveis não conseguiram confirmar uma associação positiva entre a carga oclusal e as lesões de abfração. De uma forma geral, existe uma fraca associação entre o LCNC e os factores oclusais (interferência nos movimentos excursivos, força, contacto prematuro, tipo de orientação e deslizamento da oclusão cêntrica na máxima intercuspidação). A tomografia de coerência óptica foi recentemente utilizada para examinar a relação entre a incidência clínica de desgaste oclusal e a desmineralização cervical com as dimensões das LCNCs. O estudo sugere que a desmineralização da dentina promove a formação de LCNCs desde uma fase inicial, enquanto o stress oclusal é um fator etiológico que contribui para a progressão destas lesões. O papel da carga oclusal nas LCNC parece fazer parte de um evento multifatorial que pode não seguir necessariamente o mecanismo clássico de abfração proposto (Nascimento et al., 2016).

Então, o termo "abfração" refere-se à perda patológica de tecido dentário causada por forças oclusais que flexionam e fraturam o esmalte e a dentina em uma área afastada do ponto onde a carga oclusal é aplicada. Essas lesões podem ter a forma de V ou um perfil

estriado horizontal nas áreas não proximais; essas lesões geralmente são mais evidentes no terço gengival das superfícies vestibulares dos dentes (Sousa, 2014).

Segundo (Almeida et al., 2020), provavelmente que os hábitos e oclusão parafuncionais favoreçam mais a perda de substância dental na região cervical do que os processos fisiológicos, devido as magnitudes de força durante o bruxismo são muito maiores do que as cargas funcionais normais.

Segundo (Amaral et al., 2014) a abfração pode afetar apenas um dente e se manifesta clinicamente como uma cunha, geralmente profundas e com margem definida. Devido ao menor diâmetro coronário na região cervical, esse tipo de lesão ocorre com mais frequência nos dentes inferiores. Lesões não cariosas como a abfração afetam a região cervical e não são causadas apenas pela dissolução ácida e ação mecânica de agentes abrasivos. A abrasão causada por escovagem agressiva pode agravar este fenômeno, pois o esmalte danificado pode ser removido mais facilmente por erosão ou abrasão.

Os pré-molares superiores e inferiores, seguidos dos caninos e, em menor proporção, dos incisivos superiores, que são raramente documentados na literatura. A abfração ocorre em dentes periodontalmente sadios, pois acredita-se que a mobilidade dentária impede que a lesão se desenvolva. Isso ocorre porque dentes periodontalmente comprometidos, sob a ação de forças oclusais mal direcionadas, se movem nos alvéolos praticamente sem resistência. Como resultado, não há concentração de tensão. Por outro lado, as lesões cervicais anguladas são mais comuns em pacientes mais velhos devido à rigidez do periodonto. Isso ocorre porque a capacidade do periodonto de suportar esforços oclusais diminui. A hipersensibilidade dentinária pode também estar presente nas lesões de abfração, como outras lesões cervicais não cariosas (Teixeira, 2013).

Compressão, tensão, flexão e cisalhamento são os modos de aplicação de força inerentes à medicina dentária. Forças de carga oclusal, que causam stress, especialmente durante a parafunção, causam fadiga da substância dentária (dano superficial) imediatamente abaixo da zona de contato; no entanto, no caso das lesões cervicais não cariosas, é distante. O stress que surge dentro do dente depende da magnitude, direção, frequência, local de aplicação e duração da força, bem como da forma, composição e estabilidade do

dente. Considerando esses fatores, a concentração de stress pode funcionar como um cofator para induzir a LCNC (Diznis, 2018).

De acordo com a teoria da flexão do dente, (Barbosa et al., 2009) forças parafuncionais em locais onde ocorrem interferências - principalmente na lateralidade - podem colocar um ou mais dentes em risco de sofrer forças compressivas, tensionais ou de cisalhamento significativas. Essas forças concentram-se na junção cimento-esmalte, causando microfraturas no esmalte. Moléculas de saliva e água podem passar por isso, tornando a área suscetível aos efeitos solubilizadores de ácidos e abrasivos da escovagem. Acredita-se que, com o tempo, o esmalte e a dentina "fraturam" quando as microfraturas se expandem sob pressão perpendicularmente ao longo do eixo dos dentes. Os defeitos de cunha têm bordas afiadas. Ao examinar 25 pacientes com hábitos de bruxismo, Barbosa descobriu que 52% das lesões de abfração eram comuns.

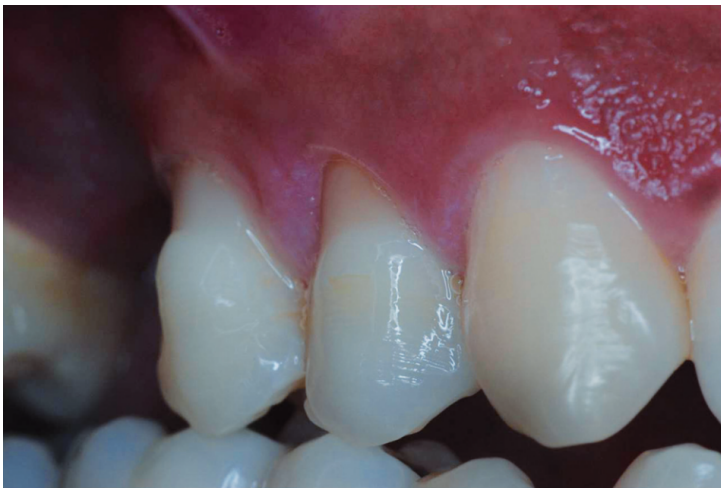

Figura 4 : Abfração dentária nos dentes 14 e 15 com presença de maloclusão. Contactos prematuros dos pré molares superiores com os inferiores. (Amaral et al., 2014)

2. Abordagem diagnóstica de lesões não cariosas

2.1 História e exame clínico

Não há muito tempo, os sintomas dolorosos dos pacientes eram principalmente causados por lesões cariosas, levando-os a consultar um profissional de medicina dentária. Embora

a incidência de cáries seja atualmente muito menor, as lesões cervicais não cariosas estão a aumentar (Barbosa et al., 2009).

Para um tratamento adequado, é essencial diferenciar as lesões cervicais não cariosas de outras lesões dentárias. Os LCNC podem resultar de uma variedade de fatores físicos e químicos, embora as lesões cariosas sejam causadas por atividade bacteriana. Um diagnóstico preciso depende de uma avaliação clínica e radiográfica minuciosa, bem como de uma análise cuidadosa da história do paciente (Ruiz et al., 2023).

Durante o exame clínico, a motivação da consulta e a avaliação são extremamente relevantes. As razões para consulta podem ser diversas: funcionais, estéticas ou simplesmente controle. Durante a consulta, é essencial que a anamnese seja rigorosa e detalhada, a fim de garantir um diagnóstico preciso. Além da história médica, é necessário realizar um exame clínico oral minucioso para avaliar a oclusão, sinais de parafunção, entre outros aspectos. É preciso ter em mente que, com o resultado do diagnóstico, será proposto ao paciente, com certeza, a mudança de alguns dos seus hábitos, o que requer um envolvimento e compreensão perfeitos (Ledan, 2017).

O planeamento e a gestão eficazes do tratamento requerem um diagnóstico preciso destas lesões. Para avaliar as LCNC, foram desenvolvidos vários métodos de diagnóstico, cada um com as suas próprias vantagens e desvantagens. Segundo os pesquisadores, um dos principais métodos de diagnóstico do LCNC é o exame visual, que envolve a avaliação do aspecto, da localização e do tamanho da lesão. A identificação rápida do LCNC é possível através do exame visual, que é um método barato e não invasivo. No entanto, tem limitações em termos da sua capacidade para detectar lesões precoces e determinar com precisão a profundidade da lesão. Os autores referem que outros métodos de diagnóstico, como o exame tátil, o exame radiográfico e a tomografia de coerência óptica (OCT), complementam o exame visual, fornecendo informações adicionais sobre a lesão. O exame tátil com uma sonda, permite distinguir os tecidos duros dos tecidos moles, avaliando a textura e a dureza da superfície das lesões (Ruiz et al., 2023).

As radiografias interproximais e periapicais são utilizadas para avaliar a profundidade da lesão e o envolvimento das estruturas subjacentes. A OCT é uma técnica de imagiologia não invasiva que fornece imagens transversais de alta resolução da estrutura dentária,

facilitando o diagnóstico e o acompanhamento da LCNC. Quando combinados, estes métodos de diagnóstico aumentam a precisão e a fiabilidade do diagnóstico de LCNC, permitindo aos dentistas desenvolver planos de tratamento adequados e prevenir a progressão da doença (Silva et al. 2023).

Segundo Solino et al. (2018) as LCNC apresentam-se clinicamente de diferentes formas: alguns têm bordos mais pronunciados e são em forma de cunha ou V, outros têm bordos mais suaves e são arredondados ou em forma de U, e o terceiro tipo, denominado tipo misto, caracteriza-se por bordos definidos e um fundo arredondado. Os autores postularam que a lesão seria geralmente em forma de cunha e que o seu tamanho estaria diretamente relacionado com a magnitude e a frequência das forças não axiais. Outros tamanhos seriam causados por uma combinação de fatores locais, como a abrasão e a corrosão. Por outro lado, acredita que a forma das lesões varia de acordo com a técnica de escovagem dentária: lesões em forma de cunha são causadas pela escovação horizontal e lesões com ângulos mais suaves são causadas pela escovagem vertical. Outros autores sugerem que essas apresentações distintas se devem ao fator predominante envolvido na sua formação: as lesões em forma de cunha estariam associadas a fatores abrasivos e as lesões em forma de U, à biocorrosão. Para distinguir os tipos de danos nas estruturas dentárias de uma forma mais didática, Grippo propôs dividir os diferentes tipos de desgaste das estruturas dentárias, como se mostra na tabela 1 (Solino et al., 2018).

Atrição	Desgaste resultante do contacto dente a dente devido a hábitos normais de mastigação e/ou parafuncionais. É mais comum nos bordos incisais dos dentes anteriores e nas faces oclusais dos dentes posteriores. Este tipo de desgaste também pode aparecer nas superfícies interproximais, como resultado da fricção entre um dente e outro quando estão em uso.
Abrasão	Desgaste patológico da estrutura dentária resultante de processos abrasivos, como a escovagem dos dentes. Hábitos como roer as unhas e fumar cachimbo podem contribuir para este tipo de desgaste.
Erosão	Perda de estrutura dentária devido à dissolução ácida, seja de origem intrínseca (refluxo, bulimia) e/ou extrínseca (consumo de alimentos

	ácidos). Foi sugerido que o termo corrosão seria mais apropriado para se referir a ações químicas que resultam na perda de estrutura dentária
Abfração	Perda patológica da estrutura dentária causada por cargas biomecânicas que fazem com que o dente se dobre e, subsequentemente, perca tecido.

Tabela 1 : Diferentes tipos de desgaste dentário (adaptada de *SOARES, GRIPPO, 2017*)

Para fazer o melhor diagnóstico destas lesões cervicais não cariosas, é muito importante um exame clínico. O motivo da consulta inicial e a anamnese do paciente devem ser rigorosamente tidos em consideração (Ledan, 2017).

Os doentes com lesões cervicais não cariosas têm geralmente três motivos de consulta :

- Hipersensibilidade dentinária: uma das razões mais comuns para consultar um dentista para lesões de desgaste cervical é a hipersensibilidade dentária. O doente queixa-se de dor dentária devido à sensibilidade da dentina ao ambiente oral. É importante ter em conta a idade do doente, uma vez que a hipersensibilidade dentinária se manifesta principalmente entre os 25 e os 30 anos (Ledan, 2017).
- Estética: Os pacientes queixam-se do aspecto estético dos seus dentes. De facto, a perda ou o adelgaçamento do esmalte provoca uma coloração amarela mais ou menos pronunciada do dente. Esta alteração de cor não está relacionada com a sensibilidade dentária (Ledan, 2017).
- Consulta de controlo: O doente não apresenta queixas e pretende apenas ser examinado. As lesões de desgaste aumentam geralmente com a idade do paciente. No entanto, é prática comum controlá-las sistematicamente, até por outra razão: controlar o desgaste fisiológico e proteger a integridade do dente (Ledan, 2017).

A história clínica é essencial para compreender os possíveis fatores etiológicos das lesões cervicais não cariosas. Deve incluir uma avaliação detalhada dos sintomas, dos hábitos alimentares e de higiene oral do paciente, bem como dos hábitos parafuncionais, como o bruxismo, que é frequentemente exacerbado pelo stress. Devem também ser considerados

os distúrbios gastrointestinais, como o refluxo gastro-esofágico (RGE) que podem contribuir para a erosão dentária (Barbosa et al., 2009).

O exame clínico inclui a inspeção visual e tátil dos dentes para detectar lesões, identificar a sua localização e caracterizar a sua forma. A utilização de uma sonda dentária é crucial para avaliar a textura e a dureza das lesões, permitindo distinguir os diferentes tipos de lesões cervicais não cariosas. Os métodos avançados de imagiologia, como a OCT, fornece imagens detalhadas em corte transversal das estruturas dentárias, enriquecendo o diagnóstico (Ruiz et al., 2023).

O exame clínico deve incluir a história clínica, as doenças susceptíveis de provocar LCNC, como a asma, oRGE, os distúrbios alimentares, a utilização de medicamentos (anti-histamínicos, anti parkinsónicos, etc.) ou a secura da boca, bem como o eventual tratamento de radioterapia. A história social também é importante, pelo que a entrevista deve incluir perguntas sobre o estilo de vida (desporto, profissão), hábitos alimentares, técnicas e produtos de higiene oral (Morozova et al., 2016).

Uma história completa deve ser acompanhada de um exame clínico extraoral e intraoral rigoroso. O olhar apurado do Médico-Dentista é a principal ferramenta, juntamente com bons conhecimentos e uma análise minuciosa do contexto médico para realizar um exame clínico preciso. Este exame clínico permitirá estabelecer um diagnóstico e adequar o tratamento do paciente (Ledan, 2017).

Um exame extraoral é também muito importante no diagnóstico clínico, deve ser realizado antes do exame intraoral, este exame consiste na palpação dos músculos, da articulação temporomandibular (ATM), tecidos faciais e glândulas parótidas (Morozova et al., 2016).

Estes métodos de diagnóstico, combinados com uma história detalhada, facilitam o diagnóstico preciso de lesões cervicais não cariosas, o que é crucial para planear o tratamento adequado e prevenir a progressão da doença (Silva et al., 2023).

Assim, os avanços no diagnóstico das lesões cervicais não cariosas são essenciais para a identificação precoce e o tratamento adequado. Os profissionais de saúde atualmente

podem visualizar essas lesões com maior precisão e diagnosticá-las de forma mais eficaz usando tecnologias modernas, como tomografia computadorizada e imagens digitais, que oferecem uma técnica promissora de diagnosticar essas lesões, fazendo com que os pacientes recebam diagnósticos precoces e melhorias na saúde oral (Ruiz et al., 2023).

2.2 Diagnóstico diferencial

O diagnóstico diferencial das lesões cervicais não cariosas em medicina dentária é essencial para um tratamento clínico adequado. Vários autores contribuíram para este campo, incluindo Heymann et al (1997) e Grippo (1991), que enfatizaram a importância de distinguir as lesões cervicais não cariosas das lesões cariosas para uma gestão eficaz. Estas lesões podem ser causadas por vários fatores, tais como abrasão, erosão, abfração, corrosão e atrição. O reconhecimento das características distintas de cada tipo de lesão, juntamente com uma avaliação cuidadosa da história médica e dentária do paciente, é crucial para fazer um diagnóstico preciso. A colaboração entre o médico dentista e outros profissionais de saúde pode também ser necessária para uma abordagem multidisciplinar no tratamento destas lesões. O diagnóstico diferencial deve ser detalhado, para que não se realize apenas a restauração das lesões, mas também a eliminação do fator etiológico (Teixeira, 2013).

Ao nível cervical, distinguirmos duas categorias de lesões :

- As lesões cervicais por desgaste
- As lesões cariosas

As lesões cariosas são descobertas durante um exame clínico intra oral, podem ser encontradas em diferentes estágios evolutivos, desde “white spot” (é o estágio anterior à cavitação no desenvolvimento da cárie dentária é chamado de lesão de mancha branca, caracteriza-se por áreas de desmineralização sub-superficiais formadas sob uma superfície de esmalte intacta) até destruição do esmalte ou da dentina nos casos mais avançados. As lesões podem ser localizadas supra-gengival ou sub-gengival, atingindo a parte coronária, mas também a raiz do dente (Gevrey, 2019).

Existem dois tipos de cáries :

- As cáries ativas que se caracterizam por :
 - cor amarelada ou castanhada
 - possível sintomatologia
 - cavidade rugosa e mole
 - bordos irregulares
 - presença de placa dentária

- As cáries inativas que se caracterizam por :
 - cor castanha escura, preta
 - presença de dentina de reação
 - sondagem lisa e dura
 - rare sintomatologia
 - ausência de placa dentária

Desta forma, as LCNC diferenciam-se das lesões cariosas principalmente porque não há interferência bacteriana no processo de desmineralização dos tecidos dentários. Adicionalmente, as feridas de desgaste são distintas por sua aparência lisa, dura, macia e ausência de placa dentária. A capacidade de reconhecer uma lesão de desgaste e uma lesão de cárie torna possível que o Médico-Dentista forneça o tratamento adequado para o paciente (Ledan, 2017).

3. Gestão e tratamento

3.1 Abordagem terapêutica

O tratamento das LCNC suscita uma variedade de abordagens entre os médicos dentistas, devido à falta de evidência clínica robusta sobre a evolução e o prognóstico destas lesões com ou sem intervenção. É essencial adaptar as estratégias de tratamento às necessidades específicas dos pacientes, tendo em conta fatores como a gravidade da lesão e as condições médicas subjacentes, para obter resultados eficazes. As intervenções

preventivas podem incluir recomendações sobre hábitos de vida, técnicas de higiene oral e a utilização de aparelhos de proteção nocturna para os doentes que sofrem de fechamento dos dentes ou bruxismo. As opções de tratamento incluem a monitorização da evolução das lesões, ajustes oclusais, goteiras oclusais, técnicas para aliviar a hipersensibilidade, colocação de restaurações e cirurgia de recobrimento radicular combinada com restaurações. Cada decisão de tratamento deve ser apoiada por uma avaliação cuidadosa do caso e pela melhor prática baseada em evidências disponíveis (Nascimento et al., 2016).

Segundo Barbosa et al. (2009), o primeiro passo é eliminar os fatores causais e, em seguida, avaliar aspectos específicos como a profundidade da lesão e a presença de sintomas dolorosos para decidir se é necessária uma intervenção restauradora. Se for necessária uma restauração, existe uma variedade de materiais disponíveis no mercado, cada um com as suas vantagens e desvantagens.

Uma vez que as lesões cervicais não cáries são frequentemente livres de cáries, os médicos dentistas encontram-se frequentemente numa situação complicada quando se trata da necessidade de restaurar estas lesões. Por exemplo, um primeiro molar superior pode apresentar um corte profundo em forma de V, que se estende até à dentina secundária e chega mesmo a atingir a área onde se encontrava a polpa. Nestes casos, a restauração é necessária, pois estas lesões comprometem a estrutura dentária e podem favorecer a formação de placa bacteriana, aumentando o risco de cárie. No entanto, na ausência de ensaios clínicos ou revisões sistemáticas sobre quando e como tratar estas lesões, os profissionais baseiam-se frequentemente em recomendações como adiar a intervenção restauradora o mais possível, favorecendo abordagens preventivas sempre que possível. As decisões de restauração são geralmente tomadas tendo em conta o impacto na qualidade de vida do doente, bem como a presença de sensibilidade, problemas estéticos ou dificuldades alimentares. Por exemplo, uma LCNC profunda pode exigir uma restauração por razões estéticas e para evitar a fratura do dente. No entanto, em alguns casos, as decisões de tratamento podem ser complexas, particularmente quando existe uma erosão-abrasão extensa envolvendo vários dentes e afetando a estrutura radicular. Em caso de fratura de um dente, as opções de tratamento podem incluir a restauração do dente, a extração seguida de substituição por um implante, ou mesmo a extração de dentes

adjacentes com danos extensos, com substituição por vários implantes (Goodacre et al., 2023).

O tratamento das lesões cervicais não cariosas (LCNC) é determinado após uma história clínica cuidadosa e um exame físico minucioso, permitindo aos profissionais efetuar um diagnóstico preciso, que pode variar em função da etiologia específica de cada paciente. As opções de tratamento vão desde conselhos sobre o estilo de vida, higiene oral e gestão da ansiedade, passando por aconselhamento psicológico, até ajustes oclusais ou tratamentos de restauração. A restauração das LCNC é recomendada nos seguintes casos: quando a lesão está ativa e ameaça a integridade do dente ou corre o risco de atingir a polpa, quando a lesão afeta a estética dentária ou quando os dentes apresentam hipersensibilidade dentinária persistente apesar da utilização de agentes dessensibilizantes (Viana et al., 2023).

Antes de iniciar o tratamento restaurador, é importante controlar os fatores etiológicos através de terapias preventivas. A terapia preventiva é dividida em uma estratégia de prevenção coletiva e individual. A prevenção é definida por “qualquer medida que permita reduzir a probabilidade de aparecimento de um estado ou doença, ou interromper ou retardar sua progressão”. Assim, a prevenção primária ou coletiva é uma questão de saúde pública, com o objetivo de educar a população com campanhas coletivas de informação, rastreios e a modificação de alguns produtos que entram em contato com os dentes (alimentos, produtos de higiene oral e medicamentos) (Ledan, 2017).

Aqui estão vários exemplos (Morozova et al., 2016):

- Adicionar fluoretos e/ou xilitol em certas bebidas, pastas de dente e elixir orais para remineralizar e fortalecer o esmalte. O xilitol também melhora a capacidade tampão da saliva, elevando o pH na cavidade oral e, assim, favorecendo o processo de remineralização.
- Modificação da embalagem, como a inclusão de uma palhinha, para reduzir o contato dos produtos com os dentes, ou a adição de símbolos nas embalagens para identificar os produtos com baixo risco.

- Alteração da apresentação de certos medicamentos ou vitaminas, substituindo as formas efervescentes por comprimidos ou cápsulas .

A prevenção secundária ou individual é uma responsabilidade fundamental do dentista. Seu objetivo é educar o paciente sobre os efeitos prejudiciais de certos hábitos que podem afetar negativamente os dentes, visando conscientizá-lo da necessidade de mudar esses comportamentos. A estratégia preventiva inclui não apenas aconselhamento ao paciente, mas também a implementação de medidas profiláticas (Gevrey et al., 2019).

Segundo Gevrey et al., 2019, as orientações e medidas profiláticas básicas incluem:

- Utilizar uma escova de dentes com cerdas macias;
- Evitar aplicar muita pressão durante a escovagem;
- Seguir a técnica de escovagem modificada de Bass;
- Usar pasta de dente e elixir com flúor;
- Utilizar vernizes fluoretados

Os tratamentos conservadores para LCNC focam na preservação do dente e na redução da sensibilidade. Utilizam-se materiais adesivos, como resinas compostas, para repor o tecido dentário perdido, e agentes dessensibilizantes são aplicados para aliviar a sensibilidade ao obstruir os túbulos dentinários expostos. Apesar dos progressos no diagnóstico e tratamento, a OCT enfrenta desafios, como o custo elevado, o que limita sua adoção em práticas odontológicas regulares. O alto preço e a necessidade de treinamento específico para a interpretação das imagens também fazem da OCT uma ferramenta pouco acessível para muitos dentistas. Conforme indicado por estudos, muitos dentistas ainda preferem tratamentos mais tradicionais e econômicos. A restauração com resina composta é frequentemente escolhida devido à sua eficiência, simplicidade de aplicação e bons resultados estéticos. As resinas compostas oferecem forte aderência à estrutura dentária restante e apresentam uma ampla gama de cores e transparências, adequadas às características dentárias individuais dos pacientes. Ainda que existam técnicas e materiais mais modernos, a decisão pelo tratamento geralmente considera a eficácia, o custo, a acessibilidade e o conforto do paciente (Ruiz et al., 2023).

Após decidir restaurar uma LCNC, torna-se crucial selecionar o tipo de material restaurador apropriado. Essas lesões podem ser adequadamente tratadas por meio de uma abordagem adesiva, utilizando os seguintes materiais: resinas compostas micro/nanoparticuladas ou híbridas, uma combinação de resina flow e resina microparticulada, apenas resina flow, ionómero de vidro modificado por resina (IVMR), ou uma restauração indireta utilizando porcelana ou resina composta (Sousa, 2014).

Quanto ao tratamento restaurador, o uso de cimento de ionómero de vidro modificado por resina (IVMR) tem demonstrado resultados favoráveis em termos de retenção, apesar de apresentar uma superfície mais rugosa em comparação com as resinas compostas. Esse material não apenas se liga quimicamente à estrutura dentária, mas também possui um coeficiente de expansão térmica semelhante ao dente e um módulo de elasticidade que compensa os desgastes causados pelas forças de tração na região cervical.(Viana et al., 2023)

Uma revisão sistemática e meta-análise conduzida por alguns pesquisadores visou comparar o desempenho clínico e a durabilidade de cimentos de ionómero de vidro (tanto convencionais quanto modificados por resina) e resinas compostas em tratamentos de LCNC. O estudo analisou diversos aspectos, incluindo retenção, descoloração e adaptação marginais, ocorrência de cárie secundária, cor, conformação anatômica e textura superficial, ao longo de períodos de 12, 24 e 36 meses. Observou-se que as diferenças significativas entre os materiais estavam restritas ao parâmetro de retenção das restaurações, com os cimentos de ionômero de vidro mostrando taxas de retenção superiores às das resinas compostas. Com isso, a pesquisa concluiu que a retenção é o fator mais importante na escolha de materiais para restaurar LCNC, indicando que os cimentos de ionômero de vidro podem ser mais adequados para essas lesões (Viana et al., 2023).

As resinas compostas, apesar dos efeitos biológicos relativos à liberação de monómeros, apresentam algumas vantagens, como a rápida polimerização, a facilidade de manuseio e reparação e as boas propriedades mecânicas e estéticas. Associadas aos novos adesivos universais, cuja sua composição permite a formação de ligações químicas, sendo, portanto, menos suscetíveis à degradação hidrolítica, são consideradas uma ótima opção de tratamento (Gonçalves et al., 2021).

Durante a consulta anual, deve ser verificada a estabilidade das restaurações. A deterioração marginal manifesta-se frequentemente por descolorações e ligeiras falhas que aparecem com o tempo. A duração deste tipo de restaurações pode ser prolongada através de um novo polimento dos bordos. A influência dos factores do paciente no desempenho clínico destas restaurações não deve ser subestimada. Deve-se ter o cuidado de monitorizar constantemente a etiologia da LCNC, de modo a evitar a recorrência destas lesões (Peumans, 2019).

- **Tratamento das lesões de abrasão :**

Como forma de prevenir o desenvolvimento e a progressão das lesões, é importante orientar os pacientes com as seguintes recomendações (Sousa, 2014):

- ⇒ Instruir sobre técnicas adequadas de higiene oral para prevenir a recessão gengival causada pela acumulação de biofilme bacteriano.
- ⇒ Aconselhar a limitar o uso excessivo de dentífrico e evitar reaplicá-lo várias vezes durante a escovagem.
- ⇒ Sugerir o uso de escovas com cerdas macias e recomendar que não se escove os dentes com excesso de pressão ou por tempo prolongado.
- ⇒ Desaconselhar o uso indevido de palitos e o hábito de morder objetos como canetas e presilhas de cabelo.
- ⇒ Alertar sobre os perigos dos piercings intra-orais e recomendar contra a sua utilização

O tratamento da hipersensibilidade dentinária pode ser realizado por meio das seguintes abordagens (Viana et al., 2023):

- ⇒ A utilização de um agente dessensibilizante pode ser benéfica.
- ⇒ Para hipersensibilidade de leve a moderada, é aconselhável o uso de pastas dentífricas específicas para dentes sensíveis, que contêm nitrato de potássio ou estrôncio, e a aplicação de flúor tópico em ambiente clínico.

⇒ Em situações de hipersensibilidade mais intensa ou prolongada, pode-se considerar o uso de materiais restauradores, como cimento de ionómero de vidro modificado por resina ou resina composta. Esses materiais são recomendados quando há tecido suficiente para a restauração sem alterar o contorno original do dente, e podem incluir procedimentos como recobrimentos radiculares ou tratamentos endodônticos.

- **Tratamento das lesões de erosão :**

Quando uma erosão causada por fatores externos é diagnosticada, é essencial determinar sua causa para educar os pacientes sobre sua origem e promover mudanças nos hábitos. Para erosões menores, o ideal é evitar intervenções restauradoras e optar pela aplicação de fluoretos. No entanto, em casos de erosões mais severas ou quando há comprometimento estético significativo, recomenda-se a restauração utilizando materiais adesivos, como cimento de ionómero de vidro, resina composta ou uma combinação de ambos. Quando a perda de substância dentária é causada por fontes endógenas, como refluxo gastroesofágico ou bulimia, pode ser difícil diferenciar as causas se o paciente não for cooperante. Em tais situações, é vital prescrever bochechos orais com soluções fluoretadas e desaconselhar vigorosamente a escovagem dos dentes logo após episódios de vômito ou consumo de bebidas ácidas. Isso porque a escovagem pode ser abrasiva para o esmalte que foi recentemente desmineralizado, piorando a condição dental (Fernandes et al., 2018).

- **Tratamento das lesões de abfração :**

Perante uma LCNC do tipo abfração com profundidade menor que 1 mm, a monitorização regular da lesão é suficiente. A restauração de lesões de abfração não apenas facilita a manutenção da higiene oral pelo paciente, mas também reduz a hipersensibilidade dentinária, melhora a estética e fortalece o dente. Além da restauração, várias estratégias foram propostas, incluindo ajustes oclusais, eliminação de hábitos parafuncionais e alterações nas técnicas de escovação. Os materiais mais recomendados atualmente incluem cimentos de ionómero de vidro modificados por resinas, compómeros, resinas compostas e suas combinações. De acordo com alguns autores, os cimentos de ionómero de vidro modificados por resinas devem ser a primeira opção de escolha, consistindo em

uma base de ionómero de vidro combinada com resina. Uma base de ionómero de vidro mais uma resina composta devem ser usados sempre que há comprometimento estético (Sousa, 2014).

A retenção é o fator mais importante nas restaurações de lesões cervicais não cariosas, especialmente nas de abfração, que mostram uma taxa maior de falhas em estudos clínicos. Isso ocorre porque as restaurações podem soltar-se frequentemente devido à deformação contínua da estrutura dentária, causada por hábitos parafuncionais. Os adesivos dentários modernos são projetados para aderir ao esmalte e à dentina, utilizando técnicas de condicionamento ácido e lavagem ou autocondicionantes. A principal causa do fracasso dessas restaurações é a dificuldade em obter e manter um selamento eficaz entre a restauração e a margem do dente. Portanto, além da restauração, o tratamento deve incluir uma avaliação da oclusão e o tratamento de disfunções temporomandibulares com o uso de goteiras ou até ortodontia para ajustar a posição e os eixos dos dentes. A falha em considerar esses aspectos terapêuticos adicionais pode levar ao insucesso da restauração (Viana et al., 2023).

Devido às suas qualidades estéticas notáveis e resultados clínicos convincentes, as resinas compostas são frequentemente recomendadas para este tipo de lesões. O sucesso clínico destas restaurações depende em grande parte da escolha do material, particularmente do sistema adesivo utilizado (Mayou et al., 2018).

Sofan (2017), relata que a adesão dentária começou em 1955 com o trabalho de Buonocore sobre as vantagens do condicionamento ácido. Desde então, os adesivos dentários evoluíram de sistemas sem condicionamento para sistemas de condicionamento total e, depois, para sistemas de auto-condicionamento. Mais recentemente, foi introduzida uma nova família de adesivos para dentina, conhecidos como adesivos universais ou multi-modo.

Os adesivos universais são adesivos self-etch (SE) de um passo que também são recomendados pelos respectivos fabricantes como adesivos etch and rinese (ER) de dois passos quando o ácido fosfórico é utilizado para condicionar o esmalte e a dentina. Os clínicos também podem utilizar estes adesivos com a técnica de condicionamento seletivo do esmalte, em que apenas o esmalte é condicionado com ácido fosfórico. A principal

diferença entre os adesivos universais e os adesivos SE tradicionais de um passo é a presença de monómeros funcionais de fosfato e/ou carboxilato nos adesivos universais. Alguns destes monómeros funcionais são capazes de desencadear a ligação química ao cálcio na hidroxiapatite, favorecendo a adesão (Perdigão et al., 2020).

Com sua abordagem minimamente invasiva, as restaurações diretas de compósito são a opção preferencial para o tratamento de LCNC, utilizando o sistema adesivo adequado. Esse tipo de restauração proporciona um desempenho clínico eficaz a longo prazo, contanto que o sistema adesivo usado seja clinicamente comprovado. Para assegurar a durabilidade das restaurações, é crucial que o profissional demonstre um alto nível de habilidade e realize o procedimento com grande precisão (Peumans, 2019).

3.2 Monitorização e vigilância

As lesões cervicais não cáries em medicina dentária, frequentemente causadas por factores como a abrasão, a erosão e abfração, requerem uma atenção especial em termos de controlo e vigilância. A decisão de monitorizar as lesões cervicais não cáries em vez de intervir deve basear-se na idade do paciente e no impacto da lesão na vitalidade e função do dente. Como em todas as formas de desgaste dentário, é crucial considerar a idade do indivíduo e a taxa esperada de desgaste dentário. Em regra geral, o desgaste dentário fisiológico é um processo lento e gradual. Em pessoas mais velhas, o desgaste dentário pode ser considerado fisiológico se o dente em questão não estiver em risco de fratura ou exposição pulpar e se for expectável que dure toda a vida do paciente sem necessidade de cirurgia (Goodacre et al., 2023).

No entanto, se o desgaste dentário for suscetível de comprometer o prognóstico a longo prazo do dente, pode ser necessária uma intervenção cirúrgica. Nos casos em que as lesões de abfração são indolores e não afectam a estética, os pacientes geralmente não se queixam. Nestas situações, bem como nos casos em que as lesões não têm consequências clínicas graves e/ou são pouco profundas (menos de 1 mm), recomenda-se o acompanhamento da evolução destas lesões a intervalos regulares sem intervenção terapêutica. A atividade da lesão pode ser avaliada a cada 6 a 12 meses e durante as visitas regulares de higiene dentária (Nascimento et al., 2016).

A pesquisa sobre a eficácia a longo prazo de tratamentos clínicos para LCNC tem sido fundamental para o progresso da medicina dentária restauradora nos últimos dez anos. Peumans (2014) observou que a longevidade e o êxito das restaurações em LCNC são largamente influenciados por uma abordagem clínica meticulosa e pela escolha de materiais de restauração de alta qualidade, com destaque para as resinas compostas. Essas resinas têm se mostrado eficazes, mantendo altos índices de sucesso por até cinco anos após sua aplicação. Além disso, o uso de adesivos de última geração e o aprimoramento das técnicas de restauração são vitais para melhorar os resultados a longo prazo, diminuindo a ocorrência de problemas como cárie secundária ou delaminação das restaurações. Contudo, a sensibilidade dentária recorrente e a descoloração marginal ainda representam desafios significativos (Peumans, 2019).

Alguns autores salientaram que os adesivos avançados e as técnicas de restauração melhoradas contribuem para uma melhoria significativa dos resultados a longo prazo, reduzindo a ocorrência de problemas como cáries secundárias ou descolamento das restaurações. No entanto, sublinharam que a sensibilidade dentária recorrente e a descoloração marginal continuam a ser desafios. Discussões recentes têm dado grande ênfase à prevenção. Teixeira (2020) salientou a importância da utilização de agentes dessensibilizantes imediatamente após os procedimentos restauradores, uma vez que estes demonstraram reduzir a sensibilidade dentária a longo prazo. No que diz respeito ao bruxismo, um fator agravante da LCNC, foi demonstrada que as goteiras não só protegem contra o desgaste adicional, como também reduzem a sensibilidade dentária ao longo do tempo (Teixeira, 2013).

No entanto, a literatura ainda não apresenta um consenso sobre a eficácia dessas intervenções. Ledan (2017) aponta para uma significativa taxa de falhas a longo prazo, muitas vezes devido à escolha inadequada de materiais ou a falhas técnicas, destacando a necessidade de educação contínua para os profissionais e avanços no desenvolvimento de novos materiais e métodos de tratamento. Portanto, o êxito a longo prazo das intervenções para LCNC depende da sinergia entre avanços técnicos e materiais, além de um comprometimento com a prevenção e o manuseamento adequado das condições associadas, reforçando a necessidade de um diagnóstico preciso e de um plano de tratamento adaptado a cada caso (Ledan, 2017).

Segundo Nascimento (2016), as possibilidades terapêuticas incluem a monitorização das lesões, procedimentos não invasivos, como aplicação de flúor, adesivos, dessensibilizantes e vernizes fluoretados para reduzir a hipersensibilidade; e procedimentos mais complexos, como abordagens restauradoras e periodontais, em que as lesões são restauradas e posteriormente recobertas por meio de cirurgias regenerativas. Segundo esses autores, não há evidências científicas que suportem os efeitos do ajuste oclusal na progressão de lesões cervicais não cariosas. Qualquer que seja o tratamento escolhido, a abordagem terapêutica deve ser coerente com o diagnóstico proposto pelo médico dentista e com as necessidades e desejos dos pacientes (Nascimento et al., 2016).

A literatura salientou a importância do envolvimento do doente no cumprimento das diretrizes pós-operatórias, tais como uma boa higiene oral e a gestão dos factores de risco, para garantir a durabilidade das restaurações. Da mesma forma, Peumans e colegas (2019) destacaram a necessidade de uma abordagem holística, incluindo educação e prevenção do paciente, com estratégias educacionais direcionadas para reduzir o risco e promover resultados duráveis. No entanto, os desafios permanecem, como foi observada um aumento nas taxas de falha após 10 anos, destacando a necessidade de inovação contínua em materiais e monitorização regular para manter a saúde oral (Peumans, 2019).

Em suma, embora os resultados a longo prazo das intervenções clínicas em lesões cervicais não cariosas (LCNC) sejam geralmente positivos, a sua sustentabilidade depende essencialmente da implementação de técnicas clínicas adequadas, do uso de materiais de qualidade, do acompanhamento cuidadoso e da cooperação do paciente. O cumprimento de um regime preventivo e a realização de consultas regulares são fundamentais para garantir a durabilidade dos resultados clínicos (Ruiz, 2023) .

4. Caso clínico e discussão

4.1 Apresentação do caso clínico

Para a escolha do caso clínico, foram identificados os seguintes critérios de inclusão e exclusão:

Os critérios de inclusão foram: um indivíduo com o diagnóstico de pelo menos três lesões cervicais anteriores, cariosas ou não cariosas.

Foram excluídos do estudo: indivíduos que, devido a problemas de saúde geral não apresentam condição física e/ou psicológicas para de forma voluntária dar conhecimento informado para participar neste estudo, bem como todos aqueles que recusaram participar, mesmo após elucidação por parte da investigadora; pacientes com gengivite, dentes com mobilidade de grau 2 ou 3.

Identificação do paciente : paciente de sexo masculino, 57 anos.

História médica : paciente com doença cardíaca isquêmica com angina, já teve um enfarte agudo do miocárdio em 2014, e tem sopro cardíaco, sofre também falta de ar depois de esforços físicos e hipertrofia prostática benigna. Toma medicamentos anticoagulantes, hipertensores e tranquilizantes Lexotan 3mg, Tromalyt 150mg, Clopidrogel 75mg, Lisinopril 5mg.

História dentária: má higiene oral, sem visitas regulares ao dentista, história de extrações. Num inquérito, o paciente relata que escova os dentes 2 vezes por dia com pressão exercida de 7 em 10, com escova de cerdas médias.

História psicossocia : paciente fumador (5 a 10 cigarros por dia), bebe álcool desde os 20 anos, não declara o consumo de drogas.

Motivo da consulta : reabilitação protética por questões estéticas e funcionais.

Exame endobucal : dentes com lesões de abrasão e atrição podendo ser causadas por sobrecarga nos dentes anteriores, reabsorção óssea, saliva viscosa, mobilidade dentária no 23, 11, 41. Foi observada lesões cervicais nos dentes: 45, 44, 43, 42, 41, 31, 32, 33, 34, 35 que serão restauradas no âmbito do caso clínico.

Exame exobucal: lábios finos sem alterações

Primeira consulta: realizado o exame clínico, o paciente apresentava várias lesões cervicais nos quadrantes superiores e inferiores. Observou-se também uma mobilidade severa no dente 21 e 24. Foi realizado um tratamento periodontal básico, destaratarização, e feita a avaliação periodontal que revelou que o paciente apresentava uma periodontite

crónica generalizada grave (Figura 5). Foram programadas as consultas para extrair os dentes perdidos e raspagens radiculares.

O paciente foi solicitado a dar o seu consentimento informado para autorização a recolha de fotografias e publicação deste caso clínico. (Anexos) (Figuras 6)

Posteriormente, foram extraídos os dentes 21 e 24 e realizadas as raspagens radiculares bimaxilares.

As restaurações dos dentes superiores (12, 22 e 23) foram realizadas por outro aluno da clínica. (figura 7)

Segunda consulta: o paciente preencheu um questionário detalhado sobre os seus hábitos alimentares, medicação e outros fatores suscetíveis de determinar a causa destas lesões cervicais não cariosas. O relatório deste questionário será pormenorizado na discussão.

Foram realizadas fotografias intraorais do estado inicial do caso clínico (figura 6a, 6b, 6c e 7). Foi realizado o isolamento absoluto do campo operatório com dique de borracha, grampos e com fio dentário sobre cada dente para efetuar retratação gengival (figura 8a, 8b, 8c), no entanto, não foi possível de isolar todos os dentes ao mesmo tempo e foi necessário trocar de dente e repetir todo o processo.

Em primeiro lugar foi feita a seleção da cor com bolas de compósito de cores diferentes polimerizadas e com a estrutura ainda hidratada. Foi selecionada a cor A4 da escala VITA (figura 9). Os dentes foram preparados com uma broca esférica montada em turbina, e realizado o bisel com uma broca troncocónica. (figura 10a, 10b). Depois foi efetuado o condicionamento seletivo do esmalte com ácido ortofosfórico 37% durante 30 segundos no esmalte de todos os dentes, lavagem com água e secagem com ar (figura 11a, 11b, 11c). Em seguida, foi aplicado o sistema adesivo *Universal, Futurabond-U (VOCO)*, foi feito leve jato de ar para remover os excessos e fotopolimerizou-se durante 20 segundos (figura 12a, 12b). Iniciou-se a restauração segundo a técnica incremental (com camadas de 2 mm) com o compósito *Ceram X Spectra® ST (Dentsply)* cor A4. Entre camadas fotopolimerizou-se 20 segundos, sendo que na última camada foi fotopolimerizada durante 40 segundos (figura 13). Foi aplicado gel de glicerina (vai isolar do oxigénio que inibe fotopolimerização) e fotopolimerização 40 segundos cada face dos dentes (figura 14).

Finalmente, o isolamento absoluto foi removido e foi realizado o protocolo de acabamento com broca troncocónica diamantada de grão fino, discos abrasivos, e lixas abrasivas nas zonas interproximais e posteriormente o polimento com taças de borracha a baixa velocidade, com refrigeração. No final foi ainda feito um polimento adicional com pasta abrasiva e discos de feltro. (figura 15)

Por fim, foram realizadas as fotografias finais do caso clínico, o resultado estético e as expectativas do paciente foram atingidos, tendo realizado a fotografia de sorriso final. (figura 16, 17)

Foi realizada uma consulta de controlo e o paciente foi encaminhado para prótese para dar seguimento à sua reabilitação oral.

4.2 Discussão

O paciente respondeu a um questionário detalhado sobre os seus hábitos alimentares e pessoais, para tentar perceber a origem destas lesões cervicais não cariosas através da análise das respostas obtidas.

Analisando mais detalhadamente o caso do nosso paciente, e relativamente aos seus hábitos de higiene oral, este referiu escovar os dentes 2 vezes por dia, durante 1 a 2 minutos, com uma escova de cerdas médias, fazendo movimentos circulares e verticais. No entanto, refere exercer uma pressão de 7 sobre uma escala de 10, o que poderá eventualmente provocar lesões de abrasão.

Relativamente aos hábitos alimentares, nenhum alimento ou bebida foi considerado suscetível de provocar estas lesões. Relativamente aos hábitos de consumo de álcool e drogas, o doente referiu que consome álcool desde os 20 anos de idade, mas não especificou a frequência de consumo, o que nos poderia ter ajudado a compreender a origem destas lesões. Quanto ao consumo de drogas, o doente referiu apenas o consumo de tabaco, o que mais uma vez não nos ajuda a encontrar a origem destas lesões.

Relativamente à qualidade de vida, o doente referiu que “sempre” teve dificuldade em mastigar os alimentos e em pronunciar algumas palavras; que o seu paladar estava alterado, que tinha problemas digestivos, dificuldade em falar, em lavar os dentes, evitava certos alimentos e evitava sorrir, tudo devido a problemas dentários, nomeadamente falta

de dentes posteriores. Também referiu dores de cabeça ocasionais. Além disso, o doente disse que apertava os dentes quando acordava, mas não sabia o que tinha acontecido durante a noite. Usa regularmente palitos de dentes e não indicou que vomita regularmente ou sofre de refluxo gástrico.

Após uma cuidada avaliação visual e tátil, avaliando o aspecto das lesões, as más posições dentárias, a falta de dentes e os movimentos excursivos do paciente e uma análise detalhada do questionário as lesões parecem ser principalmente de abfração. A pressão excessiva durante a escovagem pode ser uma causa coadjuvante de abrasão. O consumo de bebidas alcoólicas não foi esclarecedor e a higiene oral apresentada não corresponde à suposta higiene do paciente, segundo as suas respostas.

Além disso, é importante ter em conta o facto de o paciente poder não ter respondido correta e honestamente às questões colocadas, nomeadamente no que diz respeito aos hábitos de consumo de álcool e drogas.

Assim, podemos considerar que as lesões deste paciente são de etiologia multifatorial.

As LCNC representam um desafio clínico significativo devido à sua etiologia multifatorial. Estas lesões são influenciadas principalmente por fatores erosivos, abrasivos e oclusais, cada um contribuindo em diferentes graus, dependendo dos hábitos individuais e das condições orais específicas. A erosão é frequentemente exacerbada por dietas ricas em ácidos, enquanto a abrasão é principalmente o resultado de técnicas de escovagem inadequadas e da utilização de pastas dentífricas abrasivas. As forças oclusais inadequadas, como as observadas no bruxismo, podem levar a lesões abfração, em que a carga mecânica repetida causa microfracturas ao nível cervical dos dentes. A compreensão destes fatores é essencial para a prevenção e gestão personalizada das LCNC (Amaral et al., 2014; Soares, Grippo, 2017).

Um diagnóstico preciso da LCNC é imperativo e baseia-se numa avaliação exaustiva dos hábitos de vida, práticas de escovagem e distúrbios gastrointestinais que possam contribuir para a erosão dentária. O diagnóstico deve ser suficientemente pormenorizado para distinguir entre os diferentes tipos de LCNC e para adaptar as intervenções terapêuticas às necessidades específicas do doente. Esta abordagem minimiza o risco de recorrência e otimiza a eficácia do tratamento. A identificação exata dos fatores

etiológicos permite aos profissionais direcionar as intervenções preventivas e restauradoras de forma mais eficaz (Barbosa, 2009; Fraga et al., 2021).

A escolha dos materiais de restauração para as LCNC é também um passo crucial e deve ter em conta a durabilidade, a biocompatibilidade e as propriedades estéticas. Os cimentos de ionómero de vidro modificados por resina são frequentemente preferidos devido à sua adesão superior e capacidade de libertar flúor, o que ajuda a prevenir a recorrência de LCNC. Além disso, os avanços na tecnologia dos sistemas adesivos melhoraram a retenção das restaurações em ambientes orais desafiantes, muitas vezes caracterizados pela presença acrescida de humidade ou forças oclusais dinâmicas (Sousa, 2014; Viana et al., 2023).

Devido às suas excelentes propriedades estéticas e desempenho clínico satisfatório, os compósitos são geralmente preferidos para o tratamento de lesões cervicais não cariosas (LCNC) em vez de cimentos de ionómero de vidro modificados por resina (IVMR), que são menos apreciados esteticamente. Para obter restaurações com contornos limpos e estéticos, recomenda-se uma técnica mínima de acabamento e polimento, para remover qualquer excesso de material, especialmente nos bordos. Assim, a durabilidade destas restaurações é otimizada para uma maior longevidade (Peumans, 2019).

A falta de dentes e a má oclusão são fatores determinantes que contribuem para o desenvolvimento de lesões de abração. Estes fatores aumentam as forças mecânicas inadequadas sobre os dentes, levando a microfraturas e à perda de substância dentária. O tratamento destes problemas subjacentes é essencial para prevenir a progressão das lesões e manter uma boa saúde oral (Fyles, 2013) (Lim et al., 2020).

Para além disso, a educação dos doentes desempenha um papel central na gestão das LCNC. De facto, ensinar os doentes sobre técnicas de escovagem adequadas, escolher pastas dentífricas de baixa abrasividade e reduzir o consumo de alimentos e bebidas ácidas pode reduzir significativamente a frequência e a gravidade das LCNC. Além disso, é crucial abordar aspetos como o stress e os hábitos parafuncionais, que podem agravar a condição da LCNC. As intervenções educativas devem ser adaptadas às necessidades específicas de cada paciente para maximizar a sua eficácia (Ramalho, 2015; Ruiz et al., 2023).

O acompanhamento regular é essencial para avaliar a estabilidade das restaurações e a eficácia das estratégias preventivas. Este acompanhamento permite que os tratamentos sejam ajustados ao longo do tempo em resposta a alterações na condição ou hábitos do paciente. Este processo contínuo é essencial para assegurar uma gestão ótima das LCNC e para prevenir a progressão destas lesões (Ledan, 2017; Silva et al., 2023).

A susceptibilidade e prevalência das lesões erosão, e das LCNC mais geralmente, são influenciadas por vários fatores; a dieta alimentar e estilo de vida com o consumo frequente de bebidas ácidas aumentam o risco de desenvolver erosão nas superfícies dentárias. Também fatores psicológicos como stress e ansiedade podem levar ao aparecimento de hábitos parafuncionais como bruxismo, que é muito deletério para peças dentárias. Nos casos mais graves, o aparecimento de sintomatologia pode levar a hipersensibilidade dentária que ocorra quando estímulos térmicos, táteis, osmóticos ou químicos atingem a dentina afectada. Além disso, nos casos mais avançados, há considerações estéticas a ter em conta. É, portanto, essencial estabelecer um diagnóstico rigoroso e um plano de tratamento personalizado para evitar a progressão da LCNC e eliminar a sintomatologia (Ruiz et al., 2023).

Optou-se por fazer no paciente deste caso clínico as restaurações com resina composta, uma vez que é um material restaurador definitivo, duradouro, com elevada capacidade de polimento e estético. Foi utilizado um sistema adesivo universal, com condicionamento seletivo de esmalte, por na literatura parecer ser o sistema adesivo mais indicado para a melhor adesão simultânea ao esmalte e à dentina. Ao paciente foram dadas as instruções de higiene e técnicas de escovagem. Foram também dados conselhos em relação aos hábitos tabágicos, alcoólicos, nutricionais e de gestão de stress. Foi reencaminhado para a consulta de prótese para a reabilitação posterior, de forma a estabilizar a oclusão e evitar o aparecimento de nova lesões.

III. CONCLUSÃO

As lesões cervicais não cariosas (LCNC) representam um desafio significativo na Medicina Dentária devido à sua etiologia multifatorial e ao impacto estético e funcional que podem causar nos pacientes. Este estudo destacou a importância de um diagnóstico preciso e de uma abordagem terapêutica personalizada, considerando os múltiplos fatores que contribuem para o desenvolvimento dessas lesões, como a erosão, a abrasão e a abfração.

O caso clínico apresentado demonstrou a complexidade do manuseamento das LCNC, ressaltando a necessidade de um plano de tratamento que inclua não apenas a restauração das lesões, mas também medidas preventivas e educativas para controlar os fatores etiológicos. A escolha adequada dos materiais restauradores, como resinas compostas a, mostrou-se crucial para garantir a durabilidade e a eficácia do tratamento.

Além disso, a monitorização contínua das lesões e a adaptação das estratégias terapêuticas às mudanças nas condições orais dos pacientes são essenciais para o sucesso a longo prazo. A educação dos pacientes sobre técnicas de higiene oral, dieta e manuseamento de hábitos parafuncionais desempenha um papel fundamental na prevenção da recorrência das LCNC.

Em conclusão, a gestão eficaz das lesões cervicais não cariosas requer uma abordagem integrada que combine conhecimentos técnicos, habilidades clínicas e uma forte ênfase na prevenção e educação do paciente. Este estudo contribuiu para o avanço do conhecimento na área, enfatizando a necessidade de inovação contínua em materiais e técnicas de tratamento.

IV. BIBLIOGRAFIA

Almeida, K. M. F., Paraguassu, V. N. S., Cardoso, L. G., Coutinho, L. N., Maia, J. P. C., Souza, L. T. R., & Lessa, A. M. G. (2020). Lesão cervical não cariosa: Uma abordagem clínica e terapêutica. *SALUSVITA*, Bauru, 39(1), pp. 189-202. https://secure.unisagrado.edu.br/static/biblioteca/salusvita/salusvita_v39_n1_2020/salusvita_v39_n1_2020_art_15

Amaral, S., Abad, E., Maia, K., Weyne, S., De Oliveira, M., & Tunãs, I. (2014). Not carious lesions: The challenge of the multidisciplinary diagnosis. *Arquivos Internacionais de Otorrinolaringologia*, 16(01), pp. 096–102. <https://doi.org/10.7162/S1809-48722011000100014>

Barbosa, L. P. B., Junior, R. R. P., & Mendes, R. F. (2009). Lesões cervicais não-cariosas: Etiologia e opções de tratamento restaurador. *Revista Dentística on line*, 8(18), pp. 1518-4889. https://edisciplinas.usp.br/pluginfile.php/4548932/mod_resource/content/1/lesões%20cervicais%20nao%20cariosas

Costa, L. da S., Alves, S. S. S., Lima, D. D. C., Dietrich, L., Santos-Filho, P. C. F., & Martins, V. da M. (2018). Lesão cervical não cariosa e hipersensibilidade dentinária: Relato de caso clínico. *Revista Odontológica do Brasil Central*, 27(83), <https://doi.org/10.36065/robrac.v27i83.122>

Diznis, N. (2018). *Etiologia das lesões cervicais não cariosas* [Dissertação de mestrado, Universidade Fernando Pessoa]. Repositório Institucional da Universidade Fernando Pessoa. https://bdigital.ufp.pt/bitstream/10284/7213/1/PPG_36891.pdf

Fernandes, N., Meira, I., Lavôr, J., & Oliveira, A. (2018). Erosão Dentária: Diagnóstico, Prevenção e Tratamento., In., *Odontologia : Os desafios de mundo contemporâneo* (capítulo 5), Research Gate. https://www.researchgate.net/publication/334694474_Erosao_Dentaria_Diagnostico_Pr evencao_e_Tratamento

Fraga, D. R. M. P., Cruz, J. H. A., Carvalho, D. L. R., Filho, A. A. O., & Alves, M. A. S. (2021). Prevalência da associação entre lesões cervicais não cariosas e estresse em pacientes da Clínica de Odontologia da UFCG em 2019. *Archives of health investigation*, 10(5), pp. 753–757, <https://doi.org/10.21270/archi.v10i5.4981>

Fyles, S. (2023, July 23). Abfractions lesions - What caused them and what you can do about it. *Gum disease guide*, <https://gumdiseaseguide.org/>

Gevrey, A. (2019). Traiter les lésions cervicales - AONews #24 - Février 2019, *AONews le magazine dentaire qui nous rassemble*. Available at: <http://www.aonews-lemag.fr/articles-scientifiques/>

Gonçalves, D. F. M., Shinohara, M. S., Carvalho, P. R. M. de A., Ramos, F. de S. e S., Oliveira, L. de C., Omoto, É. M., & Fagundes, T. C.. (2021). Three-year evaluation of different adhesion strategies in non-carious cervical lesion restorations: a randomized clinical trial . *Journal of Applied Oral Science*, 29, e20210192. <https://doi.org/10.1590/1678-7757-2021-0192>

Goodacre, C. J., Eugene Roberts, W., & Munoz, C. A. (2023). Noncarious cervical lesions: Morphology and progression, prevalence, etiology, pathophysiology, and clinical guidelines for restoration, *Journal of Prosthodontics*, 32(2), pp. e1–e18. Available at: <https://doi.org/10.1111/jopr.13585>.

Imber, J.-C. & Kasaj, A. (2021). Treatment of Gingival Recession: When and How?, *International Dental Journal*, 71(3), pp. 178–187. Available at: <https://doi.org/10.1111/idj.12617>.

Ledan, F. G. (2020). *Etiologia, diagnostico e tratamento das lesoes cervicais não cariosas* [Dissertação de mestrado, Instituto universitário Egas Moniz]. Repositório Comun.https://comum.rcaap.pt/bitstream/10400.26/33956/1/Ledan_Faustine_Guyomar_dit.pdf

Lim, G-E., Son, S-A., Hur, B., & Park, J-K. (2020) Evaluation of the relationship between non-caries cervical lesions and the tooth and periodontal tissue: An ex-vivo study using micro-computed tomography. *PLoS ONE* 15(10): e0240979, <https://journals.plos.org/plosone/article/file?id=10.1371/journal.pone.0240979&type=printable>

Teixeira, A. F. Dos S. (2013). *Lesoes Cervicais Nao Cariotas* [Dissertação de mestrado, Universidade Fernando Pessoa]. Repositório Institucional da Universidade Fernando Pessoa. https://bdigital.ufp.pt/bitstream/10284/4452/1/PPG_15557.pdf

Lührs, A-K., Jacker-Guhr, S., Günay, H., & Herrmann, P. (2020). Composite restorations placed in non-carious cervical lesions—Which cavity preparation is clinically reliable?, *Clinical and Experimental Dental Research*, 6(5), pp. 558–567. Available at: <https://doi.org/10.1002/cre2.310>.

Morozova, Y., Holik, P., Ctvrtlik, R., Tomastik, J., Foltasova, L., & Hracekova, A. (2016). Tooth Wear-Fundamental Mechanisms And Diagnosis. *IOSR Journal of Dental and Medical Sciences*, 15, pp. 84–91. Available at: <https://doi.org/10.9790/0853-1505088491>.

MSc, A.C., By Neel B. Bhatavadekar, BDS, MS, MPH, Amit S. Gharpure, BDS, Ricardo Kern, BDS, DCLinDent (2022). *A Clinical Guide for Treatment of Dental Cervical Lesions Through a Restorative, Surgical, or Combination Approach: A Proposed Evidence-Based Algorithm*. Available at: <https://www.aegisdentalnetwork.com/cced/2022/01/a-clinical-guide-for-treatment-of-dental-cervical-lesions-through-a-restorative-surgical-or-combination-approach-a-proposed-evidence-based-algorithm>

Nascimento, M. M., Dilbone, D. A., Pereira, P. Nr., Duarte, W. R., Geraldeli, S., & Delgado, A. (2016). Abfraction lesions: Etiology, diagnosis, and treatment options.

Clinical, Cosmetic and Investigational Dentistry, 8, pp. 79–87.
<https://doi.org/10.2147/CCIDE.S63465>

Sgreccia, P. C. (2019). *Avaliação de terapias dessensibilizadoras em lesões cervicais não cáries* [Dissertação de mestrado, Universidade de Brasília]. Repositório Institucional da UnB.
http://www.realp.unb.br/jspui/bitstream/10482/37617/1/2019_PaulaCesarSgreccia.pdf

Perdigão, J., Araujo, E., Ramos, RQ., Gomes, G., & Pizzolotto, L. Adhesive dentistry: Current concepts and clinical considerations. *J Esthet Restor Dent*. 2021; 33: 51–68.
<https://doi.org/10.1111/jerd.12692>

Peumans, M. (2019). Les restaurations adhésives (composites) : Step by step. *AONews #24 - Février 2019, AOnews le magazine dentaire qui nous rassemble*.
<https://www.aonews-lemag.fr/ao-24-les-restaurations-adhésives-composite-step-by-step-m-peumans-fév-2019/>

Ramalho, I. S. (2015) *Avaliação clínica dos fatores etiológicos das lesões cervicais não cáries*. [Mestrado em Reabilitação Oral, Universidade de São Paulo]. Biblioteca digital USP.
<https://www.teses.usp.br/teses/disponiveis/25/25146/tde-24112015-093233/publico/IlanaSantosRamalho.pdf>

Ruiz, L. J. B., Silva, M. D., & Cordeiro, R. P. (2023). Lesões cervicais não cáries: revisão da literatura, *Revista Contemporânea*, 3(12), pp. 24750–24781.
<https://doi.org/10.56083/RCV3N12-007>.

Shetty, V., Mooney, L. J., Zigler, C. M., Belin, T. R., Murphy, D., & Rawson, R. (2010) The relationship between methamphetamine use and increased dental disease, *Journal of the American Dental Association* (1939), 141(3), pp. 307–318.
<https://www.ncbi.nlm.nih.gov/pmc/articles/PMC2947197/>

Soares, P. V., Grippo, J. O. (2017). *Lesões Cervicais Não Cáries e Hipersensibilidade Dentinária Cervical: Etiologia, Diagnóstico e Tratamento*. Editora Napoleão Quintessence.
<https://loja.editoranapoleao.com.br/produtos/lesoes-cervicais-nao-cariosas-e-hipersensibilidade-dentinaria-cervical-etilogia-diagnostico-e-tratamento/>

Sobral, M. A. P., Luz, M. A. A., Gama-Teixeira, A., & Garone Netto, N. (2000) Influência da dieta líquida ácida no desenvolvimento de erosão dental. *Pesquisa Odontológica Brasileira*, 14(4), pp. 406–410. <https://doi.org/10.1590/S1517-74912000000400017>

Sofan, E., Sofan, A., Palaia, G., Tenore, G., Romeo, U., & Migliau, G. (2017). Classification review of dental adhesive systems: from the IV generation to the universal type. *Annali di stomatologia*, 8(1), 1–17. <https://doi.org/10.11138/ads/2017.8.1.001>

Solino, A., Lima, W., Tavares, F., Junior, J., Yamaguti, P., Bernadon, J., & Maia, E. (2018). Lesões cervicais não cáries: Da etiologia ao tratamento. *Revista Brasileira de Odontologia*, 75, p. 1. <https://doi.org/10.18363/rbo.v75.2018.e1148>

Sousa, M. F. P. de C. (2014). *Lesões cervicais não cáries: estudo da etiologia e soluções estéticas*. [Dissertação de mestrado, Faculdade de medicina dentaria da

universidade do Porto]. Repositorio da universidade do Porto. <https://repositorio-aberto.up.pt/bitstream/10216/74251/2/32092.pdf>

Stănuși, A., Stănuși, A. S., Gîngu, O., Mercur, V., & Osiac, E. (2023). Stereomicroscopic Aspects of Non-Carious Cervical Lesions. *Diagnostics*, 13(15), p. 2590. <https://doi.org/10.3390/diagnostics13152590>.

Torres, C. P., Chinelatti, M. A., Gomes-Silva, J. M., Rizóli, F. A., Oliveira, M. A. H., Palma-Dibb, R. G., & Borsatto, M. C. (2010). Surface and subsurface erosion of primary enamel by acid beverages over time. *Brazilian Dental Journal*, 21, pp. 337–345. <https://doi.org/10.1590/S0103-64402010000400009>.

Viana, E. de P., Júnior, C. L., Brito, A. C. M., Silva, G. C. B., & Silva, A. B. B.(2023). Manejo clínico de lesões cervicais não cariosas: Etiologia e aspectos periodontais relacionados às abordagens de tratamento – uma revisão de literatura. *Brazilian Journal of Health Review*, 6(2), pp. 8021–8039. <https://doi.org/10.34119/bjhrv6n2-285>.

V. ANEXOS

ANEXO A : Déclaração de consentimento informado e autorização de uso de imagem

AUTORIZAÇÃO PARA USO DE IMAGEM

Eu, Vitor Manuel de Jesus Matias com CC nº 08127607,
autorizo a aluna Maelys Eouzan, e a sua orientadora Mestre Susana Coelho, a utilizar as minhas fotografias intra-orais e extra-orais com o propósito exclusivamente científico e educativo, nomeadamente para exposição no projecto de pós-graduação, em publicações de artigos científicos ou exposição em congressos científicos. Esta autorização não me permite obter qualquer direito e/ou remuneração, ao longo do tempo.

Porto, 6 de Março de 2024

Assinatura do paciente: Vitor Matias

Assinatura da Investigadora principal (aluna): S. Eouzan

Assinatura da orientadora: Susana Coelho

DECLARAÇÃO DE CONSENTIMENTO

Considerando a "Declaração de Helsínquia" da Associação Médica Mundial
(Helsínquia 1964; Tóquio 1975; Veneza 1983; Hong Kong 1989; Somerset West 1996 e Edimburgo 2000)

Designação do Estudo (em português):

"Abordagem clínicas de lesões cervicais de etiologia multifatorial - relato de um caso clínico".

Eu, abaixo-assinado, (nome completo do doente ou voluntário são) _____

Vitor Manuel de Jesus Matias, compreendi a explicação que me foi fornecida acerca da minha participação na investigação que se tenciona realizar, bem como do estudo em que serei incluído. Foi-me dada oportunidade de fazer as perguntas que julguei necessárias e de todas obtive resposta satisfatória.

Tomei conhecimento de que, de acordo com as recomendações da Declaração de Helsínquia, a informação ou explicação que me foi prestada versou os objectivos e os métodos e, se ocorrer uma situação de prática clínica, os benefícios previstos, os riscos potenciais e o eventual desconforto. Além disso, foi-me afirmado que tenho o direito de recusar a todo o tempo a minha participação no estudo, sem que isso possa ter como efeito qualquer prejuízo pessoal.

Por isso, consinto que me seja aplicado o método ou o tratamento, se for caso disso, propostos pelo investigador.

Data: 6 / 03 / 2024

Assinatura do doente ou voluntário são: Vitor Matias

O Investigador responsável:

Nome: Maelys Marie Anne Eoutan

Assinatura: Maelys

Comissão de Ética da Universidade Fernando Pessoa

Anexo B : Parecer prévio de direção técnica das clínicas pedagógicas de medicina dentária da Universidade Fernando Pessoa




PARECER PRÉVIO DA DIREÇÃO TÉCNICA DAS CLÍNICAS PEDAGÓGICAS DE MEDICINA DENTÁRIA DA UNIVERSIDADE FERNANDO PESSOA (CPMD-UFP)

-Para efeito de submissão de trabalhos de investigação à Comissão de Ética da UFP-

No seguimento da solicitação efetuada pela investigadora Mestre Susana Coelho para o desenvolvimento de trabalho / caso clínico intitulado "Abordagem Clínica de lesões cervicais de etiologia multifatorial - relato de um caso clínico" paciente **Vitor Manuel Matias nº 35147** , a realizar nas Clínicas Pedagógicas de Medicina Dentária da Universidade Fernando Pessoa (CPMD-UFP), sob sua orientação, e com a participação da orientanda Maelys Eouzan nº 39577. Esta Direção Técnica emite um parecer prévio favorável para a realização do projeto nestas clínicas, sob o modelo metodológico apresentado: caso clínico A Direção Técnica das CPMD-UFP pronunciar-se-á definitivamente sobre a autorização para a realização do trabalho de investigação / caso clínico, mediante a apresentação do parecer favorável da Comissão de Ética da Universidade Fernando Pessoa.

Com os melhores cumprimentos,



Sandra Gavinha
Direção Técnica das CPMD-UFP
6-03-2024

Anexo C : Resposta da Comissão de Ética da UFP



UNIVERSIDADE FERNANDO PESSOA

Exma. Senhora
Prof. Doutora Sandra Gavinha
Diretora da FCS

Nº	Data
FCS/MMED – 556/24	26 de Março de 2024

Exma. Senhora Professora Doutora,

A Comissão de Ética apreciou o projeto de investigação apresentado por Maëlys Marie Anne Eouzan, intitulado "Abordagem clínica de lesões cervicais de etiologia multifatorial - relato de um caso clínico", a realizar no âmbito do Mestrado Integrado em Medicina Dentária.

O objetivo deste trabalho consiste na restauração de várias lesões cervicais anteriores cárias e não cárias de um indivíduo com mais de 18 anos. Através da análise da história clínica, dieta, hábitos parafuncionais, hábitos de higiene e da avaliação periodontal, avaliar a etiologia multifatorial. Pretende-se proceder ao controle dos fatores etiológicos, através de conselhos dietéticos, de higiene e de controlo de placa, dos hábitos parafuncionais, para posteriormente proceder à remoção de cárie e restauração das várias lesões cervicais com resina composta.

A Comissão de Ética considera nada haver a opor quanto à realização deste projeto.

Com os melhores cumprimentos,

A Presidente da
Comissão de Ética da UFP


Inês Lopes Cardoso



FUNDAÇÃO ENSINO E CULTURA "FERNANDO PESSOA"

NPC. 502 057 602 - Reg. Comercial nº 28 Conservatória do Registo Comercial do Porto

FACULDADE DE CIÊNCIAS HUMANAS E SOCIAIS
Praça 9 de Abril, 349 - 4249-004 Porto - Portugal
T. +351 22 507 1300* - <https://www.ufp.pt>
geral@fundacaofernandopessoa.pt

FACULDADE DE CIÊNCIAS DA SAÚDE
Rua Carlos da Maia, 296 - 4200-150 Porto - Portugal
T. +351 22 507 4630* - <https://www.ufp.pt>
geral@fundacaofernandopessoa.pt

FACULDADE DE CIÊNCIA E TECNOLOGIA
Praça 9 de Abril, 349 - 4249-004 Porto - Portugal
T. +351 22 507 1300* - <https://www.ufp.pt>
geral@fundacaofernandopessoa.pt

* (ligação para o rede fixa nacional)

Anexo D : Imagens relativas as LCNC

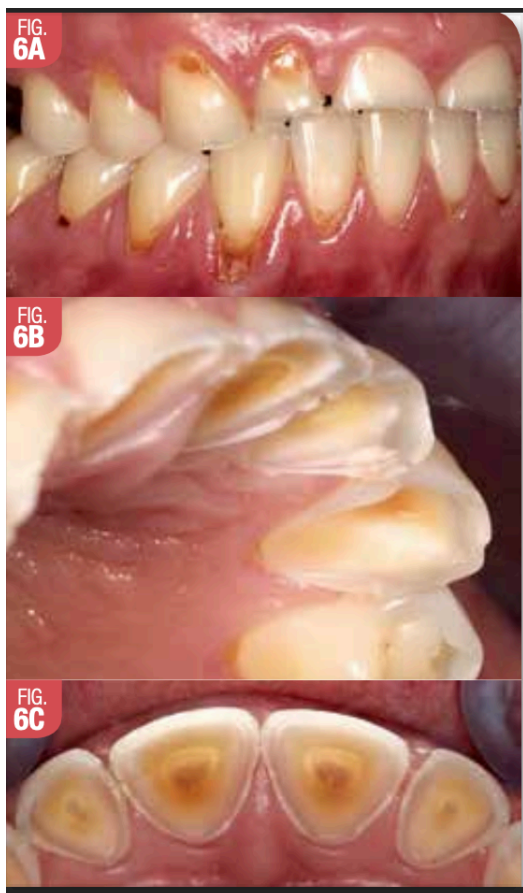


Figura 1: Erosão dentária nas faces palatinas dos dentes anteriores superiores.

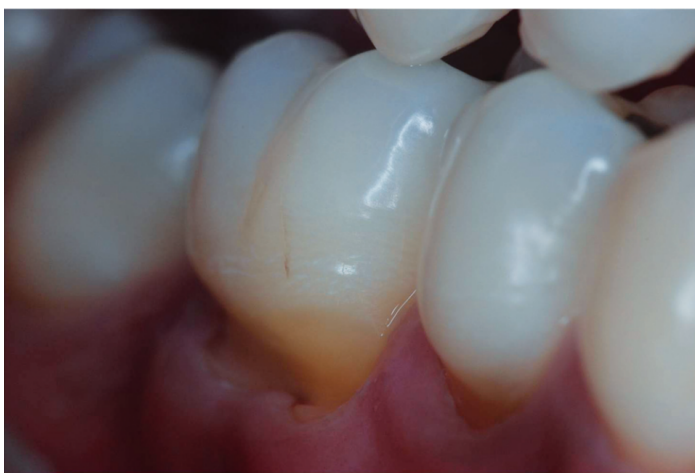

Figura 2: Abrasão dentária do dente 46 com exposição dentinária e radicular.

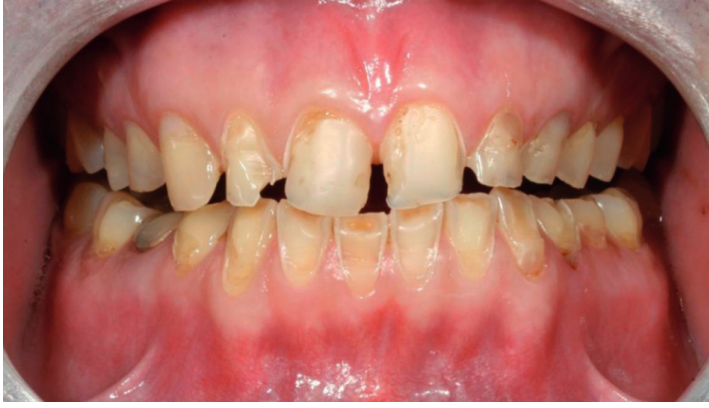

Figura 3: Abrasão causada por bebida carbonatada e Atrição por bruxismo.

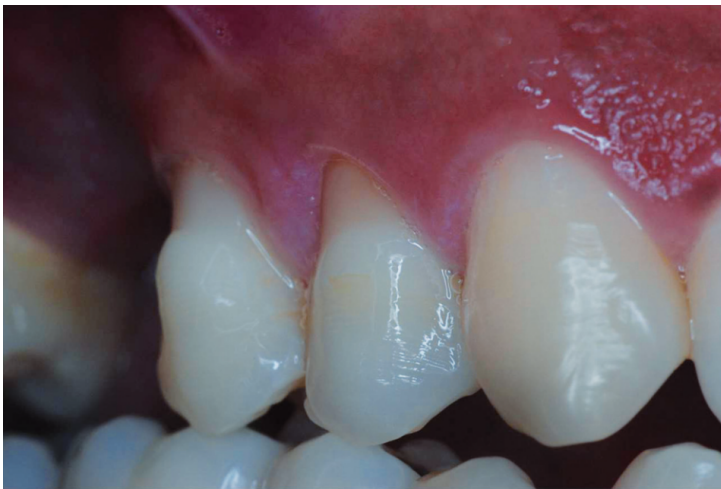

Figura 4 : Abfração dentária sobre os dentes 14 e 15 com presença de maoclusão. Contactos prematuros dos pré molares superiores com os inferiores.

Anexo E : Imagens relativas ao caso clínico

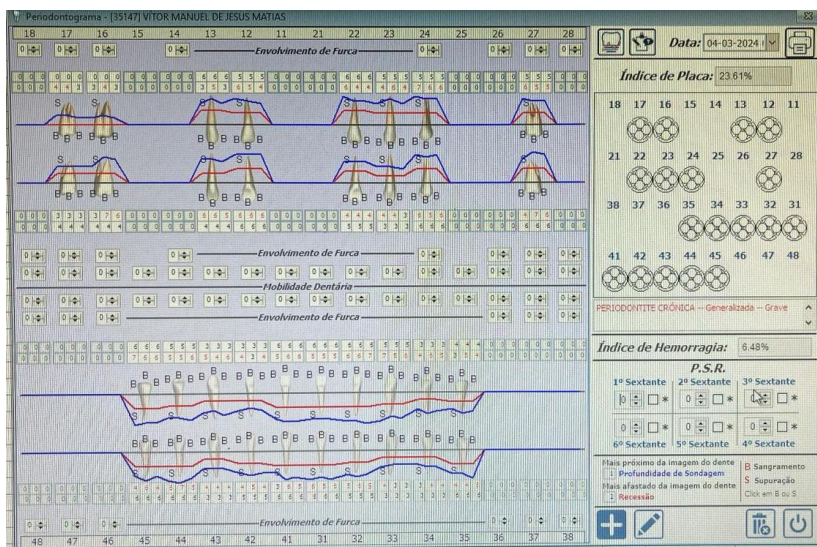
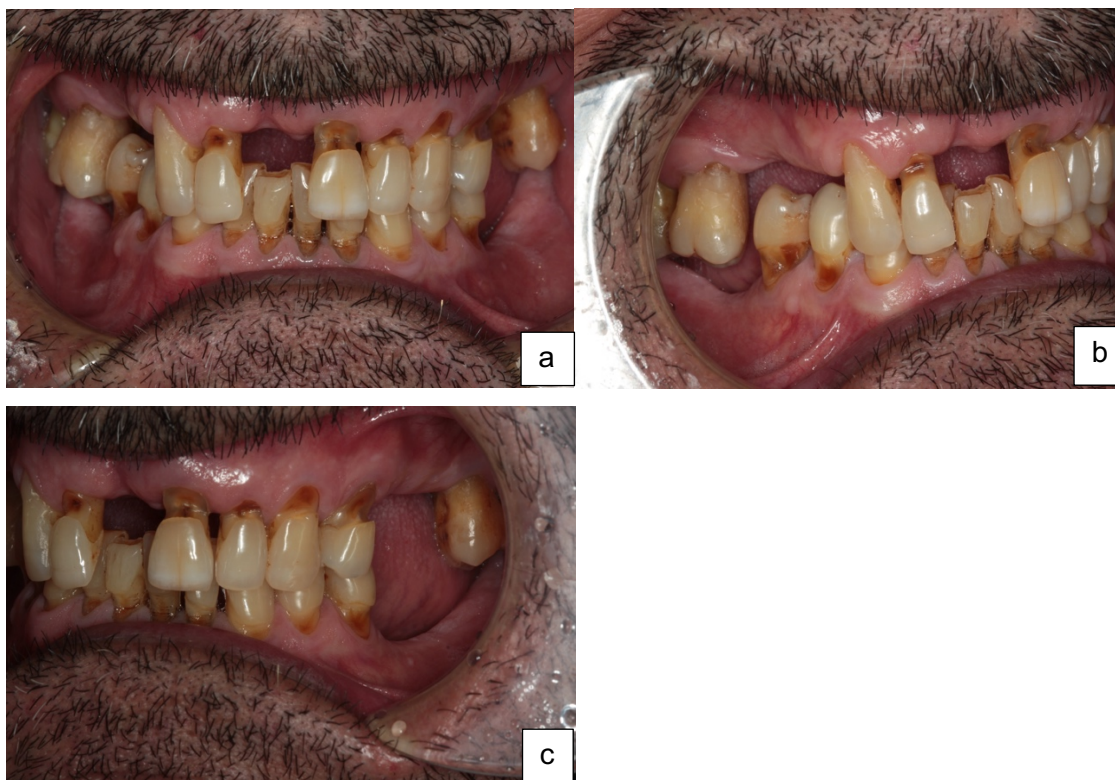

Figura 5 : Avaliação periodontal



Figuras 6a, 6b, 6c: Fotografias intraorais iniciais vista frontal (a) e vista lateral (b,c)

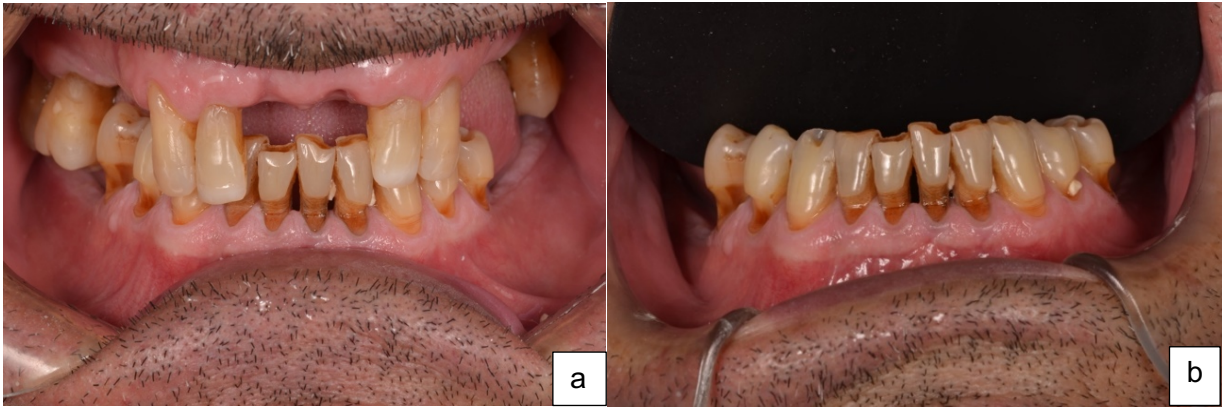


Figura 7a,7b: Fotografia intraoral no dia da consulta após a exodontia dos dentes 21 e 24 e restauração dos dentes 12, 22 e 23. (a) Fotografia geral; (b) Fotografia dos dentes a restaurar no caso clínico

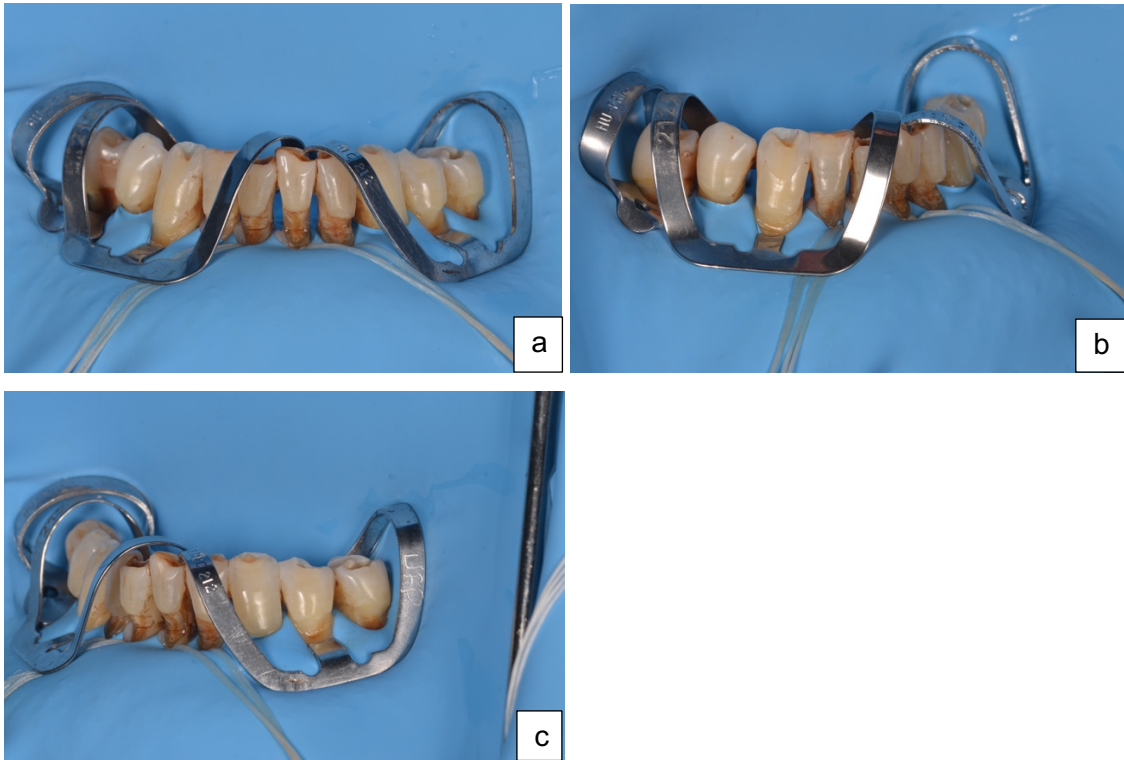


Figura 8a, 8b, 8c : Isolamento absoluto vista frontal (a) e laterais (b e c)

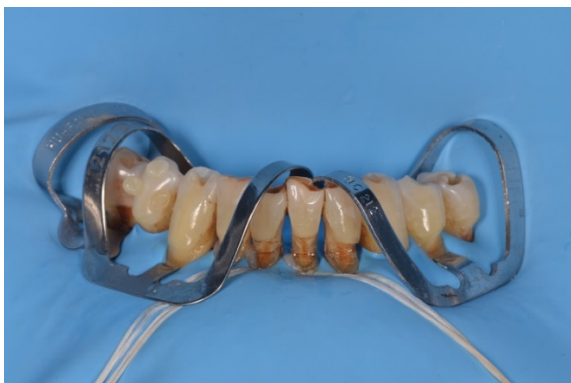

Figura 9 : Seleção da cor com bolinhas de compósito (A3, A3,5 e A4) fotopolimerizadas no dente 44

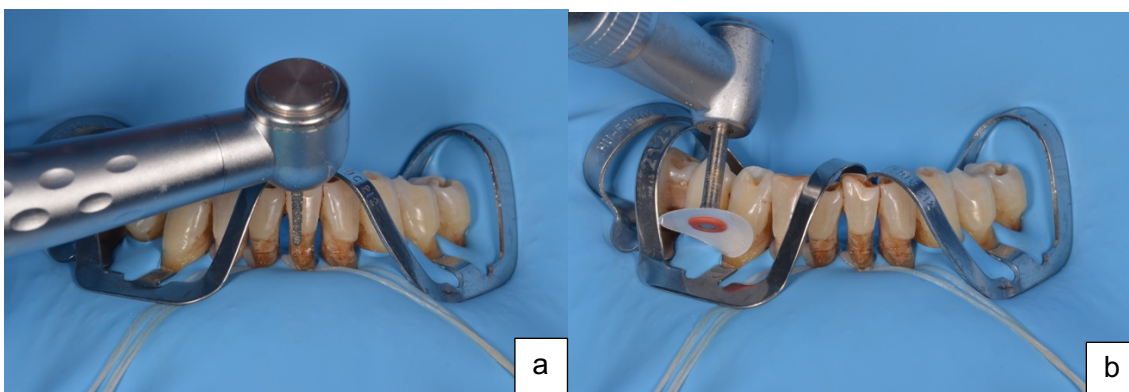


Figura 10a, 10b : Realização do bisel primário com broca troncocônica diamantada (a) e do bisel secundário com disco de lixa (b)

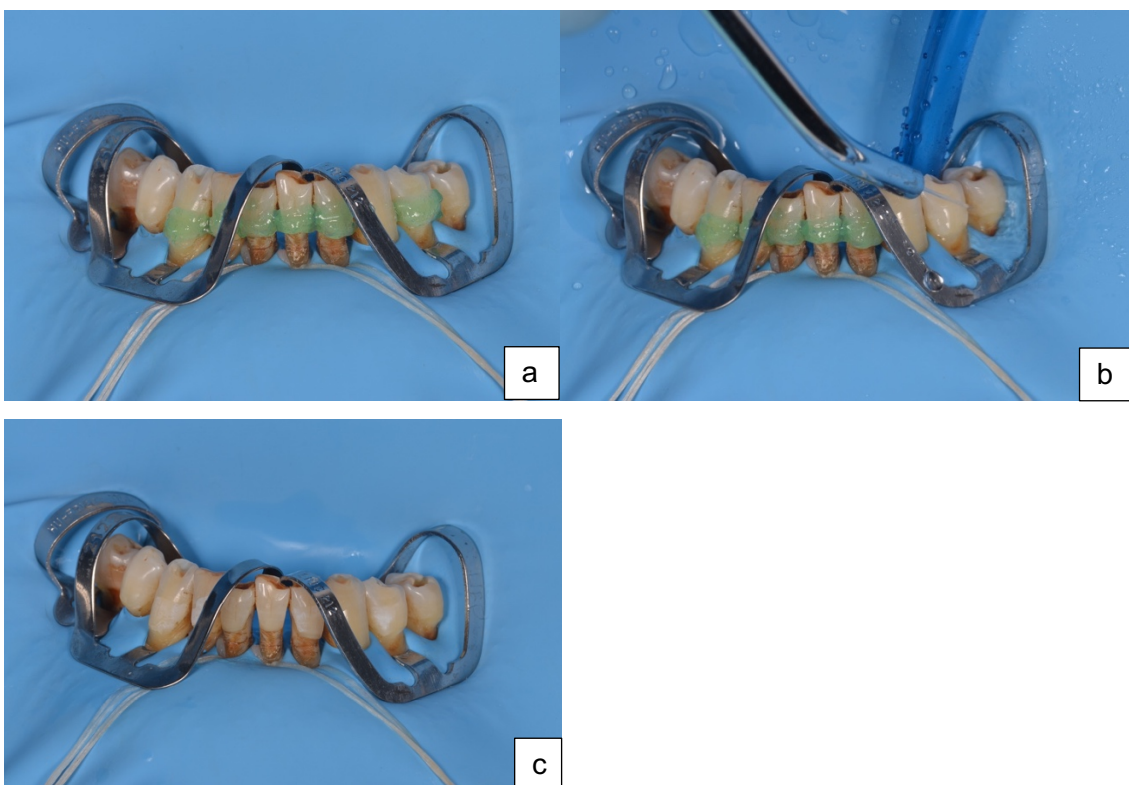


Figura 11a, 11b, 11c : Condicionamento seletivo do esmalte com ácido ortofosfórico (a), lavagem (b) e sacagem (c).

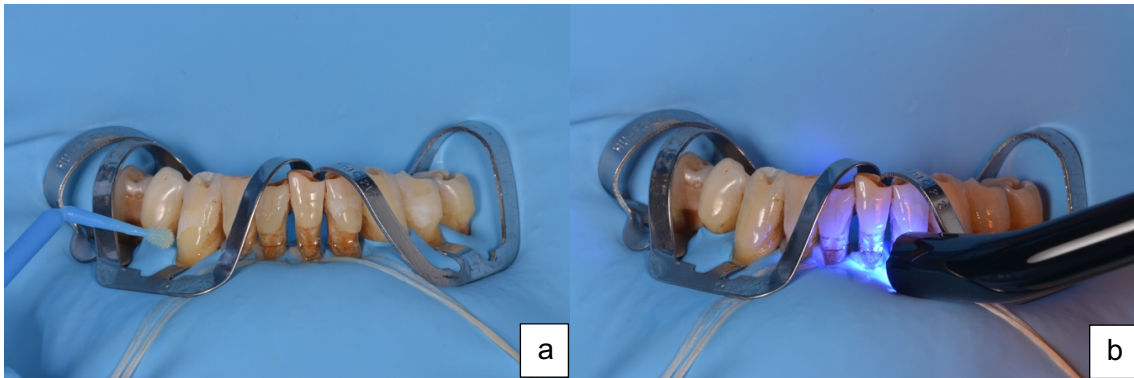


Figura 12a, 12b : Aplicação de adesivo universal (a) e fotopolimerização (b).

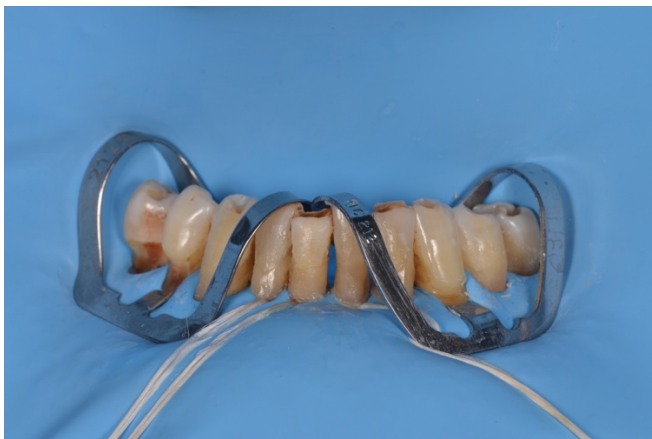

Figura 13 : Aplicação de compósito A4 segundo técnica incremental

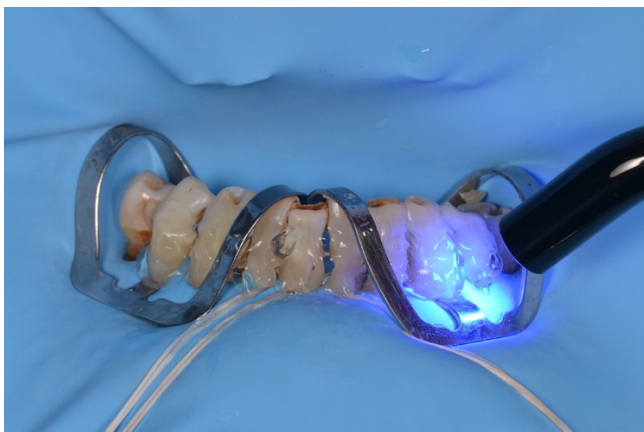


Figura 14 : Aplicação de gel de glicerina e fotopolimerização

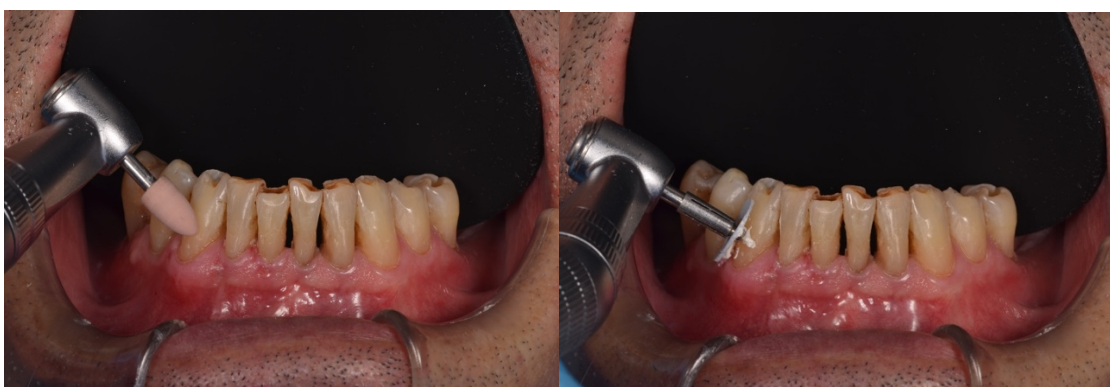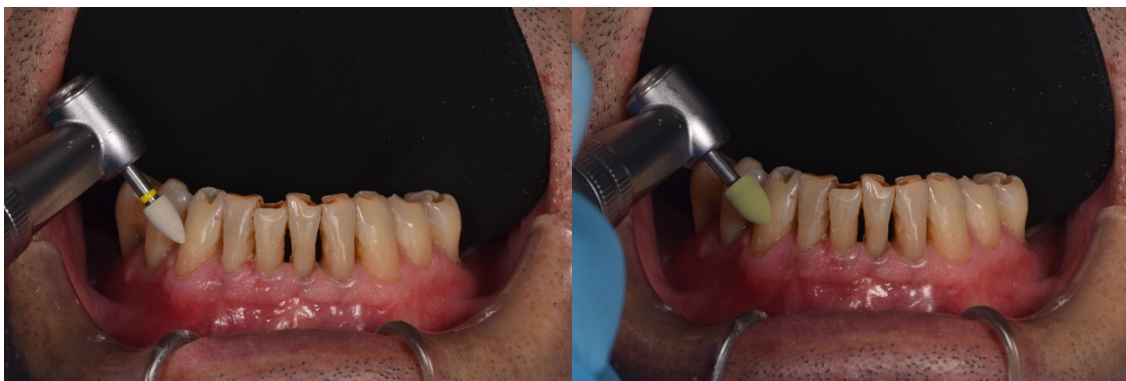


Figura 15: Acabamento final com pontas de borracha com várias granolometrias e discos de feltro a baixa velocidade

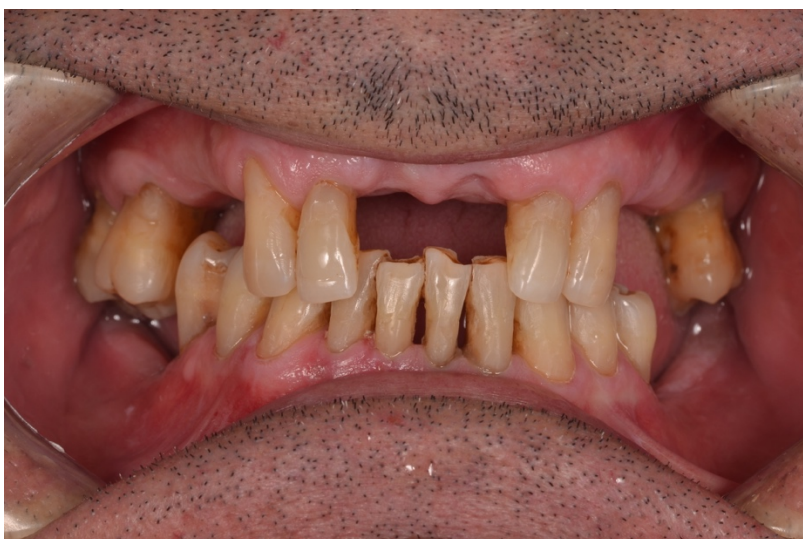

Figura 16 : Fotografia final

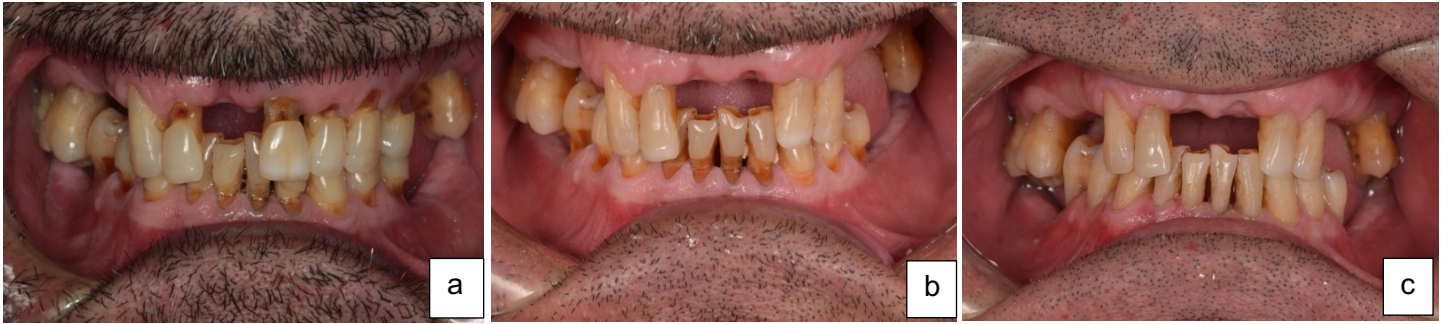

Figura 17: Fotografia inicial (a), início do caso clínico (b) e final (c).