

João António Ferreira da Silva

Reabilitação com Implantes Curtos

Universidade Fernando Pessoa
Faculdade de Ciências da Saúde

Porto, 2011

[Escrever texto]

João António Ferreira da Silva

Reabilitação com Implantes Curtos

Universidade Fernando Pessoa
Faculdade de Ciências da Saúde

Porto, 2011

João António Ferreira da Silva

Reabilitação com Implantes Curtos

"Trabalho apresentado à Universidade Fernando Pessoa como parte dos requisitos para obtenção do grau de Mestre em Medicina Dentária"

Resumo

A reabilitação oral de mandíbulas e de maxilas edêntulas com implantes osteointegrados é uma forma de tratamento segura e com altos índices de sucesso, resultando ainda na busca de novos protocolos cirúrgicos e protéticos com o objectivo de reduzir o tempo de tratamento, desconforto e custo para o paciente.

Nas situações clínicas onde existe uma severa reabsorção óssea após perda dentária, as opções de tratamento com implantes incluem a necessidade de reconstrução óssea e posterior colocação de implantes convencionais ou então apenas reabilitação com implantes curtos.

Tradicionalmente, implantes com comprimentos $\geq 10\text{mm}$ apresentavam desempenhos superiores quando comparados com implantes curtos. No entanto, cada vez mais estudos mostram altas taxas de sobrevivência de implantes curtos com diferentes sistemas de implantes.

De forma a compensar o menor tamanho do implante, deve-se ter em conta alguns factores como por exemplo a qualidade e quantidade óssea, proporção coroa/implante, diâmetro e largura dos implantes, tratamento de superfície, magnitude de forças e tamanho da mesa oclusal.

Abstract

Oral rehabilitation of edentulous jaws with osseointegrated implants is a safe form of treatment and with high success rates, resulting still in search of new surgical and prosthetic protocols in order to reduce the treatment time, discomfort and cost to the patient.

In clinical situations where severe bone reabsorption has occurred after teeth loss, treatment options with implants include the need for bone reconstruction and subsequent placement of conventional implants or just rehabilitation with short implants.

Traditionally, implants with $\geq 10\text{mm}$ lengths showed superior performances when compared with short implants. However, more and more studies show high survival rates of short implants with different implant systems.

In order to compensate the smaller size of the implant, we must think about some factors such as bone quality and bone quantity, ratio crown/implant, implant diameter and width, surface treatment, magnitude forces and length of occlusal table.

Dedicatória

Aos meus pais, pela condições e oportunidades que sempre me proporcionaram para conseguir alcançar os meus objectivos.

À restante família e amigos com os quais não pude partilhar tantos momentos de convívio como eu desejava durante a vida universitária.

Agradecimentos

A Luísa Brandão Rêgo, por todas as razões e por todos os momentos partilhados durante 5 anos.

Aos amigos que directa ou indirectamente me ajudaram e estiveram ao meu lado.

A todo o corpo docente da Universidade Fernando Pessoa que contribuiu para a realização desta etapa.

Um sincero agradecimento ao Dr. Paulo Macedo pela disponibilidade sempre demonstrada e pela orientação científica que deu durante a elaboração desta monografia.

Índice

Introdução.....	1
Capítulo I - Material e Métodos.....	3
Desenvolvimento.....	4
Capítulo II - História dos implantes.....	4
Capítulo III - Mandíbula.....	6
Capítulo IV - Maxila.....	8
Capítulo V - Osteointegração.....	12
V.1 - Qualidade óssea.....	16
V.2 - Quantidade óssea.....	18
V.3 - Resposta do sistema implante/osso.....	19
V.4 – Crista óssea peri-implantar.....	20
V.5 – Causas da perda óssea peri-implantar.....	23
Capítulo VI - Complicações dos procedimentos protéticos em implantologia.....	25
Capítulo VII - Influência de factores sistémicos na perda dos implantes.....	26
VII.1 - Tabagismo e a perda óssea peri-implantar.....	27

Capítulo VIII - Limitações anatómicas.....	29
Capítulo IX - Implantes curtos.....	30
IX. 1 - Geometria e tratamento da superfície.....	40
IX. 2 - Desenho.....	43
IX. 3 - Diâmetro.....	46
IX. 4 - Número e posição.....	47
IX. 5 - Geometria das roscas.....	48
IX. 6 - Superfície lisa/superfície rugosa.....	50
IX. 7 - Mecânica oclusal.....	51
IX. 8 - Proporção coroa-implante.....	54
IX. 9 - Amplificadores de tensão.....	55
IX. 10 - Interface implante-componente protético.....	56
IX. 11 - Magnitude de forças.....	58
Conclusão.....	59
Bibliografia.....	61

Introdução

Um número significativo de utilizadores de próteses dentárias de todas as faixas etárias demonstra insatisfação relativamente à utilização das mesmas (Agerberg & Carlsson, 1981).

Este desagrado pode aumentar com o uso prolongado da prótese, uma vez que o tecido ósseo de suporte sofre uma reabsorção contínua depois da perda do elemento dentário, (Tallgren, 1972).

O edentulismo total, parcial ou unitário implica na maioria dos casos a diminuição das funções fonéticas e mastigatórias, além de alterar muito os aspectos da formação psicológica e social do paciente (Branemark, 2001).

Devido às limitações anatómicas, os implantes colocados nas regiões posteriores aos arcos são frequentemente menores do que aqueles colocados nas regiões anteriores. A essas limitações, acrescenta-se o facto da maior força mastigatória ser realizada nas regiões posteriores (Misch, 2005).

A técnica cirúrgica de enxerto ósseo, isolada ou em conjunto com outros procedimentos, surgiu assim como uma alternativa para solucionar estas adversidades (Van den Bergh, 1998).

O uso de implantes curtos oferece, em relação às técnicas regenerativas, uma série de vantagens como custo e tempo reduzido de execução, simplicidade e menor risco de complicações (Felice, 2009).

Em função disto, a utilização de implantes curtos tem solucionado de forma mais simples e previsível tais situações, ao mesmo tempo que a aplicação destes implantes tem apresentado resultados favoráveis, com índices de sucesso semelhantes aos dos implantes mais longos (Gentile, 2005).

Nas circunstâncias de pouca disponibilidade óssea os implantes curtos representam uma alternativa viável, simples e previsível (Anitua, 2008).

As falhas na reabilitação com implantes não podem ser atribuídas a um único factor. É o resultado de um conjunto de factores, como por exemplo a baixa qualidade e quantidade óssea, o comprimento reduzido do implante, o seu diâmetro, parafunções, sexo, infecção, zona a reabilitar ou hábitos tabágicos (Neves, 2006).

O desenho do implante pode influenciar na quantidade ou no tipo de forças encontradas ao redor da interface do implante. Pesquisadores relataram que o comprimento do colar liso e polido de vários desenhos de implantes transmitiam forças de cisalhamento ao osso. Através de uma avaliação radiológica do nível de osso marginal ao redor de diferentes desenhos de colares após um ano de função, eles concluíram que entre um colar liso, um de superfície áspera e outro de superfície áspera e microroscas, este último era o que melhor mantinha a integridade marginal óssea após o carregamento funcional (Shin et al., 2006).

O planeamento ideal para a colocação de implantes curtos deve ser realizado através de análise radiográfica, tomográfica e de uma anamnese detalhada. Deste forma, é possível estabelecer a altura e espessura óssea disponíveis, a zona de segurança e ainda possíveis situações que possam contraindicar o uso de implantes curtos (Murray, 2006).

O interesse por este tema surgiu devido ao facto da utilização de implantes curtos na reabilitação dentária ser cada vez mais uma alternativa a ter em conta, uma vez que a esperança média de vida é maior e desta forma a reabsorção óssea encontrada nos pacientes idosos é bastante significativa. A reabilitação dentária com recurso a implantes curtos surge assim como uma alternativa para contornar o problema de uma quantidade óssea reduzida ou devido a limitações anatómicas.

Perante o exposto, a realização desta revisão bibliográfica tem como principal objectivo efectuar uma revisão literária acerca da reabilitação com implantes curtos, tendo em conta as suas características, vantagens e desvantagens, taxas de sucesso e limitações anatómicas.

Capítulo I – Material e Métodos

Na elaboração deste trabalho foi realizada uma pesquisa na biblioteca on-line, nas bases de dados science direct, Pubmed e b-on de artigos publicados com as seguintes palavras-chave: *implantes dentários, implantes dentários curtos, mini-implantes, short implants, osteointegração, osteointegration, maxila, mandíbula, maxilla, mandible, rehabilitation short implants.*

De referir que também foi realizada uma pesquisa manual nas bibliotecas da Faculdade de Medicina Dentária da Universidade do Porto e da Faculdade de Ciências da Saúde da Universidade Fernando Pessoa.

Esta pesquisa foi efectuada tendo como limites os seguintes idiomas: português, espanhol e inglês. Não foi utilizado nenhum limite temporários nos artigos pesquisados.

Este trabalho é constituído por três partes diferentes: “Introdução” em que se faz referência ao objecto e objectivo do trabalho; “Desenvolvimento” onde se procede à explicitação do objecto em questão, verificação dos vários subtemas derivados do tema geral e ainda exposição dos conceitos. Por fim, na “Conclusão” retomam-se os principais pontos focados nas duas anteriores partes e faz-se referência ao facto do objectivo do trabalho ter sido ou não alcançado.

Desenvolvimento

Capítulo II - História dos implantes

A preocupação na substituição de dentes perdidos é um facto que é relatado desde a civilização Maia, no século VIII d.C.. Em 1807, Maggiolo preconizou o uso de metais para implantes. Sendo assim, os primeiros implantes foram feitos de metais preciosos, como o ouro, prata e platina. Contudo, havia um grande índice de insucesso, devido talvez à corrente galvânica causada pelo contacto dos metais com fluídos bucais (Maggini, 1999).

Com a Primeira Guerra Mundial houve um grande avanço da metalurgia e desenvolvimento de ligas metálicas, porém havia ainda necessidade de desenvolver ligas biocompatíveis para que fossem usadas na implantologia. Sendo assim, com os avanços obtidos na II Guerra Mundial, constatou-se a biocompatibilidade das ligas de cromo-cobalto-molibdénio e tântalo. Formiggini, em 1943, passou a ser considerado o fundador da implantologia endóssea com o uso de implantes de tântalo em forma de parafuso (Vieira, 2005).

Com pesquisas iniciadas em 1952 por Branemark, iniciou-se um novo conceito de implantes dentários osteointegrados com comprovada eficácia clínica. Branemark inseriu cilindros de titânio em pernas de coelho a fim de estudar o comportamento do tecido ósseo medular e descobriu que após alguns meses não conseguiu remover esses cilindros. Chegou-se à conclusão que o titânio era uma liga biocompatível. Desta forma, Branemark encorajou-se a estudar parafusos de titânio em cães a fim de desenvolver uma técnica para o tratamento do edentulismo, definindo osteointegração como sendo uma verdadeira ancoragem óssea baseada numa concordância dinâmica entre o tecido ósseo e o implante. Em 1985, Branemark definiu de forma mais compreensiva a osteointegração, considerando-a uma conexão directa e funcional estruturada entre osso sadio e organizado e a superfície do implante quando sujeitos a carga funcional. Actualmente, os implantes osteointegráveis são uma realidade na Medicina Dentária e apresentam altos índices de sucesso (Misch, 2006).

Em comparação com o tratamento reabilitador convencional sobre dentes naturais, a reabilitação sobre implantes possui maiores índices de sucesso e longevidade (Pjetursson et al, 2004).

Entre os materiais utilizados em aplicações biomédicas como os implantes osteointegráveis, destaca-se o titânio. O titânio é um biomaterial que possui excelente resistência à corrosão, não apresenta resposta biológica adversa, não é tóxico, carcinogénico, mutagénico ou trombogénico e permite a adesão de células na sua superfície para ocorrer a osteointegração (Branemark, 1995).

O sucesso do implante não depende apenas da permanência do implante sem mobilidade no arco, sendo de referir que é importante melhorar o aspecto funcional, estético e psicológico do paciente. Não há dúvida que a biomecânica dos implantes osteointegráveis depende de factores relacionados ao implante, à técnica utilizada, ao estado de saúde do hospedeiro e aos cuidados pós-cirúrgicos. Quanto aos parâmetros relacionados aos implantes, destacam-se o material usado na fabricação, desenho, acabamento superficial e tipo de superfície. Ao profissional cabe a utilização da técnica cirúrgica para controlo traumático e estabilidade primária, de forma a evitar o desenvolvimento de tecido conjuntivo (Albrektsson, 1981).

Quanto maior for o contacto entre a área total da superfície do implante e o osso alveolar melhores serão os resultados, havendo por isso a procura de implantes maiores tanto em comprimento como em diâmetro (Lee et al, 2005).

Um factor também importante na colocação de implantes é a bicorticalização que é conseguida principalmente na região inferior. Contudo, esta bicorticalização não pode ser alcançada na região posterior da maxila devido à sua inexistência, e na mandíbula por causa do canal mandibular (Misch, 2006).



Figura 1 - Macro estrutura de um implante dentário

Capítulo III - Mandíbula

Na história da implantologia contemporânea, Adell et al (1981) apresentaram o primeiro protocolo para tratamento do edentulismo total mandibular, por meio da colocação de quatro a seis implantes, distribuídos entre os forames mentonianos. Há uma partilha de cargas pela união destes implantes fornecida por uma estrutura metálica. Esta característica permite a existência de elementos suspensos restaurando a função oclusal mastigatória posterior, sem haver apoios posteriores aos forames mentonianos.

Na mandíbula a atrofia do processo alveolar poderá alcançar, ocasionalmente, o nível do tecto do canal mandibular. Este encontra-se imediatamente abaixo de uma delgada parede óssea. Quando esta é constantemente pressionada por próteses poderá ocorrer o seu desaparecimento de modo a que o nervo fique recoberto apenas pela mucosa oral (Sicher, 1981).

Na região posterior da mandíbula, o nervo alveolar inferior pode encontrar-se superficializado no caso de uma severa reabsorção do rebordo e devem ser tomadas medidas a fim de evitar lesões no nervo durante uma cirurgia. As possíveis classificações de volume ósseo, segundo Misch, podem ser as dos arcos parcial ou totalmente edêntulos.

O arco parcialmente edêntulo e bilateral denomina-se classe I, o unilateral é classe II, o arco parcialmente edêntulo unilateral com remanescente dentário posterior designa-se por classe III e o arco com áreas edêntulas anteriores denomina-se classe IV. Todas estas classes podem ter divisões de A a D de acordo com a altura óssea (Misch).

Através de estudos com tomografias realizadas em 70 pacientes com o objectivo de verificar a presença do canal vascular na região interforame, Tepper (2001) encontrou 1 em cada 5 pacientes avaliados. Este canal, caso perfurado e dependendo do seu calibre, pode causar um grave sangramento, podendo mesmo levar a dispnéia.

Os procedimentos para o aumento ósseo da região posterior da mandíbula são mais frequentemente observados nos casos de Classes I, II ou III, Divisão C, que por definição não apresentam uma disponibilidade óssea em altura ideal para a colocação de implantes convencionais, entre a crista óssea e o canal mandibular. Nos casos de edentulismo total esta limitação pode ser contornada com a colocação de implantes anteriores, apenas entre os forames mentonianos, com extensões posteriores suspensas da prótese. Contudo, nos casos onde há um edentulismo parcial, alternativas cirúrgico-protéticas são necessárias. São citadas as seguintes: utilização de implantes curtos, procedimentos de enxerto para aumento ósseo em altura e espessura, cirurgia de lateralização ou transposição do nervo alveolar inferior e ainda reabilitação com implantes inclinados (Misch, 1999).

A mandíbula apresenta diferentes qualidades ósseas, sendo na região sinfisária predominante o osso de tipo 1 ou 2 pela classificação de Misch e a região após o forame mentoniano apresenta osso do tipo 2 ou 3 (53,9% dos pacientes) (Tawil, 2003).

Uma reduzida disponibilidade de altura óssea, inviabiliza por vezes o uso de implantes na região posterior da mandíbula. O desenvolvimento de novos desenhos e comprimentos ditos curtos, com 7mm ou menos, podem ser seleccionados para estas situações. É uma opção viável, principalmente quando múltiplos e unidos pela supra-estrutura protética. Ainda neste sentido, quando a região posterior da mandíbula se apresenta atrófica, o osso é geralmente denso e permite uma ancoragem com alta estabilidade primária (Vasconcelos et al, 2005).

As deficiências da disponibilidade óssea da região posterior do osso mandibular e conseqüentemente a atrofia do osso alveolar remanescente são agravadas por características anatómicas locais como a presença da fossa da glândula submandibular, traduzida por uma concavidade da face medial do corpo da mandíbula, bem como a presença interna do canal mandibular. Neste sentido, uma avaliação criteriosa através da imagem das estruturas anatómicas normais, bem como da sua morfologia individual é crucial para o adequado planeamento. Nos casos de severa atrofia óssea, procedimentos de reconstrução destas bases com enxertos são fundamentais para a futura colocação de implantes numa posição ideal (Misch, 1995).

Com a perda dentária precoce, as próteses removíveis totais ou parciais produzem maior força compressiva no rebordo, acelerando o processo de reabsorção. A largura do osso diminui cerca de 25% durante o primeiro ano da perda dentária e em geral 4mm de altura (Barbosa, 2006).

O nervo lingual é uma ramificação do mandibular e é responsável pelas informações sensitivas da mucosa lingual, do soalho da boca e dos dois terços anteriores da língua. As incisões neste local devem ser laterais à papila a fim de evitar lesão neste nervo. A lesão do mesmo pode levar à parestesia momentânea ou permanente (Hegedus, 2006).

A classificação do rebordo residual mandibular de Cawood e Howell agrupa 6 tipos de rebordos: 1 - pré-extração; 2 - pós-extração; 3 - alto, com boa espessura óssea; 4 - rebordo em lâmina de faca; 5 - baixo, com boa espessura; depressão do rebordo. No seu estudo da quantificação de reabsorção óssea na mandíbula, Blahaut observou que 46 a 57% das mandíbulas tinham redução significativa da altura óssea na região interforames, mas insignificante perda na espessura nesta região. Estes dados são importantes no planeamento cirúrgico em implantologia (Blahaut, 2007).

Capítulo IV - Maxila

As maxilas apresentam-se como uma região mais complexa para a Implantologia devido aos aspectos estéticos e funcionais, tendo como factor agravante o sorriso que o paciente

apresenta e o grau de exposição gengival. Nota-se na porção anterior da região palatina a presença do canal incisivo que abriga o feixe vasculonervoso nasopalatino, o qual é responsável pela inervação e vascularização da parte anterior do palato. É importante observar o tamanho deste canal, pois muitas vezes inviabiliza a colocação de implantes na região dos incisivos centrais. Já o feixe vasculonervoso do canal palatino maior, apesar de ser importante a sua preservação, não tem grande influência na reabilitação com implantes, uma vez que a localização das intervenções cirúrgicas na porção posterior da maxila é feita sobre a linha de maior esforço do rebordo alveolar (Madeira, 2004).

Na região anterior da maxila existe outro factor limitante, que é a proximidade da cavidade nasal e, na região posterior, o seio maxilar. Em casos de pacientes desdentados por um longo período, o processo de reabsorção óssea encontra-se em estado avançado, agravado na região posterior com a pneumatização do seio maxilar e associada a um processo de reabsorção fisiológica (Rizzolo, 2009).

Quanto à qualidade óssea, a maxila apresenta predominantemente osso com espaços medulares amplos e com pouca espessura cortical, classificados como osso tipo III e IV, o que indica a necessidade de se utilizar implantes que apresentem superfície porosa (Madeira, 2004).

Um aspecto anatómico interessante da maxila é a sua inclinação antero-posterior na região dos incisivos e caninos, fazendo com que os implantes devam ser inseridos seguindo a direcção inclinada da maxila e não perpendicular à base do rebordo alveolar residual, como se faz normalmente na região posterior da maxila. Devem ainda ser explorados os pilares de reforço como os da região dos caninos e do processo zigomático da maxila (pilares canino e zigomático) como áreas excelentes para a colocação de implantes. No entanto, a distribuição dos implantes bem como o seu diâmetro, comprimento e tipo de superfície estão na razão directa da qualidade e quantidade ósseas, como também do trabalho protético a ser executado sobre os implantes. É muito importante lembrar que há uma lâmina óssea vestibular muito delicada principalmente na região anterior (Rizzolo, 2009).

A região maxilar posterior edêntula apresenta condições únicas e desafiadoras em Cirurgia e Implantologia, comparadas às outras regiões da maxila. A atrofia óssea e a pneumatização do seio maxilar após perda de elementos dentários, associado à baixa densidade óssea nessa região, proporciona local inadequado para a colocação de implantes dentários. Entre os procedimentos de reconstrução, o levantamento do seio maxilar com enxerto sinusal é uma das melhores opções para a obtenção de altura óssea suficiente para a colocação de implantes osteointegráveis. A técnica sofreu pequenas variações e actualmente o procedimento de elevação sinusal é amplamente realizado com diversos materiais de enxerto, incluindo osso autógeno, aloenxerto, xenoenxerto e material aloplástico, sendo considerado um procedimento com alto índice de sucesso (Omagari, 2005).

Com a perda do elemento dentário, os estímulos que mantêm o osso alveolar desaparecem, entrando em processo degenerativo e provocando primeiro o estreitamento da largura da crista óssea com conseqüente diminuição do trabeculado e, em seguida da altura (Cardoso, 2002).

A reabilitação da região posterior da maxila por meio de implantes requer como pré-requisito a presença de quantidade suficiente de osso saudável no local receptor, tanto em altura como em largura. Não é raro que esta região, após perda dos dentes, apresente uma forma anatômica limitada, em que rebordos alveolares reabsorvidos associados ao processo de pneumatização do seio maxilar, inviabilizam a colocação de implantes em posições ideais que possibilitem a confecção de próteses que satisfaçam as necessidades estéticas e funcionais (Wallace, 2005).

A pobre qualidade óssea encontrada nesta região, geralmente com cortical fina e de trabeculado pouco denso, é mais um factor que contribui para uma menor taxa de sucesso na reabilitação por meio de implantes (Fugazzotto, 1998).

Algumas intervenções cirúrgicas aplicadas à Implantologia são o levantamento do seio maxilar através de enxertos em bloco ou particulados e também a lateralização do nervo alveolar inferior. Assim, o conhecimento anatômico das áreas relacionadas, como também

a qualidade do tecido ósseo são importantes para o profissional que vai desenvolver-se na Implantologia e nas cirurgias avançadas aplicadas à especialidade (Rizzolo, 2009).

O soalho do seio maxilar é formado pelo processo alveolar da maxila e pelo palato duro, nas regiões de pré-molares e molares pode exibir depressões e reentrâncias, sendo este osso medular passível de sofrer deiscências e reabsorções causando cosecções de raízes dentro do seio que podem apresentar-se cobertas por uma fina camada óssea, ou até mesmo estar coberta por uma fina membrana (Watzek, 1999).

O seio maxilar tem forma piramidal quadrangular, com base coincidindo com a parede nasal lateral e o ápice encontra-se direccionado para o processo zigomático da maxila. A sua membrana pode ser considerada a principal estrutura anatómica para o procedimento de enxerto sinusal, não ultrapassando normalmente 1mm de espessura (Van den Bergh, 2001).

A região da tuberosidade maxilar não oferece um bom acesso cirúrgico para a colocação de implantes. O paciente deve apresentar uma abertura de boca mínima de 35mm, principalmente para a colocação de implantes rosqueáveis (Bahat, 1992).

A altura do osso alveolar é perdida como resultado de doença periodontal e pelo processo de reabsorção da maxila que ocorre após a perda dos elementos dentários, reduzindo a quantidade de osso disponível para a colocação de implantes numa posição considerada ideal. Esta condição anatómica é exarcebada pelo processo de expansão inferior do seio maxilar que geralmente ocorre após as perdas dentárias, além de outros factores sistémicos como a idade, o sexo, desequilíbrios hormonais, factores metabólicos e a presença de inflamação (Misch, 2006).

Cawood e Howell (1988) propuseram uma classificação para as cristas alveolares residuais, a qual pode servir de referencia na fase de diagnóstico. Relativamente ao grau de reabsorção podemos referir: Classe I com crista alveolar “dentada”; Classe II imediatamente após extracção dentária com alvéolo cicatrizado; Classe III com crista bem arredondada e adequada em altura e largura; Classe IV com crista em extremidade com

forma de lâmina de faca, adequada em altura e inadequada em largura; Classe V com crista plana, inadequada em altura e largura e Classe VI com crista em depressão e com vários graus de perda óssea basal.

Na maxila, os níveis de sucesso de reabilitações totais com implantes osteointegrados são inferiores aos da mandíbula. Tal constatação é justificada pela complexa anatomia da maxila, que além de apresentar estruturas nobres como os seios maxilares e fossas nasais, possui uma qualidade inferior à da mandíbula, levando em consideração que as corticais ósseas maxilares são mais delgadas e o trabeculado menos denso (Pena Neto Segundo, 2005).

Capítulo V - Osteointegração

Branemark et al., (1969) relataram a possibilidade de crescimento ósseo em contacto directo com um implante metálico de titânio. O termo osteointegração foi então apresentado e definido como sendo uma conexão directa, estrutural e funcional entre o osso vivo e a superfície de um implante submetido a carga funcional. As condições essenciais para obtê-la seriam: uma preparação cirúrgica de tecidos moles e duros com o mínimo trauma, para a inserção de implantes esterilizados de titânio comercialmente puro; um fechamento primário do retalho muco-periosteal, para isolar a área da implantação até que uma barreira biológica tenha sido restabelecida; e higiene oral para prevenir inflamação gengival.

Ao ser introduzido, o protocolo de reabilitações suportadas por implantes dentários osteointegrados defendia a ausência de carga até que o processo de formação óssea estivesse terminado. Assim, era realizada uma técnica em dois estágios cirúrgicos com um período de espera para cicatrização entre três e seis meses. Tal proposição foi baseada na crença de que certo grau de micromovimentos durante o período de cicatrização poderiam prejudicar o processo de remodelação óssea, resultando em encapsulamento fibroso do implante. Porém, os valores das micromovimentações que determinavam a fibrointegração ou osteointegração eram, a princípio, empíricos (Albrektsson, 1986).

Albrektsson & Zarb (1993) propuseram uma revisão do conceito de osteointegração e os seus critérios de avaliação. Uma definição clínica parecia-lhe mais adequada, considerando a osteointegração como um processo no qual uma fixação rígida e clinicamente assintomática de materiais aloplásticos ao osso é obtida e mantida sob carga funcional. Os autores afirmaram haver necessidade de se considerar a resposta ultra-estrutural separadamente do desempenho clínico. Criticaram os critérios de sucesso postulados por Albrektsson et al., (1986), por reduzir o julgamento a características absolutas do sim ou não e sucesso ou fracasso. Os autores sugeriram que todo o implante deveria ser avaliado como parte de uma escala de quatro categorias: sucesso, sobrevivência, sem registo (pacientes que morrem ou que se afastaram do estudo) e fracasso. A categoria de sobrevivência passou a partir de então a servir de parâmetro para a maioria dos estudos longitudinais, uma vez que a inclusão de um implante nesta categoria deveria ocorrer se não houvesse sinais e sintomas clínicos que sugerissem fracasso, por não ser feita a avaliação de mobilidade ou de não se utilizarem radiografias periapicais padronizadas.

De acordo com o protocolo de Branemark, um período de cicatrização dos implantes livre de carga é uma das maiores exigências para a osteointegração dos implantes (Rangert, 1995).

Na nova abordagem da terapêutica biomecânica são consideradas quatro possíveis procedimentos correctivos que podem ser usados isolados ou em conjunto para reduzir carga sobre os implantes. Estes procedimentos consistem no seguinte: a cabeça do implante deveria ser colocada o mais próximo do centro da restauração, componentes intermediários angulados para correcção de inclinações e inclinações das cúspides rasas e modificações da anatomia oclusal (Patterson, 1995).

Em termos gerais, sucesso pode ser definido como o facto de se atingir o que se pretende. Portanto, para ser considerado bem sucedido, o implante osteointegrado tem de alcançar certos requisitos em termos de função (capacidade de mastigar), fisiologia tecidual (presença e manutenção de osteointegração, ausência de dor e/ou de outro processo patológico) e satisfação do paciente (em termos estéticos e sem causar desconforto). Obviamente, cada implante tem de ser testado individualmente e preencher todos os

critérios de sucesso, caso contrário deve ser considerado apenas sobrevivente (Espósito, 1998).

O exame radiográfico inicial em Implantologia Oral é a ortopantomografia, que possibilita uma avaliação geral da anatomia maxilofacial. Exames específicos de uma determinada região de interesse, como a tomografia computadorizada, serão sequencialmente solicitados, sendo orientados por meio de guias radiográficas, para um diagnóstico preciso quanto às determinações quantitativa e qualitativa do osso, bem como a localização de estruturas anatômicas (Nevins, 2003).

Estudos clínicos relatam que implantes colocados em osso mais medular, têm maior probabilidade de falhar do que implantes colocados em osso mais denso, não devendo os mesmos ser submetidos a stress durante o período de cicatrização (Saadoun, Le Gall e Touarti, 2004).

Deve ser destacada a importância de se observar os princípios da bioengenharia básica, relacionada com a osteointegração previsível, onde nenhum movimento relativo pode ocorrer na região de interface entre o tecido e o implante. Observa-se também a necessidade de se considerar as dinâmicas na interface implante-osso em diferentes dimensões, sendo que movimentos maiores a 20 micrómetros podem prejudicar a osteointegração (Skalak, 2001).

Uma análise retrospectiva de osteointegração primária de 396 implantes Neodent, realizada em 2005, obteve um índice de sucesso de 98%, com achado de agrupamento de perdas na região anterior da mandíbula, sem ter sido possível associar o gênero à taxa de insucesso (Carmo, 2005).

Num outro estudo retrospectivo do sistema de implantes Neodent, após cinco anos de utilização do mesmo, a taxa de sucesso encontrada foi de 96,87%. Os autores relataram a relação entre a perda dos implantes e o comprimento diminuído dos mesmos (Deus, 2007).

Após 6 meses do implante ter sido colocado, a osteointegração é considerada estabilizada, caso sejam observados todos os parâmetros de sucesso (Cocharn et al, 2002).

O osso marginal peri-implantar passa a ser uma estrutura estável com o passar do tempo. O fracasso dos implantes realizados relaciona-se com o comprimento dos mesmo e o insucesso é maior entre os implantes curtos até 7mm quando comparados com implantes com medidas entre 13 e 15mm (Snauwaert, 2000).

O processo de deposição óssea tem início imediatamente após a colocação do implante dentário, sendo os eventos responsáveis pela osteointegração caracterizados primeiramente pela adesão de proteínas ao implante e adesão, proliferação e diferenciação de células mesenquimais indiferenciadas durante os três primeiros dias. A adesão celular pode ocorrer directamente com a superfície ou por meio das proteínas que se aderem à superfície. Ao mesmo tempo, as células mesenquimais, ainda indiferenciadas, sintetizam a sua própria matriz intercelular que contém factores de crescimento e citocinas responsáveis por alterações na superfície dos implantes. Os factores ambientais ajudam a determinar se as células mesenquimais irão diferenciar-se em fibroblastos, osteoblastos ou condroblastos. No final da primeira semana tem início a deposição de osteóide e após três semanas está completo o processo de calcificação da matriz e a remodelação óssea está activa (Raghavendra, 2005).

Conforme exposto, as células de origem mesenquimal são as principais responsáveis pela migração e colonização da superfície do implante e são extremamente sensíveis a características de superfície, como por exemplo rugosidades e topografia. Desta forma, alterações na superfície dos implantes, tecnologias de adição ou subtração, têm sido sugeridas para melhorar a previsibilidade, a velocidade e o grau de osteointegração (Sullivan, 2005).

A estabilidade dos implantes pode ser definida como a capacidade dos implantes em suportar cargas axiais e laterais. A percepção clínica da estabilidade do implante é frequentemente relatada como a resistência à rotação durante a adaptação do implante (Friberg et al, 1999).

Os pré-requisitos para se alcançar a osteointegração primária são: biocompatibilidade e apropriado desenho do implante, a sua colocação através de uma técnica cirúrgica atraumática, uma precisa preparação do local receptor do implante e período de reparo livre de cargas (Branemark, 1999).

A estabilidade primária caracteriza-se por uma rigidez da fixação dentro da cavidade óssea com ausência de micromovimentação (Futami et al, 2000).

A estabilidade primária dos implantes depende do contacto do osso com o implante (Ersanli et al, 2005).

Existe uma limitação na investigação sobre os factores que influenciam na estabilidade primária. O grau de estabilidade após a colocação do implante é influenciado pela quantidade óssea, pelo desempenho do implante, pelas características do paciente e pela técnica cirúrgica (Ostman et al, 2006).

V. 1 - Qualidade óssea

Relativamente à qualidade óssea, este é um factor determinante no planeamento da reabilitação com implantes, devido à sua elevada importância na osteointegração (Lekholm, 1999).

Os ossos mais macios são 50 a 80% mais fracos do que os mais densos e os implantes colocados em osso mais esponjoso tem um nível de falha 16% maior (Misch, 2000).

Trabéculas ósseas espaçadas oferecem menores áreas de contacto osso-implante do que um osso altamente mineralizado, como o existente na região sinfisária. Quanto menor a área de contacto, maior a tensão (Barbara, 2001).

Motta (2002), após levantamento estatístico de 3 sistemas de implantes em sítios classificados pela quantidade óssea, obteve como resultados diferenças estatísticas,

mostrando maior risco para mulheres com idade entre 40 e 76 anos em osso tipo 3 e 4. Apesar disso, confirmou-se que na mandíbula é segura a colocação de implantes.

Em relação à distribuição mecânica do stress, Alper (2006) afirmou que este ocorre primeiramente onde o osso está em contacto com o implante, ao redor do seu pescoço.

Sob carga axial, o maior stress ocorre na crista ao redor do pescoço do implante em osso do tipo 1 e 2. Em osso tipo 3 esta carga é transmitida para o osso trabecular, onde o esforço aumenta à medida que a densidade óssea diminui. O osso de baixa densidade tem pouca rigidez, gerando um significativo deslocamento do implante, que leva à deformação do osso. Desta forma, no osso tipo 4 existe maior grau de falhas que nos outros tipos (Tada, 2003).

Guaracilei (2004) afirmou que a densidade óssea é mais importante do que o comprimento e diâmetro dos implantes.

Misch afirmou que a qualidade óssea é um dos factores de risco relacionados aos implantes curtos, associado a proporção coroa/implante aumentada e a maior força de mordida na região posterior mandibular. A densidade óssea não apenas fornece travamento mecânico do implante na cicatrização, como também permite a distribuição e transmissão das tensões da prótese sobre a interface osso/implante após cicatrização. Quanto menos denso o osso, menor quantidade de osso estará em contacto com o corpo do implante. Os métodos para diminuir o stress incluem diminuir a força aplicada sobre a prótese ou aumentar a área de superfície de contacto do implante (Misch, 2006).

Segundo Romeo (2006), a análise do elemento finito mostrou que o stress máximo ósseo é praticamente independente do comprimento do implante, pois concentra-se ao redor da crista óssea.

Vários factores podem influenciar os resultados da terapia com implantes, dos quais os funcionais, protéticos e anatômicos. A qualidade óssea (factor anatômico), juntamente com

as forças oclusais (factor protético), são cruciais para o sucesso dos implantes curtos (Tawil, 2006).

Uma possível consequência da tensão sobre o osso é a sua deformação. A perda da crista óssea no primeiro ano de função do implante é de 1,2mm e nos anos seguintes é de 0,1mm (Machado, 2007).

Melhado considerou que qualidade óssea e condições teciduais devem ser observados na colocação de implantes curtos (Melhado, 2007).

V. 2 - Quantidade óssea

A determinação da altura óssea disponível é, juntamente com a qualidade óssea, um dos factores mais importantes no planeamento de uma reabilitação com implantes (Adell,1981).

Estabeleceu-se por meio de estudos em radiografias panorâmicas uma zona de segurança para a colocação de implantes na região posterior da mandíbula de forma a proteger a integridade do nervo alveolar inferior. É necessário uma radiografia panorâmica e um exame clínico da seguinte forma: uma linha A é traçada paralela ao plano oclusal posterior, ao nível da crista óssea; depois é traçada uma linha B paralela à linha A na região mais superior do forame mentoniano. Posteriormente, estas duas linhas são unidas por outra linha perpendicular a elas. O tamanho desta linha é medida da zona de segurança para a metade mesial do primeiro molar. Estudos de Misch mostraram que a posição mais comum do canal era de 2mm ou mais abaixo da linha B. Na metade distal do primeiro molar, o canal apresentou-se abaixo da linha B em 97,5% dos casos. Porém, em relação ao segundo molar, o canal apresentava-se abaixo da linha B em apenas 5,5% dos casos (Misch, 2000).

A altura da crista óssea deve ser considerada, tendo em conta o aparelho raio X utilizado. Uma assimetria da crista influencia a altura do osso aparentemente existente. Se houver um tórus mandibular largo, ele pode projectar significativamente o lado lingual do corpo da mandíbula, dando uma impressão equivocada de osso remanescente (Worthington,2004).

Um estudo radiográfico de 431 edêntulos parciais, revelou que a altura óssea posterior era de cerca de 6 mm em 38% das maxilas e 50% nas mandíbulas. Sendo assim, é comum haver esta limitação anatômica no planeamento em implantologia (Misch, 2005).

Se não houver uma correcta avaliação radiográfica e tomográfica da posição do canal mandibular, existe a possibilidade de lesões do nervo alveolar inferior na cirurgia de colocação do implante, como por exemplo compressão, transsecção, dilaceração e perfuração com a broca. Existem três classes de lesões: neuropraxia, axoniotmese e neurotmeze. Neuropraxia é o bloqueio de condução temporário causado por excessiva tracção. Em resultado deste tipo de lesão, pode ocorrer edema intrafascicular, isquemia e desmielinização. Neurotmeze é o bloqueio da condução dos impulsos nervosos (Hegedus, 2006).

V. 3 - Resposta do sistema Implante/osso

O evento que ocorre quase imediatamente após a colocação de metais, bem como de outros biomateriais, é a reabsorção de proteínas na região da interface advindas, num primeiro momento de fluídos do sangue e tecidos do local da ferida cirúrgica e posteriormente pela actividade celular, que forma um “filme condicionante” . Outras mudanças significativas também ocorrem na superfície dos implantes, como a formação de uma película estável de óxido de titânio, cujo crescimento crescente evidencia que eventos eletro-químicos contínuos de corrosão ocorrem na interface osso-implante (Cooper et al.,1998).

A resposta do organismo humano à colocação cirúrgica dos implantes inseridos no osso envolve uma série de eventos celulares e da matriz óssea que culminam na cicatrização e na íntima aposição óssea ao biomaterial num fenómeno conhecido como osteointegração. Estudos indicam a presença de uma zona interfacial afibrilar comparável a linhas de cimento e de uma lâmina limitante, que seriam os responsáveis pelo mecanismo de adesão entre o osso e o implante. Adjacente a esta lâmina limitante foram observados osteoclastos, osteóides e matriz mineralizada que parecem indicar que o osso é depositado directamente na superfície do implante (Brunski et al., 2000).

Para modificar a resposta do sistema osso-implante-prótese, características físico-químicas dos implantes foram alteradas com o objectivo de se melhorar a interface osso-implante, como por exemplo a energia e carga da superfície do implante e ainda a composição do mesmo. Mudanças na morfologia e aspereza da superfície também foram implementadas de forma a influenciar as células e as respostas teciduais aos implantes (Abrahamsson et al., 2001).

Outros pesquisadores concluíram que implantes com superfície jateada por partículas solúveis apresentavam um melhor contacto na interface osso-implante do que os de superfície polida (Novaes et al., 2002).

Apesar de tudo, o excesso de stress na prótese ou no sistema de suporte será o que causa mais sobrecarga e falha do implante (Chun, 2006).

Os implantes dentários são fabricados de titânio e as suas ligas apresentam uma rigidez de 5 a 10 vezes maior do que o osso cortical. Enquanto que as forças funcionais ocorrem sobre os implantes, o osso é capaz de responder ao stress e melhorar a sua densidade e resistência, especialmente na metade da crista do corpo do implante durante os primeiros 6 meses a um ano de sobrecarga. A sobrecarga progressiva muda a quantidade e densidade do contacto implante-osso, o que melhora o sistema de sustentação como um todo (Misch, 2006).

V. 4 - Crista óssea peri-implantar

Existem limites biológicos ao redor dos implantes que devem ser respeitados para que haja preservação da arquitectura gengival e a sua manutenção a longo prazo. Um factor reconhecido como limitante da estética é o nível ósseo na região candidata ao implante. O reconhecimento da possibilidade de reconstruções ósseas visando a optimização estética em determinados casos trata-se de um passo importante na curva de aprendizagem com a terapia implantar, facto este que coloca critérios estéticos na análise de sucesso dos implantes. A distância adequada entre os implantes, entre implante e dente e ainda a quantidade de osso no aspecto vestibular dos implantes passam a assumir papel importante

na previsibilidade da papila gengival e na manutenção da margem mucosa vestibular em regiões estéticas (Grunder, 2005).

De acordo com Baumgarten (2005), a estabilidade da crista óssea peri-implantar a longo prazo é considerada essencial no sucesso na reabilitação com implantes dentários do ponto de vista funcional e estético.

A perda precoce da crista óssea peri-implantar é um fenômeno de significância clínica e numerosas explicações têm sido propostas na tentativa de definir as causas desse problema. Existem algumas teorias que procuram explicar o fenômeno da perda óssea peri-implantar. Entre elas, cabe mencionar o efeito da acumulação de biofilme bacteriano na interface entre implante e o pilar protético. Tem também sido observado que a quantidade de perda óssea é diferente nos distintos desenhos de implantes (Misch, 2006).

De acordo com OH et al. (2002), existem alguns factores etiológicos plausíveis para a perda da crista óssea e entres eles destacam-se alguns aspectos relativos ao desenho do implante e à interface implante-componente protético.

Segundo Brogini et al. (2003), a ausência de uma interface implante-abutment (microgap) na crista óssea está associada à redução de inflamação peri-implantar e a uma mínima perda óssea.

Os implantes que utilizam um componente protético reduzido em relação ao diâmetro da plataforma do implante (microgap distante da crista óssea) também parecem ser capazes de preservar o nível ósseo peri-implantar (Baumgarten, 2005).

Assim sendo, a determinação da causa primária da perda óssea prematura da crista ao redor dos implantes dentários é importante para se evitar que tal ocorra, bem como melhorar a saúde do implante a longo prazo e melhorar as taxas de sucesso dos implantes e consequentemente o sucesso da prótese (Misch, 2006).

A interface implante-tecidos moles é constituída de três zonas bem delimitadas: o epitélio sulcular, o epitélio juncional e o tecido conjuntivo peri-implantar. O epitélio sulcular é uma extensão não queratinizada do epitélio bucal, sendo contíguo ao epitélio queratinizado na sua porção coronária e com o epitélio juncional na sua parte apical. O epitélio juncional está em contacto estreito com a superfície do implante, sendo uma barreira biológica importante para o sucesso dos implantes. O tecido conjuntivo interpõe-se sempre entre o cume da crista óssea e a porção apical do epitélio. A integridade do tecido conjuntivo é de grande importância para prevenir a migração apical do epitélio e consequente manutenção da crista óssea peri-implantar (Donath, 2003).

Um implante, diferente de um dente natural, não possui fibras conjuntivas na área de tecido conjuntivo inserido no implante. A sondagem peri-implantar penetra no sulco, na inserção do epitélio juncional e na maioria da área de inserção conjuntiva (Misch, 2006).

Após a colocação dos implantes dentários e a remodelação óssea inicial, observa-se uma área de transmucosa ao redor dos implantes submersos ou não submersos de 3 a 4 mm sobre o tecido ósseo que é ocupada pelo epitélio juncional e pelo tecido conjuntivo (Schwarz et al., 2008).

A reabsorção óssea pode-se manifestar sob diversos aspectos. Em casos mais graves, pode levar à perda completa da osteointegração e ao fracasso da terapia. Nas situações mais frequentes, pode haver um comprometimento estético, tais como alterações dos tecidos moles, alongamento da coroa clínica, desaparecimento das papilas e a exposição da cinta metálica dos componentes protéticos, factores estes que podem levar a falhas estéticas, especialmente importantes na região anterior (Belcastro, 2008).

Shimpuku et al. (2003) afirmam que uma vez que a perda óssea inicial tenha ocorrido, ela pode aumentar depois do tratamento protético levando eventualmente à falha da reabilitação com implantes.

É prudente diminuir a perda precoce do osso da crista com o objectivo de manter um ambiente local favorável à saúde peri-implantar (Misch, 2006).

V. 5 - Causas da perda óssea peri-implantar

A manutenção dos implantes osteointegrados depende de uma série de factores, sendo que um dos mais relevantes é a preservação da crista óssea marginal, parâmetro esse utilizado para determinar o sucesso dos implantes. Pesquisadores encontraram em estudos uma maior magnitude e ocorrência de perda óssea durante o primeiro ano de carregamento da prótese com média de 1,2mm (a partir da primeira rosca) e de 0,005 a 0,13 mm nos anos subsequentes, o que significa que nem todos os implantes perderam osso na crista e que a quantidade é altamente variável. As hipóteses para a causa da perda óssea precoce da crista seriam o rebatimento do retalho durante a cirurgia, preparo da osteotomia, posição do microgap entre o implante e o abutment, micro movimentos dos componentes do abutment, invasão microbiana, estabelecimento da distância biológica e factores de stress (Adell et al., 1981).

Alguns pacientes exibem uma progressiva e acelerada perda do osso da crista que avança apicalmente, resultando no aumento da proporção coroa-implante, mobilidade e eventual falha do implante. Nesses casos, os dois principais factores etiológicos são peri-implantite induzida por placa bacteriana e sobrecarga oclusal (Naert, 1992).

Enquanto que os elementos dentários possuem a junção cimento-esmalte que funciona como ponto fixo para que o tamanho da crista óssea possa ser avaliado, o mesmo não ocorre com os implantes. Considerando que os exames radiográficos irão mostrar apenas a perda óssea nas regiões proximais, para evitar a subestimação da perda óssea nos casos de implante, os exames radiográficos deverão ser associados à realização de sondagens peri-implantares, para possibilitar a avaliação de todas as superfícies (Espósito et al., 1998).

Apesar da realização de radiografias convencionais intra-orais ser aceite como um método de avaliação das alterações que se processam no osso marginal interproximal ao longo do tempo, no momento da colocação de implantes, o número de falsos negativos é bastante elevado. Isso deve-se à baixa sensibilidade do exame radiográfico para a detecção dos estágios iniciais de doença ou de alterações no tecido ósseo (Lang et al., 2000).

O perfil de emergência do abutment e da prótese é importante por considerações de estética e higiene oral. Uma discrepância em tamanho entre a largura da prótese e o diâmetro do implantes criaria um problema para se conseguir acesso ao sulco peri-implantar para higiene, o que deixaria o paciente susceptível à acumulação de placa, inflamação e perda óssea marginal e a conseqüente falha do implante. Porém, se a perda óssea era um resultado da acumulação de placa ou causada por excesso de stress não estaria ainda claro (Mahony, 2000).

A perda óssea em implantes dentários pode ser classificada como inicial ou tardia. A perda inicial ocorre na região da crista óssea. Estudos têm demonstrado que a qualidade óssea, a quantidade de gengiva inserida, a sobrecarga oclusal, a resposta ao trauma cirúrgico, a presença de microgap na interface implante-abutment, a contaminação bacteriana, a exposição precoce do implante ao meio bucal antes da cirurgia de segundo estágio, o restabelecimento do espaço biológico e o módulo da crista do implante são todos possíveis factores que têm influência na perda óssea inicial (Bouri, 2008).

A estabilidade dos tecidos peri-implantares é resultado de um equilíbrio entre as forças funcionais e a reacção das estruturas de suporte, sendo que a remodelação óssea pode ser uma expressão positiva em resposta aos estímulos mecânicos (Tawil, 2008).

A perda precoce da crista óssea, 1mm além da interface implante-abutment, geralmente é causada por stress excessivo no sitio perimucoso ou no desenho da crista do implante (OH, 2002).

Baumgarten (2005) afirma que o nível ósseo interproximal de um implante dentário está relacionado a diversos factores, mas principalmente com a junção entre o implante e o abutment. Em implantes de hexágono externo, a junção estende-se à superfície lateral do implante e geralmente ocorre uma remodelação óssea aproximadamente 2mm apicalmente a esta junção.

A presença de microgap na interface implante-abutment favorece a acumulação de bactérias, com conseqüente inflamação e perda óssea, sendo por isso importante minimizar a presença bacteriana neste local (Dibart, 2005).

A localização dos implantes também parece ser uma variável de relevância e os implantes colocados em maxilas edêntulas apresentam maior perda óssea marginal (Zitzmann, 2000).

Capítulo VI - Complicações dos procedimentos protéticos em implantologia

Previamente à utilização de implantes dentários, a reposição de dentes perdidos ou ausentes era realizada com a confecção de próteses fixas e/ou removíveis, obrigando à realização de preparos, mesmo em dentes muitas vezes íntegros (Misch, 2000).

No entanto, como toda a técnica, esta também não é isenta de falhas e essas podem ocorrer devido a problemas relacionados com a biomecânica do conjunto prótese/implante. Tecidos gengivais e periimplantares saudáveis e uma distribuição adequada das forças oclusais sobre os implantes é um dos pré-requisitos para o sucesso e longevidade dessas reabilitações. A ausência desse controle biomecânico pode levar a complicações protéticas, chegando ao extremo da perda do implante dentário (Schwarz, 2000).

O advento da Implantologia possibilitou a reposição dos dentes perdidos, por meio de implantes, com o uso de uma técnica com alto índice de previsibilidade, chegando a índices superiores a 99,5% após um período médio de 25 meses em mandíbulas completamente edêntulas (Ganeles, 2001).

Apesar das análises estatísticas evidenciarem que os pacientes com baixa qualidade e quantidade óssea, tabagistas, bruxistas, saúde geral deficiente, alcoólicos, consumidores de drogas, deprimidos ou psicologicamente doentes, parecem estar mais sujeitos a perdas de implantes, ainda não foi possível estabelecer de maneira conclusiva o perfil dos pacientes com maior propensão à perda de implantes (Ekfeld et al, 2001).

Uma complicação mecânica muito comum é o afrouxamento dos parafusos, sendo que estudos conduzidos com 70 implantes colocados em 50 pacientes demonstraram que um total de 44,9% dos parafusos de abutment tiveram que ser reapertados pelo menos uma vez (Gratton, 2001).

Outras complicações como fractura do implante do parafuso e do material de cobertura da prótese, assim como perda do cimento, são também problemas relevantes que preocupam os dentistas (Michalakis, 2003).

Um controlo sistemático realizado de maneira cuidadosa das próteses implanto-suportadas e do equilíbrio oclusal dos pacientes poderão detectar problemas e soluções, reduzindo as complicações relacionadas com as próteses e seus componentes (Karl, 2008).

Capítulo VII - Influência de factores sistémicos na perda dos implantes

A doença periodontal representa uma doença crónica inflamatória. As bactérias do biofilme são necessárias para a iniciação gengival e subsquente destruição dos tecidos periodontais (Socransky e Haffaje, 2000).

O biofilme bacteriano isolado é insuficiente para explicar a iniciação e a progressão do problema periodontal. Evidências demonstraram que a resposta do hospedeiro é a causa principal para justificar a destruição periodontal frente ao desafio bacteriano (Salvi, Bittel e Lang, 2008).

Além de outros factores, a Diabetes Mellitus modifica a resposta do hospedeiro ao desafio bacteriano e pode aumentar o risco de doença periodontal (Preshaw, Foster e Taylor, 2007).

Diabetes Mellitus e periodontite representam doenças crónicas inflamatórias e que têm recíproca influência e encontram-se associadas. Pacientes com diabetes controlada não mostram aumento da severidade da periodontite quando comparados com pacientes não diabéticos. Estudos demonstraram que a periodontite está associada com um controlo

deficiente da glicemia, não sendo considerada como complicação de diabetes. A saúde oral deve ser promovida nos pacientes com diabetes como componente integral dos cuidados de saúde com esses pacientes (Kunzel, Lalla e Lamster, 2007).

É muito importante a terapia de suporte para pacientes com diabetes, evitando a ocorrência de problemas periodontais e consequentemente à perda de dentes (Axelsson, Nystrom e Lindhe, 2004).

Wallace demonstrou o efeito nocivo do tabaco na reabilitação com implantes e propôs que o tabaco deve ser considerado como um dos factores de contra-indicação no tratamento dos mesmos (Wallace, 2000).

A colocação de implantes falha duas vezes mais em pacientes fumadores do que em pacientes não fumadores e as falhas são maiores na maxila relativamente à mandíbula (Johnson e Hill, 2004).

VII. 1 - Tabagismo e a perda óssea peri-implantar

Os tabagistas considerados leves (menos de 15 cigarros/dia) apresentam um pior estado de saúde geral em relação aos pacientes não fumadores (Wilson, 1999).

Na Medicina Dentária, apesar dos altos índices de sucesso com implantes dentários, alguns autores têm relatado a perda dos mesmos num nível acima da média. Os principais factores seriam a baixa qualidade óssea (osso tipo IV) e o tabagismo (Bain, 1996).

O processo de reparação de cirurgias de cabeça em indivíduos fumadores, mostra que 50% apresentam complicações pós-operatórias, contra 20% num grupo de não fumadores. Além das complicações, é necessário manter as contenções cirúrgicas por um período de tempo 20% maior (W-Dahl, 2004).

O próprio período de abstinência do fumo é fundamental para uma adequada reparação. É necessária uma interrupção de mais de três semanas no período pré-operatório, de modo que ocorra uma redução das complicações de cicatrização das feridas (Kuri, 2005).

O tabagismo é o maior factor de risco para as doenças periodontais, sendo responsável pela diminuição da vascularização, alteração da resposta inflamatória e imunológica, bolsas periodontais mais profundas, maior perda de inserção periodontal e interferência na cicatrização pós-terapias (Daud, 2003).

Comparando-se enxertos de tecido conjuntivo para recobrimento de recessões gengivais num grupo de pacientes fumadores e não fumadores, verificou-se resultados significativamente inferiores nos pacientes do primeiro grupo, o que ilustra a necessidade de interrupção ou redução drástica no hábito de fumar para otimizar os resultados deste tipo de tratamento (Erley, 2006).

Os pacientes fumadores apresentam perdas de implantes significativamente maiores do que os não fumadores ou que pararam de fumar antes das cirurgias. Os pacientes fumadores há mais de 25 anos apresentam perda de implantes duas vezes maior do que os fumadores há menos tempo (De Luca, 2006).

Estudos desenvolvidos para determinar se haveriam benefícios da interrupção do hábito de fumar sobre os resultados dos tratamentos com implantes, mostraram que houve diferenças significativas entre os grupos de não fumadores e de fumadores no número de implantes perdidos, que foi três vezes maior no segundo grupo, não ocorrendo no entanto diferenças significativas entre os grupos de não fumadores e pacientes que interromperam o hábito de fumar (Bain, 1996).

Uma análise radiográfica de perda óssea marginal, durante um período de 15 anos, num grupo de fumadores e outro de não fumadores desdentados totais que receberam implantes, revelou perdas significativamente maiores no primeiro grupo. Nos pacientes fumadores com pobre higiene oral, as perdas ósseas marginais são ainda maiores, principalmente nos sectores anteriores da boca (Lindquist, 1996).

As perdas ósseas ao redor dos implantes em pacientes fumadores são duas vezes maiores do que em não fumadores, sendo as perdas maiores quando o número de cigarros/dia é superior a 14, num período de 10 anos de avaliação (Lindquist, 1997).

Comparando-se, radiograficamente, as perdas ósseas ao redor dos implantes num período de dez anos, em grupos de fumadores e não fumadores, os do primeiro grupo apresentam em média 1mm a mais de perda óssea marginal (Karoussis, 2004).

É claro o efeito nocivo do tabaco e do número de cigarros/dia na quantidade de perda óssea ao redor dos implantes. Um trabalho comparando grupos de não fumadores, fumadores moderados (10 cigarros/dia) e fumadores pesados (mais de 10 cigarros/dia) durante um período de quatro anos, mostraram que as perdas ósseas são significativamente maiores nos pacientes fumadores, sendo mais marcantes na maxila, nos fumadores pesados (Nitzan, 2005).

Contrariamente, trabalhos mostraram não haver diferenças significativas de perda óssea marginal entre pacientes fumadores e não fumadores, afirmando que o hábito de fumar pode estar associado a outros factores que têm maior influência nesta perda, como por exemplo o consumo de álcool pelos pacientes fumadores (Galindo-Moreno, 2005).

Capítulo VIII - Limitações anatómicas

A atrofia da crista óssea alveolar ocorre frequentemente em pacientes como consequência de periodontite, extracções dentárias e trauma crânio-maxilofacial e limita a restauração protética implanto-suportada (Polo, 2005).

A presença do nervo alveolar inferior na região posterior diminui consideravelmente o volume ósseo e impede a ancoragem bicortical. A pouca qualidade e quantidade óssea estão relacionadas com a atrofia por desuso, factor relevante para comprometer a estabilidade inicial do implante e que resulta num maior índice de insucesso (Pikos, 2000).

A presença do canal mandibular e da glândula submandibular nessa região, associada à baixa qualidade óssea (osso tipo III e IV), acabam por comprometer e por vezes até impedir a colocação de implantes (Romeo, 2006).

O obstáculo anatómico mais frequente presente na reabilitação com implantes da maxila posterior é, sem dúvida, a cavidade sinusal. Associado ao processo de atrofia do rebordo alveolar na região desdentada, o seio maxilar tem as suas dimensões potencialmente ampliadas no decorrer do tempo, em função do processo de pneumatização (Constantino, 2002).

Capítulo IX - Implantes curtos

Reabilitações orais com implantes osteointegráveis para substituição de dentes perdidos têm sido extremamente bem documentadas (Albrektsson, 2008).

O sucesso desta especialidade há muito deixou de ser, apenas, a manutenção dos implantes no arco dentário, mas sim toda uma harmonia funcional do elemento artificial, que é o resultado de um planeamento, técnica cirúrgica e de um tratamento protético habilidoso (Worthington, 2005).

A colocação de implantes pode ser limitada às situações de reduzida altura óssea ou acidentes anatómicos, como por exemplo a extensa pneumatização do seio maxilar e a proximidade do canal mandibular. Para contornar essas limitações fisiológicas e anatómicas, várias técnicas de enxerto ósseo têm sido propostas (Wallace, 2003).

Apesar das técnicas referidas anteriormente obterem sucesso, muitos pacientes rejeitam-nos devido à necessidade de diversos procedimentos cirúrgicos, maior sensibilidade pós-operatória, altos custos e maior duração do tratamento (Santiago, 2009).

Perante a imprevisibilidade e alto índice de insucesso encontrados em tratamentos para a atrofia mandibular como por exemplo enxertos ósseos, distração osteogénica, cirurgia de lateralização, transposição do nervo alveolar inferior e a utilização de implantes inclinados,

a técnica mais simples, menos cara e mais rápida seria a indicação de implantes curtos (Neves, 2006).

O conceito de implantes curtos é controverso, sendo mais apropriado definir a região intra-óssea do dispositivo no momento da prótese entrar em função. Sendo assim, comprimentos variando de 4 a 8,5mm podem ser considerados como curtos (Felice, 2009).

Nos implantes tipo Branemark, 8mm significa o comprimento total do implante, enquanto que no sistema ITI significa apenas a região intra-óssea (Bernard et al, 2003).

Implantes curtos são considerados aqueles com comprimento menor ou igual a 10mm (Degidi, 2007).

Lee (2005), avaliou em revisão de literatura o efeito do tamanho e forma no sucesso de implantes dentários. A variedade de técnicas e modificações de desenhos de implantes têm sido propostos para otimizar a estabilização primária em osso trabeculado com baixa densidade. Implantes com maior diâmetro induzem maior estabilidade inicial no momento da colocação em regiões de menor densidade óssea. Implantes cónicos parecem apresentar maior dissipação de tensão do que implantes cilíndricos. Implantes com comprimento menor do que 7mm apresentam em estudos longitudinais maiores taxas de falhas e que na comparação do efeito do tamanho e forma do implante, a forma tem mais influência na distribuição da tensão no osso circundante do que o tamanho do implante. O comprimento do implante é considerado como a distância da plataforma até ao ápice do implante.

Embora esta técnica apresente alto índice de sucesso (99,4%), ainda são discutidos os índices de sobrevivência, a capacidade de absorção e distribuição de tensão, bem como a sua capacidade de suportar próteses fixas implanto suportadas (Nedir, 2004).

Enumera-se a quantidade e qualidade óssea, condições sistémicas do paciente, natureza da dentição oposta, magnitude de forças e presença de hábitos parafuncionais, posição do implante no arco, técnica cirúrgica, número, tamanho e diâmetro do implante, desenho e condicionamento da superfície do implante, altura da coroa protética e tamanho da mesa

oclusal como factores endógenos que podem afectar o sucesso dos implantes curtos (Misch, 2005).

Implantes de 7 mm ou menores apresentam taxas de sucesso menores, sendo por isso um factor de risco. Apesar desses índices serem ligeiramente menores, eles são clinicamente viáveis do ponto de vista prático. São uma solução importante e devem ser considerados como uma óptima opção restauradora em casos limítrofes com reabsorções severas (Neves et al, 2006).

A maior limitação desta técnica seria estética. Próteses sobre implantes curtos normalmente resultam em dentes longos ou em compensação com gengiva artificial na coroa. Estudos do contorno estético do sorriso do paciente na fase de planeamento são determinantes quanto à aplicação segura da técnica. Felizmente, a região posterior dos arcos é uma área com pouca exigência do ponto de vista estético, encaixando-se perfeitamente com as vantagens e desvantagens do método reabilitador. O uso clínico de implantes curtos, em detrimento de procedimentos de ganho ósseo vertical e posterior colocação de implantes, deve ser considerado como uma alternativa de tratamento (Striezel e Reichart, 2007).

Um rigoroso protocolo deve ser seguido para controlar os factores de risco e otimizar as suas características, com o intuito de compensar o seu pequeno comprimento, assegurando uma melhor longevidade ao tratamento proposto. O tratamento da superfície do implante é outro recurso primordial que pode aumentar em até 33% o a área de contacto osso-implante, o que é benéfico na distribuição da tensão (Misch, 2006).

Os implantes curtos apresentam algumas vantagens cirúrgicas quando comparados com os implantes longos, como por exemplo um menor risco cirúrgico de perfuração do seio maxilar, parestesia mandibular e menor necessidade de procedimentos de aumento ósseo na região posterior antes ou concomitante à colocação dos implantes em ambas as arcadas (Misch, 1999).

Os implantes curtos normalmente excedem os parâmetros protéticos regulares (proporção coroa/implante), sendo esta situação aceitável desde que a orientação da força e distribuição da carga sejam favoráveis e a parafunção controlada (Tawil, 2006).

Quando essa relação coroa/implante estiver invertida, os critérios de planeamento oclusal devem ser totalmente controlados, para que as cargas oclusais incidam o mais próximo ao longo do eixo do implante, evitando-se a formação de uma alavanca classe I, ressaltando que a altura da coroa é um cantilever vertical. O desenho do implante, o tratamento da superfície, a espiantagem dos implantes, a ausência de cantilever e a oclusão em guia canina ou oclusão mutuamente protegida são recursos que aperfeiçoam os resultados dos implantes curtos (Misch, 2006).

Recentes experiências verificaram que implantes curtos de 7 a 8,5mm com superfícies modificadas e uma adequada técnica de inserção praticamente igualaram as taxas de sucesso dos implantes longos. Ficou demonstrado que a reabilitação protética dos implantes curtos em mandíbulas atroficas apresentou sobrevivência similar à dos implantes longos em estudos longitudinais (Maló, 2007).

Os implantes longos apresentam vantagens em relação aos implantes curtos, por apresentarem uma relação coroa/implante mais favorável e uma maior superfície para a área de osteointegração. No entanto, a criteriosa colocação de implantes curtos de acordo com um protocolo cirúrgico adequado pode aumentar o índice de sucesso dos mesmos. Além disso, estruturas vitais como o canal mandibular ou o assoalho do seio maxilar, podem ser facilmente preservadas com a utilização dos implantes curtos (Fugazzotto, 2008).

O primeiro estudo clínico a relacionar taxas de sucesso clínico com o comprimento dos implantes foi o de Van Steenberghe et al., (1990), o qual demonstrou uma prevalência maior de insucessos relativamente aos implantes curtos, com comprimento igual ou inferior a 10mm. Nesse estudo, os implantes também foram colocados nas regiões posteriores dos arcos e, devido às restrições impostas pelo canal mandibular e pelo seio maxilar, os implantes curtos eram instalados com maior frequência nestas áreas.

Num outro estudo, Jemt & Lekholm (1995) encontraram um alto índice de sucesso com o uso de implantes curtos na mandíbula. Neste trabalho, os autores analisaram falhas e complicações em 391 próteses suportadas por 2199 implantes de diversos comprimentos. Os implantes de 7mm de comprimento, utilizados na mandíbula, não apresentaram nenhum índice de perda durante um ano de acompanhamento.

Friberg et al., (1991) acompanharam durante 3 anos 4641 implantes Branemark colocados em 889 pacientes com edentulismo total e parcial. Neste estudo, obtiveram um índice de falhas de aproximadamente 7,1% e 3,1% para todos os implantes de 7mm perdidos entre os 793 implantes colocados. Para estes autores, o insucesso dos implantes deve-se mais ao sobreaquecimento do tecido ósseo em decorrência da espessura da cortical mandibular sem rebordos atróficos e, também, pelo uso de próteses parciais removíveis durante o período de reparo do implante. O aspecto biomecânico não citado já que as perdas dos implantes ocorreram antes da colocação das próteses.

Nevins & Langer (1993), num estudo longitudinal onde foram utilizados 551 implantes na região posterior da mandíbula de 228 pacientes e 652 implantes na região posterior da maxila de 227 pacientes obtiveram taxas de sucesso de 95,5% e 95,2% respectivamente. A maioria dos implantes utilizados na mandíbula foram de 7 e 10 mm de comprimento, sendo 64 de 7mm, 12 de 10mm e 2 de 13mm, demonstrando não haver correlação entre as falhas e o comprimento dos implantes. Os autores sugerem que quando houver espessura vestibulo-lingual suficiente, deverão ser utilizados implantes de largo diâmetro.

Wyatt & Zarb (1998) ao analisarem durante 12 anos 77 pacientes parcialmente desdentados, os quais receberam 97 próteses fixas suportadas por 230 implantes, concluíram que o mais alto índice de falha se deu na utilização de implantes de 7 mm (25%), referindo também que não houve relação da perda entre maxila e mandíbula dos implantes colocados, concluindo que a qualidade óssea não influi na perda mas antes a quantidade de tecido ósseo, ou seja, o comprimento do implante.

Hallman (2001) avaliou o uso de implantes de diâmetro reduzido e comprimento menor do que 10mm, como uma alternativa para tratamento em pacientes com severa reabsorção na

maxila e que não realizaram procedimentos prévios de enxerto ósseo. Quarenta pacientes foram tratados com implantes de 3.3mm de diâmetro. Exames radiográficos mostraram que em todos os casos a altura de rebordo alveolar remanescente era inferior a 10mm e com espessura de 4mm. Um total de 182 implantes foram colocados com altura entre 8 e 12mm. Houve perda de um implante, resultando numa taxa de sobrevivência de 99,4% após um ano de acompanhamento.

Tawil & Younan (2003) obtiveram uma taxa de sobrevivência de 95,5%, onde foram perdidos 12 de 269 implantes, num acompanhamento entre 12 e 92 meses para implantes menores ou iguais a 10mm de comprimento. Segundo estes autores, não existem diferenças significativas entre as taxas de sucesso entre implantes curtos e longos. Os autores observaram ainda que a grande maioria das falhas ocorreu em osso tipo III (segundo a classificação de Lekholm & Zarb), evidenciando que a qualidade óssea parece ser um factor mais importante a ser analisado no edentulismo parcial posterior do que a quantidade óssea disponível. Assim, em situações onde se apresenta uma boa qualidade óssea e uma quantidade limitada de osso, resultados bastante previsíveis podem ser obtidos com a utilização de implantes curtos.

Segundo Raghoobar e Vissink (2003), o uso de implantes curtos na região posterior da maxila com reduzida estabilidade primária, estando os mesmos próximos ou estendendo-se para o interior do seio maxilar, podem levar a complicações. Os autores relataram a ocorrência de um deslocamento de um implante para o interior do seio maxilar, o que pode resultar numa reacção de corpo estranho causando problemas.

Becktor, Isaksson e Sennerby (2004) analisaram e compararam o resultado clínico do tratamento de implantes em dois grupos de pacientes com maxilas edêntulas, na qual um grupo tinha sido sujeito a enxerto ósseo antes ou simultaneamente à colocação de implantes. No outro grupo, devido a um volume e altura óssea favoráveis, não foi realizado enxerto. Os autores encontraram taxas de sobrevivência similares para implantes colocados em regiões posteriores da maxila para ambos os grupos.

Himmlova et al., (2004) através de uma análise de elementos finitos concluíram que o aumento do diâmetro dos implantes curtos é mais favorável do que a utilização de implantes de comprimento maior no sentido de distribuir melhor as forças oclusais. Segundo estes autores, a maior parte destas forças é dissipada na região do pescoço do implante.

Griffin & Cheung (2004) analisaram retrospectivamente 168 implantes de 6mm de diâmetro por 8mm de comprimento revestidos com hidroxiapatite, sendo que destes, 78 implantes foram colocados na região posterior da mandíbula severamente reabsorvidas. Os pacientes foram acompanhados até 68 meses após a colocação das próteses e a taxa de sucesso foi de 100% tanto para os implantes da mandíbula como para os colocados na maxila.

Goené et al., (2005) num estudo com 188 pacientes que receberam 311 implantes Osseotite curtos na região posterior da maxila e mandíbula obtiveram uma taxa de sucesso cumulativo de 95,8% após 3 anos de acompanhamento, tendo sido 13 o número de implantes que falharam. Destes, 9 implantes falharam após a colocação da prótese e nos outros 4 implantes os pacientes era fumadores.

Misch et al., (2006) numa avaliação retrospectiva em que acompanharam 273 pacientes parcialmente desdentados tratados com 745 implantes de 7 e 9 mm de comprimento, apoiando mais de 338 restaurações por um período entre 1 e 5 anos. Os autores estabeleceram uma abordagem biomecânica para diminuir o stress sobre os implantes colocados nas regiões posteriores que incluía a esplintagem das coroas protéticas, a ausência de coroas em cantilever, o restabelecimento do paciente com uma oclusão mutuamente protegida ou com guia e a selecção de implantes com tratamento de superfície e design concebidas para aumentar o contacto de superfície entre o osso e o implante. Dos 745 implantes inseridos, os autores detectaram seis insucessos entre a fase cirúrgica e a colocação dos cicatrizadores. Houve mais duas falhas após a colocação destes. Após a colocação das 338 restaurações, não houve falha de nenhum implante, sendo a taxa de sobrevivência de 98,9%.

Barbosa et al., (2006) num estudo retrospectivo avaliou 348 implantes curtos com 9 e 10mm de comprimento por 3,5mm, 4mm e 5mm de diâmetro durante seis anos. Destes, 303 implantes foram colocados na região posterior da mandíbula. No geral, o índice de sucesso obtido foi de 96%, tendo-se perdido 14 implantes, sendo 5 por exposição precoce espontânea e 4 por periimplantite devido à falta de terapia periodontal de suporte.

Melhado et al., (2007) acompanhou a sobrevivência de 198 implantes de 7mm de comprimento por um período entre 1 a 14 anos, com uma taxa de 96,46 de sucesso. Houve a confecção de 14 próteses parciais fixas posteriores na mandíbula com implantes de 7mm, tendo o insucesso em apenas 4 implantes.

Anitua et al., (2008) realizaram um estudo retrospectivo entre 2001 e 2004 onde 293 pacientes receberam 532 implantes curtos na região posterior da maxila e mandíbula. Destes, apenas 2 implantes foram perdidos, demonstrando uma taxa de sobrevivência de 99,2%. Neste estudo, os autores procuraram avaliar a influência de factores demográficos, clínicos, cirúrgico-dependentes e variáveis protéticas com a sobrevida dos implantes e concluíram que estes não estavam estatisticamente associados às falhas dos implantes.

Saldarriaga et al., (2008) observaram a perda de 11 implantes Bicon (5,0x6,0mm) de um total de 265 implantes colocados na região posterior da mandíbula de 324 pacientes entre Janeiro de 2005 e Agosto de 2006 numa clínica privada, demonstrando uma sobrevivência de 95,85%.

Um estudo realizado por Venuleo et al., (2008) onde acompanharam durante 5 anos 29 implantes Bicon de 6mm de diâmetro por 5,7mm de comprimento, obteve-se uma taxa de sucesso de 100% e uma perda óssea média de 0,03mm. Segundo os autores, estes valores são comparáveis ao grupo de controlo onde se utilizou implantes longos.

Fugazzotto (2008), mediante uma análise retrospectiva entre Maio de 2000 e Maio de 2007, analisou 2730 implantes de 6mm, 7mm, 8mm e de 9mm de comprimento, colocados em situações clínicas variáveis em 1774 pacientes. A taxa de longevidade dos implantes

em função restaurados com coroas unitárias ou pequenas próteses fixas variou de 98,1% a 99,7%, avaliado clínica e radiograficamente.

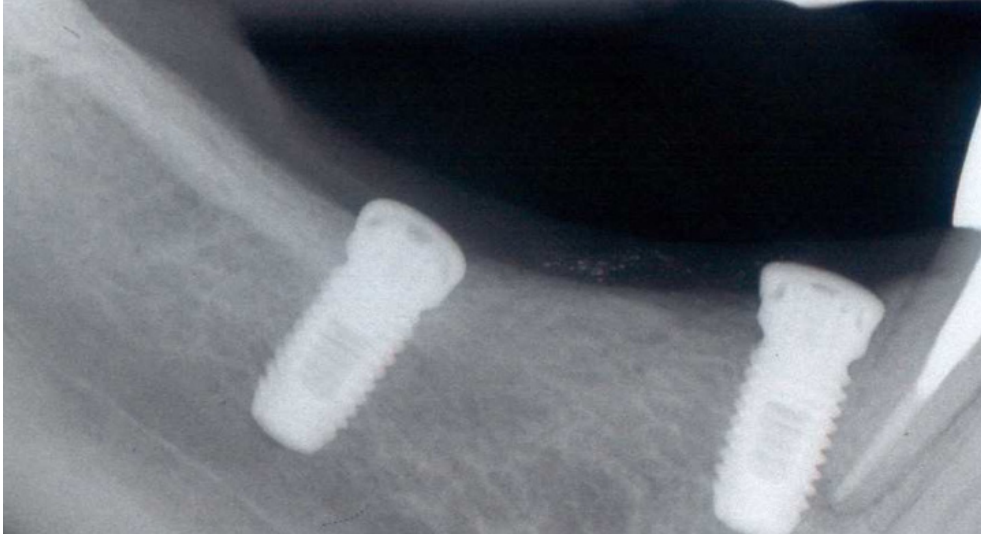


Figura 2 - ausência de perda ossea 3 meses após colocação dos implantes

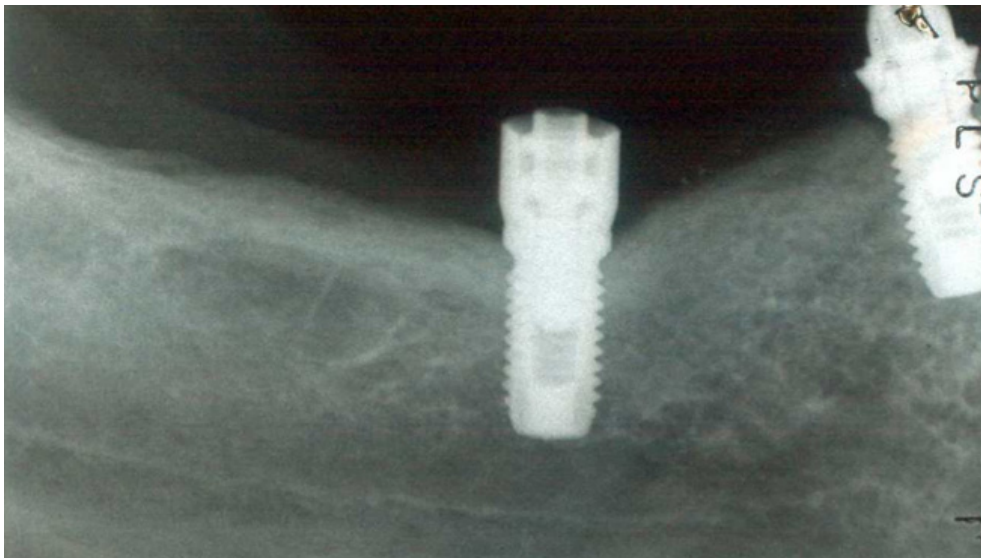


Figura 3 - Colocação dos Abutments Standard e ausência de perda óssea após 6 meses

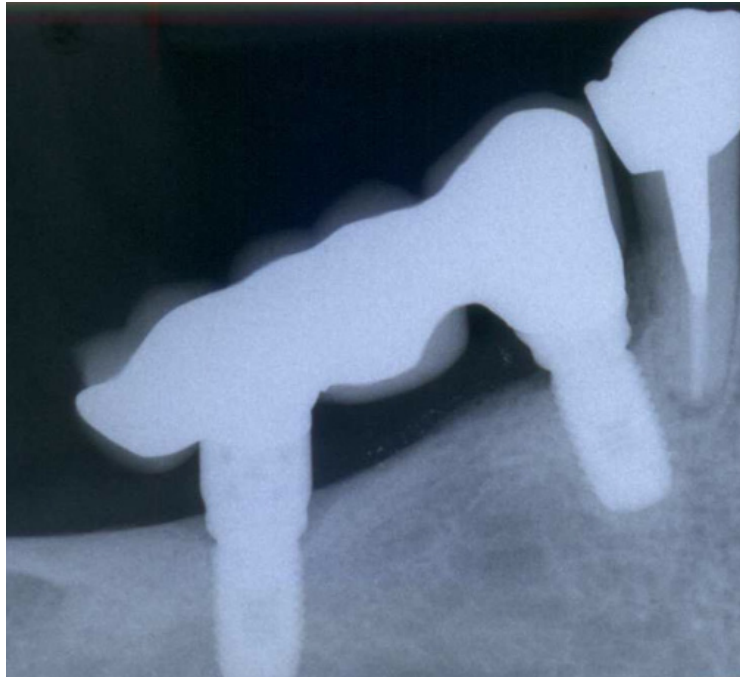

Figura 4 - Ausência de perda óssea em redor dos implantes após 3 anos

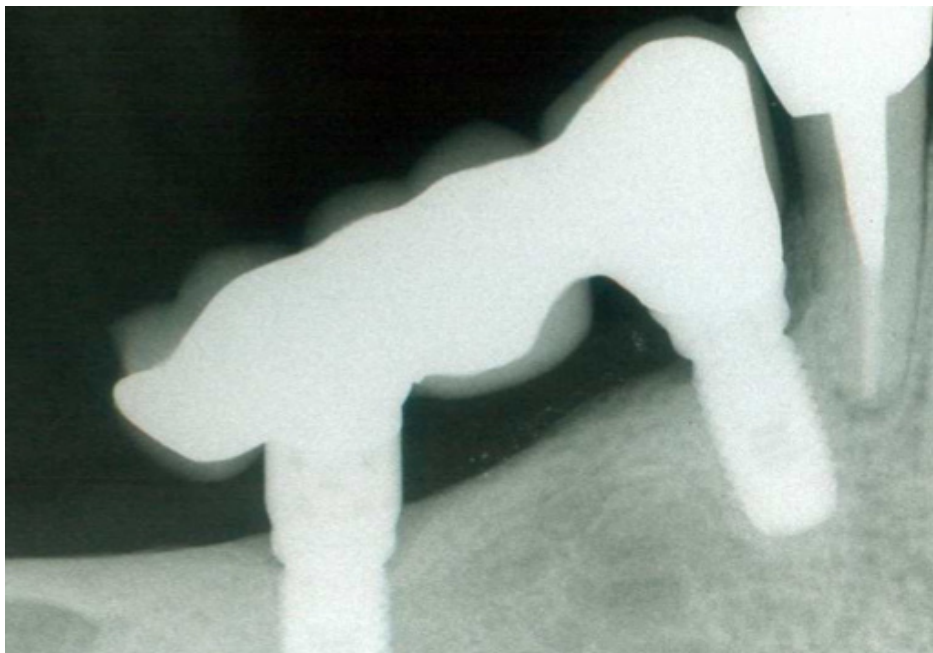

Figura 5 - Ausência de perda óssea em redor dos implantes após 10 anos

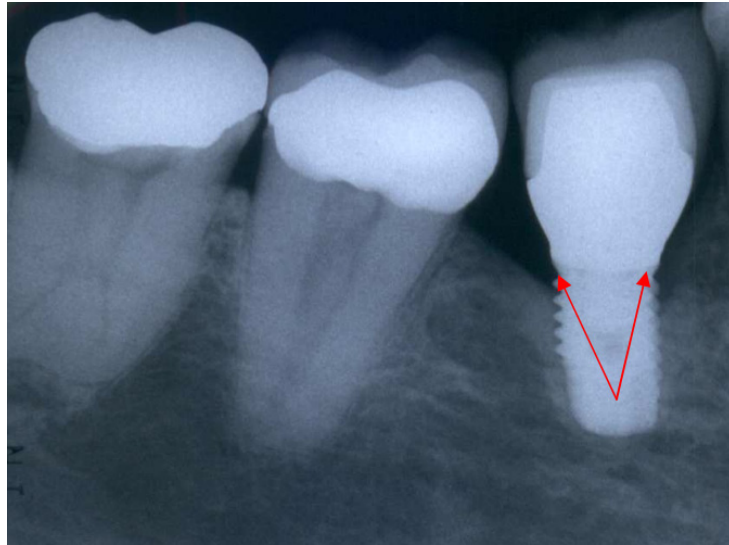


Figura 6 - Perda óssea em redor de uma rosca 5 anos após colocação do implante

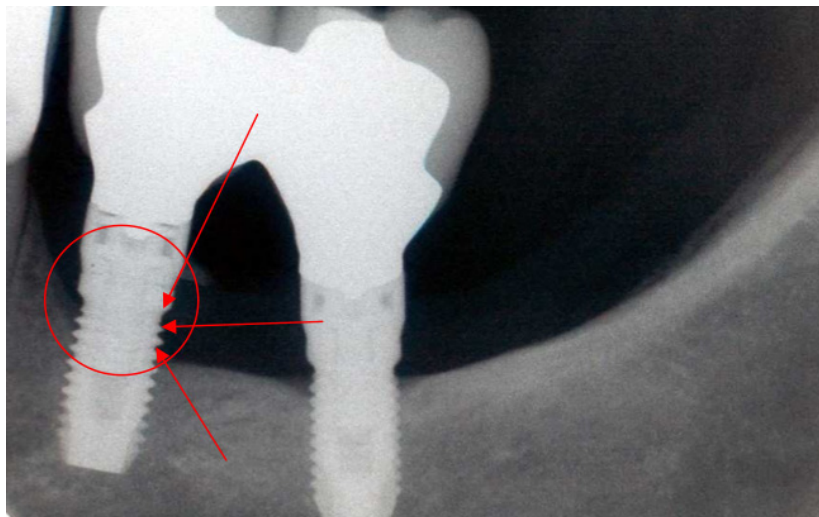


Figura 7 - Perda óssea em redor de 3 roscas 12 anos após colocação do implante

IX. 1 - Geometria e tratamento de superfície

Em relação ao tratamento da superfície do implante, o aumento da rugosidade da superfície da superfície do implante entre 1,0 e 1,5 micrómetros parece ser benéfico mas acima destes valores não há resposta positiva no sentido de crescimento celular sobre o implante (Erik, 2000).

O tratamento de superfície, além de ser favorável nos estágios iniciais do processo de adesão celular, pode melhorar a expressão dos osteoblastos e influenciar positivamente durante a produção de certas proteínas específica e pode melhorar a performance de hormonas e outros factores relacionados com o crescimento celular. Desta maneira, a superfície tratada dos implantes osteointegrados levaria ao que é teoricamente conhecido por osteogénese por contacto, na qual há retenção efectiva das fibras colagénicas e formação óssea a partir da superfície do implante (Davies, 2003).

Entre os métodos aditivos estão o revestimento com plasma-spray, hidroxiapatite, entre outros. Por outro lado, tecnologias de subtração incluem abrasão por jateamento com óxido de alumínio, condicionamento ácido da superfície, ou anodização e sinterização. Além da óbvia alteração na topografia da superfície que esses tratamentos promovem, deve ser lembrado que as suas características químicas também são alteradas e que a ausência de resíduos como o flúor, ferro e alumínio é essencial para a aposição óssea (Diniz, 2005).

O tratamento da superfície dos implantes constitui uma forma de aumentar a área de superfície funcional a fim de compensar o tamanho dos implantes quando a quantidade óssea se mostra restrita (Amarante, 2001).

É possível afirmar que o tratamento das superfícies influencia em 40% o sucesso do implante, ficando o restante por conta da técnica cirúrgica utilizada, processo de cicatrização e da carga aplicada sobre o implante após a regeneração óssea (Fugazzotto, 2005).

Deporter estudou em 2001 os resultados de 78 implantes curtos com superfície rugosa colocados na região posterior da mandíbula e após 32 meses observou índices de sucesso de 100%, com mínima alteração de perda de crista óssea (Deporter, 2001).

As características da superfície dos implantes podem influenciar a conexão de células ósseas. A rugosidade da superfície do implante pode ser obtida com plasma de titânio (TPS), “jateamento” de óxido de titânio e através de ácidos (Narong, 2001).

Em 2003, Morra et al. Compararam o efeito químico de três tipos de tratamento de superfície e superfície maquinada. Observou-se que as superfícies não tratadas apresentavam significativamente mais carbono e menos titânio, tendo sido ressaltado que o condicionamento ácido remove a maior parte dos resíduos de carbono que contaminam a superfície e são resultantes do processo de confecção dos implantes. Ficou concluído que as superfícies submetidas a ataque ácido e tratadas com plasma-spray contêm, normalmente, menos resíduos que aquelas submetidas a jateamento com óxido de alumínio.

Mais recentemente, Diniz et al (2005), num estudo *in vitro*, analisaram e processaram digitalmente amostras de titânio grau 2 jateadas com óxido de alumínio e submetidas a tratamento químico com soluções à base de ácido fluorídrico. Observaram que o tratamento mecânico/químico promoveu crateras de até 10 micrómetros numa superfície homogênea em relação ao grupo controle (tratamento mecânico). Contudo, partículas residuais de alumina foram identificadas pela análise de espectroscopia por dispersão de energia, o que poderia ter como consequência efeitos nocivos no processo de osteointegração.

Yeon-He fez uma análise histomorfométrica de diferentes formas de tratamento de superfície e observou o efeito de crescimento ósseo nas roscas, sem haver diferença entre os dois tipos analisados. O risco em aumentar muito a profundidade das roscas é diminuir a resistência à fractura do corpo do implante por fadiga (Yeon-He, 2003).

Rokni fez um estudo de implantes curtos com superfície tratada usados na reabilitação de edêntulos totais ou parciais entre 3 a 14 anos de estudos longitudinais, comparando grupos de implantes standard com implantes curtos, uns de superfície SLA (tratamento ácido), outros com TPS (spray de plasma de titânio). Os implantes foram distribuídos de acordo com a qualidade óssea segundo Lekholm Zarb. Não houve diferença estatística significativa na perda óssea marginal entre implantes curtos e standard. Este estudo demonstrou resultados favoráveis comparando os implantes de 8 a 10 mm, tendo ficado demonstrado ainda que a qualidade óssea é um factor decisivo nos índices de sucesso (Rokni, 2005).

O uso de roscas em formato quadrado tem sido sugerido por se acreditar que levem a uma redução maior no componente de cisalhamento das forças, favorecendo as forças compressivas sob as quais o osso se remodela rapidamente (Mandia, 2006).

Existem três tipos de roscas: em forma de V, quadrada e invertida. A força de cisalhamento sobre o osso numa rosca tipo V é 10 vezes maior do que a de uma rosca quadrada, favorecendo as forças compressivas, isto é, a diminuição na carga de cisalhamento na interface rosca/osso proporciona uma transferência mais compressiva (Misch, 2006).

Os implantes de superfície tratada osteointegram de forma mais rápida e estão indicados para situações onde o tecido ósseo é menos denso (osso D3 e D4) (Sendyk, 2006).

Com o tempo, observou-se que o uso de implantes curtos com superfície de tratamento, diâmetros largos e maior estabilidade primária resultariam em maiores índices de sucesso (Maló, Nobre e Rangert, 2007).

Deve ser ressaltado que a topografia ideal para obtenção de sucesso na Implantologia permanece desconhecida e já está bem claro que o desenvolvimento da interface implante-osso é complexo e envolve inúmeros factores além daqueles relacionados ao implante propriamente dito. Por exemplo, a técnica cirúrgica, a qualidade e quantidade ósseas da região a ser implantada representam factores indispensáveis ao sucesso da reabilitação com implantes dentários, independente das características de desenho e superfície dos implantes (Raghavendra, 2005).

IX. 2 - Desenho dos implantes

O principal objectivo do desenho funcional de um implante dentário é distribuir e dissipar as cargas biomecânicas para otimizar a função da prótese implantosuportada. Tem sido observado que a quantidade de perda óssea é diferente de acordo com a densidade óssea e com o desenho do implante utilizado. Actualmente, na tentativa de se alcançarem os

objectivos clínicos desejados, existem mais de 90 desenhos de corpo de implante disponíveis (Misch, 2006).

A macroestrutura dos implantes osteointegrados pode ser dividida em três partes: ápice ou câmara, corpo e módulo da crista ou cervical (Bernardes, 2008).

O módulo da crista do implante, que envolve o terço coronário, cervical, colar ou plataforma, representa a transição do corpo do implante para a restauração ou intermediário protético. Esta região do implante não é projectada inicialmente para suportar carga, como já evidenciado por perda óssea como uma ocorrência comum, independente do desenho ou da técnica. Ao contrário, é uma zona de transição para a estrutura que suporta carga no corpo do implante. De facto, a perda óssea foi observada com tanta frequência, que muitos módulos de crista de implantes são projectados para reduzir o acúmulo de placa bacteriana após a perda óssea (Misch & Bidez, 2006).

Linkow & Chercheve (1970) propuseram que a porção mais coronária do implante deveria possuir superfície polida para prevenir a acumulação de biofilme bacteriano, conceito este adoptado pela maioria dos fabricantes. Entretanto, estudos de elemento finito têm demonstrado que os picos de stress, especialmente os oriundos de forças de tracção, estão concentrados na crista óssea ao redor do colar dos implantes.

A partir do momento em que o osso cortical é 65% mais susceptível à força de tracção quando comparado a forças compressivas, tem sido especulado que a perda óssea peri-implantar pode ser atribuída a uma deficiente distribuição do stress na interface entre o osso cortical e o colar polido dos implantes. Muitos estudos longitudinais têm mostrado uma reabsorção óssea até à primeira rosca neste tipo de implante após um ano de função mastigatória (OH, 2002).

Este conceito de se fabricar implantes com a porção cervical polida pode ter alguma valia se a perda da crista óssea não puder ser contida. Entretanto, nesse caso, o próprio desenho do modulo da crista contribui para a perda da crista óssea. Um módulo de crista paralelo e liso resultará em stress de cisalhamento nessa região, tornando a manutenção do osso

difícil. Um módulo de crista angular com mais de 20°, com uma textura de superfície que aumenta o contacto ósseo, resultará num leve componente compressivo benéfico ao osso contíguo e diminuirá o risco de perda óssea (Misch, 2006).

Zechner et al. (2004) compararam a quantidade de perda óssea marginal entre implantes com superfície lisa e superfície tratada e concluíram que uma perda óssea significativamente menor foi observada nos implantes de superfície tratada.

Implantes com plataforma de diâmetro iguais ao corpo do implante e com roscas com tratamento de superfície no terço cervical auxiliam na manutenção e estabilidade do tecido ósseo a longo prazo após carregamento oclusal, sem favorecer a progressão da doença peri-implantar (Norton, 2006).

Microsulcos horizontais (falsas roscas) no terço coronário dos implantes podem resultar em perda de estabilidade primária, pois este tipo de sulco não promove contacto íntimo do implante dentário com o tecido ósseo (Bernardes, 2008).

A conexão protética representa uma área de importância crucial no contexto da reabilitação implantossuportada, uma vez que pode ser considerada como um ponto de menor resistência do ponto de vista tanto mecânico como biológico e estético. A falha mecânica dos elementos estruturais (desaperto dos parafusos protéticos) é o maior inconveniente das conexões das próteses do tipo aparafusados. A interface cônica apresenta vantagens em comparação com a união por parafuso, uma vez que elimina os problemas de afrouxamento ou fractura, garantindo uma solução protética de maior confiabilidade. Sem entrar em questões relacionadas com o contexto mecânico da prótese, de especial importância são aquelas relacionadas com aspectos biológicos, incluindo a manutenção da crista óssea, que também são afectados pelo tipo de interface protética. O deficiente selamento marginal, típico das conexões aparafusadas, associado a micromovimentos na interface implante-componente protético e à transmissão de carga máxima à crista, poderia ser responsável pelo padrão típico de remodelação óssea nesta região, que é observada nos implantes convencionais que fornecem conexões tipo rosca. Por outro lado, o excelente selamento marginal típico das interfaces cônicas, bem como a falta de micromovimentos, associada à

transmissão da carga em todo o corpo do implante, podem ser factores relevantes nos melhores resultados da manutenção da crista óssea observados sistematicamente nestes tipos de implantes (Belcastro, 2008).

A ausência de micromovimentos na interface protética associada com a redução drástica do microgap permite a manutenção óssea peri-implantar a um nível quase idêntico ao do momento da colocação do implante (Dibart, 2005).

Se as necessidades estéticas exigirem, existe a possibilidade de um posicionamento do implante abaixo da crista óssea, com pleno respeito à biologia óssea e aos tecidos peri-implantares. A ausência de infiltrado inflamatório peri-implantar determina igualmente um elevado nível de saúde dos tecidos moles com impacto significativo para a estética gengival da prótese implantossuportada. A mudança de plataforma produzida pela redução do diâmetro do componente protético em relação à plataforma dos implantes convencionais ou, pior ainda, pelo aumento do implante comparado ao diâmetro do componente, não é útil para manter a crista óssea, uma vez que não permite uma redução de microgaps e micromovimentos, variáveis realmente importantes relacionadas com a manutenção da crista óssea (Belcastro, 2008).

IX. 3 - Diâmetro

Um dos factores que podem contribuir tanto para o sucesso como para o insucesso dos implantes é o seu diâmetro. A cada 2 mm aumentados, eleva-se em 67% a área de superfície, equivalente a aumentar 5 mm no comprimento do implante (Oliveira, 1997).

Friberg (2002) obteve num seu estudo um índice de 5,5% de falha nos implantes com 3,75 mm e nos de 5mm esse valor foi de 4,5%.

Mordenfeld (2004), após um estudo retrospectivo com 78 implantes de plataforma larga (5mm de diâmetro) na região posterior tanto da maxila como da mandíbula, obteve 89,9% de sucesso. Considerou um resultado encorajador perante as situações em foram colocados, como baixa qualidade óssea, volume ósseo comprometido e alta força oclusal. Quando

implantes de maior diâmetro não podem ser utilizados, são indicados dois implantes para cada molar.

Após um estudo retrospectivo com implantes 6x5,7mm, Gentile (2005) concluiu que os índices de sucesso obtidos em tais implantes é semelhante aos obtidos com o de outros tamanhos, de forma que o diâmetro é um factor importante no sucesso dos implantes curtos.

A escolha do diâmetro dos implantes deve estar directamente relacionada com a espessura óssea disponível, espaço entre os dentes vizinhos, necessidade de estética, carga e stress requerido (tipo de oclusão) (Barbosa, 2006).

Correlacionando implantes de 3,75, 4 e 5 mm de diâmetro com implantes de 7 a 10 mm de comprimento, Neves identificou que 9,7% dos implantes perdidos de todos os estudos eram os que tinham 3,75x7 mm, sendo de 7,5% os implantes que tinham 4 mm de diâmetro (Neves, 2006).

Li Shi (2007) através de um estudo de análise de elemento finito, observou que implantes mais largos produziam um stress menor no osso cortical ao redor do implante.

IX. 4 - Número e posição

O número de implantes é um factor importante na biomecânica. Principalmente em edêntulos parciais, a maior rigidez funcional é obtida quando aumentamos o numero de implantes de dois para três. Com implantes curtos a colocação de implantes adicionais aumenta a área de superfície onde o stress oclusal é transmitido (Misch, 2000).

A resistência à torsão é menor em implantes curtos, somada ao risco de sobrecarga funcional. Para aumentar a resistência à sobrecarga em rebordos reabsorvidos deve-se planejar a instalação dos implantes com ancoragem bicortical (Glantz, 2000).

A decisão do número de implantes necessários para suportar uma prótese fixa na mandíbula edentula parcial, deve levar em consideração o espaço mesio-distal, volume e densidade óssea, oclusão, dentição antagonista e superfície dos implantes (Bárbara, 2001).

Bicorticalizar um implante significa incliná-lo no sentido lingual ou vestibular para que ele atravesse o osso trabecular e atinja o cortical. Jeong fez uma análise fotoelástica de implantes que foram instalados de forma centralizada e outros de forma inclinada no sentido lingual (bicorticalizados). Os resultados foram comparados e mostraram que houve menor stress em redor da crista óssea ao redor do pescoço do implante inclinado em 20%. (Jeong, 2003).

Em relação ao número de implantes, Misch orienta para cada pré-molar perdido um implante e 2 implantes para cada molar perdido numa região com pouca altura óssea e baixa densidade (Misch, 2005).

Relativamente ao posicionamento dos implantes, quando a partir de 3 implantes adjacentes, deve-se procurar a formação de um polígono para melhor estabilidade, com descolamento de 2 a 3mm, reduzindo o nível de stress em 50%. Se apenas forem instalados dois implantes ou se todos estiverem em linha recta a biomecânica ficará desfavorável (Sendyk, 2006).

Quanto menor o volume ósseo, maior será a altura da coroa e maior o número de implantes indicados (Melhado, 2007).

IX. 5 - Geometria das roscas

A estrutura tridimensional do implante dentário, com todos os elementos e características que o compõem, é conhecida como desenho ou geometria do implante. O tipo de interface protética, a presença ou ausência de roscas, macro irregularidades adicionais e o formato externo do corpo do implante constituem aspectos importantes do seu desenho. Em implantes curtos, o seu comprimento também é compensado pela incorporação de roscas, o que acarretará num aumento substancial da área de contacto osso-implante. Não há um

desenho de rosca ideal, mas o formato das rocas deve ser confeccionado tendo em conta maximizar a estabilidade interfacial e na transferência de cargas para o osso, melhorando desta forma o prognóstico do implante a longo prazo (Moraes, 2009).

Devido à função dos implantes dentários de transferir as cargas oclusais aos tecidos biológicos adjacentes, o objectivo do desenho do implantes deveria ser voltado para o amortecimento das cargas biomecânicas (distribuição e dissipação das forças), a fim de se melhorar a função da prótese dentária (Misch, 1999).

Este mecanismo de transferência de forças por meio do implantes dentário para os tecidos biológicos é um determinante importante no desenvolvimento da interface osso-implante e na longevidade do implante (Steigenga, 2003).

As roscas são utilizadas com o intuito de maximizar o contacto inicial, melhorar a estabilidade inicial, aumentar a área de superfície do implante dentário e promover uma dissipação mais favorável (Ivanoff, 1999).

O aumento do número de roscas ao longo do corpo do implante é proporcional à área de superfície do implante. A distância entre as roscas pode variar de 1,5 a 0,4mm. Deve-se optar por implantes com maior número de roscas de acordo com o aumento da magnitude de força (paciente com parafunção) ou em caso de pobre qualidade óssea (Misch, 2000).

O formato da rosca é particularmente importante na inserção cirúrgica e ancoragem do implante, na distribuição das cargas oclusais aplicadas sobre o implante para o osso adjacente e na interface osso-implante após a aplicação da carga (Sykaras, 2000).

A profundidade da rosca, a sua espessura, a sua extremidade e o seu ângulo helicoidal são alguns dos vários padrões geométricos que determinam a superfície funcional da rosca e afectam na distribuição das cargas biomecânicas nos implantes (Misch, 1999).

Transformar forças de cisalhamento em forças de resistência na interface óssea é a proposta da incorporação de roscas na superfície dos implantes (Albrektsson, 1993).

Esta é a razão pela qual a maioria dos implantes se apresenta actualmente com roscas, dado que os implantes sem roscas resultam essencialmente em forças de cisalhamento na interface osso-implante (Haas, 1996).

O implante rosqueado promove uma força de intersecção com o osso que desenvolve resistência contra cisalhamento e força de compressão. A distribuição das forças lateral e vertical aplicadas sobre a prótese fixa depende do número, distribuição e da rigidez dos intermediários usados e também da forma e da fixação da prótese sobre os componentes. A peça protética deverá estar bem ajustada e bem fixa. Este conjunto pode agir em juntamente com o osso e fornecer maior resistência do que os implantes ou sozinho. Conclui-se que é importante usar material na prótese que absorva parte do impacto, como por exemplo resina acrílica e dentes em acrílico nas reabilitações. Esta conduta permite o desenvolvimento de uma rígida e forte estrutura com adequada protecção anti choque sobre a superfície externa (Hatano, 2003).

IX. 6 - Superfície lisa/superfície rugosa

Os estudos relatando insucesso com implantes curtos, na sua maioria, utilizaram implantes com superfície lisa, embora resultados favoráveis com esse tipo de superfície tenham sido publicados (Stellingsma, Meijer and Ragboebar, 2000).

Foi também relatado altas taxas de sobrevivência com implantes de comprimentos não tradicionais em que se utilizaram implantes com diferentes formas de rugosidade superficial (Anitua, 2008).

Quando o desempenho de implantes curtos foi avaliado com a de implantes longos, a sobrevivência de implantes curtos com superfícies rugosas foi considerada idêntica àquela de implantes com comprimentos tradicionais. Em relação aos implantes curtos com superfície lisa ocorreu uma diferença negativa significativa em termos de sobrevivência, principalmente na maxila (Feldman, 2004).

Do ponto de vista biomecânico, uma superfície rugosa aumenta a área de dispersão das tensões em virtude do aumento da área de contacto com o tecido ósseo. Sendo assim, o sucesso actual com implantes curtos pode ser associado a essa variável (Misch, 2006).

A estrutura tridimensional de um implante com todos os seus elementos e características define o seu design, sendo alguns aspectos considerados mais importantes como por exemplo a sua forma, o tipo de retenção da prótese, presença ou ausência de roscas e macroirregularidades (Steigenga, 2003).

Projectada para facilitar o controlo do biofilme bacteriano, a região lisa da plataforma dos implantes, pode ser em parte responsável pelo remodelamento ósseo inicial quando os implantes são submetidos à carga. A presença de roscas e/ou rugosidades cria um campo heterogéneo de vectores de força durante a função, resultando na formação discreta de tensões, responsáveis pela manutenção do nível ósseo (Wiskott and Belser, 1999).

IX. 7 - Mecânica oclusal

A relação entre diagnóstico e prognóstico no planeamento em implantologia oral, representa o factor chave para a previsibilidade e longevidade dos resultados terapêuticos almejados. O conceito de estabilidade oclusal posterior é uma realidade desde a introdução dos implantes osteointegrados na prática clínica. Estes agem como bases estáveis para restaurações protéticas no tratamento do edentulismo, principalmente nas regiões posteriores dos maxilares onde a incidência da carga mastigatória é maior (Okson, 2000).

Na mastigação, as forças de maior intensidade irão manifestar-se durante a intercuspidação. Nos casos em que a posição de intercuspidação for instável, tensões prejudiciais irão estar presentes, sobrecarregando os implantes e a região cervical, promovendo uma reabsorção óssea mais intensa. Como o implante não dispõe de ligamento periodontal a sua mobilidade é resultado da elasticidade óssea, sendo portanto importante incorporar ao implante algum mecanismo de resiliência (Richter, 1998).

Para se conseguir resistir a uma sobrecarga oclusal, três factores precisam estar presentes: número suficiente de implantes apropriados para a topografia óssea disponível de forma a maximizar a superfície da área de suporte, uma correcta dimensão vertical de oclusão e um esquema oclusal satisfatório com registos precisos das relações maxilo-mandibulares (English, 1993).

Alguns estudos clínicos indicam que a esplintagem das coroas protéticas de implantes adjacentes melhoraria a distribuição de forças, não só na interface osso-implante, mas também nos componentes protéticos. Essa prática seria especialmente benéfica para pacientes com hábitos viciosos, pouca densidade óssea, portadores enxertos ósseos e com ausência de guias de desocclusão (Stegaroiu et al., 1998).

O conceito da oclusão implanto protegida surgiu especificamente como uma forma de protecção dos implantes pela redução da força oclusal que incide sobre eles. Entre as modificações propostas, é de referir uma mesa oclusal estreita, inclinação reduzida das cúspides e a redução do comprimento do cantilever nas dimensões mesio-distal e buço-lingual. Os princípios básicos da oclusão são a estabilidade bilateral em oclusão cêntrica habitual, contactos oclusais uniformemente distribuídos, ausência de interferências entre a posição cêntrica habitual e a posição de retrusão, ampla liberdade em oclusão cêntrica habitual, guia anterior e movimentos laterais escursivos suaves e uniformes sem interferências nos lados de trabalho e balanceio (Misch, 2000).

Os factores mais frequentemente associados à perda de óssea peri-implantar, falhas na osteointegração e fracassos das próteses sobre implantes são as grandes extensões posteriores em balanço, a parafunção, esquema oclusal impróprio e contactos prematuros. Ainda que não exista uma norma estabelecida quanto à oclusão relativamente à colocação de implantes, é clara a correlação entre um esquema oclusal conveniente e o sucesso na terapia com implantes (Cibirka, 2001).

A acumulação de tensões na região cervical do implante parece ser maior do que na região apical, mesmo nas situações em que as tensões se encontram distribuídas pela mesa oclusal. A concentração de tensões nessa região específica deve-se à rigidez da união entre

o tecido ósseo e o implante. Desta forma, um factor chave para o sucesso do implante é a maneira pela qual o stress é transferido ao osso circundante visto que o implante certamente irá falhar se a força oclusal exceder a capacidade da interface absorver o stress (Duyck, 2001).

A inclinação da cúspide é o factor mecânico que influencia a sobrecarga sobre as próteses implanto-suportadas. Um maior grau de inclinação implica na acentuação das forças laterais, na etapa em que as cargas verticais são aplicadas sobre a superfície oclusal. As forças verticais parecem ser mais bem toleradas do que as forças laterais, assim, todos os esforços devem ser dirigidos no sentido de obter-se uma resultante de forças que acompanhe o longo eixo do implante. Desta forma, diversos procedimentos clínicos podem ser empregues para reduzir a transmissão de forças prejudiciais ao tecido ósseo, visando a durabilidade das restaurações suportadas por implantes osteointegrados. Entre os procedimentos referidos, podemos referir o emprego de guia cirúrgico para a colocação do implante de modo a garantir que o hexágono fique localizado ao centro da restauração, a correcção do posicionamento das restaurações através do emprego de abutments angulados, a redução da inclinação das cúspides que promove uma diminuição de 30% no torque do implante e a alteração do esquema oclusal do paciente. A existência de dentes naturais ou de prótese parcial fixa dento-suportada no mesmo arco em que será realizado o implante, implicará a realização de ajuste oclusal visando aliviar a carga incidente sobre a prótese implanto-suportada. O ajuste deve ser feito de forma a que no momento da oclusão haja espaço suficiente para a estimulação dos ligamentos periodontais e a distribuição de cargas por todos os elementos presentes nos arcos dentários (Weinberg, 2001).

Devido à ausência de ligamento periodontal os implantes dentários reagem de forma biomecanicamente diferente à força oclusal. Isto indica que os implantes estão mais propensos à sobrecarga da oclusão, o que além de potencializar a perda óssea peri-implantar pode arruinar o conjunto implante/prótese. A sobrecarga pode influenciar negativamente sobre a longevidade do implante se for incluso na sobreestrutura, longo cantilever, parafunção ou desenho oclusal impróprio (Hatano, 2003).

A oclusão pode ser crítica para a longevidade dos implantes dentários devido à natureza da carga criada pelos contactos dentários e o impacto do implante de titânio ao osso. Na dentição natural, o ligamento periodontal possui a capacidade de absorver stress e permitir um movimento dentário diferente da interface osso-implante, que não permite movimento do implante. A transferência de carga na interface osso-implante depende do tipo de carga, das propriedades materiais do implante e da prótese, da natureza da interface osso-implante, da qualidade e quantidade do osso circundante, da geometria do implante, comprimento, diâmetro, forma e estrutura da superfície do implante. Desta forma, podemos observar que a forma como as cargas são distribuídas na superfície oclusal também é um factor importante a ser considerado. Estudos demonstraram que quando essas cargas incidem num único ponto na superfície oclusal do elemento dentário, as tensões geradas no implante são superiores em comparação com situações em que as cargas incidem em dois ou mais pontos em oclusal (Eskitascouglu et al., 2004).

Nas reabilitações em edêntulos totais que possuam regiões com quantidade e qualidade óssea desfavorável para a colocação de implantes torna-se necessário a confecção de próteses com um cantilever. Como a intensidade da força gerada é directamente proporcional à extensão do cantilever torna-se recomendável que esse comprimento não seja superior a 15-20mm na mandíbula e na maxila deve ser inferior a 10mm devido à qualidade óssea dessa região (Kim, 2005).

A oclusão estuda o relacionamento dos dentes superiores e inferiores quando estão em contacto funcional durante a actividade mandibular, nos movimentos cêntricos e excêntricos (Miranda, 2006).

IX. 8 - Proporção coroa-implante

Quanto maior a coroa, maior será o momento de força sobre o implante e maior o stress de tensão sobre a interface osso-implante. A proporção coroa-implante desejada é de 0,5 (Olof, 2000).

A interface osso-implante é a região mais vulnerável mecanicamente do sistema prótese-implante. As forças de cisalhamento agem paralelamente à superfície do implante e também soa destrutivas na interface osso-implante (Misch, 2000).

Quando a altura da coroa aumenta de 10 para 20mm, a força sobre este implante aumenta 200%, ou seja, por cada milímetro de aumento de altura na coroa protética, uma força pode aumentar 20% (Bárbara, 2001).

Rokni considerou que implantes curtos com superfície tratada podem ser utilizados em situações consideradas desfavoráveis como a proporção coroa-implantes maior que 0,5 (Rokni, 2005).

IX. 9 - Amplificadores de tensão

As tensões geradas no implante, nos componentes protéticos e no tecido ósseo são directamente proporcionais à força aplicada e inversamente proporcional à área de distribuição da carga. As tensões resultantes das cargas axiais (longo eixo do implante) soa distribuídas mais uniformemente na prótese, nos componentes protéticos, implante e no tecido ósseo (Bidez and Misch, 1992).

Uma força aplicada na prótese fora do eixo axial do dente ou implante tende a fazer com que o conjunto gire em relação a um ponto conhecido como fulcro ou centro de rotação. Nos dentes naturais o fulcro é localizado mais apicalmente quando comparado com implantes (Weinberg, 1998).

O uso de implantes curtos frequentemente está associado a coroas protéticas alongadas, resultando numa proporção coroa/implante desfavorável (Tawil, Aboujaoude and Yonan, 2006).

Cargas não axiais aplicadas na prótese produzirão momentos de força com valores maiores em implantes curtos quando comparados com implantes longos (Misch et al, 2005).

A confecção de superfícies oclusais planas, principalmente em implantes curtos, é indicada para orientar as cargas verticalmente. A eliminação de planos inclinados é considerada como um dos procedimentos mais importantes na redução das tensões (Sutpideler, 2004).

O efeito prejudicial do comprimento de cantilever no aumento das tensões é conhecido. Utilizados em posições estratégicas, implantes curtos eliminariam essa situação, reduzindo as tensões no sistema mecânico (Degidi et al, 2007).

IX. 10 - Interface implante-componente protético

Além de factores biomecânicos, os aspectos biológicos também devem ser discutidos em relação à sua influência nos resultados. Dessa forma, o espaço biológico em redor dos implantes não deve ser negligenciado (Belcastro, 2008).

Os implantes osteointegrados são bem suportados pelo tecido ósseo, porém, se a interface implante-componente protético não for precisa, pode-se tornar uma fonte de complicações microbiológicas e biomecânicas. O acúmulo de biofilme bacteriano na superfície dos implantes inicia uma reacção do hospedeiro que, na mucosa peri-implantar, caracteriza-se pelo estabelecimento de uma resposta inflamatória. Essa resposta inflamatória pode ficar restrita à mucosa (mucosite) ou estender-se ao tecido ósseo (perimplantite), podendo comprometer a manutenção da osteointegração (Zitzmann, 2002).

A microinfiltração na interface implante-componente protético pode permitir a passagem de fluídos e bactérias, independente do sistema de implante. A incidência de cargas e o desaparafusamento do pilar protético podem aumentar a infiltração, enquanto a óptima adaptação dos componentes, mínimo micromovimento do pilar protético e óptimo planeamento protético e oclusal são factores que podem prevenir ou minimizar a microinfiltração (Gross, 1999).

Os espaços formados entre os componentes de implantes podem exercer uma influência negativa sobre as condições dos tecidos circunjacentes. A colonização bacteriana na porção

interna de implantes osteointegrados devido à infiltração foi demonstrada em diversos sistemas (Piattelli, 2001).

Considerando-se que a desadaptação entre o implante e o pilar protético influencia s níveis da crista óssea, é possível que o tamanho da desadaptação e a subsequente invasão bacteriana da interface exerçam um importante efeito na saúde peri-implantar. Sistemas de implantes que apresentam interface implante-componente protético na sua configuração estarão associados com mudanças biológicas, independentemente do tamanho da desadaptação (King, 2002).

O nível da perda óssea interproximal em implantes de hexágono externo pode diminuir devido a um sistema conhecido como *Platform Switching* (mudança de plataforma), onde um abutment com plataforma restauradora menor do que o diâmetro da plataforma do implante é colocado assim que o implante é exposto na cavidade bucal (Baumgarten, 2005).

Lazarra e Porter (2006) sugeriram que a proximidade do infiltrado inflamatório do pilar com a crista óssea pode explicar, em parte, as observações biológicas e radiográficas de perda óssea em redor de implantes de duas peças expostos e restaurados. Estes autores sugeriram que a mudança de plataforma afasta o infiltrado inflamatório da crista óssea, fazendo com que ocorra pouca ou nenhuma remodelação óssea peri-implantar. A emergência do componente protético no centro do implante proporciona uma situação favorável para a manutenção da crista óssea peri-implantar e de tecidos moles com uma melhor qualidade, devido a uma maior faixa de tecido conjuntivo sobre a plataforma do implante.

Os benefícios desta solução são funcionais na medida em que mantém o nível ósseo, mas também estéticos, devido à manutenção dos tecidos moles peri-implantares. O menor diâmetro do componente protético permite um aumento do volume de tecidos moles peri-implantares, constituindo uma barreira eficaz contra a penetração bacteriana e migração apical do epitélio do sulco, que conduziriam a uma reabsorção óssea (Belcastro, 2008).

As principais indicações do implante de plataforma modificada são os seguintes: locais em que seja possível colocar um implante largo mas com espaço protético limitado, em áreas estéticas onde a preservação da crista óssea é essencial e em locais onde implantes curtos serão utilizados. Para se conseguir este efeito, a colocação do implante deve ser feita ao nível ou abaixo da crista óssea. É importante que o abutment reduzido seja colocado no dia em que o implante é exposto ao meio bucal, não devendo ser utilizado após o estabelecimento do espaço biológico em redor da interface implante/abutment convencional (Baumgarten, 2005).

Hurzeler et al. (2007), através de um estudo retrospectivo, observaram que implantes com abutment de diâmetro reduzido em relação à sua plataforma limitam a reabsorção da crista óssea e preservam o nível ósseo peri-implantar. Nesse estudo, mesmo 1 ano após a restauração final dos implantes, diferenças estatisticamente significantes na altura óssea peri-implantar eram observadas quando se comparou implantes com abutments de plataforma modificada e implantes reabilitados com componentes protéticos convencionais, ou seja, abutment com mesmo diâmetro da plataforma do implante.

IX. 11 - Magnitude de forças

Em caso de parafunção, a magnitude pode chegar a 1000 libras na região posterior. Isto ocorre porque quanto mais próximo um objecto esteja da articulação, maior é a força sobre o objecto (Guaracilei, 2004).

Segundo Mordenfeld, os implantes posteriores têm maior índice de falhas devido à qualidade óssea e às forças oclusais (Mordenfeld, 2004).

A força mastigatória, sempre que possível, deve ser orientada no sentido do longo eixo do implante de forma a evitar a sobrecarga sobre a crista óssea. Quanto aos hábitos parafuncionais, eles são capazes de gerar forças de até 6x o valor da força normal, sobrecarregando a crista óssea. Uma das causas de falha nos implantes, principalmente nos curtos, pode ser devido a forças interarcos aumentada (Tawil, 2006).

Conclusão

Devido ao aumento da esperança média de vida, os pacientes edêntulos que pretendem reabilitar a sua cavidade oral com implantes apresentam uma atrofia óssea mandibular e maxilar cada vez maior, fazendo assim com que novas alternativas lhes sejam propostas.

Os implantes curtos surgiram pela necessidade de uma alternativa que fosse satisfatória tanto para o médico dentista como para o paciente. Tornaram-se numa boa alternativa para pacientes idosos que utilizavam próteses removíveis e com uma reabsorção óssea considerável, sendo desta forma eficazes a contornar as limitações anatómicas existentes nestes casos.

O processo de osteointegração tem uma papel muito importante na reabilitação com implantes, sendo necessário para o sucesso deste processo que se utilize a uma técnica cirúrgica atraumática aquando da colocação do implante, quantidade óssea adequada, características e hábitos do paciente e um período de reparação livre de cargas.

Os hábitos tabágicos, a doença periodontal e a diabates influenciam também o processo de osteointegração após a colocação do implante dentário. Estes factores contribuem para a perda de implante porque aumentam a perda óssea, diminuem a vascularização, aumentam a profundidade das bolsas periodontais e interferem na cicatrização tecidual.

Existem limitações anatómicas que fazem com que os implantes curtos surjam como uma boa alternativa, como por exemplo a presença do nervo alveolar inferior, a extensa pneumatização do seio maxilar ou ainda a proximidade das fossas nasais.

A definição de implantes curtos continua a criar alguns desacordos entre a comunidade da Medicina Dentária. No entanto, para maioria dos autores, implantes curtos são aqueles que têm comprimento total entre 4 e 10mm. Por outro lado, no sistema ITI o comprimento do implante é considerado apenas o que fica na região intra-óssea.

A opção de reabilitação com este tipo de implantes em detrimento de se optar por técnicas regenerativas traz vantagens a nível económico, maior simplicidade, um menor tempo de execução e ainda um menor risco de complicações.

Factores como por exemplo a quantidade e qualidade óssea, condições sistémicas do paciente, presença de hábitos parafuncionais, diâmetro e desenho do implante, magnitude de forças e tratamento da superfície do implante podem também afectar o sucesso da reabilitação com implantes curtos.

As taxas de sucesso de uma reabilitação dentária com implantes curtos é próxima ou por vezes até igual em comparação com a realizada com implantes longos ou convencionais. Com o avanço tecnológico na Medicina Dentária, espera-se que as taxas de sucesso sejam cada vez maiores e que esta alternativa seja a curto ou médio prazo uma opção inquestionável tanto para o médico dentista como para o paciente.

Bibliografia

- Abrahamsson, I., Zitzmann, NU., Berglundh T. Wennerberg, A., Lindhe J. (2001) Bone and soft tissue integration to titanium: implants with different surface Topography: an experimental study in the dog. *Int J Oral Maxillofac Implants*, 16:323-332.
- Adell, R., Lekholm B., Branemark P.I. (1981). A 15-yr study of osseointegrated implants in the treatment of the edentulous jaw. *Int J Oral Surgery*, 10: 387-416.
- Agerber, G.; Carlsson, G. E. (1981). Chewing ability in relation to dental and general health. Analysis of data obtained from a questionnaire. *Acta Odontol Scand*, 39:147-53.
- Albrektsson, T.; Branemark, P. I.; Hanson, H. A. (1981). Osseointegrated titanium implants. Requiriments for ensuring a long-lasting, direct bone to implant anchorage in man. *Acta Orthop Scand*, 52:155-70.
- Albrektsson, T.; Jansson, T.; Lekholm, V. (1986). Osseointegrated Dental Implants. *Dental Clin North Am*, v. 9, n. 1, p. 151-74.
- Albrektsson, T.; Zarb, G. A. (1993). Current interpretations of the osseointegrated response: clinical significance. *Int J Prosthodont*, 6(2):95-105.
- Albrektsson, T. (2008). Hard tissue implant interface. *Aust Dent J*, 53:34-8.
- Alper, C.; Cemal, A.; Julide, O.; Caner, Y.; Turan, K. (2006). Effects of mesiodistal Inclination of Implants on stress distribution in Implant-supported Fixed Protheses. *Jomi*, v. 21, n. 1.
- Amarante, E.; Lima, L. (2001). Optimização das superfícies de implantes: plasma de titânio e jateamento com areia condicionada por ácido. *Pesqui Odontol Brás*, v. 15, n. 2, p. 166-173, Abr-Jun.
- Anitua, E. et al. (2008). Five Year Clinical Evaluation of Short Dental Implants Placed in Posterior Áreas: A Retrospective Study. *J of Periodontology*, v. 79, n. 1, p. 42-48.
- Arites, C. (2005). Prótese sobre implantes no segmento posterior. *ImplantNews*, v. 3.

Axelsson, P.; Nystrom B.; Lindhe J. (2004). The longterm effect of a plaque control program on tooth mortality, caries and periodontal disease in adults: Results after 30 years of maintenance. *J of Periodontology*, v.9, p. 749-75.

Bain, C. A. (1996). Smoking and implant failure: benefits of a smoking cessation protocol. *Int J Oral Maxillofac Implants*, 11(6):756-9.

Bahat, O. (1992). Osseointegrated implants in the maxillary tuberosity: Reporto n 45 consecutive patients. *Int J Oral Maxillofac Implants*, 7(4):459-67.

Bárbara, A.; Martins, M.; Mendes, L.; Silva, M; Balassiano, D.; Groismann, M. (2001). Considerações clínicas e comparativas da biomecânica em implantes e dentes. *Rev. Brás. Implant*.

Barbosa, A.; Silva, L. T.; Wilson, P.; Martinez, J. (2006). Falhas mecânicas e biológicas das próteses sobre implantes/ Mechanical and biological failures on the implant prosthesis. *ImplantNews*, v. 3, p. 263-269.

Barone, C. et al. (2003). Radiographic boné density around immediately loaded oral implants. A case series. *Clin Oral Impl Res*, n. 14, p. 610-615.

Bassit, R., Lindstrom, H., Rangert, B. (2002). In Vivo registration of Force Development with Ceramic and Acrilic Resin Occlusal Materials on Implant-Supported Prosthesis. *Int J Oral Maxillofac Implants*, v.17, n.1, p. 17-23.

Baumgarten, H. (2005). A new implant design for crestar bone preservation: initial observations and case report. *Pract Proced Aesthet Dent*, 17(10):735-740.

Bernard, J. P.; Serge, S. M. S. S.; Pessotto, S.; Vasquez, M. L.; Belser, U. C. (2003). The Anchorage of Branemark and ITI implants of different lengths. An experimental study in the canine mandible. *Clin Oral Imp Res*,

Becktor, J. P.; Isaksson, S.; Sennerby, L. (2004). Survival analysis of endosseous implants in grafted and nongrafted edentulous maxilla. *Int J Oral Maxillofac Implants*, n. 19, p. 107-115.

Belcastro, S.; Palazzo, L.; Floridi, F.; Guerra, M. (2008). Platform Switching e manutenção ósseo peri-implantare: moda o reale vantaggio clinico? *Exacone News*, 5(6):6-12

Bernardes, S. R.; Golin, A. L.; Molinari, A. R. D. M.; et al. (2008). Fundamentos da Técnica de Carga Imediata e Implantes Osseointegrados: Possibilidades e Técnicas. *São Paulo: Ed. Santos*, p. 1-35.

Bidez, M. W.; Misch, C. E. (1992). Force transfer in implant dentistry: Basis concepts and principles. *J Oral Implantol*, 18:264-825.

Blahaut, R.; Hienz, S.; Solar, P.; Matejka, M. (2007). Quantification of bone resorption in the interforaminal region of atrophic mandible. *Int J Oral Maxillofac Implants*, 22:609-615.

Boskaya, D.; Mufu, S. (2005). Mechanics of the taper integrated screwed in abutments used in dental implants. *Journal of Biomechanics*, 38:87-89.

Bouri, A. B.; Bissada, N.; Al-Zahrani, M. S. et al. (2008). Width of keratinized gingiva and the health status of the supporting tissues around dental implants. *Int J Oral Maxillofac Implants*, 23:323-326.

Branemark, P. I.; Breine, U.; Adell, R.; Hansson, B. O.; Lindstrom, J.; Olsson, A. (1969). Intraosseous anchorage of dental prostheses: experimental studies. *Scand J Plast Reconst Surg*, 82(4):436-40.

Branemark, P. I. (1995). Introduction to osseointegration. In: Branemark P. I. Tissue: integrated prostheses, osseointegration in clinical dentistry, *Chicago: Quintessence Books*, p. 11-76.

Branemark, P. I.; Engstrand, P.; Ohnells, L. O.; Grondahl, K.; Nilsson, P.; Hagberg, K. et al. (1999). Branemark Novum: a new treatment concept for rehabilitation of the edentulous mandible. Preliminary results from a prospective clinical follow-up study. *Clin Implant Dent Relat Res*, 1(1):2:16.

Branemark, P. I.; Zarb, G.; Albrektson, T. et al. (2001). Protocolo para reabilitação bucal com carga imediata – uma perspectiva global. *São Paulo: Quintessence*.

Broggini, N.; McManus, L. M.; Hermann, J. S.; Medina, R. U.; Oates, T. W.; Schenk, R. K. et al. (2003). Persistent acute inflammation at the implant-abutment interface. *J Dent Res*, 82(3):232-7.

Brunski J. B., Puleo Da, Nanci A. (2000). Biomaterials and biomechanics of oral and maxillofacial implants: current status and future developments. *Int J Oral Maxillofac Implants*, 15:15-46.

Cardozo, R. F.; Capella, L. R. C.; Di Sora, G. Levantamento do seio maxilar. *In: Cardozo R. J. A.; Gonçalves, E. A. N. Odontologia. Periodontia, cirurgia para implantes, cirurgia, anestesiologia. São Paulo: Artes Medicas, p.467-81.*

Cawood, J. I.; Howell, R. A. (1988). A Classification of the edentulous jaws. *Int J Oral Maxillofac Surg.*, n. 17, p. 232-236.

Cibrika, R. M. et al. (2001). Examination of the implant-abutment interface after fatigue testing. *J Prosthet Dent*, v.85, n3, p.268-275.

Chun, H. J., Shin, H.S., Han, C.H., Lee, S.H. (2006). Influence of implant abutment type on stress distribution in bone under various loading conditions using finite element analysis. *Int J Maxillofac Implants*, v.21, n2.

Cochran, D. L. Et al. (2002). The use of reduced healing times on ITI implants with a sandblasted and etched (SLA) surface: early results from clinical on ITI SLA implants. *Clin Oral Implants Res*, v. 13, p. 144-153.

Donath, K.; Kebir, M.; Martinez, H.; Davarpanah, M.; Tecucianu, J. F. (2003). Integração e fisiologia tecidual. *In: Davarpanah, M.; Martinez, H.; Kebir, M.; Tecucianu, J. F.. Manual de Implantologia Clínica, São Paulo: Ed. Artmed, 7/8:257-62.*

Constantino, A. (2002). Elevação de seios maxilares com perfuração de membrana. Estudo prospectivo clínico e histológico de 4 anos. *Rev Brás Imp*, 8(3):8-11.

Cooper L. F., Masuda T., Yliheikkilä P., Felton DA. (1998). Generalizations regarding the process and phenomenon of osseointegration: Part II in vitro studies *Int J Oral Maxillofac Implants*, 13:163-174.

Daud, S. L. M. (2003). A influência do tabagismo no insucesso dos tratamentos odontológicos.

Davies, J. E. (2003). Understanding peri-implant endosseous healing. *J Dent Educ*, 67(8):932-49.

Degidi, M.; Piattelli, A.; Lezzi, G.; Carinci, F. (2007). Immediately loaded short implants: Analysis of a case series of 313 implants. *Quintessence Int*, 38:193-201.

De Luca, S.; Habsha, E.; Zarb, G.A. (2006). The effect of smoking on osseointegrated dental implants. Part I: implant survival. *Int J Prosthodont*, 19(5):491-8.

Deporter, D.; Pilliar, R.; Basc.,; Todescan, R; Watson, P.; Pharoah, M. (2001). Managing the Posterior Mandible of Partially Edentulous Patients with Short, Porous-Surfaced Dental Implants: Early Data from a Clinical Trial. *Int J Oral Maxillofac Implants*, 16:653-658.

Deus, G.; Camacho, D.; Mendes, M. C. S.; Costa, E; Souto, C.; Saliba, F. M. (2007). Avaliação do grau de sucesso de Implantes Neodent nos cursos de Implantodontia da Unesa/ R. J.: um retrospecto de cinco anos. *Revista ImplantNews*, v. 4, p. 617-20

Dibart, S.; Warbington, M.; Su, M. F.; Skobe, Z. (2005). In vitro evaluation of the implant-abutment bacterial seal: the locking taper system. *Int J Oral Maxillofac Implants*, 20:732-737.

Diniz, M. C.; Pinheiro, M. A. S.; Andrade Junior, A. C.; Fisher, R. G. (2005). Characterization of titanium surfaces for dental implants with inorganic contaminants. *Brás Oral Res*, 19(2):106-11.

Duyck J. Et al. (2002). The influence of static and dynamic loading on marginal bone reactions around osseointegrated implants: an animal experimental study. *Clin Oral Implants Res*, v.12, n.3, p.207-18.

EKFELD, A.; Christiansson, U.; Eriksson, T.; Lindén, U.; Lundqvist, S.; Rundcrantz, T. et al. (2001). A retrospective analysis of factors associated with multiple implant failures in maxilla. *Clin Oral Impl*, v.12, p. 462-7.

English C. E., (1993). Biomechanical concerns with fixed partial dentures involving implants. *Implants Dentistry*, v.2, n.4, p. 221-242.

Erley, K. J.; Swiec, G. D.; Herold, R.; Bisch, F. B.; Peacock, M. E. Gengival recession treatment with connective tissue grafts in smokers and non-smokers. *J Periodontal*, 77(7):1148-55.

Erik, J. E. (2000). Configurações de superfície nos implantes dentários. *Periodontology*, p. 36.

Ersanli, S. et al. (2005). Resonance Frequency analysis o fone-stage dental implant stability during the osseointegration period. *J of Periodontology*, v. 76, 1066-1071.

Espósito, M., Hirsch, J-M., Lekholm, U. & Thomsen, P. (1998). Biological factors contributing to failures of osseointegrated oral implants. (II): etiopathogenesis. *European Journal of Oral Sciences*, v.106, p. 721-764.

Eskitascioglu G. et al. (2004). The influence of occlusal loading on stresses transferred to implant supported prostheses and supporting bone: a three-dimensional finite element study. *J Prosthet Dent*, v.91, n.2, p. 144-50.

Feldman, S.; Boitel, N.; Weng, D.; Kohles, S. S.; Sath, R. M. (2004). Five-years survival distributions of short-length (10 mm or less) machined-surface and Osseotite implants. *Clin Implant Dent Relat Res*, 6:16-23.

Felice, P.; Cannizzaro, G.; Chechi, V.; Marchetti, C.; Pellegrino, G.; Censi, P.; Espósito, M. (2009). Vertical Bone augmentation versus 7 mm long implants in posterior atrophic mandibles. Results of randomized controlled clinical trial of up to 4 months after loading. *Eur J Oral Implantol*, 2(1) 7-20.

Friberg, B.; Jemt, T.; Lekholm, U. (1991). Early failures in 4641 consecutively placed Branemark dental implants: A study from stage 1 surgery to the connection of completed prostheses. *Int J Oral Maxillofac Implants*, 6:142-146.

Friberg, B. et al. (1999). On cutting torque measurements during implant placement: a 3 year clinical prospective study. *Clin Oral Implants Res*, v. 1, p. 75-83.

Friberg, B.; Ekestubbe, A.; Sennerby, L. (2002). Clinical Outcome of Branemark System of various Diameters: a retrospective study. *Int J of Oral Maxillofac*

Fugazzotto, P. A. ; Vlassis, J. (1998). Long-term success of sinus augmentation using various approaches and grafting materials. *Int J Oral Maxillofac Implants*, v. 13, n. 1, p. 52-58.

Fugazzotto, P. A. (2005). Success and failure rates of osseointegrated implants in function in regenerated bone for 72 to 133 months. *Int J Oral Maxillofac Implants*, v. 20, p. 77-83.

Fugazzotto, P. A. (2008). Shorter Implants in Clinical Practice: Rationale and Treatment Results. Comparative Study of Wide-Diameter Implant Placed. *J Oral Maxillofac Implants*, v. 71, n. 2, p. 287-98.

Futami, T. et al. (2000). Tissue response to titanium implants in the rat maxilla: ultrastructural and histochemical observations of the bone-titanium interface. *J Periodontol*, v. 71, n. 2, p. 287-98.

Galindo-Moreno, P.; Fauri, M.; Ávila-Ortiz, G.; Fernández-Barbero, J. E.; Cabrera-León, A.; Sánchez-Fernández, E. (2005). Influence of alcohol and tobacco habits on peri-implant marginal bone loss: a prospective study. *Clin Oral Implants Res*, 16(5):579-86.

Gentile, M. A.; Chuang, S.; Dodson, T. B. (2005). University of North Carolina School of Dentistry, Chapel Hill, North Carolina, USA. Survival estimates and risk factors for failure with 6x5,7 mm implants. *Int J Oral Maxillofac Implants*, 20(6):930-7.

Glantz, P. O. (2000). Aspectos Biomecânicos d Prótese sobre implante. *Periodontology*, v. 5, p. 119-124.

Goené, R.; Bianchesi, C.; Huerzeler, M.; Lupo, R. D.; Testori, T.; Davarpanah, M.; Jalbout, Z. (2005). Performance of short implant in partial restoration: 3 year follow-up of Osseotite implants. *Implant Dent*, 14:274-280.

Griffin, T. J.; Cheung, W. S. (2004). The use of short, wide implants in posterior áreas with reduced bone height: a retrospective investigation. *J Prosthet Dent*, 92(2):139-144.

Gross, M.; Abramovich, I.; Weiss, E. I. (1999). Microleakage at the abutment-implant interface of osseointegrated implants: a comparative study. *Int J Oral Maxillofac Implants*, 14(1):94-100.

Grunder, U.; Gracis, S.; Capelli, M. (2005). Influence of 3-D bone-to-implant relationship on esthetics. *Int J Periodontics Restorative Dent*, 25:113-119.

Guaracilei, M. V. J.; Vieira, A. R.; Junior, F. J. P.; Oliveira, L. M. C. (2004). Aspectos biomecânicos associados à perda de implantes osseointegrados. *RGO*, 21:111-116.

Hagi, D.; Deporter, D. A.; Pilliar, R. M.; Arenovich, T. (2004). A targeted review of study outcomes with shorts(≤ 7 mm) endosseous dental implants placed in partially edentulous patients. *J Periodontol*, 75:798-804.

Hallman, M. (2001). A Prospective study of treatment of severely resorbed maxilla with narrow nonsubmerged implants: results after 1 year of loading. *Int J Oral Maxillofac Implants*, v. 16, n. 1, p. 731-736.

Hatano, N.; Yamagushi, M. Suwa, T.; Watanabe, K. (2003). A modified method of immediate loading using Branemark implants in edentulous mandibles, *Odontology, Sep, 91(1):37-41*.

Hegedus, F.; Diecidue, R. (2003). Trigeminal Nerve Injuries After Mandibular Implant Placement – Practical Knowledge for clinicians. *Int J Oral Maxillofac Implants, 21:111-216*.

Himmlova, L.; Dostalova, T.; Kacovsky, A.; Konvickova, S. (2004). Influence of implant length and diameter on stress distribution: a finite element analysis. *J Prosthet Dent, 91(1):20-25*.

Hurzeler, M.; Fickl, S.; Zuhr, O.; Wachtel, H. C. (2007). Peri-implant bone level around implants with platform-switched abutments: preliminary data from a prospective study. *J Oral Maxillofac Surg.*

Jemt, T.; Lekholm, U. (1995). Implant treatment in edentulous maxilla: a 5 year follow-up report on patients with different degrees of jaw resorption. *Int J Oral Maxillofac Implants, 10:303-11*.

Jeong, C.; Caputo, A.; Wylie, R.; Son, S.; Jeon, Y. C. (2003). Bicortically Stabilized Implant Load Transfer. *Int J Oral Maxillofac Implants, 15:722-730*.

Johnson, G. K.; Hill, M. (2004). Cigarette smoking and the periodontal patient. *J of Periodontology, v. 75, p. 196-209*.

Karoussis, I. K.; Muller, S.; Salvi, G. E.; Heitz-Mayfeld, L. J.; Bragger, U.; Lang, N. P. (2004). Association between periodontal and peri-implant conditions: a 10 year prospective study. *Clin Oral Implants Res, 15(1):1-7*

Kim, Y, O.H., T. J., Misch, C. E. Wang, H. L. (2005). Occlusal Considerations in implant therapy: clinical guidelines with biomechanical rationale. *Clin. Oral Impl, Res 16, p.26-35*.

King, G. N.; Hermann, J. S.; Schoolfield, J. D.; Buser, D.; Cochran, D. L. (2002). Influence of the size of the microgap on crestal bone levels in non-submerged dental implants: a radiographic study in canine mandibles. *J Periodontol, 73(10):1111-7*.

Kunzel, C.; Lalla, E; Lamster. I. (2007). Periodontal infections and diabetes mellitus: when will the puzzle be complete? *J of Periodontology, v. 34, n. 11, p. 913-916*.

Kuri, M.; Nakagawa, M.; Tanaka, H.; Hasuo, S.; Kishi, Y. (2005). Determination of the duration of preparative smoking cessation to improve wound healing after head and neck surgery. *Anesthesiology*, 102(5):892-6.

Lang, N. P., Berglundh, T., Heitz-Mayfield, L. J., Pjetursson, B. E., Salvi, G. E. & Sanz, M. (2000). Consensus statements and recommended clinical procedures regarding implant survival and thirteen complications. *Int J Oral Maxillofac Implants*, v.9, p. 150-4.

Lazzara, R. J.; Porter, S. S. (2006). Platform switching: a new concept in implant dentistry for controlling postrestorative crestal bone levels. *Int J Periodontics Restorative Dent*.

Lee, J. H. (2005). Effect of implant size and shape on implant success rates. *J Prost Dent*, 4(4):337-81.

Lee, J. H.; Frias, V.; Lee, K. W.; Wright, R. F. (2006). Effect of implant size and shape on implant success rates: A literature review.

Lekholm, U. (1999). Sobrevida dos implantes Branemark em arcadas parcialmente edentulas – Um estudo multicentro prospectivo de 10 anos. *Int J Oral Maxillofac Implants*, 22:911-920.

Leung, W. K.; Jin, L.; Corbet, E. F. (2006). Tooth loss in treated periodontitis patients responsible for their supportive care arrangement. *J Clin Periodontol*, 33(4):265-75.

Li Shi; Haivan, L.; Fox, A.; Ucer, C.; Devlin, H.; Horner, K. Shape Optimization of Dental Implants. *Int J Oral Maxillofac*, 22:911-920.

Lindquist, L.W.; Carlsson, G.E.; Jemt, T. (1996). A prospective 15-year follow-up study of mandibular fixed prostheses supported by osseointegrated implants. Clinical results and marginal bone loss. *Clin Oral Implants Res*, 7(4):329-36.

Lindquist, L. W.; Carlsson, G. E., Jemt, T. Association between marginal bone loss around osseointegrated mandibular implants and smoking habits: a 10 year follow-up study. *J Dent Res*, 76(10):1667-74.

Linkow, L. I.; Chercheve, R. (1970). Theories and techniques of oral implantology. *St Louis, MO:Mobsey*.

Machado, M. A. S.; Junio, A.; Junior, A. C.; Lustosa, A. B. (2007). Causas da perda óssea peri-implantar durante o primeiro ano de função. *Implant News*, v. 4, n. 6.

Madeira, C. M. (2004). Anatomia da Face: bases anátomo-funcionais para a pratica odontológica. 5ª ed. São Paulo: Sarvier.

Maggini, R. S.; Schiochett, C. (1999). História dos implantes: do sonho à realidade. *RBO*, v. 55, n. 5.

Maló, P.; Nobre, M. A.; Rangert, B. (2007). Short implants Placed One-Stage in Maxilla and Mandibles: A Retrospective Clinical Study with 1 to 9 Years of Follow-Up. *Clinical Implant Dentistry and Realated Research*, 9:15-21.

Mandia, Jr, J.; Kesseiring, A. L. F. (2006). Biomecânica na Implantologia. 25º Ciosp, p. 178-189.

Mazzonetto, R.; Maurette, M. A.; Torezan, J. F. R. (2005). Avaliação Retrospectiva das complicações presentes em 72 casos tratados com distracção osteogénica alveolar. *ImplantNews*, 2(3):245-9.

Melhado, R. M. D.; Vasconcelos, L. W.; Franciscone, C. E.; Quinto, C.; Petrilli, G. (2007). Avaliação clínica de implantes curtos (7 mm) em mandíbulas. Acompanhamento de dois a catorze anos. *Implant News*, 4(2):147-51.

Miranda, M. (2006). Considerações em Prótese sobre Implantes. *ImplantNews*, v. 3, n.3, Maio/junho.

Misch, C. E. (1993). Divisions of available bone. *Contemporary Implant Dentistry*, St. Louis: th CV Mobsy Company, 7::725-728.

Misch, C. E. (1999). Implant design considerations for the posterior regions of the mouth. *Implant Dent*, v. 8, n. 4, p.376-86.

Misch, C. E. (1999). Short versus long implant concepts- Functional surfaces. *Oral Health*, 89:13-21.

Misch, C. E. (2000). *Implantes Dentários Contemporâneos*, 2ª Edição São Paulo, Santos Livraria Editora.

Misch, C. E.; Goodacre, C. J.; Finley, J.M.; Misch, C. M.; Marinbach, M.; Dabrowsky, T.; English, C. E.; Kois, J. C.; Cronin, R. J. (2005). Consensus conference panel report: Crow-height space guidelines for implant dentistry-part. *Implant Dent*, 14:312-321.

Misch C. E. (2006). *Prótese Sobre Implante*, 1ª Edição São Paulo, Santos Livraria Editora.

Misch, C. E.; Steigenga, J.; Barboza, E.; Misch-Dietsh, F. Cianciola, L. J. (2006). Short Dental Implants in Posterior Partial Edentulism: A Multicenter Retrospective 6-Year Case Series Study. *J Periodontol*, 77:1340-47.

Moraes, S. L. D.; Carvalho, B. M.; Pellizzer, E. P.; Fálcon-Antenucci, R. M.; Santiago-Jr, J. F. (2009). Geometria das roscas dos implantes: revisão de literatura. *Rev Cir Traumatol. Buço-Maxilo-fac*, 9:115-24.

Mordenfeld, M. H.; Johansson, A.; Hedin, M.; Billstron, C.; Fryberg, K. A. (2004). A retrospective Clinical Study of Wide-diameter Implants used in posterior edentulous Areas. *Int J Oral Maxillofac Implants*, 19:387-392.

Morra, M. et al. (2003). Surface chemistry effects of topographic modification of titanium dental implant surfaces: 1. Surface analysis. *Int J Oral Maxillofac Impl*, 18(1):40-5.

Motta, S. (2002) Avaliação Clínica de Sobrevida de 3 Sistemas de Implantes em diferentes Densidades ósseas. *Tese de mestrado em Implantologia. Unicastelo*, 21:769 -776.

Murray, A. (2006). Short dental implants as a treatment option: results from an observational study in a single private practice. *Int J Oral Maxillofac Implants*, 21(5):769-76.

Naert, I.; Quiryen, M.; Van Steenberghe, D., Darivs, P. (1992). A six year prosthodontic study of 509 consecutively inserted implants for the treatment of parcial edentulism. *J Prosthet Dent*, v.67, p. 236-45.

Narong, L.; Samilimetrosons, R. (2001). Bone cell attachment to dental implants of different surface characteristics. *Int J Oral Maxillofac Implants*, 16:627-636.

Neves, F. D.; Fones, D.; Bernardes, S. R. et al (2006). Short implants- an analysis of longitudinal studies. *Int J Oral Maxillofac Implants*, 21:86-93.

Nevins, M.; Langer, B. (1993). The sucessful application of osseointegrated Implants to the posterior jaw: A long-term retrospective study. *Int J Oral Maxillofac Implants*, 8:428-432.

Nevins, M. (2003). Treatment of the atrophic mandibular ridge. *Int J Oral Maxillofac Implants*, v.18, n.5.

Nitzan, D.; Mamlider, A.; Levin, L.; Schwartz-Arad, D. (2005). Impact of smoking on marginal bone loss. *Int J Oral Maxillofac Implants*. 20(4):605-9.

Norton, M. (2006). Multiple single-tooth implant restorations in the posterior jaws: maintenance of marginal bone levels with reference to the implant-abutment microgap. *Int J Oral Maxillofac Implants*, 21:777-784.

Novaes, A. B.; Souza, L. S.; Oliveira, P. T.; Souza, A. M. M. S. (2002). Histomorphometric Analysis of the bone-implant contact obtained with 4 different implant surface treatments placed side in the dog mandibule. *Int J Oral Maxillofac Implants*, v.17, n.3

OH, T. J.; Yoon, J.; Misch, C. E. (2002). The causes of early implant bone loss: Myth or science? *J Periodontol*, 73(3):232-33.

Okeson, J. P. (2000). Management of temporomandibular Disorders and Occlusion. *St. Louis: Mosby*, p. 638.

Oliveira, E. J. (1997). *Princípios de Bioengenharia em implantes Osseointegrados*, 1ª edição: Rio de Janeiro, cap. 1, 2, 3, 4, 5.

Ostman et al. Resonance frequency analysis measurements of implants at placement surgery. *J of Prosthodontics*, v. 19, p. 77-83.

Patterson, E. A. et al. (1995). Distribution of load in an oral prosthesis system: an in vitro study. *Int J Oral Maxillofac Implants Sept/Oct*, 10(5):552-60.

Pena Neto Segundo, N. (2005). Determinação do comprimento de implantes zigomáticos a partir de tomografia computadorizada: estabelecimento de um protocolo (Tese). Piracicaba: Universidade Estadual de Campinas, Faculdade de Odontologia.

Piattelli, A.; Scarano, A.; Paolantonio, M.; Assenza, B.; Leghissa, G. C.; Di Bonaventura, G. et al. (2001). Fluids and microbial penetration in the internal part of cemented-retained versus screw-retained implant-abutment connections. *J Periodontol*, 72(9):1146-50.

Pikos, M. A. (2000). Block autografts for localized ridge augmentation: Part II. The posterior mandible. *Implant Dent*, 9(1):67-75.

Pjetursson, B. E.; Tan, K.; Lang N. P. et al. (2004). A systematic review of the survival and complication rates of fixed partial dentures (FPDs) after an observation period of at least 5 years. Implant-supported FPDs. *Clin Oral Impl Res*, 15:625-642.

Polo, W. C. K.; Cury, P. R.; Sendyk, W. R.; Gromatzky, A. Posterior mandibular alveolar distraction osteogenesis utilizing an extraosseous distractor: a prospective study. *J Periodontol*, 76(9):1463-8.

Preshaw, P. M.; Foster, N.; Taylor, J. J. (2007). Cross-susceptibility between periodontal disease and type 2 diabetes mellitus: an immunobiological perspective. *J of Periodontology*, v. 15, n. 6, p. 667-676.

Raghavendra, S.; wood, M. C.; Taylor, T. D. (2005). Early wound healing around endosseous implants: A review of the literature. *Int J Oral Maxillofac Impl*, v. 20, n. 3, p. 425-32.

Raghoobar, G. M.; Vissink, A. (2003). Treatment for an endosseous implant migrated into the maxillary sinus not causing maxillary sinusitis: case report. *Int J Oral Maxillofac Implants*, v. 18, n. 5, p. 745-749.

Rangert, B.; Krogh, P. H.; Langer, B.; Van Roekel, N. (1995). Bending overload and implant fracture: a retrospective clinical analysis. *Int J Oral Maxillofac Implants*, May/June, 10(3):326-34.

Richter E-J. (1998) Basic Biomechanics of dental implants in prosthetic dentistry. *J Prosthetic Dentistry*. v.61, n.5, p 602-609

Rizzolo, R. C.; Madeira, M. C. (2009). Anatomia facial com fundamentos de anatomia geral. 3^a ed. São Paulo, 2009.

Rokni, S.; Todescan, R.; Watson, P.; Pharoah, M.; Adegbembo, A.; Deporter, D. (2005). Department of Prosthodontics, Mashhad Dental School, Mashhad Universit of Medical Sciences, Mashhad, Iran. An assesment of crown-to-root ratios with short sintered porous-surface implants supporting prostheses in partially edentulous patients. *Int J Oral Maxillofac Implants*, 20(1):69-76, Jan-Feb.

Romeo, E.; Ghisolfi, M.; Rozza, R.; Chiapasco, M.; Lopes, D. (2006). Department of Prosthodontics, Dental Clinic, School of Dentistry, University of Milan, Italy. Short (8mm) dental implants in the rehabilitation of partial and complete edentulism: a 3 to 14 year longitudinal study. *Int J Prosthodont*, 19(6):586-92.

Saadoum, A. P.; Le Gall, M. G.; Touarti, B. (2004). Current trends in implantology: part II – treatment planning, aesthetic considerations, and tissue regeneration. *Practical Procedures and Aesthetic Dentistry*, v. 16, p. 707-714.

Saldarriaga, A.; Markiewicz, M. R.; Schulte, J.; Weed, M.; Chuang, S. (2008). Preliminary Results of the Survival of 5x6mm implants. *In: Academy of Osseointegration 2008 Annual Meeting*; 2008, Boston. Massachusetts: University of Minnesota School of Dentistry.

Salvi, G. E.; Bittel, B. C.; Lang, N. P. (2008). Effects of diabetes mellitus on periodontal and peri-implant conditions: update on associations and risks. *J Clin Periodontol*, v. 35, n.8, 398-409.

Schwarz, F.; Herten, M.; Bieling, K.; Becker, J. (2008). Crestal bone changes at nonsubmerged implants (camlog) with different machined collar lengths: a histomorphometric pilot study in dogs. *Int J Oral Maxillofac Implants*, 23:335-342.

Sendyk, C.; Sendyk, W. R. (2006). Planeamento protético-cirúrgico em Implantologia. *ImplantNews*, v. 3, n. 2, Março-Abril.

Shimpuku, H.; Nosaka, Y.; Kawamura, T. et al. (2003). Bone Morphogenetic Protein-4 gene polymorphism and early marginal bone loss around endosseous implants. *Int J Oral Maxillofac Implants*, 18:500-504.

Shin Y-K., Hamn C-H., Heo S-J., Kim S., Chun H-J. (2006). Radiographic evaluation of marginal bone levels around implants with different neck designs after 1 year. *Int J Oral Maxillofac Implants*, 20:789-794.

Sischer, H.; Tandler, J. (1981). Crânio considerado em conjunto. *In: Sischer, H. Tandler. J. Editores, Anatomia para dentistas, São Paulo: Atheneu, p.74-75.*

Skalak, R. (2001). Um breve relato sobre a filosofia dos procedimentos de etapa única versus o de duas etapas para prótese dentária suportada por implante osseointegrado

Socransky, S. S.; Haffajee, A. D. (2000). Periodontal Microbial ecology. *J Periodontology*, v.38, 135-137.

Stegarioiu R. et al. (1998). Influence of restoration type on stress distribution on bone around implants: a three-dimensional finite element analysis. *Int J Oral Maxillofac Implants*, v.13, n.1, p. 82-90.

Stellingsma, C.; Meijer, H. J. A.; Ragboebar, G. M. (2000). Use of short endosseous implants and an overdenture in the extremely resorbed mandible: A five-year retrospective study. *J Oral Maxillofac Surg*, 58:382-387.

Striezel, F. P.; Reichart, P. A. (2007). Oral rehabilitation using Camlogs screw-cylinder implants with special consideration of short implants. *Clin Oral Impl Res* 10:1-8.

Sullivan, D.; Vicenzi, G.; Feldman, S. (2005). Early loading osseointegrated implants 2 months after placement in the maxilla and mandible: a 5 year report. *Int J Oral Maxillofac Impl*, v. 20, n. 6, p. 905-12.

Tal, H. (1999). Spontaneous early exposure of submerged implants. Classification and clinical observations. *J Periodontol*, 70:213-219.

Tardieu, P.; Vrilinek, L.; Escolano, E. (2003). Computer-assisted Implant Placement. A case Report: treatment of the mandible. *Int J Oral Maxillofac Implants*, 18:599-604.

Tada, S.; Stegariou, R.; Kitamura, E.; Miyakawa, O.; Kusakari, H. (2003). *Int J Oral Maxillofac Implants*, 18:599-604.

Tallgren, A. (1972). The continuing reduction of the residual alveolar ridges in complete denture wearers: a mixed-longitudinal study covering 25 years. *J Prosthet Dent*, 27:120-32.

Tawil, G.; Younan, R. (2003). Department of Periodontology, St Joseph University, Beirut, Lebanon. Clinical evaluation of short machined-surface implants followed for 12 to 92 months. *Int J Oral Maxillofac Implants*, 18(6):894-901.

Tawil, G.; Aboujaoude, N.; Younan, R. (2006). Influence of prosthetic parameters on the survival and complication rates of short implants. *Int J Oral Maxillofac Implants*, 21:275-282.

Tawil, G. (2008). Peri-implant bone loss caused by occlusal overload: repair of the peri-implant defect following correction of the traumatic occlusion. A case report. *Int J Oral Maxillofac Implants*, 23:153-157.

Tepper, G.; Hofschneider, U.; Gahleitner, A. (2001). Computed Topographic Diagnosis and localization of bone canals in the Mandibular Interforaminal Region for Prevention of Bleeding complications during Implant Surgery. *Int J Oral Maxillofac Implants*, v. 16, p. 68-72.

Van Den Bergh, J. P.; et al. (1998). Sinusfloor elevation and grafting with autogenous iliac crest bone. *Clin Oral Implants Res.*, n. 9, p. 429-435.

Van Den Bergh, J. P.; Ten, Bruggenkate, C. M.; Disch, F. J.; Tuinzing, D. B. (2000). Anatomical aspects of sinus floor elevations. *Clin. Oral Impl. Res.*, 11(3):256-65.

Van Steenberghe, D.; Lekholm, U.; Bolender, C.; Folmer, T.; Henry, P.; Herrmann, I.; Higuchi, K.; Laney, W.; Linden, U.; Astrand, P. (1990). The applicability of osseointegrated oral implants in the rehabilitation of partial edentulism: a prospective multicenter study on implants in the rehabilitation of partial edentulism: a prospective multicenter study on 558 fixtures. *Int J Oral Maxillofac Implants*, 5:272-281.

Vasconcelos, L. W.; Petril, I. G.; Franciscone, C. E. (2005). Reabilitação Protética Implanto Suportada em Rebordos Ósseos Posteriores Insuficientes. *Implantologia contemporânea: cirurgia e prótese*. São Paulo: Artes Medicas, p. 367-84.

Venuleo, C.; Chuang, S-K; Weed, M.; Dibart, S.; (2008). Long term bone level stability on short implants: A radiographic follow-up study. *Journal of Maxillofacial & Oral Surgery*, 7(3):340-345.

Vieira, H. (2005). Especial 40 anos de osseointegração. *Implant News*, v. 2, n. 4.

W-Dahl, A.; Toksvig-Larssen, S. (2004). Cigarette smoking delays bone healing: a prospective study of 200 patients operated on by the hemicallotasis technique. *Acta Orthop Scand*, 75(3):347-51.

Wallace, R. H. (2000). The relationship between cigarette smoking and dental implant failure. *Eur J of Prosthodontics and Restorative Dentistry*, v.8, p. 103-106.

Wallace, S. S.; Froum, S. J. (2003). Effect of maxillary sinus augmentation on the survival of endosseous dental implants. A systematic review. *Ann Periodontol*, 8:328-43.

Wallace, S. S. et al. (2005). Sinus augmentation utilizing inorganic bovine bone (Bio-Oss) with absorbable and nonabsorbable membranes placed and nonabsorbable membranes placed over the lateral window: histomorphometric and clinical analysis. *Int. J. Periodontics Restorative Dent*, v. 25, n. 6, p. 551-559.

Watzek, G. (1999). Anatomic and Physiologic fundamentals of sinus floor Augmentation. In: Jensen, Ole, T. The sinus bone graft. *Chicago: Quintessence*.

Weinberg, L. A. (1998). Reduction of implant loading using a modified centric occlusal anatomy. *Int J Prosthodont*, 11:55-69.

Weinberg, L. A. (2001). Therapeutic biomechanics concepts and clinical procedures to reduce implant loading: Part I. *J Oral Impl*, v.27, n.6, p.293-301,

Wilson, T. G. (1999). Using risk assessment to customize periodontal treatment. *J Calif Dent Assoc*. 27(8):627-32, 634-9.

Wiskott, H. W. A.; Belser, U. C. (1999). Lack of integration of smooth titanium surfaces: a working hypothesis base don strains generated in the surroundin bone. *Clin Oral Imp Res*, 10:429-444.

Worthington, P. (2004). Injury to the Inferior Nerve During Implant Placement: A formula for protection of the Patient and Clinician. *Int J Oral Maxillofac Implants*, 19:731-734.

Worthington, P. (2005). Introdução. In: Worthington, P. (Org.), Osseointegração na Odontologia. 2ª ed. São Paulo: *Quintessence*, p. 1-15.

Wyatt, C. C.; Zarb, G. A. (1998). Treatment outcomes of patients with implant-supported fixed partial prostheses. *Int J Oral Maxillofac Implants*, 13:204-11.

Yeon-Hee, K.; Koak, J.; Chang, I. W.; Seong, J. (2003). A Histomorfometric Analysis of the Effects of Various Surface Treatment Methods on Osseointegration. *Int J Oral Maxillofac Implants*, 18:349-356.

Yokoyama, S.; Wakabayashi, N.; Shiota, M.; Ohyama, T. (2005). Stress Analysis in Edentulous mandibular Bone Supporting Implant-retained 1 pierce or multiple superstructures. *Int J Oral Maxillofac Implants*, 20:578-583.

Zechner, W.; Trinkl, N.; Watzak, G. et al. Radiografic follow-up of peri-implant bone loss around machine-surface and rough-surface interforaminal implants in the mandibe functionally loaded for 3 to 7 years. *Int J Oral Maxillofac Implants*, 19:216-221.

Zitzmann, N. U. (2000). Treatment outcomes of fixe dor removable implant-supported prostheses in the edentulous maxilla. Part II: clinical findings. *J. Proshet. Dent*, v.83, n. 4, p. 434-442.