

Vânia Andreia Rodrigues Ferreira Alturas

Patologias Associadas a Caninos Inclusos

Universidade Fernando Pessoa

Faculdade Ciências da Saúde

Porto, 2016

Vânia Andreia Rodrigues Ferreira Alturas

Patologias Associadas a Caninos Inclusos

Universidade Fernando Pessoa

Faculdade Ciências da Saúde

Porto, 2016

Vânia Andreia Rodrigues Ferreira Alturas

Patologias Associadas a Caninos Inclusos

Atesto a originalidade do trabalho:

Vânia Andreia Rodrigues Ferreira Alturas

Monografia apresentada à Universidade Fernando Pessoa- Faculdade Ciências da Saúde, como parte dos requisitos para obtenção do grau de Mestre em Medicina Dentária.

RESUMO

Os caninos permanentes exercem um papel importante na dentição tanto por razões estéticas quanto funcionais. Os dentes seguem uma sequência de erupção favorável no desenvolvimento da oclusão normal, mas algum distúrbio desse mecanismo, nesse período de transição da dentição decídua para a permanente, pode levar a alterações na sequência ou mesmo no trajeto de erupção, levando a impactação de dentes. São os caninos superiores permanentes, depois dos terceiros molares que apresentam maior ocorrência de impactação. Na impossibilidade do diagnóstico precoce, esforços serão empregues para reposicionar o dente no arco dentário evitando sua extração, dada a sua importância no equilíbrio, harmonia e função. Nos casos não diagnosticados ou tratados inadequadamente podem ocorrer perturbações mecânicas, infecciosas ou neoplásicas. O prognóstico depende da posição do canino em relação às estruturas adjacentes e à possibilidade de movimentação ortodôntica. O presente trabalho aborda os principais fatores a serem considerados nos casos de caninos superiores permanentes impactados, tais como processo de erupção, etiologia, diagnóstico, tratamento e principalmente patologias associadas a caninos inclusos.

Palavras-chave: Canino incluído. Etiologia. Patologias.

ABSTRACT

The permanent canines play an important role in both teeth for aesthetic and functional reasons. The teeth follow a favorable eruption sequence in the development of normal occlusion, but some disturbance of this mechanism, in this transition period of the mixed dentition for permanent, can lead to changes in sequence or even in the eruption path, resulting in impacted teeth. Are the permanent maxillary canine, after the third molars that present the most commonly impacted. In the impossibility of early diagnosis, one should replace the tooth in the dental arch avoiding its extraction, given its importance in the balance, harmony and function of the dental arch. In undiagnosed or inadequately treated may occur mechanical, infectious or neoplastic disorders. Prognosis depends on the canine's position relative to adjacent structures and the possibility of orthodontic movement. This paper discusses the main factors to be considered in cases of impacted permanent maxillary canine, such as eruption process, etiology, diagnosis, treatment and mainly associated pathologies included canines.

Key-words: Tooth impacted. Etiology. Pathologies.

“Construí amigos, enfrentei derrotas, venci obstáculos, bati na porta da vida e disse-lhe: Não tenho medo de vivê-la.”

Augusto Curry

Ao meu filho, Afonso,
Ao meu marido, Filipe,
Aos meus pais e irmão,
Que sempre fizeram tudo por mim...
...Sem vocês nada seria possível
Nada faria sentido...
Simplesmente vos Amo!

AGRADECIMENTOS

Este trabalho é uma grande vitória na minha vida. Muitas pessoas contribuíram e ajudaram-me a concretizar este sonho. Por isso, resta-me agradecer a todos os que acreditaram em mim e tornaram este sonho uma realidade.

Ao meu orientador, Prof. Pedro Pires, por todos os ensinamentos, disponibilidade e paixão pela descoberta que sempre me transmitiu.

A todos os docentes da Universidade Fernando Pessoa, que durante estes anos me transmitiram os seus conhecimentos da melhor forma e tornaram-me na profissional de saúde que sou.

A todo o corpo não docente desta casa que me acompanhou de forma digna neste percurso.

Aos meus amigos Mafalda, Tiago e Joana porque são o meu pilar e a vossa amizade é para sempre.

A todos vocês: **MUITO OBRIGADA!**

ÍNDICE

ÍNDICE DE FIGURAS.....	12
I- INTRODUÇÃO	15
II- DESENVOLVIMENTO.....	17
1. A INCLUSÃO DO CANINO	17
1.1. O DENTE CANINO.....	17
1.2. DENTE INCLUSO E DENTE RETIDO	18
1.3. FREQUÊNCIA DA INCLUSÃO	18
1.4. MANIFESTAÇÕES CLÍNICAS E RADIOLÓGICAS	20
1.5. EXAMES RADIOGRÁFICOS	21
2. ANATOMIA.....	27
2.1. CANINO MAXILAR	27
2.2. CANINO MANDIBULAR	39
2.3. VARIAÇÃO ANATÓMICA DO CANINO	31
3. FACTORES ETIOLÓGICOS DA INCLUSÃO DO CANINO	31
3.1. FACTORES GERAIS.....	32
3.2. FACTORES LOCAIS.....	36
4. COMPLICAÇÕES CLÍNICAS DO CANINO INCLUSO.....	46
4.1. DIASTEMAS, INCLINAÇÕES E ROTAÇÕES	47
4.2. REABSORÇÃO RADICULAR	48
4.3. QUISTO DO CANINO INCLUSO	49
4.4. TRATAMENTO DO CANINO INCLUSO	53
III- MATERIAL E MÉTODOS	70
IV- DISCUSSÃO	71
V- CONCLUSÃO	74
VI- REFERÊNCIAS BIBLIOGRÁFICAS	76

ÍNDICE DE FIGURAS

Figura 1- Caninos maxilares inclusos (Fonte: [em linha]. Disponível em < http://www.ortoblog.com/mensagens-subliminares-na-ortodontia.html > [consultado em 11/03/2015]).....	17
Figura 2- Gráfico com incidência de dentes inclusos de um estudo realizado no Departamento de Odontologia da Universidade de Taubaté- São Paulo que teve como objetivo avaliar a prevalência de dentes inclusos e a presença ou não de reabsorções externas (Fonte: [em linha]. Disponível em < http://www.ortodontiacontemporanea.com/2009/11/prevalencia-de-caninos-e-molares.html > [consultado em 11/03/2015]).....	20
Figura 3- Radiografia periapical de canino incluído (Fonte: [em linha]. Disponível em < http://www.drsergiodias.com.br/problemas-comuns/dente-impactado.html > [consultado em 11/03/2015]).....	22
Figura 4- Radiografia oclusal de arcada superior com caninos inclusos (Fonte: Artur Gomes, 2011).....	23
Figura 5- Radiografia panorâmica de dente incluído (Fonte: [em linha]. Disponível em < http://www.drsergiodias.com.br/problemas-comuns/dente-impactado.html > [consultado em 11/03/2015]).....	24
Figura 6- Telerradiografia em norma lateral que evidencia canino incluído (Fonte: Mario Cappellette et al.,2008).....	25
Figura 7- Tomografia de canino incluído (Fonte: [em linha]. Disponível em < http://www.drsergiodias.com.br/problemas-comuns/dente-impactado.html > [consultado em 11/03/2015]).....	26
Figura 8- Radiografia panorâmica e ressonância magnética que evidenciam a existência de ameloblastoma na mandíbula (Fonte: [em linha]. Disponível em < http://www.dentofacial.com.br/bmf07_tumores.html > [consultado em 11/03/2015]).....	27

Figura 9- Aspecto anatómico de canino superior (Fonte: [em linha]. Disponível em < http://www.endo-e.com/images/Anato_Interna/Superiores/CS/anato_interna_cs.htm > [consultado em 11/03/2015]).	28
Figura 10- Aspecto anatómico de canino mandibular (Fonte: [em linha]. Disponível em < http://www.endo-e.com/images/Anato_Interna/Inferiores/CI/anato_interna_ci.htm > [consultado em 08/04/2015])	30
Figura 11- Radiografia panorâmica que evidência falta de espaço (Fonte: [em linha]. Disponível em < http://www.bottesini.com.br/odontologia/cirurgia.html > [consultado em 17/03/2015]).	41
Figura 12- A) Radiografia periapical que demonstra canino e primeiro pré-molar incluído, em aparente associação com massa radiopaca na lesão osteolítica (diagnóstico: odontoma); B) Detalhe intraoral da cirurgia e aspecto macroscópico da receção cirúrgica (Fonte:[em linha]. Disponível em http://www.scielo.br/scielo.php?pid=S167945082012000300019&script=sci_arttext > [consultado em 15/04/2015]).	44
Figura 13- Exemplos de caninos incluídos: (a) canino superior direito incluído com reabsorção no incisivo lateral superior direito; (b) canino superior esquerdo incluído (c)canino superior direito incluído com reabsorção radicular do pré-molar (Fonte: [em linha]. Disponível em < http://www.ortodontiacontemporanea.com/2009/11/prevalencia-de-caninos-e-molares.html > [consultado em 18/03/2015]).	48
Figura 14- Radiografia panorâmica que mostra deslocamento de dois dentes e massa radiopaca relacionada com lesão quística (Fonte: [em linha]. Disponível em < http://www.scielo.br/scielo.php?pid=S167945082012000300019&script=sci_arttext.html > [consultado em 08/04/2015]).	51
Figura 15- Radiografia que demonstra possibilidade de remoção, uma vez que, não há espaço entre incisivo lateral e pré-molar (Fonte: [em linha]. Disponível em < http://www.cirurgiaoral.com.br/artigos/caninos_retidos.htm > [consultado em 15/04/2015]).	58
Figura 16- A)Errupção induzida em campo aberto(ulectomia); B) Errupção induzida em campo fechado (Fonte: [em linha]. Disponível em	

<http://www.cirurgiaoral.com.br/artigos/caninos_retidos.htm> [consultado em 15/04/2015]..... 64

Figura 17- Dente autotransplantado (Fonte: [em linha]. Disponível em <http://www.cirurgiaoral.com.br/artigos/caninos_retidos.htm> [consultado em 15/04/2015]..... 67

I- INTRODUÇÃO

O ser humano tem sofrido uma constante evolução ao longo dos tempos; a regressão volumétrica do complexo maxilo-dentário e a redução de certas dimensões no Homem Moderno são duas das características essenciais na evolução dos Hominídeos (Grivu, 1976).

Do ponto de vista paleontológico, as inclusões dentárias têm-se explicado devido a esta redução gradual do tamanho da maxila e mandíbula pois fica mais difícil a erupção dos dentes mais tardios. Também os dentes supranumerários e a sua inclusão explicam-se desde os tempos ancestrais (Bordais *et al.*, 1980; Capasso *et al.*, 1991).

A inclusão de caninos superiores é um acontecimento frequente, especialmente na região do palato, ainda que na presença de espaço suficiente para o seu alinhamento na arcada dentária. Como são muitos os fatores que causam a impactação, o determinante para a sua resolução é o diagnóstico precoce. O exame clínico seguido de radiografias para análise é fundamental, pois essas permitem observar todas as estruturas em camadas, especialmente os tecidos mineralizados e a posição do canino em relação aos dentes adjacentes e altura no processo alveolar, proporcionando planeamento, conduta do tratamento, e, posteriormente, terapêutica adequada (Almeida *et al.*, 2001).

Segundo Shafer *et al.* (1963) sete são as possíveis sequelas relacionadas com os caninos inclusos: impactação vestibular (geralmente impactados verticalmente); impactação lingual (geralmente impactados horizontalmente); reabsorção radicular de dentes adjacentes; dor; infeção, resultando em dor e trismo; quisto dentígero que excepcionalmente pode tornar-se ameloblastoma, e reabsorção do próprio dente.

A opção pelo tratamento combinado cirúrgico-ortodôntico tem-se mostrado bastante eficiente, principalmente quando bem diagnosticada e executada por meio da técnica adequada. É de considerar a possibilidade do canino impactado não se movimentar ortodonticamente. Então, nesses casos, a conduta é a extração, sendo que, o espaço deverá ser preenchido pelo pré-molar e/ou uma prótese (Cappelletti *et al.* 2008).

O presente trabalho traz uma breve revisão bibliográfica acerca de importantes fatores a serem considerados na abordagem de caninos inclusos, tais como as diferentes possibilidades terapêuticas, suas vantagens e desvantagens, e principalmente as diferentes patologias associadas a caninos inclusos.

III- DESENVOLVIMENTO

1. A INCLUSÃO DO CANINO

1.1. O DENTE CANINO

A arcada humana é composta por 32 dentes em média, sendo eles incisivos centrais, incisivos laterais, caninos, 1º e 2º pré-molares e 1º, 2º e 3º molares.

O dente canino é o dente com mais estabilidade e por norma o último a ser perdido. O seu papel funcional na arcada dentária natural e a sua reposição de dentes perdidos por procedimentos protéticos são funções fundamentais na integridade das arcadas dentárias. A expressão facial normal da boca e dos lábios é assegurada pela eminência canina (a crista óssea que recobre as raízes). A perda dos dentes caninos tem um importante valor estético devido à dificuldade que surge em repor a aparência facial anterior, principalmente pela guia canina que é realizada por estes dentes.

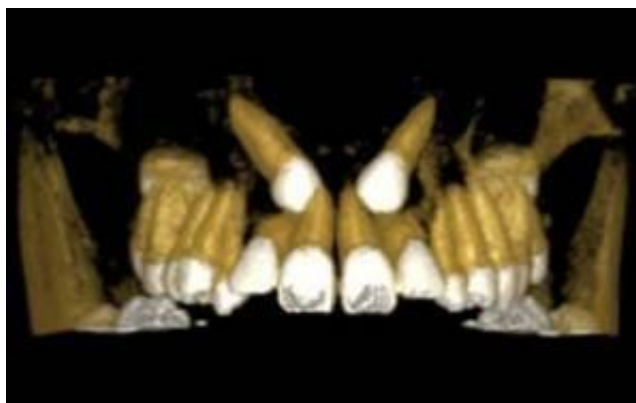

Figura 1- Caninos maxilares inclusos.

1.2. DENTE INCLUSO E DENTE RETIDO

Tem surgido muita controvérsia no que diz respeito à definição de dente retido e incluso, no entanto, neste trabalho irei adoptar a definição de dente retido que permanece parcial ou totalmente detido nos maxilares ao atingir a sua época normal de erupção, apesar de apresentar ainda potencial eruptivo. Segundo Bordais (1980) e Lindenmuth (1889) este pode sofrer desinclusão ao eliminar-se a causa ou ao remover-se o obstáculo que o impede de erupcionar, no entanto após a completa maturação pode ficar incluso.

O dente incluso corresponde ao dente que apesar de já ter terminado o seu desenvolvimento nunca entrou em contacto com a cavidade oral. O dente incluso fica deste modo rodeado de osso com o saco pericoronário intacto, e, assim, nunca poderá completar a erupção autonomamente, mesmo quando é eliminada a causa da inclusão, ao contrário do dente retido.

1.3. FREQUÊNCIA DA INCLUSÃO

Existem várias perspectivas para o estudo da frequência da inclusão, entre elas a taxa de incidência, taxa de prevalência, incidência e prevalência que são definições diferentes e fundamentais no estudo da inclusão dentária.

A taxa de incidência é responsável por medir a ocorrência de casos novos de determinada doença ocorridos num período de tempo específico. Por sua vez, a taxa de prevalência, mede a proporção de indivíduos que, numa certa população têm uma doença ou característica num determinado momento.

Assim sendo, a incidência diz-nos a que ritmos ocorrem doenças num determinado grupo de indivíduos sãos; enquanto a prevalência mede a probabilidade de haver

pessoas a sofrer desta doença num determinado momento. No entanto, estas estão relacionadas na medida em que a prevalência reflete-se em dois fatores: o número de indivíduos que adoeceram anteriormente (ou seja, a incidência), e a duração das respectivas doenças. Estas medidas de frequência fornecem-nos informações diferentes sobre a repercussão das patologias na população.

Existe uma prevalência muito elevada de dentes inclusos, e assim os profissionais de saúde oral são fundamentais na orientação de medidas preventivas, diagnóstico, complicações clínicas e resolução cirúrgica.

Segundo um estudo realizado por Dachi et al. (1961) os dentes inclusos mais frequentes são o terceiro molar maxilar, seguido pelo terceiro molar mandibular, e, seguidamente, o canino maxilar. No entanto, quaisquer dos dentes não referidos podem aparecer inclusos, embora numa percentagem muito reduzida.

De acordo com a maioria dos estudos realizados, parece ser ligeiramente mais frequente no sexo feminino e na maioria dos casos unilateral. A inclusão dos dentes caninos por palatino é cerca de três vezes mais comum que por vestibular. A posição mais frequentemente encontrada na inclusão maxilar é quando a coroa do canino está entre o ápice e o colo do incisivo lateral com o seu eixo longitudinal formando um ângulo com o plano sagital.

Quanto ao sexo, neste trabalho encontramos maior incidência no sexo feminino. Dado esse que também foi encontrado por Howard (1972), Ericsson e Kurol (1987), Garib et al. (1999), discordando apenas de Nitzan, Keren e Marmare (1981) em que no índice de dentes inclusos foi maior no sexo masculino.

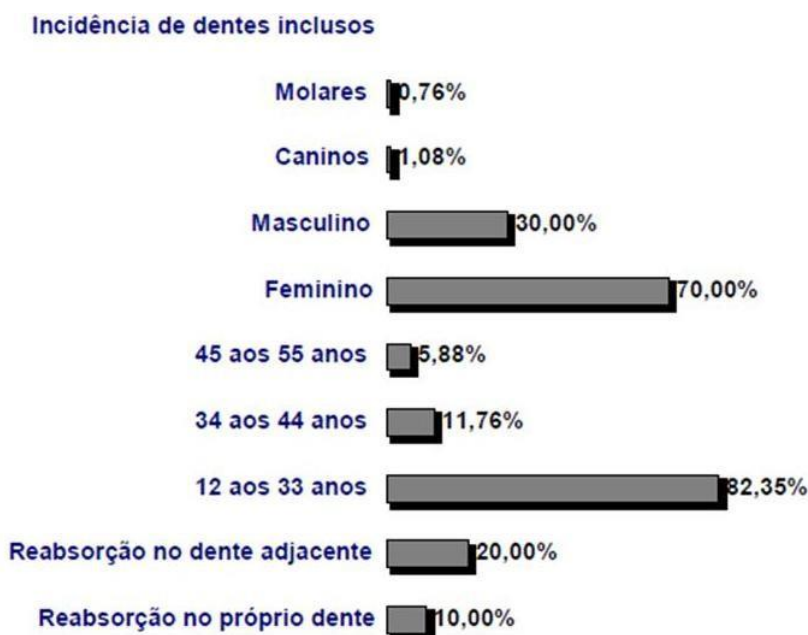


Figura 2- Gráfico com incidência de dentes inclusos de um estudo realizado no Departamento de Odontologia da Universidade de Taubaté- São Paulo que teve como objetivo avaliar a prevalência de dentes inclusos e a presença ou não de reabsorções externas.

1.4. MANIFESTAÇÕES CLÍNICAS E RADIOLÓGICAS

O diagnóstico de um canino incluído não deve ser realizado antes dos 15 anos de idade. Existem muitas manifestações clínicas da inclusão, no entanto, a ausência do canino na arcada é a principal, estando muitas vezes associada à presença do canino temporário ou à falta da bolsa canina vestibular. Existem outros sinais clínicos como diastemas nos incisivos, alterações dos dentes vizinhos como inclinação, falta de espaço para a colocação do canino na “zona de suporte”, rotação, mobilidade dentária ou mesialização. Na existência de uma bolsa vestibular ou palatina/lingual, próximo do local onde o canino deveria erupcionar, podemos suspeitar da sua inclusão. Para Nagan *et al.* (1987) a existência de um espessamento do saco

pericoronário pode ser interpretada também como uma alteração da fisiologia normal da erupção.

A mesialização na ortopantomografia, com a coroa mesial em relação ao bordo lateral da cavidade nasal e o espaço reduzido para a sua colocação, aumentam a probabilidade do dente ficar incluído. No entanto, se o canino se encontrar numa posição mais vertical o espaço necessário à sua colocação é menor.

1.5. EXAMES RADIOGRÁFICOS

As técnicas radiográficas são fundamentais na obtenção de um diagnóstico fidedigno e um acompanhamento mais preciso de todo o processo. Neste trabalho não faço uma exposição exaustiva de todas as técnicas, mas refiro-as como constituintes de procedimentos de rotina na prática clínica.

1.5.1. RADIOGRAFIAS PERIAPICAIS

Existem várias técnicas intraorais, no entanto a radiografia retroalveolar é o exame mais fiável para o estudo dos caninos incluídos, uma vez que, permite a observação do dente na sua totalidade, o periodonto e o osso que o envolve (Southall *et al.*, 1987; Southall *et al.*, 1989; Laskin, 1987).

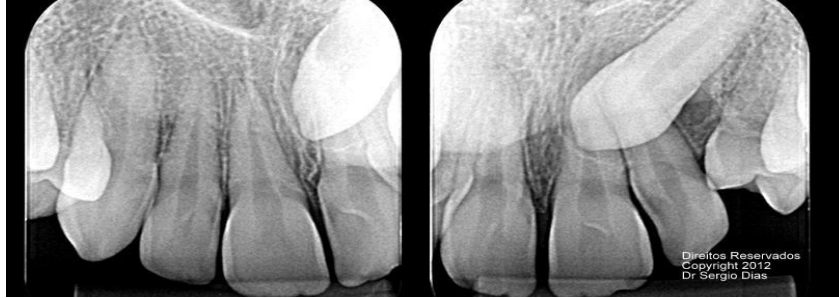

Figura 3- Radiografia periapical de canino incluído.

1.5.2. RADIOGRAFIAS OCLUSAIS

Por sua vez, a radiografia oclusal complementa a retroalveolar na medida em que permite um estudo de uma área mais ampla dos maxilares, principalmente da fratura alveolar, palatina, mandibular, limites de lesões quísticas e tumores, corpos estranhos e dentes inclusos (Malagola *et al.*, 1989; Southall *et al.*, 1987; Southall *et al.*, 1989; Laskin, 1987)

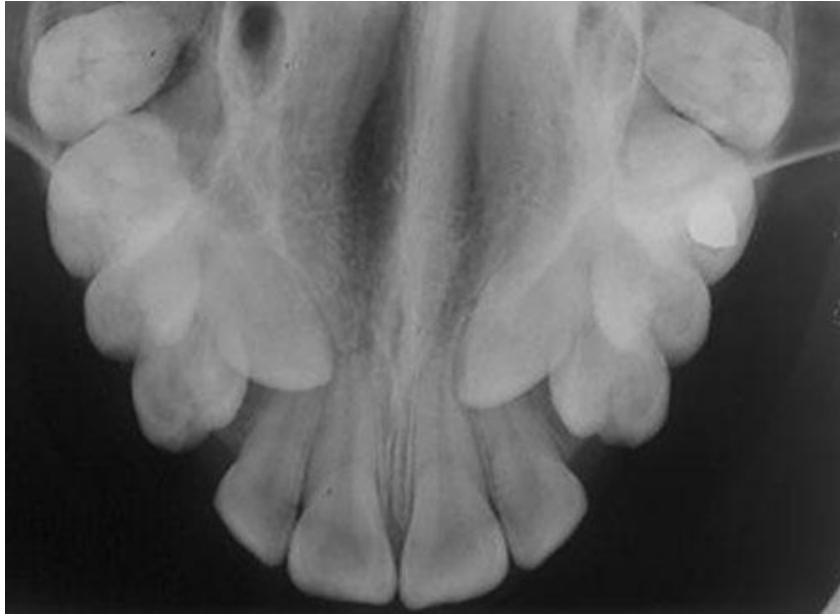

Figura 4- Radiografia oclusal de arcada superior com caninos inclusos.

1.5.3. RADIOGRAFIA PANORÂMICA

Segundo vários autores a ortopantomografia, de entre as técnicas extraorais, é a mais importante e aquela à qual recorreremos obrigatoriamente na prática clínica. Esta técnica oferece uma informação panorâmica do maxilar e mandíbula, estruturas anatómicas vizinhas e da dentição.

Segundo Vinee et al. (1989) na inclusão do canino, a orto é fundamental no seu diagnóstico precoce; apesar de apresentar alguma distorção no tamanho do dente pode contribuir para uma localização mais exata do dente incluso nos maxilares.

Para Geggie (1991) devido à realização de uma má técnica no tratamento da radiografia, ocorrem por vezes, artefactos que podem induzir erro no diagnóstico daí a importância de uma boa manipulação.

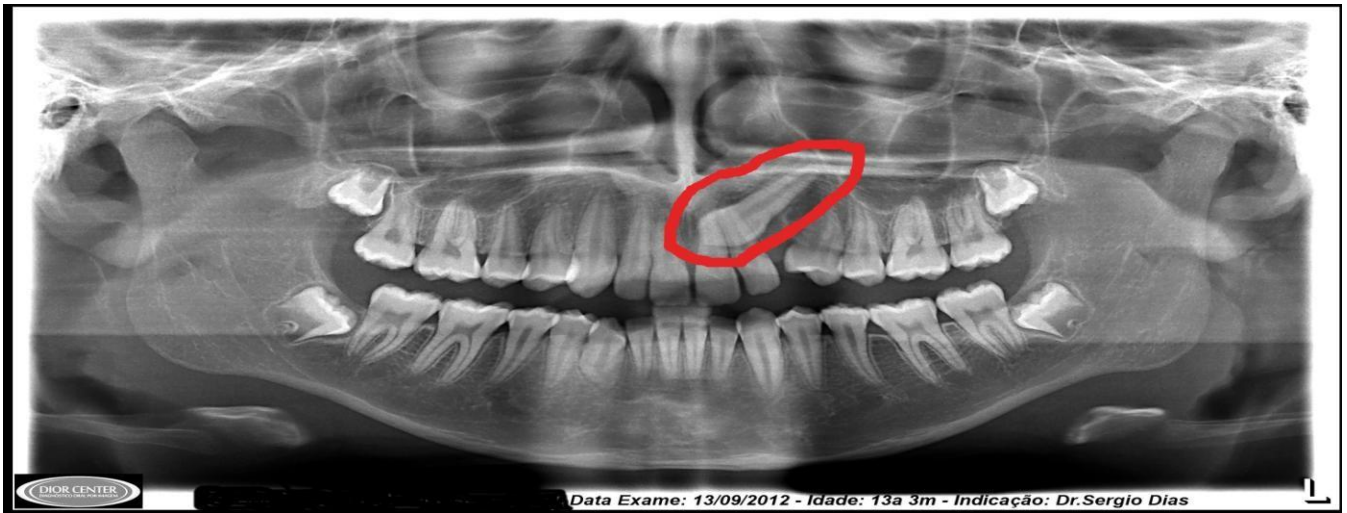


Figura 5- Radiografia panorâmica de dente incluído.

1.5.4. TELERRADIOGRAFIAS

Na prática ortodôntica é recorrente o uso da telerradiografia de perfil, segundo Rodriguez (1991) é uma técnica extraoral fundamental nalguns casos de caninos inclusos como os situados próximos da linha média ou os ectópicos.

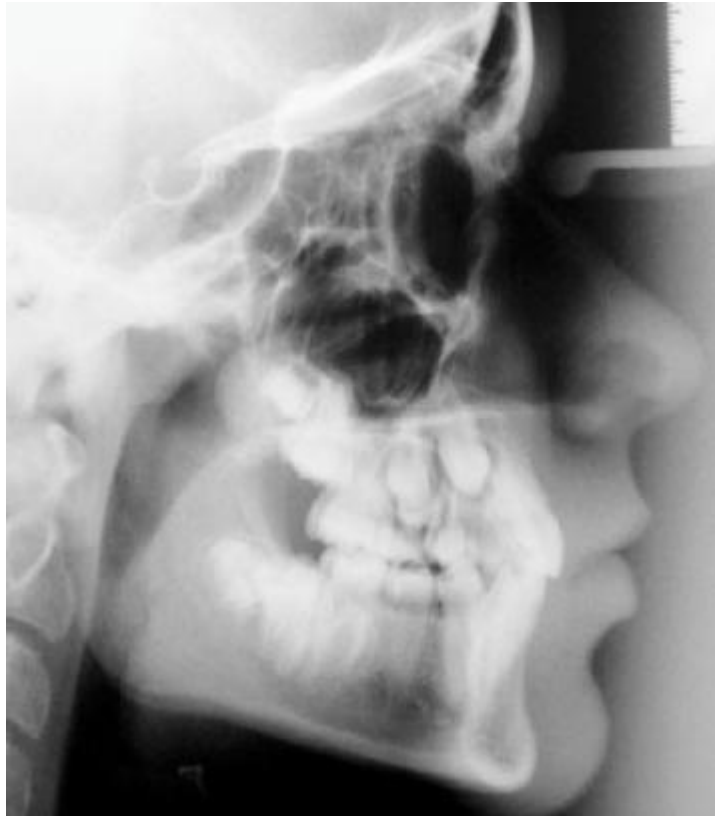

Figura 6- Telerradiografia em norma lateral que evidencia canino incluído.

1.5.5. TOMOGRAFIA COMPUTARIZADA

No entanto, é a tomografia computadorizada que cria uma visão tão diferente da anatomia ao trazer os cortes radiográficos nos vários planos do espaço (axial, sagital e coronal).

Também para Rodriguez (1991) este tipo de exame permite um estudo mais profundo sobre a localização exata, extensão em profundidade, volume e relações com estruturas vizinhas, de lesões relacionadas com os maxilares, como lesões quísticas, tumorais e fracturas. Assim sendo, este tipo de exame, segundo Schmuth et al. (1992) e Ericson et al. (1988), oferece uma imagem de grande precisão e

detalhe da morfologia e posição do dente ou dentes inclusos e as suas complicações, sendo um complemento fundamental às outras técnicas.

A grande desvantagem, sem dúvida alguma é a quantidade elevada de radiação necessária neste exame em relação a outras técnicas.

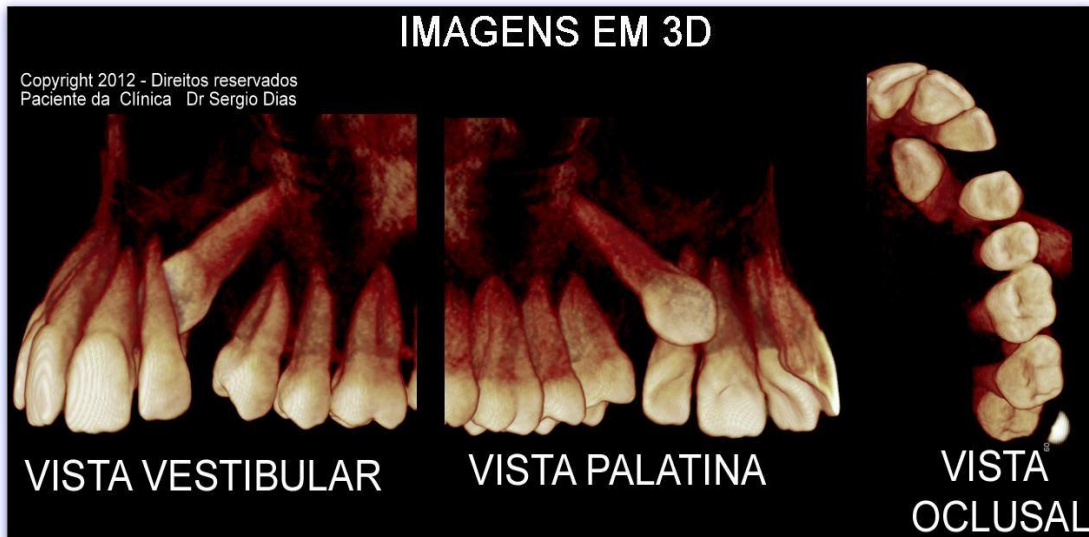


Figura 7- Tomografia de canino incluído.

1.5.6. RESSONÂNCIA MAGNÉTICA

A ressonância magnética, por sua vez, não utiliza radiações ionizantes e obtêm-se imagens dos mesmos cortes que se podem efetuar na tomografia computadorizada. Enquanto a tomografia computadorizada efetua uma leitura das características morfológicas duma lesão, a ressonância magnética reflete nas suas imagens, alterações bioquímicas, moleculares, através de diferentes texturas e densidades.

Pensa-se que a ressonância magnética será futuramente na prática clínica um acessível meio de diagnóstico apesar de demorada e um pouco claustrofóbica para alguns pacientes.

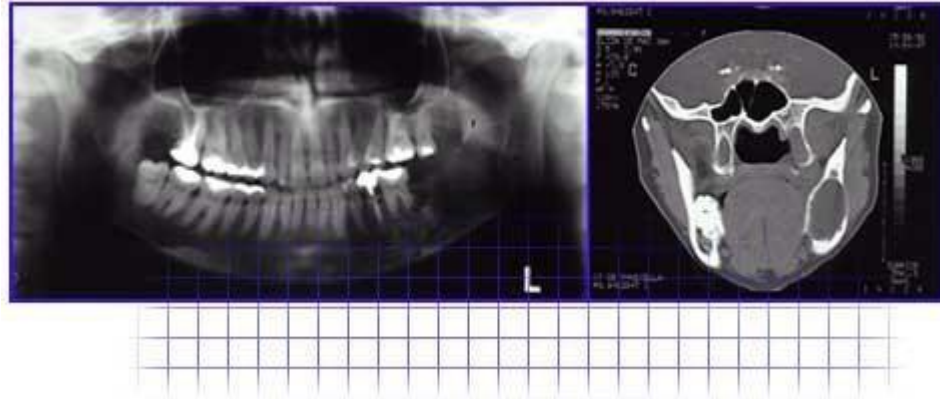


Figura 8- Radiografia panorâmica e ressonância magnética que evidenciam a existência de ameloblastoma na mandíbula.

2. ANATOMIA

De seguida irei expor as diferentes perspectivas anatómicas do dente canino superior e inferior.

2.1.CANINO MAXILAR

Na coroa do dente canino, por vestibular, o bordo incisal forma um ângulo ao convergir para a ponta da cúspide. O lado mesial é menor que o distal e apresentam uma certa concavidade.

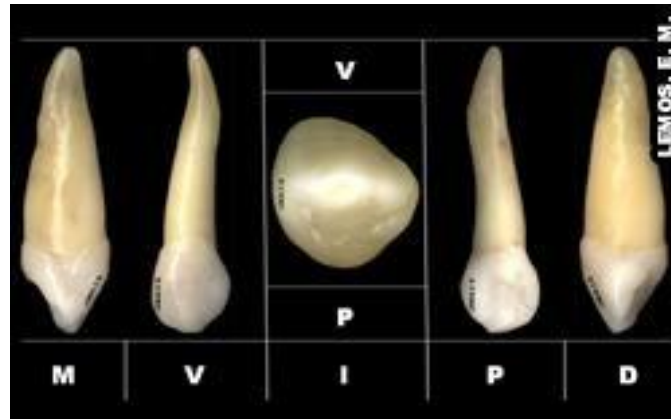

Figura 9- Aspecto anatómico de canino superior.

A face vestibular é constituída por 4 lóbulos, sendo o cingulo uma delas. A crista é originada pelo lóbulo médio que é mais desenvolvido, característica única dos caninos. Existe também uma convexidade em todas as áreas próximas da crista vestibular, no entanto, por distal o terço cervical pode apresentar concavidade.

A raiz vista por vestibular apresenta-se fina, comprida e cônica. Tem uma superfície lisa e convexa e, por vezes apresenta uma curvatura para distal.

Por sua vez, a face palatina é composta por uma coroa mais estreita e uma linha cervical com uma curvatura mais regular. O cingulo é grande e pontiagudo como uma cúspide, apresentando-se centralizado no sentido mesio-distal. Podem também se encontrar uma crista distal e uma crista mesial, por baixo do cingulo e uma crista palatina (que se estende do cingulo à ponta cúspide). Por sua vez, a fossa mesial e distal localizam-se entre as cristas e podem ser ligeiramente côncavas ou rasas. No entanto, em algumas situações a face palatina é tão lisa que as duas fossas e a crista palatina são difíceis de distinguir.

Uma vez que a raiz é mais estreita do lado palatino que vestibular, pode-se observar as faces distal e mesial deste lado. Observa-se uma crista palatina da linha cervical ao ápice lisa, estreita e convexa. A raiz pode apresentar também ligeiras depressões por mesial e distal.

A coroa vista pela face mesial apresenta contorno de uma cunha com um tamanho maior que em qualquer dos dentes anteriores. Por sua vez, a curvatura é maior do que na face distal, no entanto, é menos pronunciada no canino do que nos incisivos. A raiz nesta face é larga e pode ter uma depressão. A sua face palatina da raiz apresenta um contorno mais convexo que a vestibular.

A face distal da coroa apresenta características muito semelhantes á face mesial, apresentando apenas na linha cervical uma menor curvatura. No entanto, a raiz apresenta uma depressão longitudinal mais pronunciada que a mesial. São estas depressões e raízes volumosas que ajudam a fixar os dentes nos alvéolos evitando desta forma a sua rotação e deslocamento.

2.2.CANINO MANDIBULAR

Segundo Major (1987) e Worfel (1984) quando comparado ao dente canino maxilar apresenta uma coroa mais estreita mésio-distalmente mas mais longa (0,5 e 1mm). A face mesial da coroa, que é ligeiramente convexa, e a face mesial da raiz, estão praticamente alinhadas. A face distal da coroa pode ser ligeiramente côncava no terço cervical. Existe mais coroa na face distal que mesial, parecendo desta forma que esteja encurvada no sentido distal. A ponta da cúspide está geralmente sobre a linha axial da raiz e a sua vertente mesial é marcadamente mais curta do que a distal, embora desgastes sobre o bordo incisal possam alterar esta característica. Embora não tão pronunciada como nos maxilares a face vestibular lisa e convexa, apresenta por vezes uma crista. A linha cervical apresenta uma curvatura apical semicircular.

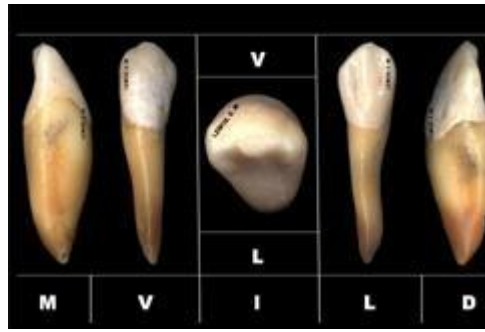

Figura 10- Aspecto anatómico de canino mandibular.

Por sua vez, a raiz é mais curta (1 a 2mm) e mais afilada. É convexa pela face vestibular e termina num ápice ligeiramente engrossado. A extremidade apical, quando surge curva, geralmente é para o lado distal.

Na face lingual apresenta uma coroa mais estreita do que a face vestibular, um cingulo baixo e pouco desenvolvido. Apresenta uma superfície lingual achatada tal como os incisivos mandibulares. A crista mesial é mais comprida do que a distal e uma superfície lisa e regular. A largura da raiz é metade da largura por face vestibular e apresenta convexidade em toda a superfície.

A face mesial apresenta uma coroa em forma de cunha (tal como no canino maxilar) embora mais fina e pontiaguda. A ponta da cúspide encontra-se por norma para lingual (distinção com maxilar). Devido a o desgaste as facetas de desgaste estão por vestibular, sendo raramente encontradas nas superfícies linguais. A curvatura da linha incisal é mais acentuada no sentido incisal neste canino, do que no maxilar. A raiz mais pontiaguda apresenta uma depressão longitudinalmente bastante profunda.

Por sua vez, a face distal apresenta uma coroa parecida com a mesial mas com a curvatura da linha cervical menor. Na raiz a depressão vertical é mais profunda que a do lado mesial.

O bordo incisal apresenta uma medida méso-distal da coroa ligeiramente menor do que a vestibulo-lingual. A ponta da cúspide está mais próxima do centro, podendo

encontrar-se mais para lingual. A coroa apresenta um maior volume vestibulo-lingual na metade distal (tal como nos caninos maxilares). A crista marginal mesial é mais longa do que a crista marginal distal. Vista por incisal, a face lingual da coroa é mais estreita do que a vestibular.

2.3.VARIAÇÃO ANATÓMICA DO CANINO

O tamanho dos caninos é muito variável, não estando relacionado com sexo, idade, estatura ou outros condicionantes.

Segundo Howard (1976) a variação anatômica mais marcante nos caninos encontra-se no canino mandibular, não sendo difícil encontrar um canino mandibular com a raiz dividida nas porções vestibular e lingual.

De-Fazio *et al.* (1986) defendia que um canino plurirradicular é uma anomalia muito rara, embora já tenha sido descrito um caso, que apresentava simultaneamente alterações da câmara pulpar e canais radiculares.

3. FACTORES ETIOLÓGICOS DA INCLUSÃO DO CANINO

Vários são os motivos que podem originar um canino incluído, tanto alterações gerais como modificações ao nível local podem originar esta patologia. Uma vez que, os dentes inclusos não têm alterações morfológicas associadas, é normal que doenças sistémicas associadas a esta patologia possibilitam a capacidade das mesmas

Patologias Associadas a Caninos Inclusos comprometerem o desenvolvimento ósseo normal, originando assim, a obstrução mecânica da erupção.

Com efeito, parece óbvia a necessidade de identificar (e tratar) uma eventual patologia sistêmica responsável por inclusão dentária (nomeadamente o canino), em vez de limitar a intervenção terapêutica à reparação cirúrgica de uma das suas manifestações.

E interessante referir também que o canino incluído contém mais cálcio e fósforo e menos potássio quando comparado com o canino normalmente erupcionado (Struzak et al., 1990).

Assim sendo, optei por fazer esta divisão entre factores locais e gerais a fim de ser de melhor compreensão.

3.1.FACTORES GERAIS

3.1.1. FACTORES GENÉTICOS

Polipose adenomatosa familiar do cólon/Síndrome de Gardner

De transmissão autossómica dominante, esta doença caracteriza-se pela existência de múltiplos pólipos adenomatosos do cólon de aparecimento precoce, tem um elevado risco de malignização.

São manifestações clínicas acessórias desta doença a existência de tumores benignos de localização extraintestinal, como os quistos sebáceos, fibromas, lipomas, osteomas (sobretudo da mandíbula) e odontomas.

Existem também inúmeros casos de dentes supranumerários. Assim sendo, os casos de inclusão dentária verificados nesta síndrome poderão ser obviamente devidos tanto à existência de neoplasias da mandíbula, como à de dentes supranumerários.

Displasias ectodérmicas

Constituem um grupo clínico e geneticamente heterogêneo, devido à existência de diferentes manifestações clínicas e de formas de transmissão distintas (autossômica dominante, autossômica recessiva e X recessiva).

O atraso da erupção e/ou inclusão e a hipodontia/anodontia são as manifestações mais frequentes na displasia ectodérmica hipohidrótica (transmissão X recessiva) e Síndrome de Rapp-Hodgkin (transmissão autossômica dominante).

É de salientar a existência nesta última patologia de diversas anomalias possíveis de conduzirem à inclusão dentária, nomeadamente hipoplasia maxilar e a fenda palatina.

Disostose cleido-craniana

Doença de transmissão autossômica dominante, caracterizada por proeminências frontais e parietais, encerramento tardio das fontanelas, braquicefalia, hipoplasia ou aplasia das clavículas e desenvolvimento psicomotor normal.

Segundo Goodman *et al.* (1977), Buyse (1990), Emery *et al.* (1983) e Smith (1982) a nível dentário, verifica-se frequentemente má formação radicular, quistos de retenção, atraso da erupção e/ou inclusão dentária (sobretudo dos dentes definitivos), hipoplasia do esmalte e dentes supranumerários.

Síndrome de Albers-Schönberg

Patologia de transmissão autossômica recessiva, caracterizada por um defeito grave da reabsorção óssea, levando à formação de ossos frágeis, espessos e densos.

Estas alterações ósseas levam ao comprometimento da hematopoiese medular, bem como à compressão frequente de estruturas nervosas e vasculares, pelo que os indivíduos afetados morrem por norma na primeira infância.

A nível dentário, observam-se osteomielites secundárias e retenções e/ou inclusões dentárias.

Fibromatose congénita gengival

Patologia de transmissão autossómica dominante, caracterizada por uma proeminência marcada da mucosa gengival devida a Fibromatose da mesma, sendo a submucosa composta de fibras colagénicas hialinizadas, grossas, de tipo queiloide o que impossibilita a erupção dentária normal.

A malformação congénita mais associada a alterações do desenvolvimento dentário é a fenda palatina. No entanto, dado que se trata de uma patologia com implicações evidentes a nível local, abordá-la-emos juntamente com outros fatores locais.

Querubismo (Doença quística multilocular dos maxilares)

Patologia rara, benigna, de transmissão autossómica dominante, associada a um aspecto típico da face, com proeminência do andar médio da face e hipertelorismo, quistos multiloculares dos maxilares associados a anomalias dentárias, tais como anodontia e inclusões.

3.1.2. ALTERAÇÕES ENDÓCRINAS/METABÓLICAS

Segundo Bordais (1980), Rodriguez (1990) e Shaffer (1986) o aparelho estomatognático está relacionado com as patologias endócrinas, podendo ocorrer modificação da

velocidade de erupção, atraso na reabsorção do dente temporário, irregularidades do periodonto, ou anomalias das estruturas esqueléticas.

Também Shaffer (1986) defendia que deficiências nutricionais estão associadas frequentemente a anomalias do desenvolvimento dos maxilares e dentário, sendo o raquitismo um exemplo paradigmático de uma destas situações.

3.1.3. CAUSAS INFECCIOSAS

Vários autores como Bordais(1980) e Rodriguez(1990) defenderam que qualquer tipo de infecção pode interferir com o desenvolvimento dentário normal, apesar de menos frequentes nas sociedades ocidentais, escarlatina, tuberculose, a sífilis e rubéola constituem ainda causas não negligenciáveis de inclusão dentária.

3.2.FACTORES LOCAIS

3.2.1. FACTORES EMBRIOLÓGICOS

Alteração estrutural do gérmen

Segundo Bordais *et al.* (1980) e Rodriguez (1990) uma polpa atrofica, uma estrutura cimentaria inadequada, ou a má formação do ligamento periodontal podem modificar

profundamente o potencial eruptivo do dente e conseqüentemente a fisiologia normal de erupção, levando à inclusão dentária.

Anomalias do *gubernaculum dentis*

Para Rodriguez (1990) e Bhaskar (1986) o *gubernaculum dentis* é constituído por fibras foliculares que são determinantes na erupção. As anomalias do *gubernaculum dentis* podem ser: do desenvolvimento, da direção (ex. quando o dente está invertido) e de inserção, quando o *gubernaculum dentis* não se fixa na cúspide do canino.

Ectopia do gérmen

Pode ser provocada por uma agressão ou traumatismo no início do desenvolvimento dentário formando-se o dente longe do seu local normal não conseguindo desta forma completar a sua erupção.

Segundo Chimenti et al. (1990) também pode ocorrer ectopia do dente pela ação de um obstáculo mecânico ou trauma que o desvia do seu trajeto fisiológico de erupção.

Quando o gérmen está localizado fora dos maxilares (ex. órbita) podemos falar em heterotopia (Mc Donald, 1977).

3.2.2. FENDA PALATINA

Apesar de poder surgir como manifestação de diferentes síndromes de etiologia genética, esta malformação é mais frequente isolada e de causalidade multifactorial (Smith,1992; Raspall, 1990; Buyse, 1990).

Para Chimenti et al. (1990) esta patologia pode levar a inclusão dentária, devido à ectopia do gérmen dentário em posição limítrofe à fenda.

Poyry et al. (1982) verificou relação na fenda palatina com o atraso no desenvolvimento dos incisivos e canino do lado da fenda quando comparados com o lado normal, no qual a erupção decorre normalmente, contribuindo este atraso para a inclusão do canino. A retração cicatricial pós-operatória pode impedir a erupção normal dos dentes anteriores, nomeadamente do canino maxilar, provocando muitas vezes compressão sobre o maxilar. Deste modo, o canino pode ficar incluso ou numa posição ectópica (Chimenti et al., 1990).

Segundo Fleiner et al. (1991) alguns autores realizam um enxerto ósseo na fenda palatina para criar um suporte no processo alveolar para a erupção dos caninos, que deve ser realizado antes do início da erupção. Mesmo quando o enxerto é feito na altura própria, nem sempre o canino erupciona espontaneamente. Por isso se realiza a ligação do dente ao enxerto. A erupção ativa do canino pode iniciar-se oito semanas após a intervenção cirúrgica. Esta técnica assegura o posicionamento correto do canino num processo alveolar bem definido. Este tipo de intervenção mostrou-se, também eficaz numa fenda lábio palatina bilateral.

Hoppenreijs et al. (1992) desenvolveram outra técnica que foi utilizada em 26 pacientes com fenda palatina utilizando, na reconstrução precoce do processo alveolar, um enxerto ósseo bicortical, retirado da região mentoniana da mandíbula. Apesar de esta constituir uma zona dadora de eleição podem surgir alterações do gérmen dentário do canino mandibular se ficar exposto ou muito próximo (menos de 5 mm) da região dadora.

3.2.3. AGENESIA DO INCISIVO LATERAL

Segundo Chimentii et al., 1990 esta patologia impede, muitas vezes, o canino de reconhecer e orientar o seu trajeto eruptivo. A ocorrência mais provável é a inclusão palatina do dente e pode acontecer também na presença de incisivos laterais conoides.

3.2.4. FECHO APICAL PRECOCE

O encerramento apical precoce pode muitas vezes ser considerado causa local de inclusão provocando uma mal formação da raiz que se encurva encontrando osso compacto e origina a forma característica de "raiz em forma de anzol" com a consequente retenção do dente (Chimentii *et al*, 1990; Rohlin *et al.*, 1984).

3.2.5. ANQUILOSE

Segundo Grazianni (1976), Lugliè *et al.* (1985), Jacoby (1983) e Becker (1984) consiste na substituição total ou parcial do ligamento periodontal, por pontes ósseas que se estabelecem entre o cimento da raiz e a lâmina dura do osso alveolar. Ocorre na dentição temporária e na definitiva, sendo na primeira mais frequente. Qualquer dente temporário pode ser afetado por esta anomalia, embora seja mais frequente no molar mandibular e nos incisivos superiores. Também, na dentição definitiva, o canino maxilar parece ser o dente mais envolvido.

Esta anomalia pode ocorrer em qualquer altura, quase sempre num curto espaço de tempo e atinge, parte ou toda a superfície radicular, desaparecendo neste caso por completo o ligamento periodontal. Quando ocorre num dente em erupção, verifica-se o seu afundamento na arcada dentária e após a erupção o dente apresenta-se sem mobilidade, resistente ao movimento ortodôntico, e com um som característico (surdo) à percussão (Graber, 1974; Moyers, 1984; Langlade, 1978).

Para Gugny (1990) existem muitas complicações sendo as mais frequentes, a interferência na erupção dos dentes, nomeadamente do canino, atrofia alveolar, inclinação dos dentes vizinhos, má oclusão e problemas periodontais.

3.2.6. CRONOLOGIA E ATRASO DA ERUPÇÃO

Segundo Rodriguez (1990) e Brusotti *et al.* (1980) a cronologia de erupção normal, pode ser um factor de inclusão do canino, pela situação afastada do gérmen e a época tardia da sua colocação na arcada dentária.

Alguns factores locais, como lesões estruturais do gérmen, cicatrizações ósseas e fibrosas, persistência dum dente temporário entre outros que podem levar à inclusão do canino, provocam em algumas situações, um atraso da erupção do dente, que conduzirá em última análise, à sua inclusão (Thilander *et al.*, 1968; Bordais *et al.*, 1977).

Para Bordais *et al.* (1977), Buyse (1990) e Struzak *et al.* (1990) quando o atraso da erupção dos dentes definitivos atinge mais que um dente, a sua causa será possivelmente de ordem geral, entre as quais destaco: carências nutricionais, alterações endócrinas, factores hereditários, factores raciais e familiares.

3.2.7. TRAUMATISMO

Rodriguez (1990), Jacoby (1983), Becker (1984), Thilander *et al.* (1968) e Dewel (1981) defenderam que traumatismos durante o parto, podem determinar a inclusão dentária por perturbação do desenvolvimento normal maxilar. No caso de trauma do ou dos dentes temporários pode haver inclusão, quer por perda precoce do dente com conseqüente falta de espaço, quer por desviar o dente da sua via de erupção normal provocando ectopia. Segundo estes também nas fracturas alveolares, em pacientes em idade de crescimento, a formação de osso compacto pode ser a causa de retenção do canino.

Para Nixon *et al.* (1990) no caso de fractura do maxilar ou da mandíbula, pode ocorrer inclusão do canino com causa iatrogénica segundo casos que evidenciou.

3.2.8. FALTA DE ESPAÇO

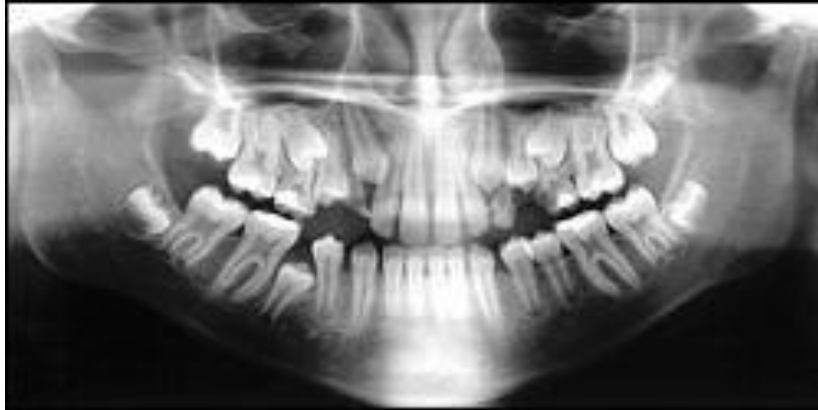

Figura 11- Radiografia panorâmica que evidencia falta de espaço.

Para Rosso et al. (1989) sendo a falta de espaço a principal causa da inclusão dentária, a perda precoce do canino temporário pode ser um factor determinante na inclusão do canino. Se ela ocorrer quando o gérmen do canino definitivo está na fase inicial do seu desenvolvimento pode levar ao atraso da sua erupção e alteração do crescimento e desenvolvimento da arcada com a consequente falta de espaço.

A atitude terapêutica muitas vezes utilizada, da extração precoce do canino temporário para colocação correta do incisivo lateral, pode constituir uma atitude iatrogénica e conduzir à posterior inclusão do canino definitivo.

Segundo Hofman (1990) a posição retraída dos incisivos maxilares, ao diminuir o espaço disponível na arcada para a colocação dos dentes, pode provocar a inclusão do canino. Esta detrusão dos dentes incisivos pode ser acompanhada de retrusão do processo alveolar com consequente perda de espaço. No caso de uma retroalveolia o recurso à cirurgia ortognática é utilizado como alternativa à extração dos primeiros pré-molares.

Vários são os factores para a falta de espaço como é caso da extração do canino temporário para permitir a colocação correta dos incisivos e a não programação conveniente da

Patologias Associadas a Caninos Inclusos
extração do primeiro pré-molar, ou quando se extrai o primeiro molar temporário e não se coloca um mantenedor de espaço no momento adequado, pode o canino ficar incluso.

Segundo Mc Donald (1977), Moyers et al. (1984) e Langlade (1978) os respiradores bucais ao manterem a boca entreaberta, desencadeiam um desequilíbrio muscular que leva à compressão das arcadas dentárias. Com a descida da língua, esta deixa de oferecer resistência à força muscular dos lábios e das bochechas, que comprime as arcadas lateralmente diminuindo o espaço disponível, podendo levar à inclusão do canino. Para estes também uma macrodontia pode levar, obviamente, à falta de espaço com conseqüente inclusão do canino.

3.2.9. OBSTÁCULOS MECÂNICOS

Os obstáculos mecânicos determinam uma compressão da expansão pulpar. A partir daqui uma série de fenômenos provocando uma hiperemia e um extravasamento sérico, levam em última análise ao aparecimento de pequenas zonas necróticas. Desta forma, deixa de haver expansão pulpar e como conseqüente perda do potencial eruptivo do dente. Também as raízes ou coroas de dentes inclinados (seja por cáries ou extração prematura de dentes temporários) ao localizarem-se no trajeto de erupção do canino, o podem obstruir (Bordais et al., 1980).

Para Jacoby (1983), Lugliè *et al.* (1985) e Brusotti *et al.* (1980) as condensações ósseas do tipo das enostoses, osteosclerose ou osteíte condensante, ou mesmo tumorais como o osteoma, constituem obstáculos mecânicos à erupção do canino, impossíveis de vencer.

No entanto, tive especial interesse nos odontomas e nos dentes supranumerários que, sendo obstáculos mecânicos à erupção do canino com características especiais, integraram o meu estudo.

- **ODONTOMAS**

Os tumores odontogénicos (TO) são considerados lesões neoplásicas raras, de difícil diagnóstico e terapêutica desafiadora. São neoplasmas derivados dos tecidos epiteliais, ectomesenquimatosos ou mesenquimatosos, que dão origem aos elementos dentários.

Segundo Burke (1986) e Bordais *et al.* (1980) a localização é predominantemente maxilar, na região incisivo-canina (78%) e interferem muitas vezes na erupção dentária, desviando ou impedindo a erupção dos dentes normais. Radiograficamente, apresentam-se como múltiplos dentículos de tamanho variável rodeados por um fino espaço radiotransparente, que não são mais do que estruturas pseudodontárias formadas por um núcleo de tecido pulpar, que está rodeado por dentina e mais externamente por esmalte.

Para Tommasi (1998) e Teruhisa *et al.* (2009) apesar de serem tradicionalmente enquadrados como tumores odontogénicos, alguns autores consideram-nos como malformações de desenvolvimento (hamartomas), em que todos os tecidos dentais estão representados e, como tais distúrbios de formação, passíveis de ocorrer sob uma série de fatores.

Inúmeras são as classificações propostas para os tumores odontogénicos, mas nenhuma universalmente aceite, principalmente em decorrência das dúvidas ainda existentes quanto à histogênese dessas lesões. Contudo, considere a classificação proposta Organização Mundial de Saúde (OMS), classificam-se em dois tipos principais: complexo e composto. Os odontomas compostos são aqueles que se originam de uma proliferação exagerada da lâmina dentária, em que todos os tecidos dentários estão representados de uma maneira organizada, formando estruturas semelhantes a dentículos. Nos odontomas complexos, por sua vez, os tecidos dentários representados estão desordenados, ou seja, morfologicamente não remetem à forma de dentes. A localização mais frequente do odontoma composto é observada na região anterior da maxila, sendo o dente canino o mais envolvido, já enquanto o odontoma complexo tem sua localização principal na região posterior dos maxilares (Neville *et al.*, 2008; Lukes *et al.*, 2003; Cardoso *et al.*, 2003; Marcucci, 2005; Pires *et al.*, 2007).

Segundo Neville *et al.* (2008) e Freitas *et al.* (2008) o odontoma é o tipo mais comum de tumores odontogénicos.

Radiograficamente, os odontomas compostos caracterizam-se como um conjunto de estruturas semelhantes aos dentes, de forma e tamanho variáveis, envoltos por uma zona radiolúcida, sendo sua imagem patognomónica constituída de dois ou mais dentículos de pequeno tamanho, o que, muitas vezes, faz com que o diagnóstico dessa lesão seja puramente clínico e radiográfico (Neville *et al.*, 2008; Lukes *et al.*, 2008; Cardoso *et al.*, 2003; Tommasi, 1998).

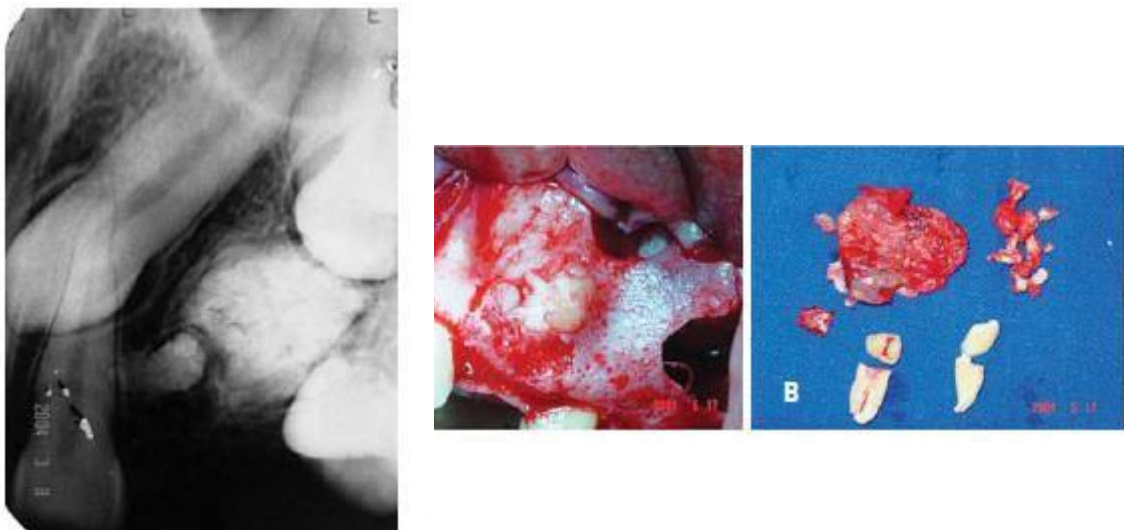


Figura 12- A) Radiografia periapical que demonstra canino e primeiro pré-molar incluído, em aparente associação com massa radiopaca na lesão osteolítica (diagnóstico: odontoma) ; B) Detalhe intraoral da cirurgia e aspecto macroscópico da receção cirúrgica.

Morning (1980) realizou um estudo retrospectivo sobre a erupção de dentes inclusos após tratamento cirúrgico do odontoma. Dos 218 casos de odontomas operados no período de 22 anos (1952-1974), 49 estavam em relação direta com um dente incluído e foram considerados a causa da inclusão. Só para 42 casos existiam dados suficientes para a investigação. Dos 42 dentes inclusos, 26 (62%) apresentavam morfologia normal, quando existiam alterações ocorriam preferencialmente nas raízes (11 dos 13 dentes com alteração morfológica). Os resultados mostraram que 75% dos casos encontrados de dentes inclusos, em relação com odontomas, erupcionaram após a remoção do odontoma.

A sua origem é ainda um aspecto bastante investigado, apresentando-se, ainda, indeterminada. No entanto, segundo vários autores a mais aceita relaciona-se a traumas, infecção ou pressão no local da formação, causando perturbação no mecanismo genético e controlador do desenvolvimento dentário (Freitas *et al.*, 2009; Cardoso *et al.*, 2003; Teruhisa, 2009; Pires *et al.*, 2007).

Clinicamente, são detectados mais comumente nas duas primeiras décadas de vida, não existindo predileção por gênero (Freitas *et al.*, 2009; Tommasi, 1998; Marcucci, 2005).

A maior parte dos casos de odontoma são assintomáticos e de crescimento lento devido ao seu desenvolvimento auto-limitante, porém, ocasionalmente podem atingir tamanhos consideráveis causando expansão das corticais ósseas (Neville *et al.*, 2008; Lukes *et al.*, 2008; Freitas *et al.*, 2009; Pires *et al.*, 2007; Nóia *et al.*, 2008; Shafer *et al.*, 1987).

Quanto ao tratamento deve ser total excisão cirúrgica, com prognóstico bastante favorável, sendo raros os casos de recidiva, e a reparação óssea realizada com certa facilidade (Tommasi, 1998; Serra-Serra *et al.*, 2009).

- ***DENTES SUPRANUMERÁRIOS***

Estrutura dentária individualizada, erupcionada ou não, em adição ao número de dentes normal, que pode ocorrer na maxila ou na mandíbula, sendo mais frequente no primeiro. Podem apresentar uma morfologia bizarra, ou assemelharem-se à anatomia do dente normal, que duplicam, sendo muitas vezes difícil distingui-los. A sua ocorrência é menos vulgar na dentição temporária e quando aparecem têm uma forma quase sempre regular e complementar (Gysel *et al.*, 1988; Chapelle *et al.*, 1988; Ravn *et al.*, 1971).

Segundo Bordais *et al.* (1980) e Spyropoulos (1986) existem várias complicações como desvio ou obstáculo da erupção dos dentes adjacentes nomeadamente do canino, desvio da linha média, diastemas, falta de espaço, e alterações do desenvolvimento do arco alveolar e eventualmente reabsorções dos dentes vizinhos.

Koch *et al.* (1986) defenderam que este tipo de patologia geralmente tem que ser removida cirurgicamente por causarem a retenção de dentes definitivos na região, mas também podem não causar alterações na erupção, na posição e na integridade da dentição definitiva. Nestas situações podemos não intervir cirurgicamente mas devemos efetuar um controlo radiográfico periódico.

4. COMPLICAÇÕES CLÍNICAS DO CANINO INCLUSO

Na maioria das vezes as complicações da inclusão do canino, devem-se à sua condição "própria" de incluso, apresentando aspectos particulares além de características comuns aos dentes inclusos (Rodriguez, 1990).

Segundo Bordais *et al.* (1980) e Shaffer *et al.* (1986) existem várias complicações neurológicas principalmente de carácter reflexo e podem manifestar-se como algias de

intensidade, duração e localização variada. Estas, relacionam-se com o local da inclusão ou irradiam à distância para o nariz, órbita, ouvido, face, pescoço, etc. Podem confundir-se com uma odontalgia num dente próximo, ou assemelhar-se a cefaleia, enxaqueca, ou uma nevralgia com irradiação periorbitária. Há casos descritos de paralisia facial de causa vasomotora, que apresentam lacrimejo e edema a nível da bochecha. Alterações como diminuição da acuidade visual, por dificuldade de acomodação, e zumbidos, podem ocorrer relacionadas com o canino incluído.

Para Shaffer *et al.* (1986) também o processo infeccioso num canino incluído, está geralmente relacionado com a perda da integridade do saco pericoronário, o que pode ocorrer por compressão pelo dente vizinho, pela prótese ou por tentativa de desinclusão do próprio dente. Outras causas estão na origem da infeção como, a propagação da periodontite provocada por uma cárie num dente vizinho.

As outras complicações clínicas, como a presença de inclinações e rotações dos dentes vizinhos, diastemas, reabsorções radiculares e quistos merecem destaque.

4.1. DIASTEMAS, INCLINAÇÕES E ROTAÇÕES

Um "verdadeiro diastema" corresponde àquele que resulta da persistência da inserção profunda das fibras do freio teto-labial. Ocorre entre os incisivos centrais e é de carácter hereditário. Pode manifestar-se como consequência de maxilares grandes, microdontia ou agenesias múltiplas, no entanto, estas situações são pouco frequentes.

Segundo Brusola (1991), Moyers (1984) e Langlade (1978) A maxila é uma das áreas onde a sua ocorrência é maior e uma área de grande dinâmica embriológica. Aqui existe possibilidade de distúrbios de desenvolvimento, e/ou aprisionamento nas linhas de fusão, de restos epiteliais que, mais tarde, podem transformar-se em quistos de inclusão e produzir diastemas. Estes diastemas, provocados pelo processo de crescimento, são

em regra transitórios e não necessitam de tratamento. O mesmo não acontece com os restantes que para serem tratados exigem a identificação e remoção da causa.

No caso de inclusão do canino o aparecimento dos diastemas está por vezes relacionada com a presença de inclinações e rotações nos dentes vizinhos, pela pressão exercida pelo dente incluso nas raízes dos adjacentes, embora cada uma destas complicações possa ocorrer simultânea ou independentemente.

4.2.REABSORÇÃO RADICULAR

Corresponde à destruição do cimento e da dentina da raiz do dente, podendo atingir a polpa.

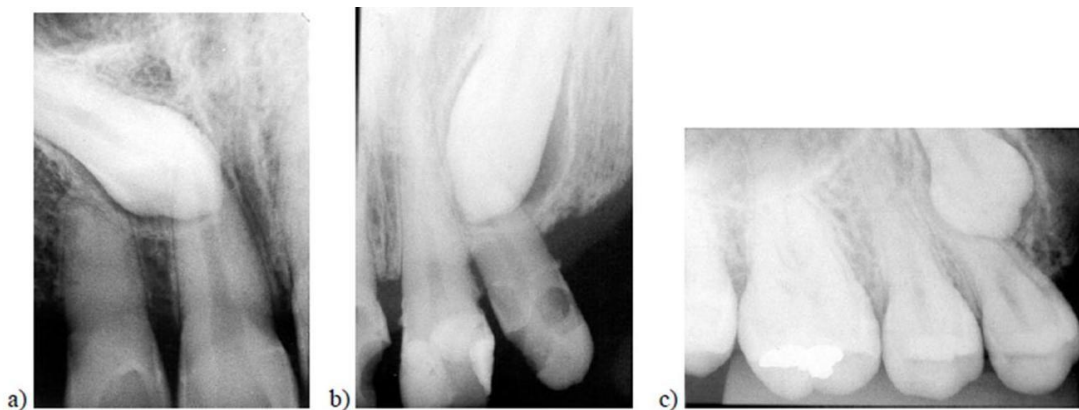


Figura 13- Exemplos de caninos inclusos: (a) canino superior direito incluso com reabsorção no incisivo lateral superior direito; (b) canino superior esquerdo incluso (c) canino superior direito incluso com reabsorção radicular do pré-molar.

Existem várias razões para suceder reabsorção radicular. Um canino incluído pode provocar reabsorção nos dentes vizinhos, pela pressão exercida pelo dente e seu saco pericoronário provocando a rizólise e a destruição óssea na vizinhança do dente, conduzindo a uma periodontite e mesmo à necrose pulpar (Shira, 1981; Knight, 1987; Greenberg, 1976).

As causas da reabsorção constituem-se um assunto controverso e pouco discutido, desse modo existem várias opiniões como a de Howard (1972) que comentou que a reabsorção dos dentes incluídos ou dos adjacentes ocorria devido à presença de inflamação ou ao aumento da idade. Esta opinião foi comprovada por Shteyer (1978) e Sasakura (1984) que analisaram 252 dentes incluídos e destes 31 apresentavam a reabsorção em decorrência de bolsa periodontal, dentes adjacentes não vitais, irritação da dentição e causas idiopáticas

Segundo Ericson *et al.* (1987) e Lacan (1989) o diagnóstico radiográfico apesar de poder apresentar limitações é essencial. As técnicas radiográficas tradicionais, ortopantomografia, periapical e oclusal, não são suficientes para determinar com rigor, o grau e localização da reabsorção radicular, nomeadamente na face vestibular e lingual da raiz, pelo que deverão ser complementadas com a tomografia computadorizada.

4.3. QUISTO DO CANINO INCLUSO

Os quistos são cavidades patológicas com conteúdo líquido ou semi-líquido, sendo frequentemente revestido por epitélio e suportado por tecido conjuntivo fibroso (Neville, 2000).

A maioria dos quistos da maxila e da mandíbula têm origem no epitélio odontogénico, e por isso se chamam quistos odontogénicos. Estas lesões quísticas têm uma classificação que é baseada em características clínico-radiográficas já que o revestimento epitelial é de tipo pavimentoso estratificado e não queratinizante, tornando impossível qualquer

subclassificação em termos estritamente morfológicos. Existe uma grande diversidade e gravidade nas alterações patológicas geralmente associadas às lesões quísticas e complexidade da técnica cirúrgica que envolve a sua remoção. Desta forma, quero realçar a importância desta patologia e os seus mecanismos biopatológicos que originam o seu desenvolvimento.

Para Neville *et al.* (2004) os quistos odontogénicos compreendem dois grupos principais, os de desenvolvimento e os quistos inflamatórios, considerando-se que todos surgem de resíduos epiteliais, oriundos da formação do órgão dentário. Entre os quistos odontogénicos, destaca-se o quisto dentífero como um dos mais estudados, em virtude da sua relativa frequência, de suas características clínicas e radiográficas peculiares e de sua intrigante etiopatogenia.

Os quistos dentíferos são o género com maior predominância apesar de também existirem os queratoquistos, ameloblastoma e os carcinomas pavimentosos.

4.3.1. QUISTO DENTÍGERO

O quisto dentífero é definido como um quisto odontogénico de desenvolvimento, que se origina a partir da separação do folículo, que envolve a coroa de um dente incluído, apresentando o termo “dentí-gero” o significado de “contendo um dente” (Mabrie *et al.*, 2000).

Os quistos dentíferos são formados a partir do órgão do esmalte e inicia seu desenvolvimento logo após a coroa do dente estar formada (Moreira, 2000).

Segundo Neville *et al.* (2004) são os quistos que mais frequentemente se desenvolvem em dentes incluídos, nomeadamente no canino. Originam-se no epitélio reduzido do esmalte, depois da formação do esmalte, e envolvem a coroa do dente.

Este tipo de lesão ocorre mais frequentemente em terceiros molares inferiores, seguidos dos caninos superiores e terceiros molares superiores, pois são esses dentes que mais comumente se apresentam inclusos (Neville *et al.*, 2004).

Ocorre em pacientes com idade entre 10 e 30 anos, principalmente em indivíduos do sexo masculino (Neville *et al.*, 2004).

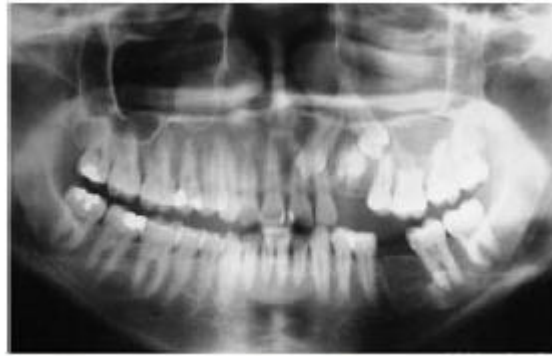

Figura 14- Radiografia panorâmica que mostra deslocamento de dois dentes e massa radiopaca relacionada com lesão quística

São mais incidentes em pacientes jovens, com a idade entre 10 e 30 anos. Os homens são duas vezes mais acometidos do que as mulheres e não há predileção por raça. A mandíbula é acometida em 75% dos casos, podendo, muitas vezes, acometer todo seu ramo e corpo (Boyczuk *et al.*, 1995; Regezi *et al.*, 2000).

Clinicamente o quisto dentígero geralmente é indolor, podendo, algumas vezes desenvolver discreta sintomatologia dolorosa. Essa lesão pode causar edema facial e atraso na erupção do dente envolvido (Boyczuk *et al.*; Bento *et al.*, 1996; Kaia, 1994).

Nos cortes histológicos, os quistos dentígeros lembram os quistos radiculares. O epitélio de revestimento interno é geralmente do tipo estratificado, sendo na realidade um epitélio reduzido do esmalte, formado por duas a três camadas de células achatadas e planas ou cuboidais, não queratinizado (Shear, 1989).

Quanto ao diagnóstico a exérese da lesão e a análise histopatológica da peça cirúrgica são importantes na definição do diagnóstico de quisto dentífero devido à similaridade clínica e radiográfica com outras lesões, como: queratocisto odontogénico, ameloblastoma, tumor odontogénico adenomatoide (Neville *et al.*, 2004; Bento *et al.*, 1996).

O fibroma ameloblástico deve ser considerado como uma possibilidade no diagnóstico diferencial de quisto dentífero, quando esse ocorre em região posterior das maxilas de pacientes jovens (Regezi *et al.*, 2000).

O diagnóstico é feito com técnicas radiográficas tradicionais, recorremos frequentemente à tomografia computadorizada e pontualmente à ressonância magnética, no entanto, este não deve ser somente baseado em evidências radiográficas, pois, os queratoquistos odontogénicos, ameloblastoma uniloculares e outros tumores podem ter imagens idênticas (Neville *et al.*, 2004).

O tratamento depende do tamanho da lesão. As lesões de pequeno tamanho são removidas cirurgicamente em sua totalidade sem grande dificuldade. Os quistos maiores, que envolvem perda extensa de osso e adelgaçamento ósseo perigoso, são tratados frequentemente pela marsupialização, o que aliviando a pressão causa a redução gradual do espaço cístico pela aposição periférica de novo osso. Raramente recidivam, mas existem várias complicações potencialmente sérias que se originam no quisto dentífero, tais como os ameloblastomas, e o desenvolvimento de carcinoma epidermóide oriundos dos restos de epitélio odontogénico na parede do quisto (Shaffer *et al.*, 1987; Tommasi, 1982).

4.4. TRATAMENTO DO CANINO INCLUSO

A importância da inclusão do canino, dada por todo um conjunto de complicações de maior ou menor gravidade, obriga-nos a ponderar cuidadosamente a atitude terapêutica mais correta a adotar. Cada caso deverá ser estudado minuciosamente. Os exames radiográficos segundo as várias técnicas já referidas, permitem-nos conhecer com grande rigor as condições da inclusão, permitindo optar pelo tratamento mais adequado.

Antes de optar por uma dessas técnicas preconizadas deve-se avaliar: a posição do canino; a angulação e a relação com os dentes vizinhos; se há espaço suficiente na arcada; se o percurso ao longo do qual o canino se moverá está livre de qualquer obstrução (Williams *et al.*, 1997; Becker, 2004). Berthold (2004) e Ferguson (1990) ainda acrescentaram a estas características a idade do paciente, a evidência de reabsorção radicular dos incisivos permanentes, a percepção do problema pelo próprio paciente e a pré-disposição do paciente frente ao tratamento.

Howe (1990) preconizou a utilização de osteotomias para facilitar a atividade eruptiva de dentes impactados em posições verticais, técnica denominada “túnel de erupção”. Silva Filho *et al.* (1994) relataram duas técnicas para tratamento dos caninos superiores impactados: a intervenção cirúrgica isolada e a intervenção cirúrgica e ortodôntica. Os autores consideram que, na primeira técnica, não há aplicação de forças ortodônticas, visto que, após a exposição do dente em campo aberto, o mesmo sofrerá uma erupção espontânea.

Martins (1998) relacionou dois métodos para o tratamento da impactação de caninos superiores: a exposição cirúrgica seguida da irrupção natural indicada em casos de inclinação axial favorável dos caninos, o que demanda um longo período de tratamento, e a aplicação de forças ortodônticas nos acessórios colados nos dentes retidos após a exposição cirúrgica.

Mazor *et al.* (1999) consideram que o paciente deva ser cuidadosamente informado sobre a significativa possibilidade de falha no tracionamento do canino.

Capellette Júnior (2001) preconizou a técnica de campo fechado para o tratamento de caninos superiores retidos, com utilização de acessórios colados. Segundo os autores, essa técnica manteria a integridade dentária, além de conservar tecido ósseo e promover maior controle sobre a movimentação ortodôntica.

Segundo Stivaros *et al.* (2001) a decisão de tratamento deve considerar:

1. A idade do paciente;
2. A saúde dental geral e os hábitos de higiene;
3. O espaço presente no arco: se é suficiente ou se pode ser obtido para o alinhamento do canino permanente;
4. A possibilidade de o primeiro pré-molar ser utilizado como canino;
5. Se a posição do canino é favorável;
6. A motivação do paciente para o uso de dispositivos ortodônticos;
7. Contra-indicações médicas para cirurgia.

Por sua vez, Zenóbio *et al.* (2001) numa revisão da literatura verificaram que as formas de tratamento indicadas com maior frequência na literatura foram: não tratamento, com o controle radiográfico do caso, tratamento cirúrgico apenas, por meio da exodontia ou da remoção do fator que impede a erupção do dente, tratamento ortodôntico apenas, quando a falta de erupção é devido a uma deficiência de espaço no arco, tratamento cirúrgico e ortodôntico, quando, além um fator mecânico local que impeça erupção dentária, os arcos devam ser usados como ancoragem no tracionamento, ou estejam presentes outras alterações esqueléticas e/ou dentárias que justificam a correção ortodôntica. O tratamento cirúrgico com o posicionamento apical do retalho, quando possível a sua aplicação, preserva e/ou amplia o periodonto de proteção dos elementos impactados.

Para Tormena Júnior (2004) quanto ao tratamento do canino superior impactado, relatou que pode ser a preservação, por meio de controlo radiográfico, o transplante autógeno, a remoção do canino retido, o acesso cirúrgico e o tracionamento ortodôntico.

Maahs & Berthold (2004), relataram que o tratamento para caninos superiores permanentes impactados depende, principalmente, de sua localização, existindo várias opções, desde a interceptação até a exodontia. Nos casos em que o diagnóstico precoce não foi possível, a exposição cirúrgica com colagem de acessório e tracionamento ortodôntico é a melhor opção de tratamento, e requer uma associação interdisciplinar entre a ortodontia e a cirurgia.

Franco *et al.* (2006) defenderam que existem muitas opções de tratamento para caninos impactados; no entanto, segundo os autores, tem-se optado pela conduta orto-cirúrgica, pelo fato de ser um tratamento mais conservador e menos arriscado. Ressaltaram que o tratamento de caninos impactados deve ser de caráter multidisciplinar.

Segundo Rinchuse *et al.* (2007), o paciente deve ser informado sobre as alternativas de tratamento e dar o seu consentimento informado para o alinhamento ou exposição cirúrgica. Uma das opções de tratamento deve ser escolhida e assinada na consulta inicial. Mais tarde, no momento da exposição cirúrgica do dente impactado, deve ser assinada e enviada ao cirurgião oral ou ao periodontista uma requisição especificando o dente ou dentes a serem expostos.

Para Oliveira *et al.*, (2007) os caninos impactados na região palatina raramente erupcionam sem intervenção cirúrgica. O tratamento usualmente utilizado inclui a exposição cirúrgica, seguida de tração ortodôntica. Este procedimento consiste no acesso cirúrgico ao canino impactado para fixação de um acessório ortodôntico, por meio do qual se aplica uma força para realizar o seu tracionamento, até posicioná-lo corretamente no arco dentários.

Também Oliveira *et al.*, (2007) apresentaram dois casos clínicos de impacção de caninos maxilares, com diferentes opções de tratamento. Concluíram que o tratamento cirúrgico-ortodôntico é um procedimento com altos índices de sucesso, desde que bem-indicado e conduzido de forma interdisciplinar entre ortodontistas e cirurgiões. Ressaltaram a importância da análise de dados dos exames clínicos e radiográfico para o estabelecimento da melhor conduta diante de cada caso de impacção de caninos maxilares.

Tito *et al.* (2008) considera que os tipos de tratamento dependem da idade do paciente, do estágio de desenvolvimento de sua dentição, da posição do canino não-erupcionado,

da evidência de reabsorção dos incisivos permanentes, da percepção do problema pelo próprio paciente e da predisposição do paciente ao tratamento. As possibilidades de tratamento, segundo Tito *et al.* (2008) são:

- Exposição cirúrgica e tratamento ortodôntico para movimentar o dente para a linha de oclusão
- Transplante autógeno
- Apicotomia
- Exodontia do canino impactado (com possibilidade de colocação de implante ou não)
- Não intervir e realizar controlo radiográfico periódico

A extração será sempre a atitude mais segura, mas quando estão reunidas condições favoráveis, podemos considerar outros tratamentos cirúrgicos ou cirúrgico-ortodôntico, no sentido de favorecerem a colocação do dente na arcada. Este último exige a colaboração direta entre o cirurgião e o ortodontista. A atitude clínica perante um diagnóstico de inclusão, por tudo que foi referido no decorrer do nosso trabalho, só poderá ser de expectativa em casos pontuais como nos que está contraindicada a intervenção cirúrgica, devendo, todavia ser controlados periodicamente.

Assim sendo, optei por descrever as técnicas a que recorremos na prática clínica, para a resolução do canino incluído.

4.4.1. EXTRACÇÃO DO CANINO INCLUSO

A extração do canino incluído pela sua localização e relação com as estruturas anatómicas vizinhas, requer senso clínico e experiência cirúrgica exigindo uma técnica muito laboriosa e minuciosa.

O canino maxilar incluído pode encontrar-se nas seguintes posições: palatina, vestibular ou em posição intermédia (palatino-vestibular). Quando o canino está em posição palatina, a via de abordagem, através da mucosa palatina, é muito traumática e agressiva necessitando de uma ampla incisão, desde a face distal do incisivo lateral oposto ao dente incluído, até à face mesial do primeiro molar do lado do dente incluído. No caso da inclusão bilateral do canino esta incisão deverá prolongar-se até ao primeiro molar do outro lado.

Ramos *et al.* (1998) ressaltam que para a exodontia de caninos impactados seja necessária uma técnica cirúrgica cuidadosa em relação ao retalho planeado e à manutenção das anastomoses vasculares entre o palato duro e o palato mole, para preservar a perfusão tecidual do palato e reduzir o risco de necrose e de dano tecidual no palato no pós-operatório.

Mazor *et al.* (1999) consideram que a instalação do implante simultaneamente à exodontia do canino impactado por palatino, associada ao enxerto ósseo encurte o período de tratamento. Considera que, para tal procedimento, seja necessário, previamente, que se tenha conseguido um adequado espaço méso-distal, para a instalação do implante e subsequente instalação da coroa.

Boeira Júnior *et al.* (2000) considera ainda a intervenção cirúrgica isolada através de túnel, a partir da cavidade oral até o dente impactado.

Boeira Júnior *et al.* (2000) considera que as opções para reabilitação em casos de extrações de caninos impactados sejam: fechamento do espaço através da mesialização do primeiro pré-molar, reabilitação com implante, reabilitação protética e fechamento do espaço pela osteotomia e movimentação do segmento posterior.

Leite & Oliveira (2005) considera que extrações devam ser indicadas apenas para dentes anquilosados, caninos com reabsorções internas ou externas, dentes com dilacerações severas ou outras alterações patológicas, ou caninos localizados de forma que seu tracionamento possa comprometer os dentes adjacentes.

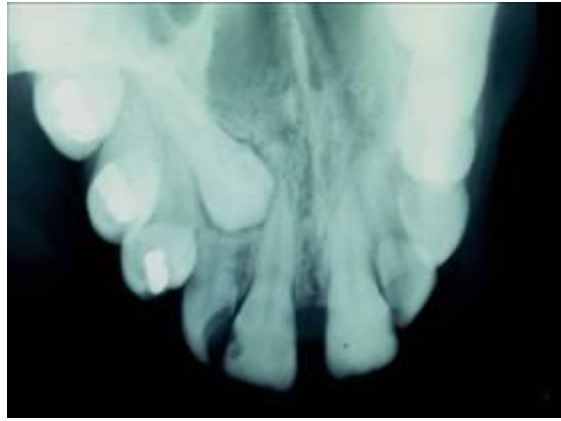


Figura 15- Radiografia que demonstra possibilidade de remoção, uma vez que, não há espaço entre incisivo lateral e pré-molar.

A desinserção das papilas interdentárias, incluídas na incisão deve efetuar-se com todo o cuidado e rigor, procurando manter a sua integridade bem como da gengiva aderida, pela importância na reposição correta do retalho.

O descolamento do retalho mucoperiósseo exige destreza, tacto e força manuais, em virtude da fibromucosa estar fortemente aderida ao osso e pela facilidade com que esta, se pode perfurar. Durante o descolamento devemos evitar a ruptura do feixe vasculo-nervoso que atravessa o buraco palatino anterior, que nem sempre se consegue, pela localização profunda do canino. Terminado o descolamento podemos manter o retalho afastado com uma sutura de tracção provisória, fazendo passar o ponto na margem do retalho e passando as pontas pelos espaços interdentários do segundo pré-molar ou primeiro molar do lado oposto, com o nó por vestibular.

O descolamento completo do retalho põe a descoberto o osso do palato, que pode apresentar uma eminência provocada pelo dente incluído, ou até uma perfuração óssea na qual poderemos encontrar a ponta da cúspide do canino.

A osteotomia, tem por finalidade a exposição da coroa do canino, desde a cúspide até ao colo. Deve efetuar-se com abundante irrigação, começando por se fazer várias perfurações ósseas com um instrumento rotativo (baixa rotação), delimitando a superfície óssea a trepanar, que depois se unem para completar a osteotomia.

Quando o canino está numa posição vertical favorável, após a remoção do osso que envolvia a coroa e a luxação muito cuidadosa do dente, para não lesar os incisivos, podemos extraí-lo com um boticão geralmente de pontas finas.

Na maior parte das vezes a extração complica-se, pela situação mais profunda do canino e pela frequente curvatura da raiz. Nestes casos a odontosecção permite-nos limitar a extensão do osso a remover durante a osteotomia. A secção ou secções do dente, transversais, ao nível do colo, separando-o em duas ou três partes, facilita a extração do dente pela separação em fragmentos menores que são mais facilmente removidos. Quando o dente é seccionado em duas partes, retira-se primeiro a coroa e depois a raiz. Mas se efectuamos duas secções e o canino ficou dividido em três partes, pode inicialmente extrair-se a porção média que melhora o acesso ao terço apical e ao fragmento da coroa. Todas as manobras realizadas durante a luxação, deverão ser delicadas e nunca intempestivas, sempre com apoio ósseo e nunca dentário.

Após uma boa curetagem, a regularização e limpeza da ferida operatória com abundantes irrigações com soro fisiológico, permitem retirar todos os sequestros ósseos, esquirolas, restos do dente e saco pericoronário.

Depois de recolocar o retalho mucoperiósseo na sua posição correta, a sutura deve incluir toda a extensão da incisão, com pontos separados nos espaços interdentários incluindo as papilas, que deverão ficar reposicionadas na sua posição inicial, e de forma a limitar a possibilidade de "garrar". Os pontos deverão ficar com os nós por vestibular, por favorecer a limpeza e por maior comodidade para o doente. Cada um deve passar abaixo do ponto de contacto interdentário, mantendo o retalho em tensão para evitar o seu deslocamento. Uma placa de contenção realizada em acrílico de preferência transparente, antes da intervenção cirúrgica, vai permitir uma boa adaptação do retalho ao palato e evita um hematoma ou edema pós-operatório.

A extração de dois caninos inclusos em posição palatina, realiza-se utilizando a técnica cirúrgica que acabamos de descrever, diferindo apenas na incisão como referimos. A extração dos dois caninos efectua-se separadamente no decurso da mesma sessão operatória.

No caso da extração de um canino incluído maxilar, por vestibular, os procedimentos operatórios são os mesmos do canino incluído palatino, excepto a abordagem que é feita

por vestibular. Efetua-se uma incisão vertical de descarga, um centímetro ou mais, para mesial ou distal do local da inclusão que se continua ao longo dos colos dos dentes vizinhos incluindo as papilas interdentárias (tipo Neumann parcial). A incisão vertical deve ser preferencialmente realizada por distal pode incluir o incisivo lateral ou mesmo o central, com a vantagem de no caso de ocorrer fibrose no local da incisão esta, não se tornar inestética mesmo no caso de o doente apresentar um sorriso gengival.

Um canino incluído maxilar em posição intermédia, que frequentemente apresenta a coroa por palatino e a raiz por vestibular muitas vezes com curvatura apical, obriga a uma abordagem cirúrgica palatina e vestibular. Por palatino utiliza-se a mesma técnica cirúrgica do canino incluído palatino. Ao luxar a coroa do canino em posição intermédia sente-se dificuldade em libertar o dente, tornando-se necessário a abordagem vestibular com o fim de, ao seccionar e remover a curvatura apical por vestibular, permitir a extração da porção restante do dente, por palatino. Como muitas vezes a curvatura apical está muito alta por vestibular, podemos utilizar uma incisão semilunar ou em "U", evitando a incisão de descarga vertical.

Na presença de um canino maxilar em região desdentada a incisão é feita ao longo da crista, completada nos seus extremos por uma pequena incisão de descarga. Deve procurar-se efetuar a extração, sempre que possível por via palatina.

A extração do canino mandibular incluído, na maior parte das vezes, oferece menos dificuldade que a extração do canino incluído maxilar. A abordagem cirúrgica é geralmente realizada por vestibular. A incisão de eleição é do tipo Neumann completa. Quando o canino está situado por lingual, a incisão contorna os colos dos dentes e é praticamente linear. Os restantes passos da técnica cirúrgica são idênticos aos já descritos, adaptados à situação e posição do canino incluído.

4.4.2. EXPOSIÇÃO CIRÚRGICA DO CANINO

Segundo Williams B. (1981), Broglia (1969) e Merlini C. (1969) o progresso da cirurgia oral veio permitir que dentes não erupcionados, com importância funcional e estética consideráveis, pudessem ser corretamente colocados nas arcadas dentárias. No entanto numerosos fatores devem ser avaliados entre os quais destacamos a idade do doente e as condições locais da inclusão. Um canino incluso em posição favorável, com o ápice aberto e sem curvatura, havendo espaço suficiente para a sua colocação na arcada dentária, apresenta um prognóstico favorável de vir a completar a sua correta erupção, após a exposição cirúrgica da coroa. É muito importante o diagnóstico precoce da inclusão, pois uma vez completada a maturação do dente, perde-se o seu potencial eruptivo e a erupção espontânea nunca poderá ocorrer.

Num trabalho efetuado por Altonem e Myllarniemi (1979) tentou-se relacionar a erupção dos dentes inclusos após a exposição cirúrgica com o desenvolvimento somático e dentário dos indivíduos. Na cirurgia, a coroa foi exposta até à junção amelocimentária e o osso circundante foi recoberto com uma membrana mucosa, tendo-se avaliado o grau de erupção subsequente nos quatro meses após a intervenção cirúrgica. A idade dentária e a taxa de crescimento foram usadas como variáveis descrevendo a maturação somática e dentária individual. A erupção ocorreu em todos os dentes menos um, sendo mais rápida e completa em crianças em fase de crescimento do que em adultos jovens. O processo eruptivo foi mais favorável em dentições em formação do que em casos de desenvolvimento dentário completo. Em casos de caninos e pré-molares inclusos os referidos autores aconselham a exposição completa da coroa o mais precocemente possível.

Laskin (1987), Rodriguez (1990) e Kruger (1984) defenderam que o canino maxilar incluso é o dente que mais frequentemente requer a sua exposição cirúrgica. A intervenção, que deve ocorrer nos seis meses a um ano, depois da data de erupção normal, consiste na remoção do tecido mole que recobre a coroa. No caso de esta se encontrar também recoberta por osso, ou outro obstáculo, deve ser completamente exposta, criando-se ainda um espaço circundante de cerca de um a dois milímetros, desde que

Patologias Associadas a Caninos Inclusos
os dentes vizinhos o permitam. Após ter a coroa a descoberto deve fazer-se uma luxação controlada do dente. Para evitar a recidiva, que ocorre com certa frequência, pode manter-se a exposição do dente preenchendo o espaço criado com cimento cirúrgico, o que exige substituição periódica e vigilância cuidada por parte do cirurgião, para que este não venha a constituir um obstáculo à erupção.

Muitas vezes, apesar de criadas todas as condições o dente não erupciona, o que nos leva a recorrer à sua tração ortodôntica.

4.4.3. TRACÇÃO ORTODÔNTICO-CIRÚRGICA

Devido à vastidão e profundidade, de conceitos e conhecimentos ortodônticos que o tratamento ortodôntico-cirúrgico dum dente incluso envolve, não posso deixar de abordar este tema ainda que de uma forma genérica, uma vez que, constitui uma solução terapêutica importante na resolução do problema da inclusão do canino.

Cacciolli (1990) e Herenyi (1990) defenderam que este tratamento exige a criação do espaço na arcada para a colocação do dente incluso que vai ser tracionado, que muitas vezes se perdeu por migrações dentárias, persistência de dentes temporários, etc.

No tratamento cirúrgico-ortodôntico temos duas técnicas cirúrgicas:

- Erupção induzida em campo aberto (ulectomia): consiste na retirada da fibromucosa que recobre a coroa de um elemento dentário incluso, tendo por finalidade facilitar a irrupção dentária que, após o procedimento cirúrgico, pode ocorrer espontaneamente ou ser induzida através do tracionamento ortodôntico (Nogueira *et al*, 1997)
- Erupção induzida em campo fechado: técnica onde é levantado um amplo retalho mucoperiostal, removendo parte do osso (ostectomia) que recobre a coroa do canino, fixando na mesma um dispositivo ortodôntico para

tracionamento e em seguida voltando o retalho para sua posição inicial (Garib *et al*,1999). A irrupção do canino será conduzida por tracionamento ortodôntico em campo fechado.

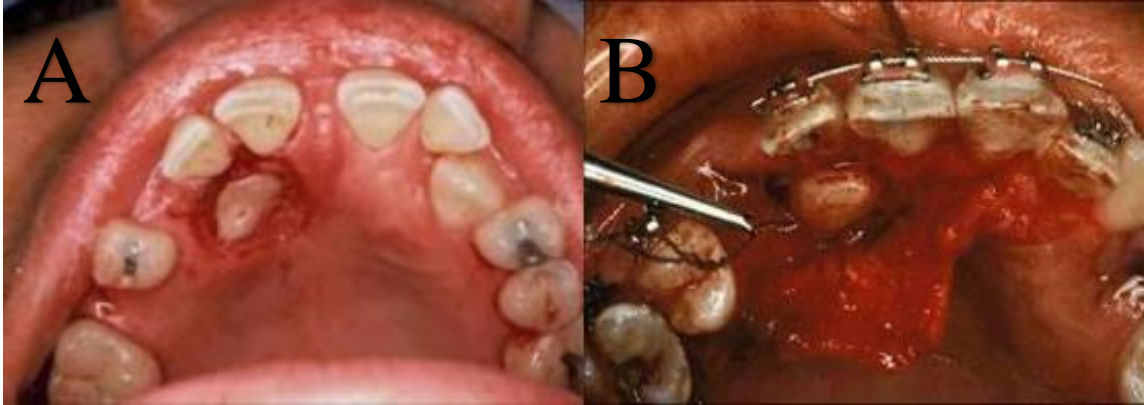


Figura 16- A)Errupção induzida em campo aberto (ulectomia); B) Errupção induzida em campo fechado.

Utilizando a mesma técnica cirúrgica para a exposição da coroa do canino, que referimos anteriormente, vamos recorrer a sistemas de ancoragem que nos permitam tracionar o dente e "guiando" o seu correto posicionamento. Existem várias técnicas de ancoragem e tração do dente, das quais destacamos os pinos intradentários e as ligaduras de arame à volta do colo do dente. Mais frequentemente, recorreremos à cimentação de "brackets" na face vestibular ou palatina do canino, durante a intervenção cirúrgica, ao qual podemos ligar um arame (0,25 mm) dobrado e enrolado sobre si mesmo, embora preconizemos a utilização de molas helicoidais pré-fabricadas, próprias para a tração de dentes inclusos. Na extremidade do arame ou da mola, coloca-se um dispositivo para criar um ponto de apoio que permita exercer a força de tração, sendo mais indicada a aparatologia ortodôntica fixa, também se pode utilizar a removível.

Para Becker *et al*. (1981) o método de tracionamento ortodôntico é a aplicação de uma força com um componente intrusivo, principalmente. Para a sua realização são sugeridas várias possibilidades, dentre as quais: elástico em cadeia, elástico, molas de aço, molas de nitinol, fio de níquel titânio e magnetos, visando induzir a movimentação.

Segundo Fournier *et al.* (1982), “a transfixação consiste em fazer uma pequena perfuração atravessando o ângulo incisal do dente, permitindo que um fio ortodôntico fosse amarrado ao mesmo e fixado com resina acrílica ou composta”. Entretanto, existe a desvantagem de, tão logo realizado o processo, o dente fica sensível, havendo riscos de exposições pulpares acidentais, sendo necessário tratamento restaurador e risco de exposição pulpares acidentais.

A proposta de Jacoby (1983) denominada “Mola Ballista” é um sistema que permite o tracionamento do dente numa ação em que a mola libera uma força contínua e ativa em todo o seu longo eixo. Realizada a exposição cirúrgica, o canino recebe um acessório do tipo lingual *clots* que posteriormente se torna o dispositivo de ligação na complementação do sistema de tracionamento.

Neto *et al.* (1983) afirmaram que o tratamento cirúrgico-ortodôntico pode ser realizado com aparelhos ortodônticos fixos.

Segundo Béri (1984) é necessária uma estreita cooperação entre o cirurgião e o ortodontista. Cada caso deve ser considerado individualmente e todos os dados de diagnósticos analisados, tendo em consideração a localização do dente incluso, as condições parodontais e a cooperação do doente.

Saad Neto *et al.* (1985) consideraram que a ulectomia, geralmente, ocasiona a formação de bolsas periodontais, danos às fibras do ligamento periodontal, sendo frequente a ocorrência de recessões gengivais.

Crescini *et al.* (1994) relataram que caninos com impactação infra-óssea profunda, associadas com os caninos decíduos persistente podem ser tratados com segurança e sucesso pela técnica do reposicionamento do retalho e tracionamento tipo túnel onde o dente é deslocado em direção ao centro do rebordo alveolar.

Sobrinho *et al.* (2006) preconizam a técnica de forças magnéticas para desimpactações mais profundas como os caninos ectópicos.

Aranha *et al.* (2008) observou que o fio elástico de seda é um método eficiente e simples para o tracionamento de dentes inclusos.

Capellette *et al.* (2008) demonstraram através de caso clínico a exposição cirúrgica para tracionamento dos caninos impactados através de aparelhagem fixa.

Tito *et al.* (2008) defendeu como opção de tratamento, a técnica de exposição cirúrgica aliada ao tracionamento ortodôntico.

Valarelli *et al.* (2008) recomendam a utilização de aparelhagem fixa para tracionamento de dente incluso como uma opção perfeitamente viável e promotora de efeitos benéficos ao paciente, visto que a aplicação de uma força contínua reduz expressivamente o tempo do tracionamento e torna o tratamento mais eficiente.

Maia *et al.* (2010) ressaltaram que a utilização da técnica do arco segmentado para o tracionamento dos caninos possibilita um resultado eficaz e previsível, minimizando os efeitos colaterais no arco ortodôntico.

Uma das causas de insucesso da tração é a anquilose do canino incluso. Outra complicação que pode surgir é a reabsorção da raiz do dente ou dos dentes vizinhos. Podem ainda ocorrer forças indesejáveis nos dentes adjacentes, ou mesmo mobilidade exagerada do próprio canino por forças exageradas e movimentos muito rápidos. Em caso de lesão da aderência epitelial pode haver formação de bolsas parodontais.

A longo prazo, pode ocorrer rizálise, retração gengival, rarefação óssea ou degenerescência pulpar.

4.4.4. AUTOTRANSPLANTE

Esta técnica é preconizada para o caso de um canino incluso em posição ectópica, em que a exposição cirúrgica e ou a tração ortodôntico-cirúrgica se tornam difíceis ou impossíveis de executar. No entanto, esta apenas é utilizada na teoria pois a nível prático apresenta muitos efeitos secundários.

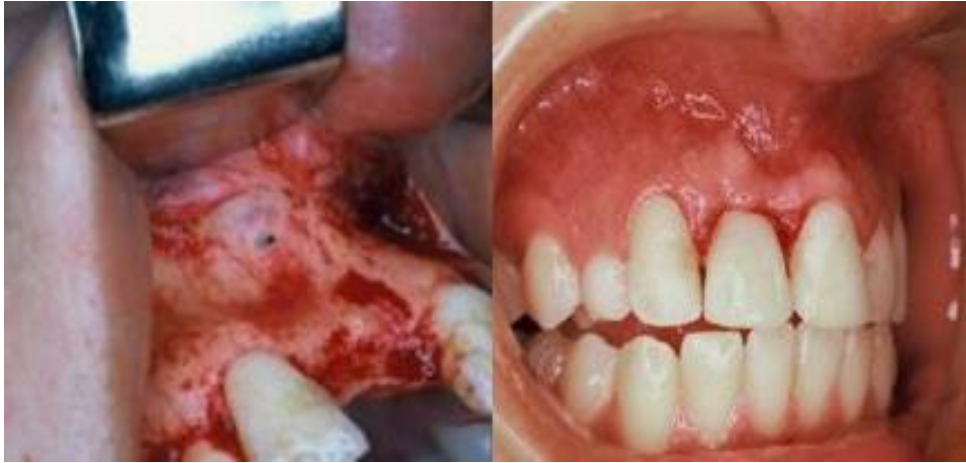

Figura 17- Dente autotransplantado.

Para Hofman (1990) na cirurgia ortognática que tem indicações muito precisas na resolução de desarmonias dento-maxilares associadas a caninos inclusos, também se pode recorrer ao autotransplante.

Segundo Andreasen (1992) em situações clínicas como a da reabsorção do incisivo lateral e ou do incisivo central provocada pelo canino incluído, o autotransplante poderá ser a melhor solução para manter na arcada, o dente ou os dentes reabsorvidos.

Partindo do princípio que existe o espaço suficiente na arcada dentária, para a colocação do canino na sua posição correta, é necessário criar um alvéolo artificial com paredes ósseas suficientes para recobrir a raiz do canino a transplantar. Quando não existe espessura óssea suficiente podemos recorrer a um enxerto ósseo.

Quirynen *et al.* (2000) considera que o autotransplante possa ser uma boa alternativa de tratamento em alguns casos, podendo evitar a necessidade de 1 ou 2 anos de tratamento ortodôntico. Segundo o autor, estudos mostram índices de remodelamento e reabsorção apical do dente transplantado em índices entre 50% e quase 100%. Outra importante desvantagem desta técnica é que o dente transplantado sofrer tratamento endodôntico. Além disso, em alguns casos é necessário um preparo ortodôntico para criar o espaço necessário para o transplante dentário.

Capellette *et al.* (2008) consideram que aproximadamente 2/3 dos dentes transplantados permanecem funcionais por 5 anos após o transplante, enquanto apenas cerca de 1/3 fica retido por 10 anos.

O tipo de abordagem cirúrgica depende da posição do canino e das condições da sua inclusão. É essencial, um bom acesso cirúrgico ao dente a transplantar, bem como da zona recetora onde o vamos colocar. A técnica de extração deve ser a menos traumática possível procurando sempre manter a integridade do saco pericoronário. Segundo Oksala *et al.*, (1990) todos os movimentos efetuados para a remoção do canino devem ser suaves, procurando não entrar em contacto com a superfície radicular, para não lesar o ligamento periodontal, o que nos exige uma osteotomia mais ampla. O dente é conservado em soro fisiológico enquanto se prepara com instrumentos rotativos próprios para osteotomia, e irrigação abundante, o alvéolo artificial. Este deve permitir a correta adaptação do dente que fica em ligeira infraoclusão, sem se exercer qualquer pressão sobre a superfície radicular. Depois de um correto reposicionamento do retalho e uma sutura cuidadosa, ferulizamos o canino aos dentes vizinhos utilizando uma ligadura em arame (0,2mm) que eventualmente pode fixar-se com uma resina. A ferulização é retirada após três a quatro semanas.

Para Frenkel (1971) e Miotti (1983) a vitalidade pulpar é importante e possível desde que o ápice do canino transplantado esteja aberto, devendo ser controlada periodicamente.

Já Sidley (1990) defende que no caso de o ápice estar fechado a revascularização não se efetua pelo que a duração do transplante é sempre limitada no tempo. Nestes dentes realizamos uma obturação "à retro" durante a intervenção cirúrgica e completamos o tratamento endodôntico radical, cerca de quatro semanas depois, desde que o canino não apresente complicações clínicas.

Segundo Di Lauro (1985) e Fagade (1988) o sucesso destas intervenções é relativo pois a reabsorção radicular é inevitável podendo todavia ser um processo lento, permitindo manter o dente em função até dez anos ou mais.

Considera-se um sucesso o transplante que cumpriu a sua função estética e funcional durante determinado período de tempo, sempre superior a um ou dois anos.

Nos dentes transplantados ocorre anquilose, em maior ou menor extensão conforme a lesão do ligamento periodontal. O processo de formação óssea que se desencadeia, vai preencher o espaço entre as paredes do alvéolo e a raiz do dente.

Lownie *et al.*, (1986) estudaram 35 casos de caninos maxilares transplantados sem tratamento endodôntico. O aparecimento de sensibilidade, mobilidade, reabsorção radicular e interrupção na lâmina dura foram avaliados durante quatro anos. Os resultados do estudo, comparados com outros são a favor da hipótese que pouco se ganha por não efectuar o tratamento endodôntico logo após a remoção da férula. Foi sugerido que a imobilização por meios rígidos pode contribuir para a relativamente baixa incidência de reabsorção nos casos estudados.

A intervenção cirúrgica descrita por Marzola (1995), mais drástica, consiste no reposicionamento cirúrgico do dente no procedimento denominado “transplante autógeno do canino”. O dente impactado é removido e reimplantado em sua posição adequada.

4.4.5. PROSERVAÇÃO

Capellette *et al.* (2008) consideram que, caso o paciente não deseje realizar o tratamento do canino impactado, deve-se fazer o acompanhamento para o controle de alguma condição patológica.

Ferguson & Pitt (2004) realizaram uma pesquisa com 169 ortodontistas do Reino Unido. Foi verificado que havia significativas variações entre os ortodontistas pesquisados no que diz respeito ao método de controlo para preservação de caninos impactados em pacientes que não realizaram tratamento.

II-MATERIAL E MÉTODOS

A pesquisa bibliográfica foi elaborada com base em artigos científicos publicados nos últimos 5 anos, na PubMed, MedLine, SciELO e B-on, com as seguintes palavras-chave: “cuspídeo”, “caninos impactados”, “tratamento”, “cisto dentiger”. Contudo foram utilizados artigos de anos anteriores com relevância para o projeto.

Do cruzamento das respectivas palavras-chave, nos últimos 5 anos, resultaram 13 artigos, dos quais 7 foram revistos. Porém, em pesquisas científicas paralelas, foram encontrados 43 artigos com interesse significativo para a elaboração do trabalho. Os artigos não revistos do cruzamento das palavras-chave, deveu-se ao facto de não se encontrarem disponíveis. Em complementaridade foram utilizados livros da Biblioteca da Universidade Fernando Pessoa e da Faculdade de Medicina Dentária da Universidade do Porto. Foram revistos 8 livros específicos nos seguintes temas: patologia, cirurgia oral, anatomia, imagiologia e ortodontia.

IV- DISCUSSÃO

Neste capítulo vou discutir os conhecimentos que obtive após a revisão da literatura realizada. Sendo assim, o que se pretende com esta monografia é aprofundar os conhecimentos sobre os caninos inclusos e todas as patologias que estão associadas a estes.

De acordo com Thilander & Myrberg (2000) e Ericson & Kurol (1987), resultados de inúmeros estudos nas últimas décadas, mostraram que os dentes normalmente seguem sequência de erupção favorável, entretanto, pode ocorrer nesse processo, entre a dentição mista e a permanente, alguns distúrbios denominados fatores locais e gerais que provocam a inclusão do canino. Dentre os locais destacam-se as deficiências endócrinas, doenças febris e irradiação (Cappelletti *et al.* 2008; Bishara *et al.* 1992). Do mesmo modo, Becker *et al.* (1981); Jacoby (1983), também apontam como principais fatores que causam a retenção e/ou ausência de dentes serem, fundamentalmente, causas mecânicas.

Nos fatores etiológicos gerais encontram-se a hereditariedade, os distúrbios endócrinos e as síndromes com malformações faciais (Bishara *et al.* 1992; Thilander & Myrberg, 2000). Acrescentam fatores como a falta de espaço no arco dentário (Bishara *et al.* 1992; Jacoby, 1983; Stuani *et al.* 1995). Como também o trauma dos dentes decíduos, agenesia dos incisivos laterais permanentes, a má posição do germe dentário, a dilatação radicular e a anquilose dos caninos permanentes (Bishara *et al.* 1992; Odegaard, 1997). Ou mesmo a perda prematura do canino decíduo, bem como, a presença de quisto, tumores, supranumerários ou uma fissura alveolar constituem as causas locais mais comuns como alerta (Stuani *et al.* 1995).

Para um correto diagnóstico deve-se realizar anamnese, exame clínico oral e radiográfico. Na anamnese, verifica-se a idade do paciente, o histórico familiar de agenesia ou inclusões dentárias e a cronologia de erupção para poder relacionar as informações obtidas com as radiografias, distinguindo fases normais de possíveis anomalias dentárias.

De acordo com Rodrigues e Tavano (1991), o exame clínico deve ser criterioso, avaliando o posicionamento dos dentes no arco e seu estado de conservação. Deve-se averiguar o espaço disponível para a irrupção do canino, devendo este ser maior que a largura méso-distal da coroa do dente. A análise do estado dos dentes presentes é importante para o estabelecimento do planejamento uma vez que, em muitos casos, a extração seriada de dentes é necessária para o equilíbrio oclusal. Pode-se utilizar a palpação da área onde supostamente se localiza o canino.

É fundamental observar o aspecto da mucosa bucal, a existência de lesões patológicas e a quantidade e a qualidade de gengiva inserida e da mucosa alveolar, importantes para a manutenção dos tecidos periodontais do dente não erupcionado quando do seu reposicionamento. Deve ser sempre observado o lado oposto e simétrico ao lado que está a ser examinado, para comparar o seu desenvolvimento, o que pode indicar o possível prognóstico de tratamento.

De um modo geral sabe-se que a Medicina Dentária não previne a não erupção dos caninos permanentes. Talvez o motivo principal seja este ser dos últimos dentes a nascer na cavidade oral, mas existe a possibilidade do diagnóstico precoce e consequente conduta preventiva.

De acordo com Rodrigues e Tavano (1991) deve-se observar se existe ou não espaço para erupção do dente. O espaço disponível deve ser maior que o comprimento méso-distal do canino, para possibilitar sua erupção e o seu posterior alinhamento. É muito comum a associação entre dentes não erupcionados e a má oclusão.

As complicações clínicas do canino incluído são variáveis assim como a idade em que podem ocorrer. A sua natureza é diversa, podendo ser inflamatórias (fenómenos inflamatórios locais, loco-regionais e generalizados) ou surgir como acidentes tumorais, mecânicos ou nervosos (algias, diminuição da actividade visual ou auditiva). Estas complicações podem-se manifestar de forma exuberante e de evolução rápida, ou manter-se assintomáticas durante anos ou, ainda, nunca chegarem a manifestar-se.

No âmbito do nosso trabalho, estudamos complicações clínicas dos maxilares e alterações dentárias, nomeadamente diastemas, inclinações, rotações, reabsorções radiculares e os quistos, pela sua frequência e importância clínicas, bem como pela natureza do nosso estudo. Embora a inclusão do canino maxilar seja mais frequente e os quistos surgem mais vezes associados aos caninos mandibulares inclusos (70%).

A importância da inclusão do canino, dada por todo um conjunto de complicações de maior ou menor gravidade, obriga-nos (Médicos Dentistas) a ponderar cuidadosamente a atitude terapêutica mais correta a adotar. Cada caso deverá ser estudado minuciosamente. Os exames radiográficos segundo as várias técnicas referidas na pesquisa, permitem-nos conhecer com grande rigor as condições da inclusão, permitindo optar pelo tratamento mais adequado. O Médico Dentista pode optar por manter o canino incluído (sempre com controlo radiográfico periódico), extração, exposição cirúrgica da coroa, tração ortodôntico-cirúrgica ou transplante autógeno.

Quando reunidas condições afavoráveis, podemos considerar outros tratamentos cirúrgicos ou cirúrgico-ortodôntico, no sentido de favorecerem a colocação do dente na arcada. Este último exige a colaboração direta entre o cirurgião e o ortodontista. A atitude clínica perante um diagnóstico de inclusão, por tudo que foi referido no decorrer do meu trabalho, só poderá ser de expectativa em casos pontuais como nos

que está contra-indicada a intervenção cirúrgica, devendo, todavia ser controlados periodicamente.

A extração do canino incluído pela sua localização e relação com as estruturas anatómicas vizinhas, requer senso clínico e experiência cirúrgica exigindo uma técnica muito laboriosa e minuciosa.

No entanto, caso o canino incluído esteja em posição favorável, com o ápice aberto e sem curvatura, haja espaço suficiente para a sua colocação na arcada dentária, este apresenta um prognóstico favorável de vir a completar a sua correta erupção, após a exposição cirúrgica da coroa.

Apesar de criadas todas as condições para a erupção do canino, muitas vezes, o canino não erupciona o que nos leva a recorrer à sua tração ortodôntica. Este tratamento exige a criação do espaço na arcada para a colocação do dente incluído que vai ser tracionado, recorrendo a sistemas de ancoragem que nos permitam tracionar o dente e "guia-lo" para o seu correto posicionamento.

Existe várias técnicas para fazer este tracionamento, no entanto, pelo que entendi após a pesquisa realizada a técnica mais utilizada é usada por brackets cimentados na face vestibular ou palatina do canino, durante a intervenção cirúrgica, ao qual podemos ligar um arame (0,25 mm) dobrado e enrolado sobre si mesmo. Na extremidade do arame ou da mola, coloca-se um dispositivo para criar um ponto de apoio que permita exercer a força de tração, sendo mais indicada a aparatologia ortodôntica fixa. Apesar de existirem vários inconvenientes (como anquilose, rizálise, retração gengival, entre outros) esta é a técnica mais usada.

Também o autotransplante poderá ser uma solução para manter na arcada, o dente ou os dentes reabsorvidos. Esta técnica é apenas usada quando o canino incluído está em posição ectópica, em que a exposição cirúrgica e/ou a tração ortodôntico-cirúrgica se tornam difíceis ou impossíveis de executar. No entanto, o sucesso destas intervenções é relativo pois a reabsorção radicular é inevitável podendo todavia ser um processo lento, permitindo manter o dente em função até dez anos ou mais.

V- CONCLUSÃO

Como pudemos verificar na bibliografia o processo de inclusão dos caninos não é uma situação recente na população, observamos que dentes inclusos e impactados vêm sendo diagnosticados, estudados e tratados há muitos anos. O tratamento de caninos inclusos é extremamente complexo e devemos tentar sempre reposicionar estes dentes no arco dentário dado a sua importância e as suas complicações.

Neste trabalho foi avaliado uma série de itens como:

- a)Prevalência de caninos inclusos: no tocante à faixa etária, a maior frequência vai dos 15 aos 30 anos e quanto ao gênero a maioria foi do feminino;
- b)Localização: quanto ao lado de retenção, a maioria apresentou canino incluído do lado esquerdo e de forma unilateral. Quanto à localização palatina ou vestibular: são mais frequentes por palatina;
- c)Etiologia: a etiologia da impactação de caninos superiores está associada a fatores locais e gerais;
- d)A transposição de caninos inclusos ocorre com maior frequência do lado esquerdo e são em maioria unilaterais;

Várias são as complicações possíveis como reabsorções radiculares dos dentes vizinhos, anquilose do canino impactado ou processos infecciosos e degenerativos decorrentes da impacção dentária.

Após o diagnóstico é necessário um planejamento apurado e muitas vezes um tratamento multidisciplinar envolvendo as áreas de prótese, implante, cirurgia bucomaxilofacial, dentística e a ortodontia.

Para o diagnóstico devemos nos equipar de todas as ferramentas necessárias, como as radiografias periapicais, panorâmicas, oclusais, telerradiografias, tomografia computadorizada, ressonância magnética, juntamente com o exame visual e a anamnese.

O prognóstico vai estar relacionado com fatores como: idade do paciente, altura do canino em relação ao plano oclusal, distância a ser percorrida pelo canino, presença de anquiloses e dilacerações radiculares, grau de angulação do dente em relação à linha média e o trauma ósseo e periodontal durante o transcirúrgico para instalação de dispositivos de tracionamento.

O tratamento para os caninos retidos depende principalmente da sua localização, existindo várias opções, desde a interceptação até a exodontia. Nos casos onde o tracionamento ortodôntico é a melhor opção de tratamento podemos utilizar diversos mecanismos de tração, como laçamento, colagem de dispositivos, transfixação dentária e instalação de pinos de dentina. Requerendo uma associação interdisciplinar entre a ortodontia e a cirurgia.

O bom senso do profissional deve indicar o melhor procedimento para cada caso, sempre procurando intervir da maneira mais conservadora possível. O controle pós-operatório, assim como a conscientização e colaboração do paciente são aspectos de alta relevância para o sucesso ou fracasso do tratamento.

VI- REFERÊNCIAS BIBLIOGRÁFICAS

1. Almeida, R. R. *et al.* (2001). Abordagem da impactação e/ou irrupção ectópica dos caninos permanentes: considerações gerais, diagnóstico e terapêutica. *Rev. Dental Press Ortodon. Ortop. Facial*, 6(1), pp. 93-116.
2. Barbachan, J. J. D. Cisto Dentífero. In: Cistos e Tumores Odontogênicos. *Ebling, H. Porto Alegre: Editora da URGS*, pp. 169-71.
3. Becker, A. (1984). Etiology of maxillary canine impactations. *Am. J. Orthod. Dentofacial Orthop*, 86(5), St. Louis. pp. 437-8.
4. Bento, P. M. *et al.* (1996). Estudo epidemiológico dos cistos odontogênicos: análise de 446 casos. *Rev Odontociência*, 22(2), pp. 125-42.
5. Boeira Júnior, B. R. *et al.* (2000). Caninos Impactados: diagnóstico, prevenção e alternativas de tratamento. *Rev. Odonto Ciência, Porto Alegre*, 15(30), pp. 137-158.
6. Bordais, A. *et al.* (1977). Accidents de la dentition. *Ene. Méd. Chir*, A10, pp. 22032.
7. Bordais, P. *et al.* (1980). Les dents incluses. *Encyclopédie Médico Chirurgicale. Paris Stomatologi*, G, pp. 22032 .
8. Boyczuk, M. P. *et al.* (1995). Identifying a deciduous dentigerous cyst. *J Am Dent Assoc*, 126(5), pp. 643-4.

9. Brusotti, C. *et al.* (1980). L'inclusione del canino. *Rivista Italiana di Stomatologia*, 7.
10. Burke, R. H. (1986). Compound-composite odontoma with horizontally impacted cuspid. *Ear Nose Throat J.*, 65(9), pp. 50, 52, 54.
11. Buyse, M. L. (1990). Birth Defects Encyclopedia.
12. Caccioli, P. *at al.* (1990). Retained canine. Surgical exposure and guided traction. *Dent-Cadmos*, 58(9), pp. 54-61.
13. Capasso, L. *et al.* (1991). The congenital absence of the permanent upper lateral incisor with the persistence of the deciduous canine in a subject of the Iron Age from the Sulmona (AQ) necropolis. *Minerva-Stomatol*, 40, pp. 365-71.
14. Cappellette Junior, M. (2001). Tracionamento ortodôntico cirúrgico de canino superior incluso -relato de caso clínico. *Revista Paulista de Odontologia*, n.4, pp. 16-18.
15. Cardoso, L. C. *et al.* (2003). Odontoma combinado associado a dentes não irrompidos: relato de casos clínicos. *Rev. Odont. Araçatuba*, 24(2), pp. 47-51.
16. Chapelle, P. *et al.* (1988). Étude de 459 anomalies dentaires de nombre. *Actualités Odonto-Stomatologiques*, 161, pp. 49-68.
17. Chimenti, C. *et al.* (1990) Classificazione ed etiopatogenesi dell'inclusione del canino superiore. *Estratto da Minerva Ortognatodontiaca*, 8(1), 59-6.

18. Dachi, S.F. *et al.* (1961). A survey of 3874 routine fullmouth radiographic assesment. 2: Study of impacted teeth. *Oral Surg Oral Med Oral Pathol*, 14, pp. 1165-1169.
19. De-Fazio, P. *et al.* (1986). Clinical case of a multirooted canine. *Minerva Stomatol*, 35(12), pp. 1175-7.
20. Dewel, B. F. (1971). Canine development and function. *Trans. Eur. Orthod. Soc.*, 59-73.
21. Emery, A. E. H. *et al.* (1983). Principles and Practice of Medical Genetics.
22. Ericson, S. *et al.* (1986). Longitudinal study and analysis of clinical supervision of maxillary canine eruption. *Community Dent Oral Epidemiol*, 1, pp. 172-6.
23. Ericson, S. *et al.* (1987). Kurol J. Incisor resorption caused by maxillary cuspids. A radiographic study. *Angle-Orthod*, 57(4), pp. 332-46.
24. Ericson, S. *et al.* (1988). CT diagnosis of ectopically erupting maxillary canines-computerized tomography (CT) in cases of impacted maxillary can a case report. *Eur J Orthod*, 10(2), pp. 115- 21.
25. Fleiner, B. *et al.* (1991). Active canine tooth movement by spongiosa graft in bilateral cheilognathopalatoschisis. *Klinik fur Mund, Kiefer und Gesichtschirurgie, Christian Albrechts Universitat zu Kiel. Fortschr Kieferorthop*, 52(4), pp. 252-6.
26. Franco, A. de A. *et al.* (2006). Abordagem multidisciplinar dos caninos superiores permanentes impactados. *Ortodontia, São Paulo*, 39(4), pp. 350-359.

27. Freitas, D. A. *et al.* (2009). Elemento dental impactado por odontoma composto. *Rev. Bras. Cir. Cabeça Pescoço*, 38(3), pp. 198-99.
28. Goodman, R. M. *et al.* (1977). Atlas of the face in genetic disorders. *2nd Ed.*
29. Graber, T. M. (1974). Orthodontics-Principles and Practice. *3rd Ed.*
30. Grazianni, M. (1976). Cirurgia Buco-Maxilo-Facial. 6th Ed.
31. Greenberg, S. N. (1976). Ectopic movement of an unerupted mandibular canine. *J Am Dent Assoc*, 93, pp. 125-128.
32. Grivu, O. (1976). Evolution Phylogénétique dento-maxillaire.
33. Gugny, P. *et al.* (1990). Case of canine impaction with ankylosis. *Rev Orthop Dento Faciale*, 24(1), pp. 105-7.
34. Gysel, C. (1967). Anomalies dentaires. *Ene. Méd. Chir, AIO e BIO*, pp. 22015.
35. Heggie, A.A. *et al.* (1991). Maxillary canine: present or not? *Oral Surg Oral Med Oral Pathol*, 72(5), pp. 634.
36. Hofman, B. (1990). Correction des inclusions canines supérieures en position vestibulaire par ostéotomie segmentaire d'avancée du bloc incisif: à propos de 5 cas. *Actualités Odonto-Stomatologiques*, 171, pp. 467-479.
37. Hoppenreijns, T.J. *et al.* (1992). The chin as a donor site in early secondary osteoplasty: a retrospective clinical and radiological evaluation. *J Craniomaxillofac Surg*, 20(3), pp. 119-24.

38. Howard, R. D. (1976). The anomalous mandibular canine. *Brit J Orthod*, 3, pp. 117-121.
39. Jacoby, M. (1983). The etiology of maxillary canine impactions. *Am. J. Orthod*, 84, pp. 125-132.
40. Kaya, O. et al. (1994). A misdiagnosed giant dentigerous cyst involving the maxillary antrum and affecting the orbit. *Case report. Aust Dent J.*, 39(3), pp. 165-7.
41. Knight, H. (1987). Tooth resorption associated with the eruption of maxillary canines. *Brit J. Orthod*, 14, pp. 21-31.
42. Koch, H. et al. (1986). Indications for surgical removal of supernumerary teeth in the premaxilla. *Int. J. Oral Maxillofac. Surg*, 15, pp. 273-281.
43. Lacan, A. (1989). *Scanner Dentaire*.
44. Langlade, M. (1978). *Thérapeutique Orthodontique. 2nd Ed.*
45. Laskin, D. M. (1987). *Oral and Maxillofacial Surgery. 1st Ed.*
46. Leite, H. R. et al. (2005). Labially displaced ectopically erupting maxillary permanent canine: interceptive treatment and long-term results. *Am J Orthod Dentofacial Orthop, St. Louis*, 128(2), pp. 241-251.
47. Lindenmuth, J. et al. (1989). Retained cuspid. *Oral Surg Oral Med Oral Pathol*, 64(2), pp. 254.

48. Lugliè, P.F. *et al.* (1985). Valutazione etiologica e clinica sul problema dei canini inclusi. *Minerva Stomatol*, 35, pp. 583-587.
49. Lukes, S. M. *et al.* (2003). Compound odontoma: a case study. *The Journal of a Dental Hygiene*, 77(1), pp. 47-9.
50. Maahs, M. A. P. *et al.* (2004). Etiologia, diagnóstico e tratamento de caninos superiores permanentes impactados. *R. Ci. Méd Biol, Salvador*, 3(1), p. 130-13.
51. Mabrie, D. C. *et al.* (2000). Imaging quiz case 4. *Dentigerous cyst. Arch Otolaryngol Head Neck Surg*, 126(10), pp. 1269, 1272-3.
52. Major, M. (1984). *Anatomy, Physiology and Dental Occlusion. 1st Ed.*
53. Malagola, C. *et al.* (1989). Radiographic localization of the impacted cuspid in the upper maxilla. *Minerva Stomatol*, 38(8), pp. 893-6.
54. Marcucci, G. (2005). *Fundamentos de odontologia. Estomatologia. Rio de Janeiro: Guanabara Kooga.*
55. Martins, D. R. (1998). Impacção dentária: condutas clínicas-apresentação de casos clínicos. *Revista Dental Press de Ortodontia e Ortopedia Maxilar*, 3, pp. 12-22.
56. Mazor, Z. *et al.* (1999). Immediate placement of implants in extraction sites of maxillary impacted canines, *J Am Denta.Assoc, Chicago*, 130, pp. 1767-1770.

57. Mc Donald, R. E. (1977) *Dentistry for the child and adolescent*. 2nd Ed.
58. Morning, P. (1980). Impacted teeth in relation to odontoma. *Int. J. Oral Surg*, 9, pp. 81-91.
59. Moyers, R. E. (1984). *Handbook of Orthodontics for the Student and General Practitioner*. 3rd Ed.
60. Nagan, P.W. *et al.* (1987). Early diagnosis and prevention of impaction of the maxillary canine. *ASDC J Dent Child*, 54(5), pp. 335-8.
61. Neville, B. W. *et al.* (2008). *Patologia oral & maxilofacial*. 2 ed. Rio de Janeiro: Guanabara Koogan.
62. Nixon, F. *et al.* (1990). Failed eruption of the permanent canine following open reduction of a mandibular fracture in a child. *Br. Dent J.*, 168(5), pp. 204-5.
63. N6ia, C. F. *et al.* (2008). Odontoma composto. *RGO*, 56(2), pp. 213-17.
64. Oliveira, C. de *et al.* (2007). Opções de tratamento de caninos maxilares impactados: considerações clínicas e radiográficas e relato de dois casos. *Rev Bras Cir e Traum Buco-Maxilo-Facial, São Paulo*, 1(1), pp. 41-45.
65. Pires, L. D. *et al.* (2007). Odontoma: estado da arte e relato de caso clínico. *Stomatos*, 13(24), pp. 21-9.
66. Poyry, M. *et al.* (1986). Formation of anterior maxillary teeth in 0-3-year-old children with cleft lip and palate and prenatal risk factors for delayed development. *J Craniofac Genet Dev Biol*, 6(1), pp. 15-26.

67. Ramos, R. Q. *et al.* (1998). Necrose parcial de mucosa palatina após exodontia de canino retido, *Rev. Paul. Odontol., São Paulo*, 20(6), pp. 9-13.
68. Raspall, G. (1990) .Enfermedades Maxilares y Craneofaciales. 1st Ed. 1990.
69. Ravn, J. J. (1971). Aplasia, supernumerary teeth and fused teeth in the primary dentition. *Scand. J. dent. Res*, 79, pp. 1-6.
70. Regezi, J. *et al.* (2000). Patologia bucal: correlações clinicopatológicas. 3ª ed. Rio de Janeiro: Guanabara Koogan.
71. Rinchuse, D. J. *et al.* (2007). Orthodontic informed consent for impacted teeth. *Am J Orthod Dentofacial Orthop, St. Louis*, 132(1), pp. 103-104..
72. Rodriguez, M. D. *et al.* (1990). Cirurgia Bucal, Patologia y Técnica.
73. Rohlin, M. *et al.* (1984). Apical root anatomy of impacted maxillary canines. A clinical and radiographic study. *Oral Surg. Oral Med. Oral Pathol*, 58, pp. 141-147.
74. Rosso, M. *et al.* (1989). Premature unilateral exfoliation of a deciduous canine. *Report of a case. Minerva Ortognatod*, 7(3-4), pp. 133-8.
75. Schmuth, G.P. *et al.* (1992). The application of computerized tomography (CT) in cases of impacted maxillary canines. *European J. of Orthodontics*, 14, pp. 296-301.

76. Serra-Serra, G. et al. (2009). Erupted odontomas: a report of three cases and review of the literature. *Med Oral Patol Cir Bucal*, 14(6), pp. 299-303.
77. Shafer, W. G. et al. (1963). A textbook of oral pathology. 2nd ed. Philadelphia: WB Saunders, p.2-75.
78. Shafer, W. G. et al. (1987). Tratado de patologia bucal. 4^{ed}. Rio de Janeiro: Guanabara Koogan.
79. Shear, M. (1989). Cistos da região bucomaxilofacial. Diagnóstico e Tratamento. 2.^{ed.}, São Paulo: Santos, pp. 72-96.
80. Shira, R. B. (1981). Does an impacted tooth cause root resorption of the adjacent one? *Oral Surg. Oral Med. Oral Pathol*, 51, pp. 221-224.
81. Smith, D. W. (1982). Recognizable Patterns of Human Malformation. 3rd Ed. .
82. Southall, P.J. et al. (1987). Radiographic localization of unerupted teeth in the anterior part of the maxilla: a survey of methods currently employed. *Br J Orthod*, 14(4), pp. 235-42.
83. Southall, P. J. et al. (1989). Vertical parallax radiology to localize an object in the anterior part of the maxilla. *Br J Orthod*, 16(2), pp.79-83.
84. Spyropoulos, N. D. (1986). A super numerary tooth and an impacted cuspid. *Odontostomatol Proodos*, 40 (3), pp. 159.
85. Stivaros, N. et al. (2000). Radiographic factors affecting the management of impacted upper permanent canines. *JOrthod, Oxford*, 27(2), pp.169-173.

86. Struzak Wysokinska, M. et al. (1990). Czas Stomatol, 43(3), pp. 140-3.
87. Thilander, B. et al. (1968). Local factors in impaction of maxillar impactcttion. *Actual Odontol. Scand*, 26, pp. 145-168.
88. Teruhisa, U. et al. (2009). A case of unerupted lower primary second molar associated with compound odontoma. *The Open Dentistry Journal*, 3, pp. 173-176.
89. Tito, M. A. et al. (2008). Caninos superiores impactados bilateralmente. *RGO, Porto Alegre*, 56(2), pp. 15-19.
90. Tommasi AF. Diagnóstico em patologia bucal. 2ª ed. São Paulo: Pancast, 1998.
91. Tormena, J. R. et al. (2004). Caninos superiores retidos:reabilitação estética e funcional. *J Bras Ortodon Ortop Facial, Curitiba*, 9(49), pp. 77-86.
92. Vinee, S. et al. (1989).Prediction of the méσιο-distal plane of impacted canines and premolars using orthopantomography. *Rev Orthop Dento Faciale*, 23(3), pp. 329-36.
93. Williams, B. H. (1982). Diagnosis and prevention of maxillary cuspid impaction. *Angle Orthod.,Appleton*, 51(1), p.30-40, Jan. 1981.
94. Worlfel, Julian B. (1984). Dental Anatomy. 2nd Ed., pp. 44.
95. Zenóbio, E. G. et al. (2001). Incisivos e caninos impactados – abordagem interdisciplinar no tratamento. *Rev Bras Ortod, Belo Horizonte*,4(1), p. 23-30.

