

## Descrição ilustrada da sequência de tratamento efectuada (acto clínico)

### Dados da paciente

Nome: R. K. K.

Sexo: F

Nacionalidade: Búlgara

Idade: 59 anos (08/02/1951)

Processo nº: 11087

Data da 1ª consulta: 02/03/2009

Data do acto clínico: 11/03/2010

História médica resumida: Paciente hipertensa controlada; é alérgica à penicilina; teve uma doença grave ou sofreu alguma intervenção cirúrgica na área da ginecologia; e esteve hospitalizada nos últimos 5 anos devido a uma cirurgia plástica.

Medicação actual: Inderal 40 mg – Propranolol (DCI), Bloqueadores Beta (actividade adrenérgica, não selectivos cardíacos); Plavix 75 mg – Clopidogrel (DCI), Anticoagulantes e antitrombóticos. Não se julgou necessário suspender ou alterar a terapêutica instituída, reforçando apenas as medidas locais de controlo da hemostase durante os procedimentos invasivos e cirúrgicos.

História medico-dentária (diagnóstico oral): Avanço prematuro do côndilo esquerdo no movimento de abertura; presença de tártaro supra-gengival localizado; inflamação gengival generalizada + recessões gengivais (periodontite); lesões de cárie; lesões de abracção; ausência de peças dentárias.

Nota: Previamente à consulta do acto clínico, foi feito o diagnóstico, um plano de tratamento o mais adaptado às necessidades da paciente e foram realizados todos os tratamentos necessários, prévios à reabilitação protética. Ficou decidido que a melhor opção clínica de reabilitação passaria pela remoção da ponte fixa de 4 elementos, que se localizava no 1º quadrante. Esta decisão foi tomada, tendo por base a antiguidade da ponte fixa e também devido aos dentes pilares da mesma (1.3 e 1.7) actualmente não apresentarem viabilidade clínica ou radiográfica. Desta forma, foi programado o acto clínico, em colaboração com o

laboratório de prótese dentária responsável, que seria removida a ponte fixa e que seria feita a exodontia dos dentes 1.3 e 1.7 no dia da colocação da prótese parcial removível (PPR) superior. Ficou também estabelecido que a PPR superior seria rebasada e adaptada, na mesma consulta, após as extracções. Para além disto, seria também colocada a PPR inferior e avaliada a necessidade de adaptação da mesma.

Fotografias iniciais:

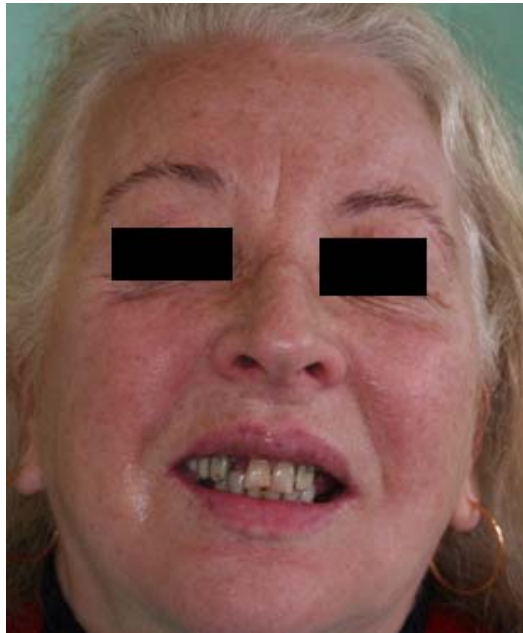

Imagem 1

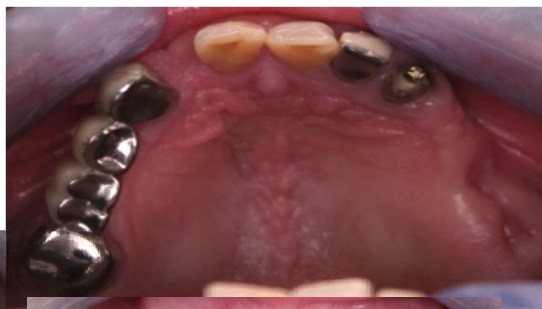

Imagem 2

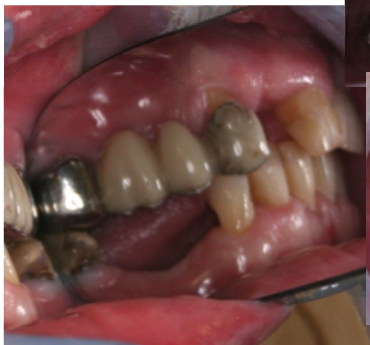

Imagem 3

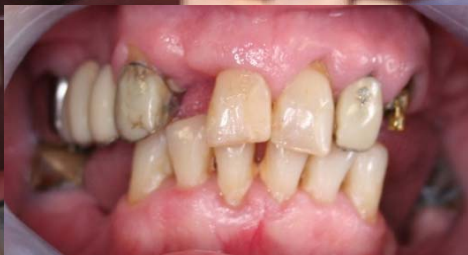

Imagem 4

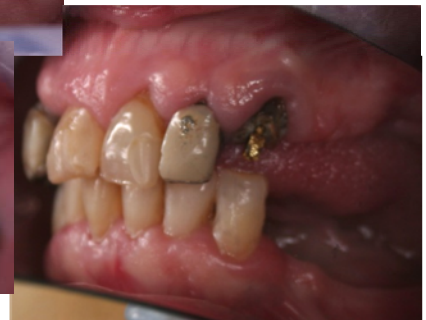

Imagem 5

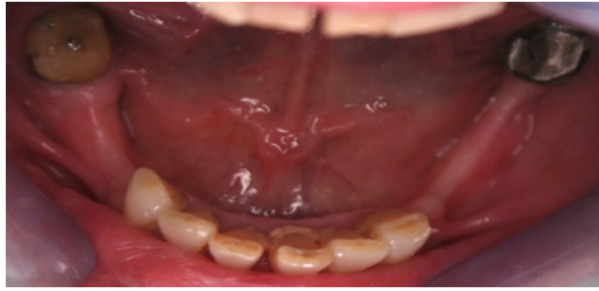


Imagem 6

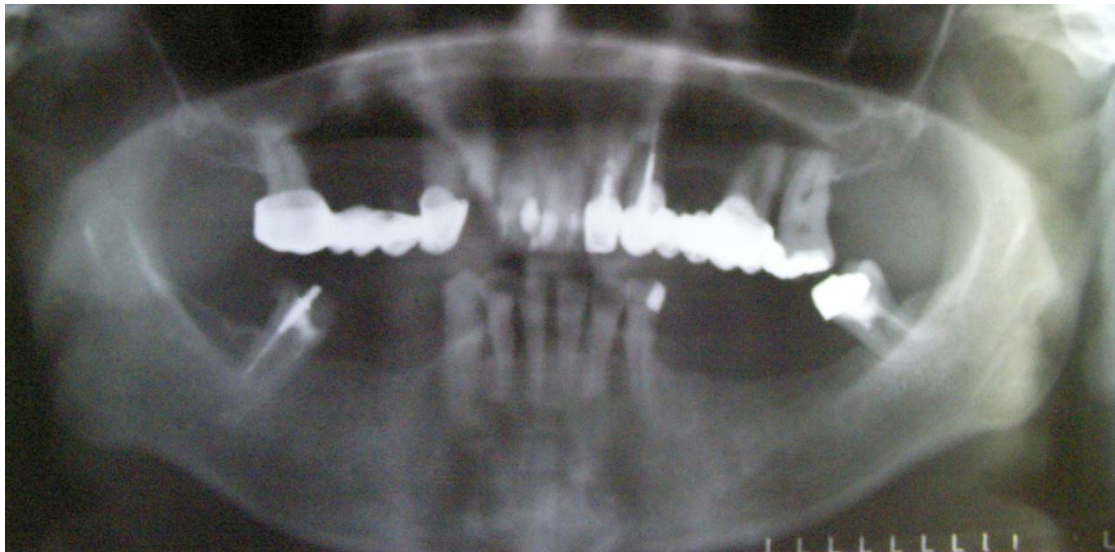


Imagem 7

### Descrição do acto clínico

- Desinfecção da cavidade oral: bochecho com uma solução de clorhexidina a 0,2%, durante 30 a 60 segundos;
- Anestesia local (Articaína a 4% + adrenalina a 1:200.000) na região dos dentes 1.3 e 1.7 (técnica infiltrativa vestibular e palatina; reforço com técnica intra-ligamentar) (3 anestubos de 1,8 ml cada);
- Descimentação de prótese parcial fixa (ponte de 4 elementos) com instrumento “saca-coroas”, primeiro na coroa do dente 1.3, seguida da coroa do dente 1.7. No entanto houve insucesso na descimentação da prótese fixa com este instrumento;



Imagem 8

- Remoção da prótese parcial fixa, com turbina e com broca laminada específica. Secção da coroa do dente 1.7 na região central, no sentido vestibulo-palatino;

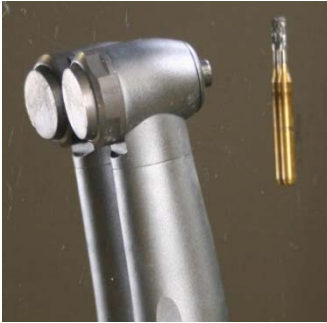

Imagem 9

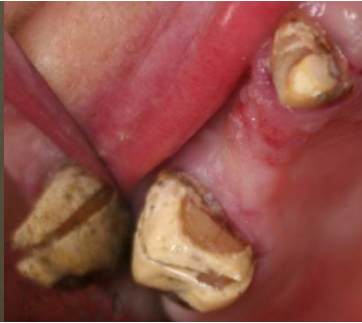

Imagem 10

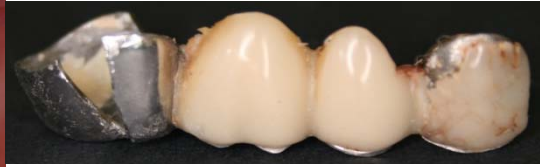

Imagem 11

- Sindesmotomia do dente 1.3 e luxação com alavanca recta. Durante a cirurgia e a luxação foi detectada anquilose dento-alveolar parcial, na parede vestibular da cortical óssea alveolar, bem como uma espessura muito reduzida da mesma; foi feita uma luxação cuidada com alavanca, controlando os movimentos, seguida da luxação e exodontia com o boticão. Uma porção da cortical óssea alveolar vestibular fracturou, mantendo-se anquilosada ao dente, após a exodontia;

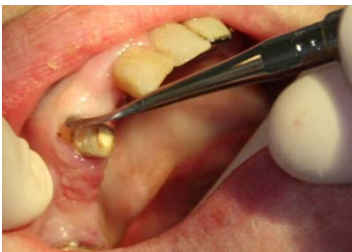

Imagem 12

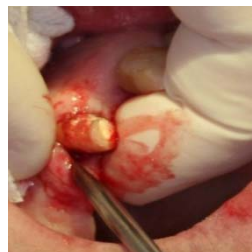

Imagem 13

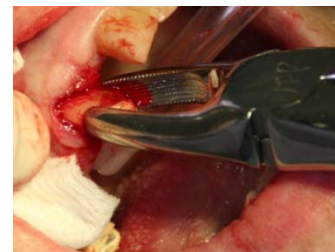

Imagem 14

- Seguiu-se a curetagem do alvéolo e irrigação abundante com uma solução de clorhexidina a 0,2%. Verificou-se, à palpação, o colapso da parede vestibular, no dente 1.3;

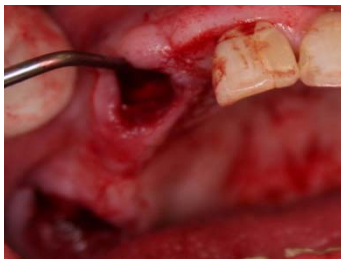


Imagem 15

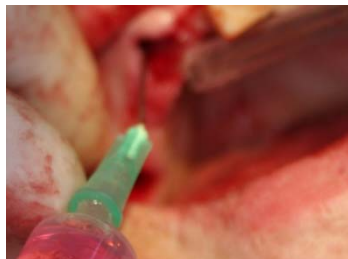

Imagem 16

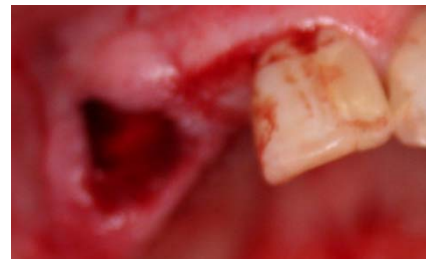

Imagem 17

- Sutura cruzada interna, do alvéolo do dente 1.3;

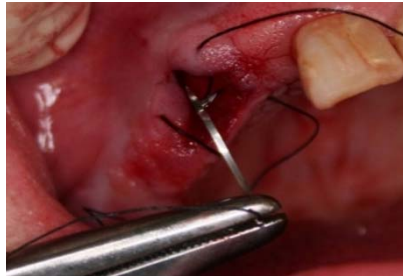


Imagem18

- Dente 1.3 após exodontia, sendo possível verificar a anquilose dento-alveolar parcial, da parede vestibular da cortical óssea alveolar;

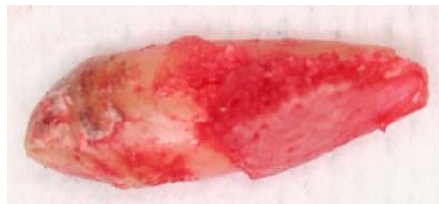

Imagem 19

- Sindesmotomia do dente 1.7, luxação e exodontia com alavanca recta;

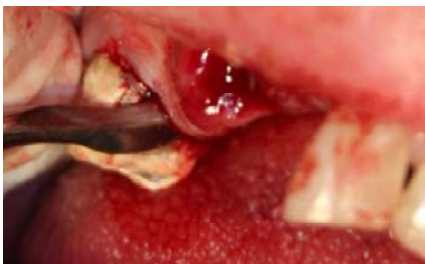

Imagem 20

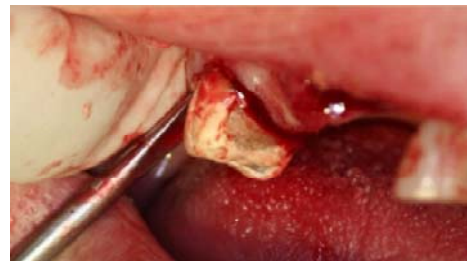

Imagem 21

- Seguiu-se a curetagem do alvéolo e irrigação abundante com uma solução de clorhexidina a 0,2%;

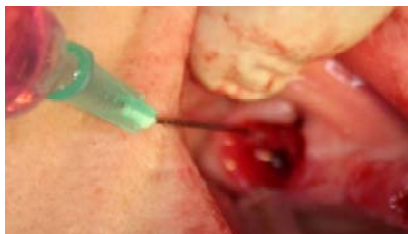

Imagem 22

- Sutura cruzada interna, do alvéolo do dente 1.7;

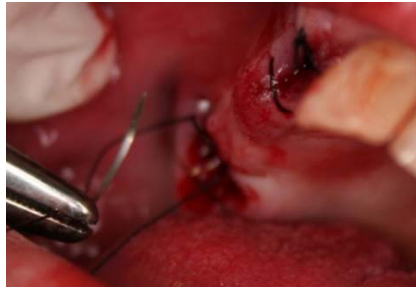

Imagem 23

- Dente 1.7 após exodontia, sendo possível verificar a destruição dentária;

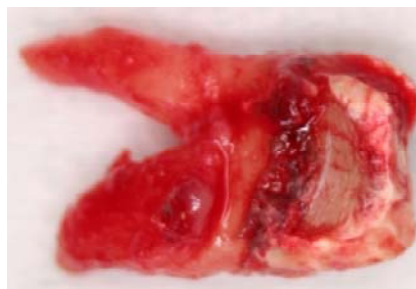


Imagem 24

- Desgaste de espigão e coroa remanescente do dente 2.3 e polimento;

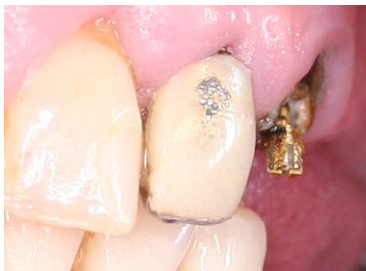

Imagem 25

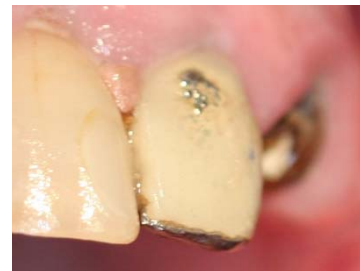

Imagem 26

- Colocação de prótese parcial removível inferior acrílica e aplicação de pasta indicadora de pressão para avaliação;

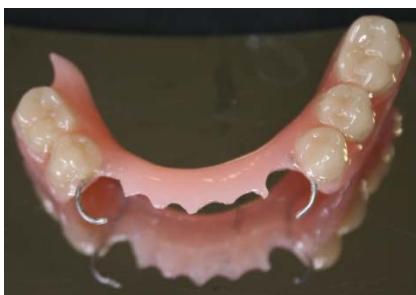

Imagem 27

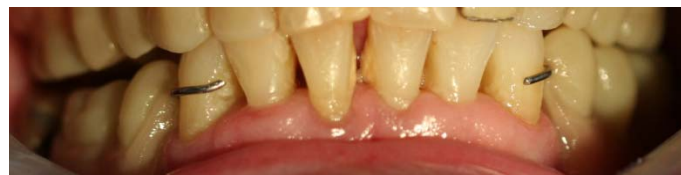

Imagem 28

- Desgaste e alívio de prótese parcial removível superior acrílica imediata, com brocas de desgaste e polimento para acrílico com micro-motor e peça-de-mão; rebasamento de prótese parcial removível superior acrílica imediata, com acrílico auto-polimerizável; corte dos excessos de acrílico de rebasamento e polimento da prótese;

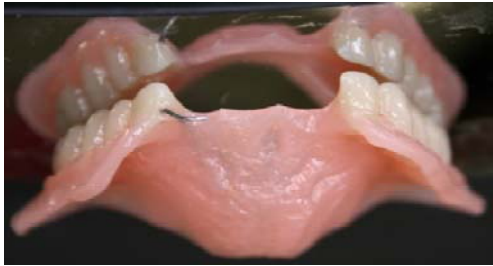


Imagem 29

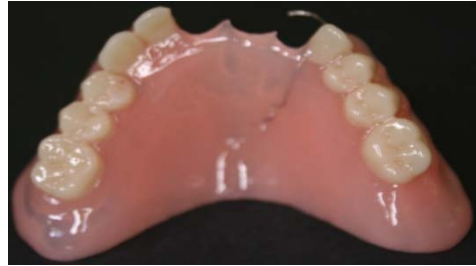

Imagem 30

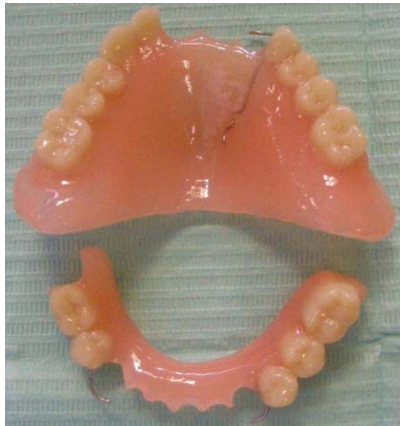

Imagem 31

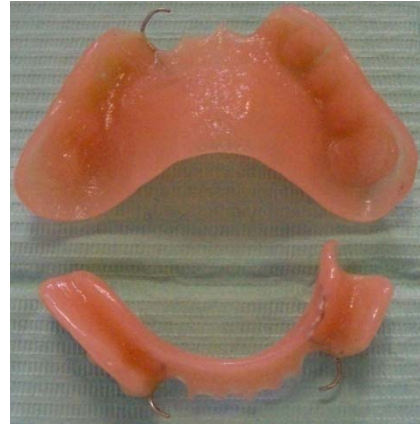

Imagem 32

- Desgastes oclusais;
- Instruções e recomendações de higiene e manutenção das próteses;
- Prescrição medicamentosa (Azitromicina 500 mg, comprimidos, 1x por dia até ao final + Ibuprofeno 600 mg, comprimidos, 8/8 horas, durante 4 dias).

Aspecto clínico da cicatrização do 1º quadrante, 7 dias após o acto clínico;

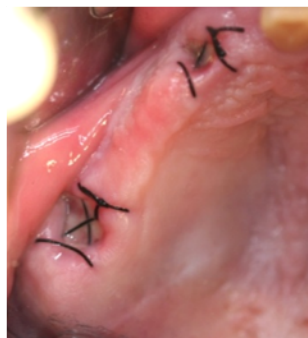

Imagem 33

Visão geral da reabilitação protética, 1 mês após o acto clínico. Aspecto clínico da cicatrização do 1º quadrante, 1 mês após o acto clínico. É possível visualizar o colapso da cortical alveolar vestibular, na região correspondente ao anterior alvéolo do dente 1.3, quer na vista vestibular, quer oclusal.

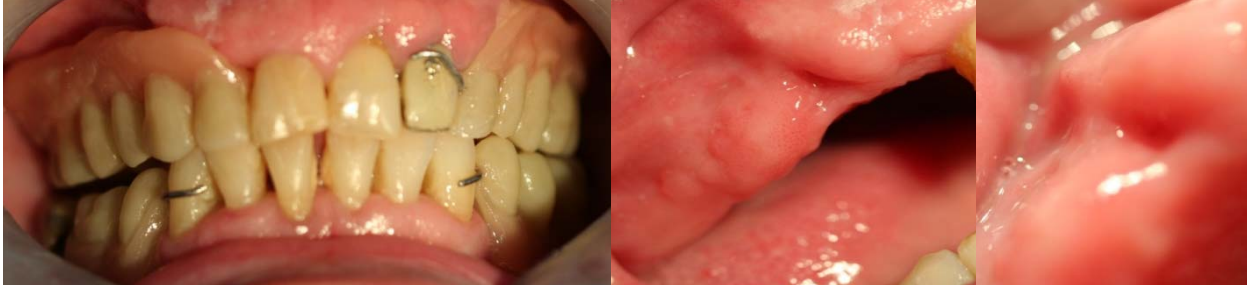

Imagem 34

Imagem 35

Imagem 36

Legenda:

- Imagem 1 – Fotografia inicial da face da paciente a sorrir, vista frontal;
- Imagem 2 – Fotografia intra-oral da arcada dentária superior, vista oclusal;
- Imagem 3 – Fotografia intra-oral do lado direito em intercuspidação máxima, vista vestibular;
- Imagem 4 – Fotografia intra-oral do sector anterior em intercuspidação máxima, vista vestibular;
- Imagem 5 – Fotografia intra-oral do lado esquerdo em intercuspidação máxima, vista vestibular;
- Imagem 6 – Fotografia intra-oral da arcada dentária inferior, vista oclusal;
- Imagem 7 – Ortopantomografia inicial, aquando da admissão na clínica;
- Imagem 8 – Instrumento “saca-coroas”;
- Imagem 9 – Instrumento de alta rotação (turbina) e respectiva broca;
- Imagem 10 – Vista oclusal e vestibular do 1º quadrante e respectivos dentes pilares, após remoção da prótese fixa;
- Imagem 11 – Vista vestibular da prótese fixa, após a sua remoção;
- Imagem 12 – Sindesmotomia do dente 1.3;
- Imagem 13 – Luxação do dente 1.3, com alavanca recta;
- Imagem 14 – Exodontia do dente 1.3, com boticão;
- Imagem 15 – Curetagem do alvéolo correspondente ao dente 1.3;

- Imagem 16 – Irrigação do alvéolo correspondente ao dente 1.3, com solução de clorexidina a 0,2%;
- Imagem 17 – Colapso da parede vestibular do dente 1.3, resultante da anquiloze dento-alveolar;
- Imagem 18 – Sutura cruzada interna, do alvéolo correspondente ao dente 1.3;
- Imagem 19 – Dente 1.3 após exodontia, com a porção vestibular da cortical alveolar;
- Imagem 20 – Sindesmotomia do dente 1.7;
- Imagem 21 – Luxação e exodontia do dente 1.7, com alavanca recta;
- Imagem 22 – Irrigação do alvéolo correspondente ao dente 1.7, com solução de clorexidina a 0,2%;
- Imagem 23 – Sutura cruzada interna, do alvéolo correspondente ao dente 1.7;
- Imagem 24 – Dente 1.7 após exodontia;
- Imagem 25 – Espigão e coroa remanescente do dente 2.3, antes do desgaste;
- Imagem 26 – Espigão e coroa remanescente do dente 2.3, após desgaste e polimento;
- Imagem 27 – Fotografia da prótese parcial removível inferior acrílica, antes da colocação;
- Imagem 28 – Fotografia da prótese parcial removível inferior acrílica, após colocação;
- Imagem 29 – Fotografia da prótese parcial removível inferior acrílica, antes da colocação, vista interna;
- Imagem 30 – Fotografia da prótese parcial removível inferior acrílica, antes da colocação, vista externa;
- Imagem 31 – Fotografia das próteses parciais removíveis superior e inferior acrílicas, antes da colocação, vista externa;
- Imagem 32 – Fotografia das próteses parciais removíveis superior e inferior acrílicas, antes da colocação, vista interna;
- Imagem 33 – Aspecto clínico da cicatrização do 1º quadrante, 7 dias após o acto clínico, antes da remoção de suturas;
- Imagem 34 – Visão geral da reabilitação protética, 1 mês após o acto clínico;
- Imagem 35 – Aspecto clínico da cicatrização do 1º quadrante, 1 mês após o acto clínico, vista vestibular (colapso da cortical alveolar);
- Imagem 36 – Aspecto clínico da cicatrização do 1º quadrante, 1 mês após o acto clínico, vista oclusal (colapso da cortical alveolar).

**Quadro resumo de actos clínicos por área científica**

<b>Área científica</b>	<b>Resumo dos actos clínicos</b>
Cirurgia Oral	Triagem: 9 Exodontias: 1.7/ 1.3/ 2.4/ 3.7 (x3)/ 3.6 (x2)/ 4.4/ 4.5/ 4.8 – total 11 Remoção de sutura: 7
Dentística	Restaurações definitivas com compósito: - Classe I: 1.7 (x3)/ 1.6/ 1.5/ 2.7/ 3.7/ 3.6/ 4.6 (x2)/ 4.7 – total 11 - Classe II: 1.5/ 1.4/ 2.7 (x2)/ 2.6/ 2.5 (x2)/ 3.8/ 3.5/ 4.2/ 4.4/ 4.8 – total 12 - Classe III: 1.3/ 1.1/ 2.1 (x2)/ 2.2 (x3) – total 7 - Classe IV: 2.1 (x2) – total 2 - Classe V: 1.4/ 4.4 – total 2 Restauração provisória: 3.8 (classe II) – total 1 Restaurações pré-endodónticas: 2.4/ 4.5/ 4.6 – total 3 Branqueamento dentário externo: 1 (arcada dentária inferior, 1 sessão)
Endodôntia	T.E.N.C. (Tratamento Endodôntico Não Cirúrgico): 1.7/ 2.4 (x2)/ 2.5/ 4.4/ 4.6
Medicina Dentária Preventiva	Aplicação tópica de flúor em altas concentrações: 3.5/ 3.4/ 3.3
Oclusão Dentária	Confecção de goteira: 1
Periodontia	Destartarização e polimento: 5 Avaliação e diagnóstico periodontal: 2
Prostodontia Fixa	Elaboração de plano de tratamento: 1 Avaliação e orçamento: 1 Impressões e modelos: 4 Descimentação de Prótese fixa (P. f.): 4 Preparo dentário: 1.3 / 1.1 – total 2 Adaptação (P. f): 4 Cimentação (P. f.): 4
Prostodontia Removível	Elaboração de plano de tratamento: 4 Avaliação e orçamento: 2 Impressões e modelos: 2 Rebasamento clínico: 2 Pastilha indicadora de pressão e desgaste: 1

**Actos clínicos realizados ao longo da disciplina de Estágio**

<b>Data</b>	<b>Descrição dos actos clínicos realizados</b>
16/09/2009	Consulta de triagem + ortopantomografia
17/09/2009	Reavaliação do estado geral da cavidade oral + alteração do plano de tratamento + restauração definitiva com compósito de uma classe V, de lesão de abfracção do dente 1.4 (V)
21/09/2009	Exodontia do dente 3.7 anquilosado + odontosecção + curetagem do alvéolo + sutura + prescrição medicamentosa
23/09/2009	Consulta de triagem
28/09/2009	Restauração definitiva com compósito de uma classe III, por lesão cariosa, do dente 2.2 (M)
30/09/2009	2ª Sessão do tratamento endodôntico do dente 1.7: Crown Down dos canais MV e DV, determinação do comprimento de trabalho dos 3 canais (LEA + Rx periapical), Step Back dos canais P, MV e DV, Rx de conometria
1/10/2009	Exodontia do dente 3.7 (coroa muito destruída e margens infra-gengivais) + odontosecção + osteotomia + curetagem do alvéolo + sutura + prescrição medicamentosa
7/10/2009	Ortopantomografia + Restauração definitiva com compósito de uma classe II, por lesão cariosa, do dente 2.5 (MD) + testes de vitalidade pulpar dos dentes 3.2/3.1/4.1/4.2 e respectivo diagnóstico pulpar e periodontal
8/10/2009	- Remoção de sutura + curetagem do alvéolo pós-extraccional e aplicação de elugel (gel de clorexidina a 0,2%) e eugenol - Consulta de triagem + ortopantomografia
12/10/2009	Restauração definitiva com compósito de classe III, por lesão cariosa, dos dentes 1.1 (M, D) e 2.1(M)
14/10/2009	1ª Sessão do tratamento endodôntico do dente 2.5: Cavidade de acesso, Crown Down do canal radicular, determinação do comprimento de trabalho do canal radicular (LEA + Rx periapical), Medicação intra-canal e restauração provisória (Coltosol)
19/10/2009	Toma de fotografias clínicas para seguimento do caso + Destartarização e Polimento
21/10/2009	Restauração definitiva com compósito de uma classe II, por lesão cariosa, do dente 4.4 (O,D)
22/10/2009	Restauração definitiva com compósito de uma classe II, por lesão cariosa, do dente 4.8 (O,M)
26/10/2009	Restauração definitiva com compósito de classe I, por lesões cariosas, dos dentes 3.7 e 3.6 (O)
28/10/2009	Avaliação e orçamento de prótese parcial removível inferior esquelética + Restauração definitiva com compósito de uma classe V, por lesão cariosa, do dente 4.4 (V)
29/10/2009	Restauração provisória com coltosol de uma classe II, do dente 3.8 (M) + remoção e polimento de restauração excessiva em amálgama no dente 3.6 (O,D)
2/11/2009	Reavaliação do estado geral da cavidade oral + impressões preliminares e modelos de estudo
4/11/2009	Restauração definitiva com compósito de classe II, por lesões cariosas, dos dentes 1.4 (D), 2.7 (O,D) e 3.5 (D)
11/11/2009	Triagem + ortopantomografia + 2ª Sessão do tratamento endodôntico do dente

	2.5: Step-Back e obturação do canal radicular + restauração provisória (Coltosol)
12/11/2009	Restauração definitiva com compósito de uma classe II, por lesão cariosa, do dente 2.6 (M, O)
16/11/2009	Exodontia do dente 4.5 + curetagem do alvéolo + sutura + prescrição medicamentosa
19/11/2009	Restauração definitiva com compósito de uma classe IV, por fractura, do dente 2.1 (D)
23/11/2009	Remoção de sutura
25/11/2009	Restauração pré-endodôntica do dente 4.5 (O,D) com compósito
26/11/2009	Restauração definitiva com compósito de uma classe II, por lesão cariosa, do dente 3.8 (M)
30/11/2009	Restauração definitiva com compósito de uma classe II, por lesão cariosa, do dente 4.2 (D) + aplicação tópica de flúor (duraphatt) nos dentes 3.5 / 3.4 / 3.3
2/12/2009	Reavaliação do estado geral da cavidade oral + alteração do plano de tratamento + Restauração definitiva com compósito de uma classe I, por lesão cariosa, do dente 1.7 (O)
3/12/2009	Consulta de Triagem + ortopantomografia e Exodontia do dente 4.4 + curetagem do alvéolo + sutura + prescrição medicamentosa
7/12/2009	Reavaliação do estado geral da cavidade oral + decisão clínica relativa às diferentes opções terapêuticas + alteração do plano de tratamento
9/12/2009	Restauração definitiva com compósito de uma classe I, por lesão cariosa, do dente 4.6 (O) + Rx "bite-wing" (2º e 3º quadrante)
14/12/2009	Restauração definitiva com compósito de uma classe III e IV, por lesão cariosa, do dente 2.1 (D) e (M) respectivamente
4/01/2010	Restauração definitiva com compósito de uma classe II, por lesão cariosa, do dente 2.5 (O,M)
7/01/2010	Consulta de triagem + ortopantomografia
11/01/2010	Restauração definitiva com compósito de classe I, por lesões cariosas, dos dentes 1.7 (O) e 1.5 (O)
13/01/2010	Consulta de triagem + ortopantomografia + Destartarização e Polimento
14/01/2010	Restauração definitiva com compósito, de classe I, por fractura, do dente 1.6 (O,P)
18/01/2010	Remoção de sutura + Destartarização e Polimento
20/01/2010	Restauração definitiva com compósito, de classe III, por lesão cariosa, do dente 1.3 (D)
21/01/2010	Exodontia do dente 4.8 + curetagem do alvéolo + sutura + prescrição medicamentosa
2/02/2010	Incisão linear + descolamento gengival + exodontia de restos radiculares do dente 3.6 + curetagem do alvéolo + sutura + prescrição medicamentosa
4/02/2010	Consulta de triagem + ortopantomografia
5/02/2010	Restauração definitiva com compósito + forro cavitário (hidróxido de Cálcio) + base cavitária (I.V.M.R.) de uma classe I, por lesão cariosa, do dente 1.7 (O, P)
9/02/2010	- Remoção de sutura - Impressões preliminares + vasagem a gesso + registo intermaxilar
11/02/2010	Reavaliação periodontal + destartarização infra-gengival do 2º sextante
12/02/2010	Consulta de triagem + ortopantomografia e 1ª Sessão do tratamento endodôntico do dente 4.6: Cavidade de acesso e restauração provisória (Coltosol)

18/02/2010	1ª Sessão do tratamento endodôntico do dente 2.4: Diagnóstico + Cavidade de acesso, permeabilização dos 2 canais radiculares, determinação do comprimento de trabalho dos canais radiculares (LEA + Rx periapical), Medicação intra-canal e restauração provisória (Coltosol)
23/02/2010	- Remoção de sutura + prescrição medicamentosa - Destartarização + polimento
25/02/2010	1ª Sessão do tratamento endodôntico do dente 4.4: Cavidade de acesso, Crown Down do canal radicular, determinação do comprimento de trabalho do canal radicular (LEA + Rx periapical), Step Back, Medicação intra-canal e restauração provisória (Coltosol)
2/03/2010	- Exodontia do dente 3.7 + curetagem do alvéolo + sutura + prescrição medicamentosa - Remoção de sutura
4/03/2010	Avaliação de paciente para elaboração de prótese fixa antero-superior de 6 elementos: Preenchimento da ficha clínica de protodontia fixa + Exame clínico e radiográfico + Impressões preliminares (em alginato) e modelos de estudo + registo de mordida + fotografias clínicas + Plano de tratamento e Orçamento
5/03/2010	Exodontia do dente 3.6 + odontosseção + curetagem do alvéolo + sutura + prescrição medicamentosa
9/03/2010	Restauração definitiva com compósito de uma classe I, por lesão cariosa, do dente 4.6 (O)
<b>11/03/2010</b>	Colocação de prótese parcial removível inferior e aplicação de pasta indicadora de pressão para avaliação + Descimentação de prótese parcial fixa dentosuportada de 4 elementos + Exodontia dos dentes pilares 1.3 e 1.7 + curetagem do alvéolo + sutura + prescrição medicamentosa + Desgaste de espigão e coroa remanescente do dente 2.3 + Desgaste e rebasamento com acrílico de prótese parcial removível superior imediata + Desgastes oclusais + documentação fotográfica do caso clínico + Instruções e recomendações de higiene e manutenção das próteses
12/03/2010	Restauração pré-endodôntica do dente 4.6 (D, L, V) com compósito
16/03/2010	Remoção de sutura
18/03/2010	Impressões da arcada superior com silicone (confeção de uma chave de silicone) + Preparação dentária, para pilar de prótese fixa, do dente 1.1 + confeção de coroa provisória acrílica, em clínica + adaptação e polimento da coroa + cimentação provisória da coroa e ajustes oclusais
19/03/2010	Restauração definitiva com compósito de uma classe II, por lesão cariosa, do dente 2.7 (M, O, D)
23/03/2010	Impressões preliminares da arcada superior e inferior + vasagem a gesso + registos intermaxilares + arco facial + montagem em articulador para confeção de goteira
15/04/2010	Desgaste e rebasamento com acrílico de prótese parcial removível (PPR) superior + adaptação dos ganchos das PPR's superior e inferior
16/04/2010	Restauração definitiva com compósito de uma classe II, por fractura, do dente 1.5 (O, D)
20/04/2010	Restauração definitiva com compósito de uma classe I, por lesão cariosa, do dente 4.7 (O, V)
22/04/2010	Descimentação de coroa provisória acrílica do dente 1.1 + Preparação dentária, para pilar de prótese fixa, do dente 1.3 + Selamento dentinário + adaptação e polimento da ponte fixa de 6 elementos (desde 1.3 a 2.3 inclusive) + cimentação provisória da ponte fixa e ajustes oclusais

23/04/2010	Restauração definitiva com compósito de uma classe III, por lesão cariosa, do dente 2.2 (D, V)
29/04/2010	Avaliação da adaptação e retenção de PPR superior e inferior + Restauração definitiva com compósito da coroa metalo-cerâmica do dente 2.2 (V)
30/04/2010	- Restauração pré-endodôntica do dente 2.4 (D) com compósito + cavidade de acesso - Restauração definitiva com compósito de uma classe I, por lesão cariosa, do dente 2.7 (O)
13/05/2010	Adaptação e desgaste da anatomia de prótese parcial fixa provisória de 6 elementos + impressões superior e inferior em alginato + descimentação da prótese parcial fixa + impressão definitiva em silicone + cimentação provisória
25/05/2010	Reavaliação do estado geral da cavidade oral + avaliação periodontal + alteração do plano de tratamento + orçamento de PPR superior e inferior
27/05/2010	Descimentação de prótese parcial fixa provisória acrílica de 6 elementos + prova da estrutura metálica + desgastes nos dentes antagonistas e na estrutura metálica para aumentar o espaço inter-oclusal + cimentação provisória da ponte fixa e ajustes oclusais + branqueamento da arcada dentária inferior
28/05/2010	Exodontia do dente 2.4 + curetagem do alvéolo + sutura + prescrição medicamentosa

Declara-se para os devidos efeitos, que foi confirmada a execução dos actos clínicos enunciados. Certifica-se assim a verificação e execução da listagem de actos supra-citada, servindo como validação.

---

Dr. Adolfo Magalhães (Tutor e Docente da Clínica do Estágio)

---

Dr.<sup>a</sup> Sandra Gavinha (Directora Clínica)