

Inès Selma Le Rolland

Complicações odonto-estomatológicas dos fármacos antipsicóticos

Universidade Fernando Pessoa

Faculdade de Ciências da Saúde

Porto, 2018

Inès Selma Le Rolland

Complicações odonto-estomatológicas dos fármacos antipsicóticos

Universidade Fernando Pessoa

Faculdade de Ciências da Saúde

Porto, 2018

Inès Selma Le Rolland

Complicações odonto-estomatológicas dos fármacos antipsicóticos

Trabalho apresentado à Universidade Fernando Pessoa, como parte dos requisitos para a obtenção do grau de Mestre em Medicina Dentária.

Inès Selma Le Rolland

RESUMO

A avaliação pré-operatória adequada dos pacientes odontológicos deve sempre incluir a análise dos seus medicamentos. Vários estudos têm destacado o estado oral deficiente dos pacientes tratados com fármacos antipsicóticos no longo prazo. Estes fármacos são prescritos principalmente no campo psiquiátrico para o tratamento de pacientes que sofrem de esquizofrenia. O Médico Dentista terá que enfrentar muitos problemas nos pacientes tratados com esse tipo de fármacos, entre os quais se incluem hipossalialia, bruxismo, disfunções temporomandibulares e discinesias tardias. As etiologias são numerosas, dominadas maiormente pelas propriedades antagônicas dopaminérgicas e anticolinérgicas dos antipsicóticos.

Esta dissertação tem como objetivo principal efetuar uma revisão da literatura científica existente sobre a ocorrência de complicações orais com o uso de antipsicóticos.

Deste modo, pode concluir-se que existem várias complicações orais associadas a medicação com antipsicóticos que o Médico Dentista deve conhecer, para tomar precauções e medidas especiais em pacientes que recebem este tratamento.

A revisão bibliográfica foi realizada através da biblioteca *on-line* da Universidade Fernando Pessoa, e usando os seguintes motores de busca: Medline, Google Scholar, PubMed, b-On, Scielo, e Science Direct

Palavras-chave utilizadas : « neuroleptic », « antipsychotic », « side effects », « oral healthcare » « xerostomia », « temporomandibular joint », « bruxism », « dysphagia ».

ABSTRACT

Appropriate preoperative assessment of dental patients should always include an analysis of their medication. Numerous studies have highlighted the poor oral-dental health of patients on long-term antipsychotic drug treatments. These drugs are mainly prescribed in the psychiatric field for treating patients suffering from schizophrenia. A dental surgeon will have to face many problems in patients undergoing such treatment, such as hyposialia, bruxism, temporomandibular joint disorders and tardive dyskinesias. There are many possible etiologies, mainly stemming from the dopaminergic and anticholinergic antagonistic properties of antipsychotics.

This dissertation aims to review the existing scientific literature on the occurrence of oral complications with the use of antipsychotics.

The bibliographic review in question was carried out in several research sites, such as the online library of the Fernando Pessoa University, and the following search engines: Medline, Google Scholar, PubMed, b-On, Scielo, and Science Direct.

Thus, it can be concluded that there are several oral complications associated with antipsychotic medications, and it is the job of the dental surgeon to know the risks and side effects of such medications in order to take precautions and special measures for patients being given antipsychotics.

Keywords: « neuroleptic », « antipsychotic », « side effects », « oral healthcare » « xerostomia », « temporomandibular joint », « bruxism », « dysphagia ».

Aos meus pais

« Un sourire est souvent l'essentiel. On est payé par un sourire, on est récompensé par un sourire. On est animés par un sourire. Et la qualité d'un sourire peut faire que l'on meure. »

A. De Saint-Exupéry.

AGRADECIMENTOS

À Prof. Carla Matos, orientador desta tese, por toda a disponibilidade, sabedoria, conselhos, visão e paciência que disponibilizou para levar esta tese à sua conclusão.

Ao corpo docente da Universidade Fernando Pessoa, por contribuírem para a realização deste objetivo, através dos ensinamentos e conhecimento transmitidos.

A mes parents, c'est à vous que je dois tout. Merci pour votre amour et pour votre soutien inconditionnel tout au long du chemin parcouru. Cette monographie représente l'aboutissement des encouragements que vous m'avez prodigués tout au long de ma scolarité. Mon amour pour vous est sans faille.

À mes petites sœurs, Sophia et Amélie, mes deux rayons de soleil, mes « mini-moi », pour votre joie de vivre contagieuse, pour tous les magnifiques souvenirs partagés. Vous êtes mon pilier quotidien et inébranlable sur lequel je pourrai toujours compter. Vous êtes ma plus grande source d'inspiration, et mon plus authentique trésor.

À mes meilleures amies, Fred et Coline, pour avoir toujours cru en moi. Vous me rendez infiniment heureuse et me fortifiez de jours en jours. « *Il y a les amis. Il y a la famille. Et il y a les amis qui deviennent une famille* ».

À Malvina, mon binôme, ma coloc, mon bébé, ma « mère », ma très chère amie. J'ai vécu cette histoire à tes côtés du début à la fin et c'est avec émotion que je te remercie pour tous ces moments de bonheur, de rires et de larmes partagés, qui m'ont fait me sentir chez moi si loin. Tu as marqué mon cœur pour toujours. Puissent nos succès d'aujourd'hui, annoncer nos grandes réalisations de demain.

À Soufiane, pour ta précieuse aide, pour ton immense soutien, pour faire sourire mon cœur un peu plus chaque jour.

ÍNDICE GERAL

Resumo	V
Abstract	VI
Dedicatória	VII
Agradecimentos	VIII
Índice de Figuras	XI
Abreviaturas	XII
I. Introdução	1
1. Materiais e métodos	2
II. Desenvolvimento	2
1. Os antipsicóticos	2
1.1 Definição.....	2
1.2 Principais indicações.....	2
1.3 Histórico.....	3
1.4 Classificação.....	4
1.4.1 Antipsicóticos de primeira geração (ou típicos).....	4
1.4.2 Antipsicóticos de segunda geração (ou atípicos).....	4
1.5 Mecanismo de ação.....	4
1.5.1 Antipsicóticos típicos.....	4
1.5.2 Antipsicóticos atípicos.....	5
1.6 Farmacocinética.....	6
2. Efeitos adversos dos antipsicóticos no aparelho odonto-estomatológico	6
2.1 Hipossalialia e xerostomia.....	6
2.1.1 Fisiopatologia.....	7
2.1.2 Complicações da hipossalialia-xerostomia.....	7
2.1.2.1 A cárie dentária.....	7
2.1.2.2 Doenças periodontais.....	8
2.1.2.3 Candidoses orais.....	9
2.1.2.4 Alteração de retenção de próteses.....	9

2.1.2.5 Outras complicações	10
2.1.3 Tratamentos e recomendações	10
2.2 Disfagia orofaríngea.....	10
2.2.1 Fisiopatologia.....	11
2.2.2 Complicações da disfagia	11
2.2.3 Terapêutica.....	11
2.3 Os distúrbios temporomandibulares	12
2.3.1 Fisiopatologia.....	12
2.3.2 Quadro clínico.....	13
2.3.3 Prevenção	14
2.4 Bruxismo.....	14
2.4.1 Quadro clínico.....	14
2.4.2 Etiologia.....	14
2.4.3 Terapêutica.....	15
III. Discussão	15
IV. Conclusão	16
V. Referências bibliográficas	17
VI. Anexos.....	23

ÍNDICE DE FIGURAS

Figura 1 : Fotografia clínica revelando a presença de lesões cervicais num paciente dependente a fármacos psicotrópicos..... 23

Figura 2: Fotografia clínica de paciente que apresenta doença periodontal..... 23

Figura 3: Fotografia clínica revelando uma língua despilada, vermelha e brilhante, típica de candidose oral eritematosa. 24

Figura 4 : Exemplo de dispositivo de avanço mandibular..... 24

Figura 5 : Exemplo de placa oclusal em boca 25

ABREVIATURAS

AA : Antipsicótico(s) Atípico(s)

AP : Antipsicótico(s)

AT : Antipsicótico(s) Típico(s)

ATM : Articulação Temporomandibular

DT : Discinesia(s) Tardia(s)

DTM : Desordens Temporomandibulares

SEP : Síndrome Extrapiramidal

I. INTRODUÇÃO

Segundo o Serviço Nacional de Saúde, verificou-se um aumento da utilização e da despesa com antipsicóticos em Portugal Continental nos últimos anos (Programa Nacional para a Saúde Mental, 2017). Os antipsicóticos (AP), são fármacos neurolépticos, usados principalmente no tratamento dos transtornos esquizofrénicos. No entanto, também são úteis para o tratamento de outras perturbações psicóticas (Fratto e Manzon, 2014). A clorpromazina e o haloperidol, descobertos no início da década de 1950 por Delay e Deniker, são os AP líderes de primeira geração ou "típicos" (AT). No entanto, a sua propriedade antagonista dopaminérgica induz efeitos adversos, como síndrome extrapiramidal (SEP) caracterizada por discinesias tardias (DT) orofaciais ou síndrome da boca seca (López-Muñoz, Alamo e Cuenca, 2005). Na década de 1980, novas moléculas antipsicóticas foram desenvolvidas, como a clozapina e a olanzapina, para reduzir esses efeitos adversos. São chamados AP de segunda geração ou "atípicos" (AT) (Shen, 1999). Do ponto de vista da saúde bucal, os pacientes tratados com AP representam uma população em risco. De facto, estão sujeitos à síndrome de boca seca ou xerostomia devido à hipossaliva, a qual gera desmineralizações dentárias, doenças periodontais, infecções orais, como candidoses e dificuldades de retenção de próteses (Wolff *et al.*, 2017; Marton *et al.*, 2004). Além disso, a DT é um efeito negativo dos SEP induzido pelos AP. Pode causar distúrbios motores hiperkinéticos involuntários que afetam a região orofacial sob forma de disfagia, bruxismo e distonias oromandibulares. Essas distonias podem causar desordens temporomandibulares (DTM) graves, como luxação irreduzível (De Araújo *et al.*, 2014).

Assim, o estado oral deficiente dos pacientes tratados com fármacos AP exige maior controle. O Médico Dentista deve considerar as precauções relacionadas com o estado geral do paciente, bem como fornecer soluções terapêuticas para realizar um atendimento de qualidade e adaptado ao estado psicológico e oral do paciente.

O objetivo deste trabalho é fazer uma revisão bibliográfica sobre a classe farmacológica dos AP, revendo os vários efeitos colaterais no plano oral e, quando possível, propor uma terapêutica adequada para cada situação.

1. Materiais e métodos

A revisão bibliográfica em questão foi realizada em vários *sites* de pesquisa, tais como a biblioteca *on-line* da Universidade Fernando Pessoa, e os seguintes motores de busca: Medline, Google Scholar, PubMed, b-On, Scielo, e Science Direct, utilizando as seguintes palavras-chave: « neuroleptic », « antipsychotic », « side effects », « oral healthcare », « xerostomia », « temporomandibular joint », « bruxism », « dysphagia ». Foram considerados os estudos publicados entre 1997 e 2018 em português, francês, espanhol e inglês. Foram excluídos os artigos após leitura do título ou do resumo, não apresentando interesse pertinente para o tema e os artigos inconclusivos. Alguns trabalhos, pela sua importância para o tema, foram considerados para esta seleção. Para estes artigos, o ano de publicação não foi utilizado como filtro, uma vez que estes foram de um real potencial para o desenvolvimento de trabalho. Foram seleccionados 76 artigos. Foi também consultado 1 livro.

II. DESENVOLVIMENTO

1. Os Antipsicóticos

1.1 Definição

Os antipsicóticos são neurolépticos (literalmente "*agarrar* o nervo"). Esses fármacos tem uma ação psicotrópica, ou seja, são capazes de modificar a atividade psíquica, o estado mental ou o comportamento (Muster, Valfrey e Kuntzmann, 2005). A definição clássica de AP foi dada por Delay e Deniker em 1957. Combina vários critérios incluindo uma ação psíquica sedativa (psicolépticos) sem efeito hipnótico, gerando um estado de indiferença psicomotora, uma inibição da agitação e agressão, uma redução dos fenômenos psicóticos, delirantes e alucinatorios e uma ação subcortical dominante (Delay e Deniker, 1961).

1.2 Principais indicações

Os AP são usados principalmente no tratamento da esquizofrenia e transtornos esquizofrênicos. No entanto também são úteis para o tratamento de outras perturbações psiquiátricas agudas ou crônicas, incluindo alucinações ou delírios, transtorno bipolar, depressões graves, autismo, demência, síndrome de Tourette, transtorno de hiperactividade com deficit de atenção, ansiedade, insônia, transtorno de *stress* pós-traumático, mania e casos de *delirium*-síndromas confusionais com sintomas psicóticos (Fratto e Manzon, 2014 ; Muster, Valfrey e Kuntzmann, 2005). Becker (2008), assume que os AP não sejam específicos para doenças com alterações psicóticas; eles podem ser usados para outras condições como agitação aguda e *delirium* associados com demência de Alzheimer, febre, septicemia, intoxicação por anfetaminas ou ventilação mecânica. Eles são freqüentemente usados em combinação com lítio e anticonvulsivantes durante fases agudas da mania, e com antidepressivos para casos complexos de depressão. A maioria dos agentes é excelente antiemético e pode ser usada para controlar náuseas e vômitos. Finalmente, seus efeitos sedativos podem ser usados para potencializar sedativos e opioides durante a anestesia e controle da dor.

1.3 Histórico

Na década de 1950 surgiram os primeiros fármacos para o tratamento de doenças mentais, abrindo caminho para a era terapêutica fármacológica na area de psiquiatria. Neste ano, Laborit e Huguenard descobrem o efeito sedativo, hipnótico e ansiolítico da fenotiazina anteriormente usada como anti-histamínico (Kunz, 2014). Alguns anos mais tarde, o laboratório Rhône-Poulenc desenvolveu a clorpromazina, a partir do núcleo fenotiazínico, que induz um estado de apaziguamento e neutralidade. De fato, estudos conduzidos por Jean Delay e Pierre Deniker no Hospital Saint-Anne, em Paris, relatam uma ação sedativa, anti-alucinatória e anti-delirante da molécula. A clorpromazina é então comercializada em 1952, chamada Largactil® (Ban, 2007). Em 1958, o laboratório Janssen desenvolve uma nova molécula chamada haloperidol, pertencente à classe das butirofenonas, com propriedades antipsicóticas (López-Muñoz e Alamo, 2009). No entanto, rapidamente foi detetado o aparecimento de efeitos secundários conhecidos como síndrome extrapiramidal, caracterizada por tremores de repouso, rigidez e discinesias debilitantes (movimentos involuntários) assim como a síndrome da boca seca em pacientes tratados com clorpromazina e haloperidol (López-Muñoz,

Alamo e Cuenca, 2005). Esses dois medicamentos são os líderes dos antipsicóticos convencionais, chamados de primeira geração ou “típicos”, que apresentam muitos efeitos colaterais. Nos anos 1980, houve o desenvolvimento de novas moléculas antipsicóticas mais específicas, que apresentam menos efeitos adversos, chamados de "segunda geração" ou "atípicos" (Shen, 1999).

1.4 Classificação

1.4.1 Antipsicóticos de primeira geração (ou típicos)

Existem quatro classes principais de AT: As fenotiazinas (clorpromazina, levomepromazina), os tioxantenos (flupentixol, zuclopentixol) que são análogos estruturais das fenotiazinas, as butirofenonas (haloperidol, droperidol), e as benzamidas (amissulprida, sulpirida, sultoprida, tiaprida) (Franck e Thibaut, 2005; Jaszczyszyn *et al.*, 2012; Franck e Thomas, 2014, Franck, 2005).

1.4.2 Antipsicóticos de segunda geração (ou atípicos)

Os AA foram sintetizados mais tarde e com o objetivo de reduzir os efeitos colaterais dos da primeira geração. Eles pertencem às seguintes classes principais (Franck e Thibaut, 2005): as dibenzodiazepinas (incluem três moléculas comercializadas: a clozapina, a olanzapina e a quetiapina, cada uma apresenta uma estrutura tricíclica próxima à das fenotiazinas), os benzisoxazoles (risperidona: têm uma estrutura bicíclica e estão relacionados às butirofenonas), os derivados da quinolinona (aripiprazol), as dibenzo-oxazepinas (loxapina) a as difenilpiperidinas (pimozida).

1.5 Mecanismo de ação

1.5.1 Antipsicóticos típicos

Os AT atuam nos neurônios, mais especificamente nos receptores dos neurotransmissores que permitem a transmissão do sinal nervoso e, portanto, a comunicação inter neuronal. O neurotransmissor mais comumente visado pelos AT é

a dopamina, causando uma diminuição na intensidade das emoções, reduzindo assim os sintomas psicóticos, combatendo a desorganização dos pensamentos (Lehmann e Ban, 1997). A dopamina atua sobre diferentes tipos de receptores, os subreceptores D1, D2, D3, D4, D5. Os estudos realizados com animais e seres humanos constataram que a afinidade pelo receptor D2 é o mecanismo que melhor se correlaciona com os efeitos comportamentais dos antipsicóticos (Alves e Silva, 2001; Bermejo e Rodicio, 2007).

A sua afinidade por esses receptores varia de baixa (clorpromazina) a alta (haloperidol). A ação antipsicótica ocorre quando a ocupação dos receptores D2 é maior que 65%, mas um aumento adicional no nível de bloqueio D2 não está associado a uma melhora na eficácia antipsicótica; pelo contrário, isso leva ao aparecimento de efeitos colaterais como a SEP (Lally e MacCabé, 2015). Assim, os AP que apresentam uma menor afinidade para os receptores D2 têm efeitos sedativos mais pronunciados e menos efeitos colaterais extrapiramidais do que os agentes com alta afinidade para esses receptores (Schaffer, McIntosh e Procyshyn, 2011). A SEP é um transtorno motor caracterizado por tremores e movimentos desordenados involuntários que afetam os membros superiores e inferiores, bem como a cabeça, o pescoço e a mandíbula. Esta síndrome também denominada "parkinsoniana" é causada pela ação antagonista dopaminérgica D2 dos AP (Greenbaum e Lerer, 2015; Sheehan *et al.*, 2017).

Esses movimentos intempestivos, particularmente da mandíbula, causam patologias orofaciais, como bruxismo e disfagia, alterando de modo significativo a qualidade de vida do paciente (Clark e Ram, 2007; Chaumartin, Monville e Lachaux, 2012; Stroup e Gray, 2018).

1.5.2 Antipsicóticos atípicos

O aspecto comum aos antipsicóticos considerados atípicos é a capacidade de promover a ação antipsicótica em doses que não produzam, de modo significativo, sintomas extrapiramidais (Vogel *et al.*, 2017). Os AA atuam como os AT no sistema dopaminérgico, mas também no sistema serotoninérgico (Divac *et al.*, 2014). Ao contrário de seus antecessores, cuja ação antagonista dopaminérgica é realizada em todos os receptores dopaminérgicos do cérebro, essas moléculas irão atuar em diferentes níveis e visar grupos-alvos de neurônios, permitindo controlar mais especificamente os efeitos (Kessler *et al.*, 2006). O seu perfil de ligação favorece outros receptores, como receptores de serotonina 5-HT_{2A}, receptores H₁ de histamina, receptores

noradrenérgicos e receptores de acetilcolina (Deng, Weston-Green e Huang, 2010). Apresentam uma menor afinidade para os receptores D2 do que para os receptores 5HT2A, o que provavelmente explica sua eficácia e perfil de efeitos adversos e que os distingue do AT (Schaffer, McIntosh e Procyshyn, 2011).

1.6 Farmacocinética

Os AP são administrados por via oral ou intramuscular em situações de emergência ou em formas de ação prolongada. A reabsorção digestiva é variável, os produtos são muito lipofílicos e sofrem um catabolismo hepático com um importante efeito de primeira passagem. Os metabolitos são numerosos, e alguns deles aumentam os efeitos da molécula parental (como no caso das fenotiazinas). Eles são eliminados pelas vias urinária e biliar. Os AP de ação prolongada libertam-se lentamente por hidrólise e agem por várias semanas. O penfluridol é o único neuroléptico de ação prolongada administrado por via oral (Muster, Valfrey e Kuntzmann, 2005).

2) Efeitos adversos dos antipsicóticos no aparelho odonto-estomatológico.

2.1 Hipossialia e xerostomia

A xerostomia é a sensação subjetiva da boca seca e faz parte das consequências da hipossialia (traduzida como déficit funcional das glândulas salivares). A hipossialia é, portanto, um indicador de baixo fluxo salivar (Wolff *et al.*, 2017 ; Aitken Saavedra *et al.*, 2018).

A saliva é um fluido corporal essencial secretado pelas glândulas salivares, que possui múltiplas funções orais. Permite a fala, lubrificando a cavidade oral, a digestão pela formação do bolo alimentar e a proteção da mucosa oral e dos dentes, mantendo um pH oral constante, graças à sua capacidade tamponante e à suas propriedades antimicrobianas (Aitken Saavedra *et al.*, 2018). Existem seis glândulas salivares principais, três pares simétricos de cada lado (as glândulas parótidas, as submaxilares e as sublinguais), e numerosas glândulas salivares acessórias de pequeno tamanho, espalhadas no córion e na mucosa oral, exceto no nível das gengivas (Farré *et al.*, 2015).

A produção diária média de saliva varia entre 500 ml e 1,5 L /24 h, dependendo da demanda ou do estado psicológico do paciente. O fluxo não estimulado/repouso é de 0,3 ml/min, enquanto que o fluxo durante o sono é 0,1 ml/min. Durante a mastigação, há aumento para 4 a 5 l/min (Fávaro¹, Ferreira e Martins, 2006). São componentes salivares inorgânicas o flúor, sódio, o potássio, o cálcio, os fosfatos e os bicarbonatos; intervêm na capacidade de tampão da saliva. A difusão desses iões, na camada superficial do esmalte, aumenta a sua dureza da superfície, diminui sua permeabilidade e aumenta sua resistência à deterioração (De Almeida *et al.*, 2008).

2.1.1 Fisiopatologia

O controle da secreção salivar depende das duas divisões, simpática e parassimpática, do sistema nervoso autônomo. A acetilcolina, que é o principal mediador da produção de saliva aquosa e iônica, é afetada pelo uso de AP. O efeito anticolinérgico dos AP cria uma diminuição da quantidade de produção salivar ao bloquear os receptores colinérgicos muscarínicos dos neurônios parassimpáticos pós-ganglionares (mecanismo antagonista competitivo). Parece também que os AP tem uma ação destrutiva indireta sobre as células epiteliais das glândulas salivares (Beuvon *et al.*, 2007; Agbo-Godeau *et al.*, 2017).

2.1.2 Complicações da hipossalialia-xerostomia

2.1.2.1 A cárie dentária

A diminuição das defesas salivares (Lisozima e Imunoglobulina A secretora), a diminuição da capacidade de tamponamento e a ausência de limpeza fisiológica permitem a proliferação da placa bacteriana (Devoize e Dallel, 2010).

O pH da placa dentária é um fator chave no equilíbrio entre a desmineralização ácida dos dentes e a remineralização da lesão inicial de cárie. O pH da placa diminui cada vez que ácido se acumula na placa à produção de ácido bacteriano após o consumo de carboidratos fermentáveis. Ao contrário, o pH da placa aumenta quando os ácidos são removidos ou neutralizados pela saliva, a qual contém o importante tampão: o bicarbonato. Quando o pH da saliva ou placa está abaixo de um "valor crítico" de cerca

de 5,5, a saliva ou placa torna-se insaturada em relação ao mineral dental. O esmalte pode então começar a dissolver-se (Dodds *et al.*, 2015).

A lesão cariosa inicia-se com uma longa faixa de desmineralização do esmalte contígua à área de acúmulo de placa. Esta é composta principalmente por estreptococos, *Actinomyces* e lactobacilos que, metabolizando os açúcares ingeridos, produzem ácidos responsáveis pela desmineralização. Em pacientes que sofram de hipossialia, as cáries desenvolvem-se particularmente no local 3 (cervical) na classificação de SiSta (Figura 1 em anexo) e são de rápida progressão (Badet e Richard, 2004). A evolução do processo cariado degrada o dente e torna-o mais frágil, e quando a lesão cariosa atinge o parênquima pulpar, surgem dores espontâneas intensas. Nesta etapa, o Médico Dentista precisará realizar o tratamento endodôntico para erradicar a sensação de dor e impedir a extensão da infecção ao tecido de suporte dentário. Se este tratamento não for realizado a tempo, as bactérias da lesão cariosa podem colonizar o periodonto apical e causar um abscesso apical com dor de contato oclusal muito intensa (Vucićević-Boras *et al.*, 2002).

2.1.2.2 Doenças periodontais

Este termo inclui todas as doenças infecciosas e inflamatórias dos tecidos de suporte dentário (o periodonto) relacionadas com a presença de germes bacterianos incluídos no biofilme dentário. A primeira fase da doença periodontal é a gengivite: trata-se duma inflamação do epitélio gengival e do tecido conjuntivo, sem envolvimento do osso alveolar. A gengiva fica ruborizada, inflamada, mais ou menos hipertrofiada (Figura 2 em anexo) e o sangramento gengival é comum, mesmo após trauma local leve ou escovagem. Se a gengivite não for tratada, a inflamação se estenderá ao tecido periodontal profundo e causará migração apical do epitélio juncional ao longo da raiz, assim como reabsorção do osso alveolar- periodontite (Jourde, 2014). O paciente que sofre de xerostomia não beneficia do potencial antimicrobiano da saliva, o que leva à adesão de bactérias aos tecidos dentais e periodontais (Farré *et al.*, 2015). A presença de bactérias no biofilme induz a libertação de vários mediadores inflamatórios, como a histamina ou derivados do ácido araquidônico, causando vasodilatação responsável pela congestão da gengiva. As células fibroblásticas do tecido conjuntivo gengival libertam metaloproteinases da matriz, responsáveis pela destruição do tecido periodontal.

Formam-se assim bolsas periodontais, características da fase de periodontite, que quando não tratadas, levam à perda prematura do dente devido à falta de suporte ósseo (Pellat, Godeau e Gogly, 1999).

2.1.2.3 Candidoses orais

Este é o nome genérico para doenças causadas por fungos unicelulares pertencentes a leveduras do gênero *Candida*. A saliva desempenha um papel importante na homeostase oral. Contém histatinas e Imunoglobulinas A com atividade antifúngica potente e capazes de inibir a adesão oral de *Candida albicans*. Assim, a hipossalialia, além de causar acidificação do meio pela redução do pH oral, induzirá diminuição da atividade antifúngica. Esses fenômenos levam à proliferação mais fáceis e uma incapacidade de inibir a adesão oral de *Candida albicans* (Nadig, 2017).

As manifestações clínicas da candidose oral podem assumir diferentes aspectos. A glossite eritematosa atrófica é a forma aguda associada à boca seca e às drogas anticolinérgicas. Manifesta-se por dor ou ardor intensos, sabor metálico e dificuldades na alimentação. No exame clínico, a mucosa parece brilhante, vermelha e dolorosa, e a língua despapilada (Figura 3 em anexo). O eritema atinge o lado dorsal da língua, a abóbada do palato e a mucosa das bochechas (Laurent *et al.*, 2011).

2.1.2.4 A alteração de retenção de próteses

No paciente que usa uma prótese removível (nomeadamente total), a hipossalialia alterará significativamente a sua retenção. A moldagem funcional consiste em duas etapas - o selamento periférico e a moldagem funcional propriamente dita - e tem como objetivos reproduzir os tecidos da área chapeável e determinar a extensão da prótese total. Esse procedimento tem a finalidade de permitir a estabilidade e retenção da futura prótese por meio de um vedamento em toda a periferia da prótese, com o confinamento de uma fina película de saliva entre a prótese e a fibromucosa (Goiato, Dos Santos e Da Silva, 2013). Este filme salivar desempenha um papel essencial na retenção da prótese, devido às suas propriedades físico-químicas, como adesão, coesão, tensão superficial e

molhabilidade (Márton *et al.*, 2004). Além disso, em caso de hipossaliva, a saliva não exerce mais o seu papel de lubrificação e proteção da mucosa bucal, dificultando o uso de próteses removíveis. Isso promoverá lesões traumáticas da mucosa bucal, tornando os elementos protéticos removíveis instáveis.

2.1.2.5 Outras complicações

Segundo os autores Fávaro, Ferreira e Martins (2006), outros efeitos indesejáveis da hipofunção das glândulas salivares podem manifestar-se tais como: a disartria (dificuldade na articulação e pronúncia das palavras): em quantidade insuficiente, a saliva perde sua atividade lubrificante e o paciente então sente um desconforto durante a fala devido à dificuldade de mover a língua e articular os sons (Roh, HS Kim e AY Kim, 2006). A disgeusia é a distorção ou diminuição do senso do paladar. De fato, a saliva permite um melhor contato dos sabores com as papilas e contém moléculas como a gustina que, com os íons Zn^{2+} , contribuem para a percepção do paladar (Fabián *et al.*, 2015).

2.1.3 Tratamentos e recomendações

Segundo Fávaro, Ferreira e Martins (2006), o sumário de cuidados bucais em pacientes com xerostomia inclui: boa higiene bucal (controle de placa; instruções de higiene bucal; aconselhamento de dieta; colutórios com clorexidina e flúor), próteses totais bem adaptadas e instruções para higiene das próteses, antifúngicos (pastilhas de nistatina; gel de miconazole), substitutos tópicos da saliva (gomas de mascar sem açúcar; umidificadores bucais; gel lubrificante, colutórios, pastas de dente; pastilhas estimulantes de produção de saliva; spray de mucina; substitutos da saliva liberados por dispositivos intrabucais) e terapias sistêmicas (pilocarpina, cevimelina e outras).

2.2 Disfagia orofaríngea

A disfagia é uma sensação subjetiva de desconforto à progressão do bolo alimentar durante a deglutição. A deglutição consiste em uma primeira fase oral, uma segunda fase faríngea e uma terceira fase esofágica. Cerca de 30 músculos faciais e 8 nervos

cranianos estão envolvidos numa deglutição normal (Balzer, 2000). Tosse durante as refeições, uma mudança de voz e dificuldade para respirar durante a ingestão de alimentos são sintomas típicos de disfagia (Sneha Sree, 2014). A disfagia é um sintoma comum em pacientes psiquiátricos e agora é aceite que os AP podem causar ou piorar a disfagia (Tiwari *et al.*, 2012; Miarons Font e Rofes Salsench, 2017).

2.2.1 Fisiopatologia

Os AP bloqueiam a transmissão dopaminérgica, o que pode levar à síndrome extrapiramidal (Crouse *et al.*, 2017). Esse efeito adverso resultante pode levar à síndrome irreversível chamada discinesia tardia, que geralmente envolve os músculos orofaciais e linguais (movimentos anormais e involuntários da língua e da mandíbula) e altera sobretudo a fase oral da deglutição. A síndrome pode evoluir até que o paciente não consiga mastigar ou engolir (Balzer, 2000; Seigneurie, Sauvnaud e Limosin, 2016). A lentificação dos reflexos orofaríngeos, chamada bradicinesia, também é uma causa comum da disfagia. De fato, deve notar-se que a ação sedativa dos AP é frequentemente responsável por uma diminuição da percepção dos estímulos orofaríngeos com consequente atraso deletério no início da fase faríngea de deglutição (Chaumartin, Monville e Lachaux, 2012). Todos os antipsicóticos podem causar esses efeitos adversos, mas em graus variáveis.

2.2.2 Complicações da disfagia

As complicações dos distúrbios da deglutição são nutricionais (desnutrição, desidratação) e respiratórias (obstrução laríngea, bronco-pneumopatias, congestão brônquica) (Balzer, 2000). Além disso, a disfagia pode levar a dificuldades em tomar corretamente medicação e, portanto, ter sérias consequências para o paciente que sofre de uma doença crônica. Mas a complicação a mais deletéria continua ser a aspiração pulmonar (Rhalimi e Mangerel, 2012).

2.2.3 Terapêutica

O objetivo terapêutico é duplo: assegurar nutrição e hidratação ótimas e melhorar a qualidade de vida do paciente. Entre os profissionais envolvidos na terapêutica do paciente disfágico podemos citar o Médico, o Médico Dentista, o Nutricionista, a Terapeuta de Fala, o Psicomotricista, e os enfermeiros (Bouin, 2006). De fato, é necessário proceder a uma verdadeira educação terapêutica. O paciente deve ser informado de que flexionar o pescoço para a frente naturalmente protege as vias aéreas e encorajar o paciente a engolir nessa posição para reduzir o risco de aspiração pulmonar (De Gieter, 2013). Em caso de disfagia, os alimentos a evitar são: alimentos pequenos ou polvilhados, frutos com grainhas pequenas, e pão de cereais. Por outro lado, os alimentos à favorecer são aqueles que estimulam a sensibilidades oral como os alimentos picantes, ácidos, salgados, fáceis de mastigar; É aconselhável aumentar a viscosidade dos alimentos, principalmente das bebidas, com o uso de espessantes apropriados no mercado (Clavé Civit e Garcia Peris, 2011; De Gieter, 2013). No caso de aspiração pulmonar, é preciso pedir ao paciente para bloquear a respiração alguns momentos, e depois deve inspirar levemente pelo nariz e tossir, com a boca aberta, o mais forte possível. Depois, é necessário desobturar a cavidade oral manualmente ou com aspiração. Se o procedimento anterior não funcionou, proceder à manobra de Heimlich (De Gieter, 2013).

2.3 Os desordens temporomandibulares

Os pacientes com sintomas psicóticos têm uma maior probabilidade de desenvolver desordens temporomandibulares (DTM) devido ao seu tratamento antipsicótico (De Araújo *et al.*, 2014). As DTM representam um amplo grupo de problemas clínicos que envolvem os músculos mastigatórios, a articulação temporomandibular (ATM) e as estruturas do sistema estomatognático que os acompanham. A etiologia da DTM envolve fatores biomecânicos, neuromusculares, biopsicossociais e neurobiológicos (Gurbuz *et al.*, 2017).

2.3.1 Fisiopatologia

Os fármacos AP causam sintomas extrapiramidais (De Araújo *et al.*, 2014). Estes sintomas podem levar a discinesias tardias: contrações tônicas e involuntárias dos

músculos esqueléticos, anormais, irregulares e repetitivas (Blanchet, 2012). As DTM podem ocorrer durante o tratamento prolongado com AP ou após a sua paragem e estão presentes por um período de pelo menos quatro semanas (Seigneurie, Sauvanaud e Limosin, 2016). No nível da esfera orofacial, onde predominam estas reações distônicas, os movimentos afetam os lábios, a língua e a mandíbula e resultam em movimentos variáveis. Em casos moderados ou graves, a discinesia tardia pode levar a cefaléia grave e DTM (Blanchet, 2012). A gravidade destes sintomas depende do tempo de exposição ao fármaco, da duração da administração e do potencial antagonista dopaminérgico da molécula. Assim, os AA parecem induzir menos sintomas extrapiramidais do que os AT. A administração de AP deve ser monitorizada uma vez que os casos de discinesia tardia podem ser irreversíveis (De Araújo *et al.*, 2014).

2.3.2 Quadro clínico

Segundo os autores De Araújo *et al.* (2014), as distonias orofaciais induzidas pelos efeitos extrapiramidais dos AP causam espasmos do musculo perigoideu lateral superior (PLS) (inserido na parte anterior do disco articular). Esta hiperatividade muscular do PLS resulta nestes DTM:

-Deslocamento do disco: o disco vai adoptar uma posição mais anterior, a este movimento associa-se um clic (ruído articular) durante a abertura e o fecho da boca. A amplitude dos movimento é normal. O paciente pode referir dor à palpação na região retrodiscal.

-Anteposição discal com redução: O disco e o condilo deixam de estar articulados no repouso, contudo a mandibula pode deslocar-se até que o cõndilo articule sob o disco (recaptação do disco auto-redutível). As características clínicas associadas são uma limitação na amplitude de abertura até a recaptacao discal, durante este recaptacao produz-se um desvio na trajectória de abertura e um clic.

-Subluxação articular: representa uma hiper mobilidade condilar. O termo subluxação reporta-se ao deslocamento auto redutível do cõndilo mandibular durante a fase final de abertura da boca associado a um ruído articular e a um desvio (Pai *et al.*, 2017).

-Luxações recidivantes: traduz-se por um bloqueio do fecho mandibular, resultando de um avanço excessivo do condilo em relação a eminência articular. O paciente não consegue fechar a boca e tem dor. Há necessidade de redução manual do cõndilo

deslocado para a cavidade glenóide. O Médico Dentista pode usar a manobra de Nelaton fim de reduzir essa luxação mandibular (Martinez, Mayaud e Pozzetto Fernandez, 2013; Vasconcelos *et al.*, 2014).

2.3.3 Prevenções das desordens temporomandibulares

A prevenção primária visa impedi o aparecimento da doença. Consiste em usar a dose mínima efetiva de AP para reduzir o risco de desenvolver uma síndrome extrapiramidal. Os AA são preferidos aos AT porque são menos propensos a ter sintomas extrapiramidais (Iskandar, 2012). A prevenção secundária é dada pela Organização Mundial de Saúde: recomenda-se prescrever medicamentos antiparkinsonicoa, como o biperideno, no início dos primeiros sintomas extrapiramidais induzidos pelo tratamento AP, a fim de aliviar o paciente (Burgyone *et al.*, 2004).

2.4 O bruxismo

2.4.1 Quadro clínico

O bruxismo é definido como uma desordem funcional que se caracteriza pelo ranger ou apertar dos dentes durante o dia ou, mais comumente, durante o sono (Camoin *et al.*, 2017). As principais consequências do bruxismo são atrição dentária, hipersensibilidade dentária, e fratura de restaurações, implantes ou dentes. Além disso, casos de dentes com alto grau de mobilidade dentária foram observados em pacientes com bruxismo. Dores na ATM e, mais particularmente, na região temporal, assim como dores nos músculos da mastigação e cervicais também são comuns. Outros sinais são por vezes encontrados como uma *linea alba* proeminente, uma limitação da abertura da boca, uma hipertrofia dos músculos masseteres e recessões gengivais (Murali, Rangarajan e Mounissamy, 2015).

2.4.2 Etiologia

A etiologia do bruxismo não é muito bem compreendida, teorias psicológicas e oclusais são mencionadas. De acordo com o consenso atual, o bruxismo tem uma etiologia

multifatorial. Atualmente, mecanismos dopaminérgicos são considerados na patogênese do bruxismo. Poderá ser devido a uma alteração da transmissão de neurotransmissores no sistema nervoso central. Os AP interferem com os neurotransmissores e podem potencializar o aparecimento do bruxismo. Vários estudos sobre antagonistas dopaminérgicos, como AP, identificam o papel da dopamina na patogênese do bruxismo (Falisi et al., 2014). Brown, Greenwood e Meechan (2010) e Bou Khalil e Richa (2012) assumem que os AP são diretamente implicados na indução do bruxismo através de seu antagonismo dopaminérgico. De fato, eles consideram que o bruxismo poderia ser considerado sendo uma discinesia tardia devida a um efeito extrapiramidal.

2.4.3 Terapêutica

Os pedidos de consulta para o bruxismo estão a aumentar. Os tratamentos propostos pelos Médicos Dentistas devem ser os menos invasivos possíveis e visam, sobretudo, remover as consequências. O uso de um dispositivo de avanço mandibular (Figura 4 em anexo) mostrou uma notável diminuição nos episódios de bruxismo noturno (Rompré *et al.*, 2007). Além disso, uma injeção bilateral de toxina botulínica no nível dos músculos masseter e temporal torna possível o controle do bruxismo noturno por pelo menos um mês (Batifol e Finiels, 2018). Finalmente, as placas oclusais (Figura 5 em anexo) permitem reduzir a dor miofacial e protegem os dentes de atrição, mas não permitem o tratamento do bruxismo noturno (Ferreira *et al.*, 2007).

III. DISCUSSÃO

Na avaliação do uso de um AP, a eficácia e a tolerabilidade são de igual importância, não apenas porque os efeitos adversos podem reduzir o bem-estar subjetivo, mas também porque podem afetar adversamente os resultados do tratamento (Solmi *et al.*, 2017).

Singhal (2014), assume que os pacientes tratados com AP têm maior probabilidade de ser afetados pela má saúde oral dos dentes e das estruturas de suporte periodontal. Alguns fatores têm um impacto significativo sobre consultas odontológicas anuais e saúde bucal dessa população. Esses fatores incluem problemas dentários existentes, discinesias orais, capacidades cognitivas reduzidas, falta de recursos financeiros, idade e

tabagismo. Todos esses fatores podem ter um impacto negativo significativo na saúde oral dessa população. Um plano de tratamento adaptado pode ser desenvolvido após consulta com o psiquiatra responsável. O Médico Dentista deveria consultar o psiquiatra do paciente para discutir do seu estado atual de saúde.

A exposição à AT é um fator de risco para a cárie dentária. Os AT ao contrário de AA, têm um efeito maior sobre a saliva, porque eles têm menos atividade antagonista seletiva em receptores de dopamina (Ngo *et al.*, 2018).

No entanto, os AA não atingiram todas as expectativas esperadas e também têm efeitos colaterais significativos (Vogel *et al.*, 2017).

Além disso, os DT induzidos por tratamentos AP são efeitos colaterais sérios e potencialmente irreversíveis. Com o advento dos AA, menos fortemente bloqueadores dopaminérgicos, esperava-se que o problema dos DT fosse resolvido, mas não é, já que as taxas de prevalência e a incidência anual de DT sob AA não são desprezíveis. No entanto, recomenda-se a utilização de AA de primeira linha, menos propensos a favorecer o surgimento de DT (Seigneurie, Sauvanaud e Limosin, 2016).

Numerosas doenças bucais, como bruxismo, distonia orofacial, discinesia oromandibular e DTM, estão relacionadas aos efeitos extrapiramidais desses fármacos no controle motor. Também podem afetar a secreção salivar e causar xerostomia, levando ao aumento do risco de cáries, gengivite, periodontite e candidose, e alterando a retenção da prótese (Fratto e Manzon, 2014).

IV. CONCLUSÃO

Os antipsicóticos são fármacos que melhoram significativamente o estado mental dos pacientes com doença psiquiátrica e, assim, facilitam sua adaptação social.

No entanto, antipsicóticos de primeira geração ou de segunda geração têm um impacto negativo na saúde oral. O aparecimento de tremores e movimentos involuntários que afetam a esfera orofacial, consequências da síndrome extrapiramidal subjacente, bem como problemas orais relacionados à xerostomia e à hiposialia devem alertar o Médico Dentista. Este deve, após um exame clínico detalhado, intervir nas sequelas induzidas pelo tratamento antipsicótico, por meio de medidas apropriadas. Deve também fornecer conselhos de saúde e dietética ao paciente para evitar o aparecimento de certas complicações.

V. BIBLIOGRAFIA

Agbo-Godeau, S. *et al.* (2017). Sécheresse buccale (xérostomie), *La Presse Médicale*, 46(3), pp. 296-302.

Aitken Saavedra, J. *et al.* (2018). Salivary flow rate response to stimulation with 2% citric acid in patients with xerostomia, *Journal of Oral Diagnosis*, 3(5), pp. 1-6.

Alves, C.R.R., Silva, M.T.A. (2001). A esquizofrenia e seu tratamento farmacológico, *Estudos de Psicologia, PUC-Campinas*, 18(1), pp. 12-22.

Badet, C., Richard, B. (2004). Étude clinique de la carie, *EMC-Dentisterie*, 1(1), pp. 40-48.

Balzer, K.M. (2000). Drug-Induced Dysphagia, *International Journal of MS Care*, 2(1), pp. 40-50.

Ban, T.A. (2007). Fifty years chlorpromazine: a historical perspective, *Neuropsychiatric Disease and Treatment*, 3(4), pp. 495-500.

Batifol, D., Finiels, P.J. (2018). Sédation d'acouphènes après injection de toxine botulique dans les muscles manducateurs, *Neurochirurgie*, 64(3), p. 222.

Becker, D.E. (2008). Psychotropic Drugs: Implications for Dental Practice, *Anesthesia Progress*, 55(3), pp. 89-99.

Bermejo, J.C., Rodicio, S.G. (2007). Antipsicóticos típicos. Antipsicóticos atípicos, *FMC-Formación Médica Continuada en Atención Primaria*, 14(10), pp. 637-647.

Beuvon, F. *et al.* (2007). Mise au point sur les asialies en milieu psychiatrique: étude anatomopathologique des glandes salivaires, *Bulletin de l'Académie Nationale de Chirurgie Dentaire*, 50, pp. 37-48.

Blanchet, P.V. (2012). La dyskinesie tardive: toujours d'actualité, *Le Médecin du Québec*, 47(8), pp. 53-59.

Bouin, N. (2006). La dysphagie: l'évaluation et la prise en charge, *Le Clinicien*, 21(12), pp. 69-73.

Bou Khalil, R., Richa, S. (2012). Bruxisme induit par les psychotropes: mise au point, *Annales Médico-Psychologiques*, 170(3), pp. 169-173.

Brown, S., Greenwood, M., Meechan, J.G. (2010). General medicine and surgery for dental practitioners. Part 5- Psychiatry, *British Dental Journal*, 209 (1), pp. 11-16.

Burgyone, K. *et al.* (2004). The use of antiparkinsonian agents in the management of drug-induced extrapyramidal symptoms, *Current Pharmaceutical Design*, 10(18), pp. 2239-48.

Camoin, A. *et al.* (2017). Le bruxisme du sommeil chez l'enfant, *Archives de Pédiatrie*, 24(7), pp. 659-666.

Chaumartin, N., Monville, M., Lachaux, B. (2012). Dysphagia or dysphagias during neuroleptic medication?, *L'Encephale*, 38(4), pp. 351-5.

Civit, P.C., Peris, P.G. (2013). *Guía de Diagnostico y de Tratamiento Nutricional y Rehabilitador de la Disfagia Orofaringea*, Barcelona, Editorial Glosa, SL.

Clark, G.T., Ram, S. (2007). Four oral motor disorders: bruxism, dystonia, dyskinesia and drug-induced dystonic extrapyramidal reactions, *Dental Clinics of North America*, 51(1), pp. 225-43.

Crouse, E.L. *et al.* (2017). Dysphagia with second-generation antipsychotics: A case report and review of the literature, *Mental Health Clinician*, 7(2), pp. 56-64.

De Almeida, P.V. *et al.* (2008). Saliva composition and functions: a comprehensive review, *The Journal of Contemporary Dental Practice*, 3(9), pp. 72-80

De Araújo, A.N. *et al.* (2014). Temporomandibular disorders in patients with schizophrenia using antipsychotic agents: a discussion paper, *Drug, Healthcare and Patient Safety*, 6, pp. 21-7.

De Gieter, M. (2013). Les troubles de la deglutition en 10 questions. [Em linha]. Disponível em <<https://www.chu-brugmann.be/fr/edu/dysphagia/brochure.pdf>>. [Consultado em 12/10/2018].

Delay, J., Deniker, P. (1961). *Méthodes Chimiothérapiques en Psychiatrie. Les Nouveaux Médicaments Psychotropes*. Paris, Masson.

Deng, C., Weston-Green, K., Huang, X.F. (2010). The role of histaminergic H1 and H3 receptors in food intake: a mechanism for atypical antipsychotic-induced weight gain?, *Progress in Neuro-Psychopharmacology & Biological Psychiatry*, 34(1), pp. 1-4.

Devoize, L., Dallel, R. (2010). Salivation, *Médecine buccale*, pp. 1-16.

Divac, N. *et al.* (2014). Second-Generation Antipsychotics and Extrapyramidal Adverse Effects, *BioMed Research International*, pp. 1-6.

Dodds, M. *et al.* (2015). Saliva: A review of its role in maintaining oral health and preventing dental disease, *BDJ Team- British Dental Association*, 2, pp. 11-13.

Fábián, T.K. *et al.* (2015). Molecular mechanisms of taste recognition: considerations about the role of saliva, *International Journal of Molecular Sciences*, 16(3) pp. 5945-74.

Falisi, G. *et al.* (2014). Psychotropic drugs and bruxism, *Expert Opinion on Drug Safety*, 13(10), pp. 1319- 26.

Farré, M. *et al.* (2015). Salivary Secretory Disorders, Inducing Drugs, and Clinical Management, *International Journal of Medical Sciences*, 12(10), pp. 811-824.

Fávaro, R.A.A., Ferreira, T.N.R., Martins, W.D. (2006). Xerostomia: etiologia, diagnóstico e tratamento. Revisão, *Revista de Clínica e Pesquisa Odontológica*, 2(4), pp. 303-317.

Ferreira, M.L.A. *et al.* (2007). Electromyographic analysis of masseter women presenting sleep bruxism after occlusal splints wearing: a pilot study, *Fisioterapia em Movimento*, 10(3), pp. 123-130.

Franck, N. (2005). Neuroleptiques. [Em linha]. Disponível em <<https://slideplayer.fr/slide/5083575/>>. [Consultado em 02/10/2018].

Franck, N., Thibaut, F. (2005). Pharmacologie et mode d'action des neuroleptiques, *EMC-Psychiatrie*, 2(4), pp. 282-299.

Franck, N., Thomas, P. (2014). Les antipsychotiques dans la schizophrénie, *La Lettre du Psychiatre*, 10(6), pp. 178-181.

Fratto, G., Manzon, L. (2014). Use of psychotropic drugs and associated dental diseases, *The International Journal of Psychiatry in Medicine*, 48(3), pp.185-197.

Goiato, M.C., Dos Santos, D.M., Da Silva, E.V.F. (2013). Como realizar o selamento periférico e a moldagem funcional ?, *Revista Odontológica de Araçatuba*, 34(1), pp. 14-19.

Greenbaum, L., Lerer, B. (2015). Pharmacogenetics of Antipsychotic-Induced Movements Disorders as a Resource for Better Understanding Parkinson's Disease Modifier Genes, *Frontiers in Neurology*, 6(27). [Em linha]. Disponível em <<https://www.frontiersin.org/articles/10.3389/fneur.2015.00027/full>>. [Consultado em 02/10/2018].

Gurbuz, O. *et al.* (2017). Signs of Bruxism and Temporomandibular Disorders among Patients with Bipolar Disorder, *Balkan Journal of Dental Medicine*, 21(3), pp. 152-157.

Iskandar, H. (2012). Les antipsychotiques atypiques à toutes les sauces. *Le Médecin du Québec*, 47(9), pp. 63-68.

Jaszczyszyn, A. *et al.* (2012). Chemical structure of phenothiazines and their biological activity, *Journal of Pharmacological Reports*, 64(1), pp. 16-23.

Jourde, M. (2014). Maladies parodontales: Facteurs de risque et approches thérapeutiques, *Bulletin de l'Académie Vétérinaire de France*, 167(1), pp. 23-26.

Kessler, R.M. *et al.* (2006). Occupancy of striatal and extrastriatal dopamine D2 receptors by clozapine and quetiapine, *Neuropsychopharmacol*, 31(9), pp. 1991-2001.

Kunz, E. (2014). Henri Laborit and the inhibition of action, *Dialogues in Clinical Neuroscience*, 16(1), pp. 113-117.

Lally, J., MacCabe, J.H. (2015). Antipsychotic medication in schizophrenia: a review, *British Medical Bulletin*, 114(1), pp. 169-179.

Laurent, M. *et al.* (2011). Les candidoses oropharyngées des personnes âgées, *Gériatrie et Psychologie Neuropsychiatrie du Vieillissement*, 9(1), pp. 21-8.

Lehmann, H.E., Ban, T.A. (1997). The history of the psychopharmacology of schizophrenia, *The Canadian Journal of Psychiatry*, 42(2), pp. 152-162.

López-Muñoz, F., Alamo, C. (2009). The consolidation of neuroleptic therapy: Janssen, the discovery of haloperidol and its introduction into clinical practice, *Brain Research Bulletin*, 79(2), pp. 130-141.

López-Muñoz, F., Alamo, C., Cuenca, E. (2005). History of the Discovery and Clinical Introduction of Chlorpromazine, *Annals of Clinical Psychiatry*, 17(3), pp. 113-135.

Martinez, M., Mayaud, L., Pozzetto Fernandez, I. (2013). La manœuvre de Nélaton, *Annales Françaises de Médecine d'Urgence*, 3(1), p. 47.

Márton, K. *et al.* (2004). Evaluation of unstimulated flow rates of whole and palatal saliva in healthy patient wearing complete dentures and in patients with Sjogren's syndrome. *Journal of Prosthetic Dentistry*, 91(6), pp. 577-581.

Miarons Font, M., Rofes Salsench, L. (2017). Antipsychotic medication and oropharyngeal dysphagia: systematic review, *European Journal of Gastroenterology & Hepatology*, 29(12), pp. 1332-1339.

Murali, R.V., Rangarajan, P., Mounissamy, A. (2015). Bruxism: Conceptual discussion and review, *Journal of Pharmacy and Bioallied Science*, 7(1): 265-270.

Muster, D., Valfrey, J., Kuntzmann, H. (2005). Médicaments psychotropes en stomatologie et en odontologie, *EMC-Stomatologie*, 1(3), pp. 175-192.

Nadig, S.D., et al. (2017). A relationship between salivary flow rates and Candida counts in patients with xerostomia, *Journal of Oral and Maxillofacial Pathology*, 21(2), p. 316.

Ngo, D.Y.J. et al. (2018). The oral health of long-term psychiatric inpatients in Singapore, *Psychiatry Research*, 266, pp. 206-211.

Pai, D. et al. (2017). Recurrent temporomandibular joint dislocations in geriatric patient on antipsychotic drugs and its conservative management, *Asian Journal of Pharmaceutical and Clinical Research*, 10(11), pp. 8-10.

Pellat, B., Godeau, G., Gogly, B. (1999). Cellules gingivales et métalloprotéinases au cours des maladies parodontales, 5(8), pp. 615-20.

Programa Nacional para a Saúde Mental. (2017). [Em linha]. Disponível em < <https://www.dgs.pt/em-destaque/relatorio-do-programa-nacional-para-a-saude-mental-2017.aspx>> [Consultado em 20/09/2018].

Rhalimi, M., Mangerel, K. (2012). Analyse du risque de fausses-routes en gériatrie : Méthode REMED, *Pharmactuel*, 46(1), pp. 49-53.

Roh, J.L., KIM, H.S., KIM, A.Y. (2006). The effect of acute xerostomia on vocal function, *Archives of Otolaryngology - Head and Neck Surgery*, 132(5), pp. 542-6.

Rompré, P.H. et al. (2007). Pondération sur l'efficacité potentielle de divers traitements pour le bruxisme du sommeil, *Journal of the Canadian Dental Association*, 73(8), pp. 727-730.

Schaffer, A., McIntosh, M., Procyshyn, R. (2011). Implications cliniques de la pharmacologie antipsychotique, *Le Clinicien*, 144, pp. 11-22.

Seigneurie, A.S., Sauvanaud, F., Limosin, F. (2016). Dyskinésies tardives induites par les antipsychotiques: données actuelles sur leur prévention et prise en charge, *L'Encéphale*, 42(3), pp. 248-254.

Sheehan, R. *et al.* (2017). Movement side effects of antipsychotic drugs in adults with and without intellectual disability: UK population- based cohort study, *British Medical Journal*, 7(8), pp. 1-9.

Shen, W.W. (1999). A history of antipsychotic drug development, *Comprehensive Psychiatry*, 40(6), pp. 407-414.

Singhal, V. (2014). Contributing Factors to the Oral Effects of Schizophrenia. [Em linha]. Disponível em <<https://www.rdhmag.com/content/dam/rdh/print-articles/Volume%2034/Issue%208/1408RDH063-071.pdf>> [Consultado em 16/10/2018].

Sneha Sree, S. (2014). Dysphagia: A Review, *Journal of Pharmaceutical Sciences and Research*, 6(9), pp. 302- 304.

Solmi, M. *et al.* (2017). Safety, tolerability, and risks associated with first- and second-generation antipsychotics: a state-of-the-art clinical review, *Therapeutics and Clinical Risk Management*, 13, pp. 757-777.

Stroup, T.S., Gray, N. (2018). Management of common adverse effects of antipsychotic medications, *World Psychiatry*, 17(3), pp. 341-356.

Tiwari, P. *et al.* (2012). Evidences of possible side effects of neuroleptic drugs: A systematic review, *Asian Pacific Journal of Reproduction*, 1(4), pp. 330-336.

Vasconcelos, B.C.E. *et al.* (2014). Conduta em Luxação Condilar Anterior Prolongada: Relato do caso, *Revista de Cirurgia e Traumatologia Buco-Maxilo-Facial*, 14(2), pp. 31-36.

Vogel, M. *et al.* (2017). Antipsicóticos de primera y segunda generación en esquizofrenia: eficacia, efectividad y efecto de la dosis utilizada, *ARS MEDICA Revista de Ciencias Médicas*, 42(1), pp. 41-48.

Vucićević-Boras, V. *et al.* (2002). Mouth dryness (xerostomia): causes, diagnosis and therapy, *Liječnički Vjesnik*, 124(10), pp. 320-2.

Wolff, A. *et al.* (2017). A Guide to Medications Inducing Salivary Gland Dysfunction, Xerostomia, and Subjective Sialorrhea: A Systematic Review Sponsored by the World Workshop on Oral Medicine VI, *Drugs in R&D*, 17(1), pp. 1-28.

VI. ANEXOS

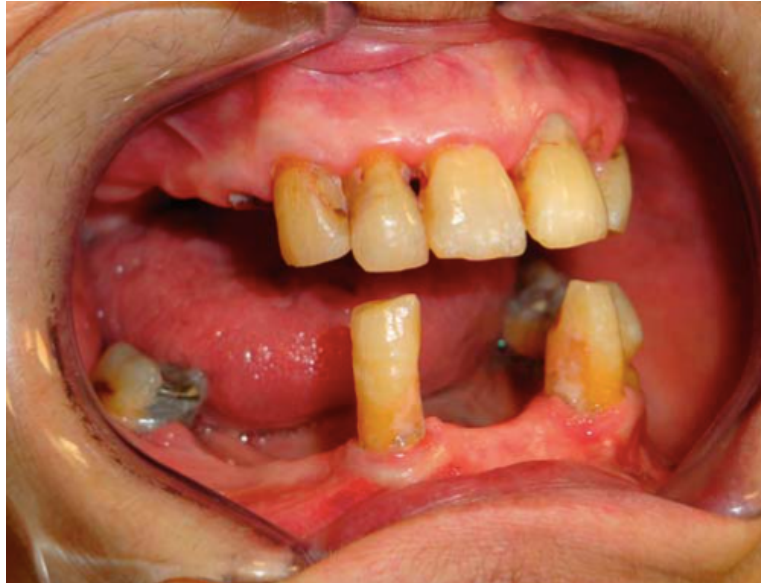


Figura 1 : Fotografia clínica revelando a presença de lesões cervicais num paciente dependente a fármacos psicotrópicos.

[Adaptado de Pesci-Bardon e Prêcheur, (2011)]

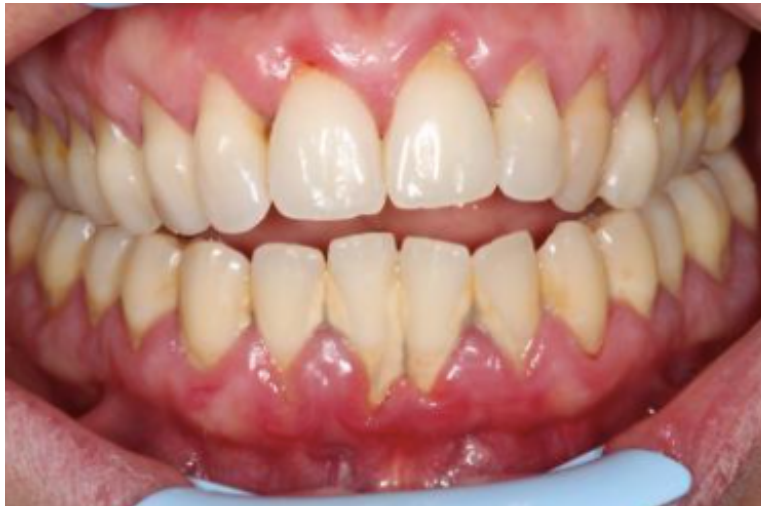

Figura 2: Fotografia clínica de paciente que apresenta doença periodontal.
(<https://dr-verge-samec-francoise.chirurgiens-dentistes.fr/content/la-parodontite>)

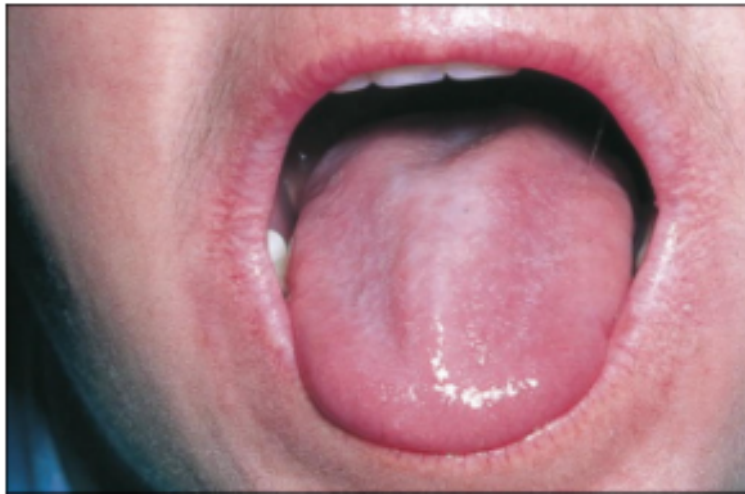

Figura 3: Fotografia clínica revelando uma língua despapilada, vermelha e brilhante, típica de candidose oral eritematosa.

(http://campus.cerimes.fr/dermatologie/enseignement/dermato_10/site/html/1.html)

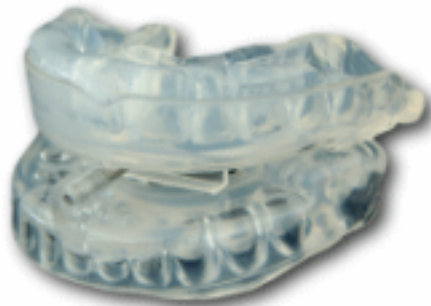

Figura 4 : Exemplo de dispositivo de avanço mandibular

(http://www.bruxism.org.uk/shop/mandibular_advancement_devices/tomed_somnoguard_ap.php?PHPSESSID=fh91orkb57qibbq7vhofa8d300)

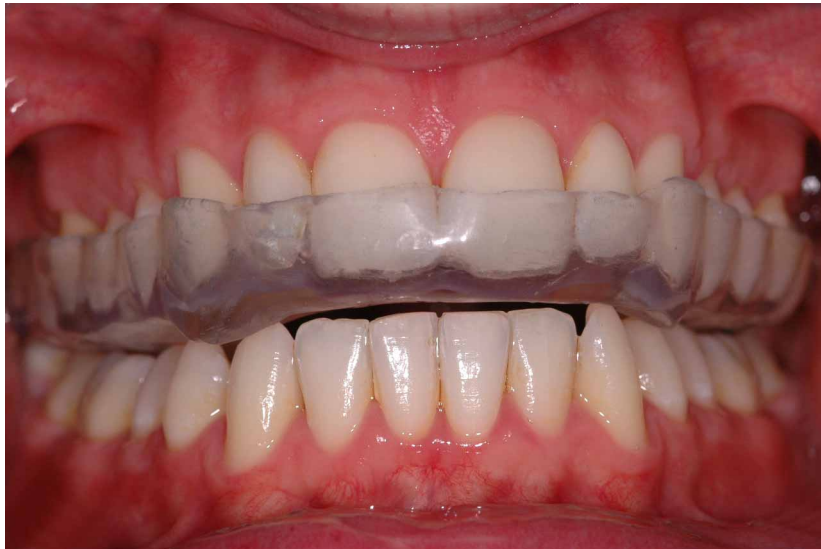

Figura 5 : Exemplo de placa oclusal em boca
(<http://www.jardindesdents.ch/traitement/protheses-amovibles/gouttiere-de-liberation-occlusale-night-guard>)