David Eduardo Cruz Madureira

Localização do forâmen apical do canal meso-vestibular em dentes molares maxilares e mandibulares

Universidade Fernando Pessoa
Faculdade de Ciências da Saúde
Porto, 2017

David Eduardo Cruz Madureira

Localização do forâmen apical do canal meso-vestibulares em dentes molares maxilares e mandibulares

Universidade Fernando Pessoa
Faculdade de Ciências da Saúde
Porto, 2017

David Eduardo Cruz Madureira

Localização do forâmen apical do canal meso-vestibular em dentes molares maxilares e mandibulares

"Dissertação apresentada á Universidade Fernando Pessoa como parte dos requisitos para obtenção do grau de Mestre de Medicina Dentária"

_____

Resumo

A Endodontia é uma opção para recuperar a estética e a funcionalidade de uma peça dentária que está gravemente lesionada, sendo uma alternativa recomendável para evitar a sua perda.

Objetivos: Este estudo teve como objetivo calcular a percentagem em que a distância entre o ápex anatómico e o forâmen apical é superior a 1mm e determina-la em termos estatísticos.

Métodos: Os dentes foram desinfetados e preparados através da abertura de uma cavidade de acesso, negociados e permeabilizados com lima K10 e hipoclorito de sódio a 5% que permitiu injetar o corante azul-metileno no canal meso-vestibular em dentes molares maxilares e mandibulares. Foram medidos e, posteriormente, estabilizados e cortados a 1mm do ápex anatómico. Dividiram-se em dois grupos e foram analisados através de uma lupa.

Resultados: Dos 60 dentes analisados, 93,3% dos dentes superiores e 96,7% dos inferiores, apresentavam canal a 1mm do ápex anatómico, P=1,000 (Teste Exato de Fisher).
A mediana da distância, em milímetros foi, para os superiores Me=0,5mm (IC 95%: 0,2-0,5) e para os inferiores Me=0,2mm (IC 95%: 0-0,5). A distância mínima encontrada foi 0,0mm e a máxima de 1,7mm e 1,1mm para os molares superiores e inferiores, respetivamente.

Conclusões: Não há uma diferença significativa na proporção de casos em que a distância é superior a 1mm, em ambos os grupos. O forâmen anatómico do canal MV dos molares inferiores está mais próximo (Me=0,2mm) do ápex anatómico do que nos molares superiores (Me=0,5mm).

As palavras chaves utilizadas foram: “Forâmen Apical”, “Anatomia Dentária”, “Ápex Anatómico”, “Dentes Molares”, “Raiz Meso-Vestibular”.

Abstract

Endodontics is an opportunity to recover the aesthetics and functionality of a tooth that is severely damaged and is a highly recommended procedure to prevent tooth loss.

Objectives: This study aims was estimate the percentage in which the distance between the anatomical apex and the apical foramen is bigger than 1mm, and evaluating the distance in statistical terms.

Methods: The teeth were disinfected and prepared through the opening of an access cavity, negotiated and permeabilized with K10 lime and 5% sodium hypochlorite that allowed the blue-methylene dye to be injected into the mesiobuccal canal in maxillary and mandibular molar teeth. They were measured, stabilized and cut 1 mm from the anatomic apex. They were divided into two groups and analysed using a magnifying glass.

Results: Of the 60 teeth analysed, 93.3% of the upper teeth and 96.7% of the lower teeth had a canal 1mm from the anatomic apex, P=1,000 (Fisher's exact test). The average distance in millimetres was for Me=0.5mm (95% CI:0.2-0.5) and for Me=0.2mm (95% CI:0-0.5). The minimum distance was 0.0mm and the maximum 1.7mm and 1.1mm for the upper and lower molars, respectively.

Conclusions: There is no significant difference in the proportion of cases in which the distance is bigger than 1mm in both groups. The distance from the anatomical foramen of the mesiobuccal canal to the anatomic apex in the lower molars is closer (Me=0.2mm) than in the maxillary molars (Me=0.5mm).

The key words used were: “Apical Foramen”, “Dental Anatomy”, “Anatomic Apex”, “Molar Teeth”, “Mesiobuccal Root”.

Dedicatória

Dedico este trabalho, em primeiro lugar, aos meus pais pois sem eles nada disto teria sido possível, foi através do seu sacrifício e dedicação que consegui alcançar este sonho.
Ao meu irmão pela amizade e pelo apoio, especialmente durante estes últimos 5 anos.
À minha namorada pois foi com ela que iniciei esta etapa e que sempre me apoiou, ajudou e ensinou ao longo desta jornada.

Agradecimentos

Agradeço a todas as pessoas que me acompanharam e que conheci ao longo destes 5 anos e que de uma maneira ou de outra me marcaram.

O meu muito obrigado a todos.

A todos os colegas de jornada, em especial, ao Pedro Santos, Diogo Silva, Guilherme Magalhães, Bernardo Folhadela com quem pude sempre contar e me ajudaram das mais diversas formas.

Ao meu orientador, Drº. Duarte Guimarães, que para além de um grande Professor é um grande amigo, e pude sempre contar com o seu apoio e sabedoria.

A Deus, por ser a minha sabedoria, orientação e guia.

Índice

Índice de Figuras ..... Pág.X

Abreviaturas e siglas ..... Pág.XI

I. Introdução Pág.1

II. Desenvolvimento Pág.2

1. Materiais Pág.2

2. Método Pág.2

2.1.Seleção e preparação dos dentes Pág.2

2.2.Procedimentos clínicos Pág.2

2.3.Randomização da amostra e avaliação Pág.5

2.4.Estatística Pág.5

III. Resultados Pág.6

IV. Discussão Pág.7

V. Conclusão Pág.10

VI. Bibliografia

VII. Anexos

Índice de Figuras

Figura 1 – Molares mandibulares antes da preparação Pág.4

Figura 2 – Molares mandibulares depois da preparação Pág.4

Figura 3 – Dispositivo de estabilização Pág.5

Figura 4 – Disco de corte..... Pág.5

Figura 5 – Ausência de canal a 1 mm..... Pág.8

Figura 6 – Presença de canal a 1 mm Pág.8

Figura 7 – Molar inferior. Distância de 1mm entre o forâmen e o ápex Pág.8

Figura 8 – Molar superior. Distância de 1,7mm entre o forâmen e o ápex Pág.8

Figura 9 –Aprovação da comissão de ética

Abreviaturas e Siglas

TE – Tratamento Endodôntico

CT – Comprimento de trabalho

CA – Constrição apical

FA – Forâmen apical

I-Introdução

O tratamento Endodôntico (TE) tem conferido à Medicina Dentária a capacidade de manter um dente que apenas há algumas décadas atrás seria extraído sem hesitação. (Shaheen Aboobaker *et al*., 2015);

Estabelecer e manter um comprimento de trabalho (CT) preciso é essencial para efetuar um tratamento canalar tecnicamente eficaz. (Milanovic, I. *et al*., 2015);

A porção apical do canal contrai-se para o forâmen *minor*, ou a constrição apical que está sobre ou ligeiramente abaixo da junção cemento-dentinária. Neste ponto, o canal expande-se outra vez e abre-se no forâmen maior, ou foramên apical.

A constrição apical é o local de eleição em que, preferencialmente, a instrumentação endodôntica deve terminar. (Milanovic, I. *et al*., 2015);

A anatomia apical varia bastante, não apenas na posição relativa da constrição apical (CA) em relação ao forâmen apical (FA), mas também na localização do forâmen apical relativamente ao ápice anatómico. (Milanovic, I. *et al*., 2015);

"O conhecimento anatómico do ápice dentário é essencial para a determinação precisa do CT do canal radicular porque contém o forâmen apical, que usualmente é o ponto de referência para o tratamento do canal radicular." (cit al. Ramos Manotas, J. *et al*., 2015);

Para o TE ter sucesso e ser previsível, a morfologia da região apical e dos canais radiculares deve ser entendida, particularmente o seu ponto de partida, ou seja, o forâmen fisiológico, uma vez que saber a morfologia e as dimensões originais será vantajoso na determinação da conformação final do TE e irá, igualmente, assegurar a limpeza e o selamento correto. (Fan *et al*., Olson *et al*., 2008).

A Endodontia funciona como uma das últimas oportunidades que temos para recuperar a estética e a funcionalidade de uma peça dentária que está gravemente lesionada, sendo uma alternativa bastante recomendável se tivermos em conta que através deste processo podemos evitar a perda do dente.

O estudo tem como objetivo calcular a percentagem em que a distância entre o ápex anatómico e o forâmen apical é superior a 1mm e calcular essa distância em termos estatísticos.

Este trabalho trata sobre um ensaio clínico realizado *in vitro* para se verificar a distância entre o forâmen apical anatómico e o ápex anatómico nas raízes meso-vestibulares de dentes molares, foi escolhido o canal meso vestibular devido à sua variabilidade morfológica e

dificuldade de tratar endodonticamente, sendo muitas vezes a causa do fracasso do TE do dente.

Foi feita uma pesquisa bibliográfica que se realizou entre Janeiro e Junho de 2017.

Não existiram limites temporais na pesquisa de estudos ou artigos, embora se tenha valorizado informação mais recente.

Os motores de busca utilizados foram a *PubMed/NCBI* e *B-On*.

As palavras chaves utilizadas foram: “Forâmen apical”, “Raiz Meso-Vestibular”, “Anatomia Dentária”, “Ápex Anatómico”, “Dentes Molares”, “Apical Foramen”, “Anatomic Apex”, “Molar Teeth”.

Artigos publicados em revistas científicas indexadas foram usados como critério de inclusão. Foram excluídos artigos em que a língua de publicação não fosse Português, Espanhol e Inglês. Foram utilizados 18 artigos e uma tese de doutoramento.

II-Desenvolvimento

1. Materiais

Agulha de irrigação (Becton, Dickinson and Company Limited, lote- 130721, validade- 2018/06); Álcool; Aspirador de saliva; Azul de Metileno; Broca cilíndrica 010 (Dentsply Maillefer); Broca Endo Z (Dentsply Maillefer); Caneta permanente preta (Stabilo-OHPen 842 Universal); Cloramina tri-hidratada 0,5% (lote- 0000028183); Compressas esterilizadas; 60 Dentes molares (30 Maxilares e 30 Mandibulares); Destartarizador; Disco de Corte (Bader, Espanha); Limas de instrumentação K08/02 e K10/02 (Dentsply Maillefer); Luvas; Micromotor (NSK); Papel milimétrico; Seringa 5ml (Dotamed DENTAL); Solução de Hipoclorito de Sódio a 5%; Turbina Kavo.

2. Método

2.1. Seleção e preparação dos dentes

Os dentes foram coletados de uma clínica de Medicina Dentária e foram extraídos devido a razões periodontais, pulpares e ortodônticas.

Este estudo inclui dentes molares (1º e 2º) permanentes que possuem ápice fechado, sem cárie radicular, sem fraturas verticais e/ou horizontais, sem reabsorções externas ou internas, ausência de TE, canais sem calcificações, presença de canal livre e permeável. (n=60), 30 superiores e 30 inferiores.

Os dentes foram limpos com o auxílio de uma ponta de ultrassons e desinfetados em uma solução de cloramina tri-hidratada 0,5%, por um período de 7 dias.

De seguida, foram lavados e acondicionados em uma solução de água destilada, durante 24 horas, antes dos procedimentos clínicos.

2.2. Procedimentos clínicos

Com uma broca esférica (ou endo acess nº2) e com uma broca endo Z (Dentsply Maillefer) foram abertas e finalizadas, respetivamente, as cavidades de acesso, ao nível dos canais mesiais. Posteriormente os respetivos canais radiculares (meso-vestibular nos molares superiores e mesial nos inferiores) foram negociados e permeabilizados com limas endodônticas K08/02 e 10/02 (Dentsply Maillefer).

Seguidamente, os dentes foram inseridos em solução de hipoclorito de sódio (NaOCl) a 5%, pelo período de 3 minutos.

Foram, posteriormente, secos e desidratados com álcool a 96% durante 4 minutos. (Fig.1)

Com o auxílio de uma seringa foi aplicado nos mesmos o corante azul-de-metileno, nos canais meso-vestibulares dos superiores e mesiais dos inferiores. A tinta foi inserida em direção apical ao longo dos canais através de pressão negativa pela extremidade apical dos dentes utilizando um sistema central de vácuo dentário (Velmurugan N. *et al*., 2009). (Fig.2)

Posteriormente, o excesso de azul-de-metileno foi removido a partir da superfície radicular com uma gaze embebida em álcool.

Figura 1: Molares mandibulares antes da preparação.

Figura 2: Molares mandibulares depois da preparação.

Foi feita a medição com papel milimétrico, das raízes meso-vestibulares dos molares superiores e mesiais dos inferiores, sendo tiradas fotografias de cada um dos dentes analisados.

As peças dentárias foram montadas num dispositivo para se tornarem estáveis. (Fig.3)

Após, efetuou-se um corte transversal, com um disco, a 1mm do ápex anatómico. (Fig4)

Figura 3: Dispositivo de estabilização.

Figura 4: Disco de corte.

2.3. Randomização da amostra e avaliação

Os dentes foram organizados em 2 grupos de avaliação: 1 grupo de molares maxilares (n=30) e outro grupo de molares mandibulares (n=30) e analisados com uma lupa.

2.4. Estatística

Os registos das observações foram feitos num ficheiro *Excel*, devido ao número obtido ser tão próximo de 1, o teste ideal é Teste Exato de Fisher, não sendo aconselhável o Teste de Qui-Quadrado, devido a este não cumprir os critérios de Cochran.

A descrição dos 2 grupos foi feita utilizando a Mediana da "Distância entre o forâmen apical anatómico e o ápex anatómico nas raízes meso-vestibulares de dentes molares" e correspondente intervalo de confiança a 95%.

III-Resultados

Dos 60 dentes analisados, nos 30 dentes superiores, 28 apresentavam canal a 1mm do ápex anatómico (93.3%), já no caso dos inferiores 29 apresentavam canal (96.7%), P=1,000 (Teste Exato de Fisher).

A mediana da distância em milímetros entre o forâmen apical anatómico e o ápex anatómico foi, para os superiores Me=0,5mm (IC 95%: 0,2-0,5) e para os inferiores Me=0,2mm (IC 95%: 0-0,5). Tendo como a distância mínima encontrada 0,0mm e máxima de 1,7mm para os molares superiores, no caso dos inferiores a distância mínima foi de 0,0mm e máxima de 1,1mm.

IV-Discussão

Um conhecimento aprofundado da anatomia do sistema de canais radiculares é essencial, não só, para realizar um correto TE como também para que este tenha sucesso. Quanto melhor conhecermos a anatomia do dente e dos seus canais mais fácil será a prevenção de erros iatrogénicos e, caso estes aconteçam, podermos possuir o conhecimento necessário para os contornar, podendo ser vital para a manutenção de um dente em boca e a diferença entre um sucesso e um insucesso do tratamento.

Os dentes molares são fundamentais na arcada humana, tendo como principais funções: a mastigação, o suporte dos lábios e da mucosa jugal e manterem a dimensão vertical de oclusão. Embora a literatura seja escassa em relação a este assunto, quanto aos dentes molares, temos como conhecimento geral que as principais diferenças entre os molares superiores e inferiores são: as bordas mesiais e distais convergem para cervical nos superiores e tendem ao paralelismo nos inferiores, as faces oclusais mais quadradas são uma caraterística dos molares superiores, enquanto que os inferiores apresentam as faces oclusais num formato mais retangular. No que diz respeito ao número de raízes, os superiores possuem 3 (Distal, Meso-vestibular e Meso-Palatina) e os inferiores 2 (Distal e Mesial).

A distância média, entre o forâmen apical anatómico e o ápex anatómico, que foi obtida no presente estudo é a seguinte: 0,44mm para os molares maxilares e 0,34mm, enquanto que em estudos anteriores foram obtidos resultados de 1,00mm para os molares superiores e 0,86mm (Marroquin, B.B. *et al.*, 2004). A diferença entre estes resultados pode ser explicada pelo mesmo autor, é causada pela utilização de diferentes métodos de medição, pelas diferentes definições de forâmenes fisiológicos usadas (Marroquin, B.B. *et al.*, 2004). Pode também ser explicada por serem utilizadas duas populações diferentes para a comparação, uma portuguesa e uma egípcia, respetivamente, e pela amostra do presente estudo ser relativamente menor, em comparação com o de Marroquin (n=1057).

No que diz respeito ao presente estudo, podemos afirmar que a diferença entre a proporção de canal presente a 1mm do ápex anatómico é muito similar, 28 casos positivos em 30 para os molares superiores e 29 casos em 30 para os molares inferiores, contando com uma percentagem de positividade de 93,3% e 96,7% para superiores e inferiores, respetivamente. (Fig. 5 e 6) Sendo a diferença entre percentagens insignificativa e devido ao tamanho reduzido da amostra.

Figura 5: Ausência de canal a 1 mm.

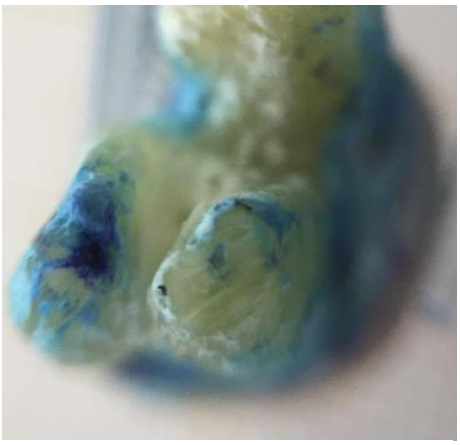

Figura 6: Presença de canal a 1 mm.

No que concerne à avaliação da distância entre o forâmen apical anatómico e o ápex anatómico pode afirmar-se que houve disparidades (Fig. 7 e 8), pois a Mediana de ambos foi bastante distinta, registando uma Mediana de 0,5mm para os molares superiores e 0,2mm para os molares inferiores, podendo assim ser comprovado que o forâmen apical anatómico está mais próximo ao ápex anatómico nos dentes molares mandibulares do que nos maxilares. Também a distância máxima tem diferenças, enquanto que nos superiores é de 1,7mm, nos inferiores é de apenas 1,1mm, podendo isso ser explicado devido à própria anatomia dos dentes, em que o molar superior é maior relativamente ao inferior. Em relação ao mínimo ambos coincidiram com a distância de 0,0mm.

Figura 7: Molar inferior. Distância de 1mm entre o forâmen e o ápex.

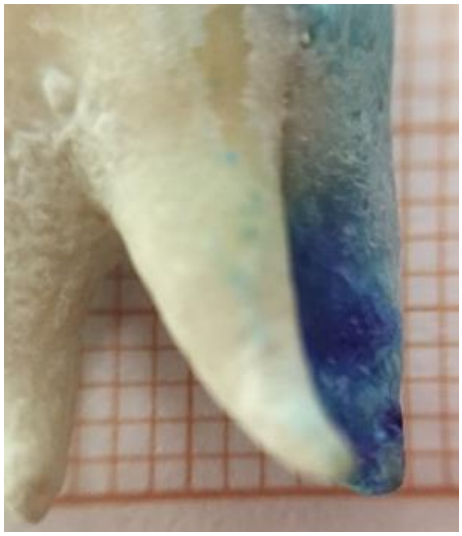

Figura 8: Molar superior. Distância de 1,7mm entre o forâmen e o ápex.

O procedimento clínico é relativamente simples, sendo essa umas das vantagens que acarreta este estudo, não sendo necessários muitos materiais específicos para a sua realização, limitado por alguns métodos em que foi abordado, relativamente à medição das distâncias com papel milimétrico ao invés de ser utilizado o CBCT (sigla para Cone Beam Computer Tomography ou, em português, Tomografia Computorizada de Feixe Cônico) fragilizando assim os resultados da medição devido a uma menor fiabilidade. Outra limitação foi a impossibilidade de ser utilizado o micrótomo, o qual foi substituído por um torno fixador, sendo o corte nos dentes ter sido feito através de um disco de corte inserido numa peça de mão, obtendo o resultado esperado, mas com menor confiabilidade. A análise da presença de canais nos dentes foi obtida através de uma lupa de aumento, não sendo possível proceder à fotografia direta devido a não haver disponibilidade de uma câmara fotográfica com uma lupa acoplada.

No geral o estudo conseguiu atingir os seus objetivos iniciais e comprovar as metas que foram propostas, podendo afirmar-se que apesar das limitações foi um sucesso.

Como foi dito anteriormente a possibilidade de complementar esta análise com o auxílio do CBCT é um projeto futuro que iria enriquecer em todos os aspetos o estudo, devido à melhor precisão com que poderiam ser feitas as medições e um novo conjunto de novos informações que iria transmitir, “O CBCT é uma técnica que utiliza um feixe especifico para produzir uma imagem tridimensional para revelar detalhes anatómicos precisos” (Cit al. Alrahabi, M. e Zafar, M.S., 2015). Outra opção é a utilização do Micro CT (Micro Computer Tomography), a abordagem através do Micro CT possibilita analisar com maior precisão a anatomia permitindo superar carências morfológicas atribuídas a estudos prévios feitos com outras técnicas. Outra vantagem é a reconstrução da anatomia interna dos dentes e analisada através de diferentes ângulos. (Verma, P. e Love, R.M., 2011).

Outros estudos podem ser elaborados como continuação deste trabalho, nomeadamente expandindo o mesmo às outras raízes e canais presentes, calcular a distância do forâmen à parede axial da raiz, entre outros.

V-Conclusão

Respondendo às premissas do início do trabalho concluí que:

No que diz respeito ao cálculo da proporção de positividade podemos concluir que não há uma diferença significativa nos valores de percentagem de casos em que a "Distância entre o forâmen apical anatómico e o ápex anatómico nas raízes meso-vestibulares de dentes molares" é inferior a 1mm, quer nos molares maxilares, quer nos molares mandibulares.

Na avaliação estatística da distância concluímos, no que diz respeito à parte operatória, que é um facto de bastante importância para o clínico porque o forâmen anatómico do canal MV dos molares inferiores está mais próximo (Me=0,2mm) do ápex anatómico do que nos molares superiores (Me=0,5mm). Este fator deve ter sido em conta aquando da determinação do comprimento de trabalho pelo clínico e para os seguintes procedimentos a efetuar, como é o caso da instrumentação, irrigação e da obturação.

Existem métodos como Micro CT ou CBCT, que nos permitem obter com maior detalhe e precisão determinar os objetivos a que nos propusemos neste trabalho de investigação.

VI-Bibliografia

Abarca, J. *et al*., (2014) Morphology of the Physiological Apical Foramen in Maxillary and Mandibular First Molars. *U.S Department of Health and Human Services*, 32(2), pp.671-677

Abarca, J. *et al*., (2015) Assessment of Mesial Root Morphology and Frequency of MB2 Canals in Maxillary Molars using Cone Beam Computed Tomography. *International Journal of Morphology*, 33(4), pp.1333-1337

Alrahabi, M. e Zafar, M.S., (2015) Evaluation of root canal morphology molars using cone beam computed tomography. *Pakistan Journal of Medical Sciences*, 31(2), pp.426-430

Blaine, M. *et al*., (2006) Root and Root Canal Morphology of the Human Permament Maxillary First Molar: A Literature Review. *Journal of Endodontics*, 32, pp.813-821

Cotton, T.P. *et al*., (2007) Endodontic applications of cone beam volumetric tomography. *Journal of Endodontics*, 33, pp.1121-1132

Filho, F.B. *et al*., (2009) Analysis of the internal anatomy of maxillary first molars by using different methods. *Journal of Endodontics*, 35(3), pp.337-342

Guimarães, D.N.G. *et al*., (2013) Estudo da anatomia interna dos canais radiculares em pré-molares e suas modificações com a instrumentação com limas K, Pathfiles e Sistema Protaper ou GTX. Tese Doutoral. *Universidade de Santiago de Compostela*, pp.93-94

Kim, H.H. *et al*., (2013) Apical foramen morphology according to the length of merged canal at the apex. *Restorative Dentistry and Endodontics*, 38(1), pp.26-30

Manotas, J.I.R. *et al*., (2015) Relationship between apical foramen, anatomic apex and radiographic apex in maxillary premolars. *Revista Cubana de Estomatologia*, 52(1), pp.11-20

Marroquin, B.B. *et al*., (2004) Morphology of the physiological foramen: I. Maxillary and mandibular molars. *Journal of Endodontics*, 30(5), pp.321-328

Martos, J. *et al*., (2009) Topographical evaluation of the major apical foramen in permanent human teeth. *International Endodontic Journal*, 42, pp.329-334

Milanovic, I. *et al*., (2015) Accuracy of three electronic apex locators in determining the apical foramen in multi-rooted teeth: Randomised clinical and laboratory study. *Australian Endodontic Journal*, 41, pp.35-43

Ortiz, J.P. *et al*., (2015) Análisis mediante CBCT de la configuración anatómica de los orificios de la raíz mesial del primer molar maxilar en población colombiana. *Universitas Odontologica*, 34(73), pp.77-85

Pattanshetti, N. *et al*., (2008) Root and canal morphology of the mesiobuccal and distal roots of permanent first molars in a Kuwait population – a clinical study. *International Endodontic Journal*, 41, pp.755-762

Somma, F. *et al*., (2009) Root canal morphology of the mesiobuccal root of maxillary first molars: a micro-computed tomographic analysis. *International Endodontic Journal*, 42, pp.165-174

Weine, F.S. *et al*., (1999) Canal configuration of the mesiobuccal root of the maxillary first molar of a Japanese sub-population. *International Endodontic Journal*, 32, pp.79-87

Velmurugan, N. (2008) Evaluation of the pulp chamber size of human maxillary first molars: an institution base in vitro study. *Indian Journal of Dental Research*, 19(2), pp. 92-94

Verma, P. e Love, R.M., (2011) A Micro CT study of the mesiobuccal root canal morphology of the maxillary first molar tooth. *International Endodontic Journal*, 44, pp.210-217

Vertucci, F.J. (1984) Root canal anatomy of the human permanent teeth. *Oral Surg Oral Med Oral Pathol*, 58(5), pp.589-599

VII-Anexos

Universidade Fernando Pessoa
www.ufp.pt

Exmo. Senhor
Prof. Doutor Luís Martins
Director da FCS

Porto, 03 de Abril de 2017

Exmo. Senhor Prof. Doutor,

A Comissão de Ética, depois de apreciado o projeto de Mestrado em Medicina Dentária, de David Eduardo Cruz Madureira, intitulado "Localização do forâmen apical do canal mesio-vestibular em dentes molares maxilares e mandibulares", considera nada haver a opor ao mesmo.

Com os melhores cumprimentos.

A Presidente da
Comissão de Ética da UFP

Teresa Martinho Toldy

Figura 9: Aprovação da comissão de ética.