

**Gonçalo Emanuel Serralha Ramalho**

**SÍNDROME ORO-FACIAL-DIGITAL**

**UNIVERSIDADE FERNANDO PESSOA**

**FACULDADE CIÊNCIAS DA SAÚDE**

**Porto, 2014**



**Gonçalo Emanuel Serralha Ramalho**

**SÍNDROME ORO-FACIAL-DIGITAL**

**UNIVERSIDADE FERNANDO PESSOA**

**FACULDADE CIÊNCIAS DA SAÚDE**

**Porto, 2014**

**Autor: Gonçalo Emanuel Serralha Ramalho**

**Título do trabalho: “Síndrome Oro-Facial-Digital”**

**Assinatura: \_\_\_\_\_**

**Trabalho apresentado à Universidade  
Fernando Pessoa como parte dos requisitos  
Para obtenção do grau de Mestrado em  
Medicina Dentária.**

## RESUMO

A síndrome oro-facial-digital (OFD) é uma patologia resultante de mutações genéticas, caracterizada por malformações na face, cavidade oral e dedos. Foi descrita pela primeira vez por Papillon-Léage e Psaume em 1954. Até hoje, foram identificados 13 tipos de OFD, que, para além de apresentarem deformações ao nível oral, facial e digital, também apresentam outros fenótipos característicos de cada tipo. OFD tipo I é o mais frequente, com um caso em cada 50.000-250.000 nascimentos.

Os sinais clínicos mais comuns nesta síndrome são freios múltiplos, agenesia dentária, híper-telorismo, lábio leporino, braquidactilia, entre outros. Também podem estar presentes alterações ao nível do sistema nervoso central.

O tratamento adequado desta síndrome exige a especialidade de várias áreas da Medicina Dentária como cirurgia e dentisteria.

Encontra-se já identificado o padrão de herança nos primeiros 9 tipos, havendo vários modos de transmissão, como dominante ligada ao X em alguns tipos e autossómica recessiva noutros. A existência de poucos casos relatados nos outros tipos de OFD não permitiu ainda determinar os seus padrões de herança.

Foi identificado o gene *Ofd1* como envolvido no aparecimento do tipo I desta síndrome. Para alguns dos outros tipos, há apenas suspeita do envolvimento de outros genes, mas até hoje não foram provados.

## ABSTRACT

Oral-facial-digital syndrome (OFD) is a disorder resulting from genetic mutations that lead to changes in the face, mouth and fingers. It was described for the first time by Papillon-Léage and Psaume in 1954. To date, 13 types of OFD were identified, that, in addition to deformation at oral, facial and digital levels, also exhibit other phenotypic traces specific of each type of OFD. Type I is the most frequent, with one case per 50.000-250.000 births.

The most common clinical symptoms of this syndrome are multiple frenula, tooth agenesis, hyper-telorism, cleft lip, brachydactily, among others. Changes at the central nervous system may also be present.

The appropriate treatment for this syndrome requires several fields of Dental Medicine such as surgery and dentistry.

The inheritance patterns have been identified for the first nine types of OFD, with various modes of transmission, such as X-linked dominant and autosomal recessive types. As there are very few reported cases for the other types it was still not possible to determine the inheritance pattern.

Only the *Ofd1* gene was successfully identified as the main cause of type I syndrome. In some of the other types, there is only a suspicion of other genes being involved, but it was still not possible to prove.

## ÍNDICE:

<b>I.</b>	<b>Introdução.....</b>	<b>1</b>
<b>II.</b>	<b>Materiais e Métodos.....</b>	<b>3</b>
<b>III.</b>	<b>Tipos de Síndrome.....</b>	<b>4</b>
<b>1.</b>	<b>Sinais Clínicos.....</b>	<b>6</b>
<b>1.1.</b>	<b>Doença renal policística .....</b>	<b>17</b>
<b>1.2.</b>	<b>Sinais Clínicos Orais em pacientes com OFDS I.....</b>	<b>19</b>
<b>2.</b>	<b>OFD de transição e outras condições semelhantes.....</b>	<b>21</b>
<b>3.</b>	<b>Pode OFD ser considerado uma ciliopatia? .....</b>	<b>23</b>
<b>4.</b>	<b>Padrão de herança.....</b>	<b>25</b>
<b>IV.</b>	<b>Diagnóstico.....</b>	<b>27</b>
<b>1.</b>	<b>Diagnóstico Diferencial .....</b>	<b>28</b>
<b>V.</b>	<b>Tratamento.....</b>	<b>30</b>
<b>1.</b>	<b>Tratamento das manifestações.....</b>	<b>31</b>
<b>2.</b>	<b>Vigilância.....</b>	<b>33</b>
<b>VI.</b>	<b>Genes envolvidos.....</b>	<b>34</b>
<b>1.</b>	<b>Na Síndrome OFD tipo I .....</b>	<b>34</b>
<b>2.</b>	<b>Na Síndrome OFD tipo VI .....</b>	<b>40</b>
<b>VII.</b>	<b>Conclusão.....</b>	<b>42</b>
<b>VIII.</b>	<b>Bibliografia.....</b>	<b>44</b>

## ÍNDICE DE FIGURAS

Figura nº 1: Paciente com OFD I.

Figura nº 2: Vista lateral da face de pacientes com OFD I. É observado dolicocefalia e retrognatismo maxilar.

Figura nº 3: Exemplos de sinais clínicos faciais, orais e digitais observados em pacientes com OFD I. A: dismorfismo facial. B: fenda palatina. C: língua bífida e lobulada. D: braquidactilia e clinodactilia. E: duplicação da Allux.

Figura nº 4: Metacarpo central em forma de Y e polidactilia.

Figura nº 5: hipertelorismo.

Figura nº 6: Displasia tibial severa.

Figura nº 7: Labio leporino.

Figura nº 8: *Molar tooth sign*.

Figura nº 9: Hidronefrose do rim; seta na obstrução.

Figuran nº 10: Nariz bífido.

Figura nº 11: Coloboma.

Figura nº 12: Hipoplasia radial.

Figura nº 13: Fusão dos arcos vertebrais numa ressonância magnética.

Figura nº 14: Hidrocefalia devido a estenose congênita do aqueduto de Sylvius.

Figura nº 15: à esquerda, rim normal; à direita, rim policístico

Figura nº 16: Anomalias orais comuns em pacientes com OFDS I. A, C, E, e F: Freios múltiplos orais. A, B, C, E e F: Mal-oclusão. A, C e E: Vestíbulo labial reduzido na região dos incisivos inferiores. A, B, C, E, e F: Anomalias dentárias. A, C e E: Atrofia do freio médio maxilar. B e F: Inchaço bilateral da gengiva maxilar. B, E e F: Maxila e mandíbula segmentada. D: Língua lobulada e hamartoma lingual.

Figura nº 17: Aos 2 meses de idade, é possível observar inúmeros cistos não cancerosos do tipo milia sobre o rosto, protuberância frontal e micrognatismo.

Figura nº 18: Espinha bífida num recém-nascido, característica observável em pacientes com OFD XII.

Figura nº 19: Achados digitais em pacientes com OFD: braquidactilia, clinodactilia, e sindactilia

Figura nº 20: Localização citogenética do gene *OFD1*.

Figura nº 21: Localização citogenética do gene *TMEM216*.

Figura nº 22: Localização citogenética do gene *C5ORF42*.

## **ÍNDICE DE TABELAS**

Tabela nº 1: Sumário das mutações identificadas em casos com OFD I

## **ABREVIATURAS**

OFD - Oro-facial-digital

MTS - "Molar tooth sign"

PCP - Polaridade celular planar

## I. INTRODUÇÃO

O objetivo principal deste trabalho é estudar a síndrome oro-facial-digital, uma síndrome genética ainda pouco estudada que afeta principalmente a face, a cavidade oral e os dígitos com um elevado grau de variabilidade fenotípica.

A síndrome oro-facial-digital (OFD) tipo I, também chamada de síndrome de Papillon-Léage Psaume, foi descrita pela primeira vez por Papillon-Leage e Psaume (1954) e foi ainda caracterizada por Gorlin e Psaume (1961), como uma patologia resultante de mutação genética que causa malformações na face, cavidade oral e dedos (Papillon-Leage e Psaume, 1954; Gorlin et al., 1961). Até hoje foram descritos 13 tipos de OFD, sendo os tipos I e II os mais frequentes, mas só o gene *OFD1* implicado na síndrome tipo I foi identificado. Mutações neste gene são responsáveis pelo aparecimento da OFD tipo I (Ferrante et al., 2001). A função da proteína codificada por este gene ainda não é totalmente conhecida. Segundo alguns autores esta proteína tem um papel importante na formação dos cílios nas células (Coene et al., 2009; Ferrante et al., 2006; Romio et al., 2004). Estes organelos têm como função dar locomoção à célula, e também desempenham um papel importante na troca de mensageiros químicos entre as células.

A mutação em causa é a alteração da sequência de bases ou deleção de bases azotadas no gene que codifica a proteína OFD1. Estas alterações genéticas conduzem à produção de uma proteína anormalmente curta e não funcional (Macca e Franco, 2009).

O diagnóstico desta síndrome é feito logo à nascença, devido às malformações presentes no recém-nascido. Noutros casos, como em pacientes com OFD I, é feito mais tarde na idade adulta quando é diagnosticada doença renal policística, pois 50% dos indivíduos afetados por esta síndrome apresentam esta doença dos rins (Toriello e Franco, 2010).

Aproximadamente 75% dos casos de OFD I são esporádicos, ocorrendo quase exclusivamente em mulheres (Feather et al., 1997; Macca e Franco, 2009). Nos restantes casos, a síndrome é passada de mãe para filha, sendo o modo de herança

considerado pela maioria dos autores, ligado ao cromossoma X dominante. É letal nos homens, sendo a maioria dos casos de morte registados por aborto espontâneo, ou morte nas primeiras horas de vida (Toriello e Franco, 2010).

A frequência estimada para a OFDI é de aproximadamente um caso por 50 000-250 000 nados-vivos (Patrizi et al., 1999).

## **II. MATERIAIS E MÉTODOS**

Para a realização deste trabalho foi efetuada uma pesquisa bibliográfica sistemática através da MEDLINE e NCBI, com a opção de estudos humanos, sem limitações temporais ou de língua.

A pesquisa foi realizada através da introdução consecutiva das palavras "oro-facial-digital syndrome", "Papillon-Leage syndrome" "OFDS", "OFD1", "genetic disorders", "mutation", "gene", "C5ORF42", "TMEM216".

### **III. TIPOS DE SÍNDROME**

Existem diversos tipos da síndrome oro-facial-digital, que possuem várias características fenotípicas comuns mas divergem em alguns traços assim como no modo de herança, significando que diferentes mutações genéticas e genes devem estar envolvidos.

Os vários tipos desta síndrome são:

**OFD I** - Síndrome de Papillon-Leage-Psaume;

**OFD II** - Síndrome de Mohr;

**OFD III** - Síndrome Sugarman;

**OFD IV** - Síndrome Baraitser Queime;

**OFD V** - Síndrome de Thurston;

**OFD VI** - Síndrome Papp Varadi;

**OFD VII** - Síndrome Whelan;

**OFD VIII** - Síndrome de Edwards;

**OFD IX** - Síndrome Gurrier;

**OFD X** - Síndrome Figuera;

**OFD XI** - Síndrome Gabrielli;

**OFD XII** - Síndrome de Moran-Barroso;

**OFD XIII** - Síndrome Degner.

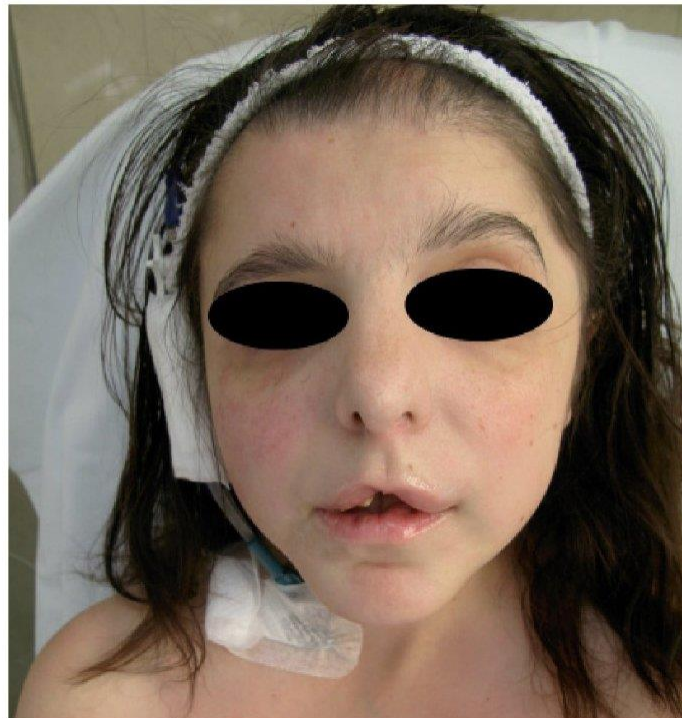

Figura nº 1: Paciente com OFD I.

### **III.1. Sinais Clínicos**

Os sinais clínicos da síndrome oro-facial-digital são muito semelhantes entre os vários tipos. Como o nome indica, as partes do corpo mais afetadas são a face, a boca e os dedos.

#### **OFD I:**

Possíveis sinais clínicos na cavidade oral incluem freios múltiplos, língua multilobulada, falta de dentes ou dentes supranumerários, fenda palatina assimétrica, nódulos línguais e fenda língual. Pode haver telecanto ou hiper-telorismo, lábio leporino mediano e hipoplasia das cartilagens nasais (Gorlin et al., 2001; Thauvin-Robinet et al., 2006). Uma característica que pode ajudar a diferenciar OFDS I de II é que OFD I apresenta-se com milia, isto é, pequenos cistos não cancerosos no rosto e nas orelhas (Habib et al., 1992).

Podem existir muitas alterações nas mãos como clinodactilia, braquidactilia ou sindactilia, assim como nos pés com polidactilia pré-axial, geralmente unilateral (Gorlin et al., 2001; Thauvin-Robinet et al., 2006).

Podem estar presentes várias alterações do sistema nervoso central como agenesia do corpo caloso, hipoplasia cerebral ou cerebelar, porencefalias (Towfighi et al., 1985; Connacher et al., 1987; Coll et al., 1997; Odent et al., 1998; Holub et al., 2005). Estes pacientes podem apresentar rins policísticos na idade adulta.

OFD I só ocorre em mulheres.

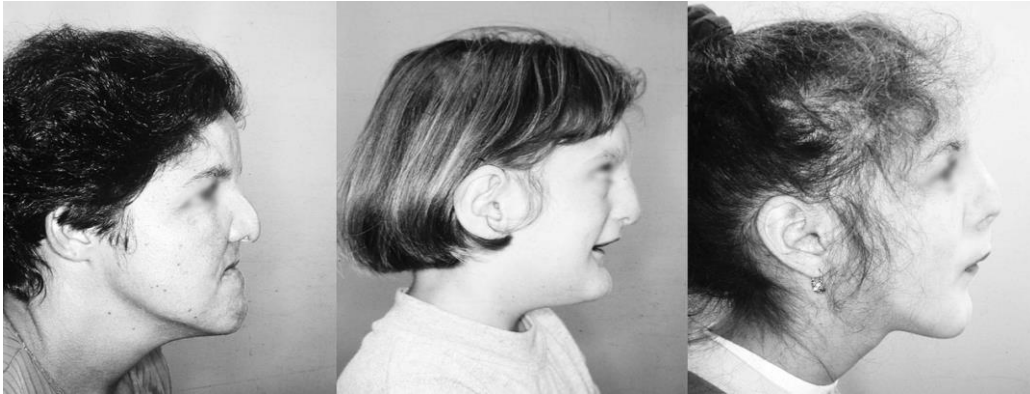

Figura nº 2: Vista lateral da face de pacientes com OFD I. É observado dolicocefalia e retrognatismo maxilar.

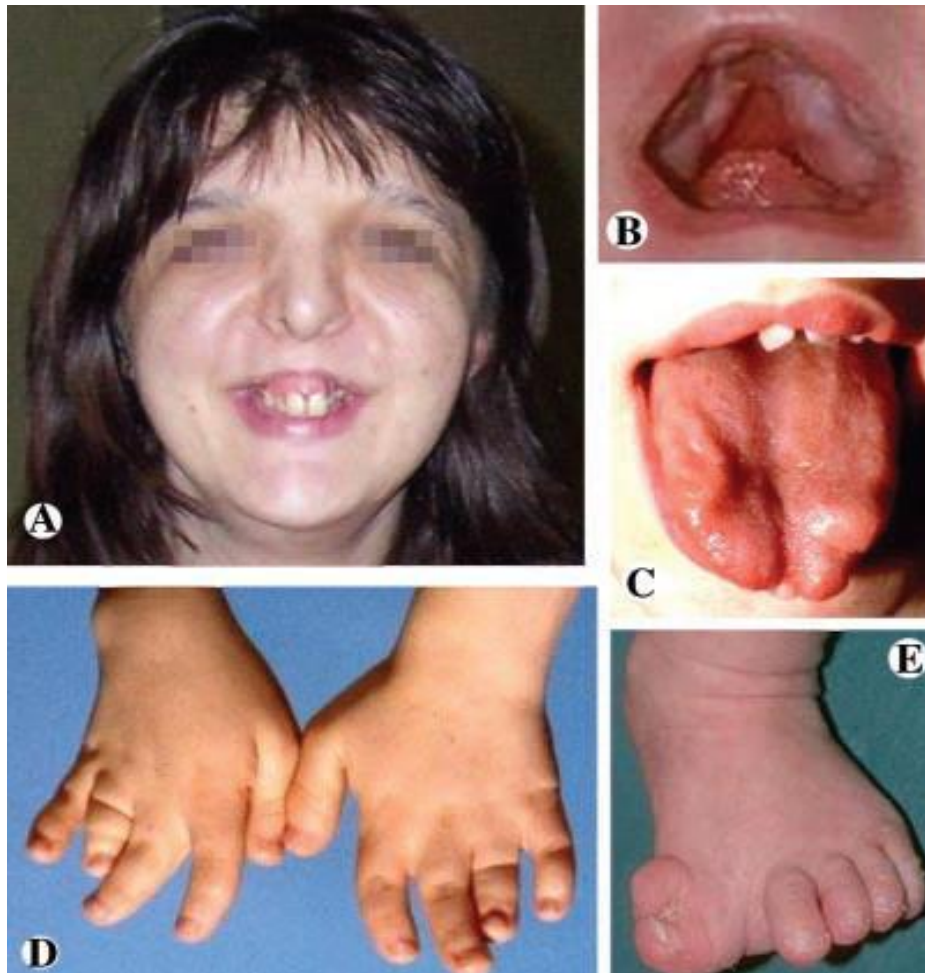

Figura nº 3: Exemplos de sinais clínicos faciais, orais e digitais observados em pacientes com OFD I. A: dismorfismo facial. B: fenda palatina. C: língua bífida e lobulada. D: braquidactilia e clinodactilia. E: duplicação da Allux.

## **OFD II:**

Este tipo compartilha muitas manifestações com o OFD I, tais como nódulos linguais, fendas na linha média do lábio, freio grosso, clinodactilia, braquidactilia, sindactilia e polidactilia pré ou pós-axial (Rimoin e Edgerton, 1967). No entanto, as diferenças clínicas identificadas entre os tipos I e II foram: maior espessura do rebordo alveolar no tipo II que no tipo I; e a presença de anomalias do cabelo e da pele no tipo I, que não são evidentes no tipo II (Rimoin e Edgerton, 1967; Muenke et al., 1990; Toriello, 1993). Além disso, pode ocorrer deficiência auditiva no tipo II (Rimoin e Edgerton, 1967; Prpic et al., 1995).

Outras alterações orais e faciais incluem palato altamente arqueado, fissuras da língua e ponta nasal bífida.

Alterações cerebrais incluem porencefalia e hidrocefalia, com possível atraso mental. O sistema nervoso central também pode ser afetado. (Muenke et al., 1990; Toriello, 1993).

As malformações cardíacas, tais como canal atrioventricular e os defeitos do endocárdio, têm sido repetidamente encontradas no OFDS II (Digilio et al., 1996; Hsieh e Hou, 1999), ampliando assim o seu espectro fenotípico. Metacarpo central em forma de Y, que é geralmente considerado típico de OFDS tipo VI, foi também reportado em pacientes com características clínicas que se enquadram no espectro do OFDS II (Hsieh e Hou, 1999). Esta descoberta sugere a existência de tipos de OFD de transição que podem resultar formas alélicas diferentes. No entanto, há diferenças claras no modo de herança: o OFD tipo II é causado por mutações de um gene ainda não identificado, com herança autossômica recessiva.

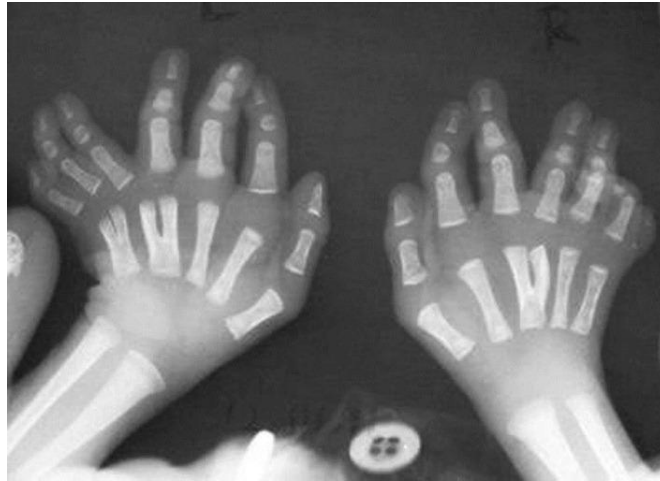

Figura nº 4: Metacarpo central em forma de Y e polidactilia.

### **OFD III:**

Até à data existem poucos relatos deste tipo de síndrome. Anomalias orais incluem uma língua lobulada e úvula bífida ou palatina, nódulos línguais, fissuras línguais e dentes extras.

Pode existir hipertelorismo, nariz bulboso e baixa implantação das orelhas.

Pode ocorrer polidactilia pós-axial das mãos e dos pés, assim como externo curto.

Atraso mental profundo pode estar presente. Incessante piscar dos olhos é sugerida como uma característica distintiva (Sugarman et al., 1971; McKusick, 1990), mas o pequeno número de casos torna isso difícil de confirmar.

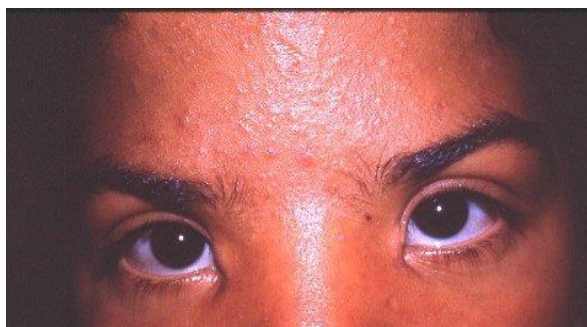


Figura nº 5: hipertelorismo.

#### **OFD IV:**

Anomalias faciais possíveis incluem a raiz e a ponta nasal larga, uma mandíbula hipoplásica (mandíbula pequena) e micrognatia.

Muitas alterações orais estão presentes: palato altamente arqueado, língua lobulada, nódulos da língua e frênula hiperplástica.

Polidactilia pré e pós-axial, além de outras diferenças entre os dígitos como braquidactilia, clinodactilia, sindactilia, incluindo um pé torto, podem estar presentes.

Uma manifestação clínica característica pode ser displasia tibial severa (encurvamento excessivo do osso da canela) (Burn et al., 1984; Baraitser, 1986). O espectro fenotípico foi posteriormente expandido para incluir deformações na base do crânio, malformações do cérebro, colobomas oculares, cistos intra-hepáticos, cistos renais (Ade`s et al., 1994), atresia anal e deslocamento das articulações (Digilio et al., 1995).

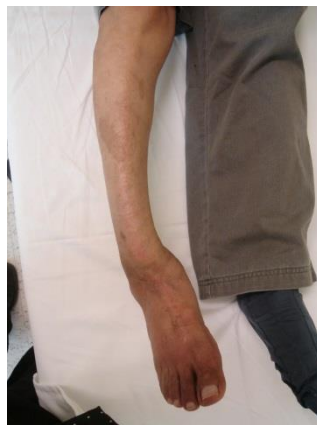

Figura nº 6: Displasia tibial severa.

## **OFD V:**

Esta tem sido chamada a forma mais branda de OFDS. O fenótipo inclui lábio leporino na linha média e polidactilia pós-axial da mão e pés.

Alterações orais incluem frénula hiperplástica.

Tem sido relatado exclusivamente em indivíduos de etnia indiana (Thurston, 1909; Khoo e Saad, 1980; Gopalakrishna e Thatte, 1982; Valiathan et al., 2006).

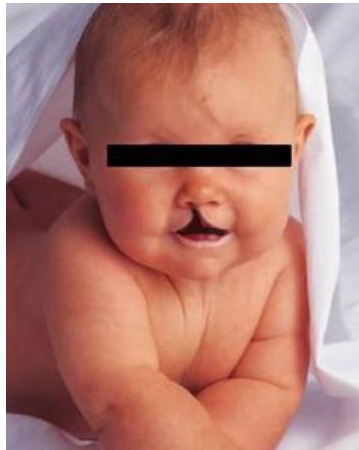

Figura nº 7: Labio leporino.

## **OFD VI:**

A primeira descrição deste tipo é de 1980, por Varadi et al., altura em que foram encontradas alterações orais (palato altamente arqueado, fenda da língua, os nódulos da língua e frénula hiperplástica), faciais (lábio leporino e ponta nasal larga) e digitais (pós-axial ou polidactilia central, braquidactilia, clinodactilia e sindactilia) associadas ao cérebro e/ou anomalias do cerebelo em ciganos endogâmicos.

Pode estar presente agenesia ou displasia renal.

Foram encontradas malformações do cerebelo (*molar tooth sign*) que são um sinal neuroradiológico obrigatório no diagnóstico da Síndrome de Joubert e Doenças

Relacionadas (JSRD). Deste modo a OFD tipo VI foi considerada uma JSRD (Parisi et al., 2007).

As anomalias do cerebelo (MTS) e a recorrência de metacarpos em forma de Y (indicando polidactilia central) representam características específicas de OFDS VI. Também foi relatado num estudo agenesia peniana, clavículas anormais (Yildirim et al., 2002), glândula pituitária ausente (Al-Gazali et al., 1999), e hamartoma hipotalâmico com puberdade precoce (Stephan et al., 1994). Este último achado é quase constantemente encontrada na síndrome de Pallister-Hall, uma condição autossômica dominante, caracterizada por polidactilia pós-axial, ânus imperfurado, e hamartoma hipotalâmico. A sobreposição fenotípica entre OFDS VI e síndrome de Pallister-Hall foi observada e a junção das duas condições na mesma entidade foi proposta (Muenke et al., 1991). Um relatório único de resultados neuropatológicos em OFDS VI mostrou interrupção ou disgenesia da arquitetura glial, sugerindo um defeito nas células gliais primárias (Doss et al., 1998). Esta observação é interessante, tendo em conta a recente descoberta de que OFDS I é causada por uma falha do sistema ciliar envolvido na migração celular durante a embriogénese.

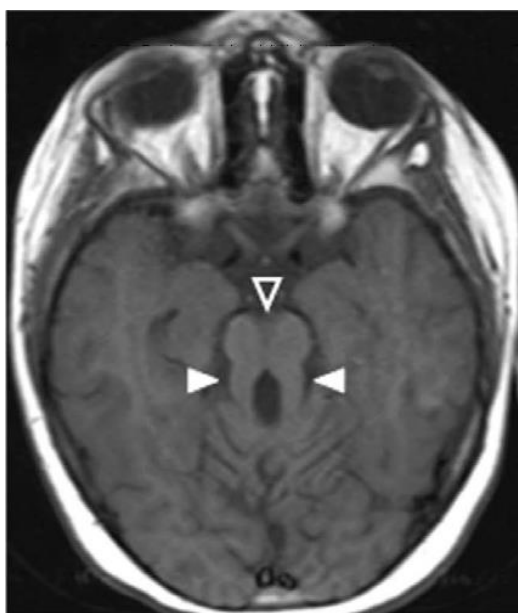


Figura nº 8: *Molar tooth sign*.

## OFD VII:

Há apenas um caso relatado de uma mãe e filha com alterações orais que incluem palato altamente arqueado / palatina, nódulos linguais, frênula hiperplástica; alterações faciais como hiper-telorismo, lábio leporino, assimetria facial, apêndices pré-auriculares; e alterações digitais (clinodactilia) associadas com hidronefrose (Whelan et al., 1975).

Mais tarde, foi sugerido tratar-se da OFDS I, uma vez que tanto a mãe como a filha desenvolveram doença renal cística. No entanto, a análise mutacional do gene *Ofd1* nesta família, realizada por sequenciação direta dos exões não permitiu detectar uma mutação patogénica (Nowaczyk et al., 2003). O método usado para a análise mutacional, no entanto, não pode excluir completamente uma mutação patogénica do *OFDI*. Deste modo, ainda não está esclarecido se se trata de tipos diferentes desta síndrome ou não.

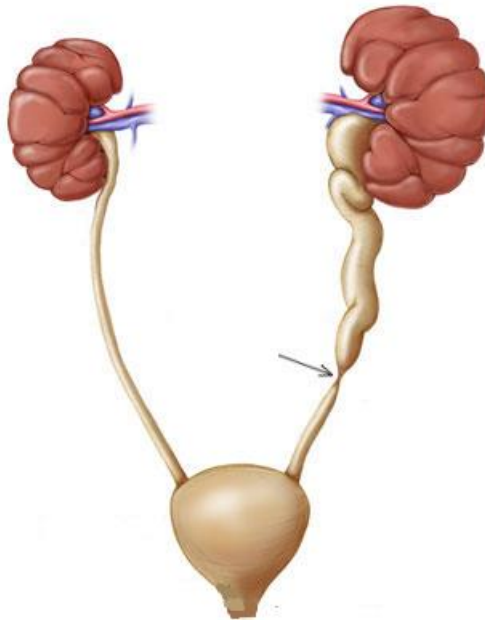


Figura nº 9: Hidronefrose do rim; seta na obstrução.

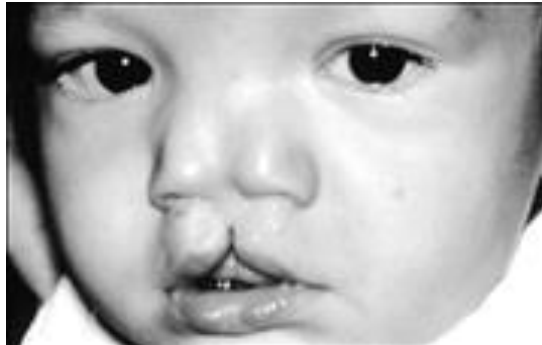### **OFD VIII:**

Foi inicialmente relatado como semelhante ao OFDS II e III, mas apresenta diferente padrão de herança (Edwards et al., 1988).

Anomalias orais incluem palato altamente arqueado, fissuras da língua, nódulos línguais, agenesia dentária, frênula hiperplástica, lobulações da língua.

Alterações faciais incluem lábio leporino médio, nariz bífido/ largo e telecanto.

Polidactilia pré ou pós-axial das mãos e pés, tíbia e/ou rádio encurtados, metatarsos bifurcados e atraso de desenvolvimento também podem estar presentes.



Figuran nº 10: Nariz bífido.

### **OFD IX:**

É caracterizado pela presença de coloboma (síndrome dos olhos de gato) como característica distintiva (Gurrieri et al., 1992).

As anomalias digitais consistem geralmente na duplicação do hallux radiologicamente detetável, assim como braquidactilia e sindactilia das mãos e pés. Traços orais incluem fendas da língua, nódulos na língua e frênula hiperplástica.

Também está presente lábio leporino, assim como anomalias da retina.

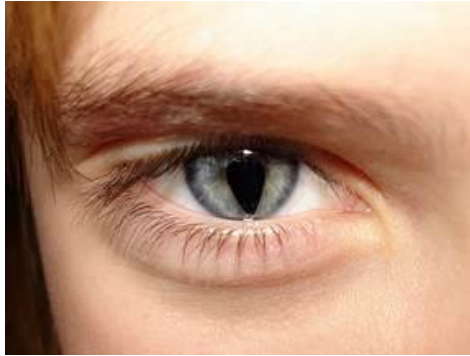

Figura nº 11: Coloboma.

### **OFD X:**

Até hoje poucos casos desta síndrome foram relatados. É caracterizada por encurtamento da porção intermédia de um ou mais membros, especificamente devido a hipoplasia radial e agenesia fibular em associação com alterações orais (palato altamente arqueado e agenesia dentária), faciais (lábio leporino) e digitais. As anomalias digitais compreendem oligodactilia e polidactilia pré-axial das mãos (Figuera et al., 1993).



Figura nº 12: Hipoplasia radial.

## **OFD XI:**

Este tipo é caracterizado por anomalias crânio-vertebrais para além de outros traços orais (fenda palatina na linha média, palato altamente arqueado e nódulos línguais), faciais (lábio leporino) e digitais (braquidactilia, polidactilia pré ou pós-axial das mãos) comuns em OFDS.

Os traços fenotípicos incluem apófise e malformações vertebrais incluindo a fusão dos arcos vertebrais em C1, C2 e C3, e fendas dos corpos vertebrais observadas num paciente do sexo masculino (Gabrielli et al., 1994). Um relatório posterior de OFDS com anomalias vertebrais numa paciente do sexo feminino confirmou a existência desta variante (Ferrero et al., 2002). Existem apenas dois casos relatados.

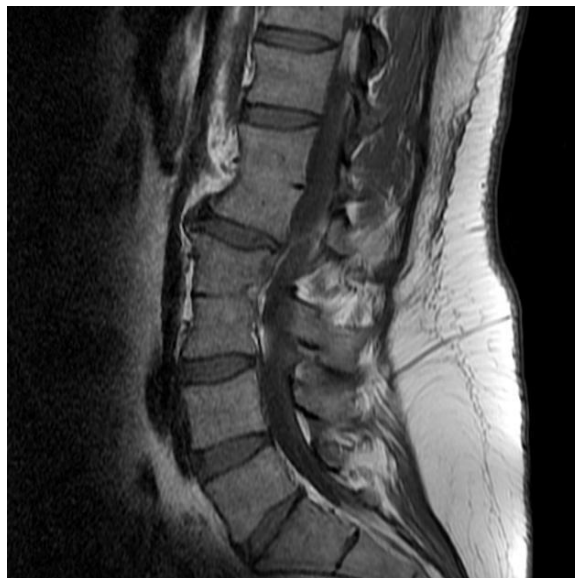

Figura nº 13: Fusão dos arcos vertebrais numa ressonância magnética.

## **OFD XII:**

Houve apenas um caso relatado de um paciente masculino que, adicionalmente às alterações orais (palato altamente arqueado, nódulos línguais e agenesia dentária), faciais (lábio leporino) e digitais (braquidactilia; polidactilia pré ou pós-axial das mãos), apresentava espinha bífida, estenose do aqueduto cerebral e anomalias cardíacas (Moran-Barroso et al., 1998).

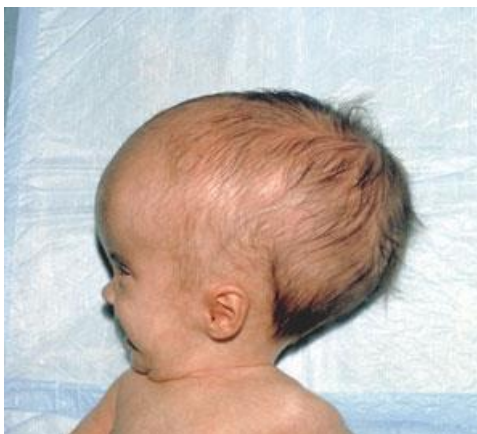

Figura nº 14: Hidrocefalia devido a estenose congênita do aqueduto de Sylvius.

### **OFD XIII:**

Esta forma distingue-se das outras pela presença de sintomas psiquiátricos, epilepsia, depressão profunda e alterações na substância branca do cérebro detetadas por ressonância magnética, além de outros fenótipos característicos da OFDS (Degner et al., 1999).

Apresenta ainda alterações orais e faciais com palato altamente arqueado e lábio leporino. Nas mãos está presente braquidactilia e polidactilia pré ou pós-axial.

#### **III.1.1. Doença renal policística**

Doença renal policística é muito frequentemente observada em pacientes com OFD I. A insuficiência renal pode estar presente ao nascimento ou ser desenvolvida mais tarde, havendo descrições de pacientes em que o envolvimento renal domina completamente o curso clínico da doença (Coll et al., 1997; Feather et al., 1997).

A análise histoquímica de tecidos renais císticos de pacientes OFD I demonstram predominantemente glomérulos císticos na doença renal com uma menor população de cistos tubulares (Feather et al., 1997).

A doença renal cística em pacientes com OFD I surge na maioria dos casos na idade adulta (segunda e terceira décadas) mas cistos relacionados com falha renal precoce têm sido relatados ocasionalmente em crianças na primeira década (Stapleton et al., 1982; Salinas et al., 1991; Odent et al., 1998).

A incidência global de cistos renais em pacientes com OFD I é de 37,3%, se considerarmos todos os pacientes, independentemente da sua idade. Contudo, se considerarmos o subconjunto de casos com idade superior a 18 anos, esta incidência aumenta para 63%, indicando assim que a maioria dos casos são detetados na idade adulta.

O acompanhamento sistemático dos pacientes com OFD pode revelar que a doença renal policística é mais frequente do que o estimado anteriormente nesta condição. Esta observação representa uma forte indicação para a monitorização da função renal (tanto morfológica como bioquímica) em pacientes infantis com OFD I (Prattichizzo et al., 2008).

Não há tratamento específico e a doença renal policística não tem cura, o tratamento é feito para aliviar os sintomas.

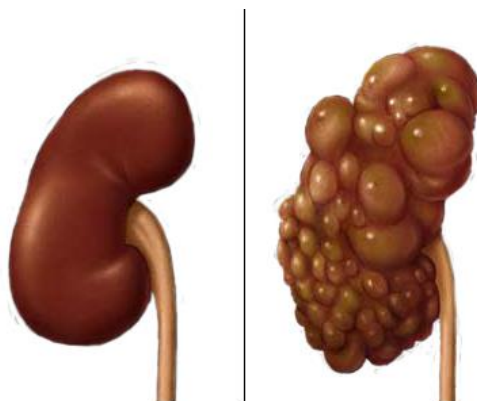


Figura nº 15: À esquerda: rim normal; À direita: rim policístico.

### **III.1.2. Sinais Clínicos Oraís em pacientes com OFDS I**

Os estudos disponíveis sobre os aspetos orais da síndrome OFD são normalmente limitados ao número de casos. Por esta razão, os exames orais realizados a pacientes com OFD são maioritariamente pacientes com OFD I.

Foi feito um estudo de anomalias orais no Hospital de Reabilitação de Anomalias Craniofaciais no Brasil, em que foi avaliada a condição intra e extra oral de 12 pacientes com OFD I (Tagliani et al., 2009).

Relativamente aos sinais clínicos orais encontrados em pacientes com OFD I, os mais frequentemente encontrados são anomalias da língua e dos freios (Gorlin et al., 1961; Scolari et al., 1997; Thauvin-Robinet et al., 2006). Também foram encontrados desvios da linha média, alongamento do filtro nasal, hamartoma lingual, lábios inferiores e superiores assimétricos, língua lobulada e assimétrica, gengivite, maxilar bilateral, atrofia do freio médio, assim como maxilar e freios orais múltiplos tanto na maxila como na mandíbula (Anneren et al., 1984; Toriello, 1993; Thauvin-Robinet et al., 2006).

Quanto às anomalias dentárias em pacientes com OFD I, a maioria das alterações encontradas foram dentes supranumerários, malposição dentária, apinhamento, fusão de dentes, e agenesia de incisivos laterais inferiores, hipoplasia do esmalte e rotação dentária (Papillon-League e Psaume, 1954; Gorlin et al., 1961; Martionot et al., 1994; Driva et al., 2004). Todos os pacientes do estudo apresentavam anomalias dentárias. No que diz respeito a má oclusão, todos os indivíduos tinham mordida aberta anterior e mordida cruzada posterior e o palato altamente arqueado, que provavelmente foi causado pela hipoplasia maxilar, como foi reportado por outros autores (Gorlin et al., 2001; Romero et al., 2007).

Foram encontradas anomalias linguais em todos os pacientes, 77,7% dos quais tinham tumores linguais. Todos os pacientes apresentavam hamartomas linguais e assimetria lingual; 91,6% tinham a língua lobulada, e foi observado língua bífida em

66,6% dos pacientes. Lábio leporino e/ou fenda palatina foram observados em todos os pacientes (Tagliani et al., 2009).

No estudo de Bisschoff I. et al. (2012), foi notado que muitos pacientes com OFD I apresentavam pelo menos um sinal clínico oral, enquanto sinais craniofaciais e digitais não estavam sempre presentes, o que faz ressaltar a importância de uma investigação oral rigorosa nos pacientes ao fazer o diagnóstico de OFD tipo I.

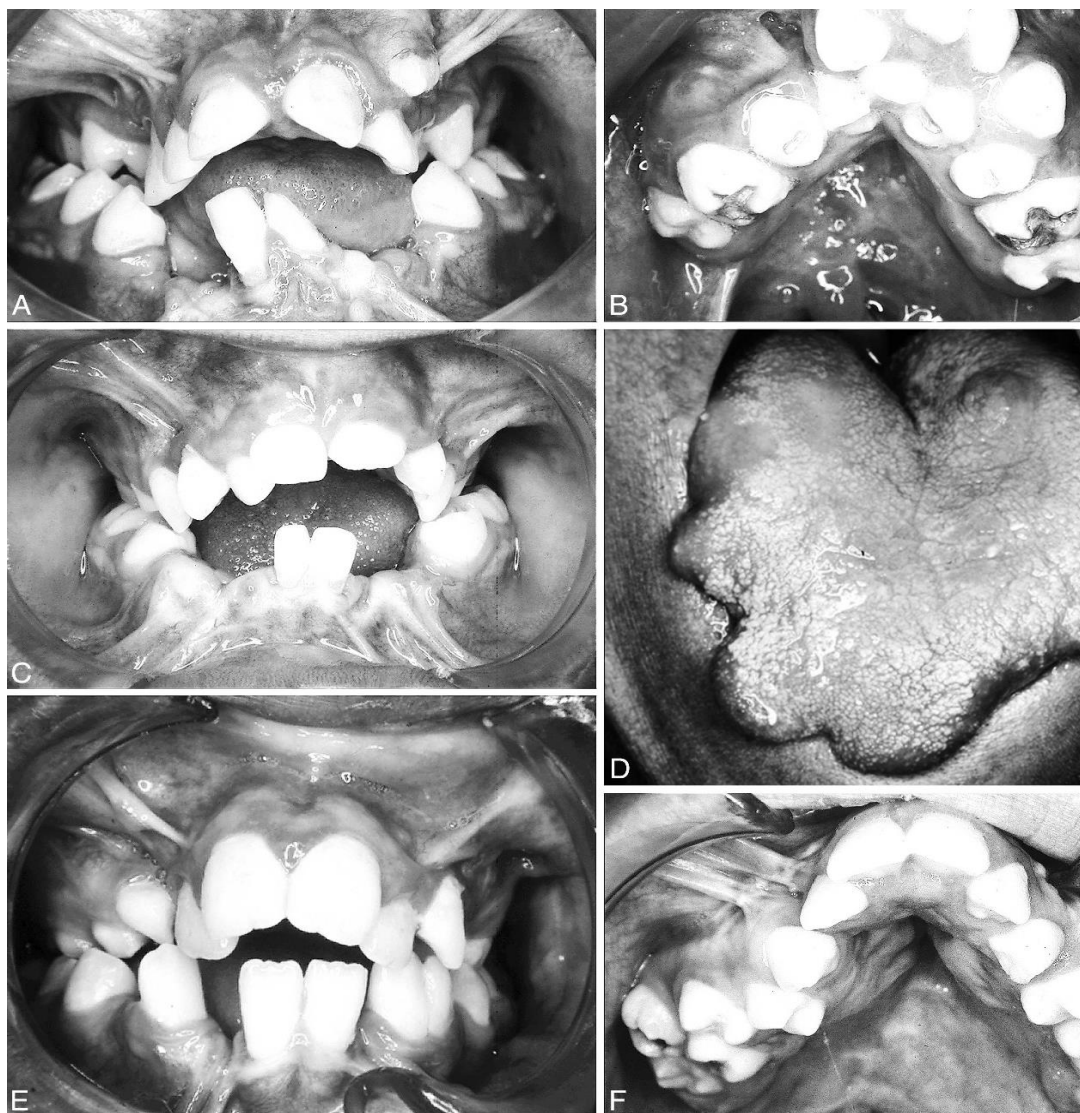

Figura nº 16: Anomalias orais comuns em pacientes com OFDS I. A, C, E, e F: Freios múltiplos orais. A, B, C, E e F: Maloclusão. A, C e E: Vestíbulo labial reduzido na região dos incisivos inferiores. A, B, C, E, e F: Anomalias dentárias. A, C e E: Atrofia do freio médio maxilar. B e F: Inchaço bilateral da gengiva maxilar. B, E e F: Maxila e mandíbula segmentada. D: Língua lobulada e hamartoma lingual.

### **III.2. OFD de transição e outras condições semelhantes**

Tem havido algumas publicações sobre a observação de pacientes que, para além de anomalias orais, faciais e digitais, também têm anomalias que são consideradas específicas de mais do que um tipo OFDS. Estes são definidos como tipos de transição. Um exemplo é o artigo de Camera et al. (1994) sobre um paciente com alterações orais, faciais e digitais, incluindo polidactilia central, típico de OFDS VI, mas sem anomalias no cerebelo, tornando-se, assim, mais provável o diagnóstico de OFDS II. Os autores concluíram que, para fins de aconselhamento genético, não é importante se o paciente foi afetado com OFDS tipo II ou VI, uma vez que ambas as condições têm herança autossómica recessiva. Ainda assim, a existência de tipos de transição confunde o diagnóstico das OFDS e enfraquece a distinção dos vários tipos.

Será possível que OFDS II e VI sejam formas alélicas? Esta questão pode ser estendida a todos os tipos de OFDS com herança autossómica recessiva, ou seja, os tipos II, III, IV, V, VI, VII, IX, e talvez até mesmo os novos tipos, X, XI, XII e XIII. A clarificação deste problema complexo nosológico só pode vir de uma melhor compreensão das bases moleculares das OFDS, isto é, a descoberta dos genes causais. É possível que a determinação da base molecular para apenas uma das formas recessivas nos possa indicar que todos eles devem ser agrupados sob a mesma causa genética.

Atualmente a classificação baseia-se unicamente nas manifestações clínicas, com a exceção de OFDS I. Esta classificação destina-se a ser um guia útil quando um médico quer atribuir a um paciente com quadro clínico oral, facial e digital, um determinado tipo de OFD ou mesmo descrever um novo tipo.

Outra questão importante é a distinção entre as OFDS e outras condições genéticas com anomalias orais, faciais e digitais, além de outros grandes sinais que parecem definir entidades clínicas distintas. Por exemplo, tem sido sugerido que a OFDS VI, síndrome de Pallister-Hall, e a síndrome hydrolethalus partilham tantos sinais clínicos que poderiam, de facto, ser considerados como a mesma entidade (Muenke et al., 1991; Hingorani et al., 1992; Sharma et al., 1992; Genuardi et al., 1995; Unsinn et al., 1995; Hsieh e Hou, 1999). No entanto, uma causa genética foi já estabelecida tanto

para a síndrome de Pallister-Hall como para a síndrome hydrolethalus (Kang et al., 1997; Mee et al., 2005), afastando assim a hipótese de uma causa genética comum.

Na avaliação mais recente (Toriello, 1992) 14 condições foram consideradas no diagnóstico diferencial de OFDS: síndrome Ellis-van Creveld; síndrome C; síndrome acrocallosal; síndrome Majewski e outras síndromes de costela-polidactilia curtas; síndrome Carpenter; síndrome de Pallister-Hall; síndrome acro-fronto-facio-nasal; displasia craniofrontonasal; síndrome holoprosencefalia-polidactilia; síndrome Grix; síndrome de Smith-Lemli-Opitz; síndrome Beemer-Langer; e síndrome Egger-Joubat. Para a maioria destas condições, com exceção das síndromes Ellis-van Creveld, Jeune, Pallister-Hall e Smith-Lemli-Opitz, os genes responsáveis não foram identificados até agora e, portanto, é impossível fazer determinar se serão ou não formas alélicas.

É interessante notar que o gene responsável pela síndrome de Jeune acabou por ser mais uma peça do mosaico cilioma. O gene *IFT80* codifica uma proteína de transporte intraflagelar e provoca ausência de cílios quando é eliminada (Beales et al., 2007). Esta descoberta sugere ainda um caminho patogénico comum para pelo menos algumas destas condições fenotipicamente relacionadas.

Para além das condições acima listadas, para as quais existe uma sobreposição fenotípica com OFDS, outras condições, que partilham vias moleculares com OFDS I, devem ser consideradas. Na verdade, a identificação da função do gene OFD I levou à descoberta de que o fenótipo correspondente é causado por um funcionamento ciliar deficiente, incluindo-o, assim, no capítulo de ciliopatias juntamente com um certo número de condições, tais como a síndrome de Kartagener, síndrome de Meckel, síndrome Alstrom, síndrome de Bardet-Biedl, síndrome de Kaufman e McKusick, bem como a síndrome de Joubert (Inglis et al., 2006).

Além destas condições raras, distúrbios mais comuns, tais como a doença renal policística e nefronofitíase, degeneração da retina e a retinite pigmentosa, situs, a anosmia, hidrocefalia, diabetes, obesidade ainda são supostamente resultantes, pelo menos em certa medida, de malformações ciliares. Estas observações parecem sugerir

que os mecanismos de desenvolvimento que determinam os fenótipos OFDS raros podem ser compartilhados por doenças comuns, como os listados acima.

### **III.3. Pode OFD ser considerado uma ciliopatia?**

Os cílios são estruturas que ocorrem em duas formas: móveis e sensoriais (também chamado de cílios primários). Durante muito tempo, os cílios sensoriais foram conhecidos como estruturas vestigiais, e não foram reconhecidos por terem um papel no desenvolvimento embrionário (Adams et al., 2008). Recentemente, foi descoberto que os cílios têm um número de funções diferentes durante o desenvolvimento, incluindo a participação em vias de transdução de sinal que regulam os níveis de cálcio intracelular, assim como a via de sinalização de Hedgehog e as vias de polaridade celular planar (Bisgrove e Yost, 2006). É digno de nota que a polaridade celular planar (PCP) está envolvida na morfogênese do desenvolvimento e na regeneração de tecido diferenciado. Deficiente PCP tem sido a explicação atribuída à ocorrência de organogênese anormal e alterações degenerativas nas síndromes relacionadas com cílios (Hildebrandt et al., 2007).

Os cílios primários possuem receptores específicos e canais na sua membrana, sendo alguns dos seus recetores dependentes do tipo de célula e outros mais amplamente encontrados. A via de sinalização inicia-se no cílio antes de ocorrer a transmissão para o resto da célula. Uma anormal transdução de sinal resulta de ciliogênese defeituosa, ou ausência ou alteração (resultante de mutação) de proteínas da membrana ciliar. Isto por sua vez conduz a padrões anormais de divisão celular e crescimento dos tecidos (Satir e Christensen, 2007).

Diferentes tipos de proteínas ciliares foram identificadas: as utilizadas no transporte intraflagelar, as envolvidas na motilidade ciliar, na regulação da transcrição de genes codificadores de proteínas ciliares, na regulação do ciclo celular, e na sinalização intercelular (Bisgrove e Yost, 2006). Consequentemente, as anomalias ciliares tornaram-se implicadas em numerosas doenças, que vão desde as perturbações

dos órgãos individuais (por exemplo, doença policística dos rins) a vários sistemas de órgãos (Badano et al., 2006).

Vários estudos recentes têm elucidado como anomalias ciliares podem afetar o desenvolvimento de estruturas diferentes. Millen e Gleeson (2008) encontraram um distúrbio no transporte intraflagelar dentro dos cílios do cerebelo em desenvolvimento que por sua vez, afeta a sinalização Hedgehog e Wnt, o que leva a defeito cerebelar e hidrocefalia. Os autores descobriram que a função aqueductal depende do movimento do fluido cerebrospinal induzido pelos cílios.

Os cílios são também importantes componentes de foto-recetores do olho. Estes receptores são células neuronais com compartimentos especializados.

Satir e Christensen (2007) mostraram que os cílios são essenciais para a diferenciação das células do epitélio renal, bem como para a função renal. Perda dos cílios leva a uma divisão e função celular anormal, o que provoca a doença renal policística.

Cílios anormais ou ausentes no nó embrionário causam também anomalias de desenvolvimento da assimetria normal, causando *situs inversus* (Afzelius, 1999; Satir e Christensen, 2007).

O desenvolvimento do esqueleto também é dependente dos cílios. Cílios primários em células do tecido conjuntivo transmitem estímulos mecânicos, físico-químicos, e osmóticos através de recetores ciliares e canais iônicos de modo a levar ao desenvolvimento do tecido normal e construção de um sistema esquelético robusto. Entre as anormalidades esqueléticas descritas em ratos de laboratórios (Poole et al., 1985) estão polidactilia e outros defeitos nos membros, bem como defeitos do crânio.

Recentemente, Badano et al. (2006) publicou uma revisão de ciliopatias, e forneceu uma lista de anomalias que devem sugerir a presença de disfunção ciliar. Estas anomalias incluíam distrofia retiniana, doença cística renal, polidactilia, *situs inversus*, atraso mental, hipoplasia do corpo caloso e doença hepática.

Bisgrove e Yost (2006) forneceram uma lista similar de resultados fenotípicos indicativos de uma disfunção ciliar, incluindo cistos renais, hepáticos e pancreáticos; defeitos dos tubos neurais, polidactilia pós-axial, *situs inversus*, e degeneração da retina.

Portanto, se examinarmos os fenótipos de condições que são ciliopatias, e compararmos com os fenótipos de OFD, podemos ver que há muitas semelhanças. Mas, como apenas foi identificado o gene causador no tipo I, o gene *Ofd1*, que codifica uma proteína centrossomal encontrada nos cílios, podemos afirmar que OFD1 é uma ciliopatia. Nos restantes tipos, apesar de apresentarem fenótipos semelhantes a ciliopatias, não podemos afirmar que são ciliopatias, pois o gene causador destes tipos está por identificar.

#### **III.4. Padrão de Herança**

O padrão de herança em pacientes com OFD I em que o gene *OFD1* é transmitido de geração em geração é dominante ligado ao cromossoma X. No entanto, aproximadamente 75% dos indivíduos afetados são casos esporádicos, isto é, sem história familiar de OFD I (Feather et al., 1997; Macca e Franco, 2009). Uma mulher com OFD I pode ter a desordem como resultado de uma mutação de novo no gene, no entanto, a percentagem de novos casos causados por novas mutações é desconhecida.

O risco de uma mãe não afetada dar à luz uma segunda filha afetada pela síndrome OFD1 é inferior a 1%. No momento da concepção, o risco para a descendência de fêmeas com OFD I de herdar o alelo causador da doença OFD I é de 50%; no entanto, a maioria das concepções do sexo masculino com os alelos causadores da síndrome causa aborto espontâneo devido às malformações do feto (Macca e Franco, 2009).

Assim, no momento do parto a razão da descendência é: 33% do sexo feminino não afetado; 33% do sexo feminino afetado; 33% do sexo masculino afetado.

Em pacientes com OFD II, III, IV, V, VI e IX o gene causador da doença é transmitido de forma autossómica recessiva.

Já o tipo OFD VII pode ser transmitido de forma autossómica recessiva ou ser dominante ligado ao cromossoma X. Uma vez que existem muito poucos casos relatados, ainda não se sabe qual dos dois é o padrão de herança.

Por último temos OFD VIII em que o gene se transmite de forma recessiva ligada ao cromossoma X.

Nos restantes tipos de OFD (OFD X, XI, XII e XIII) é desconhecida a forma de transmissão, pois são raros os casos destes últimos tipos de OFD.

#### IV. DIAGNÓSTICO

O diagnóstico da síndrome OFD é estabelecido no momento do nascimento com base nas anomalias orais, faciais e digitais características de cada tipo. Em alguns casos como em OFD I o diagnóstico pode somente ser realizado após ser identificada a doença renal policística na idade adulta (Coll et al., 1997).

No tipo OFD VI o diagnóstico é definido por dois critérios: MTS e um ou mais dos seguintes: hamartoma da língua e/ou frênula e/ou lábio leporino superior; polidactilia mesoaxial de um ou mais mãos ou pés; hamartoma hipotalâmico (Lopez E. et al., 2013).

O diagnóstico pré-natal para gestações de grande risco é possível se a mutação causadora da doença for conhecida na família.

Exame de ultra-som pré-natal pode detetar malformações cerebrais estruturais (Shipp et al., 2000, Thauvin-Robinet et al., 2001) e/ou duplicação do hálux.

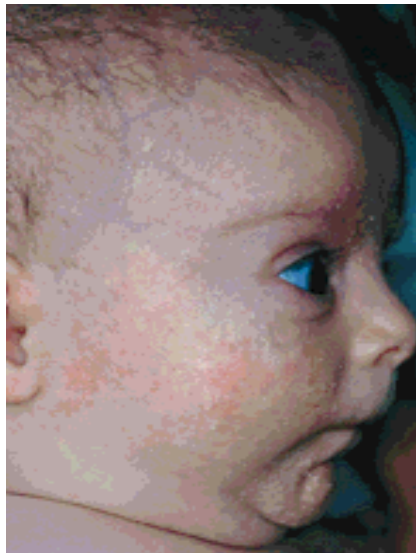

Figura nº 17: Aos 2 meses de idade, é possível observar inúmeros cistos não cancerosos do tipo milia sobre o rosto, protuberância frontal e micrognatismo.

#### **IV.1. Diagnóstico Diferencial**

O diagnóstico diferencial inclui as outras síndromes e doenças orais-faciais-digitais, assim como doença renal cística.

OFD II ou síndrome de Mohr distingue-se principalmente pela polidactilia. Outras manifestações incluem ponta nasal bífida. Os indivíduos afetados não têm doença renal policística.

OFD III é caracterizada pelo piscar alternativo dos olhos e polidactilia. Mioclonias, profunda deficiência intelectual, nariz e orelhas bulbosas, aparentemente a formação das orelhas mais baixas que o normal também podem ocorrer.

OFD IV tem envolvimento tibial e polidactilia como manifestações primárias. Outros achados incluem pectus excavatum e baixa estatura.

OFD V inclui polidactilia e lábio leporino mediano. Frénulas hiperplásicas foram relatadas num indivíduo afetado.

OFD VI distingue-se pela polidactilia particularmente central e malformações do cerebelo (MTS). Agenesia renal e displasia foram descritas.

OFD VII só se distingue de OFD I se for realizada análise mutacional do gene *OFDI*.

OFD VIII é caracterizado pela combinação de polidactilia, defeitos radiais e tibiais, e anomalias da epiglote. Nenhuma destas características está presente na forma clássica de OFD I.

OFD IX inclui malformações da retina e lábio leporino não-mediano.

OFD X distingue-se pelo encurtamento de um membro, devido ao osso (rádio ou tíbia) se apresentar reduzido.

OFD XI inclui anomalias crânio-vertebrais como a fusão dos arcos vertebrais e fendas nos corpos vertebrais.

OFD XII inclui espinha bífida, estenose do aqueduto cerebral e anomalias cardíacas.

OFD XIII é caracterizada pela presença de sintomas psiquiátricos, como epilepsia, depressão profunda e alterações na substância branca do cérebro.

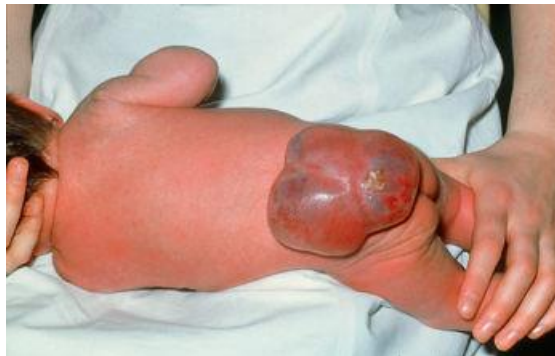

Figura nº 18: Espinha bífida num recém-nascido, característica observável em pacientes com OFD XII.

## V. TRATAMENTO

Pacientes com OFDS estão sujeitos a um tratamento multidisciplinar. Para tratar estes casos não é só necessário recorrer à cirurgia, como também devem ser realizados controlos periódicos dentários, renais e hepáticos.

Cirurgia reparadora das malformações deve ser realizada nos primeiros anos de vida, para evitar sequelas no desenvolvimento do paciente. Controlos periódicos frequentes odontológicos devem ser realizados para evitar a perda dentária.

Cuidados dermatológicos requerem o uso frequente de cremes hidratantes e uma dieta equilibrada para evitar deficiências nutricionais.

Além disso, controlos periódicos dos rins e da função hepática devem ser realizados para detetar precocemente a doença renal policística.

Para estabelecer a extensão da doença e as necessidades de um indivíduo diagnosticado com OFD I, as seguintes avaliações são recomendadas:

O exame da face, especialmente a boca e as mãos para anomalias características; a avaliação formal de desenvolvimento, adequada à idade do paciente; a pressão arterial e a concentração de creatinina sérica; o exame da urina, bioquímica sérica e avaliação renal, hepática e pancreática por ultrassonografia, com o intuito de detetar cistos caso a idade do paciente seja igual ou superior a 10 anos (Lopez et al., 2013).

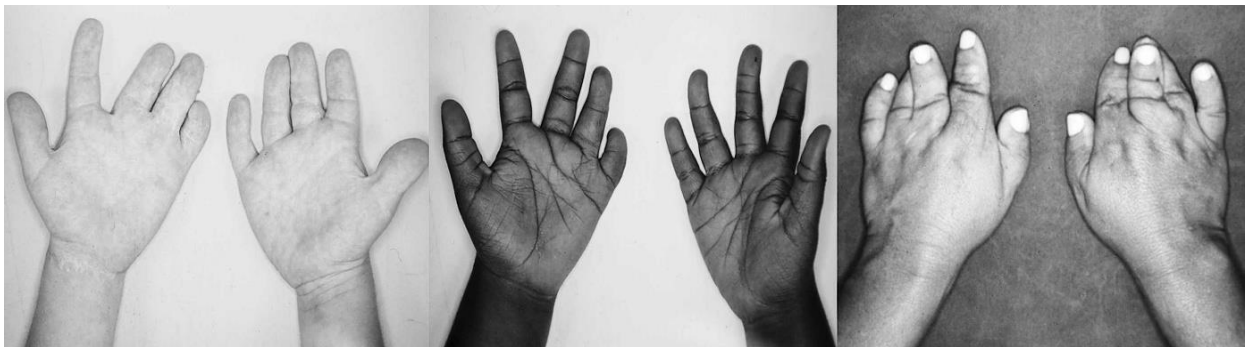

Figura nº 19: Achados digitais em pacientes com OFD: braquidactilia, clinodactilia, e sindactilia.

## **V.1. Tratamento das Manifestações**

A cirurgia plástica ou reconstrutiva deve ser usada para fissura do lábio/palatina. A abordagem tradicional ao tratamento da fissura labial é feita quando a criança tem cerca de 6 meses de idade, enquanto a da fenda palatina é feita com aos 2-3 anos. Antigamente, o tratamento era feito relativamente tardio e resultavam problemas de natureza estética e funcional. O tratamento tenta sempre garantir um melhor desenvolvimento maxilar, mas infelizmente, vem com o custo do desenvolvimento de fala retardada. A qualidade da voz tem uma enorme importância para o funcionamento normal em sociedade e, portanto, na opinião de fonoaudiólogos e pediatras, deve ser considerada entre as prioridades ao desenvolver os chamados protocolos de tratamento. A operação cirúrgica pode ser realizada numa ou duas fases. Apesar de uma fase de reparação do lábio é considerada mais racional e mais fácil, ainda com medo de provocar pressão excessiva maxilar, alguns cirurgiões preferem a cirurgia em duas fases, o que faz com que seja possível obter uma saliência mais natural da parte de baixo do lábio e precoce alongamento columela (Wilhelmsen e Musgrave, 1996; Kobus, 1984).

Os nódulos linguais, freios e dentes acessórios são removidos por cirurgia oral, normalmente feitos com anestesia local, o que pode ser feito num consultório, por um médico dentista com a devida formação.

A ortodontia é feita nos casos de mal oclusão, que nesta síndrome são muito frequentes, por um médico dentista com a especialidade de ortodontia. Por vezes não basta colocar aparelho ortodôntico, também é necessário combinar o tratamento ortodôntico com tratamento cirúrgico.

Quando presente, deve-se recorrer a cirurgia para reparação de sindactilia. A sindactilia é tratada em idade precoce para evitar que o dedo maior curve sobre o menor em crescimento. Tipicamente, a sindactilia destes dígitos é tratada aos 6 meses de idade (Flatt, 2005).

Porque a circunferência dos dedos unidos é menor do que a circunferência dos dois dedos separados, não existe pele suficiente para cobrir ambos os dígitos, uma vez separados no momento da cirurgia. Por conseguinte, o cirurgião tem de dar uma nova pele na área, no momento da cirurgia. Esta é feita com um enxerto de pele da virilha, cotovelo anterior ou dorso da mão, sendo que este último exige um planeamento detalhado antes da cirurgia.

O problema mais comum com correção de sindactilia é o arrastamento da pele para a ponta do dedo ao longo do tempo. Isto é provavelmente devido à tensão no local da reparação entre os dígitos. Cirurgia adicional pode ser necessária para corrigir esta alteração. Uma crítica do uso de enxertos de pele é que os enxertos escurecem anos após a cirurgia, tornando-se mais perceptível a presença de um enxerto de pele. Além disso, se os enxertos de pele são recolhidos da área da virilha, podem crescer pelos. Outro problema que pode surgir é a divergência dos dedos após a cirurgia. Esta diferença é mais frequentemente vista em sindactilia complexa, quando houve uma junção óssea dos dedos (Flatt, 2005).

Na clinodactila o tratamento só é necessário se o grau de curvatura for suficiente para incapacitar o correcto uso manual ou se causar sofrimento emocional. A imobilização dos dedos não corrige a deformidade. Os tratamentos cirúrgicos são osteotomia com cunha fechada, osteotomia com cunha aberta, e osteotomia com cunha reversa (Flatt, 2005). As radiografias dos dedos são úteis no planeamento do procedimento cirúrgico.

Pode ser necessária fonoaudiologia e educação especial dependendo do tipo de síndrome (Lopez et al., 2013).

## **V.2. Vigilância**

A vigilância é essencial em todos os casos de OFDs. Deve ser feito o controle anual da doença renal, no caso de pacientes com OFD I. Estes pacientes podem necessitar de hemodiálise ou diálise peritoneal e transplante renal;

Deve ainda ser feito o rastreio periódico dos ovários, pâncreas e fígado para detecção de cistos.

O acompanhamento regular para avaliação da fala e audição deve ser realizado pois há possibilidade de perda de audição resultante de infecções do ouvido. Deve ser feita uma avaliação educacional especial para resolver dificuldades de aprendizagem e outras deficiências cognitivas.

Deve ainda ser feito o controle periódico de convulsões, assim como determinação anual da pressão arterial e concentração de creatinina sérica para monitorizar a função renal (Lopez et al., 2013).

## VI. GENES ENVOLVIDOS

### VI.1. Na Síndrome OFD tipo I

A síndrome Oral-facial-digital tipo I é causada por mutações no gene *Cxorf5*, mais tarde denominado *OFDI* (Ferrante et al., 2001).

O gene *OFDI* encontra-se no braço curto do cromossoma X (localização citogenética Xp22) (figura nº 12), estando entre os pares de bases 13.715.429 e 13.769.360.

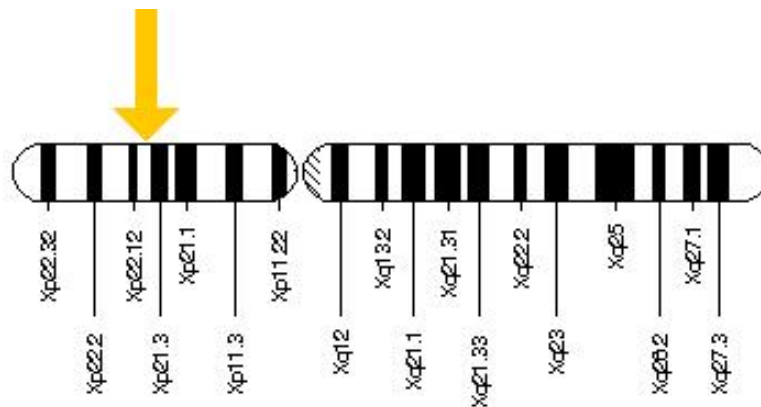


Figura nº 20: Localização citogenética do gene *OFDI*.

Este gene é constituído por 23 exões que codificam uma proteína centrossomal de 1011 aminoácidos encontrada nos cílios (Romio et al, 2003, 2004). Por essa razão a patologia OFD I foi considerada uma ciliopatia (Badano et al., 2006). De facto, a proteína OFD1 está localizada no corpo do centrossoma na base dos cílios (Coene et al., 2009; Ferrante et al., 2006; Romio et al., 2004), que são saliências em forma de dedo que se destacam da superfície das células. Os cílios estão envolvidos no movimento de células e em muitas vias diferentes de sinalização química. Diversos cientistas suspeitam que a proteína OFD1 é essencial para a formação normal dos cílios.

Esta proteína, cuja função não é ainda totalmente conhecida, parece desempenhar um papel crítico no desenvolvimento precoce de muitas partes do corpo,

incluindo o cérebro, face, membros, rins, pâncreas, fígado e até do coração (de Conciliis et al., 1998).

Estudos sugerem que a proteína OFD1 pode ter funções adicionais. Nos primeiros estágios de desenvolvimento, parece estar envolvida na determinação do eixo esquerda-direita (a linha imaginária que separa os lados direito e esquerdo do corpo) (Ferrante et al., 2006).

Sequenciação da região codificante do gene *OFD1* detetou mutações em aproximadamente 80% dos pacientes com diagnóstico clínico de OFD I (Thauvin-Robinet et al., 2009). Até hoje, 99 mutações diferentes foram identificadas nestes pacientes (Macca e Franco, 2009). A maioria das mutações identificadas até ao momento conduzem à formação de uma proteína mais curta, possivelmente resultando na perda de função. Num estudo com 81 pacientes com OFD1, a maioria das mutações (53,7%) levavam à alteração do quadro de leitura (por deleção ou inserção de bases) resultando numa proteína mais curta. Em minoria estavam mutações *missense*, mutações dos locais de *splicing* e mutações *nonsense* (13,4%, 16,4% e 16,4%, respetivamente) (Macca e Franco, 2009).

As mutações identificadas como causadoras de OFD1 encontram-se apenas até ao exão 17 deste gene (Macca e Franco, 2009; Prattichizzo et al., 2008). A maioria das mutações ocorre no exões 3 (14%), 8 (14%), 9 (10%), 12 (6%), 13 (10%) e 16 (7%) (Prattichizzo et al., 2008). Curiosamente, nenhuma mutação ou polimorfismos foram identificados para além do exão 16 (Macca e Franco, 2009).

Uma das mutações do exão 16, identificada na família do estudo de Diz P. et al. (2011), é uma deleção de uma única base azotada (c.2183delG) que leva à alteração do quadro de leitura que resulta na formação de uma proteína mais curta e portanto sem função.

Mutações a montante do exão 17 foram também encontradas e são causadoras de síndrome de Joubert no sexo masculino (Field M. et al., 2012).

Na análise feita às correlações genótipo-fenótipo, o atraso mental foi mais frequentemente associado a mutações nos exões 3, 8, 9, 13 e 16 (Thauvin-Robinet et al., 2006).

Doença renal policística parece ser correlacionada com mutações dos locais de *splicing*, localizadas principalmente nos exões 9 e 12 (Thauvin-Robinet et al., 2006).

Fenda palatina/palato arqueado foram encontradas mais frequentemente associadas com mutações *missense* e de locais de *splicing* (Prattichizzo et al., 2008).

Lábio leporino foi mais frequentemente associado a mutações no exão 3 (Prattichizzo et al., 2008). Anomalias da língua foram mais frequentemente detetadas em pacientes apresentando uma mutação no exão 12, e anomalias dentárias mais frequentemente associadas a mutações em domínios *coiled-coil* (Toriello e Franco, 2010).

A variabilidade clínica inter e intrafamiliar em pacientes com OFD I é extensa e as razões para isso ainda não são claras.

Há evidências de que OFD1 escapa à inativação do cromossoma X (Carrel et al., 1999; Carrel e Willard, 2005; de Conciliis et al., 1998). No entanto, tem sido mostrado que os genes que escapam à inativação são expressos a um nível mais baixo no cromossoma X inativo (Xi) do que no cromossoma X ativo, e que, portanto, a fuga da inativação pode não ser completa (Carrel e Willard, 2005). Fuga à inativação do X foi encontrada em 30% das famílias com OFD I (Thauvin-Robinet et al., 2006) e tem sido sugerido que esta inativação pode, de facto, desempenhar um papel importante na ampla variabilidade fenotípica (Franco e Ballabio, 2006), indicando que os pacientes do sexo feminino são consideravelmente heterogéneas no que diz respeito aos níveis da expressão deste gene ligado ao X (Bisschoff I. et al., 2012).

Mutações no gene *OFD1* também podem causar vários outros transtornos com características que se sobrepõem aos da síndrome oral-facial-digital. Pelo menos duas mutações foram identificadas em pessoas com síndrome de Joubert.

Estudos recentes têm mostrado que a proteína OFD1 também se localiza no núcleo celular, interagindo com proteínas envolvidas no complexo de remodelamento da cromatina (Giorgio et al., 2007), o que sugere que alguns dos traços clínicos observados podem resultar da função da proteína nuclear (Macca e Franco, 2009).

Tabela nº 1: Sumário das mutações identificadas em casos com OFD I.

Exão/ Intrão	Alteração do nucleótido	Tipo de mutação	Caso (referência)	Número total de casos
Exão 2	c.43_44delAG	Frameshift	134 [Prattichizzo et al., 2008]	1
	c.65dupA	Frameshift	81 [Prattichizzo et al., 2008]	1
	c.111G>A	Splice site	100 [Prattichizzo et al., 2008]	1
	c.111G>C	Splice site	101 [Prattichizzo et al., 2008]	1
Intrão 2	c.111+2T>C	Splice site	53 [Prattichizzo et al., 2008]	1
Exão 3	c.121C>T	Nonsense	10 [Prattichizzo et al., 2008], 6 [Ferrante et al., 2001]	1 1
	c.162_166delTGGAG	Frameshift	121 [Prattichizzo et al., 2008]	1
	c.221C>T	Missense	1 [Prattichizzo et al., 2008], 4 [Romio et al., 2003]	2
	c.224A>C	Missense	94 [Prattichizzo et al., 2008]	1
	c.235G>A	Missense	III [Rakkolainen et al., 2002]	1
	c.241C>G	Missense	74 [Prattichizzo et al., 2008]	1
	c.243C>G	Missense	28 [Prattichizzo et al., 2008]	1
	c.247C>T	Nonsense	13 [Prattichizzo et al., 2008]	1
	c.260A>G	Missense	83 [Prattichizzo et al., 2008]	1
	c.274T>C	Missense	111 [Prattichizzo et al., 2008]	1
	c.290A>G	Missense	39 [Prattichizzo et al., 2008]	1
	c.294_312del TGGTTTGGCAAAG AAAAG	Frameshift	4 [Ferrante et al., 2001]	1
	c.312delG	Frameshift	3 [Ferrante et al., 2001]	1
c.313dupG	Frameshift	38 [Prattichizzo et al., 2008]	1	
Intrão 3	c.312p+2_312+8delAA AGTC	Splice site	27 [Ferrante et al., 2001]	1
Exão 4	c.337C>T	Nonsense	50 [Prattichizzo et al., 2008]	1
	c.372C>G	Nonsense	65 [Prattichizzo et al., 2008]	1
	c.412G>A	Missense	6 [Thauvin-Robinet et al., 2006]	1
Intrão 4	c.382-3C>G	Splice site	64 [Prattichizzo et al., 2008]	1
	c.382-2A>G	Splice site	133 [Prattichizzo et al., 2008]	1
Exão 5	c.400_403delGAAA	Frameshift	14, 118 [Prattichizzo et al., 2008]	2
	c.411delA	Frameshift	117 [Prattichizzo et al., 2008]	1
Intrão 5	c.412+2delT	Splice site	15 [Prattichizzo et al., 2008]	1
	c.413-10T>G	Splice site	I [Rakkolainen et al., 2002]	1
Exão 6	c.431dupT	Frameshift	16 [Prattichizzo et al., 2008]	1
	c.431T>A	Nonsense	5 [Thauvin-Robinet et al., 2006]	1

Exão/ Intrão	Alteração do nucleótido	Tipo de mutação	Caso (referência)	Número total de casos
Exão 6	c.454C>T	Nonsense	68 [Prattichizzo et al., 2008]	1
Exão 7	c.594_598delAAAGC	Frameshift	113 [Prattichizzo et al., 2008]	1
	c.602delA	Frameshift	69 [Prattichizzo et al., 2008]	1
Exão 7	c.615_620delAGAAAT	In-frame deletion	3 [Thauvin-Robinet et al., 2006]	1
	c.616_617delGA	Frameshift	79 [Prattichizzo et al., 2008]	1
	c.628C>T	Nonsense	135 [Prattichizzo et al., 2008]	1
	c.653delA	Frameshift	88 [Prattichizzo et al., 2008]	1
Intrão 7	c.654+2_654+4delTA	Splice site	61 [Prattichizzo et al., 2008]	1
Exão 8	c.675delC	Frameshift	7 [Thauvin-Robinet et al., 2006]	1
	c.702insA	Frameshift	1 [Romio et al., 2003]	1
	c.707_719delAAAAGT ATGAAAA	Frameshift	3 [Romio et al., 2003]	1
	c.709_710delAA	Frameshift	89 [Prattichizzo et al., 2008]	1
	c.710delA	Frameshift	32, 110 [Prattichizzo et al., 2008]	2
	c.710dupA	Frameshift	7, 21, 34, 70, 76, 95, 116 [Prattichizzo et al., 2008]	7
	c.712delT	Frameshift	10 [Thauvin-Robinet et al., 2006]	1
	c.790dupG c.823C>T	Frameshift Nonsense	11 [Prattichizzo et al., 2008] 46 [Prattichizzo et al., 2008]	1 1
Exão 9	c.837_838delAA	Frameshift	6 [Prattichizzo et al., 2008], 6 [Romio et al., 2003]	1
	c.837_841delAAAAG	Frameshift	90 [Prattichizzo et al., 2008]	1
	c.839_840delAA	Frameshift	98 [Prattichizzo et al., 2008]	1
	c.843_844delAA	Frameshift	5 [Romio et al., 2003]	1
	c.858delG	Frameshift	8 [Prattichizzo et al., 2008]	1
	c.871A>T	Nonsense	43 [Prattichizzo et al., 2008]	1
	c.877_878delAT	Frameshift	18, 63 [Prattichizzo et al., 2008]	2
	c.895insGA	Frameshift	9 [Thauvin-Robinet et al., 2006]	1
	c.919delG	Frameshift	11 [Thauvin-Robinet et al., 2006]	1
Intrão 10	c.1051-2>G	Splice site	126 [Prattichizzo et al., 2008]	1
	c.1056-2A>T	Splice site	2 [Romio et al., 2003]	1
Exão 10a	c.1056C>G	Missense	25 [Prattichizzo et al., 2008]	1
Exão 11	c.1071_1078 del GAAGGATG/ins TTTTTCCT	Missense	10 [Ferrante et al., 2001]	1
	c.1099C>T	Nonsense	140 [Prattichizzo et al., 2008]	1
	c.1100G>A	Missense	30 [Prattichizzo et al., 2008]	1
Intrão 11	c.1130-20_1130- 17delAATT	Splice site	35 [Prattichizzo et al., 2008]	1
Exão 12	c.1178dupA	Frameshift	49 [Prattichizzo et al., 2008]	1
	c.1185del A	Frameshift	114 [Prattichizzo et al., 2008]	1

Exão/ Intrão	Alteração do nucleótido	Tipo de mutação	Caso (referência)	Número total de casos	
Exão 12	c.1193_1196delAATC	Frameshift	41, 55, 91, 107 [Prattichizzo et al., 2008]	1	
	c.1220_1221+1delAGG	Frameshift	56 [Prattichizzo et al., 2008]	1	
Intrão 12	1221+1delG	Splice site	138 [Prattichizzo et al., 2008]	1	
Exão 13	c.1268_1272delAAAA C	Frameshift	20 [Prattichizzo et al., 2008], 44 [Prattichizzo et al., 2008]	1 1	
	c.1303A>C	Missense	1 [Ferrante et al., 2001]	1	
	c.1318delC	Frameshift	33 [Prattichizzo et al., 2008]	1	
	c.1319delT	Frameshift	60 [Prattichizzo et al., 2008]	1	
	c.1322_1326delAAGA A	Frameshift	128 [Prattichizzo et al., 2008]	1	
	c.1323_1326delAGAA	Frameshift	112 [Prattichizzo et al., 2008]	1	
	c.1334_1335delTG	Frameshift	124 [Prattichizzo et al., 2008]	1	
	c.1358T>A	Nonsense	77 [Prattichizzo et al., 2008]	1	
	c.1360_1363delCTTA	Frameshift	4 [Thauvin-Robinet et al., 2006]	1	
Exão 14	c.1409delA	Frameshift	IV [Rakkolainen et al., 2002]	1	
	c.1420C>T c.1445_1446delTT c.1452_1458delAGAA CTA	Nonsense Frameshift Frameshift	51 [Prattichizzo et al., 2008] 45 [Prattichizzo et al., 2008] 27 [Prattichizzo et al., 2008]	1 1 1	
Exão 15	c.1587delA	Frameshift	8 [Thauvin-Robinet et al., 2006]	1	
Exão 16	c.1757delG c.1821delG	Frameshift Frameshift	28 [Ferrante et al., 2001] 2 [Thauvin-Robinet et al., 2006]	1 1	
	c.1887_1888insAT c.1979_1980delCT	Frameshift Frameshift	II [Rakkolainen et al., 2002] 57, 106 [Prattichizzo et al., 2008]	1 2	
	c.2044dupA c.2056delT c.2122-2125dupAAGA	Frameshift Frameshift Frameshift	5 [Prattichizzo et al., 2008] 37 [Prattichizzo et al., 2008] IV: 1, IV: 11 [Budny et al., 2006]	1 1 1	
	c.2176delC	Frameshift	19 [Prattichizzo et al., 2008]	1	
	Intrão 16	c.2261-1G>T	Splice site	82 [Prattichizzo et al., 2008]	1
	Exão 17	c.2349delC	Frameshift	1 [Thauvin-Robinet et al., 2006]	1

## VI.2. Na Síndrome OFD tipo VI

Até agora, foram encontradas mutações em 19 genes (Brancati et al., 2010) (*INPP5E*, *TMEM216*, *AHI1*, *NPHP1*, *CEP290*, *TMEM67*, *RPGRIP1L*, *ARL13B*, *CC2D2A*, *OFD1*, *KIF7*, *TCTN1*, *TCTN2*, *TMEM237*, *CEP41*, *TMEM138*, *C5ORF42*, *TCTN3* e *TMEM231*) que têm sido relatados em pacientes com JSRD. Todos os produtos codificados por estes genes têm sido implicados na função dos cílios primários do corpo basal.

Estudos com pacientes com OFD VI consideraram os genes *TMEM216* e *C5ORF42* como os principais causadores da síndrome, no entanto não excluem que os restantes 17 genes também tenham algum papel no desenvolvimento neste tipo de OFD (Lopez, E. et al., 2013).

O gene *TMEM216* está localizado no braço longo do cromossoma 11 (localização citogenética - 11q13.1) (figura nº 13), entre o par de bases 61392359 e 61398862 no cromossoma 11. Este gene codifica uma proteína de 145 aminoácidos, sendo a sua função ainda muito pouco conhecida.

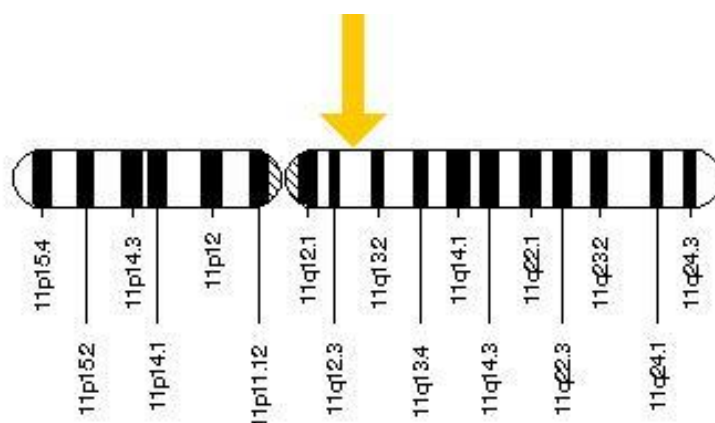


Figura nº 21: Localização citogenética do gene *TMEM216*.

O gene *C5ORF42* está localizado no braço curto do cromossoma 5 (localização citogenética - 5p13.2) (figura nº 14), entre o par de bases 37067869 e 37249427.

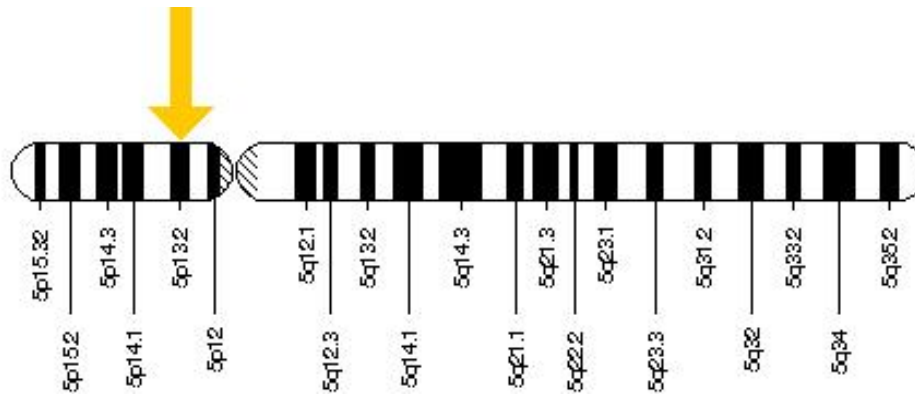


Figura nº 22: Localização citogenética do gene *C5ORF42*.

Este gene codifica uma proteína de 3198 aminoácidos, mas muito pouco se sabe sobre as suas funções. Suspeita-se que o gene *C5ORF42* esteja implicado na formação cerebral, pois é neste tipo de OFDS que existe um maior nível de malformações cerebrais e atrasos mentais.

No estudo de Lopez, E. et al. (2013) foram identificadas 14 mutações neste gene em 9 famílias. Destas mutações, 4 são mutações *frameshift*, 3 mutações *nonsense*, 5 *missense* e 2 nos locais de *splicing*. A maioria destas mutações conduz à formação de uma proteína mais curta que é responsável pelo aparecimento da OFD VI.

## VII. CONCLUSÃO

A síndrome oro-facial-digital divide-se em 13 tipos, sendo o tipo I o mais comum, com a frequência de um caso em cada 50 000- 250 000 nascimentos (Patrizi et al., 1999). A OFD tipo I é a mais estudada e aprofundada de todos os tipos. É o único tipo em que o gene causador da doença foi identificado, sendo o gene *Ofd1* (Ferrante et al., 2001). Relativamente aos restantes tipos apenas há suspeitas de envolvimento de certos genes, e mesmo para alguns não existe qualquer estudo a nível genético por se tratarem de tipos de OFD muito raros.

O diagnóstico da síndrome OFD é estabelecido no momento do nascimento com base nas anomalias orais, faciais e digitais características de cada tipo.

Em todos os tipos, são comuns as malformações na face, na cavidade oral, e nos dedos. Os tipos de OFD diferem ao apresentarem outros sinais clínicos característicos para além dos acima referidos. Uma característica frequentemente observada em pacientes com OFDI é a doença renal policística (Connacher et al., 1987). Os restantes tipos apresentam outras malformações desde anomalias do cerebelo, encurtamento de um membro, anomalias oculares e mesmo sintomas psiquiátricos.

O padrão de herança diverge de tipo para tipo. No tipo mais comum, OFDI, o gene causador da síndrome é transmitido de forma dominante estando presente no cromossoma X (Macca and Franco, 2009). Nos tipos II, III, IV, V, VI e IX a transmissão é autossómica recessiva. OFD tipo VII pode ser transmitido de forma autossómica recessiva ou ser dominante ligado ao cromossoma X. No tipo VIII temos uma transmissão recessiva ligada ao cromossoma X. Nos restantes tipos (X, XI, XII e XIII) é desconhecida a forma de transmissão, pois são raros os casos destes últimos tipos de OFD.

O tratamento recomendado para esta síndrome envolve tratamentos corretivos, seguidos de controlos dentários, renais e hepáticos.

O gene *Ofd1* foi identificado como o principal causador de OFD tipo I (Ferrante et al., 2001). Este gene codifica uma proteína centrossomal encontrada nos cílios cuja função ainda não é totalmente conhecida (de Conciliis et al., 1998). Foram já detetadas várias mutações neste gene que levam à formação de uma proteína mais curta, resultando na perda de função. Até à data, foram identificadas 99 mutações diferentes (Macca e Franco, 2009). A maioria das mutações ocorre no exões 3, 8, 9, 12, 13 e 16 do gene *Ofd1* (Macca e Franco, 2009).

Outros estudos sugerem os genes *TMEM216* e *C5ORF42* como os principais causadores de OFD tipo VI, mas ainda não estão totalmente confirmados (Lopez, E. et al., 2013). Ainda não foram identificadas as funções das respetivas proteínas.

A nível genético, podemos considerar que a síndrome Oro-facial-digital ainda se encontra pouco estudada, pois apenas um gene foi identificado com sucesso, provavelmente devido ao limitado número de casos.

## BIBLIOGRAFIA

Adams, M. Smith, U.M. Logan, C.V. Et al. (2008). *Recent advances in the molecular pathology, cell biology and genetics of ciliopathies*. J Med Genet 45:257–267.

Ade`s, L.C. Clapton, W.K. Morphett, A. Et al. (1994). *Polydactyly, campomelia, ambiguous genitalia, cystic dysplastic kidneys, and cerebral malformation in a fetus of consanguineous parents: A new multiple malformation syndrome, or a severe form of oral–facial–digital syndrome type I*. Am J Med Genet, 49:211–217.

Adrian, E. (2005). *Webbed fingers*. Proc (Bayl Univ Med Cent); 18(1): 26–37.

Adrian, E. (2005). *The troubles with pinkies*. Proc (Bayl Univ Med Cent); 18(4): 341–344.

Afzelius, B.A. (1999). *Asymmetry of cilia and of mice and men*. Int J Dev Biol 43:283–286.

Al-Gazali, L.I. Sztriha, L. Punnose, J. Et al. (1999). *Absent pituitary gland and hypoplasia of the cerebellar vermis associated with partial ophtalmoplegia and postaxial polydactyly: Avariant of orofaciodigital syndrome type VI or a new syndrome?*. J Med Genet, 36:161–166.

Anneren, G. Arvidson, B. Gustavson, K.H. Et al. (1984). *Oro-faciodigital syndromes I and II: radiological methods for diagnosis and the clinical variations*. Clin Genet, 26:178–186.

Badano J.L. Mitsuma, N. Beales, P.L. Et al. (2006). *The ciliopathies: An emerging class of human genetic disorders*. Annu Rev Genomics Hum Genet, 7:125–128.

Baraitser, M. (1986). *The orofaciodigital (OFD) syndromes*. J Med Genet, 23:116–119.

Beales, P.L. Bland, E. Tobin, J.L. Et al. (2007). *IFT80, which encodes a conserved intraflagellar transport protein, is mutated in Jeune ashxyiating thoracic dystrophy*. Nat Genet 39:727–729.

Bisgrove, B.W. e Yost, H.J. (2006). *The roles of cilia in developmental disorders and disease*. Development 133:4131–4143.

Bisschoff, I.J. Zeschnigk, C. Horn, D. Et al. (2013). *Novel Mutations Including Deletions of the Entire OFD1 Gene in 30 Families with Type 1 Orofaciodigital Syndrome: A Study of the Extensive Clinical Variability*. Hum Mut, 34(1):237–247.

Blesa, J.R. Solano, A. Briones, P. Et al. (2007). *Molecular Genetics of a Patient with Mohr-Tranebjaerg Syndrome due to a New Mutation in the DDP1 Gene*. Neuromol Med, 9:285–291.

Brancati, F. Dallapiccola, B. Valente, E.M. (2010). *Joubert Syndrome and related disorders*. Orphanet J Rare Dis, 5:20–30.

Burn, J. Dezateux, C. Hall, C.M. Et al. (1984). *Orofaciodigital syndrome with mesomelic limb shortening*. J Med Genet, 21:189–192.

Camera, G. Marasini, M. Pozzolo, S. Et al. (1994). *Oral–facial– digital syndrome: Report of a transitional type between Mohr and Varadi syndromes in a fetus*. Am J Med Genet 53:196–198.

Carrel, L. Cottle, A.A. Goglin, K.C. Et al. (1999). *A first-generation X-inactivation profile of the human X chromosome*. Proc Natl Acad Sci USA, 96:14440–14444.

Carrel, L. e Willard, H.F. (2005). *X-inactivation profile reveals extensive variability in X linked gene expression in females*. Nature, 434:400–404.

Ciudad, C. Alfageme, F. Zamberk, P. Et al. (2009). *Patient With Malformations of the Face, Mouth, and Fingers: Type I Orofaciodigital or Papillon-Léage Psaume Syndrome*. *Actas Dermosifiliogr*, 100:719–740.

Coene, K.L. Roepman, R. Doherty, D. Et al. (2009). *OFD1 is mutated in X-linked Joubert syndrome and interacts with LCA5-encoded lebercilin*. *Am J Hum Genet*, 85:465–481.

Coll, E. Torra, R. Pascual, J. Et al. (1997). *Sporadic orofacioidigital syndrome type 1 presenting as end-stage renal disease*. *Nephrol Dial Transplant*, 12:1040–1042.

de Conciliis L. Marchitiello, A. Wapenaar, M.C. Et al. (1998). *Characterization of Cxorf5 (71-7A), a novel human cDNA mapping to Xp22 and encoding a protein containing coiled-coil alpha-helical domains*. *Genomics*, 51:243–250.

Connacher, A. Forsyth, C.C. Stewart, W.K. (1987). *Orofaciodigital syndrome type 1 associated with polycystic kidneys and agenesis of the corpus callosum*. *J Med Genet*, 24:116–118.

Darmency-Stamboul, V. Lydie, B. Estelle, L. Et al. (2013). *Detailed clinical, genetic and neuroimaging characterization of OFD VI syndrome*. *Eur J Med Gen*, 56(6):301–308.

Degner, D. Bleich, S. Riegel, A. Et al. (1999). *Orofaciodigital syndrome: A new variant? Psychiatric neurologic and neuroradiological findings*. *Fortschr Neurol Psychiatr*, 67:525–528.

Digilio, M. Giannotti, A. Pagnotta, G. Et al. (1995). *Joint dislocation and cerebral anomalies are consistently associated with oral–facial–digital syndrome type IV*. *Clin Genet*, 48:156–159.

Digilio, M. Marino, B. Giannotti, A. Et al. (1996). *Orocardiodigital syndrome: An oral–facial–digital type II variant associated with atrioventricular canal*. J Med Genet, 33: 416–418.

Diz, P. Alvarez-Iglesias, V. Feijoo, J.F. Et al. (2011). *A novel mutation in the OFD1 (Cxorf5) gene may contribute to oral phenotype in patients with oral-facial-digital syndrome type I*. Oral Dis, 17:610–614.

Dodge, J.A. e Kernohan, D.C. (1967). *Oral-facial-digital Syndrome*. Arch. Dis. Childh, 42(222):214–219.

Doss, B.J. Jolly, S. Qureshi, F. Et al. (1998). *Neuropathologic findings in OFDS type VI (Varadi syndrome)*. Am J Med Genet, 77:38–42.

Driva T. Franklin, D. e Crawford, P.J. (2004). *Variations in expression of oral-facial-digital syndrome (type I): report of two cases*. Int J Paediatr Dent, 14:61–68.

Edwards, M. Mulcahy, D. e Turner, G. (1988). *X-linked recessive inheritance of an oro-facio-digital syndrome with partial expression in females and survival of affected males*. Clin Genet, 43:325–332.

Feather, S.A. Winyard, P.J. Dodd, S. Et al. (1997). *The oral–facial–digital syndrome type I (OFD1), a cause of polycystic kidney disease and associated malformations, maps to Xp22.2–Xp22.3*. Hum Mol Genet, 6(7):1163–1167.

Ferrante, M.I. Giorgio, G. Feather, S.A. Et al. (2001). *Identification of the gene for oral-facial-digital type I syndrome*. Am J Hum Genet, 68: 569–576.

Ferrante, M.I. Zullo, A. Barra, A. Et al. (2006). *Oral-facial-digital type I protein is required for primary cilia formation and left-right axis specification*. Nat Genet, 38:112–117.

Ferrero, G.B. Valenzise, M. Franco, B. Et al. (2002). *Oral, facial, digital, vertebral anomalies with psychomotor delay: A mild form of OFD type Gabrielli?*. Am J Med Genet, 113:291–294.

Field, M. Scheffer, I.E. Gill, D. Et al. (2012). *Expanding the molecular basis and phenotypic spectrum of X-linked Joubert syndrome associated with OFD1 mutations*. Eur J Hum Genet, 20:806–809.

Figuera, L.E. Rivas, F. e Cantú, J.M. (1993). *Oral–facial–digital syndrome with fibular aplasia: A new variant*. Clin Genet, 44:190–192.

Franco B. e Ballabio A. (2006). *X-inactivation and human disease: X-linked dominant male-lethal disorders*. Curr Opin Genet Dev, 16:254–259.

Gabrielli, O. Ficadenti, A. Fabrizzi, G. Et al. (1994). *Child with oral, facial, digital, and skeletal anomalies and psychomotor delay: A new OFDS form?*. Am J Med Genet, 53:290–293.

Genuardi M, Gurrieri F, e Neri, G. (1995). *Oral–facial–skeletal syndromes*. Am J Med Genet 59:365–368.

Giorgio, G. Alfieri, M. Prattichizzo, C. Et al. (2007). *Functional characterization of the OFD1 protein reveals a nuclear localization and physical interaction with subunits of a chromatin remodeling complex*. Mol Biol Cell, 18:4397–4404.

Gopalakrishna A. e Thatte R.L. (1982). *Median cleft lip associated with bimanual hexadactyly and bilateral accessory toes: Another case*. Br J Plast Surg, 35:354–355.

Gorlin R.J. Elving, V. Ronald, C. Et al. (1961). *Hypertrophied frenuli, oligophrenia, familial trembling and anomalies of the hand: report of four cases in one family and a forme fruste in another*. N Engl J Med, 264: 486–489.

Gorlin, R.J. Cohen, M.M. Jr. e Hennekam, R.C.M. (2001). *Oral–facial–digital syndromes. Syndromes of the head and neck*. 4th edition. New York: Oxford University Press. 832–843.

Gurrieri, F. Sammito, V. Ricci, B. Et al. (1992). *Possible new type of oral–facial–digital syndrome with retinal abnormalities: OFDS type VIII*. Am J Med Genet, 42:789–792.

Habib, K. Fraitag, S. Couly, G. Et al. (1992). *Lesions cutanees du syndrome oro-digito-facial*. Ann Pediatr, 39:449–452.

Hildebrandt, F. e Zhou, W. (2007). *Nephronophthisis-associated ciliopathies*. J Am Soc Nephrol 18:1855–1871.

Hingorani, S.R. Pagon, R.A. Shepard, T.H. Et al. (1992). *Twin fetuses with phenotypic features that overlap with three midline malformation complexes*. Am J Med Genet 41:230–235.

Holub, M. Potocki, L. e Bodamer, O.A. (2005). *Central nervous system malformations in oral–facial–digital syndrome, type 1*. Am J Med Genet, 136(2):218.

Hsieh, Y. e Hou, J. (1999). *Oral–facial–digital syndrome with Y shaped fourth metacarpals and endocardial cushion defect*. Am J Med Genet, 86:278–281.

Inglis, P.N. Boroevich, K.A. e Leroux, M.R. (2006). *Piecing together a ciliome*. Trends Genet 22:491–500.

Kang, S. Graham, J.M. Olney, A.H. Et al. (1997). *GLI3 frameshift mutations cause autosomal dominant Pallister–Hall syndrome*. Nat Genet 15:266–268.

Khoo, C.T.K. e Saad, M.L. (1980). *Median cleft of the upper lip in association with bilateral hexadactyly and accessory toes*. Br J Plast Surg, 33:407–409.

Klein, O.D. Oberoi, S. Huysseune, A. Et al. (2013). *Developmental Disorders of the Dentition: An Update*. Am J Med Genet Part C Semin Med Genet, 163C:318–332.

Klysiak M. (2008). *Ciliary syndromes and treatment*. Path – Res Pract, 204:77–88.

Kobus, K. (1984) *Early Columella elongation*. Ann. Plast. Surg. 6, 470-479.

Lopez, E. Thauvin-Robinet, C. Bruno, R. Et al. (2013). *C5orf42 is the major gene responsible for OFD syndrome type VI*. Hum Genet, 133:367–377.

Macca M. e Franco B. (2009). *The Molecular Basis of Oral-Facial-Digital Syndrome, Type I*. Am J Med Genet Part C Semin Med Genet, 151C:318–325.

Martinot, V.L. Manouvrier, S. Anastassov, Y. Et al. (1994). *Orofaciodigital syndromes type I and II: clinical and surgical studies*. Cleft Palate Craniofac J, 31:401–408.

McKusick V.A. (1990). *Online Mendelian Inheritance in Man*. Nucleic Acids Res; 10.1093

Mee, L. Honkala, H. Kopra, O. Et al. (2005). *Hydrolethalus syndrome is caused by a missense mutation in a novel gene HYLS1*. Hum Mol Genet 14:1475–1488.

Millen, K.J. e Gleeson, J.G. (2008). *Cerebellar development and disease*. Curr Opin Neurobiol 18:12–19.

Moran-Barroso, V. Valdés, M. García-Cavazos, R. Et al. (1998). *Oral–facial–digital (OFD) syndrome with associated features: A new syndrome or genetic heterogeneity and variability?*. Clin Dysmorphol, 7:55–57.

Muenke, M. McDonald, D.M. Cronister, A. Et al. (1990). *Oral–facial–digital syndrome type VI (Varadi syndrome): Further clinical delineation*. Am J Med Genet, 35:360–369.

Muenke, M. Ruchelle, E.D. Rorke, L.B. Et al. (1991). *Onlumping and splitting: Aphetus with clinical findings of the oral–facial–digital syndrome type VI, the hydrolethalus syndrome and Pallister–Hall syndrome*. Am J Med Genet, 41:548–556.

Nowaczyk M.J.M. Zeesman, S. Whelan, D.T. Et al. (2003). *Oral–facial–digital syndrome VII is oral–facial–digital syndrome I: A clarification*. Am J Med Genet, 123A:179–182.

Odent, S. Le Marec, B. Toutain, A. Et al. (1998). *Central nervous system malformations and early end-stage renal disease in Oro-facio-digital syndrome type I: A review*. Am J Med Genet, 75:389–394.

Papillon-League M. e Psaume J. (1954). *Une malformation hereditaire de la muquese buccale et freins anormaux*. Rev Stomatol, 55(4):209–227.

Parisi, M.A. Doherty, D. Chance, P.F. Et al. (2007). *Joubert syndrome (and related disorders)*. Eur. J. Hum. Genet, 15(5):511–521.

Patrizi A. Orlandi, C. Neri, I. Et al. (1999). *What syndrome is this? Oro-facio-digital type I syndrome of Papillon-Léage and Psaume*. Pediatr Dermatol, 16:329–331.

Prattichizzo, C. Macca, M. Novelli, V. Et al. (2008). *Mutational spectrum of the oral-facial-digital type I syndrome: a study on a large collection of patients*. Hum Mutat, 29:1237–1246.

Poole, C.A. Flint, C.A. e Beaumont, B.W. (1985). *Analysis of the morphology and function of primary cilia in connective tissues: A cellular cybernetic probe?*. Cell Motil 5:175–193.

Prpic, I. Cekada, S. e Franulovic, J. (1995). *Mohr syndrome (oro-facialdigital syndrome type II)—A familial case with different phenotypic findings*. Clin Genet, 48:304–307.

Rimoin D. e Edgerton M. (1967). *Genetic and clinical heterogeneity in the oral–facial–digital syndromes*. J Pediat, 71:94–102.

Romero M. Franco, B. del Pozo, J.S. Et al. (2007). *Buccal anomalies, cephalometric analysis and genetic study of two sisters with orofaciodigital syndrome type I*. Cleft Palate Craniofac J, 44:660–666.

Romio, L. Wright, V. Price, K. Et al. (2003). *OFD1, the gene mutated in orofacial-digital syndrome type I, is expressed in the metanephros and in human embryonic renal mesenchymal cells*. J Am Soc Nephrol, 14:680–689.

Romio L. Fry, A.M. Winyard, P.J. Et al. (2004). *OFD1 is a centrosomal/basal body protein expressed during mesenchymal-epithelial transition in human nephrogenesis*. J Am Soc Nephrol, 15:2556–2568.

Salinas, C. Pai, G. Vera, C. Et al. (1991). *Variability of expression of the orofaciodigital syndrome type I in black females: Six cases*. Am J Med Genet, 38:574–582.

Satir, P. e Christensen, S.T. (2007). *Overview of structure and function of mammalian cilia*. Ann Rev Physiol 69:377–400.

Scolari, F. Valzorio, B. Carli, O. Et al. (1997). *Oral-facial-digital syndrome type I: an unusual cause of hereditary cystic kidney disease*. Nephrol Dial Transplant, 12:1247–1250.

Shamseldin, H.E. Rajab, A. Alhashem, A. Et al. (2013). *Mutations in DDX59 Implicate RNA Helicase in the Pathogenesis of Orofaciodigital Syndrome*. Am J Hum Gen, 93:555–560.

Sharma, A. Phadke, S. Chandra, K. Et al. (1992). *Overlap between Majewski and hydrolethalus syndromes: A report of two cases*. Am J Med Genet 43:949–953.

Shipp, T.D. Gerald, C. e Beryl, B. (2000). *Prenatal diagnosis of oral-facial-digital syndrome, type I*. J Ultrasound Med, 19:491–494.

Stapleton, F.B. Bernstein, J. Koh, G. Et al. (1982). *Cystic kidneys in a patient with oral-facial-digital syndrome type I*. Am J Kidney Dis, 1:288–293.

Sthephan, M.J. Brooks, K.L. Moore, D.C. Et al. (1994). *Hypothalamic hamartoma in oral-facial-digital syndrome type VI (Varadi syndrome)*. Am J Med Genet, 51:131–136.

Sugarman, G.I. Kutakia, M. Menkes, J. (1971). *See-saw winking in a familial oral-facial-digital syndrome*. Clin Genet, 2:248–254.

Tagliani M.M. Marcia, G. e Cleide, C. (2010). *Oral-Facial-Digital Syndrome Type 1: Oral Features in 12 Patients Submitted to Clinical and Radiographic Examination*. Cleft Palate–Craniofacial J, 47(2):162–166.

Thauvin-Robinet, C. Rousseau, T. Durand, C. Et al. (2001). *Familial orofaciodigital syndrome type I revealed by ultrasound prenatal diagnosis of porencephaly*. Prenat Diagn, 21:466–470.

Thauvin-Robinet, C. Cossee, M. Cormier-Daire, V. Et al. (2006). *Clinical, molecular, and genotype-phenotype correlation studies from 25 cases of oral-facial-digital syndrome type I: A French and Belgian collaborative study*. J Med Genet, 43:54–61.

Thauvin-Robinet, C. Callier ,P. Franco, B. Et al. (2009). *Genomic deletions of OFD1 account for 23% of oral-facial-digital type I syndrome after negative DNA sequencing*. Hum Mutat, 30:E320–E329.

Thurston, C.O. (1909). *A case of median hare-lip associated with other malformations*. Lancet, II:996–997.

- Toriello, H.V. (1993). *Oral-facial-digital syndromes*. Clin Dysmorph, 2:95–105.
- Toriello, H.V. (2009). *Are the Oral-Facial-Digital Syndromes Ciliopathies?*. Am J Med Genet, 149A:1089–1095.
- Toriello, H.V. e Franco, B. (2010). *Oral-facial-digital syndrome type I*. In: Pagon RA, Bird TC, Dolan CR, Stephens K, eds. Genereviews [Internet]. University of Washington: Seattle (WA), pp. 1993–2002 [updated 2010 Oct 14].
- Towfighi, J. Berlin, C.M. Jr. Ladda, R.L. Et al. (1985). *Neuropathology of oral-facial-digital syndromes*. Arch Pathol Lab Med, 109:642–646.
- Unsinn, K.M. Neu, N. Krejci, A. Et al. (1995). *Pallister-Hall syndrome and McKusick-Kaufmann syndrome: One entity?*. J Med Genet 32:125–128.
- Valiathan, A. Sivakumar, A. Marianayagam, D. Et al. (2006). *Thurston syndrome: Report of a new case*. Oral Surg Oral Med Oral Pathol Oral Radiol Endod, 101:757–760.
- Varadi, V. Szabo, L. e Papp, Z. (1980). *Syndrome of polydactyly, cleft lip/palate or lingual lump, and psychomotor retardation in endogamic Gypsies*. J Med Genet, 17:119–122.
- Whelan, D.T. Feldman, W. e Dost, I. (1975). *The oro-facio-digital syndrome*. Clin Genet, 8:205–212.
- Wilhelmsen, H.R. e Musgrave, R.H. (1966) *Complications of cleft lip surgery*. Cleft Palate J. 3, 223.
- Yildirim, S. Akan, M. Deviren, A. Et al. (2002). *Penile agenesis and clavicular anomaly in a child with an oral facial digital syndrome*. Clin Dysmorphol, 11:29–32.