

Isabel Margarida Costa Pinto Fonseca Andrade

Implantologia em Pacientes Oncológicos

Universidade Fernando Pessoa

Faculdade de Ciências e Saúde

Porto, 2011

Isabel Margarida Costa Pinto Fonseca Andrade

Implantologia em Pacientes Oncológicos

Universidade Fernando Pessoa

Faculdade de Ciências e Saúde

Porto, 2011

Isabel Margarida Costa Pinto Fonseca Andrade

Implantologia em Pacientes Oncológicos

“Monografia apresentada à Universidade

Fernando Pessoa como parte dos requisitos

Para obtenção do grau de Mestrado Integrado em Medicina Dentária”

Resumo:

Pacientes Oncológicos fazem cada vez mais parte do dia-a-dia da prática da Medicina Dentária. O cancro da cabeça e pescoço tem uma maior relevância para o Médico Dentista no que se refere às consequências do seu tratamento e posteriormente na sua reabilitação. A maior parte dos doentes com patologia oncológica são tratados com cirurgia, podendo também incluir radioterapia e/ou quimioterapia. Estas terapias podem ser utilizadas isoladamente ou então em sinergismo. Dentre as complicações orais do tratamento oncológico encontram-se: mucosite, hipossalivação, disgeusia, infecções fúngicas, bacterianas e virais, cáries de radiação, trismos, osteorradionecrose, neurotoxicidade. Estes efeitos adversos podem variar conforme o plano de tratamento: dose, tempo, tamanho do tumor, entre outros. Uma das consequências importantes é a perda de dentes, devido à sua extracção antes ou depois da terapia, o que leva a que o paciente posteriormente necessite de ser reabilitado para restabelecer a estética e função da cavidade oral. A radioterapia e a quimioterapia são tratamentos anti-neoplásicos que podem interferir na reabilitação do paciente, no qual, nenhuma delas é capaz de eliminar células tumorais sem lesar nenhuma células normais. A radioterapia, sendo uma terapia local, interfere com a mucosa e tecidos diferenciados na sua regeneração. A quimioterapia, é uma técnica que necessita a administração de bifosfonatos endovenosos, os quais interferem na remodelação óssea.

A reabilitação oral apropriada, na qual se inclui a reabilitação implantosuportada, poderia ajudar a minorar de forma significativa os efeitos secundários destas modalidades terapêuticas, proporcionando uma melhoria na qualidade de vida dos doentes. No entanto, a sua aplicação ainda não é completamente esclarecedora, pois pode haver falência dos implantes dado às alterações sistémicas e locais que o paciente apresenta resultante do tratamento oncológico. O tempo de espera entre a terapia oncológica e a possibilidade do Médico Dentista intervir com a colocação de implantes ainda é um assunto pouco esclarecedor. Existem vários factores que podem influenciar o sucesso da colocação de implantes, tais como: tipo de implantes e a sua localização, terapias adjuvantes utilizadas, prevenção e tratamento dos efeitos adversos do tratamento oncológico.

Abstract:

Cancer patients are increasingly part of day-to-day practice of dentistry. The head and neck cancer have a greater relevance to the dentist with regard to the consequences of their treatment later in their rehabilitation. Most patients with malignant disease are treated with surgery and may also include radiation therapy and / or chemotherapy. These therapies may be used singly or in synergy. Among the oral complications of cancer treatment are: mucositis, hyposalivation, dysgeusia, fungal, bacterial and viral infections, radiation caries, trismus, osteoradionecrosis, neurotoxicity. These side effects may vary the treatment plan, dose, time, tumor size, among others. One of the important consequences is the loss of teeth due to its extraction before or after the therapy, which leads to the patient then needs to be rehabilitated to restore aesthetics and function of the oral cavity. Radiotherapy and chemotherapy are anti-cancer treatments that can interfere with patient rehabilitation, in which none of them are able to eliminate tumor cells without harming any normal cells. Radiation therapy is local therapy, interfere with the mucosa and differentiated tissues in regeneration. Chemotherapy is a therapy that requires administration of intravenous bisphosphonates, which interfere in bone remodeling.

The appropriate oral rehabilitation, which includes the rehabilitation implantosuportada, could help significantly reduce the side effects of these treatment modalities, providing a better quality of life of patients. However, its application is still not fully illuminating, as there may be failure of implants given to systemic and local changes of the patient resulting from cancer treatment. The waiting time between cancer therapy and the possibility of intervening with the dentist placing implants is still a subject rather vague. Many factors can influence the success of implant placement, such as type of implant and its location, used adjuvant therapies, prevention and treatment of adverse effects of cancer treatment.

Dedicatória

Aos meus pais,

Manuel Andrade e Maria Helena Andrade,

Por me proporcionarem obter um Curso Superior;

Aos meus irmãos,

Pedro Andrade e Maria João Andrade;

Ao meu namorado,

Tiago Oliveira,

Por todo o apoio, carinho e paciência.

Agradecimentos

Agradeço a todos os docentes da Faculdade Ciências e Saúde dos quais tive o privilégio de ter como docentes na minha formação superior. Agradeço sobretudo ao meu orientador Dr. Jorge Pereira pela sua disponibilidade e ajuda na realização deste trabalho. Não posso de deixar de referir e de agradecer à Dr.^a Sandra Gonçalves pela ajuda incondicional e persistência. Agradeço ainda, a todos os meus colegas que me acompanharam durante estes cinco anos de longo trabalho principalmente à Joana Ascensão, Ricardo Paixão, Rui Santos e Sonya Alves.

Índice Geral

Índice Geral	ix
Índice de tabelas	xi
I. Introdução.....	1
1. Métodos utilizados na pesquisa bibliográfica	1
II. Desenvolvimento	3
1. O cancro oral em Portugal	3
2. Quimioterapia e a Cavidade Oral.....	4
i. Mucosite.....	4
ii. Hipossalivação.....	5
iii. Candidíase oral.....	6
iv. Herpes Simples e Herpes Zoster	6
v. Neurotoxicidade	7
3. Osteonecrose associada ao uso de bifosfonatos.....	7
i. Tratamento da osteonecrose da mandíbula associada ao uso de bifosfonatos	12
ii. Protocolo de actuação/guidelines.....	15
4. BFs e implantologia	15
5. Radioterapia e a Cavidade Oral	18
i. Trismos.....	19
ii. Disgeusia.....	20

Implantologia em Pacientes Oncológicos

iii. Osteoradionecrose.....	20
6. Terapia com Oxigênio Hiperbárico	22
7. Radioterapia e implantes.....	25
8. Osteointegração	28
III. Discussão.....	32
IV. Conclusão	38
V. Referencias Bibliográficas.....	40

Implantologia em Pacientes Oncológicos

Índice de tabelas

Tabela 1 BFs utilizados (via de administração, cadeia nitrogenada e potência relativa)..	9
Tabela 2 Relação da Quimioterapia e os BFs.....	12
Tabela 3 Estádios da OMAB, sintomas e plano de tratamento	14

Abreviaturas e Siglas

AAOMS – American Association of Oral and Maxillofacial Surgeons

ADN – Acido desoxibonucleico

AINES – Anti-inflamatório não esteroide

BF- Bifosfonato

BFs – Bifosfonatos

DPOC – Doença Pulmonar Obstrutiva Crónica

GY – Gray

IGF-I - Insulin-like growth factor 1

IPO- Instituto Português de Oncologia

OHB – Oxigénio Hiperbárico

OMAB – Osteonecrose Mandibular Associada ao uso de Bifosfonatos

ON- Osteonecrose

Rd- rad

TGF- β - Transforming Growth Factor

I. Introdução

Cada vez mais, os pacientes oncológicos fazem parte da realidade do quotidiano. Assim sendo, é imprescindível uma equipa multidisciplinar para o tratamento e reabilitação dos mesmos, iniciando na exérese do tumor e posteriormente restabelecer a integridade do paciente. No tratamento de tumores avançados da cabeça e pescoço normalmente é necessário realizar a remoção destes em que como consequências vamos obter alterações na estética, função e fonética. A quimioterapia e a radioterapia são terapias utilizadas no tratamento oncológico, assim sendo, devemos estar atentos para eventuais consequências que possam surgir no paciente em questão.

Para melhorar a qualidade de vida destes pacientes passa pela sua reabilitação oral. A utilização de próteses removíveis é uma das opções possíveis, no entanto esta pode acarretar algumas consequências negativas tais como: úlceras, a ausência de estabilidade devido a falta de retenção óssea, infecções, insegurança pelo paciente, entre outras. Assim sendo, será a implantologia oral uma solução para estes pacientes? Qual a melhor altura para actuar?

O objectivo do meu trabalho foi realizar uma revisão bibliográfica onde me seja possível responder a questões do fórum da reabilitação de pacientes oncológicos através da implantologia.

1.Métodos utilizados na pesquisa bibliográfica

Para a elaboração deste trabalho foi realizada uma pesquisa através da biblioteca *online*, nas bases de dados *Pubmed*, *b-on e science direct* de artigos publicados com as seguintes palavras-chave e combinações entre elas: *chemotherapy, radiotherapy, dental implants, osseointegration, oral and intravenous bisphosphonates, bone tissue, bone physiology, oral câncer*. Foram também consultados alguns livros, os quais faço referência na bibliografia.

Para além disso, foi também realizada uma pesquisa manual nas bibliotecas da Faculdade de Ciências da Saúde da Universidade Fernando Pessoa e da Faculdade de Medicina Dentária da Universidade do Porto.

Implantologia em Pacientes Oncológicos

Limites temporais não foram utilizados, no entanto esta pesquisa foi efectuada utilizando o limite de idiomas, português, inglês e espanhol.

Este trabalho é constituído por três partes distintas: “Introdução” onde apresento o objecto e objectivo do meu trabalho; “Desenvolvimento” há a exposição e explicitação de temas e subtemas relacionados com o meu objectivo. Por fim, na "Conclusão", retomo os principais pontos focados nas duas anteriores partes e refere-se se o objectivo do trabalho foi realmente alcançado.

II. Desenvolvimento

1.O cancro oral em Portugal

O termo cancro é referido como uma doença maligna em que há uma divisão descontrolada e anormal das células de um órgão ou tecido. Assim, ao conjunto de uma massa de células cancerosas designa-se tumor. Com a evolução do tumor há uma destruição dos tecidos circundantes e poderá haver uma disseminação das células tumorais, o que faz com que se forme metástases noutros órgãos ou tecidos.

O cancro oral é definido como uma lesão maligna que afecte todas as estruturas da cavidade oral incluindo as amígdalas e faringe. Em 2009, estudos feitos pelo Instituto Português de Oncologia do Porto (IPO – PORTO) referiu que dos 6880 pacientes, cerca de 364 (5,3%) possuía cancro da cavidade oral e faringe, sendo 310 do sexo masculino e 54 do sexo feminino. A seguir à hipofaringe, a língua é o local onde se apresenta maior incidência, quer no sexo masculino (69 casos) quer no feminino (18 casos). O maior número de casos encontrou-se no intervalo dos 45 aos 59 anos. Na língua o tipo histológico mais frequente é o espinocelular. (Pontes et al., 2010)

O tabaco e o álcool estão indicados como os principais factores de risco no desenvolvimento de cancro oral. O fumo do tabaco está relacionado com a transformação de diversas células da mucosa oral, tendo um efeito carcinogénico directo nas células epiteliais. O risco dos pacientes fumadores de virem a ter cancro oral é cerca de 5 a 7 vezes superior que um paciente não fumador. (Resende, 2007).

O diagnóstico do cancro da cabeça e pescoço tem sempre um impacto significativo na qualidade de vida dos pacientes. A malignidade do tumor causa problemas de mastigação, deglutição, fonética, respiração e estética que impedem a integração destes doentes no seio familiar e social.

Os objectivos da terapia para estes pacientes passam pelo tratamento do tumor; preservação dos órgãos; redução da morbilidade associada à terapia usada.

2.Quimioterapia e a Cavidade Oral

Quimioterapia é um tratamento sistémico para as doenças oncológicas/infecciosas. Os primeiros fármacos anti-neoplásicos surgiram a partir da segunda guerra mundial quando se descobriu que a mostarda nitrogenada provocava hipoplasia medular e dos gânglios linfáticos. Dês daí, a combinação com agentes citostáticos têm sido concebidos para a actuação em diferentes fases do ciclo celular. O mecanismo de actuação destes fármacos é normalmente indiscriminado sobre as células basais do epitélio alterando-se assim a sua capacidade de renovação. Deste modo, é frequente a alteração de células normais, o que tem como consequência o aparecimento de efeitos secundários. (Sabeter et al., 2006) A magnitude destes efeitos depende de vários factores tais como: a droga utilizada, o esquema de tratamento (mono ou poliquimioterapia) e o número de ciclos utilizados.

Os efeitos adversos causados pela quimioterapia podem ser classificados em agudos e tardios, de acordo com o período em que ocorrem. Os efeitos adversos agudos ocorrem durante o tratamento de quimioterapia e alteram alguns tecidos com alta taxa de ciclos mitóticos, ou seja, a mucosa basal e estrato germinativo. Por outro lado, os efeitos adversos tardios aparecem após meses ou anos depois do tratamento. Estes efeitos adversos podem ser observados em órgãos de maior especificidade celular como os músculos e ossos, bem como alterações durante a dentinogênese se a quimioterapia for realizada na infância. (Paiva et al., 2004)

Para uma melhor abordagem por parte do Médico Dentista é necessário que haja uma interacção de equipa multidisciplinar, em que haja o conhecimento sobre a doença base que vai ser tratada pelo Médico Oncologista, a localização do tumor, o tipo de tratamento que está a ser planificado e o quadro hematológico do paciente. Os fármacos utilizados na quimioterapia proporcionam imunodepressão, a qual facilita o aparecimento de infecções da cavidade oral. Muitos são os efeitos da quimioterapia sobre a cavidade oral, entre eles destacam-se: mucosite, hipossalivação, candidíase oral, herpes e neurotoxicidade.

i.Mucosite

A mucosite é caracterizada por uma reacção inflamatória da mucosa oral apresentando-se como eritema e edema, seguidos comumente de ulceração e descamação que

Implantologia em Pacientes Oncológicos

persistem até ao final do tratamento. Apresenta uma prevalência que oscila entre os 30 e 85% e é uma das causas mais importantes de morbidade do tratamento de quimioterapia. A sua etiologia ainda não está clarificada mas pensa-se que está relacionada com o tipo de medicamentos utilizados na quimioterapia e a predisposição individual do paciente. (Sabeter et al., 2006)

As primeiras manifestações desta patologia caracterizam-se por uma coloração esbranquiçada, pela insuficiente descamação de queratina. Posteriormente dá-se a perda dessa camada com a reposição de uma mucosa atrófica, edematosa, eritematosa e friável. Na superfície desta camada irá formar-se uma membrana fibrinopurulenta e amarelada. Assim sendo, como consequência desta evolução da lesão teremos dor acentuada e desconforto que vão impedir o paciente de se alimentar e até mesmo de efectuar a sua higiene oral. (Neville et al., 2004)

Como tratamento ou prevenção da mucosite temos a utilização de analgésicos, anestésicos, antimicrobianos, agentes de revestimento mucoso, bochechos com hidróxido de alumínio e magnésio com gluconato de clorhexidina a 0,12% e anti-inflamatórios. (Paiva et al., 2010)

O laser de baixa potência tem sido relatado também como um método com bastante eficácia para a prevenção e tratamento da mucosite causada pela quimioterapia, aliviando a dor e melhorando a reparação dos tecidos da mucosa oral. Assim sendo, para a prevenção desta sequela é necessário combatê-la o mais precocemente possível com a utilização do laser de baixa potência, associado a um antisséptico e antibióticos de largo espectro locais acompanhados de um antioxidante. (Antunes et al., 2004)

ii. Hiposalivação

Hiposalivação também denominada por “boca seca”, a qual causa um grande desconforto e dor no paciente. É caracterizada igualmente pelo espessamento da saliva, ardência da mucosa oral, lábios secos, comissuras labiais fissuradas, alteração da superfície da língua bem como a alteração do paladar. Na quimioterapia a hiposalivação aparece devido a utilização de certos medicamentos que causam citotoxicidade nas glândulas salivares, levando a um decréscimo transitório na produção de saliva. Da pouca saliva produzida esta é bastante mucosa, viscosa e possui menor capacidade de tampão.

Implantologia em Pacientes Oncológicos

O aparecimento da hipossalivação agrava a mucosite oral, pois a mucosa torna-se mais susceptível tanto aos factores traumáticos como a possíveis infecções. Outra das consequências a longo prazo é o aparecimento de cáries cervicais e radiculares. A hipossalivação também pode ser uma consequência do tratamento da radioterapia. Neste caso as cáries que aparecem denominam-se por “cáries de radiação”.

Como tratamento da hipossalivação temos a administração de saliva artificial, Pilocarpina, e lauril-dietileno-glicoléter-sulfato associado a hidróxido de cálcio.(Correia et al., 2005) Injecções endovenosas ou subcutâneas de amifostina podem reduzir significativamente a hipossalivação aguda e crónica. É necessário que o paciente ingira muitos líquidos durante o dia. (Paiva et al., 2010)

iii.Candidíase oral

A candidíase oral é uma infecção provocada por fungos que se desenvolve intra e extra oral, dando origem ao aparecimento de uma camada espessa e esbranquiçada sobre a língua e manchas branco-amareladas, semelhantes a leite coalhado, na mucosa oral. Estas manchas podem estender-se às gengivas, lábios, garganta e pele. Em casos graves, a candidíase oral pode atingir o esófago, causando dor e dificuldades na deglutição. É uma infecção causada pelo fungo *Candida Albicans*, que está presente sempre na mucosa e se manifesta como doença apenas quando as condições do meio, como a deficiência do sistema imune, favoreçam o seu crescimento. Existem várias formas de apresentação desta patologia, no entanto a mais frequente em pacientes submetidos a quimioterapia é a pseudo-membranosa. (Neville et al., 2004)

Como tratamento temos os anti-fúngicos: o Mycostatin, Solução Oral ou o Daktarin Gel - que devem ser mantidos na boca tanto tempo quanto possível e depois engolidos. Se nenhum destes medicamentos for eficaz, o Médico pode receitar outros antifúngicos.

iv.Herpes Simples e Herpes Zoster

O *herpes simplex* é uma infecção viral causada pelo vírus da *varicela-zoster*, o qual pode aparecer como consequência do tratamento de quimioterapia. (Robbins, 2000)

A localização mais comum é no bordo dos lábios, conhecido por herpes labial. Este caracteriza-se por um vermelhão, o qual causa dor, ardência, prurido, calor localizado ou eritema no epitélio envolvido. Desenvolvem-se igualmente pápulas pequenas e

Implantologia em Pacientes Oncológicos

eritematosas, que se agrupam, formando vesículas preenchidas com líquido. Estas posteriormente rompem-se, formam crostas e o final da sua cicatrização ocorre de 7 a 10 dias.

Na mucosa oral a sua localização limita-se quase sempre a mucosa queratinizada (gengiva inserida e palato duro). Aqui os sintomas são menos invasivos e as vesículas rompem-se facilmente formando, no entanto, máculas avermelhadas que podem coalescer ou aumentar ligeiramente de tamanho. Este epitélio afectado é perdido formando-se uma área amarela central de ulcerado que cicatriza normalmente em 10 dias.

Como tratamento desta patologia o aciclovir, o valaciclovir e a fanciclovir parecem demonstrar eficácia. (Neville et al., 2004)

v. Neurotoxicidade

A neurotoxicidade é caracterizada por um quadro de dor inespecífica causada pela quimioterapia. Os seus efeitos normalmente manifestam-se nas extremidades através de parestesias intra e /ou extra orais em áreas enervadas pelo trigémeo. O seu diagnóstico é muito complicado dado que se trata de uma dor que aparece e desaparece espontaneamente e não há qualquer alteração dentária ou na mucosa. Assim sendo, como tratamento recomenda-se o uso de analgésicos de efeito sistémico e eventualmente o uso de narcóticos. (Robbins, 2000)

3. Osteonecrose associada ao uso de bifosfonatos

Os bifosfonatos (BFs) são medicamentos utilizados no tratamento de algumas doenças malignas e benignas, tais como: cancro da mama, cancro da próstata, metástases ósseas, mieloma múltiplo, osteoporose, hipercalcémia maligna, doença de Paget do osso, osteogénese imperfeita em crianças e osteoporose juvenil idiopática ou induzida por esteróides. Este medicamento atrasa a remodelação e o turnover ósseo através de diferentes mecanismos de acção, actuando principalmente ao nível das células osteoclásticas. Assim estas células são inibidas incluindo as suas células precursoras, aumentando a sua taxa de apoptose, estimulando factores de inibição e reduzindo a sua actividade. Com o decréscimo da actividade osteoclástica, ocorre inibição da libertação de factores de crescimento como TGF- β e IGF-I e de outros peptídeos da matriz óssea.

Implantologia em Pacientes Oncológicos

(Ferrari et al., 2008) (Chacon et al., 2006) (Tekin et al., 2008) Todos os BFs têm uma estrutura química básica comum. Apesar de serem análogos da molécula de pirofosfatos possuem além desta uma molécula de carbono entre elas. Esta alteração morfológica faz com que esta seja mais resistente à degradação enzimática e possua uma semi-vida biológica maior e, assim, uma capacidade suficiente de influenciar o metabolismo ósseo.

Inibição semelhante ocorre sobre nas células endoteliais, ou seja, células que foram expostas a BFs obtêm um decréscimo da proliferação e aumento da sua taxa de apoptose. Assim, como consequência deste evento há diminuição da formação de vasos capilares e posteriormente uma redução do número de vasos sanguíneos. (Gegler et al., 2006)

Os BFs podem ser divididos em nitrogenados e não-nitrogenados. Estes últimos actuam sobre as células competindo com a adenosina trifosfato (ATP) induzindo a apoptose das mesmas. O seu potencial é reduzido pois é rapidamente metabolizado. Por outro lado, os BFs nitrogenados para além de induzirem a apoptose das células osteoclásticas actuam por outro mecanismo através da inibição da função da enzima farnesil-difosfatossintase, a qual é necessária para a síntese de lípidos isoprenólicos, interrompendo, assim, a cadeia de ligações proteicas necessárias para a função das células osteoclásticas. Devido à sua composição possuir nitrogénio esta não é metabolizada o que faz com que haja uma acumulação nos tecidos ósseos agindo por longos períodos, o que faz com que os BFs nitrogenados sejam muito mais potentes que os não-nitrogenados. (Tekin et al., 2008) (Zavras et al., 2007) (Senel et al., 2007) (Bell et al., 2008) (Dunford et al., 2001).

Implantologia em Pacientes Oncológicos

BFs	Via de Administração	Cadeia Nitrogenada	Potência Relativa
Etildronato (Didronel®)	Oral	Não	1
Tiludronato (Skelid®)	Oral	Não	50
Alendronato (Fosamax®)	Oral	Sim	1000
Residronato (Actonel®)	Oral	Sim	1000
Ibandronato (Bonviva®)	Oral	Sim	1000
Palidronato (Aredia®)	Endovenosa	Sim	1000-5000
Zoledronato (Zometa®)	Endovenosa	Sim	10000 +

Tabela 1 BFs utilizados (via de administração, cadeia nitrogenada e potência relativa.) (Fleish, 2007)

Implantologia em Pacientes Oncológicos

A forma de administração dos BFs pode ser oral ou endovenosa, tendo esta última uma absorção muito mais acelerada, tornando o fármaco disponível mais rapidamente, para se depositar no osso e obter a sua acção farmacológica.

Como todos os medicamentos, estes também possuem têm desvantagens. As vantagens já foram referidas como o tratamento de algumas patologias. As desvantagens baseiam-se nos efeitos adversos que a sua toma pode implicar, tais como: astenia, anemia, elevação dos níveis de creatinina, dispneia, esofagites (efeito mais comum quer em pacientes que tomem por via oral ou endovenosa); febre e leucopenia manifestam-se com os de via endovenosa; irritação gástrica principalmente com o alendronato (via oral). (Lopes et al., 2009)

Outro efeito adverso daa toma de BFs é a osteonecrose (ON), também conhecida como necrose avascular ou necrose asséptica a qual se torna um problema para os clínicos Médicos Dentistas.

A primeira publicação em revista de cirurgia oral e maxilofacial sobre a osteonecrose associada aos BFs foi em 1995, após a observação de um insucesso de osteointegração de implantes dentários num paciente que tinha sido submetido à administração de BFs para o tratamento da osteoporose. (Strack et al., 1995)

Marx (2003) elaborou a primeira revisão da literatura sobre a osteonecrose da mandíbula associada ao uso de BFs (OMAB) em doentes medicados com pamidronato e zoledronato. No seu estudo, descreveu trinta e seis casos de osteonecrose da mandíbula e maxila em pacientes que tomaram BFs. Dezoito destes pacientes receberam os BFs por possuírem hipercalcémia em mieloma múltiplo, dezassete por apresentarem hipercalcémia relacionada com carcinoma metastático da mama e um por osteoporose.

A *American Association of Oral and Maxilofacial Surgeons* (AAOMS) em 2007 definiu 3 parâmetros para classificar uma osteonecrose associada ao uso de BFs: tratamento com BFs actual ou prévio, necrose óssea na região maxilofacial que persista por mais de 8 semanas e a inexistência de história de radioterapia local. Os tecidos moles que circundam as zonas de osso exposto encontram-se frequentemente inflamados. Pode eventualmente aparecer fístulas intra e extra-orais quando a zona de osteonecrose se encontra secundária. Histologicamente pode-se caracterizar esta patologia com

Implantologia em Pacientes Oncológicos

deiscências tecidulares, desvitalização crônica do osso, hipocelularidade e zonas de litíase visíveis nos exames radiográficos. (Coelho et al., 2010)

Também foram estabelecidos alguns factores de risco:

- Relacionados com o fármaco:
 - Potência do fármaco (Zoledronato › Pamidronato › BFs orais);
 - Duração do tratamento.

Sendo que quanto maior a potência e a duração do tratamento maior o risco.

- Risco Locais:
 - Cirurgias Dento-alveolares (aumenta cerca de 7 vezes mais);
 - Anatomia local: na mandíbula é mais frequente que na maxila (2:1);
 - Mucosas muito finas sobre proeminências ósseas.
- Riscos sistémicos e demográficos:
 - Idade: aumenta risco cerca de 9 % por cada década de vida;
 - Raça: maior risco em caucasianos;
 - Tipo de neoplasia maligna (mieloma múltiplo › cancro da mama);
 - Osteopenia/osteoporose associada à neoplasia maligna.
- Risco considerados prováveis:
 - Corticoterapia;
 - Diabetes;
 - Tabagismo;
 - Consumo de álcool;
 - Higiene oral deficiente;
 - Quimioterapia;
 - Radioterapia.

Implantologia em Pacientes Oncológicos

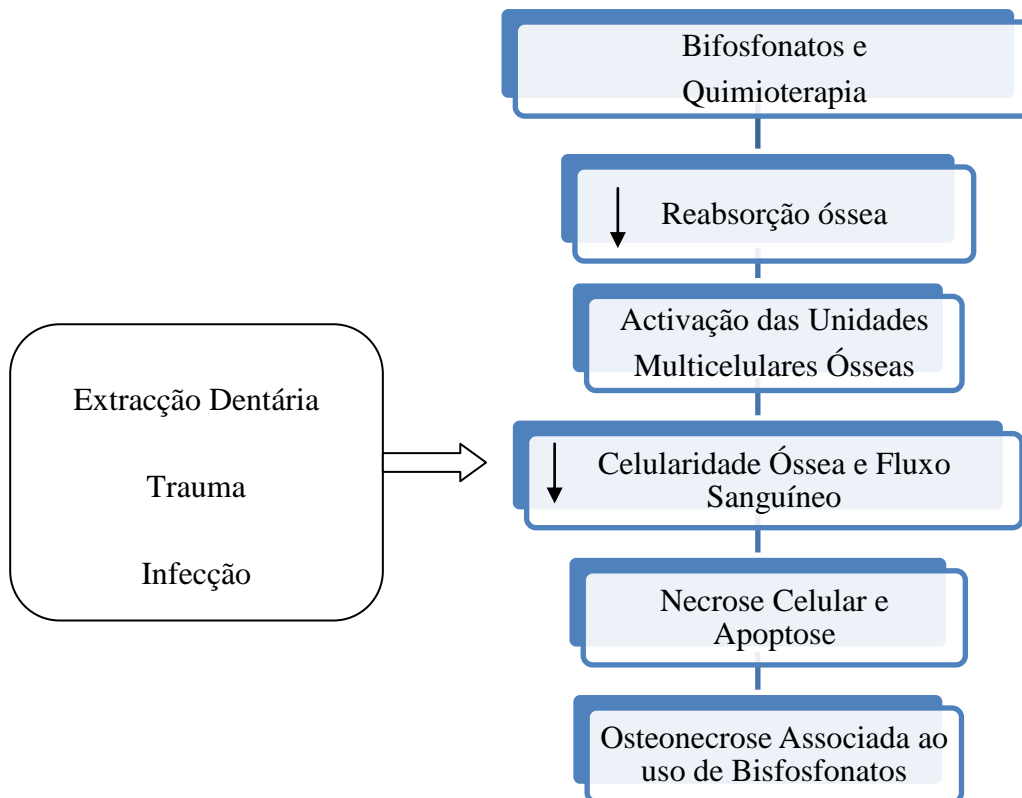


Tabela 2 Relação da Quimioterapia e os BFs (Vasconcellos et al., 2003)

i. Tratamento da osteonecrose da mandíbula associada ao uso de bifosfonatos

Os principais objectivos no tratamento de pacientes com diagnóstico pré-estabelecido de OMAB são: eliminar a dor, controlar a infecção e minimizar a ocorrência e progressão da necrose óssea. Assim com a classificação pré-estabelecida pela AAOMS dos estadios da OMAB relacionaram-na com a sintomatologia, presença ou não de infecção e por fim o seu tratamento. O Médico Dentista tem duas vertentes na assistência destes pacientes: uma mais preventiva e outra mais terapêutica.

A divisão dos diferentes riscos é realizada da seguinte forma: Em risco, sem exposição óssea, assintomáticos, sem evidência de infecção, tratados previamente com BFs orais ou endovenosos; Baixo risco, exposição óssea, no entanto sem sintomatologia e ausente de infecção; Médio Risco, exposição e necrose óssea, presença de infecção e de dor, eritema com ou sem drenagem purulenta; Alto risco, exposição e necrose óssea, presença de infecção, presença de um ou mais de um dos seguintes factores: fractura patológica, fístula extra-oral, osteólise envolvendo o bordo inferior da mandíbula. (Coelho et al., 2010)

Implantologia em Pacientes Oncológicos

O plano de tratamento em qualquer que seja o grau de risco visa inicialmente o controlo da dor, bem-estar do paciente e inibição da progressão desta patologia. Assim sendo, os bochechos com colutórios antissépticos e uma reeducação da higiene oral são recomendados em qualquer estadio da OMAB. Para controlo da dor em estadios mais avançados a utilização de analgésicos é aconselhado. Quando é observada a presença de infecção é conveniente a utilização de antibiótico sistémico. No entanto, devido às alterações vasculares causadas pelos BFs a sua eficácia é diminuída. Quando necessário realiza-se o desbridamento e remoção de sequestros ósseos infectados ou necróticos. Nos casos mais severos deve-se partir para a recessão de segmentos ósseos. (Lopes et al., 2009)

Implantologia em Pacientes Oncológicos

Classificação					Plano de tratamento	
Doentes	Parâmetros					
	<u>ON</u>	<u>DOR</u>	<u>Infecção</u>	<u>Fractura</u> <u>Fistula</u>		
Grau 0					Educação do paciente Sem tratamento indicado	
Em Risco	-	-	-	-		
Grau I					Soluções de bochecho antissépticos Educação do paciente Consultas de controlo de 3 em 3 meses	Prevenção
Baixo Risco	+	-	-	-		
Grau II					Soluções de bochecho antissépticos Antibióticos orais Controlo da dor Desbridamentos superficiais para aliviar irritação	Tratamento
Médio Risco	+	+	+	-		
Grau III					Soluções de bochecho antissépticos Antibióticos orais Controlo da dor Desbridamentos/ Recessão cirúrgica	
Alto risco	+	+	+	+		

Tabela 3 Estádios da OMAB, sintomas e plano de tratamento (Lopes et al., 2009) (Coelho et al., 2010)

Implantologia em Pacientes Oncológicos

No que se refere ao antibiótico utilizado no tratamento standard é utilizado a Amoxicilina 500 mg 6/6 h associado à clorhexidina 0,12%, em pacientes com lesões muito sintomáticas utilizar Metronidazol 500 mg 8/8 h v.o. Quando há presença de celulite severa é necessário a utilização de Amoxicilina associado ao ácido Clavulânico 1000/200mg de 6/6 h i.v. + Metronidazol 500 mg 8/8 h i.v., ou então, em caso de ser alérgico Ciprofloxacina 500 mg 12/12h ou Eritomicina 400mg 8/8 h v.o. + Metronidazol 500 mg 8/8 h v.o..

A necessidade de suspender ou não o tratamento com BFs é fundamental ser discutida com o Médico Oncologista avaliando os pós e contras.

ii. Protocolo de actuação/guidelines

Algumas guidelines foram estabelecidas para a actuação nestes pacientes no consultório dentário. O tratamento efectuado vai variar sobre a forma de administração do bifosfonato (BF), no entanto, o tema abordada pacientes oncológicos em que os BFs são administrados via endovenosa. Assim sendo, estipulou-se que antes da toma de BFs é extremamente importante actuar de uma forma preventiva para prevenir futuras infecções e problemas orais que levem a procedimentos invasivos (exodontias, exérese de granulomas e implantes). Caso seja necessário realizar tratamentos mais invasivos tais como exodontias, implantes, entre outros, é pertinente realiza-los 3 meses antes do inicio de tratamento com bifosfonatos para que haja tempo para a cicatrização dos tecidos circundantes. Dentes com prognóstico duvidoso de tratamento endodôntico não cirurgico, no limite, a realização de exodontias é o indicado, para que posteriormente não seja necessário intervir novamente. A reavaliação de próteses é extremamente importante avaliando a sua estabilidade sem estimular lesões na mucosa oral. Durante e após o tratamento com BFs só com consentimento informado é que deverá haver algum tratamento. Os tratamentos não devem ser ósseo-invasivos e a ortodontia não é recomendada. É aconselhado que haja um controlo de 4 em 4 meses. (Marx et al., 2007)

4.BFs e implantologia

A reabilitação de pacientes medicados com BFs orais ou endovenosos com implantes continua a ser um grande enigma para os Médicos Dentistas. Existem ainda poucos estudos relacionando os BFs endovenosos e o uso de implantes dentários sendo necessária uma maior pesquisa nesta área. No caso de pacientes com osteoporose há

Implantologia em Pacientes Oncológicos

uma diminuição da matriz óssea necessária para a colocação de implantes, para o processo de osteointegração e estabilidade primária. No entanto, uma revisão bibliográfica demonstrou que a colocação de implantes não é necessariamente uma contra-indicação para estes pacientes. (Carvalho et al., 2010).

Num estudo realizado em tíbias e fêmures de coelhos portadores de osteoporose induzida com dexametasona, os processos de osteocondução e neoformação eram 30% mais lentos, no entanto estes acabavam por acontecer. (Lugero et al., 2003) Existe ainda muita controvérsia entre a toma de BFs quer orais quer endovenosos e a possibilidade de elaborar procedimentos cirúrgicos orais.

McDonald et al., (1998), descreveram um caso clínico de uma paciente de 29 anos do sexo feminino que se submeteu a uma recessão mandibular, posteriormente com reabilitada com enxerto microvascular e simultaneamente com implantes osteointegrados. Foram colocados 4 implantes de 11mm cilíndricos com plasma pulverizado. A paciente foi submetida a quimioterapia três meses depois da cirurgia. A quimioterapia consistiu em 6 ciclos com “MAID: doxorubicin, ifosfamides, dacarbazine e mesna”. Estes ciclos eram 3 dias por semana com intervalo de 3 semanas. Os efeitos adversos, que a paciente obteve em relação à quimioterapia foram: perda de cabelo e mucosite. No entanto, apesar disso a osteointegração dos implantes foi bastante satisfatória a qual serviu para suporte de uma prótese removível e funcional. Apesar de não ser revelado se houve a toma ou não de BFs é de toda a importância revelar um caso de uma paciente sujeita a quimioterapia com a sua boa recuperação.

Masip et al.,(2010), relataram alguns casos clínicos sobre a associação de BFs e a osteoquimionecrose. Um dos casos relatava uma mulher de 51 anos com tumor maligno mamário já com metástases na coluna vertebral, medicada com BFs por via endovenosa desde 2001 (ácido zoledronato 4 mg de 28 em 28 dias durante três anos). Em 2004 a paciente apresentava lesões necróticas no primeiro e terceiro quadrante e um abscesso por vestibular na zona incisal inferior. Estas lesões terão aparecido já em 2003 após a colocação dos implantes. Desde 2004 a 2005 a paciente passou por tratamentos tais como extracção dos implantes desbridamento de osso necrótico e antibioterapia. A paciente teve recidivas no entanto após Dezembro de 2005 estabilizou por completo.

Implantologia em Pacientes Oncológicos

Marx et al.,(2007), relatou dois casos clínicos, sendo um indivíduo do sexo masculino e o outro do sexo feminino. O homem, 72 anos, possuía um mieloma múltiplo tomando assim há cinco anos Zoledronato endovenoso (4 mg, 1 injeção por mês). Recebeu seis implantes na maxila e como tratamento prévio tomou Ampicilina 2g com sulbactam 1 g a cada 6 horas endovenoso, clorhexidina a 0.12% de 6 em 6 horas. Dez dias depois, foi medicado com Penicilina 500mg oral de 6/6 horas e novamente clorhexidina a 0,12% 3 vezes por dia. Na colocação destes seis implantes em todos eles observaram-se osteonecrose, no entanto não houve perda de nenhum implante. A mulher de 58 anos sofria de osteopenia tomava há cinco anos Alendronato via oral (70 mg 1 blister por semana). Colocou seis implantes na zona anterior da mandíbula. Como tratamento prévio fez antibioterapia profilática “piperacillin-tazobactam” 4,5 g 8/8 horas durante 5 dias, efectuaram o desbridamento da zona em questão. O BF que estava a tomar foi removido dez semanas antes e posteriormente foi substituído por raloxifene e o mesmo antibiótico durante um mês. Dos seis implantes colocados o osso circundante sofreu osteonecrose associada ao uso de BFs e quatro deles foram perdidos.

Wang et al.,(2007), relatou o caso de uma mulher com 65 anos que sofria de osteoporose e para tal tomava há dez anos Alendronato via oral. Necessitou de colocar cinco implantes na zona anterior da mandíbula. Como tratamento prévio realizou a drenagem, desbridamento e enxertos ósseos com tetraciclina (4:1) e ainda membranas de colagênio. Foi medicada com Azitromicina 500 mg três dias e novamente clorhexidina a 0,12%. Como resultado deste caso, dos cinco implantes no osso circundante de dois implantes ocorreu osteonecrose associada à toma de BFs, no entanto não houve nenhuma perda de nenhum implantes.

A questão dos BFs ainda é um assunto pouco esclarecedor, principalmente no que se refere aos BFs endovenosos. Os pacientes medicados com BFs endovenosos não são, sem dúvida, os melhores candidatos à colocação de implantes, de igual forma deve-se limitar a cirurgia para os pacientes sintomáticos e com lesões que são refractárias à terapia antibiótica conservadora. No caso de se realizar cirurgia, esta deve ser o mínimo invasiva possível e limitar-se apenas ao desbridamento do osso necrótico. A questão da suspensão desta droga é bastante variável, sendo mesmo discutível, pois mesmo após a sua remoção ela persiste durante anos no organismo do indivíduo. De grande importância são também os pacientes que tomam BFs orais há muitos anos pois a falência da osteointegração de implantes também foi observada em alguns casos.

Implantologia em Pacientes Oncológicos

Marx et al.,(2007) recomendam a análise sanguínea teste Telopéptido C Terminal (CTX), a qual avalia o risco de se desenvolver osteonecrose associada ao uso de BFs. Os valores superiores a 150 pg/mL revelam que se pode efectuar qualquer tipo de cirurgia com risco mínimo sem ser necessário suspender a medicação. Quando os valores são inferiores a 150pg/mL então a medicação deve cessar por um período de quatro a seis meses, deve ser também discutido o plano de tratamento, apresentando outras alternativas de tipos de prótese.

5.Radioterapia e a Cavidade Oral

Desde 1985 que a radioterapia é utilizada para o tratamento de neoplasias malignas pela utilização de radiação ionizante. A radiação ionizante utilizada promove uma ionização do meio onde actua, tornando-o electricamente instável e como consequência lesa o ADN (Ácido desoxirribonucleico) celular, impedindo a replicação de células neoplásicas.

A radioterapia pode ser aplicada sobre diversas formas ou seja: pode ser utilizada como tratamento primário, pré-operatória ou pós-operatória como adjuvante do tratamento cirúrgico, ou então associado à quimioterapia. O objectivo primordial da terapia do cancro inclui a preservação máxima das funções dos tecidos normais e eliminação apenas das células alteradas (cancerosas) expondo-as a altas doses de radiação.

A dose de radiação na radioterapia é expressa em cGy, sendo que a unidade padronizada internacional Gray(Gy) equivale a 100 rad (rd) e 1 Gy equivale a 1 jaule/kg. Normalmente, a dose de radiação administrada para neoplasias de cabeça e pescoço pode chegar até aos 7.000 centiGrays (cGy).(Grimaldi et al., 2005) A dose de radiação necessária irá depender da localização e tipo de malignidade do tumor, e se é usado isolado ou em combinação com outra modalidade de tratamento. Normalmente a técnica utilizada é denominada de convencional fraccionada, em que a dose total varia dos 60 a 70 Gy, administrada durante 5 a 7 semanas, uma vez por dia, cinco dias por semana, com 2 Gy por fracção. (Vissink et al., 2003)

Existe dois tipos de radioterapia: a telerradioterapia e a braquiterapia. A primeira é uma modalidade de tratamento em que a radiação é emitida através de uma fonte externa colocada a uma certa distância (cerca de 80 a 100 cm) da pele do paciente e é dirigida ao tumor. A segunda trata-se de um método que utiliza isótopos radioactivos em

Implantologia em Pacientes Oncológicos

contacto directo com o tumor, sendo muitas vezes intracavitário ou intersticial. Esta tem como vantagem a utilização de altas doses de radiação no tumor protegendo os órgãos circundantes. A técnica normalmente utilizada nas neoplasias da cabeça e/ou pescoço é a telerradioterapia também designada com radiação externa.

A radiação externa tem vários efeitos adversos nos órgãos e tecidos adjuvantes, tais como: osteoradionecrose (ORN), diminuição da capacidade de cicatrização, fracturas ósseas, trismos, hipossalivação e cáries de radiação, mucosite, infecção oral, doença periodontal, disgeusia, entre outras. Algumas destas consequências já foram descritas no âmbito dos efeitos adversos da quimioterapia. Estudos avaliaram a distribuição da quantidade de radiação na cabeça e pescoço de indivíduos a receberem radioterapia para tratamento de uma neoplasia, determinaram que as altas doses eram dirigidas para a região retro-molar, ramo mandibular e região dos molares da mandíbula e as baixas doses localizavam-se mais a nível dos côndilos e da sínfise mentoniana. (Grimaldi et al., 2005) (Salazar et al., 2008)

Os efeitos adversos causados pela radioterapia dependem de vários factores, tais como: dose total de radioterapia, dose efectiva biológica, tamanho do campo irradiado, número e intervalo de sessões, fraccionamento da dose, agressão cirúrgica ou traumática no tecido irradiado, tipo de radiosensibilidade do tecido, susceptibilidade individual, idade, condições sistémicas, alcoolismo, tabagismo, entre outros.

i. Trismos

O tratamento oncológico efectuado pode aumentar o risco do aparecimento de trismos. Os pacientes devem ser educados com exercícios para conseguirem manter a boca em abertura máxima e mobilidade da mandíbula. Esta metodologia é necessária aplica-la o mais precocemente possível para a prevenção de trismos.

Ocorre normalmente como efeito adverso tardio, cerca de três a seis meses após o final do tratamento da radioterapia. Esta patologia interfere na vida do paciente não só como uma dor, incomodo e dificuldade em abrir a boca, como também na higienização oral. Os trismos ocorrem quando os músculos da mastigação e a cápsula da articulação temporomandibular estão no alvo da radiação, apresentando-se com edema, destruição tecidular e fibrose.

Implantologia em Pacientes Oncológicos

Quando os músculos mastigatórios e/a articulação temporomandibular estão envolvidos no campo de radiação, podem sofrer fibrose. Isto faz com que o paciente consiga ter uma abertura oral limite de 10 a 15 mm ou menos. A fibrose muscular e o trismo geralmente são mais graves quando a radioterapia se encontra associado à recessão cirúrgica, sendo que o primeiro sinal clínico que o paciente relata é a sensação de firmeza dos músculos mastigatórios. Aparece geralmente entre a terceira e a sexta semana após o término da radioterapia, limitando a abertura oral, dificultando a alimentação, a fonação, o exame da cavidade oral, o tratamento dentário e a higienização oral, causando intenso desconforto.

Como plano de tratamento são indicados alguns exercícios de fisioterapia para auxiliar na redução da fibrose cicatricial. O uso de anti-inflamatórios não esteróides (AINES) também é utilizado para o controlo da dor. (Grimaldi et al., 2005) (Stephen et al., 1998).

ii. Disgeusia

Disgeusia é caracterizada pela perda parcial ou total do paladar. A alteração do paladar ocorre precocemente e é uma das consequências da radiação ionizada, normalmente é precedida da mucosite. As papilas gustativas são radiosensíveis ocorrendo uma degeneração da arquitectura histológica normal das mesmas. Este sintoma pode ser momentâneo (4 Gy), cerca de 4 meses após o fim da radioterapia, ou então permanente (60 Gy). O facto de os pacientes perderem o paladar, haver um aumento da viscosidade salivar e uma alteração química da saliva, torna a questão da alimentação cada vez mais complicada. Como consequência muitos destes pacientes entram em astenia, mal-estar, desidratação, perda de apetite. É estritamente necessário que os pacientes com este tipo de patologia sejam vigiados por um nutricionista avaliando o seu peso regularmente. O uso de substâncias contendo zinco pode ajudar na recuperação do paladar. (Salazar et al., 2008) (Jham, 2006)

iii. Osteoradionecrose

A Osteoradionecrose (ORN) caracteriza-se por ser uma das principais e mais severas complicações da radioterapia. É definida como “(...)osso morto secundário à radioterapia, uma exposição de osso não viável!”. (Marx & Johnson, 1987). Localiza-se preferencialmente na mandíbula devido a sua densidade óssea e menor vascularização. Esta pode evoluir de uma forma lenta e progressiva ou então espontânea, levando a

Implantologia em Pacientes Oncológicos

fracturas ósseas. A radiação tem um efeito negativo na vascularização dos tecidos, pois torna os canais vasculares estreitos, o que diminui o fluxo sanguíneo. A hipovascularização e hipóxia que ocorre nos tecidos irradiados colocam em risco a actividade celular, formação de colagénio e capacidade de cicatrização

Como sinais e sintomas clínicos, normalmente, aparecem fístulas intra ou extra orais, trismos, dor, dificuldades em mastigar, fracturas, infecção local e drenagem de secreção purulenta. A nível radiográfico há uma diminuição da densidade óssea com fracturas, destruição da cortical e perda do trabeculado na porção esponjosa.

Beumer et al., (1984) afirmaram que a causa principal para o desenvolvimento de osteoradionecrose eram as extracções pós-radiação, subsequente de patologias dentárias e extracções pré-radiação. Existem alguns factores importantes que potenciam o aparecimento desta patologia, tais como:

- Radioterapia interna;
- Dose de radioterapia maior que 50 Gy;
- Radioterapia que inclua cabeça e pescoço;
- Ausência de terapia com oxigénio hiperbárico antes de uma intervenção cirúrgica;
- Trauma;
- Quimioterapia;
- Má nutrição;
- A realização de cirurgias dento-alveolares;
- Doença periodontal;
- Má higiene oral;
- Local anatómico do tumor;
- Próteses mal adaptadas;
- Tabagismo, alcoolismo.

Tendo em conta os riscos associados à osteoradionecrose é necessário realizar uma avaliação dentária tendo em consideração alguns pontos fulcrais, como um status dentário pré-radioterapia, o plano de radioterapia incluindo a dose de radiação e a sua distribuição e terapias adjuvantes. As extracções efectuadas devem obedecer a alguns requisitos sendo eles: assegurar procedimentos atraumáticos, manuseamento dos tecidos

Implantologia em Pacientes Oncológicos

com precaução e cicatrização por primeira intenção; a extracção deve ser feita cerca de 10 a 14 dias antes da radioterapia mas preferível são 21 dias antes. (Vissink et al., 2003)

Alguns factores devem ser considerados na avaliação do tratamento dentário antes de o paciente receber a radioterapia tais como: Se a dose da radiação for superior a 66 Gy aumenta consideravelmente o risco de ocorrer ORN, a terapia com oxigénio hiperbárico deve ser considerado quando o paciente recebe radioterapia com doses superiores a 50 Gy e posteriormente seja submetido a trauma ósseo e radioterapia. Aquando a presença de mucosite ou radioterapia as cirurgias devem ser evitadas, a colocação de implantes só deve ser sugerida após 8 meses após a terminação da radioterapia, a colocação de próteses mucosuportadas ou dentomucosuportadas devem ser evitadas, protecção anti-microbiana e estrita assépsia oral devem ser consideradas. (Wagner et al., 1998)

O tratamento desta patologia ainda é um desafio para os Médicos Dentistas. A terapêutica normalmente utilizada baseia-se no desbridamento da lesão e limpeza com soluções antimicrobianas ou então antibioterapia e cirurgia de pequeno porte. Segundo Almeida et al., (2010) o gluconato de clorhexidina a 0,12% é um dos possíveis tratamentos. Segundo este autor uma paciente de 45 anos com ORN mandibular foi submetida ao tratamento da sua lesão através de irrigações com 20 ml de gluconato de clorhexidina a 0,12%, monitorização da higiene oral e eliminação de hábitos alcoólicos e tabágicos. Após seis meses de terapia a paciente obteve resultados bastante positivos com a remissão completa da lesão. No final do tratamento com a solução irrigante foi recomendado terapia com oxigénio hiperbárico (OHB).

6.Terapia com Oxigénio Hiperbárico

A terapia com oxigénio hiperbárico consiste na inalação por parte do paciente de oxigénio a 100%. Este gás é colocado numa câmara apropriada onde a pressão interna ultrapassa a pressão do nível do mar. O oxigénio administrado a altas concentrações e sobre uma pressão maior que a atmosférica possui efeitos terapêuticos. Com a combinação do aumento da pressão atmosférica e do aumento do oxigénio inalado resultam efeitos primários e secundários: hiperoxigenação, destruição oxidativa por meio de leucócitos, vasoconstrição, neovasoformação e efeitos antibacterianos. (Sampaio et al., 2011)

Implantologia em Pacientes Oncológicos

A hiperoxigenação consiste no aumento da tensão do oxigénio no sangue desde 149 mmHg até 713 mmHg, o que proporciona uma maior nutrição aos tecidos em hipóxia por simples difusão. Por consequência, lesões de alto risco podem ser beneficiadas por esta acção.

A destruição oxidativa por meio de leucócitos consiste numa cadeia de processos inter-relacionados em que, a proliferação de fibroblastos está relacionada directamente com as concentrações de oxigénio bem como a síntese de colagénio. Assim, com o aumento das concentrações de oxigénio há um aumento na produção de colagénio, ou seja, melhor cicatrização. Se a concentração de oxigénio for menor que 30 mmHg há bloqueios em várias etapas da cascata inflamatória.

A vasoconstrição também é um dos resultados desta terapia conseguindo assim diminuir edemas. Neovasoformação significa a nova produção de vasos sanguíneos, os quais são conseguidos pela variação entre a hipóxia seguida da hiperóxia.

Relativamente aos efeitos antimicrobianos, a OHB actua sinergicamente com os antibióticos, modificando o ambiente bioquímico inibindo a proliferação bacteriana. Assim, há interferência na actividade das toxinas bacterianas sendo bactericida para as bactérias anaeróbias. (Morais et al., 2008)

As principais acções da terapia hiperbárica para a colocação de implantes em osso previamente irradiado baseiam-se: na capacidade de estimular o crescimento em redor dos implantes; regulação dos osteoclastos para remodelação do tecido ósseo; cicatrização de tecidos moles e por consequência evitar a infecção de deiscências e redução do risco de osteoradionecrose.

Apesar da OHB ser vantajosa em alguns parâmetros também possui várias contra-indicações: pneumotórax, neurite óptica, infecção viral aguda ou infecção do trato respiratório ou torácica, gravidez, claustrofobia, história de cirurgia otológica prévia torácica ou média, neoplasia existentes e Doença Pulmonar Obstrutiva Crónica Severa (DPOC).

Como complicações secundárias ao uso da terapia com oxigénio hiperbárico podemos ter, como por exemplo: barotrauma, embolia gasosa arterial, problemas de ouvido

Implantologia em Pacientes Oncológicos

médio, dor de dentes e sinusite, alterações na visão, náuseas, fadiga, doença da descompressão, surdez, entre outros.

A reabilitação de pacientes oncológicos que foram submetidos a radioterapia com implantes pode ser de alguma forma um processo com algumas complicações. Não existe um consenso sobre este assunto, uma vez que os tecidos irradiados possuem características desfavoráveis para a colocação de implantes. As zonas irradiadas apresentam baixa capacidade de proliferação celular, vascularização diminuída e consequentemente uma hipóxia no local. De facto, a taxa de sucesso de colocação de implantes em tecidos não irradiados é maior do que nos irradiados. Segundo Schoen et al.,(2007) e Coulthard et al.,(2003), nos pacientes irradiados com doses inferiores a 50-55 Gy a colocação de implantes é segura.

Segundo Store & Granström (1999) pacientes submetidos a doses maiores de 120 Gy observou-se uma diminuição da sobrevida de implantes, podendo mesmo aparecer lesões de osteonecrose.

Marx & Johnson (1987) relataram uma taxa cerca de 95% de sucesso em 37 pacientes, com boa capacidade de cicatrização que realizaram OBH. Assim sendo, é necessário e importante uma maior investigação para a reabilitação com implantes de pacientes oncológicos. Wahl (2006) afirmou que a OBH não é por si só um tratamento para a osteoradionecrose, no entanto esta pode ser eficaz actuando sinergicamente com antibióticos em pacientes que são submetidos a exodontias tanto antes como depois da radioterapia de cabeça e/ou pescoço.

A OBH pode ser uma esperança para a reabilitação de pacientes que tenham sido submetidos a radiação da cabeça e pescoço, no entanto, há alguns factores que podem variar com os resultados deste tratamento sendo eles: a localização dos implantes, a dose de radiação a que o paciente foi sujeito, o intervalo de tempo esperado entre a radioterapia e a colocação dos implantes, a quantidade e qualidade óssea no local, o tipo de cirurgia, técnica utilizada, a condição sistémica do paciente e o risco individual para a osteonecrose. A quantidade de sessões necessárias varia entre 14 a 45 com duração de trinta minutos a duas horas. (Morais et al., 2008)

Vários progressos têm de ser feitos no que respeita à associação entre a OBH e a sobrevida de implantes em pacientes irradiados. Em Portugal existem apenas quatro

Implantologia em Pacientes Oncológicos

câmaras de Oxigênio Hiperbárico sendo duas no continente e duas nas Ilhas (Ponta Delgada e Funchal). No entanto, a OHB foi relacionada com uma melhor cicatrização em lesões da cavidade oral o que coloca uma possibilidade de empregar esta técnica na terapia coadjuvante para a odontologia.

7. Radioterapia e implantes

A reabilitação de pacientes que foram submetidos a radioterapia é um tema com bastantes incógnitas. Como já foi referido a hipossalivação é uma das consequências quer da quimioterapia quer da radioterapia, resultando de um aumento da viscosidade e diminuição da produção de saliva. Como consequência, há uma diminuição do biofilme salivar, o qual é um pré-requisito para a retenção e estabilização do uso de próteses dentárias.

As transformações endoteliais fazem com que a utilização de próteses muco suportadas seja um processo doloroso para o paciente, na medida em que o fluxo sanguíneo quer dos tecidos moles quer dos duros é reduzido. Assim, como consequência desta mudança, com a utilização de próteses removíveis, a presença de úlceras traumáticas são cada vez mais comuns. Estas inicialmente podem começar como pequenas úlceras podendo evoluir para uma situação de ORN.

A colocação de implantes em osso irradiado é um dos temas actualmente controversos. Os implantes permitem, nos doentes que realizaram tratamentos oncológicos, uma reabilitação oromaxilofacial com o restabelecimento da mastigação, fala e estética facial, o que aumenta fortemente a sua qualidade de vida. Contudo, vários riscos têm que ser considerados, nomeadamente o desenvolvimento de ORN, falta de osteointegração dos implantes ou eventuais fracturas ósseas, os quais levam à perda dos implantes. Pacientes submetidos a radiações maiores de 65 Gy, próximas só do tecido ósseo, com lesão do periósseo tem consequentemente um maior risco de complicações associadas à colocação de implantes.

Os implantes osteointegrados têm permitido melhorias significativas na reabilitação oral dos pacientes que se submeteram à recessão óssea como parte da cirurgia efectuada para eliminação do tumor. O uso de prótese sobre implantes tem permitido a substituição de dentes perdidos e de estruturas alveolares ressecadas, bem como o apoio dos lábios e a melhoria do contorno facial.

Implantologia em Pacientes Oncológicos

A melhor zona para a colocação de implantes em pacientes irradiados é na zona anterior da mandíbula sendo a maxila e região posterior da mandíbula as zonas com menos sucesso. (Vasconcellos et al., 2004)

Soares et al., (2007) relataram um caso de uma paciente a qual foi submetida à ressecção cirúrgica de um adenocarcinoma das glândulas salivares minor, maxilectomia bilateral e posteriormente radioterapia com dose total de 45 Gy. A paciente foi reabilitada inicialmente com uma prótese removível a qual passados dez anos esta deixou de ser funcional. A prótese removível dificultou a alimentação a fonação e conseqüentemente na auto-estima e qualidade de vida da paciente. Assim o novo plano de tratamento passou pela reabilitação com dois implantes em cada osso zigomático e o quinto implante na região pterigoideia . Ao mesmo tempo da colocação dos implantes foram inseridos fragmentos ósseos da crista ilíaca. Após seis meses, a osteointegração dos implantes foi realizada com sucesso. Assim sendo, avançaram para a segunda parte da reabilitação onde se realizou uma barra rígida de metal que conectava os implantes. A paciente no final da reabilitação sentia-se realizada com maior auto-estima e melhor qualidade de vida.

Weischer et al., (1996) avaliaram o sucesso da colocação de implantes dentários em 13 pacientes que receberam radioterapia e 14 pacientes sem radioterapia. Foram colocados 105 implantes, 48 em osso não irradiado e 57 em osso irradiado. Neste estudo, concluíram que a colocação de implantes em pacientes que receberam radioterapia não esta totalmente contra-indicada apesar de o sucesso não ser igual aos pacientes não irradiados. Para um aumento do sucesso da colocação de implantes nos pacientes que receberam radioterapia é necessário realizar um tempo de espera cerca de 12 a 18 meses. A escolha do tipo de prótese também é importante sendo que as implanto suportadas tem maior êxito do que as implanto mucosuportadas, uma vez que há menor lesão tecidual.

Visch et al., (2002) realizaram um estudo onde avaliaram a sobrevida dos implantes em pacientes a receberem radioterapia. Foram avaliados alguns parâmetros como por exemplo a dose de radiação, a localização do implante e a recessão óssea após cirurgia. O número de amostra, em 14 anos, de implantes foi de 446 em 130 pacientes que receberam radioterapia para tratamento de cancro oral. A reabilitação oral foi realizada seis meses após terminarem a terapia oncológica. Numa avaliação em 10 anos a taxa de

Implantologia em Pacientes Oncológicos

sucesso foi de 78%. Os parâmetros que foram avaliados revelaram ter alguma importância devido a sua influência no sucesso da colocação dos implantes. Em relação à localização a taxa de sobrevivência da maxila foi maior do que na mandíbula (76% e 81% respectivamente, $p:0,001$). A incidência da recessão óssea maxilar também influenciou a sobrevivência do implante ($p= 0.04$), bem como a dose da irradiação no implante (< 50 Gy ou > 50 Gy, $p =0,05$).

Wagner, et al., (1998) realizaram um estudo, entre 1987 e 1997, sobre a osteointegração de implantes em pacientes que tenham sido submetidos a radiação. O número da população foi de 63 indivíduos, sendo que trinta e cinco deles foram submetidos a radioterapia com dose de 60 Gy. O tumor que apresentava era um carcinoma epidermóide ao nível da orofaringe. Todos os pacientes fizeram a remoção cirúrgica e total do mesmo. O número de implantes colocados foi 275. Após 5 anos de vigilância o sucesso da osteointegração dos implantes foi cerca de 97,9%. Afirmaram que o sexo, idade, localização do implante, intervalo de tempo entre a radioterapia e a colocação dos implantes e a radioterapia pouco ou nada interferiram no desenvolvimento da osteointegração dos mesmos. Apenas o intervalo de tempo entre a colocação dos implantes e a cirurgia de remoção do carcinoma teria alguma interferência na osteointegração ($p=0,0001$). Nos pacientes que fizeram radioterapia 1,6% ocorreu osteonecrose, no entanto os autores concluíram que radioterapia com doses inferiores a 60 Gy não deve ser considerada uma contra-indicação para a colocação de implantes dentários.

Por outro lado, segundo Brogniez et al., (2000), um longo período de tempo entre a colocação de implantes e o fim da radioterapia é extremamente necessário, pois há a necessidade de haver a recuperação da capacidade de cicatrização óssea. Os implantes colocados pouco tempo depois após a radioterapia podem não ser osteointegrados. Após a radioterapia a recuperação parcial da microvascularização dá-se entre o terceiro e sexto mês e a recuperação da capacidade de cicatrização óssea só a partir do décimo primeiro mês. Assim, o tempo de espera recomendado para a colocação de implantes dentário é de 12 a 18 meses.

8.Osteointegração

Actualmente a osteointegração é definida não só como a ausência de uma camada fibrosa em torno do implante com uma resposta activa em termos de integração do osso hospedeiro, mas também como uma ligação química ou físico-química entre o implante e o osso. (Giavaresi et al., 2003). Para que ocorra este processo é necessário que haja um processo de remodelação óssea levando a uma osteoindução e osteocondução.

O tecido ósseo é constituído por matriz inorgânica (60-70%, cristais de hidroxiapatite), matriz orgânica (30-40%, fibras de colagénio) e por células (osteoblastos, osteoclastos e osteócitos). Os componentes celulares derivam todos da mesma célula precursora sendo responsáveis pela regulação, metabolismo e fisiologia do tecido ósseo. Os osteoblastos localizam-se na periferia do osso e são responsáveis pela formação da matriz óssea. Este processo ocorre em duas etapas: primeiro, há a segregação de substâncias proteicas (matriz) que polimerizam para formar fibras de colagénio (principais constituintes dessa matriz). Posteriormente ocorre a precipitação de sais de cálcio nos interstícios dessa matriz, para tal é necessária a combinação de cálcio e fosfato (fosfato de cálcio) e subsequente um mecanismo lento de conversão desse composto em hidroxiapatita, podendo esse mecanismo durar de semanas a meses. A matriz óssea, recém-formada, junto aos osteoblastos activos e que não está mineralizada recebe o nome de osteóide. Estas células, através dos prolongamentos do citoplasma nos canalículos, funcionam como mensageiros para trocas metabólicas e bioquímicas entre o sistema sanguíneo e o tecido ósseo. Os osteoclastos são responsáveis pela reabsorção da matriz óssea pela libertação de ácidos e enzimas. A primeira actividade é a osteoclástica seguidamente a osteoblástica, ou seja, o osso antigo ou não funcional é reabsorvido pelos osteoclastos e o novo osso é formado pelos osteoblastos, por esta sequência. Assim sendo, o tecido ósseo possuiu um dinamismo em que está sempre em constante remodelação (reabsorção/formação), um processo que perdura por toda a vida, garantindo a rigidez e resistência da estrutura óssea. (Kumar et al., 2005); (Junqueira & Carneiro 2004)

Factores como idade, distúrbios sistémicos (patologias graves), alterações locais (qualidade, quantidade e localização óssea) podem interferir negativamente com o sucesso da osteointegração de implantes dentários. (Carl, 1993)

Implantologia em Pacientes Oncológicos

Nos pacientes oncológicos a radioterapia e a quimioterapia são tratamentos que podem ser utilizados isoladamente ou sinergicamente. Os seus efeitos secundários podem revelar alterações na osteointegração dos implantes.

No que diz respeito à radioterapia as doses de radiação únicas e menores do que 300 rads (3 Gy) não causam atraso na cicatrização, no entanto quando esta é maior que 1000 rads (10 Gy) já se observam alterações morfológicas tecidulares. Quanto maior a dose de radiação utilizada, maior será o tempo necessário para ocorrer cicatrização, pois a actividade dos fibroblastos diminui. Ao mesmo tempo os capilares são obliterados, há esclerose nas arteriolas e artérias o que conseqüentemente há uma diminuição do aporte sanguíneo. (Constantino et al., 1995).

As alterações mais significativas após a radiação são de desenvolvimento lento. Primeiramente há uma alteração no funcionamento das células que participam no remodelamento ósseo (osteoblastos/osteoblastos/osteócitos). Existe uma maior radiosensibilidade por parte das células osteoblásticas o que facilita uma maior actividade lítica por parte dos osteoclastos. Sinergicamente, os raios ionizantes actuam sobre a vascularização do tecido ósseo adjacente, desencadeando trombose e obliteração dos vasos sanguíneos de pequeno calibre. Assim, como o aporte sanguíneo é menor o número de células também diminuem consecutivamente, o que faz com que a fibrose ganhe progressão. Posteriormente o endóstio (superfície interna do osso contendo células osteogénicas) atrofia e perde osteoblastos e osteoclastos activos, o perióstio (superfície externa do osso) torna-se fibroso e há perda significativa de elementos remodeladores. Assim sendo, o tecido ósseo após a radioterapia responde mal ao trauma e à infecção. (Vissink et al., 2003).

As doses de radiação que promovem alteração ainda são discutíveis, no entanto, sabe-se que entre 4000 rads (40 Gy) a 10.000 rads (100 Gy) promove alterações atroficas nos tecidos provocando perda do osso trabeculado e espessamento leve da cortical; radiações entre 6000 (60 Gy) a 7200 rads (72 Gy) interferem no desenvolvimento de remodelação óssea, aumentando a porosidade óssea. Em suma, a radioterapia está associada a atrofia do trabeculado ósseo, microfacturas, retardo na cicatrização e fragilidade óssea. (Savostin & Silverman 1978).

Implantologia em Pacientes Oncológicos

Relativamente ao tempo de espera necessário para a colocação de implantes dentários sem que haja insucesso ainda é um assunto muito pouco esclarecedor. A sua viabilidade depende de vários factores como: dose de radiação, localização, tipo de implante, tempo de espera, terapias adjuvantes, entre outros. No entanto, 12 a 18 meses é o tempo de espera normalmente utilizado como margem de segurança. (Vasconcellos et al.,2004). Um estudo realizado por Asikainen et al.,(1998) em cães demonstrou o sucesso versus insucesso da colocação de implantes após a radioterapia em cães da raça beagle. O número da amostra foi reduzido, cerca de 15 cães com 1 (um) ano de idade. Foi necessária a extracção dos pré-molares e posteriormente foi iniciado o tratamento com radioterapia na zona da mandíbula com um intervalo de um mês entre sessões, realizando-se de duas a três sessões por semana até complementar os ciclos. Todos os grupos possuíam cinco cães: grupo A dose de radiação foi de 40 Gy, grupo B 50 Gy e grupo C de 60 Gy. A colocação de implantes foi efectuada dois meses após a última sessão de radioterapia e quatro meses depois foi colocada a prótese sobre os implantes. Após seis meses, os resultados obtidos foram sucesso nos grupos A e B e falha no grupo C. Mais uma vez conclui-se que quanto maior a dose de radiação pior os efeitos na osteointegração e sucesso de implantes dentários. No entanto, o número de amostra era pequeno e como já foi referido existem vários factores que interferem com o êxito da implantologia em pacientes oncológicos.

Por outro lado, a quimioterapia também pode afectar a osteointegração de implantes dentários. A administração de fármacos anti-neoplásicos (BFs endovenosos) possui um mecanismo de acção inibindo a activação e recrutamento dos osteoclastos.

Alguns tumores secundários que recrutam células precursoras de osteoclastos na medula, estimulando-as a reabsorver o osso, onde mais tarde irão se instalar células tumorais. Assim a estratégia dos BFs endovenosos consiste na diminuição de células osteoclásticas para haver menor número de células possíveis para activação do tumor. (Khosravi et al., 2005)

Apesar de constar uma mais-valia para o tratamento de neoplasias os BFs endovenosos, também possuem desvantagens e preocupações quando utilizado a longo prazo. Os BFs endovenosos possuem um tempo de semi-vida muito elevado, o que faz que o tempo ideal para a sua suspensão para tratamentos dentários invasivos seja ainda uma incógnita e seja necessária de se efectuar mais estudos. Com a utilização deste fármaco

Implantologia em Pacientes Oncológicos

há uma supressão do turnover ósseo, o que faz com que ocorram microfracturas, falta de cicatrização óssea e fracturas atípicas. Outra das complicações desta terapia é a osteonecrose maxilar, ou seja, a necrose do osso, como resultado de um ineficaz suprimento sanguíneo das áreas afectadas. Após a administração intravenosa, o BF é amplamente distribuído por todo o corpo, incluindo os tecidos calcificados e não calcificados. Estes ligam-se preferencialmente em ossos com alta taxa de remodelagem, devido à grande exposição da hidroxiapatite nesses locais. (Fernandes et al., 2005).

Assim sendo, a osteointegração de implantes em pacientes efectuando quimioterapia não é a ideal, sendo mesmo aconselhável adiar a sua colocação. O tempo necessário para que haja uma boa margem de segurança entre o término da toma de BFs endovenosos e o uso de implantes dentários ainda é uma questão com poucas respostas concretas. Como não existe um protocolo para actuação neste tipo de situações sugere-se que o Médico Dentista solicite um exame da quantidade de telopeptídeo C-terminal (CTX). Este componente é libertado durante o colagénio tipo I é degradado, ou seja quando há uma reabsorção óssea. Em pacientes com turnover ósseo aumentado, os níveis de CTX são altos. Já quando o turnover ósseo é diminuído por um BF, o CTX é baixo. Existem alguns valores de referencia determinados pelo método de Eletroquimioluminescência, os quais o Médico Dentista e a uma equipa multidisciplinar devem compreende-los para uma melhor actuação possível. (Marx et al., 2007)

Uma das técnicas que também pode ser utilizada para aumentar o sucesso da osteointegração de implantes é o laser de baixa intensidade, podendo estimular a melhoria da cicatrização do tecido ósseo. Khadra et al., (2005), num estudo realizado na colocação em implantes de titânio, observaram maior proliferação osteoblástica, produção de osteocalcina e produção de TGF- β 1. Lopes et al., (2005), sugerem que a capacidade biomodulatória do laser pode acelerar a maturação do osso ao redor do implante, permitindo até o uso de próteses antes do tempo previsto.

III. Discussão

Os tumores localizados na região da cabeça e pescoço são normalmente tratados com a remoção do mesmo (cirurgia), radioterapia e ou quimioterapia. A radioterapia actua nas células neoplásicas malignas com o mínimo grau de morbidade dos tecidos normais adjacentes. A quimioterapia é um tipo de tratamento que utiliza drogas específicas para eliminação e/ou diminuição do número de células neoplásicas malignas.

Tanto a quimioterapia como a radioterapia causam efeitos secundários os quais podem ser classificados como agudos ou tardios, consoante o período que ocorrem. Efeitos adversos agudos: ocorrem durante a radioterapia/quimioterapia e acometem tecidos com alta taxa de renovação celular, como a mucosa oral. Efeitos adversos tardios: podem apresentar-se meses ou anos após o tratamento e podem ser observados em tecidos e em órgãos de maior especificidade celular como músculos e ossos, bem como comprometendo formação dentária, desenvolvimento e crescimento, quando o tratamento for realizado durante a infância. (Paiva et al., 2004)

Os efeitos adversos destes tratamentos devem ser do conhecimento do Médico Dentista para que haja uma avaliação, prevenção e/ou tratamento das lesões causadas pelo tratamento efectuado. Com isso, diante das reacções adversas que podem ocorrer, a estabilização da doença oral antes do início da terapia oncológica e o acompanhamento pelo especialista durante o tratamento, podem reduzir o risco de aparecimento das complicações.

Para que a avaliação inicial ocorra da melhor forma possível, é importante que o Médico Dentista conheça a doença base que vai ser tratada pelo Médico oncologista, a sua localização, o tipo de tratamento que está planificado, e o quadro hematológico do paciente; com isto em mãos, pode-se então planejar o tratamento odontológico de forma ideal e executá-lo o mais rápido possível.

A multidisciplinaridade do tratamento oncológico é a sua principal força para a obtenção de resultados terapêuticos satisfatórios, sendo que a Medicina Dentária apresenta participação em diferentes aspectos, principalmente relacionados à cirurgia de cabeça e pescoço, radioterapia e quimioterapia.

Implantologia em Pacientes Oncológicos

Como objectivos principias na área da Medicina Dentária em pacientes portadores de cancro da cabeça e pescoço teremos que: Avaliar as condições dentárias e de higiene oral dos pacientes em tratamento de radioterapia e quimioterapia, analisando a sua higiene oral e os tratamentos necessários antes de iniciar o tratamento oncológico; Discutir as principais reacções e complicações orais agudas e tardias da radioterapia/quimioterapia; Prevenção e controle dos efeitos colaterais agudos; Apresentar protocolos de conduta para avaliação de pacientes. Jham, B., (2006).

Na radioterapia, o tipo de radiação utilizada, a dose total, o esquema de fraccionamento e o tipo de aparelhos utilizados, são factores importantes a serem considerados. Pacientes que venham a receber radioterapia, é necessário utilizar um protocolo de actuação especial.

Assim antes de serem submetidos à radioterapia os pacientes deverão realizar um exame clínico oral e extra-oral completo. É necessário elucidar o paciente para obter uma dieta pouco cariogénica; motivar e instruir para uma boa higiene oral; prescrever bochechos com flúor; confeccionar moldeiras individuais para a colocação de gel de flúor; eliminar cáries activas; reparar ou eliminar todas as fontes potenciais de irritação e/ou cúspides agudas, cúspides fracturadas, prótese mal-adaptada, ou bandas ortodônticas e efectuar exodontias necessárias num período não menor que duas semanas antes do tratamento oncológico. Durante o tratamento oncológico com radioterapia são necessários vários procedimentos, tais como: reforçar as orientações sobre a higiene oral, suspensão temporária do uso de prótese parcial removível e prótese total caso haja alterações na mucosa, Aplicação diária de gel de flúor em pacientes dentados, a exodontia está contra indicada pois há o risco de ocorrer osteoradionecrose. Caso o paciente possua efeitos adversos da radioterapia é necessário utilizar um protocolo, prescrevendo a melhor terapêutica para minimizar os mesmos. Após o tratamento com radioterapia é necessário o controlo e orientação de higiene oral, evitar exodontias por um ano e visitas regulares ao Médico Dentista. (Salazar et al., 2008).

O efeito adverso mais temível é a osteoradionecrose. O seu tratamento ainda é um desafio, no entanto estipulou-se que inicialmente é necessário manipular esta região de maneira conservadora, por intermédio de desbridamento e limpeza da ferida cirúrgica com soluções anti-microbianas, por antibioticoterapia e por pequenas cirurgias. Em alguns casos o tratamento com Oxigénio Hiperbárico é aconselhável. Este tratamento

Implantologia em Pacientes Oncológicos

consiste na administração de oxigênio em doses e pressão controladas, promovendo assim: um aumento da tensão de oxigênio na área comprometida, neoformação vascular, aumento do número de células, aumento da actividade celular, é bacteriostático e bactericida e aumenta colagênese. Assim sendo, esta terapêutica proporciona um meio adequado à cicatrização dos tecidos lesados pela radioterapia. (Morais et al., 2008), (Grimaldi et al., 2005), (Masip et al., 2010). (Lopes et al., 2009) (Coelho et al., 2010)

Em relação à reabilitação oral destes pacientes por via de implantes dentários é uma possibilidade ainda pouco estudada mas já com algumas evoluções. Sabe-se que as próteses mucosuportadas são de todas as menos aconselháveis, uma vez que a mucosa destes pacientes encontra-se bastante fragilizada e o facto de ter um corpo estranho pode levar a úlceras e mais tarde a complicações mais severas. A colocação de próteses implanto-suportadas demonstra ausência de lesões nas mucosas adjacentes. Deve-se empregar próteses implanto-suportadas, retidas por parafusos, para que possam ser periodicamente removidas, permitindo a perfeita visualização dos tecidos orais para avaliação da higiene do paciente, bem como a identificação de recidivas do tumor. (Vasconcellos et al., 2004).

Todo o processo de colocação do implante deve ser o menos traumático possível, sobre terapêutica antibiótica e posteriormente uma higiene oral meticulosa.

No que concerne ao momento apropriado para a colocação dos implantes bem como a sua reabertura, é de vital importância para obtenção da osteointegração em áreas irradiadas. Assim, quanto maior o tempo de espera entre o fim do tratamento da radioterapia e da colocação dos implantes melhor será a sobrevivência dos mesmos, pois permite uma recuperação da capacidade da cicatrização óssea. O período mais aconselhável é de 12 a 18 meses após a radioterapia. No entanto, não existe nenhum protocolo estipulado, mais estudos deverão ser realizados no âmbito desta questão. (Weischer et al., 1996).

Devido a radiação, o osso está menos vascularizado e remodela-se mais lentamente, o que determina um processo de osseointegração mais lento. Por essa razão, a reabertura e carga dos implantes deverão ser realizadas no mínimo em seis meses após a instalação, independente da localização. Como terapia adjuvante poderemos utilizar a terapia com oxigênio hiperbárico. Esta terapia deve ser aplicada em pacientes que tenham recebido

Implantologia em Pacientes Oncológicos

uma radiação superior a 50 Gy, dado que são pacientes com maior potencial de ocorrer osteonecrose. (Sampaio et al., 2011)

Relativamente à quimioterapia os BFs são análogos sintéticos do pirofosfato: regulam o metabolismo ósseo (Ca, P), ligação à hidroxiapatite inibindo a sua reabsorção pelos osteoclastos. Existem BFs orais e endovenosos, no entanto, em tratamentos oncológicos os mais utilizados são os endovenosos. Os químicos mais utilizados são o Pamidronato (endovenosa para tratamento de metástases ósseas, mieloma múltiplo e doença de Paget) e o ácido Zoledrónico (endovenoso para o tratamento de metástases ósseas e mieloma múltiplo).

Os efeitos secundários desta medicação são vários, no entanto, para os Médicos Dentistas o mais preocupante é a nível dos maxilares, pois pode haver necrose óssea. (Tekin et al., 2008)

A explicação para a necrose óssea avascular deve-se a acção dos BFs sobre o metabolismo do Ca/P e dos osteoblastos, inibindo a neoangiogénese lesionando assim o endotélio dos pequenos vasos sanguíneos. As altas doses de BFs endovenosos possuem uma toxicidade directa com o fósforo (P) sobre o osso. (Zavras et al., 2007)

O facto dos pacientes oncológicos passarem por vários tipos de tratamento desde quimioterapia, radioterapia, corticosteroides, estes também podem ajudar no desenvolvimento de necrose óssea, alterações dos tecidos moles e alterações nos processos de reparação.

A necrose óssea pode ocorrer após uma extracção dentária (70%) ou de forma espontânea (30%). (Bell et al., 2008)

A maioria dos casos reportados de osteonecrose nos maxilares tem sido associada ao uso de BFs endovenosos. Os factores de risco conhecidos associados à osteonecrose incluem: tipo de tumor, tratamentos concomitantes (radioterapia, quimioterapia e corticosteroides), má higiene oral e alterações da saúde (doença periodontal, anemias, cogulopatias, infecções, entre outros).

Os pacientes que necessitam de cirurgias dento-alveolares mais invasivas (como por exemplo a colocação de implantes dentários) deve-se adaptar o tratamento oral de

Implantologia em Pacientes Oncológicos

acordo com o tratamento com BF's endovenosos, propondo a sua suspensão calculando sempre o risco/benefício desta acção.

Antes de qualquer intervenção cirúrgica a nível oral, é importante informar o paciente que há um risco inerente à medicação que está a tomar (BF's) e assinar o consentimento informado. Os pacientes, que então a fazer tratamento com BF's endovenosos, deverão saber os riscos do tratamento e para diminuir esses riscos é necessário manter uma boa higiene oral, não ter hábitos tóxicos (tabaco / álcool / drogas) e realizar controlos no Médico dentista periódicos. O paciente deve estar informado para que ao menor desconforto, alteração a nível oral deve consultar o seu Médico dentista, na medida em que, quanto mais cedo for detectada alguma alteração melhor o prognóstico do tratamento. (Sabeter et al., 2006)

O diagnóstico da osteonecrose por BF's endovenosos deve passar pela observação clínica, nas imagens radiográficas e no exame histopatológico. A osteonecrose apresenta-se como uma exposição óssea alveolar que ocorre espontaneamente ou secundária a uma exodontia ou outros procedimentos cirúrgicos orais.

A nível radiológico na osteonecrose induzida pelos BF's pode-se apresentar como uma aparência óssea normal e a nível histológico como uma necrose óssea com colonização bacteriana. Assim sendo, é necessário realizar o diagnóstico diferencial com a osteomielite bacteriana e a osteonecrose para confirmação do diagnóstico.

Embora não estejam claramente esclarecidos os factores relacionados com o desenvolvimento de osteonecrose, são considerados alguns factores importantes, tais como: tabagismo, corticóides, anemia, hipoxemia, diabetes mellitus, infecções, e outros estados de imunossupressão. Outros factores também relacionados são: a extracção dentária, cirurgias orais, a dose e a potência do BF. (Gegler et al.,2006)

Quando há a colocação de implantes dentários são necessárias várias alterações metabólicas em torno do mesmo. É necessário que haja a formação de osso ligado à superfície do implante, que continuará a ser formado quando o implante é submetido a cargas. Se o osso em torno do implante está rodeado de uma alta dose de BF's, esses processos de substituição e renovação óssea vão ser dificultados ou até mesmo impedidos, aumentando assim a probabilidade de aparecer necrose do osso circundante. A situação difere no caso em que o paciente começa a fazer o tratamento com BF's, no

Implantologia em Pacientes Oncológicos

entanto, já tinha previamente colocado os implantes dentários. Assim, sempre que possível e previsível é necessário fazer todos os tratamentos dentários antes de iniciar uma terapia com BFs endovenosos, para que mais tarde não existam complicações. (McDonald et al.,1998).

Antes de iniciar o tratamento com BFs endovenosos deve-se realizar uma revisão do estado da saúde oral e eliminar: todos os focos infecciosos, dentes que se poderão a vir a perder por doença periodontal ou não restauráveis e factores irritativos. A iniciação com o tratamento de BFs só deve começar quatro ou cinco semanas posteriormente às intervenções orais. Assim, é necessário que os pacientes tenham consultas periódicas para vigiar a saúde oral, é necessário que o paciente efectue uma boa higiene oral com dentífricos com flúor e colutórios diariamente, a dieta também é importante, sendo aconselhável que esta seja pouco cariogénica.

Durante o tratamento com BFs endovenosos é necessário continuar com uma boa higiene oral evitando dietas cariogénicas para evitar doenças orais que necessitem de cirurgias (extracções). Não deve ser feito nenhum tratamento que afecte o osso, ou seja implantes. A grande questão predomina no tempo desejável e aconselhável para a colocação de implantes dentários em pacientes que tenham feito tratamento com BFs endovenosos. O facto de estes possuírem um tempo de semi-vida muito elevado, interfere para o Médico Dentista, na medida em que, não há guidelines acordadas para a colocação de implantes após tratamento com BFs endovenosos. Marx et al., (2007) observaram que o C- terminal telopeptídeo no soro (CTX) poderia ter algum significado preditivo a possível ocorrência de osteonecrose. Assim, de acordo com os seus níveis poder-se-á estimar a predisposição do paciente para a ocorrência de osteonecrose, sendo que os valores acima de 150 pg/ml o risco é mínimo, entre 100 e 150 pg/ml o risco é moderado e por último abaixo dos 100 pg/ml o risco é muito alto. A reabilitação oral de um paciente que tenha sido submetido a um tratamento com BFs endovenosos ainda é uma questão controversa e pouco esclarecedora.

IV. Conclusão

A saúde oral é cada vez mais um assunto de interesse dos pacientes não só como estética mas também como conforto e função. Pacientes oncológicos em que a patologia seja de cabeça e/ou pescoço e que seja necessário realizarem cirurgia e radioterapia e/ou quimioterapia irão ser afectados pelos efeitos secundários da mesma terapia. Os efeitos adversos tanto da quimioterapia como da radioterapia são inconvenientes para o uso de prótese muco ou dentosuportada, na medida em que há a perda da lubrificação e o uso destas próteses provocará úlceras e posteriormente efeitos secundários mais severos.

A implantologia é utilizada nos pacientes que sofreram de cancro com alguns requisitos importantes. A falência de implantes nestes pacientes não é de todo um acontecimento invulgar, na medida em que a remodelação óssea em torno do implante dentário é menor do que num paciente dito normal. Nos tratamentos oncológicos não existe nenhum protocolo rígido no que se refere ao tempo que espera entre o término da terapia e a colocação de implantes. Sabe-se que quanto maior for o tempo de intervalo entre o tratamento oncológico e a reabilitação oral com implantes melhor será o seu sucesso, uma vez que há uma maior remodelação óssea e como consequência melhor osteointegração.

Na quimioterapia a grande questão dos BFs endovenosos é importantíssima, na medida em que estes diminuem o “turnover” ósseo e sendo assim a capacidade de integração dos implantes é menor. Uma das consequências mais indesejáveis pela colocação de implantes em pacientes oncológicos é a ocorrência de osteonecrose. Na radioterapia o insucesso da osteointegração de implantes deve-se à irradiação que os tecidos circundantes estão expostos.

O plano de tratamento ideal para estes pacientes seria: primeiro a reabilitação oral e segundo o tratamento oncológico. Assim há um aumento no sucesso da osteointegração, diminuindo todos os efeitos negativos previamente referidos. A técnica cirúrgica mais adequada seria com guia cirúrgica (cirurgia fechada) isto quer antes ou depois da quimioterapia e/ou radioterapia. Esta técnica é pouco invasiva pois não há incisões e somente o tecido por onde passam os implantes é removido. Dessa forma, sintomas pós-

Implantologia em Pacientes Oncológicos

operatórios, como dor, edema e inflamação são bastante reduzidos, fazendo com que o paciente tenha um pós-operatório mais confortável.

O facto das doenças oncológicas aparecerem quando menos se espera, é cada vez mais necessário fazer visitas periódicas ao Médico Dentista para controlo e revisão de uma boa saúde oral. Assim sendo, é de extrema importância que o paciente antes de iniciar uma terapia antineoplásica realize consultas dentárias, para que seja elaborado um plano de tratamento adequado para diminuir as consequências pós tratamento. O paciente deve continuar a ser acompanhado quer durante e o final do tratamento oncológico. O tratamento destas pacientes passa cada vez mais por uma conduta multidisciplinar, para que sejam abordadas as questões da sua reabilitação quer oral, funcional e de bem-estar.

V. Referencias Bibliográficas

Almeida, F., et al., (2010). Diagnóstico Precoce, Tratamento Conservador e Remissão Completa de Osteorradição de Mandíbula – Relato de Caso. *Revista Portuguesa de Estomatologia, Medicina Dentária e Cirurgia Maxilofacial*,51(3),pp.149-153.

Antunes, R., et al., (2004). Abordagem multidisciplinar preventiva das complicações orais da radioterapia e quimioterapia. *Pratica hospitalar*, 6 (33), pp.109-119.

Asikainen, P., et al., (1998). Osseointegration of dental implants in bone irradiated with 40, 50 or 60 Gy doses. *Clin. Oral. Impl. Res., Berlin*,9, pp.20-25.

Bell, BM., et al., (2008). Oral Bisphosphonates and dental implants: a retrospective study, *J Oral Mxillofac Surg*, 66(5), pp.1022-4.

Beumer, J., et al., (1984). Osteoradionecrosis:predisposing factors and outcomes of therapy. In: Morais, H., et al. (Ed.). *Oxigenoterapia hiperbárica na abordagem ciúrgica de paciente irradiado*. Porto Alegre, RGO, pp.207-212.

Brognez, V., D'Hoore, W., Gregoire, V., Munting, E., Reychler, H.(2000). Implants placed in na irradiated dog mandible: a morphometric analysis. *Int J Oral Maxillofac Implants*,15(4),pp.511-518.

Carl, E.(1993). *Comtemporary implant desntistry*.MOSBY.St. Louis.

Carvalho, P., et al., (2010). Principais aspectos da cirurgia bucomaxilofacial no paciente sob terapia com bifosfonatos, RFO. *Passo Fundo*,15(2), pp.183-189.

Chacon, GE., et al., (2006). Effects of alendronate on endosseous implant integration: na in vivo study in rabbits. *J Oral Maxillofac Surg*, 64(7), pp.10005-9.

Coelho, AL., Gomes, PS., Fernandes, MH. (2010). Osteonecrose dos Maxilares Associada ao Uso de Bifosfonatos. Parte I: Etiologia e Apresentação Clínica. *Rev. Port Estomatol Med Dent Cir Maxilofac*,51, pp.95-101.

Constantino, D., et al., (1995). Irradiated bone and its management. *Otolaryngol Clin North Am*, 28(5), pp. 1021-38.

Implantologia em Pacientes Oncológicos

Correia, C., et al., (2005). Avaliação do fluxo salivar total não estimulado, após o emprego do lauril-dietileno-glicol-éter-sulfato de sódio associado ao hidróxido de cálcio em pacientes irradiados com carcinoma espinocelular da boca e orofaringe. *Rev. Bras. Otorrinolaringol*,67(5), pp.677-681.

Coulthard, P., et al., (2003). Therapeutic use of hyperbaric oxygen for irradiated dental implant patients : a systematic review. *J. Dent. Edu., Washington, DC*, 67(1), pp.64-68.

Dunford, JE., et al., (2001). Structure-activity relationships for inhibition of farnesyl diphosphate synthase in vitro and inhibition of bone resorption in vivo by nitrogen-containing bisphosphonates. *J Pharmacol Exp Ther*, 296(2), pp. 235-42.

Fernandes, C., et al., (2005). Bifosfonatos:Síntese, análises químicas e aplicações farmacológicas. *Quim.Nova*, 28(2), pp.274-280.

Ferrari, S., et al., (2008). Fibula free flap with endosseous implants for reconstructing a resected mandible in bisphosphonate osteonecrosis. *J Oral Maxillofac Surg*, 66 (5), pp. 999-10003.

Fleish, H. (2007). Bisphosphonates:Mechanisms of action. *Endocrine Reviews*, 19(1), pp.80-100.

Gegler, A., et al., (2006). Bisfosfanatos e osteonecrose maxilar: revisão da literatura e relato de dois casos. *Revista Brasileira de Cancerologia*,52(1), pp.25-31.

Giavaresi, G., et al., (2003). Mechanical and histomorphometric evalus of titanium implants with diferent surface treatments inserted in sheep cortical bone. *I. biomaterials, London*,(24), pp. 1583-1594.

Grimaldi, N., et al., (2005). Conduta do cirurgião-dentista na prevenção e tratamento da osteoradionecrose: revisão de literatura. *Revista Brasileira de Cancerologia*, 51(4), pp. 319-324.

Jham, B. (2006). Complicações bucais da radioterapia em cabeça e pescoço. *Revista Brasileira de Otorrinolaringologia*,72 (5), pp.704-708.

Junqueira, LC., Carneiro, J. (2004). *Histologia Básica*. 10 nd ed. Guanabara Koogan, Rio de Janeiro.

Implantologia em Pacientes Oncológicos

Khadra, M., et al., (2005). Effect of laser therapy on attachment, proliferation and differentiation of human osteoblast-like cells cultured on titanium implant material. *Biomaterials*, 26,pp.3503-35.

Khosravi, P., et al., (2005). Bifosfonatos en oncología. *An Med Interna (Madrid)*, 22(11), pp. 544-547.

Kumar, V., Abul, K., Fausto, N. (2005). *Robbins e Cotran: Patologia: Bases Patológicas das doenças*. 7 nd ed. ELSEVIE, Brasil.

Lopes, C., et al., (2005). Infrared laser light reduces loading time of dental implants: a Raman spectroscopic study. *Photomed Laser Surg* ,23,pp.27-3.

Lopes, I., et al., (2009). Osteonecrose da Mandíbula Associada ao Uso de Bifosfonatos. *Arquivos de medicina*, 23(5), pp.181-5.

Lugero, GG., et al., (2003). Histomorphometric evaluation of titanium implants in osteoporotic rabbits. *Implant Dent*;9(4),pp.303-9.

Marx, R.E., Johnson, R.P. (1987). Studies in the radiobiology of osteoradionecrosis and their clinical significance. *Oral Surgery, Oral Medicine, Oral Pathology*, 64(4),pp. 379-390.

Marx, RE.(2003). Pamidronate (Aredia) and Zoledronate (Zometa) induce avascular necrosis of the jaws: A growing epidemic. *J Oral Maxillofac Surg* ,61, p. 115.

Marx, RE., et al., (2007). Oral Bisphosphonate-induced Osteonecrosis: Risk Factors, Prediction of Risk Using Serum CTX Testing, Prevention, and treatment. *J Oral Maxillofac Surg*,65, pp.2397-2410.

Masip, E., et al., (2010). Osteoquimionerosis de los maxilares asociada a la administración de bifosfonatos por via endovenosa. A propósito de seis casos. *Av. Odontoestomatol*, 26(6), pp:301-312.

McDonald, A., et al., (1998). Effects of chemotherapy on osseointegration of implants: a case report. *Jornal of Oral Implantology*,24,pp.11-13.

Implantologia em Pacientes Oncológicos

Morais, H., et al., (2008). Oxigenoterapia hiperbárica na abordagem cirúrgica de paciente irradiado, *RGO*,56(2), pp.207-212.

Neville, B.W., et al., (2004). *Patologia oral & maxilofacial*. 2 nd ed. Guanabara Koogan S.A, Rio de Janeiro.

Paiva, C., Zanatta, F., Flores, D., Pithan, S., Dotto, G., Chagas, A. (2004). Chemotherapy effects in the bucal cavity. *Disciplinarum Scientia, Série: Ciências da Saúde, Santa Maria*, 4 (1), pp.109-119.

Paiva, M., et al., (2010). Complicações orais decorrentes da terapia antineoplásica. *Arquivos em odontologia*, 46 (01), pp. 48-55.

Pontes, L., et al., (2010). Registo Oncologico 2009.[Em linha]. Disponível em http://www.ipoportu.min-saude.pt/NR/rdonlyres/85BB8B9A-81F2-43AF-810084D354C5116E/20732/Registo_Oncologico_2009.pdf. [consultado em 01/01/2011].

Resende, C.(2007). Mudança do paradigma da saúde bucal em pacientes com câncer de boca e orofaringe. *Rev. Bras. Cir. Cabeça Pescoço*, 36 (1), pp.19-22.

Robbins, M.R. (2000) Oral Care of the patient Receiving Chemotherapy. In: Ord, R.A. (Ed). *Oral Cancer: The Dentist's Role in Diagnosis, Management, Rehabilitation, and Prevention*. Rio de Janeiro: Quintessence Publishing Co, pp. 123-30.

Sabeter, MM., Rodríguez, ME., López, LópezmJ., Chimenos, E.(2006), Manifestaciones orales secundarias al tratamiento oncológico. Pautas de actuación odontológica. *Av. Odontoestomol*, 22(6), pp.335-342.

Salazar, M., et al., (2008). Efeitos e tratamento da radioterapia de cabeça e peçoço de interesse ao cirurgião dentista. *Revisão da Literatura. Revista Odonto*, 31,pp.62-68.

Sampaio, M., et al., (2011). Oxigenoterapia hiperbárica na odontologia:conceitos e aplicações em pacientes irradiados submetidos a implantes dentários. [Em linha]. Disponível em <http://www.oxigenacionhiperbarica.com>. [consultado em 20-04-2011].)

Savostin-Asling, I. & Silverman JR., D.(1978) Effects of therapeutic radiation on microstruture of the human mandibule. *Am J Ant*, 151(2), pp.295-305.

Implantologia em Pacientes Oncológicos

Schoen, P.J., et al., (2007). Rehabilitation of oral function in head and neck cancer patients after radiotherapy with implant-retained dentures: effects of hyperbaric oxygen therapy. *Oral oncol.*, Oxford, 43, pp. 379-388.

Senel, FC., et al., (2007). Severe osteomyelitis of the mandible associated with the use of non-nitrogen-containing bisphosphonate (disodium clodronate): report of a case. *J Oral Maxillofac Surg*, 65(3), pp.562-5.

Soares, A., et al., (2007). Reabilitação de pacientes oncológicos maxilectomizados: uma abordagem multidisciplinar, *Revista Implantnews*, 5(1) pp.21-26.

Starck, WJ., et al., (1995). Failure of osteointegrated dental implants after bisphosphonate therapy for osteoporosis: a case report. *J. oral Maxillofac. Surg*, 10, p.74-8.

Stephen, J., et al., (1998). Dental Considerations and treatment of the oncology patient receiving radiation therapy. *JADA*, 129(2), pp.201-205.

Store, G. & Granström, G. (1999). Osteoradionecrosis of the mandible: a microradiographic study of cortical bone. *Scand J Plast Reconstr Hand Surg*, 33, pp.307-14.

Tekin, U., et al., (2008). Effects of alendronate on rate of distraction in rabbit mandibles. *J Oral Maxillofac Surg*, 66(10), pp. 2042-9

Vasconcellos, D., et al., (2004). Osseointegrated implants in irradiated oral tissue. *ImplantNews*, 1(5), pp.396-398.

Vasconcellos, D., et al., (2003). Efeito anti-tumoral dos bifosfonatos: uma nova perspectiva terapêutica. *Revista brasileira de cancerologia*, 50(1), pp. 45-54.

Visch, T., et al., (2002). A Clinical Evaluation of Implants in Irradiated Oral Cancer Patients. *J Dent Res*, 81(12), pp.856-859.

Vissink, A., et al., (2003). Prevention and treatment of the consequences of head and neck Radiotherapy. *Critical Rev. of oral biology and medicine*, 14 (3), pp.213-225.

Implantologia em Pacientes Oncológicos

Vissink, A., et al., (2003). Oral sequelae of head and neck radiotherapy. *Crit Ver Oral Biol Med*, v.14, n.3, pp: 199-212.

Wagner, W., et al., (1998). Osseointegration of Dental Implants in Patients with and without radiotherapy, *Acta Oncologica*,37, pp.693-696.

Wahl, MJ. (2006). Osteoradionecrosis prevention myths. In: Morais, H., et al. (Ed.). *Oxigenoterapia hiperbárica na abordagem cirúrgica de paciente irradiado*. Porto Alegre, RGO, pp.207-212.

Wang, EP., et al., (2007). Incidence of osteonecrosis of the jaw in patients with multiple myeloma and breast or prostate cancer on intravenous bisphosphonate therapy. *J. Oral Maxillofac. Surg*, 65, pp.1328-31.

Weischer, T., et al., (1996). Concept of surgical and implant-supported prostheses in the rehabilitation of patients with oral cancer. In: Stephen, J., et al. (Ed.). *Dental Considerations and treatment of the oncology patient receiving radiation therapy*. JAD, pp.201-205.

Zavras, AI., et al., (2007). Bisphosphonates are associated with increased risk for jaw surgery in medical claims data: is it osteonecrosis?. *J Oral Maxillofac Surg*, 64(6), pp.917-23.