



UNIVERSIDADE
FERNANDO
PESSOA

ABORDAGEM DO TRATAMENTO ENDODÔNTICO NÃO CIRÚRGICO NA PRESENÇA DE FRATURAS HORIZONTAIS RADICULARES - REVISÃO NARRATIVA

Approach to non-surgical endodontic treatment in the presence of horizontal root fractures: Narrative Review

Dissertação de Mestrado

Tamille Lima Gonçalves

Orientadora: Mestre Márcia Filipa Carcau Cascão

Maio/2024

Tamille Lima Gonçalves

**Abordagem do tratamento endodôntico não cirúrgico na presença de fraturas
radiculares horizontais: Revisão Narrativa**

Trabalho apresentado à Universidade Fernando
Pessoa como parte dos requisitos para a
obtenção do grau de Mestre em Medicina
Dentária

Tamille Lima Gonçalves

À memória do meu querido pai.

Agradecimentos

À Deus, que com seu infinito amor sempre esteve comigo e nunca me desamparou.

Ao meu amado marido Antonio, companheiro incansável de todas as horas, cujo apoio foi essencial para a realização deste sonho. Sem a tua presença constante, teu incentivo e compreensão, não teria sido possível chegar até aqui. Obrigada por estar ao meu lado em toda minha trajetória acadêmica. Sou imensamente grata por ter a fortuna de compartilhar minha vida com alguém tão especial e dedicado.

Ao meu pai (*In memoriam*), meu eterno incentivador. Seu legado de valorização da educação e do trabalho árduo permanece vivo em mim. A vida confortável e cheia de afeto que proporcionaste foi fruto de seu incessante esforço e dedicação à família, e isso formou a base de tudo que sou hoje. Obrigada por ter plantado em mim a semente do conhecimento e por sempre acreditar em meu potencial.

À minha mãe e irmã, que mesmo longe me fizeram sentir acolhida e amada. Obrigada pelas conversas nos dias difíceis e por toda ajuda que me foi prestada. Sou cercada de muito amor tendo vocês em minha vida.

À minha sogra, obrigada por cuidar tão bem do meu filho todas as vezes em que precisei me ausentar, por sempre se preocupar com o meu bem-estar e o de todos.

Aos amigos que a universidade me deu, em especial a Catharina, Gabriel, Isabella, Igor e Rodolfo, vocês tornaram a vida acadêmica mais leve, divertida e enriquecedora. Obrigada pela vossa amizade e companheirismo.

À minha binómia, Isabella, pela partilha de momentos que jamais esquecerei. Obrigada por ser a melhor amiga que alguém pode ter, sentirei saudades das nossas noites na clínica, dos risos eternos e das conversas que levarei para a vida toda.

Ao meu querido amigo Gabriel, pela amizade e companheirismo e por toda a ajuda na elaboração deste trabalho, obrigada por sempre me acompanhar até em casa, vou sentir falta da sua companhia.

Às minhas colegas de clínica e vida Aline e Márcia, por fazerem o ambiente mais feliz e leve, pelos risos infinitos que tivemos. Obrigada por toda a alegria e simpatia que transmitem.

A todos os amigos e colegas que tive a oportunidade de conhecer ao longo deste período.

À minha orientadora, Prof Márcia Filipa Carcau Cascão, pela excelente orientação e transmissão de conhecimentos. Obrigada por toda a paciência e disponibilidade, por ser uma grande professora com muito rigor e conhecimento técnico, fazendo da clínica e laboratório sempre ambientes agradáveis.

A todo o corpo docente que me acompanhou durante o percurso acadêmico, obrigada pela dedicação e pelo compromisso em transmitir conhecimentos fundamentais e por nos preparar tão bem para o futuro profissional.

Aos funcionários da Faculdade de Ciências da Saúde, pela vossa disposição em ajudar e pela simpatia que sempre demonstraram, tornando o nosso ambiente acadêmico mais acolhedor e eficiente.

À Universidade Fernando Pessoa, sou profundamente grata pelo tempo que vivi e aprendi aqui. Jamais esquecerei as lições, as experiências e as oportunidades que me foram oferecidas, e que foram fundamentais para meu crescimento e sucesso. Obrigada por tudo!

Resumo

As fraturas radiculares horizontais resultam de uma força de alta intensidade dirigida à raiz do dente, podendo envolver estruturas como a polpa, dentina e cimento, sendo o seu tratamento considerado um desafio para os profissionais de medicina dentária. Entre as complicações relacionadas com esta condição clínica, por norma associada a uma situação de trauma, podem-se destacar a necrose pulpar, reabsorção radicular externa e interna, inflamação periapical e perda do dente. No entanto, a realização do tratamento endodôntico em dentes com fraturas horizontais pode ser complicada devido às características anatómicas e à complexidade da lesão. Além disso, o sucesso do tratamento pode depender de vários fatores, como a técnica de instrumentação radicular utilizada e o tipo de material de obturação canalar. O objetivo proposto neste trabalho foi realizar uma revisão narrativa da literatura, avaliando o tratamento endodôntico não cirúrgico em dentes com presença de fraturas horizontais assim como os melhores materiais para promover o seu selamento. Foi realizada uma pesquisa bibliográfica em artigos científicos e , publicados nos últimos dez anos, em inglês e português, os motores de busca utilizados foram *PubMed/NCBI*, *Cochrane Library* e *Science Direct*, com as seguintes palavras-chave: (Endodontic treatment) AND (Horizontal root fracture) AND (root canal filling). Foram incluídos estudos clínicos, relatos de caso e estudos clínicos retrospectivos. Como critérios de exclusão os estudos realizados em animais, assim como artigos que não se adequaram ao tema proposto. Na literatura estão descritos vários estudos nos quais é possível verificar a importância de uma correta abordagem clínica e radiográfica das fraturas radiculares horizontais. A Tomografia Computadorizada de Feixe Cônico (CBCT) constitui o método de imagem mais útil na identificação, fornecendo uma melhor visualização do defeito. A terapia endodôntica apenas do fragmento coronal demonstrou ser suficiente, apresentando bons prognósticos. O Agregado de Trióxido de Mineral (MTA) e os cimentos endodônticos à base de silicato de cálcio são os materiais mais utilizados durante o tratamento dos dentes com fratura radicular horizontal, entretanto, estão descritos estudos nos quais não foi possível estabelecer uma diferença na taxa de sucesso do tratamento entre estes dois materiais, sendo necessário a realização de mais estudos comparativos com maior tempo de preservação.

Palavras-chave: Tratamento endodôntico; fraturas radiculares horizontais; Materiais de preenchimento radicular.

Abstract

Horizontal root fractures result from a high-intensity force directed at the root of the tooth, which can involve structures such as the pulp, dentin and cementum, and their treatment is considered a challenge for dental professionals. Among the complications related to this clinical condition, usually associated with a trauma situation, pulp necrosis, external and internal root resorption and periapical inflammation and tooth loss can be highlighted. However, performing endodontic treatment on teeth with horizontal fractures can be complicated due to the anatomical characteristics and complexity of the lesion. Furthermore, the success of the treatment may depend on several factors, such as the root instrumentation technique used and the type of canal filling material. The objective proposed in this work was to carry out a narrative review of the literature, evaluating non-surgical endodontic treatment in teeth with horizontal fractures as well as the best materials to promote their sealing. A bibliographical search was carried out on scientific articles published in the last ten years, in English and Portuguese, the search engines used were PubMed/NCBI, Cochrane Library and Science Direct, with the following keywords: (Endodontic treatment) AND (Horizontal root fracture) AND (root canal filling). Clinical studies, case reports and retrospective clinical studies were included. Studies carried out on animals were excluded, as well as articles that did not fit the proposed theme. Several studies are described in the literature in which it is possible to verify the importance of a correct clinical and radiographic approach to horizontal root fractures. Cone Beam Computed Tomography (CBCT) is the most useful imaging method for identification, providing a better visualization of the defect. Endodontic therapy of just the coronal fragment proved to be sufficient, with good prognosis. Mineral Trioxide Aggregate (MTA) and endodontic cements based on calcium silicate are the most used materials during the treatment of teeth with horizontal root fractures, however, studies are described in which it was not possible to establish a difference in the rate of success of the treatment between these two materials, making it necessary to carry out more comparative studies with longer follow-up times.

Keywords: Endodontic treatment; Horizontal root fracture; Root canal filling.

Índice geral

Resumo	7
Abstract	8
Índice geral	9
Índice de figuras	10
Lista de abreviaturas, siglas, símbolos ou acrónimos	11
1. Introdução	1
2. Desenvolvimento	3
2.1. Materiais e métodos	3
2.2. Classificação e Etiologia das Fraturas Radiculares	5
2.3. Métodos de Diagnóstico e Exame clínico	7
2.3.1. Exame clínico	7
2.3.2. Teste de sensibilidade pulpar	8
2.3.3. Exame Periodontal	9
2.3.4. Exames Radiográficos	9
2.5. Tratamento endodôntico não cirúrgico	13
2.5.1. Infecção do sistema de canais radiculares	13
2.5.2. Tratamento endodôntico após fratura radicular	14
2.6. Protocolo clínico durante o atendimento de urgência	16
2.7. Uso de cimentos Biocerâmicos no tratamento de fraturas radiculares	17
2.7.1. Agregado de Trióxido Mineral (MTA)	18
2.7.2. Cimentos reparadores à base de silicato de cálcio	20
2.8. Controlo pós-operatório	21
2.9. Discussão	23
3. Conclusão	28
4. Referências bibliográficas	29

Índice de figuras

Figura 1: Fluxograma da pesquisa nos motores de pesquisa (fonte própria, 2024)	04
Figura 2: Classificação das fraturas radiculares	06

Lista de abreviaturas, siglas, símbolos ou acrónimos

mm	Milímetro
kV	Quilovoltagem
BECs	Cimentos Endodônticos Bioativos
CDH	Cimento Dentário Higroscópico
CSCs	Cimentos à Base de Silicato de Cálcio
CSSs	Selantes à Base de Silicato de Cálcio
FRH	Fraturas Radiculares Horizontais
GMDN	<i>Global Medical Device Nomenclature</i>
MTA	Agregado de Trióxido de Mineral
NaOCl	Hipoclorito de Sódio
CBCT	Tomografia Computadorizada de Feixe Cônico

1. Introdução

Fraturas radiculares horizontais são definidas como fraturas que envolvem dentina, cimento, polpa e tecidos de suporte. São observadas em sua maioria na região maxilar anterior, sendo os incisivos centrais os dentes de maior prevalência (Asgary et al., 2019).

O diagnóstico de uma fratura radicular horizontal é baseado em exames clínicos e radiográficos. Para um diagnóstico mais preciso, é necessário realizar um adequado exame clínico e exames radiográficos como radiografias periapicais ou até mesmo em alguns casos, tomografia computadorizada de feixe cônico (Taory et al., 2022).

Um fator importante a ser avaliado no tratamento de fraturas radiculares horizontais é a sua localização, pois a mesma pode ser encontrada a nível coronal, médio ou apical, assim como o grau de mobilidade ou deslocamento do fragmento coronário. Na maioria dos casos, quando não é indicado o tratamento conservador e a vitalidade pulpar do dente está comprometida, o tratamento endodôntico do fragmento coronal é suficiente, pois a polpa do fragmento apical permanece vital. Entretanto, em casos de necrose, o tratamento endodôntico pode ser realizado em todos os fragmentos, ou apenas no fragmento coronário com posterior remoção do fragmento apical (Çiçek et al., 2015).

Diversos tipos de materiais têm sido amplamente utilizados na medicina dentária para tratamentos não só de fraturas radiculares horizontais como para complicações do tipo perfurações, dentes com ápices abertos, entre outros. O Agregado Trióxido de Mineral (MTA) ainda representa um material de notável escolha pois possui biocompatibilidade e bom selamento, além de demonstrar bons resultados clínicos. Este material é composto principalmente de silicato tricálcico e dicálcico com óxido de bismuto. O MTA tem sido associado e indicado como material reparador para perfurações e também em procedimentos de capeamento pulpar e pulpotomia, barreira apical para ápices abertos e como material retro obturador (Shaik et al., 2021; Tawil et al., 2015).

O MTA ainda apresenta algumas desvantagens como alto preço, potencial de descoloração, difícil manuseio e longo tempo de presa. Este fato contribuiu para a evolução de outros tipos de materiais como os cimentos biocerâmicos de nova geração, que apresentam-se com menor tempo de presa e fácil manipulação. O tempo de presa é uma propriedade física

importante a ser considerada durante a seleção do cimento, pois se o tempo de presa for demasiado lento ou incompleto, pode resultar na maior irritação do tecido e aumento da solubilidade que leva à falha do selamento (Debelian & Trope, 2016; Raghavendra et al., 2017).

Os cimentos biocerâmicos de segunda geração, além de apresentarem adequada capacidade de selamento e biocompatibilidade, induzem a formação de uma barreira mineralizada nos tecidos perirradiculares pela formação de hidroxiapatita, formando um tampão apical (Girelli et al., 2020; Raghavendra et al., 2017).

O objetivo do presente estudo é realizar uma revisão narrativa, no qual pretendemos sistematizar a correcta actuação do médico dentista perante um caso clínico de suspeita de fratura dentária horizontal. Qual a forma mais correta de abordar o tratamento endodôntico em dentes com fraturas radiculares horizontais? Quais os materiais para o correto selamento radicular, assim como seus métodos de diagnóstico e etiologia.

2. Desenvolvimento

2.1. Materiais e métodos

Para a realização do presente trabalho foi realizada uma pesquisa bibliográfica, dos últimos 10 anos, de revisão narrativa por meio da base de dados PubMed/NCBI, Cochrane Library e Science Direct. Incluíram-se artigos na língua inglesa e portuguesa, cujo tema incide sobre, fraturas radiculares horizontais quanto ao seu diagnóstico, técnicas de tratamento e diferentes materiais utilizados na sua terapêutica.

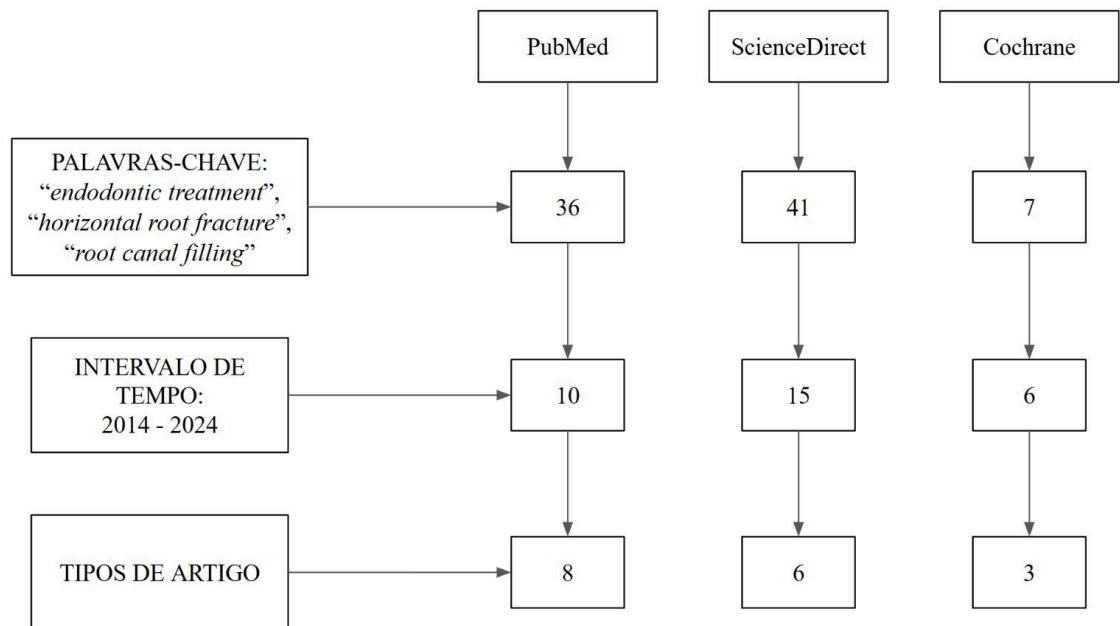
Com este trabalho pretendemos responder à questão: perante um diagnóstico de fratura horizontal como proceder? Quais as *guidelines* mais recentes? Quais os materiais mais indicados? Como avaliar o sucesso clínico?

Foram encontrados 84 artigos, dos quais, foi realizada uma seleção inicial, feita a partir da leitura do resumo, e posteriormente, pela leitura completa do artigo. Foram aplicados como critérios de exclusão os artigos que envolvem estudos realizados em animais e artigos que não se adequaram ao tema proposto, assim como artigos publicados em revistas não indexadas. No final, 17 artigos foram selecionados para o presente trabalho, como apresentado na figura 1.

As palavras-chave usadas na pesquisa, em língua inglesa e portuguesa foram: "horizontal root fracture"; "endodontic treatment"; "root canal filling", combinadas entre si da seguinte forma " horizontal root fracture AND endodontic treatment"; "horizontal root fracture AND root canal filling".

Figura 1:

Fluxograma da pesquisa nos motores de pesquisa (fonte própria, 2024)



2.2. Classificação e Etiologia das Fraturas Radiculares

As fraturas radiculares são definidas como fraturas que envolvem dentina, cimento, tecido pulpar e de suporte. Constituindo apenas 0,5 - 7% de todas as lesões dentárias, ocorrem na sua maior parte na dentição permanente e nos grupos de idade entre 11 e 20 anos. (Ciçek et al., 2015).

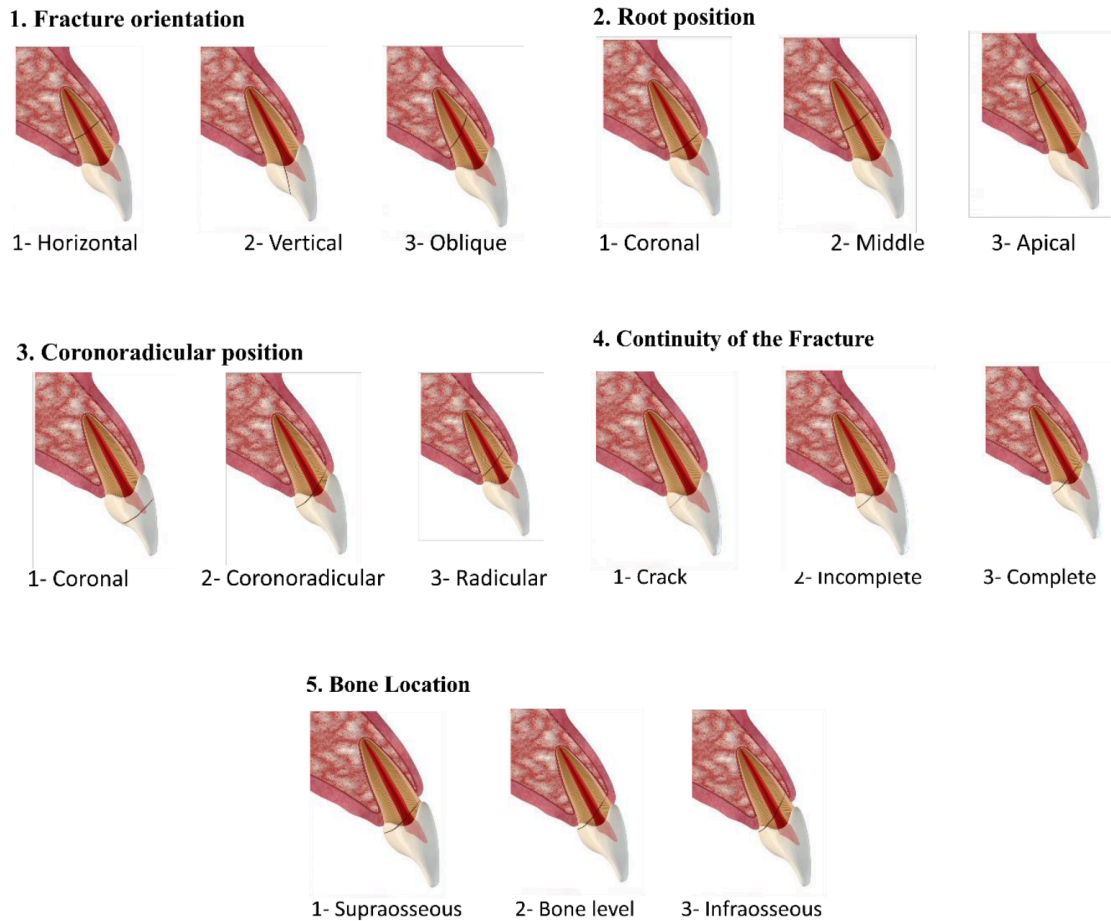
De acordo com a orientação da linha de fratura, as fraturas radiculares podem ser classificadas em verticais, horizontais ou oblíquas. As horizontais são o tipo mais comum, sendo encontradas nos dentes da região anterior da maxila, enquanto as fraturas verticais ocorrem frequentemente na região de pré-molares e molares maxilares (PradeepKumar et al., 2016).

De acordo com a localização, as fraturas horizontais podem ser encontradas no terço cervical, médio (onde apresentam maior ocorrência) e apical (c.f Figura 2). As fraturas podem se sobrepor entre os terços radiculares, sendo importante este aspecto ser descrito (ou seja, fratura radicular estendendo-se do terço cervical ao terço médio). Conforme a sua continuidade, podem ser classificadas como: fissuras, fratura incompleta e fratura completa (c.f Figura 2). A fissura é uma fratura incompleta e de dimensões reduzidas, que pode ocorrer na coroa, coroa com extensão radicular ou apenas radicular, sendo geralmente de difícil visualização. Não há consenso na literatura sobre a distinção precisa entre fissura e fratura dentária. Fratura incompleta é uma linha bem definida em uma borda com extensão ausente em outra borda, e pode ser verdadeira incompleta ou incompleta apenas na visualização (Bueno et al., 2021).

De acordo com sua localização em relação ao nível ósseo, as fraturas radiculares podem distribuir-se em: fratura supra óssea, fratura justa óssea e fratura intra óssea (c.f Figura 2). É importante descrever a extensão da fratura em relação ao nível ósseo, pois é um factor preponderante para o seu correcto diagnóstico e consequente prognóstico. Existem outras classificações de acordo com o tipo de trauma, presença ou ausência de espigões intra radiculares. A descrição da informação radiográfica deve ter em consideração estas classificações e muitas vezes combinando-as, para uma melhor caracterização (Bueno et al., 2021).

Figura 2

Classificação das fraturas radiculares (2021)



Nota. Adaptado de “A Critical Review of the Differential Diagnosis of Root Fracture Line in CBCT scans”, de M. Bueno, B. Azevedo e C. Estrela, 2021, Brazilian Dental Journal, 32, 5, p. 116 (<https://doi.org/10.1590/0103-6440202104742>). Copyright 2021.

A etiologia está principalmente relacionada com episódios nos quais os dentes sofreram traumas físicos relacionados com a prática desportiva ou quedas, mas alguns estudos relatam a ocorrência de fratura radicular horizontal em dentes posteriores sem qualquer evento acidental ou traumático. (Badar et al., 2018; Clarkson et al., 2015; Tsai et al., 2017).

A alta prevalência deste tipo de fratura radicular está relacionada com a idade (11-20 anos) e pode ser explicada pelo facto de a maioria das atividades desportivas estarem

relacionadas com a primeira e segunda décadas de vida, jovens e jovens adultos. Outros fatores podem estar relacionados com a ocorrência de fraturas radiculares, tais como hábitos parafuncionais, cáries dentárias extensas e causas iatrogênicas, esta última ocorrendo principalmente em procedimentos cirúrgicos (Da Silva et al., 2018).

Em relação aos fatores relacionados com forças oclusais, foi proposto que o trauma oclusal ou lateral é a causa principal deste tipo de fratura, assim como estrutura dentária fragilizada, o atrito severo ou a mordida acidental num objeto duro, podendo predispor os dentes à fratura radicular, principalmente quando há ausência de dentes e desarmonia oclusal. Assim, a obtenção de uma história clínica médico-dentária completa é de extrema importância para o diagnóstico desta condição (Badar et al., 2018; Clarkson et al.,2015; Tsai et al., 2017).

2.3. Métodos de Diagnóstico e Exame clínico

2.3.1. Exame clínico

O diagnóstico quando o médico dentista se depara com um caso de suspeita de fratura radicular horizontal deve incluir uma avaliação clínica abrangente mas pormenorizada na mobilidade, presença ou ausência de sensibilidade e dor à palpação dos tecidos moles, percussão dos dentes afetados e testes de sensibilidade pulpar. Eventualmente, as fraturas radiculares horizontais podem ser diagnosticadas clinicamente, isto acontece se a linha de fratura se encontra localizada acima da gengiva marginal (Liao et al., 2022).

Também é possível que em alguns casos, as fraturas radiculares não possam ser diagnosticadas no momento do tratamento inicial, na maioria das vezes, consultas de urgência, pois a sua maioria só pode ser visualizadas através de técnicas de imagem radiográfica ou em alguns casos, a fratura pode não ser evidente imediatamente após o acidente\trauma, se não tiver existido qualquer deslocamento do fragmento coronal. Portanto, se radiografias e/ou tomografias computadorizadas adequadas não forem realizadas e se os dentes não forem reavaliados regularmente no período pós-trauma, as fraturas radiculares podem permanecer não detectadas. Mesmo assim, uma fratura radicular

é uma lesão com prognóstico reservado que exige atenção especial e conhecimento profundo por parte dos médicos dentistas, principalmente sensibilidade para os traumas que levam a esse tipo de fratura, das respostas dos tecidos à fratura, das opções de tratamento para os diferentes tipos de fraturas radiculares e o prognóstico dessas lesões (Abbott, 2019).

Os sinais e sintomas clínicos relacionados com fraturas radiculares horizontais podem incluir edema nos tecidos moles, sensibilidade à percussão, dor intermitente durante a mastigação, mobilidade do fragmento coronal e bolsa periodontal (Badar et al., 2018).

Como citado anteriormente, alguns casos podem apresentar ausência de sintomatologia, o que contribui para a dificuldade no diagnóstico e tratamento precoce. Alguns estudos apontam para fatores que dificultam a detecção de fraturas radiculares horizontais, como a presença de restaurações metálicas, guta percha, espigões e coroas metálicas ou metalo-cerâmicas (Costa et al., 2014; Mizuhashi et al., 2021; Salineiro et al., 2015).

Ainda assim, alguns sinais e sintomas podem levar a um falso diagnóstico de doença pulpar e periodontal, por este motivo, é de extrema importância o uso de exames de imagem, assim como também o conhecimento e preparo do médico dentista, para realização de um diagnóstico preciso (Liao et al., 2022).

No exame clínico, os dentes cujas fraturas horizontais acometem o terço apical não apresentam sinais de mobilidade ou deslocamento, ao contrário das fraturas ocorridas no terço médio, podendo os elementos dentários estar levemente extruídos com deslocamento da direção lingual (Karhade & Gulve, 2016).

2.3.2. Teste de sensibilidade pulpar

O teste de sensibilidade pulpar é indispensável na consulta inicial após o trauma, pois os resultados podem ser úteis para prever o prognóstico da polpa a longo prazo. Inicialmente, dentes com fraturas radiculares sem nenhum ou apenas um pequeno deslocamento responderão, de forma positiva, aos testes pulpares. Entretanto, se o fragmento coronal se encontrar deslocado, é possível que o dente não responda aos testes pulpares de sensibilidade e de vitalidade (elétricos). É importante compreender que esta falta de resposta não deve ser interpretada imediatamente, como dente com diagnóstico de necrose pulpar, e não devem ser usados para indicar tratamento endodôntico nesta fase inicial. A

polpa pode permanecer vital e responder negativamente ao teste de sensibilidade pulpar mesmo após um longo período de tempo da ocorrência da fratura (Krstl et al.,2021).

No que diz respeito à necessidade de tratamento endodôntico após diagnóstico de fratura horizontal radicular, alguns casos podem evoluir para necrose pulpar, sendo indicado realizar tratamento endodôntico não cirúrgico. A reação pulpar pode estar relacionada ao estado exacerbado dos dentes com fratura radicular. Assim, confirmar o estado pulpar é importante antes de realizar qualquer tratamento adicional. (Abbot et al., 2023; Liao et al., 2022;)

2.3.3. Exame Periodontal

Nos estágios iniciais, podem não ser observados sinais de acometimento periodontal, porém com a progressão e exacerbação das fraturas radiculares, os sinais e sintomas podem tornar-se mais evidentes, como bolsas periodontais profundas e lesões perio-endodônticas combinadas. As fraturas radiculares horizontais podem se apresentar sem mobilidade dentária, entretanto, após um longo período de tempo, é possível serem observados sinais de mobilidade dentária leve a moderada, na proporção que os tecidos pulpares e periodontais forem progressivamente envolvidos (Badar et al., 2018; Clarkson et al., 2015; Tsai et al., 2017).

2.3.4. Exames Radiográficos

A maioria das fraturas radiculares horizontais são diagnosticadas por exame radiográfico de rotina, onde pode ser visualizada uma linha de fratura radiolúcida. Em alguns casos, as fraturas não são discerníveis em exames radiográficos periapicais, principalmente se não houve deslocamento do fragmento coronal. No entanto, podem tornar-se evidentes em exames de acompanhamento subsequentes devido à inevitável resposta inflamatória que ocorrerá na linha de fratura. Esta resposta pode causar uma ligeira separação dos fragmentos apicais e coronais, que podem então ser visíveis nas radiografias. Isto destaca a necessidade de realizar novas radiografias nos dentes com fraturas radiculares após 7 a 14 dias. Existem algumas limitações inerentes às radiografias periapicais como a sua natureza bidimensional, limitando a informação obtida. A qualidade da imagem depende de fatores

como angulação do cilindro radiográfico, sobreposição de estruturas anatômicas e outros fatores relacionados ao paciente (Badar et al., 2018; Clarkson et al., 2015; Da Silva et al., 2018; Girelli et al., 2020).

Nos últimos anos, para um diagnóstico mais preciso das fraturas radiculares horizontais, tem se recorrido à análise de imagens de Tomografia Computadorizada de Feixe Cônico, pois estas são capazes de detectar a presença não só de fraturas, mas também a sua localização, a extensão, o nível e direção. Na avaliação de fraturas dentárias, a tomografia computadorizada de feixe cônico está indicada recorrendo a um pequeno volume e alta resolução (menor tamanho de voxel). Alguns fatores podem interferir na clareza da imagem, como a taxa de ruído, presença de artefatos, resolução de contraste, calibração do equipamento, estabilidade do paciente, entre outros. Em relação ao diagnóstico de fraturas radiculares, é importante que sejam observados alguns parâmetros de configuração do aparelho tomográfico (Bueno et al., 2021).

A maior quilovoltagem (kV) permite maior penetração dos raios-x, muitas vezes levando à redução de artefatos e facilitando o diagnóstico de fraturas. A preparação da imagem com ajustes de brilho, contraste e redução de ruído são importantes e interdependentes, devendo ser entendida como um conjunto maleável, que pode ser ajustado para cumprir funções específicas. A utilização de softwares avançados projetados para atuar de forma refinada nos ajustes de imagens tomográficas, favorecem o processo de diagnóstico de fraturas radiculares (Bueno et al., 2021).

Diversos estudos apontam a relevância do uso da tomografia computadorizada de feixe cônico no diagnóstico das fraturas radiculares horizontais, pois esta fornece uma melhor visualização da imagem em vários planos: axial, coronal e sagital. Contudo, também existem algumas limitações como disponibilidade limitada, alto custo e alto nível de radiação. (Clarkson et al., 2015; Hekmatian et al., 2018; Mizuhashi et al., 2020).

2.4. Cicatrização das fraturas radiculares

Diversos estudos descreveram em especial 4 tipos de reparação tecidular envolvidos em dentes após fraturas radiculares. Esta resposta tecidular pode ser classificada em (Abbott, 2019; Kim et al., 2016; Lo Giudice et al., 2018) :

- 1- Cicatrização por tecido calcificado
- 2- Cicatrização com formação de tecido conjuntivo
- 3- Cicatrização através da interposição de tecido conjuntivo e osso
- 4- Não cicatrização, através da formação de tecido de granulação na linha de fratura

A cicatrização por tecido calcificado é a resposta mais ideal, pois esta cicatrização ocorre com a dentina e o cimento. Este tipo de cicatrização é mais provável de ocorrer quando não há deslocamento do fragmento coronário ou quando esse deslocamento é mínimo, existindo um bom reposicionamento após o trauma. Também pode ocorrer em casos com deslocamento significativo do fragmento coronário se o reposicionamento e estabilização do fragmento coronário for imediato ou ocorrer num período temporal muito limitado. Se não houver deslocamento, é improvável que o tecido pulpar tenha sido danificado. O fato de haver ou não deslocamento do fragmento dentário determina se há ou não dano do tecido pulpar, ou seja, se houver um deslocamento mínimo, a polpa poderá ser ligeiramente esticada, mas manterá seu suprimento sanguíneo. Se houver um deslocamento mais significativo, o fornecimento de sangue ao fragmento coronal será interrompido, mas a revascularização poderá ocorrer desde que o fragmento tenha sido reposicionado. Nestes casos, os odontoblastos na polpa produzem dentina reparadora para reunir os fragmentos apicais e coronais, podendo ao longo do tempo também ocorrer calcificação pulpar (Abbott, 2019; Kaur et al., 2018)

A formação somente de tecido conjuntivo é mais observada quando há deslocamento do fragmento coronário. As células do ligamento periodontal desempenham um papel principal no processo de cicatrização de modo que o tecido conjuntivo derivado do ligamento periodontal cresce na linha de fratura. Nestes casos, não há união dos segmentos

fraturados, mas o fragmento coronal ainda pode permanecer bastante estável. A remodelação via reabsorção nos limites da fratura é comum e cria uma zona arredondada. Em alguns casos, pode haver formação de cimento, que pode criar uma ligação dos dois fragmentos. A polpa no fragmento apical da raiz permanece normal porque o suprimento sanguíneo no forame apical não foi afetado. A calcificação do canal pulpar também costuma ocorrer ao longo do tempo nos dois fragmentos. A cicatrização através da interposição de tecido conjuntivo e osso ocorre tipicamente se a fratura radicular acontece antes da conclusão de crescimento do osso alveolar, portanto, esta resposta é frequentemente observada em pacientes jovens. Radiograficamente, pode ser observado um espaço do ligamento periodontal ao redor dos dos fragmentos, inclusive através da linha de fratura. (Abbott., 2019; Isaksson., 2020; Kaur et al., 2018)

É provável que os vasos sanguíneos da polpa no fragmento coronal se anastomosem com vasos sanguíneos no tecido que cresce no espaço entre os fragmentos da raiz e, portanto, estabeleçam um novo suprimento sanguíneo. Quando não há reparo da fratura, a polpa do fragmento coronal torna-se necrótica e infectada, havendo formação de tecido de granulação entre os 2 fragmentos. O tecido de granulação normalmente estende-se para o osso adjacente à linha de fratura, dando a aparência de uma radiolucidez estendendo-se lateralmente. Esta reação inflamatória é semelhante ao processo que ocorre nos tecidos periapicais sempre que o sistema de canais radiculares é infectado em dentes sem fraturas radiculares, exceto se esta ocorre no local da fratura e não nos tecidos periapicais. O fragmento coronal possui um novo “forâmen apical”, que agora está localizado na linha de fratura, e não na extremidade apical da raiz, razão pela qual a reação ocorre neste local. Pode ocorrer alguma reabsorção inflamatória externa do fragmento coronal ou remodelação do cimento na periferia da linha de fratura. Os 2 fragmentos não estão unidos se a polpa coronal se tornar necrótica e infectada logo após o trauma. (Abbott., 2019; Isaksson., 2020; Kaur et al., 2018).

2.5. Tratamento endodôntico não cirúrgico

2.5.1. Infecção do sistema de canais radiculares

A infecção do sistema de canais radiculares pode ocorrer por diversos meios, o mais comum é por contaminação bacteriana no momento do trauma ou após este. Alguns fatores podem determinar a via de infecção dependendo da localização da fratura, por exemplo, se esta estiver localizada supra óssea, a presença de biofilme no sulco gengival pode ser a fonte bacteriana pois a linha de fratura é normalmente localizada na base do sulco gengival. O mesmo pode ocorrer em fraturas radiculares infra-ósseas (Abbott., 2019; Andreasen et al., 2015).

A frequência de necrose pulpar e infecção do sistema de canais radiculares após fraturas radiculares é relativamente baixa. A polpa tem maior probabilidade de sobreviver a uma fratura radicular comparativamente a uma lesão provocada por luxação. Deste modo, o prognóstico para a polpa em dentes com fratura radicular é favorável e enfatiza a recomendação de não remover a polpa como parte do tratamento de urgência. Em vez disso, deve-se adotar uma abordagem conservadora, monitorando o dente e verificando se surgem sinais de necrose pulpar e infecção pulpar e periapical. (Andreasen et al., 2018; Lo Giudice et al., 2018).

A necrose pulpar pode ocorrer logo após o trauma ou muito tempo após. Geralmente quando ocorre num curto período de tempo, há sinais e/ou sintomas após 3 ou 4 meses, compatíveis com contaminação bacteriana. Nesses casos, por norma, a polpa do fragmento apical não é afetada pelo processo de infecção do fragmento coronal, embora possa ocorrer calcificação pulpar. Se a necrose ocorre muitos anos após a injúria, isto indica que inicialmente a polpa sobreviveu ao trauma inicial permanecendo funcional até outro evento secundário ocorrer, permitindo a entrada de microorganismos no sistema de canais radiculares (Andreasen et al., 2015; Andreasen et al., 2018; Yu e Abbot, 2016).

2.5.2. Tratamento endodôntico após fratura radicular

Nem todos os dentes com fraturas radiculares necessitarão de tratamento endodôntico não cirúrgico. A decisão geralmente é baseada na extensão da fratura, na presença de sinais ou sintomas de comprometimento pulpar e se a retenção intrarradicular for necessária para aumentar a restaurabilidade do dente. O tratamento do sistema de canais radiculares só é necessário em cerca de um quarto dos casos, pois normalmente a polpa sobrevive e funciona normalmente após a ocorrência de fratura. A resposta típica é a calcificação do canal pulpar, mas este fator isoladamente não é uma indicação para tratamento endodôntico (Cvek et al., 2018; Krastl et al., 2021).

Os sinais clínicos que indicam perda de vitalidade pulpar aparecem nos primeiros três a seis meses, em alguns casos até mais tarde. A falta de resposta ao teste de sensibilidade pulpar não é conclusiva para necrose pulpar. A presença de pelo menos dois sintomas como resposta negativa recorrente aos testes de vitalidade ou sensibilidade e descoloração cinzenta da coroa, devem estar presentes para um esclarecimento confiável do diagnóstico provisório (Bourguignon et al., 2020; Krastl et al., 2021).

Na maioria dos casos, apenas a porção coronal do fragmento necessita de tratamento endodôntico, pois a polpa do fragmento apical normalmente não é afetada e não se torna necrótica. Devido ao tamanho do canal no local da fratura no fragmento coronal, a limpeza e modelagem podem ser desafiadoras, é recomendado que a obturação do canal radicular seja realizada até a linha de fratura. Nos raros casos que apresentam uma lesão ao redor do fragmento apical, uma abordagem de tratamento combinada com tratamento endodôntico não cirúrgico do segmento coronal conforme descrito acima e subsequente remoção cirúrgica do fragmento apical são possíveis estratégias de tratamento (Krastl et al., 2021).

Alguns autores recomendam a colocação de uma barreira artificial (como por exemplo um material biocerâmico), ou até o uso de hidróxido de cálcio para induzir a formação de uma barreira de tecido duro na região de abertura da fratura, antes da obturação convencional do canal radicular. A técnica que utiliza o hidróxido de cálcio aparenta ser mais vantajosa pois o uso a longo prazo deste material ajuda a garantir que a ação antibacteriana máxima seja obtida, melhorando os resultados do tratamento e garantindo a criação de uma barreira de tecido duro natural (Abbott, 2019).

Quando a polpa sofre necrose e ocorre muitos anos após o trauma, provavelmente houve alguma calcificação do canal pulpar antes da necrose pulpar. Nestas situações, por norma o canal radicular tem uma abertura muito pequena na linha de fratura, de modo que o hidróxido de cálcio a longo prazo ou as técnicas de barreira artificial não são necessárias. Apesar disso, a calcificação do canal pulpar pode complicar o tratamento, pois pode ser difícil localizar a entrada do canal e, em seguida, negociar o canal até a linha de fratura (Bastos et al., 2018).

A ocorrência de complicações no fragmento apical raramente acontece, podendo ser resultado de uma pulpite irreversível ou infecção do sistema de canais radiculares. Neste caso há opção de realizar o tratamento endodôntico em ambos os fragmentos, tanto coronal quanto apical, ou realizar o tratamento apenas do fragmento coronal e cirurgia no fragmento apical. A necessidade de intervenção na porção apical é pouco frequente, e normalmente não requer nenhum tipo de tratamento (Krstl et al., 2021)

O prognóstico de dentes com fraturas radiculares é favorável. Foi observada uma alta taxa de sobrevivência, incluindo dentes tratados endodonticamente. Aproxima-se de 88% quando os dentes com fraturas cervicais são excluídos, uma vez que estes dentes são frequentemente extraídos devido a uma mobilidade excessiva e a uma resistência diminuída do fragmento coronal a um novo impacto. (Krstl et al., 2021).

É de extrema importância que os dentes com fraturas radiculares que foram submetidos a terapia endodôntica sejam acompanhados da maneira habitual, certificando-se que houve a cicatrização dos tecidos adjacentes à linha de fratura. Isto é avaliado principalmente pela observação radiográfica da diminuição ou desaparecimento da radiolucência e da formação normal de osso e ligamento periodontal. Outro ponto a ser observado é a monitorização a longo prazo destes dentes, garantindo que os mesmos se encontram estáveis e sem sinais de infecção do sistema de canais radiculares. No que tange ao tipo de restauração empregada, devem-se realizar revisões regulares, avaliando a sua integridade, pois a mesma pode fornecer caminhos para as bactérias entrarem no dente e infectar o sistema de canais radiculares, além de causar inflamação nos tecidos que circundam a extremidade apical do fragmento coronal (Abbott, 2019).

2.6. Protocolo clínico durante o atendimento de urgência

Quando um dente é diagnosticado com fratura radicular horizontal, o tratamento de urgência dependerá de dois fatores: o deslocamento do fragmento coronal e o nível da fratura radicular. O nível, ou seja, onde se localiza a fratura (terço apical, médio ou coronal) é importante porque determinará o tratamento subsequente. A hipótese de necrose pulpar é relativamente baixa após uma fratura radicular no terço apical. Como a fratura está abaixo da crista alveolar e não ocorre contaminação oral, o tecido pulpar sobrevive e repara a fratura com tecido calcificado. Portanto, uma conduta de apenas observar tem sido recomendada pois a maioria dos casos com fratura no terço apical nem sequer necessita da realização de uma férula semi-rígida. Porém, quando o fragmento coronal estiver deslocado ou estiver móvel, está indicada a estabilização e manutenção da férula por 2–3 meses (Heydari et al., 2019; Khaler et al., 2016; Prithviraj et al., 2014).

O tratamento indicado para fraturas radiculares do terço médio tem sido o reposicionamento do fragmento coronal e a imobilização por meio de fixação nos dentes vizinhos por meio de férula semi-rígida ou rígida. Fraturas radiculares horizontais na margem cervical são frequentemente consideradas de mau prognóstico. Se a linha de fratura for coronal e houver contaminação bacteriana através do sulco gengival, o tecido pulpar torna-se necrótico. A cicatrização não ocorre se existir uma interação entre a linha de fratura e o ambiente da cavidade oral, devido à contaminação bacteriana. Nesses casos, o tratamento endodôntico é necessário. O reposicionamento e a imobilização têm sido recomendados para o tratamento agudo de fragmentos coronais móveis de fraturas radiculares. Em casos de falha, o tratamento das fraturas radiculares horizontais cervicais muitas vezes requer a extração do fragmento coronal, seguida de extensos procedimentos restauradores (Abbott, 2019; Özler & Cehreli, 2022; Prithviraj et al., 2014).

O tempo de imobilização do dente tem sido questionado nos últimos anos. Tradicionalmente, 2 a 3 meses eram recomendados para fraturas radiculares em todos os níveis da raiz. Atualmente, 4 semanas são agora recomendadas para fraturas nos terços apical e médio, mas até 4 meses para fraturas no terço coronal, especialmente quando

próximas à margem cervical do dente. No entanto, apesar destas recomendações, não foram demonstrados quaisquer danos decorrentes de tempos de imobilização mais longos, por isso, a fim de criar melhores condições para a cicatrização do tecido duro, sugere-se deixar as férulas durante 3 meses em todos os casos e possivelmente durante 4 meses para uma fratura muito próxima da parte cervical da raiz (Abbott, 2019; Khaler et al., 2016; Prithviraj et al., 2014).

O tratamento endodôntico não deve ser iniciado na consulta de urgência para fraturas radiculares pois conforme descrito anteriormente, o prognóstico para a recuperação pulpar é favorável. A terapia antibiótica não é indicada para dentes com fraturas radiculares, exceto se o fragmento coronal tiver sido avulsionado. Portanto, devem ser evitados, a menos que haja outra lesão presente que exija o uso de antibióticos para prevenir a infecção ou reabsorção inflamatória externa (Abbott, 2019; Khaler et al., 2016; Prithviraj et al., 2014).

2.7. Uso de cimentos Biocerâmicos no tratamento de fraturas radiculares

Os cimentos biocerâmicos são materiais biocompatíveis e não metálicos, com capacidade de provocar uma resposta tecidual, causando a regeneração dos tecidos. Em medicina dentária, os componentes biocerâmicos mais utilizados são a alumina, a zircônia, a hidroxiapatite, o fosfato de cálcio, o silicato de cálcio e as cerâmicas à base de vidro. Os cimentos biocerâmicos, de acordo com a sua utilização, podem ser indicados para preenchimento de canais radiculares, reparação radicular em situações de iatrogenias, material de capeamento pulpar e cirurgias apicais. (Jafari & Jafari, 2017; Raghavendra et al., 2017).

De acordo com a interação que tem com os tecidos, podem ser classificados como bioinertes, quando não possuem interação com os tecidos circundantes (alumina e zircônio), bioativos, quando interagem com os tecidos circundante e não se degradam

(fosfato de cálcio, hidroxiapatita, vidro bioativo) e biodegradáveis, quando são solúveis ou reabsorvíveis (Raghavendra et al., 2017).

O MTA foi o primeiro membro da família dos silicatos de cálcio a ser introduzido. Essencialmente o material é cimento Portland e óxido de bismuto na proporção de 4:1. Os diversos usos propostos para estes materiais têm exigido o desenvolvimento de novas formulações para facilitar melhorias nas propriedades físicas e químicas. Além disso, os riscos percebidos associados à presença de alumínio, arsênico e metais pesados no cimento Portland exigiram o desenvolvimento de uma nova família de cimentos mais puros à base de silicato de cálcio. Esses novos materiais foram desenvolvidos e são constituídos por radiopacificadores e silicato tricálcico, que são reconhecidos por sua bioatividade e biocompatibilidade. BioAggregate, Biodentine, cimento de mistura enriquecida com cálcio (CEM), EndoSequence, iRoot BP Plus (BP-RRM) são exemplos dos novos cimentos de silicato de cálcio (Camilleri, 2015; Abusrewil et al., 2018).

2.7.1. Agregado de Trióxido Mineral (MTA)

O Agregado de trióxido mineral, amplamente conhecido como MTA é um material dentário amplamente utilizado em terapias de polpa vital, atuando como protetor de estruturas durante procedimentos endodônticos regenerativos, barreiras apicais em dentes com ápices abertos, reparos e perfurações, bem como material de preenchimento durante terapia endodôntica cirúrgica (Kapoor et al., 2015; Parirokh et al., 2018).

As patentes iniciais do MTA foram registradas em 1993 e 1995 e eram baseadas no cimento Portland. O pó do MTA consiste em partículas finas hidrofílicas que endurecem na presença de água. A lista de seus constituintes incluem silicato tricálcico, silicato dicálcico, aluminato tricálcico e alumínio ferrita tetracálcio com pó de óxido de bismuto adicionado como agente radiopacificador (Abusrewil et al., 2018).

Desde o seu aparecimento, tem sido amplamente utilizado em procedimentos endodônticos devido à sua superior capacidade de selamento, efeito bactericida e biocompatibilidade. Além disso, induz a formação de tecido duro semelhante quando colocado nos tecidos

perirradiculares adjacentes. O MTA foi recomendado para dentes com ápices abertos; entretanto, nos primeiros anos de utilização clínica o seu uso em fraturas intra-radiculares de raízes alveolares foi descrito apenas em alguns artigos de casos clínicos. Inicialmente, sua apresentação comercial era de cor cinza, mas devido a problemas como descoloração dentária e difícil manuseamento, foi posteriormente desenvolvida uma composição de cor branca (ProRoot MTA, Denstsply Tulsa, OK, Eua) (Celikten et al., 2014; Kim et al., 2016; Malviya et al., 2021; Taori et al., 2022).

O MTA possui tempo de presa prolongado, o que pode ser uma desvantagem na sua utilização clínica. Considerando as propriedades e aplicações clínicas deste material, torna-se importante observar a proporção dos componentes e de que forma, poderá afetar as suas propriedades. Foi observado que o aumento da quantidade de líquido na mistura influencia diretamente no aumento da solubilidade e porosidade, pois há maior liberação de hidróxido de cálcio (Bjørndal et al., 2019;).

Ao se tratar de uma fratura radicular horizontal, em que temos a necessidade de realizar tratamento endodôntico apenas no fragmento coronal, há uma certa dificuldade em selar a porção apical deste fragmento, não existindo na maioria dos dentes, calibragem apical. Neste contexto, foi proposto que o MTA poderia oferecer um selamento mais apropriado para fraturas radiculares intra-alveolares, melhorando o prognóstico do dente (Kim et al., 2016).

A sugestão de realizar uma barreira apical de MTA foi baseada principalmente nas características benéficas deste material, como biocompatibilidade e menor citotoxicidade devido a sua maior alcalinidade. A atração das células blásticas pelos íons de cálcio e fosfato promove o reparo dos tecidos periapicais para um estado normal. Cria um ambiente favorável para a deposição óssea sem induzir uma resposta inflamatória (Malviya et al., 2022).

A realização do tampão apical com MTA é descrita na maioria dos estudos como a penúltima etapa antes da obturação do sistema de canais radiculares (Celikten et al., 2014; Kim et al., 2016; Taori et al., 2022).

O material é levado à porção apical do fragmento coronal, 1 mm aquém do comprimento de trabalho, com recurso a um suporte de amálgama, no caso de canais amplos, e com um aplicador específico, para canais estreitos. Após isso, o material é condensado com o lado volumoso de uma ponta de papel estéril dentro do comprimento pré-medido até a linha de fratura. Após essa etapa, é realizada radiografia pós-operatória para verificar o correto posicionamento do material. (Celikten et al., 2014; Malviya et al., 2022; Kim et al., 2016; Taori et al., 2022).

2.7.2. Cimentos reparadores à base de silicato de cálcio

Os materiais biocerâmicos são classificados pela Global Medical Device Nomenclature (GMDN), como um tipo de cimento dentário higroscópico (CDH), em que a maior parte da reação de presa é baseada no endurecimento de compostos inorgânicos higroscópicos com água (Ha et al., 2017; Jitaru et al., 2016).

Há uma tendência atual em designá-los de Cimentos Endodônticos Bioativos (BECs), pois numa visão geral, esses novos materiais possuem uma variedade de composições químicas; no entanto, todos eles têm uma capacidade comum, que é a bioatividade. Isto implica liberação de íons de cálcio, eletrocondutividade, produção de hidróxido de cálcio, formação de uma camada interfacial entre o cimento e a parede dentinária e formação de cristais de apatite sobre a superfície do material num ambiente fluido tecidual sintético, como solução salina tampão fosfato (Parirokh et al., 2018).

Estes materiais possuem algumas vantagens no seu uso, pois são biocompatíveis, não produzindo resposta inflamatória nos tecidos periapicais quando em contato com eles, além de atividade antibacteriana devido ao pH alcalino. Como mencionado anteriormente, outra propriedade que os cimentos biocerâmicos possuem é a sua capacidade de produzir hidroxiapatite durante o processo de presa, formando uma ligação química entre a dentina e o material de preenchimento (Chakar et al., 2017; Zheng et al., 2021).

Os materiais à base de silicato de cálcio podem ser avaliados em dois tipos de acordo com o seu uso: cimentos à base de silicato de cálcio (CSCs) e selantes à base de silicato de cálcio (CSSs). Os CSCs podem ser usados em muitos procedimentos endodônticos, como reparação de perfurações e reabsorção, barreiras apicais, tratamento de polpa vital, cirurgia endodôntica, fraturas radiculares e obturação de canais radiculares como material de

obturação central. Os cimentos à base de silicato de cálcio estão disponíveis para uso com gutta-percha para obturação dos canais radiculares usando técnicas frias e quentes. (Küçükkaya, 2023).

Alguns cimentos biocerâmicos com novas formulações foram lançados no mercado. O Biodentine (BD) (Septodont, Saint Maur des Fosses, França) foi comercializado em 2009 na forma de cápsulas pré-dosadas. O componente em pó consiste em silicato tricálcico, um óxido de cálcio e carbonato de cálcio, óxido de ferro e óxido de zircônio (como radiopacificador). O componente líquido contém cloreto de cálcio dihidratado e um polímero solúvel em água. Este material possui características semelhantes ao agregado de trióxido mineral, tais como biocompatibilidade e bioatividade, porém supera algumas desvantagens como descoloração e tempo de presa (Abusrewil et al., 2018; Dong & Xu, 2023; Kim et al., 2016).

Os biocerâmicos têm sido amplamente aplicados no tratamento de fraturas radiculares, pois apresentam adequada capacidade de selamento e biocompatibilidade, além de induzirem a formação de barreira mineralizada nos tecidos perirradiculares, possibilitando a criação de um tampão apical com tempo de tratamento reduzido. Estes compostos também são fáceis de aplicar e não alteram a cor da coroa dentária (Girelli et al., 2020).

Alguns estudos relatam o tratamento das fraturas radiculares com cimentos reparadores à base de silicato de cálcio como iRoot SP (Innovative BioCreamix Inc, Vancouver, Canada), Bio-C REPAIR (Angelus, Londrina Paraná, Brazil) e EndoSequence Bioceramic sealer ESBCs (Brasseler, USA). O uso destes materiais consiste na criação de uma barreira apical, após a instrumentação do fragmento coronal, ou pelo uso do cimento na obturação de apenas um fragmento ou ambos, juntamente com gutta-percha. (De-Sousa et al., 2022; Girelli et al., 2020; Zheng et al., 2021).

2.8. Controle pós-operatório

Todos os dentes com fraturas radiculares que foram tratados devem ser acompanhados da maneira usual: primeiro, deve-se garantir a cicatrização dos tecidos adjacentes à linha de

fratura. Uma avaliação secundária deve ser feita para verificar se o dente permanece estável e se não ocorre reinfecção do canal radicular. Isto pode ser avaliado pela observação radiográfica de uma redução na radiolucência e formação normal de osso e ligamento periodontal (Abbott, 2019).

O acompanhamento dos casos de fratura radicular tem como objetivo a avaliação contínua de todo o processo de reparação tecidual, bem como o surgimento de possíveis alterações indesejáveis como lesões periapicais, calcificação pulpar e as reabsorções internas ou externas (Choi et al., 2014).

Os controlos clínicos e radiográficos para avaliar a vitalidade pulpar nos dentes com fraturas radiculares devem ser realizados durante 1 mês a 1 ano, para detectar qualquer sinal de necrose pulpar. Entretanto, quando a polpa ainda responde negativamente aos testes de vitalidade e sensibilidade após 3 meses de acompanhamento e se o controlo radiográfico mostrar radiolucência próxima a linha de fratura, a decisão de realizar o tratamento endodôntico deve ser considerada (Azzahim et al., 2018).

2.9. Discussão

O tratamento das fraturas radiculares horizontais é influenciado por vários fatores, como: estágio de formação da raiz, grau de deslocamento do fragmento coronário, intervalo entre o trauma e tratamento da fratura. O deslocamento coronário contribui para a interrupção ou redução do suprimento sanguíneo, podendo ocasionar necrose pulpar. Entretanto, em alguns casos, onde há recuperação vascular do fragmento coronal, pode haver cura (Abbott, 2019; Girelli et al., 2020; Makowiecki et al., 2014).

O acompanhamento clínico e radiográfico do dente traumatizado é de extrema importância, tendo em vista que a resposta negativa para os testes pulpares pode ser temporária, havendo revascularização do fragmento, ou permanente, sendo indicada a terapia endodôntica (Girelli et al., 2020)

Diversos estudos apontam a Tomografia Computadorizada de Feixe Cônico (CBCT) o método de eleição para diagnóstico de fraturas radiculares horizontais, mostrando que a principal vantagem do CBCT sobre a radiografia convencional é a sua imagem tridimensional, que permite maior precisão e diagnóstico um determinado defeito (Asgary et al., 2019; Byakova et al., 2019; Krastl et al., 2021; Salineiro et al., 2014; Vasconcelos et al., 2016; Zheng et al., 2021).

Apesar de possuir vantagens quando comparada à radiografia convencional, alguns autores ressaltam que o CBCT possui algumas limitações como elevados níveis de radiação, custo mais elevado para o paciente e acesso limitado (Rothom & Chuveera, 2017; Venkatesh & Elluru, 2017).

Outros autores apontaram limitações no recurso a radiografias convencionais no diagnóstico de fraturas radiculares horizontais, como a necessidade do feixe de raio-x passar diretamente através da linha de fratura, o que nem sempre pode ser alcançado, além disso, podem haver sobreposição de estruturas anatómicas, ampliação e distorção das imagens bidimensionais (Giudice et al., 2018; Mizuhashi et al., 2020).

No que se refere ao tipo de cicatrização das fraturas radiculares horizontais, a maioria dos estudos indica que o tipo mais comum foi a interposição de tecido conjuntivo, seguida pela

cicatrização com tecido calcificado e interposição de tecido de granulação, enquanto o tipo menos comum foi a interposição de osso e tecido conjuntivo (Kim et al., 2016; Kapoor et al., 2015; Rothoom & Chuveera, 2017).

Os principais fatores que afetam a cicatrização de fraturas radiculares são o estágio de desenvolvimento radicular (especialmente o diâmetro do lúmen pulpar no local da fratura) e a idade do paciente. Quanto mais jovem o paciente e mais amplo o canal radicular, então mais favorável será o processo de cicatrização com tecido duro. Isto provavelmente deve-se a fatores como maior volume de tecido pulpar, maior disponibilidade de mediadores inflamatórios, proximidade do suprimento vascular principal e maior densidade do sistema vascular (Abbott, 2019; Sheikhnezami et al., 2024).

A frequência de necrose pulpar e infecção do sistema de canais radiculares após fraturas radiculares é relativamente baixa. Andreasen et al. (2018) relataram 15 estudos que descrevem a frequência tão baixa quanto 4% e variando até 55% em 1 estudo. Os 15 estudos tiveram um total combinado de 1.017 dentes, com apenas 274 (26,9%) dentes desenvolvendo necrose pulpar. Assim sendo, o prognóstico pulpar em dentes com fratura radicular é favorável e enfatiza a recomendação de não remover a polpa como parte do manejo emergencial. De outro modo, recomenda-se monitorar o dente e verificar se surgem sinais de necrose pulpar e infecção. Esses dentes sempre podem receber terapia endodôntica posteriormente, quando um diagnóstico definitivo de necrose e infecção pulpar tiver sido feito (Andreasen et al., 2018; Choi et al., 2014).

Em relação ao tratamento endodôntico dos dentes com fratura radicular horizontal, a maioria dos estudos relata o preparo canalar apenas no fragmento coronário, pois geralmente a polpa do fragmento apical permanece vital e não se torna necrótica. Em contraponto, outros autores a realizaram o preparo biomecânico tanto no fragmento coronal quanto no apical, como forma de prevenir infecção na polpa apical pelo tecido pulpar necrótico coronal e também pelo fato de os dois fragmentos formarem um caminho reto, sem interposição de tecido inflamatório, possibilitando um correto preparo e obturação (Asgary et al., 2019; Lu and Kahler, 2022; Celikten et al., 2014; Taori et al., 2022; Zheng et al., 2021).

Num estudo realizado por Cvek et al. (2018) foram avaliados um total de 98 dentes com fraturas do terço médio e do terço apical da raiz. Foi observado que nenhuma cicatrização ocorreu quando os canais radiculares de ambos os fragmentos foram obturados. Foi relatado que a falta de cicatrização estava relacionada com a extrusão dos materiais obturadores radiculares e/ou detritos necróticos através da linha de fratura. Por outro lado, no mesmo estudo, 76% dos casos apresentaram sucesso quando apenas o fragmento coronal foi tratado. Portanto, existem evidências favoráveis, disponíveis para mostrar que apenas o fragmento coronal deve ser tratado endodonticamente em primeira instância e o fragmento apical deve ser deixado sozinho, a menos que haja uma razão muito específica para tratá-lo.

O uso a longo prazo de hidróxido de cálcio como medicação intracanal tem seu uso indicado no caso de fraturas radiculares, pois estimula a formação de uma barreira de tecido duro através da linha de fratura, antes de completar a obturação do canal radicular com uma técnica convencional, como compactação I de gutapercha e cimento. Uma vantagem desta técnica é que o uso prolongado de hidróxido de cálcio ajuda a garantir a obtenção da ação antibacteriana máxima, ficando demonstrado que este passo clínico tem impacto positivo nos resultados do tratamento (Girelli et al., 2020; Liao et al., 2022).

Como o sucesso da terapia endodôntica depende do material obturador selecionado, a qualidade do material escolhido e o consequente selamento hermético, estes fatores são de extrema importância. No caso de uma fratura radicular, o fragmento coronal pode ser considerado como um dente com ápice aberto. Para um resultado bem-sucedido, o selamento deste espaço com material biocompatível e o subsequente selamento da gutapercha são essenciais. (Asgary et al., 2019; Ballikaya & Güngör, 2021)

Diversos estudos descreveram o agregado trióxido mineral como material de escolha no tratamento de fraturas radiculares horizontais, utilizando tanto como barreira apical, como material obturador. Foi observado maior sucesso na indução do selamento apical com maior quantidade de formação de tecido duro. (Kim et al., 2016; Parirokh et al., 2018)

Um estudo retrospectivo realizado por Kim et al., (2016), em 19 dentes com fraturas radiculares intra-alveolares horizontais que receberam obturações radiculares com agregado trióxido mineral, relatou resultados razoáveis após o tratamento.

Apesar do seu notável desempenho biológico, foram observados alguns problemas clínicos na utilização do agregado trióxido mineral, tais como potencial de descoloração, manuseamento relativamente difícil, longo tempo de presa e liberação de metais pesados. Todas estas desvantagens têm sido usadas para questionar seu uso. (Girelli et al., 2020; Krastl et al. 2021; Kim et al., 2016)

Para superar estes problemas, vários materiais à base de silicato de cálcio, como cimentos endodônticos bioativos (BECs) ou biocerâmicos, foram desenvolvidos e introduzidos no mercado. Estes cimentos têm sido amplamente utilizados por serem extremamente biocompatíveis e pelo fato de estabelecerem uma ligação química com a dentina durante o processo de endurecimento, formando hidroxiapatite. O material interage com células-tronco dos tecidos periapicais, produzindo um selamento biológico e induzindo o processo de reparo, o que é de extrema importância no caso de fraturas radiculares (De Sousa et al., 2022; Girelli et al., 2020, Parirokh et al., 2018)

Asgary et al (2019), relataram o uso deste material para o retratamento endodôntico de dois dentes com fratura radicular horizontal com um acompanhamento de 30 meses após o tratamento, obtendo resultados favoráveis como ausência de sintomatologia, mobilidade e restabelecimento do ligamento periodontal.

De Sousa et al (2022) realizaram um caso clínico, no qual, fizeram o tratamento endodôntico no fragmento coronário de um dente com fratura radicular horizontal com cimento biocerâmico. Os autores relataram que apesar das diversas vantagens na sua composição físico-química, o cimento usado em questão apresenta algumas desvantagens como possível alteração de cor do dente, difícil remoção após acomodação do material, o que dificulta sua remoção, em caso de retratamento ou preparo para espigão intrarradicular.

Existem diversos fatores que podem afetar a descoloração dos cimentos endodônticos biocerâmicos, incluindo os seus constituintes, contaminação sanguínea, exposição ou mistura com certos tipos de irrigantes (Torabinejad et al., 2018).

Os BECs têm vários potenciais de descoloração quando colocados numa variedade de soluções. Num estudo conduzido por Keskin et al (2015), amostras de Biodentine, BioAggregate, ProRoot MTA e MTA Angelus foram imersas em clorexidina e hipoclorito de sódio (NaOCl), onde todas revelaram descoloração. Foi observado que a gravidade da

descoloração do ProRoot MTA foi significativamente maior em comparação com o Biodentine e o BioAggregate, que não contêm óxido de bismuto. Em contraste, o BioAggregate e o MTA Angelus branco apresentaram descoloração significativamente maior quando imersos em NaOCl em comparação com a clorexidina. (Keskin et al. 2015).

Algumas medidas devem ser adotadas pelos Médicos Dentistas para prevenir a descoloração dos dentes, como evitar a contaminação sanguínea durante a colocação do cimento e usar adesivos para obstruir os túbulos dentinários na área cervical das coroas antes da colocação. A descoloração dentária causada por BECs pode ser tratada por branqueamento interno (Parirokh et al., 2018).

As técnicas de condensação lateral fria ou vertical quente podem não representar métodos de obturação apropriados para casos de fratura radicular, porque a pressão pode levar ao movimento dos fragmentos e o cone de guta percha pode ser comprimido na linha de fratura. A realização da técnica de obturação de cone único com cimentos radiculares à base de silicato de cálcio relatou uma taxa de sucesso superior quando comparada à técnica de condensação vertical a quente (Zheng et al., 2021).

3. Conclusão

O sucesso no tratamento das fraturas radiculares horizontais (FRH) depende de uma correta abordagem clínica por parte do médico dentista, com o conhecimento profundo da causa etiológica da fratura, dos sinais e sintomas, da disponibilidade e aplicabilidade dos métodos diagnósticos e dos fatores que determinam o prognóstico, de modo a chegar um protocolo de tratamento adequado.

A Tomografia Computadorizada de Feixe Cônico demonstrou ser o método radiográfico de diagnóstico mais útil na identificação das fraturas radiculares horizontais, pois esta fornece uma melhor visualização do defeito, sua extensão, nível e direção. Os dentes com FRH podem ser assintomáticos e apresentar cura espontaneamente, entretanto se apresentarem sintomas pulpares e periodontais, a terapia endodôntica é indicada.

O tratamento apenas do fragmento coronal demonstrou ser suficiente, apresentando resultados favoráveis. Tanto o Agregado de Trióxido de Mineral quanto Cimentos Endodônticos Bioativos demonstraram eficácia no tratamento de fraturas radiculares horizontais, e ambos demonstraram ter potencial de descoloração da estrutura dentária, porém algumas medidas podem ser aplicadas para prevenir isto, como evitar a contaminação sanguínea durante o uso do cimento e escolha do irrigante usado.

O acompanhamento clínico e radiológico das fraturas radiculares durante cinco anos é importante para garantir a cicatrização completa.

Pesquisas adicionais são necessárias para desenvolver técnicas de diagnóstico mais sensíveis e específicas para identificar FRH em estágios iniciais assim como auxiliar na criação de estratégias para prevenir e gerenciar complicações, como descoloração dentária, reabsorção radicular e infecções persistentes, melhorando os resultados do tratamento a longo prazo.

4. Referências bibliográficas

- Abusrewil, S. M., McLean, W., & Scott, J. A. (2018). The use of bioceramics as root-end filling materials in periradicular surgery: A literature review. *The Saudi dental journal*, 30(4), 273-282. <https://doi.org/10.1016/j.sdentj.2018.07.004>
- Asgary, S., Mirmohammadi, H., & Parhizkar, A. (2019). Management of Symptomatic Horizontal Mid-root Fractures after Unsuccessful Orthograde Endodontic Retreatments. *Cureus*, 11(8), 1-7. <https://doi.org/10.7759/cureus.5473>
- Abbott P.V. (2019). Diagnosis and management of transverse root fractures. *Dental traumatology*, 35(6), 333-347. <https://doi.org/10.1111/edt.12482>
- Abbott, P.V. (2023), Indications for root canal treatment following traumatic dental injuries to permanent teeth. *Australian Dental Journal*, 68(1), 123-140. <https://doi.org/10.1111/adj.12989>
- Andreasen, F. M., & Kahler, B. (2015). Pulpal response after acute dental injury in the permanent dentition: clinical implications: A review. *Journal of endodontics*, 41(3), 299-308. <https://doi.org/10.1016/j.joen.2014.11.015>
- Andreasen F.M., Andreasen J.O., & Tsilingaridis, G. (2018). Root fractures. In: J. Andreasen, F. Andreasen & L Andersson, (Eds.), *Textbook and Color Atlas of Traumatic Injuries to the Teeth*. (5^a.ed);(pp. 377-412), Wiley-Blackwell.
- Azzahim, L, Fennich, M & Abdallaoui F. (2018). Spontaneous healing of untreated horizontal root fracture occurred 22 years ago: A case report and literature review. *International Journal of Dentistry Research*, 3(1), 6-9.
- Badar, B.S., Ghafoor, R, Hameed, M. H., & Anwer, N. (2018). Conservative management of displaced horizontal root fracture in vital maxillary premolar: A case report. *Balkan Journal of Dental Medicine*, 22(3), 167-170.
- Bueno M.R, Azevedo B.C, & Estrela C.A. (2021) Critical review of the differential diagnosis of root fracture line in CBCT scans. *Brazilian Dental Journal*, 32(5), 114-128. <https://doi.org/10.1590/0103-6440202104742>
- Bourguignon, C., Cohenca, N., Lauridsen, E., Flores, M.T., O'Connell, A.C., Day, P.F., Tsilingaridis, G., Abbott, P.V., Fouad, A.F., Hicks, L., Andreasen, J.O.,

- Cehreli, Z.C., Harlamb, S., Kahler, B., Oginni, A., Semper, M., & Levin, L. (2020). International Association of Dental Traumatology guidelines for the management of traumatic dental injuries: Fractures and luxations. *Dental traumatology : official publication of International Association for Dental Traumatology*, 36(4), 314-330. <https://doi.org/10.1111/edt.12578>
- Bastos, J. V., & Côrtes, M.I.S. (2018). Pulp canal obliteration after traumatic injuries in permanent teeth - scientific fact or fiction? *Brazilian Oral Research*, 32(1), 159-168. <https://doi.org/10.1590/1807-3107bor-2018.vol32.0075>
- Byakova, S. F., Novozhilova, N.E., Makeeva, I.M., Grachev, V.I., & Kasatkina, I.V. (2019). The accuracy of CBCT for the detection and diagnosis of vertical root fractures in vivo. *International Endodontic Journal*, 52(9),1255-1263. <https://doi.org/10.1111/iej.13114>
- Ballikaya, E., & Güngör, H. C. (2021). The use of mineral trioxide aggregate in the treatment of horizontal root fractures: A case presentation and literature update. *Selcuk Dental Journal*, 8(3), 850-858.
- Camilleri J.(2015) Mineral trioxide aggregate: present and future developments. *Endodontic Topics*,32(1), 31-46.
- Celikten, B., Uzuntas, C.F., Safaralizadeh, R., Demirel, G., & Sevimay, S. (2014). Multidisciplinary approach for the treatment of horizontal root-fractured maxillary anterior teeth. *Case Reports in Dentistry*, 20(3), 1-7. <https://doi.org/10.1155/2014/472759>
- Çiçek, E., Yilmaz, N. & Koçak, M.M. (2015). Intraradicular splinting with endodontic instrument of horizontal root fracture. *Case Reports in Dentistry*, 24(5), 1-3. <https://doi.org/10.1155/2015/505370>
- Clarkson, R. M., John, K. & Moule, A. J. (2015). Horizontal palatal root fracture in a vital upper first premolar. *Journal of Endodontics*, 41(5), 759-761. <https://doi.org/10.1016/j.joen.2015.01.008>
- Costa, F.F., Pinheiro, L.R., Umetsubo, O.S., dos Santos, O., Jr, Gaia, B.F., & Cavalcanti, M.G. (2014). Influence of cone-beam computed tomographic scan mode for detection of horizontal root fracture. *Journal of endodontics*, 40(9), 1472-1476. <https://doi.org/10.1016/j.joen.2014.03.001>
- Cvek, M., Abbott, P., Baklan, L., & Heithersay G. (2019). Management of trauma-related pulp disease and tooth resorption. In J. Andreasen, F. Andreasen & L Andersson, (Eds.), *Textbook and Color Atlas of Traumatic Injuries to the Teeth* (5^a.ed);(pp. 648-717), Wiley-Blackwell.

- Chakar, S., Changotade, S., Osta, N., & Khalil, I. (2017). Cytotoxic evaluation of a new ceramic-based root canal sealer on human fibroblasts. *European Journal of Dentistry*, 11(2), 141-148. https://doi.org/10.4103/ejd.ejd_2_17
- Choi, Y., Hong, S. O., Lee, S. R., Min, K. S., & Park, S. J. (2014). Healing after horizontal root fractures: 3 cases with 2-year follow-up. *Restorative dentistry & endodontics*, 39(2), 126-131. <https://doi.org/10.5395/rde.2014.39.2.126>
- Debelian, G., & Trope, M. (2016). The use of premixed bioceramic materials in endodontics. *Giornale Italiano Di Endodonzia*, 30(2), 70-80. <https://doi.org/10.1016/j.gien.2016.09.001>
- De Sousa, K.D., Macêdo Filho R.A., Torres R.C.S.D., & Marinho S.A. (2022). Treatment of horizontal root fracture with bioceramic cement: Case report. *Journal of Clinical Images and Medical Case Reports*, v.3, 1-3. <https://doi.org/10.52768/2766-7820/1776>
- Da Silva L. F. M., Da Silva J. R, Albieri F, & Santos Pereira R. D. (2018). Unusual horizontal root fracture in a mandibular second molar after lower wisdom teeth removal. *Annals of Maxillofacial Surgery*, 8(2), 344-346. https://doi.org/10.4103/ams.ams_129_18
- Dong, X., & Xu, X. (2023). Bioceramics in Endodontics: Updates and Future Perspectives. *Bioengineering*, 10(3), 354. <https://doi.org/10.3390/bioengineering10030354>
- Girelli, C. F., de Lima, C. O., Lacerda, M. F., Coelho, R. G., Silveira, F. F., & Nunes, E. (2020). The importance of bioceramics and computed tomography in the late clinical management of a horizontal root fracture: A case report. *Journal of clinical and experimental dentistry*, 12(5), 514-518. <https://doi.org/10.4317/jced.56585>
- Hekmatian, E., Karbasi Kheir, M., Fathollahzade, H., & Sheikhi, M. (2018). Detection of Vertical Root Fractures Using Cone-Beam Computed Tomography in the Presence and Absence of Gutta-Percha. *The Scientific World Journal*, v.9,1-5.
- Heithersay, G. S., & Kahler, B. (2013). Healing responses following transverse root fracture: a historical review and case reports showing healing with (a) calcified tissue and (b) dense fibrous connective tissue. *Dental Traumatology*, 29(4), 253-65. <https://doi.org/10.1111/edt.12029>

- Ha W, Kahler B, Walsh L.J. (2017). Classification and nomenclature of commercial hygroscopic dental cements. *European Endodontic Journal*, 2(1), 1-10. <https://doi.org/10.5152/eej.2017.17006>
- Heydari, A., Askarizadeh, N., Rezvani, Y., Efafi, F., & Eftekhari, L. (2019). Endodontic treatment of a tooth with traumatic fracture of root middle third. *Iranian Endodontic Journal*, 14(1), 84-88. <https://doi.org/10.22037/iej.v14i1.22507>
- Isaksson, H., Koch, G., Bakland, L. K., & Andreasen, J. O. (2021). Effect of splinting times on the healing of intra-alveolar root fractures in 512 permanent teeth in humans: A Scandinavian multicenter study. *Dental Traumatology*, 37(5), 672-676. <https://doi.org/10.1111/edt.12683>
- Jafari, F., & Jafari, S. (2017). Composition and physicochemical properties of calcium silicate based sealers: A review article. *Journal of clinical and experimental dentistry*, 9(10), 1249-1255. <https://doi.org/10.4317/jced.54103>
- Jitaru, S., Hodisan, I., Timis, L., Lucian, A., & Bud, M. (2016). The use of bioceramics in endodontics - literature review. *Clujul medical*, 89(4), 470-473. <https://doi.org/10.15386/cjmed-612>
- Kaur, A., Logani, A., & Chahar, M. (2018). Atypical radiographic presentation of a horizontal mid-root fracture in a maxillary central incisor tooth. *Journal of Conservative Dentistry and Endodontics*, 21(2), 233-236. https://doi.org/10.4103/JCD.JCD_288_17
- Kahler, B., Hu, J.Y., Marriot-Smith, C.S., & Heithersay, G.S. (2016). Splinting of teeth following trauma: A review and a new splinting recommendation. *Australian Dental Journal*, 61(1), 59-73. <https://doi.org/10.1111/adj.12398>
- Krastl, G., Weiger, R., Filippi, A., Van Waes, H., Ebeleseder, K., Ree, M., Connert, T., Widbiller, M., Tjäderhane, L., Dummer, P. M. H., & Galler, K. (2021). Endodontic management of traumatized permanent teeth: a comprehensive review. *International endodontic journal*, 54(8), 1221-1245. <https://doi.org/10.1111/iej.13508>
- Karhade, I., & Gulve, M. N. (2016). Management of horizontal root fracture in the middle third via intraradicular splinting using a fiber post. *Case reports in dentistry*, 1-5. <https://doi.org/10.1155/2016/9684035>
- Kapoor, S., Bansal, P., Chandran S., & Agrawal V. (2015) Surgical management of a non-healing intra-alveolar root fracture associated with pulpal calcification and root resorption: A case report. *Journal of Clinical and Diagnostic Research*, 9(6), 3-5. <https://doi.org/10.7860/JCDR/2015/12829.6046>

- Kim, D., Yue, W., Yoon, T. C., Park, S. H., & Kim, E. (2016). Healing of horizontal intra-alveolar root fractures after endodontic treatment with mineral trioxide aggregate. *Journal of endodontics*, 42(2), 230-235. <https://doi.org/10.1016/j.joen.2015.11.016>
- Küçükkaya, S.E. (2023). Clinical applications of calcium silicate-based materials: a narrative review. *Australian Dental Journal*, 68(1), 96-109.
- Lo Giudice, R., Lizio, A., Cervino, G., Fabiana, N., Francesco, P., Ausiello, P., & Ciccì, M. (2018). The horizontal root fractures. Diagnosis, clinical management and three-year follow-Up. *The open dentistry journal*, v.12, 687-695. <https://doi.org/10.2174/1745017901814010687>
- Lu, J., & Kahler, B. (2022). Regenerative endodontic procedures for two traumatized mature anterior teeth with transverse root fractures. *BMC Oral Health*, 22(1), 1-7. <https://doi.org/10.1186/s12903-022-02152-y>
- Liao, W. C., Chen, C. H., Pan, Y. H., Chang, M. C., & Jeng, J. H. (2022). Horizontal root fracture in posterior teeth without dental trauma: A diseased condition with special characteristics. *Journal of the Formosan Medical Association*, 121(9), 1625-1635. <https://doi.org/10.1016/j.jfma.2022.03.019>
- Malviya, N., Thosar, N. R., Wayakar, R., Khubchandani, M., & Bansod, A. V. (2022). Management of horizontal root fracture in anterior teeth: A case report. *Cureus*, 14(9), 1-7. <https://doi.org/10.7759/cureus.29402>
- Makowiecki P, et al. (2014) The maintenance of pulp health 17 years after root fracture in a maxillary incisor illustrating the diagnostic benefits of CBCT. *International Endodontic Journal*, 47(9), 889-895. <https://doi.org/10.1111/iej.12221>
- Mizubishi, F., Ogura, I., Sugawara, Y., Oohashi, M., Mizubishi, R., & Saegusa, H. (2021). Diagnosis of root fractures using cone-beam computed tomography: difference of vertical and horizontal root fracture. *Oral radiology*, 37(2), 305–310. <https://doi.org/10.1007/s11282-020-00453-y>
- PradeepKumar, A.R., Shemesh, H., Jothilatha, S., Vijayabharathi, R., Jayalakshmi, S., & Kishen, A. (2016). Diagnosis of vertical root fractures in restored endodontically treated teeth: A time-dependent retrospective cohort study. *Journal of endodontics*, 42(8), 1175-1180. <https://doi.org/10.1016/j.joen.2016.04.012>
- Özler, C.Ö., & Cehreli, Z.C. (2022). Conservative management of a cervical horizontal root fracture by long-term stabilisation: A case report. *Australian*

- endodontic journal:the journal of the Australian Society of Endodontology Inc*, 48(2), 338-341. <https://doi.org/10.1111/aej.12551>
- Prithviraj, D.R., Bhalla, H.K., Vashisht, R., Regish, K.M., & Suresh, P. (2014). An overview of management of root fractures. *Kathmandu University medical journal*, 12(47), 222-230. <https://doi.org/10.3126/kumj.v12i3.13724>
- Parirokh, M., Torabinejad, M., & Dummer P.M.H. (2018) Mineral trioxide aggregate and other bioactive endodontic cements: an updated overview - part I: vital pulp therapy. *International Endodontic Journal*, 51(2),177-205. <https://doi.org/10.1111/iej.12841>
- Rodríguez-Lozano, F.J., López-García, S., García-Bernal, D., Tomás-Catalá, C.J., Santos, J.M., Llana, C., Lozano, A., Murcia, L., & Forner, L. (2020). Chemical composition and bioactivity potential of the new Endosequence BC Sealer formulation HiFlow. *International endodontic journal*, 53(9), 1216-1228. <https://doi.org/10.1111/iej.13327>
- Rothom, R., & Chuveera, P. (2017). Differences in healing of a horizontal root fracture as seen on conventional periapical radiography and cone-beam computed tomography. *Case reports in dentistry*, v.4, 1-6. <https://doi.org/10.1155/2017/2728964>
- Raghavendra, S. S., Jadhav, G. R., Gathani, K. M., & Kotadia, P. (2017). Bioceramics in endodontics - a review. *Journal of Istanbul University Faculty of Dentistry*, 51(3), 128-137. <https://doi.org/10.17096/jiufd.6365>
- Salineiro, F.C.S., Pinheiro, L.R., Santos Júnior, O., & Cavalcanti, M.G.P. (2015) Detection of horizontal root fracture using four different protocols of cone-beam computed tomography. *Brazilian Oral Research*, 29(1), 1-6. <https://doi.org/10.1590/1807-3107BOR-2015.vol29.0067>
- Shaik, I., Dasari, B., Kolichala, R., Doos, M., Qadri, F., Arokiyasamy, J. L., & Tiwari, R.V.C. (2021). Comparison of the success rate of mineral trioxide aggregate, endosequence bioceramic root repair material, and calcium hydroxide for apexification of immature permanent teeth: Systematic review and meta-Analysis. *Journal of pharmacy & bioallied sciences*, 13(1),43-47. https://doi.org/10.4103/jpbs.JPBS_810_20
- Sheikhnezami, M., Shahmohammadi, R., Jafarzadeh, H., & Azarpazhooh, A. (2024). Long-term outcome of horizontal root fractures in permanent teeth: A retrospective cohort study. *Journal of endodontics*, 50(5), 579–589. <https://doi.org/10.1016/j.joen.2024.02.002>
- Tawil, P.Z., Duggan, D.J., & Galicia, J.C. (2015). Mineral trioxide aggregate (MTA): its history, composition, and clinical applications. *Compendium of continuing education in dentistry*, 36(4), 247-264.

- Torabinejad, M., Parirokh, M., & Dummer, P. M. H. (2018). Mineral trioxide aggregate and other bioactive endodontic cements: an updated overview - part II: other clinical applications and complications. *International endodontic journal*, 51(3), 284-317.
- Tsai, Y. L., Liao, W. C., Wang, C. Y., Chang, M. C., Chang, S. H., Chang, S. F., Chang, C. W., Huang, Y. D., Chan, C. P., & Jeng, J. H. (2017). Horizontal root fractures in posterior teeth without dental trauma: tooth/root distribution and clinical characteristics. *International endodontic journal*, 50(9), 830-835. <https://doi.org/10.1111/iej.12704>
- Taori, P., Nikhade, P., Chandak, M., Ikhari, A., & Mahapatra, J. (2022). Management of Untreated Horizontal Root Fracture: A Case Report. *Cureus*, 14(8), 119-122. <https://doi.org/10.7759/cureus.28133>
- Venkatesh, E., & Elluru, S. V. (2017). Cone beam computed tomography: basics and applications in dentistry. *Journal of Istanbul University Faculty of Dentistry*, 51(3), 102-121. <https://doi.org/10.17096/jiufd.00289>
- Vasconcelos, K.F., de-Azevedo-Vaz, S.L., Freitas, D.Q., & Haiter-Neto, F. (2016). CBCT post-processing tools to manage the progression of invasive cervical resorption: A case report. *Brazilian dental journal*, 27(4), 476-480. <https://doi.org/10.1590/0103-6440201600740>
- Yu, C.Y., & Abbott P.V. (2016). Responses of the pulp, periradicular and soft tissues following trauma to the permanent teeth. *Australian Dental Journal*, 61(1), 39-58. <https://doi.org/10.1111/adj.12397>
- Zheng, P., Shen, Z.Y., & Fu, B.P. (2021). Conservative endodontic management using a calcium silicate bioceramic sealer for delayed root fracture: A case report and review of the literature. *World journal of clinical cases*, 9(8), 1835-1843. <https://doi.org/10.12998/wjcc.v9.i8.1835>