

Gil Pereira Vieira da Costa

**Parestesia do Nervo Alveolar Inferior associada a Exodontia de
Terceiros Molares Mandibulares**

Universidade Fernando Pessoa

Porto, 2011

Gil Pereira Vieira da Costa

**Parestesia do Nervo Alveolar Inferior associada a Exodontia de
Terceiros Molares Mandibulares**

Universidade Fernando Pessoa

Porto, 2011

Gil Pereira Vieira da Costa

**Parestesia do Nervo Alveolar Inferior associada a Exodontia de
Terceiros Molares Mandibulares**

Trabalho apresentado à Universidade
Fernando Pessoa como parte dos
requisitos para obtenção do grau de
Mestre em Medicina Dentária.

Resumo

Nos dias actuais, a exodontia de terceiros molares é um procedimento cada vez mais comum no campo da Medicina Dentária, encontrando-se associado a uma série de problemas e complicações.

Parestesia é uma condição localizada que consiste na perda de sensibilidade da região innervada pelo nervo que lhe está associada e que ocorre quando existe ou se provoca uma lesão num segmento nervoso.

A parestesia do nervo alveolar inferior pode ter origem em vários factores, podendo estes ser de ordem Física, Química, Mecânica, Patológica ou Microbiológica.

Vários factores são apontados como possíveis responsáveis pelo aparecimento de um quadro de parestesia após exodontia de terceiros molares inferiores, afectando o nervo alveolar inferior: idade e género do paciente, diferentes posicionamentos e graus de inclusão dentária, proximidade entre o canal mandibular e as raízes do terceiro molar inferior, experiência do médico dentista, técnica cirúrgica, avaliação radiográfica pré-operatória.

Neste trabalho foram abordadas as várias opções de tratamento para os casos de parestesia do nervo alveolar inferior: tratamento farmacológico, microcirurgia, cirurgia de transposição do nervo alveolar inferior, laserterapia e acupunctura.

O tratamento farmacológico baseia-se na administração de vitamina B1 associada a outros fármacos.

Ainda não existe consenso relativamente ao momento ideal de actuação das abordagens cirúrgicas apesar dos resultados satisfatórios geralmente obtidos.

A terapia com laser de baixa intensidade consiste num método alternativo para o tratamento da parestesia, também ele com resultados satisfatórios principalmente nos casos em que possa ser implementado rapidamente.

A acupunctura pode ser um importante adjuvante no tratamento dos casos de parestesia.

As medidas de prevenção para evitar quadros de parestesia do nervo alveolar inferior são de extrema importância e não devem ser menosprezadas pelo médico dentista.

Abstract

Nowadays, the extraction of third molars is a very common procedure in the dentistry field, which is associated to a series of problems and complications.

Paresthesia is a localized condition that consists on the loss of sensibility in the innervated region by the nerve associated to it and that occurs when an injury exists or is caused in the nerve segment.

The inferior alveolar nerve paresthesia can be caused by several factors, which can be Physical, Chemical, Mechanical, Pathological and Microbiological.

Several factors are pointed as possibly responsible for the appearance of paresthesia after extraction of inferior third molars affecting the inferior alveolar nerve, such as: the age and the gender of the patient, different positioning and degrees of dental inclusion, proximity between the mandibular canal and the roots of the inferior third molar, experience of the dentist, surgical technique and preoperative radiographic evaluation.

In this essay, several options for the treatment of cases of inferior alveolar nerve paresthesia were approached: pharmacological treatment, inferior alveolar nerve transposition, laser therapy and acupuncture.

The pharmacological treatment is based on the administration of B1 vitamin, associated to other drugs.

There is still no agreement on the ideal acting moment of the surgical approaches despite the normally satisfactory obtained results.

Acupuncture can be an important adjuvant in the treatment of paresthesia cases.

The prevention measures to avoid inferior alveolar nerve paresthesia scenarios are of extreme importance and should not be neglected by the dentist.

Dedicatória

Dedico esta monografia aos meus pais pelos valores e educação que sempre me deram. Seguramente sem o apoio deles nada seria possível.

Obrigado.

Agradecimentos

Uma palavra especial de sincera gratidão ao Dr. Jorge Pereira pela disponibilidade sempre demonstrada durante a elaboração desta monografia.

À totalidade do corpo docente da Universidade Fernando Pessoa que contribuiu para a finalização da minha formação académica.

ÍNDICE	Página
I – <u>INTRODUÇÃO</u>	1
1.1– Material e Métodos.....	1
1.2 - Conceito e características de Parestesia.....	3
1.3 - Revisão da anatomia e fisiologia do sistema nervoso.....	5
1.3.1 – Tipo de células e organização do tecido nervoso.....	5
1.3.2 – Transmissão sináptica.....	7
1.3.3 – Células auxiliares do sistema nervoso.....	9
1.3.4 – Nervos Cranianos.....	9
1.3.5 – V par craniano – Nervo Trigémio.....	9
 <u>DESENVOLVIMENTO</u>	
II – <u>Classificação das lesões nervosas</u>	17
2.1 – Classificação de Seddon.....	17
2.2 – Classificação de Sunderland.....	20
III – <u>Diversas causas associadas a parestesia do nervo alveolar inferior</u>	22
3.1 – Causas Físicas.....	22
3.2 – Causas Patológicas e Microbiológicas.....	23
3.3 – Causas Químicas.....	24
3.4 – Causas Mecânicas.....	25
IV – <u>Exodontia de terceiros molares inferiores e parestesia do NAI</u>	27
4.1 – Dentes inclusos.....	27
4.2 – Classificação de Pell e Gregory.....	29
4.3 – Aspectos Radiográficos.....	30
4.4 – Idade e género do paciente.....	33
4.5 – Diferentes posicionamentos e graus de inclusão dentária.....	35
4.6 – Técnica cirúrgica.....	36
4.7 – Experiência do profissional.....	37
4.8 – Incidência de parestesia do nervo alveolar inferior.....	38
V – <u>Diagnóstico e tratamento</u>	40
5.1 – Via farmacológica: vitamina B1 associada a outros fármacos.....	41
5.2 – Microcirurgia.....	42

5.3 – Cirurgia de transposição do nervo alveolar inferior.....	44
5.4 – Terapia com laser de baixa potência.....	45
5.5 – Acupuntura.....	46
VI – <u>Medidas Preventivas</u>	48
<u>CONCLUSÃO</u>	51
Bibliografia.....	55

ÍNDICE DE FIGURAS

Página

Figura 1 – Neurónio: estão visíveis o corpo celular, axónio e dendrites.....	7
Figura 2 – Estrutura de um neurónio: Sentido de propagação do impulso nervoso....	8
Figura 3 – Nervo trigémio.....	10
Figura 4 – Origem aparente das duas raízes do nervo trigémio (raiz motora e raiz sensitiva).....	11
Figura 5 – Gânglio trigeminal de onde saem os três ramos terminais do nervo trigémio: ramo oftálmico, ramo maxilar e ramo mandibular.....	13
Figura 6 – Zonas da face inervadas pelo ramo oftálmico (cor verde), ramo maxilar (cor azul) e ramo mandibular.....	14
Figura 7 – 1.nervo alveolar inferior 2.nervo mentoniano 3.nervo incisivo.....	16
Figura 8 – Neurilemoma cujo crescimento provocou expansão do canal mandibular do lado direito da face.....	24
Figura 9 – Ortopantomografia onde é visível a falta de espaço para a erupção dos terceiros molares mandibulares.....	28
Figura 10 – Classificação de Pell e Gregory: A – classe I; B – classe II; C – classe III.....	29
Figura 11 – Classificação de Pell e Gregory: I – Posição A; II – Posição B; III – Posição C.....	30
Figura 12 – Terceiro molar mandibular que apresenta elevado risco de parestesia pós-cirúrgica.....	32

Fig. 13 – Mapeamento da alteração de sensibilidade em pacientes com parestesia do nervo alveolar inferior.....40

ÍNDICE DE TABELAS

Página

Quadro 1 – Zonas de inervação sensitiva e motora do nervo mandibular.....15

Quadro 2 – Correlação entre as classificações de Seddon e Sunderland.....21

I – Introdução

A escolha deste tema teve como base o interesse em aprofundar conhecimentos relativamente às principais causas de parestesia do nervo alveolar inferior, mais especificamente quando a parestesia surge associada a exodontia de terceiros molares mandibulares.

A cirurgia com vista à remoção de terceiros molares inferiores é um dos procedimentos mais comuns no campo da cirurgia oral.

Os casos de parestesia do nervo alveolar inferior associada a exodontia de terceiros molares mandibulares acontecem com uma frequência mais elevada do que seria o desejo de profissionais e pacientes, daí ser muito importante conhecer os aspectos e riscos anatómicos e ter em conta as medidas preventivas de modo a evitar este problema, assim como conseguir obter um diagnóstico o mais precocemente possível, de modo a direccionar o paciente para o tratamento adequado.

Procedimentos cirúrgicos realizados de forma inadequada ou em desacordo com as normas cirúrgicas estão associados a um grande número de complicações, nas quais se inclui a parestesia do nervo alveolar inferior. Devido à grande variabilidade e frequência das cirurgias de remoção de terceiros molares mandibulares, o risco de dano ao tecido nervoso é ainda mais relevante, tornando-se indispensável ao médico dentista possuir todos os conhecimentos para impedir que esta complicação ocorra.

1.1 - Material e Métodos

Realizou-se uma pesquisa electrónica através do Motor de Pesquisa *Pubmed*, bem como uma pesquisa manual na biblioteca da Faculdade de Ciências da Saúde da Universidade Fernando Pessoa.

Foram utilizadas as seguintes palavras-chave e combinações entre elas: *paresthesia, inferior alveolar nerve paresthesia, extraction of inferior third molars, paresthesia treatment, inferior alveolar nerve paresthesia prevention.*

Esta pesquisa foi efectuada tendo como limites os idiomas, português, inglês e espanhol, sendo que não foram utilizados limites temporais nos artigos pesquisados.

No desenvolvimento deste trabalho, é pretendido alcançar os seguintes objectivos:

- Analisar e contextualizar o conceito de parestesia.
- Rever a base da anatomia e fisiologia do sistema nervoso.
- Analisar as causas mais comuns de parestesia do nervo alveolar inferior.
- Relacionar a parestesia do NAI com a exodontia de terceiros molares mandibulares.
- Perceber os factores de risco existentes associados a exodontia de terceiros molares inferiores.
- Descrever as medidas preventivas.
- Expor uma opinião crítica perante diversas situações.
- Definir as formas de tratamento.

1.2 - Conceito e Características de Parestesia

A parestesia é definida como um distúrbio neurosensitivo local causado por uma lesão no tecido nervoso, podendo ter origem em factores químicos, físicos, mecânicos, patológicos e microbiológicos. Hillerup e Jensen (2006); Kunkel et al (2007); Loescher e Robinson (2003); Rosa et al. (2007).

Segundo Haas D. & Lennon, J. (1995), parestesia consiste em sensações cutâneas subjectivas (frio, calor, formigueiro, dormência, pressão), sentidas na ausência de estimulação directa sobre o local.

Ainda segundo os mesmos autores, parestesia define-se como uma sensação alterada muito para além da duração prevista da anestesia.

Parestesia é uma condição localizada que consiste na perda de sensibilidade da região inervada pelo nervo que lhe está associada e que ocorre quando existe ou se provoca uma lesão dos nervos sensitivos. Kaufman A. (2001).

Rowland (1997) considera que parestesia é uma sensação anormal espontânea que é descrita como uma sensação de “formigueiro”.

Parestesia é definida como sendo uma anestesia persistente, ou com uma duração mais extensa que a prevista Malamed S. F. Gagnon S., Leblanc D. (2001).

Quando são referidas sensações cutâneas subjectivas há que ter em conta as definições de hiperestesia e disestesia. Hiperestesia é um distúrbio neurológico que tem como consequência excesso de sensibilidade de um sentido ou órgão a qualquer estímulo. Disestesia é definida como um defeito na sensibilidade ao tacto e à dor, podendo o paciente apresentar tanto dor como dormência. Malamed S. F. Gagnon S., Leblanc D. (2001) Haas D.A., & Lennon D., (1995)

Segundo Machado A. V. (1993), as parestesias são sensações estranhas, onde não há perda total de sensibilidade.

Pogrel (1993) descreveu a terminologia padrão para a sintomatologia relacionada com o trauma nervoso:

Anestesia: é a ausência total de sensibilidade que pode ser percebida pelo paciente. Pode resultar de secção nervosa.

Parestesia: é a alteração de sensibilidade resultante de uma tracção provisória traumática ou de um trauma interno, considerada não dolorosa pelo paciente.

Disestesia: é definida como uma alteração de sensibilidade considerada dolorosa pelo paciente. É o termo utilizado para descrever várias sensações dolorosas associadas à alteração funcional do nervo. Pode ser resultado da formação de um neuroma, que é considerado um padrão anormal de reparação nervosa.

Hipostesia/Hiperalgisia: São graus variáveis dentro dos sintomas das disestesias.

Gregg (1990) cita, ainda dentro destes sintomas, a anestesia dolorosa, dor mediada pelo sistema simpático, hiperalgisia e hiperpatia.

Parestesia do nervo alveolar inferior provoca alterações de sensibilidade nas zonas abrangidas pelo nervo, podendo gerar diminuição da sensibilidade no lábio inferior, pele do queixo e dentes inferiores do lado afectado. Tolstunov; Pogrel (2009).

1.3 - Revisão da Anatomia e Fisiologia do Sistema Nervoso

De modo a relembrar a anatomia e fisiologia do sistema nervoso, fomos rever o livro “Anatomia & Fisiologia” de Seeley, Rod R; Stephens, Trent D. e Tate, Philip (2007).

Para uma finalidade descritiva, o sistema nervoso pode ser dividido em duas partes: sistemas nervoso central (SNC) e sistema nervoso periférico (SNP).

O sistema nervoso central inclui o encéfalo e a espinal medula, localizados no crânio e no canal vertebral.

O sistema nervoso periférico inclui doze pares de nervos cranianos, com os seus ramos, e trinta e um pares de nervos espinais, com os respectivos ramos.

O sistema nervoso periférico conduz impulsos dos receptores sensitivos para o sistema nervoso central e impulsos deste para os órgãos efectores (músculos e glândulas).

Por conveniência, as fibras nervosas eferentes periféricas distribuídas ao músculo liso, músculo cardíaco e glândulas são referidas como *sistema nervoso autónomo*.

Como principal regulador de quase todas as actividades do corpo humano, o sistema nervoso faz essa mesma regulação através da transmissão de impulsos que percorrem vários circuitos neurológicos libertando também, através das células nervosas, mediadores químicos.

1.3.1 - Tipos de células e organização do tecido nervoso

A unidade básica do sistema nervoso é o neurónio, a qual conduz um impulso eléctrico de uma parte do corpo para a outra.

Os neurónios são normalmente classificados segundo a sua função, sendo então divididos em três classes:

Neurónios sensitivos ou aferentes, que conduzem o impulso nervoso da pele ou outros órgãos sensoriais para o sistema nervoso central.

Neurónios motores ou eferentes, que conduzem o impulso nervoso desde o sistema nervoso central até aos músculos e glândulas.

Interneurónios, que consistem nos neurónios que se situam inteiramente dentro do sistema nervoso central, podendo ser subdivididos em neurónios com axónios curtos e neurónios com axónios longos.

O neurónio pode ser dividido em 3 partes: Axónio, Dendrites e Corpo Celular.

Axónio é uma extensão citoplasmática alongada simples que conduz o impulso nervoso para “longe” do corpo celular. Apresenta um contorno liso, diâmetro constante, terminando em ramificações menores, que formam junções com os efectores e outros neurónios. O axónio pode ou não ser revestido por uma bainha de mielina, estrutura formada pelo enrolamento de outras células do sistema nervoso, funcionando como uma bainha isoladora.

Dendrites são numerosos processos curtos, ramificados e espessados que conduzem o impulso nervoso na direcção do corpo celular. Quanto maior o número de dendrites maior será a área para receber as informações aferentes, facto que será útil á célula nervosa. As dendrites verdadeiras não possuem bainha e as duas superfícies apresentam processos espiculados, que são os principais locais da junção entre os dendrites e os axónios terminais.

Corpo Celular é o local onde se encontra o núcleo e grande parte dos organelos citoplasmáticos. Zona onde se podem observar grande número de ramificações (dendrites).

Os nervos periféricos (localizados fora do cérebro e espinal medula) são constituídos por axónios, células não neurais e tecido conjuntivo que inclui o epineuro (mais periférico), perineuro e endoneuro (mais interno).

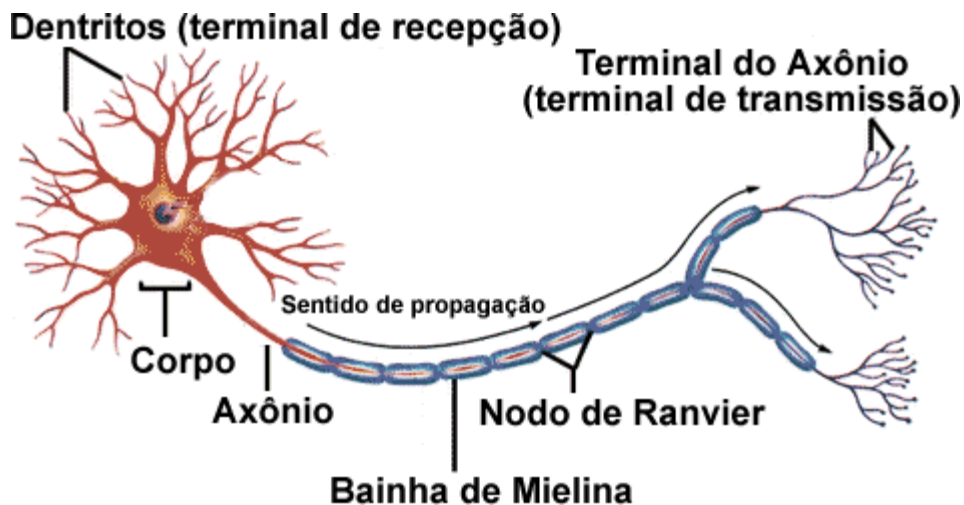


Figura 1 – Neurónio: estão visíveis o corpo celular, axónio e dendrites. Fonte: http://3.bp.blogspot.com/_4OE6Q2PDhs/TNbPIvD5KYI/AAAAAAAAAA4/8iUpa8gSUzQ/s1600/sistema-nervoso-60.jpg

1.3.2 - Transmissão Sináptica

A Sinapse consiste em junções especializadas, onde os sinais são conduzidos de um neurónio para outro. A transmissão é mais frequente de uma terminação axonal de um neurónio às dendrites ou corpo celular de outro, com a sinapse a ocorrer, geralmente, entre os terminais axónicos e as dendrites.

O axónio dá origem a muitas ramificações, antes de ocorrerem as conexões sinápticas, cada uma terminando em forma de nó, chamado nó pré-sináptico. Este nó pré-sináptico

está separado da membrana do neurónio pós-sináptico por uma fenda sináptica e contém mitocôndrias e vesículas preenchidas com um neurotransmissor. Este neurotransmissor consiste num mediador químico que altera a permeabilidade da membrana pós-sináptica.

A chegada de um impulso nervoso ao terminal pré-sináptico leva a uma descarga do neurotransmissor para a fenda sináptica, obtendo-se assim condições para que a transmissão do impulso nervoso ocorra naturalmente.

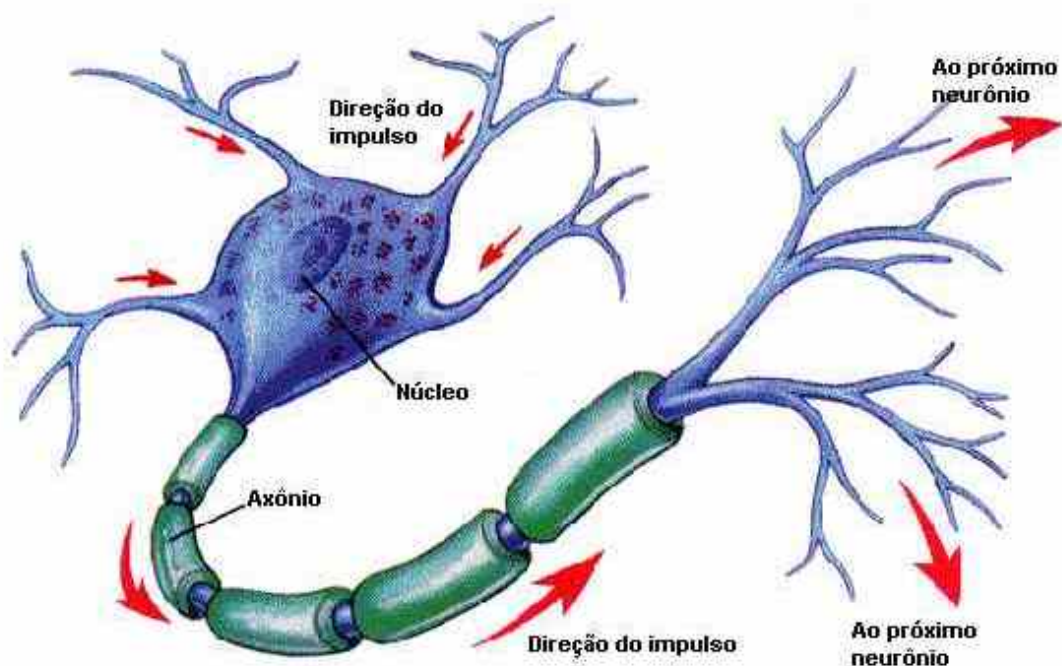


Figura 2 – Estrutura de um neurónio: Sentido de propagação do impulso nervoso. Fonte: <http://www.google.pt/imgres?imgurl=http://www.tecnologiasdeultimogrito.com/wp-content/uploads/2010/08/dendritos>

Na sinapse, por vezes, os sinais eléctricos podem ser bloqueados de forma parcial ou total, ou então podem ser multiplicados.

1.3.3 - Células auxiliares do Sistema Nervoso

Para além dos neurónios, o tecido nervoso apresenta outras células, denominadas células de GLIA, nas quais se englobam os Astrócitos, Oligodendrócitos, Microglia e Células de Schwann.

1.3.4 - Nervos Cranianos

Os nervos cranianos têm origem em “pares simétricos” nas faces antero-inferior e lateral do tronco do encéfalo.

Existem doze pares, numerados de I a XII de acordo com a ordem de emergência e denominam-se: I par: olfatório, II par: óptico, III par: óculo-motor, IV par: troclear, V par: trigémio, VI par: abducente, VII par: facial, VIII par: vestibulo-coclear, IX par: glossofaríngeo, X par: vago, XI par: acessório, XII par: hipoglosso.

Os nervos cranianos são formados por um determinado número de fibras que se unem em uma ou mais raízes, podendo estar fundidas, fasciculadas ou separadas.

Em alguns pares de nervos cranianos, como o trigémio, as raízes de origem mantêm a sua individualidade anatómica e funcional. Por consequência, esses nervos seguem um modelo misto (raízes motoras e sensitivas).

1.3.5 - V par craniano – Nervo Trigémio

Para relembrar mais pormenorizadamente a anatomia do nervo trigémio, fomos rever o livro “Anatomia Odontológica: Funcional e Aplicada”, de Figun, Mario Eduardo; Garino, Ricardo Rodolfo; et al. (2003).

O nervo trigémio é classificado como sendo misto, uma vez que é composto por duas raízes independentes: uma motora e outra sensitiva.

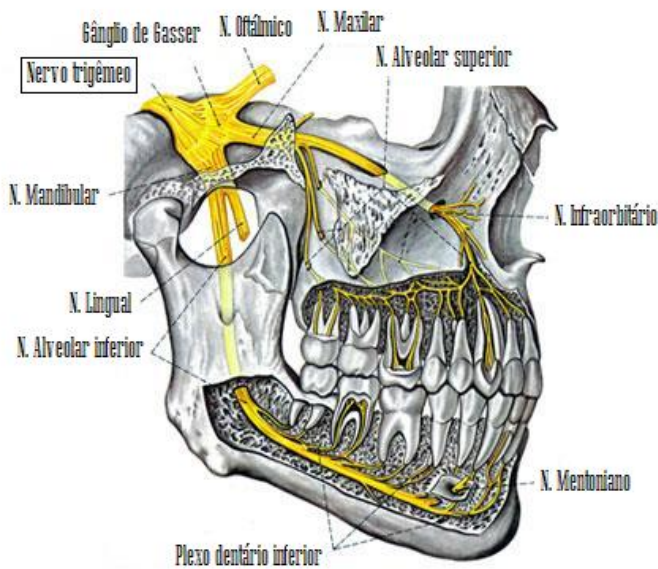


Figura 3 – Nervo trigémio.

A raiz motora do nervo trigémio distribui-se nos seguintes músculos: temporal, pterigóideos, masseter, milo-hiódeo, ventre anterior do digástrico, tensor do tímpano e levantador do palato.

A raiz sensitiva inerva a dura-máter, a pele da face e de uma parte do crânio, as mucosas ocular e nasal (com os seus prolongamentos sinusais), a mucosa bucal, a mucosa lingual situada na frente do V lingual, o sistema dentário e a parte anterior da orelha externa e da membrana do tímpano.

Os núcleos

A literatura refere quatro núcleos associados ao V par craniano, que são os seguintes:

1. Núcleo sensitivo principal – situado na zona posterior da ponte.

2. Núcleo mesencefálico – composto por uma coluna de células unipolares que se localizam na porção lateral da substância cinzenta que rodeia o aqueduto cerebral.
3. Núcleo espinal – prolonga-se por toda a altura do bulbo até C2 na medula espinal.
4. Núcleo motor – situado na ponte em posição mesial ao núcleo sensitivo principal.

Do ponto de vista fisiológico, a função do nervo trigémino é sensitiva, vasomotora e secretora, actuando ainda sobre a pupila e o tónus ocular.

Origem aparente

As duas raízes do nervo trigémino têm origem aparente na face anterior (antero-lateral) da ponte, ao nível da união do terço superior com os dois terços inferiores.

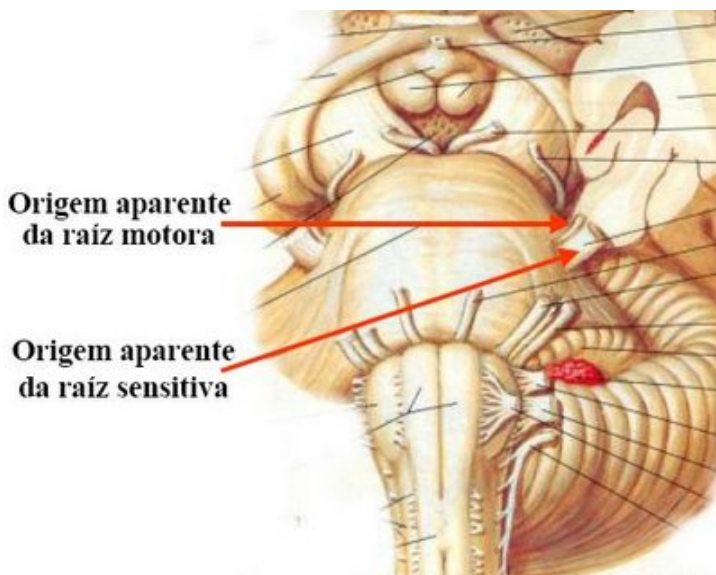


Figura 4 – Origem aparente das duas raízes do nervo trigémino (raiz motora e raiz sensitiva). Fonte: <http://www.google.pt/imgres?imgurl=http>

A raiz sensitiva é a mais lateral e volumosa das duas, apresentando um aspecto achatado com espessura aproximada de 5 mm.

A raiz motora distingue-se por ter menos espessura, sendo esta de aproximadamente 2 mm.

Trajecto

Após a sua origem, as duas raízes nervosas do trigémio ganham uma direcção supero-anterior e atravessam, sucessivamente, as fossas posterior e média do crânio. A raiz sensitiva termina no gânglio trigeminal e a motora funde-se com o nervo mandibular.

As fibras superiores da raiz sensitiva voltam-se para lateral e alcançam a ponte num nível inferior ao das fibras inferiores do gânglio

A raiz motora situa-se inicialmente numa posição supero-medial em relação à raiz sensitiva, cruzando de seguida a face inferior desta, situando-se lateralmente a ela.

Relações

O percurso intracraniano do nervo trigémio abrange as seguintes regiões: fossa posterior do crânio, margem superior da parte petrosa do osso temporal e fossa média do crânio.

Gânglio trigeminal

O gânglio trigeminal contém as células da maior parte das fibras sensitivas e apresenta uma consistência fibrosa e uma coloração cinzento-amarelada, pesando aproximadamente 0,25g.

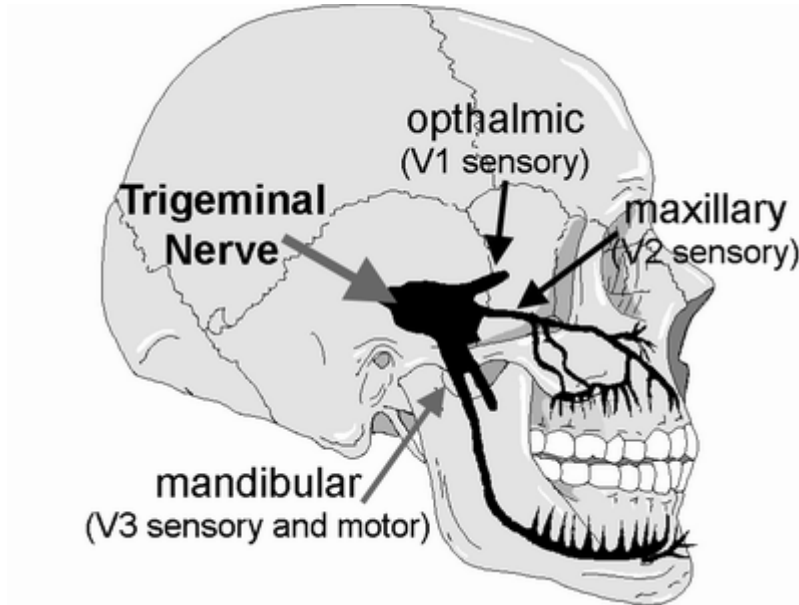


Figura 5 – Gânglio trigeminal de onde saem os três ramos terminais do nervo trigêmio: ramo oftálmico, ramo maxilar e ramo mandibular. Fonte: <http://www.google.pt/imgres?imgurl=http>

Da margem anterior, convexa e mais fina, nascem os três ramos terminais do nervo trigêmio: oftálmico, maxilar e mandibular.

Ramos Comunicantes

Os três ramos terminais do nervo trigêmio – oftálmico, maxilar e mandibular - originam-se na margem convexa do gânglio trigeminal. Cada um destes ramos anexa um pequeno gânglio de natureza simpática.

Os ramos oftálmico e maxilar transportam fibras **puramente sensitivas**, enquanto que o ramo mandibular tem carácter **misto**, uma vez que a ele se junta a raiz motora, com a qual se funde.

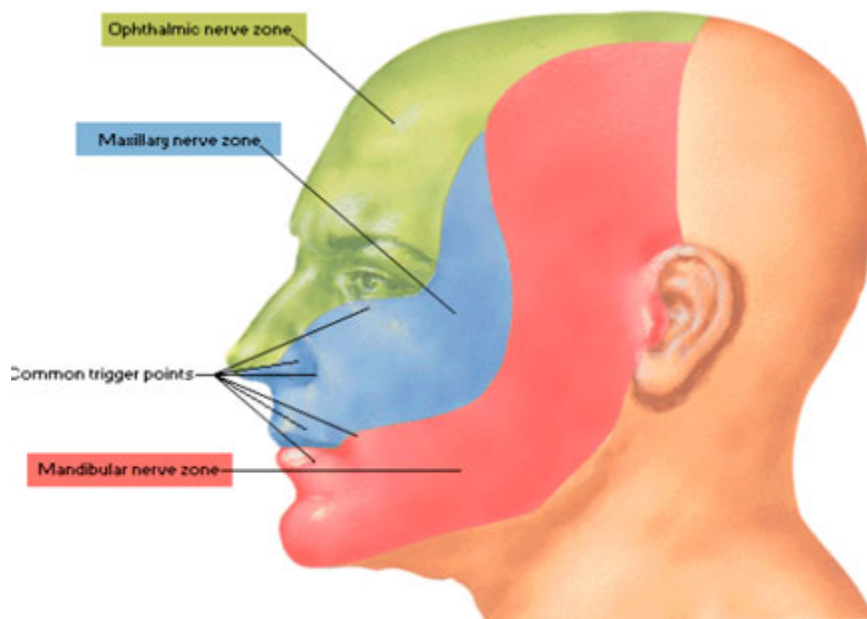


Figura 6 – Zonas da face inervadas pelo ramo oftálmico (cor verde), ramo maxilar (cor azul) e ramo mandibular (cor rosa). Fonte: <http://www.google.pt/imgres?imgurl=http://www.medicinageriatrica.com.br/wp-content/uploads/2007/12/trigemeo>

O **nervo mandibular** é o mais lateral e volumoso dos três ramos terminais do V par encefálico, tratando-se de um nervo com fibras sensitivas e motoras.

Quadro 1 – Zonas de inervação sensitiva e motora do nervo mandibular.

<p>Zonas de inervação sensitiva do nervo mandibular</p>	<p>Dura-máter, regiões mentoniana, labial inferior, geniana, massetéica, parotídea, temporal; orelha externa e parte da membrana do tímpano, região gengivodentária da mandíbula, mucosa do soalho da boca e da língua (á frente do V lingual)</p>
<p>Zonas de inervação motora do nervo mandibular</p>	<p>Músculos temporal, masseter, músculos pterigóideos, tensor do véu palatino, tensor do tímpano, milo-hióideo e ventre anterior do músculo gástrico.</p>

Origem

O nervo mandibular é formado por duas raízes, sensitiva e motora. A fusão de ambas as raízes ocorre ao nível do foramen oval, podendo ainda ocorrer acima ou abaixo deste. A comunicação é feita através da bifurcação da raiz motora em duas partes que, quando confluem e se fundem com a raiz sensitiva, formam o nervo mandibular.

O nervo mandibular atravessa o crânio pelo foramen oval e origina dois ramos principais, o nervo lingual e o nervo alveolar inferior. A sensibilidade dos dois terços anteriores da língua é da responsabilidade do nervo lingual. O nervo alveolar inferior é o mais volumoso dos ramos do nervo mandibular. O nervo alveolar inferior penetra no foramen da mandíbula, percorrendo o interior do osso pelo canal mandibular até ao incisivo central do respectivo lado. Salvado, Francisco (2005)

A anatomia moderna demonstrou que, no interior do canal mandibular, o nervo não se apresenta da forma esquematizada pelos autores clássicos, isto é, como um tronco único subjacente às raízes dos dentes, dividindo-se ao nível dos pré-molares nos ramos mentoniano e incisivo. Na realidade, ele é composto por um número variável de faixas nervosas envolvidas por uma bainha comum aos vasos alveolares, ligados entre si por numerosos ramos comunicantes, formando o plexo dentário inferior.

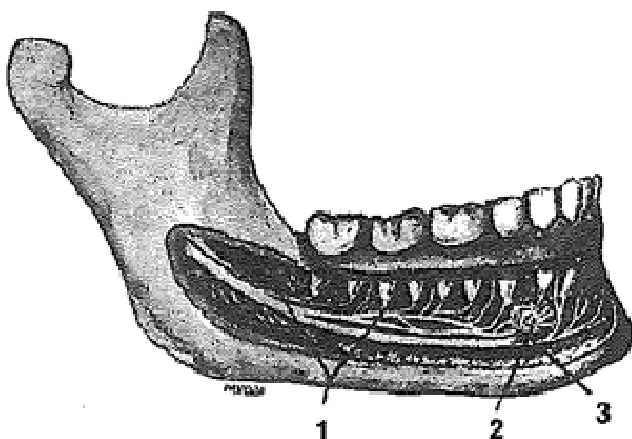


Figura 7 – 1.nervo alveolar inferior 2.nervo mentoniano 3.nervo incisivo. Fonte: http://www.google.pt/imgres?imgurl=http://www.sistemanervoso.com/images/anatomia/nem_33

O nervo alveolar inferior inerva o sulco alveolar inferior, a área gengival inferior e os dentes inferiores. O seu ramo recorrente ou meníngeo inerva a dura da fossa média anterior e a asa maior do esfenóide.

A sensação táctil referente aos dois terços mais anteriores da língua é da responsabilidade do VII par craniano, embora o V par craniano, por meio do ramo lingual da divisão mandibular, actue ao nível da mucosa da língua.

II - Classificação das lesões nervosas

Existem vários tipos de sistemas de classificação para que seja possível integrar todo o tipo de lesões nervosas, sendo que a grande maioria destes sistemas tentam relacionar o grau de lesão com os sintomas e o prognóstico. Jarrosson, Corcia P, Gog D. (2005).

Os sistemas de classificação mais usados e mais conhecidos são os de Seddon (1943) e Sunderland (1951), cujas avaliações ainda se usam actualmente na prática clínica. Albertoni, Walter Manna (2008).

2.1 - Classificação de Seddon

A classificação de Seddon, criada em 1943, mereceu uma aceitação generalizada e tinha como base três tipos de lesão das fibras nervosas: Neuropraxia, Axonotmese e Neurotmese.

Neuropraxia:

Neuropraxia é definida como uma pequena contusão ou compressão de um nervo periférico com preservação da continuidade anatómica de todas as estruturas neurais, existindo a possibilidade de ocorrer edema pouco intenso ou ruptura de um segmento localizado na bainha de mielina.

A transmissão do impulso eléctrico nervoso fica fisiologicamente interrompida ao longo do axónio e a recuperação ocorre sem que seja necessária regeneração após alguns dias ou semanas. Não ocorrem danos axoniais, uma vez que não há degeneração “Walleriana” do nervo. Albertoni, Walter Manna (2008)

Nos casos mais graves, o processo de recuperação pode durar cerca de três a quatro meses até se verificar a completa recuperação. Jarrosson, Corcia P., Goga D. (2005)

Axotmese:

Seddon utiliza o termo Axotmese para descrever uma lesão mais significativa, onde ocorre ruptura do axónio e degeneração Walleriana distal, com preservação da célula de Schwann e dos tubos endoneurais (endoneuro, perineuro e epineuro). Albertoni, Walter Manna (2008).

Este tipo de lesão nervosa pode resultar em paralisias das funções motoras, sensoriais e autónomas. Albertoni, Walter Manna (2008).

Se a causa responsável pelo dano nervoso for removida e não causar um traumatismo com cariz crónico, o axónio pode regenerar e a recuperação pode acontecer, Albertoni, Walter Manna (2008).

Neste tipo de lesão nervosa, ocorre a degeneração rápida e completa da componente eléctrica do nervo, podendo ocorrer a regeneração motora, se os túbulos endoneurais não tiverem sido afectados. Rolak L. A. (1995).

Na axonotmese, há preservação do tecido encapsulante, do epineuro e perineuro. Caso ocorra perda de continuidade dos axónios, a degeneração Walleriana vai ocorrer. Rolak L. A. (1995).

Albertoni, Walter Manna (2008) afirma que a axonotmese apresenta, geralmente, um pior prognóstico comparada com a neuropraxia e a recuperação apenas ocorre através da regeneração dos axónios, sendo um processo relativamente lento. Este pior prognóstico deve-se, geralmente, a um grave trauma ou contusão, podendo ocorrer também estiramento do nervo, sem consequências a nível do epineuro.

Para Day (1994), a probabilidade de ocorrência de uma regeneração neuropática é baixa, no entanto, pode-se desenvolver um neuroma em continuidade. O início da

regeneração ocorre cerca de dois meses após a lesão e tem um período de melhora até doze meses.

Neurotmese:

Neurotmese é definida como sendo uma lesão mais grave, na qual ocorre secção anatómica completa do nervo afectado, ou uma extensa lesão por avulsão ou esmagamento. La Banc (1994).

Este tipo de lesão nervosa implica uma divisão física do tronco neural ou uma destruição completa do conteúdo intraneural e geralmente ocorre devido a trauma grave, estiramento, laceração, ou devido à toxicidade quando é administrada anestesia local. Albertoni, Walter Manna (2008).

O axónio, a célula de Schwann e os tubos endoneurais sofrem uma ruptura completa, sendo que o perineuro e o epineuro são também afectados em graus variáveis. Caso não seja determinada uma secção completa do nervo, os segmentos do perineuro e epineuro podem preencher o “gap”. La Banc (1994).

Para além do axónio, os tecidos encapsulados também perdem a sua continuidade. A grande maioria das lesões não produz uma perda de continuidade do nervo, mas sim, a ruptura da sua arquitectura interna. Albertoni, Walter Manna (2008).

Quando é apresentado um quadro de Neurotmese, isto significa que ocorreu uma perda completa das funções motoras, sensorial e autónomas. Nos casos em que o nervo é completamente dividido, a regeneração vai originar a formação de um neuroma no coto proximal. Nas situações em que o diagnóstico é Neurotmese, a classificação mais indicada é a de Sunderland, sendo uma classificação mais completa do que a classificação de Seddon. Albertoni, Walter Manna (2008).

2.2 - Classificação de Sunderland

Sunderland, em 1951, apresentou um novo suporte para a teoria moderna de reparação inter-fascicular. Propôs uma nova classificação, mais completa, baseando-se principalmente na capacidade de recuperação, que assenta em cinco diferentes graus. Wright & Jobe (1997).

Lesão de primeiro grau:

Ocorre bloqueio fisiológico da condução local, podendo ocorrer desmielinização focal. Não ocorre ruptura do axónio nem degeneração Walleriana, sendo que a recuperação é espontânea e completa-se em duas ou três semanas.

Lesão de segundo grau:

A ruptura do axónio está evidente, havendo degeneração Walleriana distal ao ponto da lesão e degeneração proximal. A integridade do tubo endoneural é preservada, o que proporciona um curso anatómico perfeito que a regeneração se processe correctamente. A recuperação é pobre em lesões que exijam mais de dezoito meses para chegar ao músculo alvo.

Lesão de terceiro grau:

À primeira vista, pode parecer que o nervo não apresenta danos graves. Verifica-se a manutenção do epineuro e perineuro, ocorrendo interrupção do endoneuro. O resultado é a desorganização devido à ruptura dos tubos endoneurais e o tecido cicatricial no interior do endoneuro poderá obstruir certos tubos. A recuperação pode variar dependendo do grau de fibrose inter-fascicular.

Lesão de quarto grau:

O axónio e o endoneuro sofrem ruptura, mas não ocorre secção completa da totalidade do tronco nervoso. O epineuro mantém-se intacto.

Lesão de quinto grau:

O nervo sofre secção completa, sendo remota a possibilidade de qualquer retorno funcional significativo sem recorrer a tratamento cirúrgico.

De uma forma resumida, na classificação de Sunderland, as fibras aferentes e eferentes sofrem danos, mas o perineuro e endoneuro permanecem intactos, excepto nas lesões de quinto grau, nas quais ocorre secção completa do nervo. Wright & Jobe (1997); Jarrosson, Corcia P., Goga D. (2005)

Quadro 2 - Correlação entre as classificações de Seddon e Sunderland

Classificação de Seddon	Classificação de Sunderland
Neuropraxia	Primeiro Grau
Axonotmese	Segundo Grau
Neurotmese	Quarto Grau

III - As diversas causas associadas a parestesia do nervo alveolar inferior

Pogrel M.A. (2002) afirma que a parestesia do nervo alveolar inferior afecta diversas zonas da cavidade oral e zonas circundantes, entre elas estão: lábio inferior, região mentoniana, gengiva aderida e terço inferior da face e dentes inferiores do lado afectado.

A parestesia do nervo alveolar inferior pode ter origem em diversas causas: Kaufman, A. (2001); Lage, L. G. et ali. (2005); Jerges, W. et ali (2006); Masur, P. (1970); Eppley, B. L., Snyders, R.V. (1991).

- Físicas
- Patológicas e Microbiológicas
- Químicas
- Mecânicas

3.1 - Causas Físicas

Factores como alterações térmicas (excesso de calor ou frio), quando são utilizados instrumentos rotatórios sem a refrigeração adequada, o que provoca um aumento da temperatura e conseqüente excesso de calor, podem estar directamente relacionados com casos de parestesia no nervo alveolar inferior. Jerges W., et. Ali., (2006).

Júnior, Dacio Burjato (2000) e Pogrel M. A. (2002) afirmam que devido ao frio, durante a realização de crioterapia, pode também ocorrer parestesia do nervo alveolar inferior.

Os traumas que causam lesões nos nervos periféricos interrompem o fluxo de impulsos aferentes normais nos neurónios sensitivos, causando parestesia do nervo. Kraut, R. A., Chahal, O., (2002).

Trauma indirecto devido a compressão ou estiramento que afecta as fibras do nervo, presença de hemorragia, hematomas e edema próximo do nervo podem determinar o aparecimento tardio da parestesia. Prado, M. M. B, (2004), Giuliani, M., e tal., (2001)., Seo K., et. Ali., (2005).

3.2 - Causas Patológicas e Microbiológicas

As neoplasias benignas têm um crescimento lento, podendo empurrar ou comprimir o nervo, causando dor e/ou parestesia. Figún M. E.; Garino R. R. (1994) Neville, B. W et al., (1998).

Apesar de existirem poucos casos na literatura, podem ocorrer casos em que quistos mandibulares causem perturbações do nervo alveolar inferior, ocorrendo distúrbios neurosensoriais. Porém, a razão da lesão do nervo ainda não é completamente clara, sendo que uma das explicações possíveis é o surgimento da parestesia ser secundária à inflamação na parede do quisto, ou este ser causada por compressão mecânica simples. A função neurológica é reposta em pleno, após a remoção do quisto. Aziz SR. et al (2002); Hamada Y. et al. (2005).

O neurilemoma é um tumor benigno que tem origem no nervo alveolar inferior, geralmente assintomático. No entanto, o seu crescimento causa expansão do canal mandibular, comprimindo o nervo alveolar inferior, podendo culminar em dor e parestesia. Regezi, Joseph, A; Sciubba James J., (2003).

Doenças sistémicas como sarcóidose viral, infecções bacterianas, metástases e esclerose múltipla podem também ser apontadas como causas de parestesia do nervo alveolar inferior, assim como infecções decorrentes de necrose pulpar e lesões periapicais próximas ao canal mandibular. Giuliani, M., et. Ali. (2001); Morse, D. R. (1997).

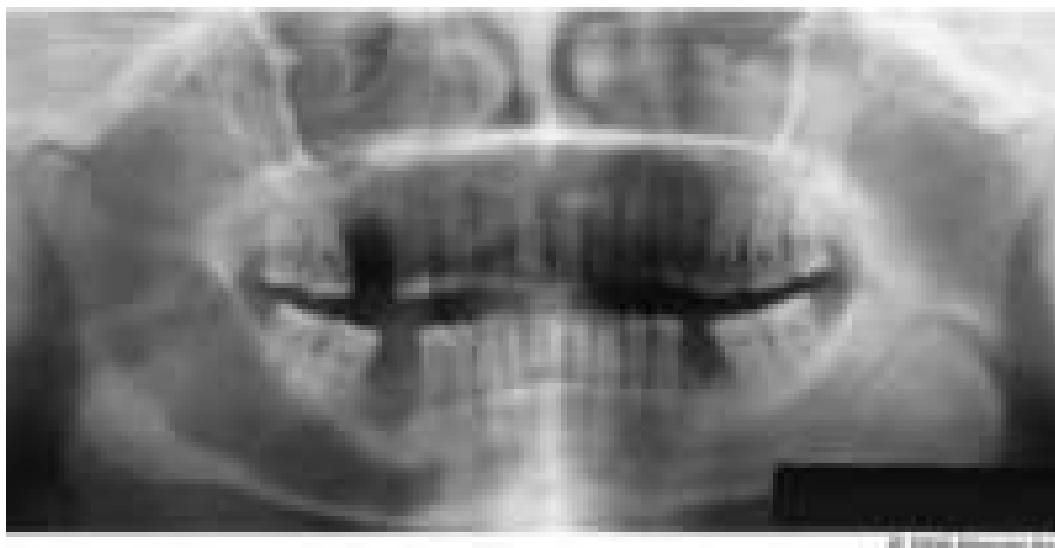


Figura 8 – Neurilemoma cujo crescimento provocou expansão do canal mandibular do lado direito da face.

3.3 - Causas Químicas

Loescher, A. R.; Robinson, P. P. (1998), Nickel A. A. (1990), apontam a administração de anestésicos locais e/ou outras substâncias, em diversos tratamentos dentários, como possíveis factores etiológicos de parestesia do nervo alveolar inferior, aquando do seu bloqueio.

Van Eden & Patel, (2002); Pedlar, J. (2003), citam o aparecimento de parestesia em alguns pacientes que foram sujeitos à anestesia do nervo alveolar inferior. A articaína foi o tipo de anestésico utilizado nos procedimentos de bloqueio do nervo.

Becking A. G. (1991) comprovou a existência de casos de parestesias persistentes, para além de outros problemas (dor intensa, edema dos tecidos adjacentes, hemorragia no canal radicular e necrose tecidual), devido ao uso incorrecto do hipoclorito de sódio. Mais tarde, Freitas V. L. T., & Alves S. M. M. (2001) confirmaram que a toxicidade do hipoclorito pode causar parestesia e anestesia temporária, entre outras complicações.

O extravasamento ou preenchimento excessivo do material obturador é apontado como sendo uma possível causa de parestesia do nervo alveolar inferior. Fanibunda K. and Matteews, J. N. S. (2000)

A probabilidade deste tipo de complicação ocorrer está directamente relacionada com a trajectória do nervo alveolar inferior em relação aos ápices dos dentes mandibulares posteriores. Scolozzi P, Lombardi T. B. J. (2004).

Factores relacionados com os sistemas de obturação, tipo de cimento obturador, biocompatibilidade e composição específica dos materiais usados na obturação, estão também relacionados com a ocorrência de parestesia. Gallas, Torreira (2003); Scolozzi P, Lombardi T. B. J. (2004); Yaltirik M, Ozbas H, Erisen R. (2002); Leonardo M. R. et ali (2005).

3.4 - Causas mecânicas

A maior parte das grandes complicações na área da medicina dentária surgem no campo da cirurgia, sendo que a exodontia de terceiros molares mandibulares é um dos procedimentos com maior probabilidade de ocorrência de disfunções. Benediktsdottir I. S. et al., (2004).

Benediktsdottir I. S. et al., (2004); Miloro M. et al., (2002) afirmam que a probabilidade de o nervo alveolar inferior ser alvo de traumas no decorrer da exodontia de terceiros molares inferiores inclusos tem sido demonstrada de forma clara.

Nos últimos tempos, tem vindo a aumentar o número de cirurgias de implantes dentários, levando a um aumento de lesões nervosas, nomeadamente ao nível dos nervos lingual e alveolar inferior. Kraut, R. A.; Chahal, O., (2002).

Dao T. T. T., Prothro D., Mellor A., (1998) afirmam que os distúrbios neurosensoriais podem ser transitórios ou permanentes, podendo ocorrer parestesia (parcial), anestesia (completa perda), ou alodínia (dor exagerada a um estímulo).

Pogrel M. A., et ali (2002) afirmam que é muito improvável ocorrer trauma do nervo alveolar inferior causado pela agulha, aquando da aplicação da anestesia. A explicação dada é que a agulha tem capacidade para passar pelos fascículos do nervo. Por outro lado, afirma que se o anestésico for injectado na fibra de forma directa, pode lesar o nervo devido à toxicidade.

Kipp, Deryl P.; Goldstein, Burton H.; Weiss, William W.; (1990) referem que pode ocorrer perfuração das fibras do nervo alveolar inferior pela agulha, durante a aplicação da anestesia local.

IV - Exodontia de Terceiros Molares Inferiores e Parestesia do Nervo Alveolar Inferior

A exodontia de terceiros molares mandibulares inclusos é um dos procedimentos mais frequentes na prática clínica, encontrando-se associado a uma série de acidentes e complicações, entre os quais, a parestesia. Hillerup e Jensen (2006); Prado (2004); Robinson et al. (2004); Ziccardi e Zuniga (2007).

Verifica-se, actualmente, um importante aumento de problemas relacionados com a região dos terceiros molares, tais como: dificuldade de higienização, dor, infecção, trismo e edema, sendo que muitas destas situações estão relacionadas com a não erupção normal e natural destes dentes. Rosa, Escobar, Brusco (2007).

Nas parestesias decorrentes de cirurgias com vista à remoção de terceiros molares mandibulares, os nervos mais frequentemente afectados são o nervo alveolar inferior e o nervo lingual. Hillerup e Jensen (2006); Prado (2004); Robinson et al. (2004); Ziccardi e Zuniga (2007).

A alta taxa de recuperação do nervo alveolar inferior resulta do facto do nervo se encontrar localizado e retido num canal ósseo, o que favorece a recuperação tecidual espontânea. Hillerup e Jensen (2006); Prado (2004); Robinson et al. (2004); Ziccardi e Zuniga (2007).

4.1 - Dentes inclusos

Dentes inclusos são definidos como elementos cuja formação se encontra completamente finalizada e que, uma vez chegado o seu período de erupção, continuam localizados de forma parcial ou total no interior do osso, com manutenção ou não da integridade do saco pericoronário. Freitas (2006); Oliveira (2006); Farish e Bouloux (2007); Nogueira (2004); Peterson (2005); Valente (2003).

Na prática clínica actual, a inclusão, impactação ou retenção dentária é um acontecimento cada vez mais frequente, sendo que os terceiros molares são os dentes mais frequentemente associados a condições de inclusão em adolescentes e adultos. Almendros-Marques; Berini-Aytes; Gay-Escoda (2006); Gomes et al. (2004); Peterson (2005); Vasconcellos (2003).

A falta de espaço é considerada o principal factor etiológico para determinar a condição de inclusão dentária. Oliveira (2006); Farish e Bouloux (2007); Nogueira (2004); Peterson (2005).

Lesões ao nível do nervo alveolar inferior são comuns quando existe uma íntima relação entre as raízes dos terceiros molares mandibulares e o canal mandibular. Chiapasco (2006); Hull et al. (2006); Renton et al. (2005); Savi et al. (2007); Tay e Go (2004).

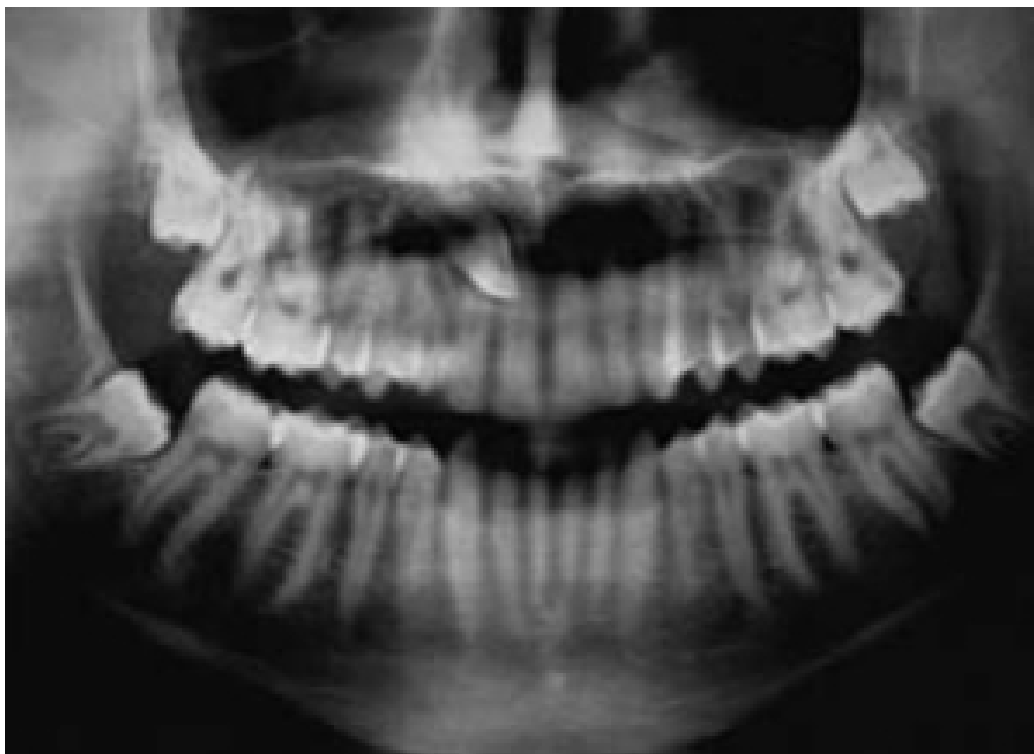

Figura 9 – Ortopantomografia onde é visível a falta de espaço para a erupção dos terceiros molares mandibulares. Fonte: <http://www.oralhealthjournal.com/news/third-molar-surgery-a-review-of-current-controversies-in-prophylactic-removal-of-wisdom-teeth/1000330848/>

Para além da falta de espaço na arcada, factores como a hereditariedade, tendência evolutiva, traumatismos, alterações patológicas, síndromes, e alterações sistémicas podem também contribuir para o aparecimento de dentes inclusos. Almendros-Marques; Berini-Aytes; Gay-Escoda (2006); Gomes et al. (2004); Peterson (2005); Vasconcellos (2003).

Os terceiros molares inclusos, semi-inclusos ou mal posicionados podem causar problemas como reabsorção dos dentes relacionados com estes, má oclusão, tumores e

quistos, pericoronarite, predispor a formação de uma bolsa periodontal e reabsorção óssea. Freitas (2006).

A remoção destes elementos dentários pode estar indicada caso se verifique dificuldade ou impossibilidade de higienizar a área, ou quando o espaço folicular da coroa do terceiro molar for sugestivo de processo degenerativo do saco dentário, situação observável radiograficamente. Freitas (2006).

A presença de pericoronarite, lesão tumoral ou cística, problemas a nível periodontal, cáries no segundo ou terceiro molar, para além de indicação de tratamento ortodôntico, são, segundo Blondeau e Daniel (2007), razões para se proceder à remoção dos terceiros molares mandibulares.

4.2 - Classificação de Pell e Gregory

Em 1993 foi elaborada uma classificação que é utilizada nos dias actuais, designada de classificação de Pell e Gregory, em homenagem aos seus autores. Esta classificação relaciona os terceiros molares inclusos com a borda anterior do ramo ascendente da mandíbula e também com o plano oclusal. Freitas (2006).

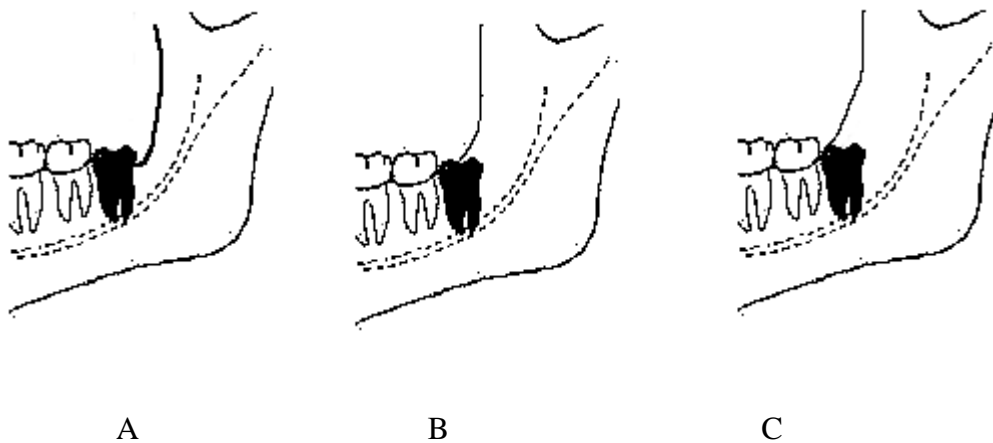


Fig 10 – Classificação de Pell e Gregory: A – classe I; B – classe II; C – classe III.
Fonte: <http://www.angelfire.com/nm/cirurgia/3molares/3molares.html>

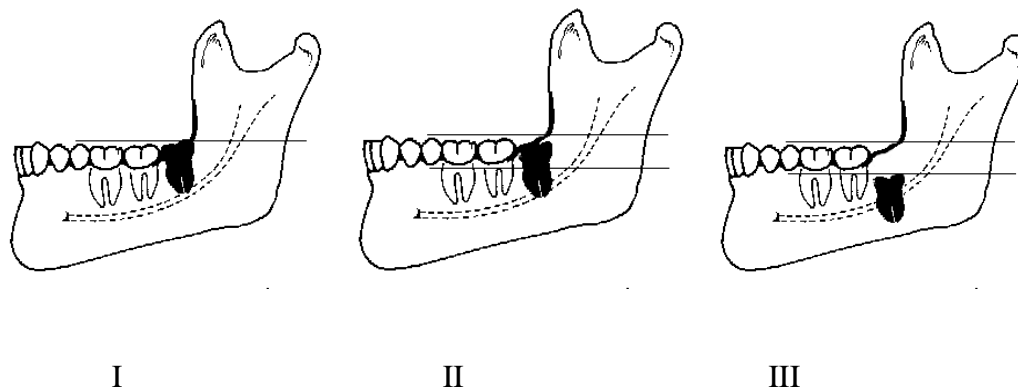


Figura 11 – Classificação de Pell e Gregory: I - Posição A; II - Posição B; III - Posição C. Fonte: <http://www.angelfire.com/nm/cirurgia/3molares/3molares.html>

A presença de dentes inclusos pode estar associada ao desenvolvimento de condições patológicas significativas, alterações ortodônticas, infecções, entre outros problemas. No entanto, é necessário avaliar os riscos e os benefícios da realização do procedimento cirúrgico para cada caso, devendo ser estudada a necessidade, ou não, da sua remoção profilática. Bui; Seldin e Dodson (2003); Farish e Bouloux (2007); Kim et al. (2006); Peterson (2005); Vasconcellos, De Oliveira e Gonçalves (2003).

O posicionamento mesiolingual dos dentes inclusos é o mais encontrado (43%) e a sua remoção é a que causa maior índice de parestesia (30,6%). O segundo tipo de impaction que resulta em parestesia lingual (6%) é o posicionamento distoangular (19,6%). No entanto, a impaction distoangular é a que se mostra mais problemática, devido ao facto de a sua remoção ser realizada por fragmentos e a intervenção cirúrgica ser intensa ao nível do ramo mandibular. Peterson, et al. (2005)

4.3 - Aspectos Radiográficos

Prado (2004) afirma que existe uma importante relação entre o canal mandibular e as raízes dos terceiros molares mandibulares, favorecendo bastante o risco de lesão do nervo alveolar inferior. Esta relação pode ser determinada pelo exame radiográfico, através, por exemplo, da observação do feixe neurovascular na radiografia panorâmica, sob o aspecto de uma faixa radiopaca.

A existência de uma grande proximidade entre o terceiro molar mandibular incluído e o canal mandibular irá, provavelmente, provocar lesão no tecido nervoso decorrente da cirurgia. De modo a prevenir este tipo de acidente, propõe-se a análise dos riscos através

de uma ortopantomografia. Albert, Gomes e Vasconcelos (2006); Haug (2005); Jhamb (2009); Miloro e Dabell (2005); Nakagawa (2007); Nakamori et al. (2008); Ohman, Kivijarvi e Blomback (2006).

Haug (2005); Miloro e Dabell (2005); Nakamori et al. (2008); Prado (2004) afirmam que, aquando da observação da radiografia panorâmica, os principais achados que indicam risco de lesão nervosa são:

- Interrupção da linha radiolúcida referente ao canal mandibular
- Estreitamento do canal
- Desvio das raízes
- Escurecimento da imagem das raízes
- Desvio do canal mandibular
- Estreitamento da imagem das raízes

O dente não está intimamente relacionado com o nervo quando o contorno do canal cruza as raízes do terceiro molar mandibular e mantém o contorno e tamanho. Por outro lado, se o canal mandibular perder o seu contorno cortical enquanto cruza as raízes do terceiro molar, pode indicar envolvimento com o elemento dentário. Se para além da perda cortical do canal, este se encontrar reduzido ou deslocado, indica uma íntima relação do nervo com o dente, o que resulta numa alta probabilidade de trauma nervoso durante a realização da cirurgia. Prado (2004).

Genú e Vasconcelos (2008) desenvolveram um estudo e concluíram que os dois sinais radiográficos que relacionam os ápices dos terceiros molares inferiores e o canal mandibular são o estreitamento do canal (33%) e o escurecimento dos ápices das raízes (23%).

Segundo Nakamori et al. (2008), para o estabelecimento da distância do canal mandibular ao terceiro molar inferior incluso, devem-se analisar três critérios: escurecimento da imagem das raízes, desvio do canal mandibular e estreitamento das raízes.

Blaeser et al. (2003) afirmam que os sinais obtidos através da radiografia, como o escurecimento dos ápices dos terceiros molares mandibulares, a interrupção da cortical da linha branca do canal mandibular e o desvio do canal mandibular estão relacionados com lesão do nervo alveolar inferior aquando da exodontia desses elementos dentários.

De acordo com o estudo realizado por Sedaghatfar, August e Doddson (2005), três sinais radiográficos foram fortemente associados com a exposição do nervo alveolar inferior durante a exodontia de terceiros molares inferiores: estreitamento das raízes, escurecimento das raízes e interrupção da linha branca do canal mandibular e o desvio do mesmo.

Em diversos casos, a ortopantomografia não permite uma correcta e precisa observação da relação entre as estruturas anatómicas, devido à presença de distorções inerentes ao tipo de radiografia e também devido à sua natureza bidimensional. Albert et al. (2006); Bell et al. (2003); Gomes et al. (2008); Nakagawa, Ishii e Nomura (2007).

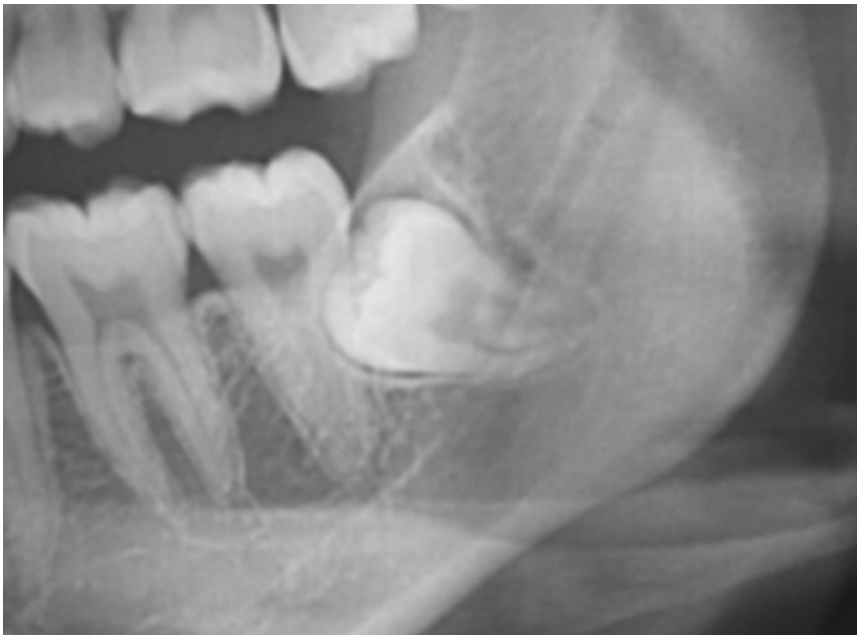

Figura 12 – Terceiro molar mandibular que apresenta elevado risco de parestesia pós-cirúrgica. Fonte: <http://www.pamperteeth.com/tag/paresthesia/>

A proximidade do canal mandibular com o ápice das raízes dos terceiros molares mandibulares é o principal indicativo de risco de lesão nervosa. Quando isto acontece, há necessidade de realizar uma tomografia computadorizada através da qual se poderá

visualizar numa perspectiva tridimensional a relação das raízes com o nervo. Albert et al. (2006); Bell et al. (2003); Gomes et al. (2008); Nakagawa, Ishii e Nomura (2007).

A radiografia panorâmica tem vindo a ser citada como a modalidade de exame imagiológico de eleição para cirurgias de remoção de terceiros molares inferiores inclusos, no entanto, a perspectiva anatómica tridimensional não pode ser obtida através deste exame que muitas vezes não permite a precisão suficiente para traduzir a correcta relação entre o elemento dentário envolvido e o trajecto percorrido pelo nervo. Neste âmbito, a tomografia computadorizada espiral pode permitir ao cirurgião a visualização tridimensional da relação entre o canal mandibular e o nervo alveolar inferior. Jhamb (2009).

Através da tomografia computadorizada espiral, o médico dentista pode ter acesso a imagens em qualquer direcção e orientação. De modo a ser aproveitada a totalidade do potencial da tomografia computadorizada espiral devem-se analisar as imagens obtidas em todos os três planos. Jhamb (2009).

Kipp, Goldstein e Weiss (1980) afirmaram que a observação de uma radiografia periapical no pré operatório pode prever a presença de sulcos, saliências ou perfurações nas raízes dos terceiros molares, justificando o uso dessa radiografia na avaliação pré-cirúrgica.

Jhamb et al. (2009) realizaram uma pesquisa com o objectivo de comparar a eficácia das tomografias computadorizadas de feixe cónico e as radiografias panorâmicas com vista à determinação da relação entre o feixe nervoso no nervo alveolar inferior e o terceiro molar inferior. Verificou-se que a tomografia computadorizada apresentou uma melhor performance comparativamente à radiografia panorâmica. Porém, a diferença não foi estatisticamente significativa.

4.4 - Idade e Género do Paciente

A idade do paciente pode ser um factor importante do que respeita à regeneração do nervo. Em pacientes com idade inferior a vinte e um anos, o retorno das funções neurosensoriais ocorre em 78% dos casos. Em pacientes entre os vinte e um e os trinta anos de idade, a regeneração neural ocorre em cerca de 47% dos casos. A regeneração do nervo em pacientes com idade entre os trinta e um e os quarenta anos ocorre em cerca de 33% dos casos. Chuang et al. (2007).

Os pacientes com idade mais avançada apresentam maior risco de lesão do nervo alveolar inferior após exodontias de terceiros molares mandibulares inclusos. Isto ocorre devido ao efeito negativo da idade do paciente sobre a regeneração periférica do nervo e do tecido ósseo. Chuang et al. (2007); Haug et al. (2005); Queral-Godoy et al. (2005); Susarla e Dodson (2005).

Num estudo realizado por Valmaseda-Castellón; Berini-Aytés e Gay-Escoda (2001), ao fazer a avaliação do pós-operatório de cirurgias para remoção de terceiros molares mandibulares e a ocorrência de lesão do nervo alveolar inferior, verificou-se que os pacientes que apresentaram lesão nervosa eram bastante mais velhos do que os pacientes que não tinham lesão do nervo. Os casos de lesão permanente do nervo alveolar inferior foram também mais frequentes no grupo etário mais avançado.

Num estudo realizado por Avendaño et al. (2005) com pacientes entre os doze e os dezoito anos de idade sujeitos a cirurgias de extracção de terceiros molares inferiores, verificou-se que quanto menor a idade, maior foi a incidência de dor pós-operatória, infecção, inflamação, trismo e equimose. Para além disto, concluiu também que à medida que a idade do paciente aumentava, o risco do paciente apresentar alterações de sensibilidade do nervo alveolar inferior era maior.

De acordo com Brann; Brickley e Shepherd (1999), não existe uma associação estatisticamente significativa entre a idade do paciente e a ocorrência de parestesia do nervo alveolar inferior após cirurgia de terceiros molares inferiores.

Alguns estudos têm sugerido que o género do paciente pode ter influência no que respeita à predisposição de ocorrerem complicações pós-operatórias, como lesão nervosa ao nível do nervo alveolar inferior, apontando que pacientes do sexo feminino apresentam maior probabilidade de sofrer episódios de parestesia pós-operatória. Bataineh (2001); Avendaño et al. (2005).

Num estudo sobre complicações pós-cirúrgicas e factores de risco em relação à exodontia de terceiros molares inferiores, verificou-se que em 10,2% nos pacientes do sexo feminino e em 2,2% dos pacientes do sexo masculino foram encontradas complicações pós-operatórias. Para parestesia do nervo alveolar inferior, de forma específica, observou-se uma incidência de 1,8% nas mulheres e de 0,0% nos homens. Blondeau e Daniel (2007).

No estudo realizado por Tay e Go (2004), a incidência de parestesia do nervo alveolar inferior pós-cirurgia de terceiros molares inferiores inclusos entre gêneros foi aproximadamente igual, apresentando os homens uma leve prevalência (54,1%).

Alguns estudos não mostram a existência de uma correlação directa entre o género do paciente e a probabilidade de lesão do nervo alveolar inferior. Buy, Seldin, Dodson (2003); Gulicher, Gerlach (2001); Jerjes et al. (2006).

4.5 - Diferentes posicionamentos e graus de inclusão dentária

Pogrel e Kaban (1993) revelam que há factores que aumentam a incidência do dano ao nervo alveolar inferior, como a impactação horizontal, o uso de fresas, procedimentos que se estendem ao nível ou abaixo do nível do feixe neurovascular, observação do feixe durante o procedimento cirúrgico e hemorragia excessiva do alvéolo.

Segundo Rosa, Escobar e Brusco (2007) A inclusão dentária horizontal apresenta maior incidência de danos no nervo alveolar inferior. Contudo, a parestesia do nervo alveolar inferior é evitável e está directamente relacionada com a técnica operatória utilizada e com a relação anatómica do nervo e as estruturas adjacentes.

Haug et al. (2005) relaciona a impactação óssea total dos terceiros molares inferiores com uma maior frequência de lesões ao nível do nervo alveolar inferior.

Gulicher, Gerlach (2001), afirmaram que exodontias de terceiros molares inferiores que apresentam as raízes completamente desenvolvidas, com impactação profunda e com proximidade vertical ao canal mandibular têm probabilidade alta de causar uma diminuição sensorial do nervo alveolar inferior.

Para Susarla; Blaeser e Magalnick (2003) a exodontia de terceiros molares impactados que se encontrem na posição horizontal e mesioangular apresenta uma maior probabilidade de lesar o nervo alveolar inferior, causando alterações sensoriais.

Valmaseda-Castellón, Berini-Aytés e Gay Escoda (2001) não encontraram nenhuma correlação entre os diferentes graus de inclusão dentária e o aparecimento pós-cirúrgico de parestesia ao nível do nervo alveolar inferior.

4.6 - Técnica Cirúrgica

Algumas pesquisas revelam que a técnica cirúrgica utilizada pode influenciar na ocorrência do trauma do nervo alveolar inferior e alguns factores têm que ser considerados, nomeadamente a técnica anestésica, o calibre da agulha, a composição da solução anestésica, a experiência do profissional, osteotomia, tipo de incisão realizada, odontosecção, visualização do nervo alveolar inferior, ocorrência de dor no momento da luxação e tempo da cirurgia. Valmaseda-Castellón, Berini-Aytés e Gay-Escoda (2001).

Brann, Brickley e Shepherd (1999) revelaram que estudos anteriormente realizados indicaram um maior número de casos de trauma do nervo alveolar inferior relacionados com factores ligados à técnica cirúrgica comparativamente a factores relacionados com a posição anatómica do dente a ser extraído.

De acordo com Oliveira et al. (2006), quanto mais complexa for a técnica cirúrgica realizada na exodontia de terceiros molares mandibulares nos casos em que se tenha que proceder a osteotomia ou odontosecção, maior será a probabilidade de ocorrer parestesia do nervo alveolar inferior.

Segundo Valmaseda-Castellón, Berini-Aytés, Ga-Escoda (2001), a odontosecção está associada a um aumento de risco de lesão do nervo alveolar inferior. A osteotomia também aumenta de forma significativa o risco de ocorrência de lesão do nervo alveolar inferior. Por outro lado, a secção vertical das raízes do terceiro molar inferior não representou aumento significativo de risco de lesão nervosa.

Gulicher e Gerlach (2001) dirigiram um estudo onde concluíram que procedimentos como a osteotomia e a odontosecção na profundidade do alvéolo aumentaram o risco de parestesia do nervo alveolar inferior. Por outro lado, a instrumentação cirúrgica rotatória não representou associação significativa com lesão nervosa. Ainda segundo estes autores, quando o canal mandibular é aberto durante a cirurgia, a probabilidade de ocorrência de distúrbios na sensibilidade labial é cinco vezes superior ao esperado quando isso não acontece.

Num estudo dirigido por Sedaghatfar, August, Dodson (2005) composto por duzentos e trinta pacientes, foram realizadas quatrocentas e vinte e três exodontias de terceiros molares inferiores, sendo que em 5,7% dos casos o nervo alveolar inferior foi exposto e visualizado.

Segundo Tay e Go (2004), quando ocorre exposição do feixe neurovascular do nervo alveolar inferior aquando da exodontia de terceiros molares mandibulares, aumenta em cerca de 20% o risco de desenvolvimento de parestesia.

4.7 - Experiência do profissional

De acordo com Bataineh (2001), as principais causas associadas a trauma do nervo alveolar inferior são a profundidade do dente incluso, a experiência do profissional e a relação do canal mandibular com as raízes do dente.

A incidência das complicações e a recuperação da sensibilidade no pós-operatório dependem da habilidade e experiência do médico dentista. A incidência das complicações associadas a cirurgias de terceiros molares inferiores é quatro vezes maior entre os profissionais não experientes comparativamente aos mais experientes. Ventã, Lindqvist e Ylipaavalniemi (1998).

De acordo com Jerjes (2006), a experiência do profissional foi o único factor que obteve relevância estatística para a ocorrência de parestesia permanente do nervo alveolar inferior, concluindo que quanto maior a experiência do médico dentista, menor é a probabilidade do paciente sofrer uma lesão nervosa e consequentes danos.

Para Valmaseda-Castellón, Berini-Aytés e Gay-Escoda (2001), a experiência do profissional não foi considerado um factor relevante quando relacionado com o aparecimento de casos de parestesia do nervo alveolar inferior após exodontia de terceiros molares mandibulares.

No que respeita às complicações cirúrgicas relacionadas com a exodontia de terceiros molares mandibulares, as mais encontradas na literatura são: infecção, alveolite, hemorragia, parestesia. Complicações mais graves também são descritas, tais como: fractura da mandíbula, hemorragia severa e introdução iatrogénica do terceiro molar em espaços circunvizinhos. Bouloux, Steed, Perciaccante (2007).

Segundo Cade (1992), a parestesia do nervo alveolar inferior pode ser consequência de forças directas ou indirectas durante a exodontia de terceiros molares inferiores. Lesões directas podem ter origem num trauma por injeção anestésica local, compressão directa a que o nervo é sujeito, lesões geradas aquando da luxação do dente e manipulação iatrogénica durante a curetagem alveolar. Por outro lado, lesões indirectas do nervo

alveolar inferior podem ter origem em processos fisiológicos, compressão do nervo por edema ou hematoma e infecções.

Segundo Ozen et al. (2006), a complicação mais grave após exodontia de terceiros molares inferiores é a lesão do nervo alveolar inferior e do nervo lingual embora, frequentemente, tenham carácter transitório e resolução espontânea sem necessidade de tratamento. No entanto, em alguns casos, podem persistir por mais de seis meses, podendo culminar numa disfunção sensorial permanente.

4.8 - Incidência de Parestesia do Nervo Alveolar Inferior

A incidência de danos permanentes do nervo alveolar inferior em cirurgias de remoção de terceiros molares inferiores inclusos é menor que 1%. Blaeser et al. (2003); Gomes et al. (2008); Queral-Godoy et al. (2005); Hull et al. (2006).

Alguns estudos indicam que a maioria dos casos de trauma do nervo alveolar inferior ocorre em cirurgias de remoção de terceiros molares mandibulares inclusos, e que em mais de 96% dos casos ocorre retorno sensitivo espontâneo num período até 24 meses. Hillerup e Jensen (2006); Prado (2004); Robinson et al. (2004); Ziccardi e Zuniga (2007).

De acordo com o estudo de Jerjes (2006), foram realizadas 1087 cirurgias de terceiros molares inferiores, em que quarenta e cinco pacientes (4,1%) apresentaram quadro de parestesia envolvendo o nervo alveolar inferior. Em cerca de oito pacientes (0,7%) não se verificou retorno completo da função nervosa, exibindo um quadro de parestesia permanente dois anos após a cirurgia.

No seu estudo, Gomes et al. (2008) revela que a cirurgia para remoção de um terceiro molar inferior incluso é um dos procedimentos com maior probabilidade de complicações pós-operatórias. A frequência de lesão do nervo alveolar inferior é de 0,5% a 5,3% e está intimamente relacionada com a ligação do nervo às estruturas anatómicas adjacentes.

Tay e Go (2004) revelam que a incidência de lesões do nervo alveolar inferior decorrentes de exodontias de terceiros molares mandibulares inclusos encontra-se entre 0,4% e 8,4%. De acordo com os autores, a proximidade entre o canal mandibular e as raízes dos terceiros molares inferiores evidencia o risco de trauma do nervo alveolar inferior.

Segundo Renton et al. (2003), a incidência de lesões temporárias no nervo alveolar inferior decorrentes de exodontias de terceiros molares mandibulares está entre 0,4% e 8,1%, enquanto danos permanentes ocorrem entre 0,01% e 3,6%.

Para Bataineh (2001) a incidência de trauma do nervo alveolar inferior varia de 0,4% a 8,4%, após exodontia de terceiros molares inferiores.

Oliveira et al. (2006) avaliou a incidência de complicações decorrentes de 159 exodontias de terceiros molares maxilares e mandibulares. Em 7 casos, correspondente a 8,43%, essa complicação resultou em parestesia do nervo alveolar inferior e a totalidade destes casos apresentou resolução espontânea da função nervosa num período até três meses.

V - Diagnóstico e Tratamento

A relação entre o resultado do teste clínico neurosensitivo e a presença/ausência de trauma do nervo alveolar inferior define a capacidade de indicar a ocorrência de parestesia evidenciada através das respostas dos testes de diagnóstico sensitivo específico para a área lesada. Poort, van Neck e Van Der Wal (2009); Renton et al., (2003); Rosa et al., (2007).

De acordo com os mesmos autores, o teste de diagnóstico neurosensitivo é dividido em duas categorias, as quais se baseiam no estímulo através do contacto cutâneo: teste mecanoceptivo e teste nociceptivo. O teste mecanoceptivo é dividido em duas subcategorias: o teste de toque estático luminoso e o teste direccional (realizado com o auxílio de uma escova). Por outro lado, o teste nociceptivo é realizado através de instrumentos pontiagudos e pela sensibilidade térmica. Poort, Van Neck e Van Der Wal (2009); Renton et al (2003).

Os testes neurosensoriais subjectivos com vista a avaliar e monitorizar a função neural do nervo alveolar inferior são os mais utilizados na prática clínica. Estes testes permitem ao paciente descrever num papel as sensações durante o exame através de uma escala de linhas ascendentes e descendentes. No entanto, apresentam a desvantagem de dificilmente poderem ser padronizados. Poort, Van Neck e Van Der Wal (2009).

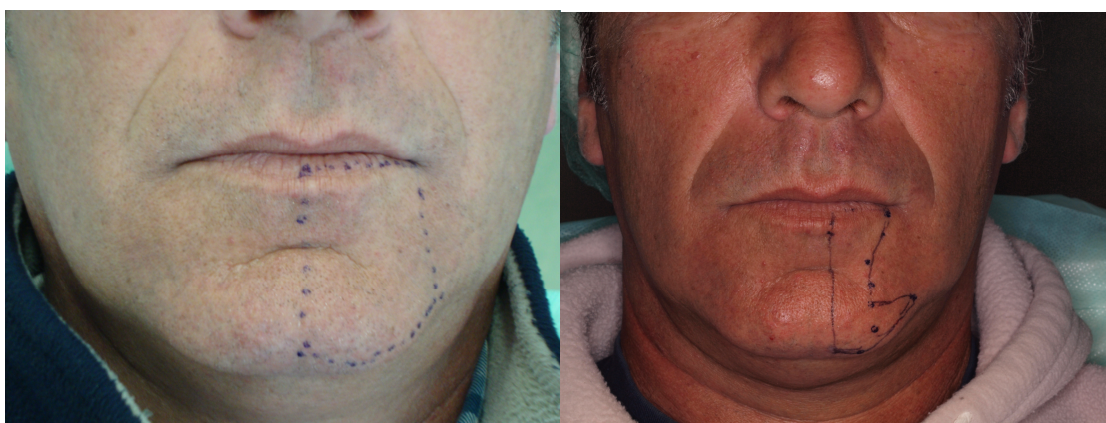

Fig. 13 – Mapeamento da alteração de sensibilidade em pacientes com parestesia do nervo alveolar inferior. Fonte: Fotografias de casos clínicos fornecidas pelo Dr. Pedro Jorge Gonçalves Pereira, docente da Universidade Fernando Pessoa e orientador da presente monografia.

Lee et al. (2007), através da termografia electrónica, procederam à avaliação do nervo alveolar inferior em pacientes que foram submetidos a cirurgias ortognáticas e concluíram que a captação da radiação infravermelha que permite avaliar a temperatura dos corpos pode ser aplicada como um auxiliar de diagnóstico de modo a avaliar disfunções do nervo alveolar inferior.

Caissie et al. (2007) afirmam que existe a possibilidade de estimular um grupo específico de fibras nervosas dos ramos do nervo trigémio, respondendo a uma frequência específica de estímulo eléctrico, sendo que cada frequência promove sensações subjectivas variadas, tais como: picada, sensação de queimadura, vibração ou pulsação.

Prado (2004) refere que os principais achados clínicos diagnósticos para traumas graves são:

- Sensação de formigueiro na língua, lábio e bochechas;
- Sensação de “choque” no local traumatizado após palpação;
- Alterações no paladar e na mastigação;
- Resposta diminuída ou mesmo ausente à instrumentação em zonas inervadas pelo nervo afectado.

Em primeiro lugar, o profissional deve analisar a etiologia da parestesia antes de iniciar o tratamento porque se estiver perante uma infecção, o tratamento inicial consistirá em terapia antibiótica. Rosa et al. (2007).

5.1 - Via farmacológica: Vitamina B1 associada a outros fármacos

Em muitos casos, um procedimento bastante realizado é o tratamento com vitamina B1 associada à estricnina (1 miligrama por ampola, doze dias de injeções intramusculares). Outra conduta que também pode ser realizada é o uso de cortisona, 100 miligramas a cada seis horas durante os primeiros dois ou três dias. Porém, não existe um tratamento efectivo para a parestesia. Os sintomas tendem a regredir dentro de um a dois meses, embora se verifique uma melhora com o uso de histamina ou medicamentos vasodilatadores. Rosa et al. (2007).

Aziz, et al. (2002) afirma que o tratamento da parestesia deve ser feito à base de vitamina B1.

A utilização de vitaminas, nomeadamente as do complexo B, anti-neuríticos e anti-inflamatórios é um procedimento realizado frequentemente no tratamento da parestesia, diminuindo o tempo de duração desta complicação. Epelbaum (2007).

5.2 - Microcirurgia

A microcirurgia para aproximação dos nervos lesados é uma técnica bastante utilizada, em casos de neurotme, para que a aproximação se realize logo após a ocorrência da lesão. Epelbaum (2007).

Prado (2004) indica a cirurgia exploratória como o primeiro tratamento a ser realizado, uma vez que não é possível o recurso à radiologia ou a outras técnicas de diagnóstico para avaliarmos a extensão do trauma, sendo o tempo de intervenção um tema controverso. Afirma ainda que os reparos realizados logo após o trauma têm maior taxa de sucesso relativamente aos mais tardios. Por último, refere que o uso de enxerto nervoso favorece a anastomose do nervo.

A abordagem cirúrgica consiste na exposição do local do onde ocorreu o trauma através da remoção de uma camada de osso da mandíbula. Depois de o nervo ser exposto, avalia-se a extensão do trauma. Após ser evidenciada a secção do nervo, suturam-se cuidadosamente os dois extremos. No entanto, quando os extremos do nervo não podem ser aproximados passivamente, deve ser suturado um enxerto nervoso entre eles, favorecendo a regeneração axonal. Prado (2004).

A ressecção da região afectada deve ser realizada, mesmo nos casos em que não ocorre secção do nervo, devendo proceder-se, também, à coaptação dos extremos nervosos. Quando ocorre a secção do nervo, as células de Schwann e os fibroblastos presentes no tecido conectivo perineural proliferam, numa tentativa de cobrir o defeito que ocorreu. A taxa de avanço da extremidade do axónio por meio do tecido cicatricial é cerca de 0,25 milímetros por dia, aproximadamente. Prado (2004).

Após cerca de treze semanas do desaparecimento da parestesia, a função do nervo alveolar inferior lesado é completamente restaurada. Epelbaum (2007).

Laureano Filho (2008) refere que o coágulo sanguíneo organizado é um factor importante, contribuindo para a formação tanto do osso neoformado como do tecido fibroso conectivo, para além de permitir a proliferação neurilemal.

Suazo et al. (2004) afirma que a degeneração do nervo ocorre num intervalo de quatro a vinte dias. A porção distal do nervo lesado inicia a sua degeneração dois ou três dias após a obstrução total do fluxo axoplasmático. Este processo denomina-se Degeneração Walleriana. A degeneração proximal está relacionada com a natureza do trauma. Nos casos em que ocorre uma incisão do tronco nervoso verifica-se uma degeneração retrógrada mínima. Quando ocorre esmagamento ou estiramento das fibras nervosas verifica-se um grande dano retrógrado ao nível dos axónios.

A regeneração nervosa caracteriza-se pelo brotamento da porção proximal entre quatro a seis semanas após ocorrer o trauma e é finalizada cerca de sessenta a trezentos dias após o trauma inicial. Neste processo regenerativo, verifica-se uma tentativa de criação de uma ponte ou *gap* neural com o túbulo de Schwann localizado no segmento distal. Posteriormente, o axónio cresce a nível distal cerca de 0,5 a 3 milímetros por dia. Se este processo não ocorrer, existe a possibilidade de se vir a formar um neuroma. Prado (2004).

Nos casos em que as extremidades do nervo estão danificadas e não estão em conexão, pode ocorrer a formação de um neuroma. Uma vez formado o neuroma, nunca vão existir condições que permitam reiniciar um processo de regeneração. Vasconcelos, B. C. E. et al. (2001) Silva Neto, J. C. (2003).

A regeneração do nervo pode ser primária ou secundária. A regeneração primária ocorre entre uma e três semanas e é associada com a fase activa de regeneração. A regeneração secundária ocorre várias semanas ou meses após o trauma, tendo a vantagem de a resposta inflamatória e o edema do tecido conectivo estarem reduzidos. Este último tipo de regeneração é, geralmente, associado a um esmagamento ou perda de tecido pelo qual o nervo está envolvido. Suazo et al (2007).

A microcirurgia também apresenta desvantagens. Para além da cicatriz submandibular, verifica-se também perda de sensibilidade na região doadora, trauma provisório/permanente do nervo II par craniano, que resultará numa paralisia facial. O resultado do enxerto poderá culminar numa re-inervação parcial ou nula do nervo, podendo ocorrer formação de um neuroma doloroso. Chossegros, C. et al., (1995). Ellies, L. G. et al. (1995).

5.3 - Cirurgia de transposição do nervo alveolar inferior

A cirurgia de transposição do nervo alveolar inferior está indicada quando se pretende o aumento e plastias do rebordo alveolar, Shibahara, T. et al. (1996), correcção de má oclusão Kahnberg, K. E.; Ridel, A. (1987); Smiler, D. G. (1993) e/ou preservação e reparação do nervo alveolar inferior. Rugge, G.; Lekholm, U.; Nevins, M (1995).

Para se poder realizar correctamente e de forma segura a cirurgia de transposição do nervo alveolar inferior. É necessário um estudo radiológico perfeito, tendo em conta todos os detalhes da localização do plexo alveolar inferior e as suas relações anatómicas. Rosenquist, B. (1994).

A transposição do nervo alveolar inferior consiste numa osteotomia em redor do foramen mentoniano, para que este seja removido. De seguida, confecciona-se uma janela óssea posterior, seguindo o trajecto do canal mandibular. Após ser localizado o canal mandibular, a sua parede é retirada de forma cuidadosa, libertando-se progressivamente o feixe neurovascular. O nervo alveolar inferior é acomodado passivamente no leito ósseo. Mazorla, Clovis; Toledo Filho, J. L. (2002).

A opção pela transposição do nervo alveolar inferior depende principalmente da experiência do profissional, visto que tanto são obtidos resultados satisfatórios como o contrário. Os resultados positivos estão relacionados com a habilidade do profissional em manipular o nervo alveolar inferior com o mínimo de tracção possível. Mazorla, Clovis; Toledo Filho, J. L. (2002).

O risco de que eventuais alterações sensoriais, tais como hipostesia e parestesia, possam ser permanentes é a principal desvantagem da utilização da técnica de transposição do nervo alveolar inferior. A não recuperação da anatomia do rebordo alveolar e a fragilização temporária da mandíbula são também duas desvantagens desta técnica. Kan, J. Y. et al. (1997)

Existem outras formas de tratamento, como a laserterapia, e a acupunctura. Epelbaum (2007).

5.4 - Terapia com laser de baixa potência

O laser tem-se tornado uma dos maiores avanços tecnológicos verificados na área da saúde, devido a serem instrumentos com capacidade para depositar energia luminosa nos tecidos de forma muito precisa. Suazo et al. (2007); Laureano Filho (2008).

O laser é dividido em duas categorias gerais: lasers de alta potência e lasers de baixa potência. Os lasers de alta potência, ou cirúrgicos, conseguem concentrar uma grande quantidade de energia num espaço reduzido, possuindo um efeito térmico e capacidade de corte, coagulação e vaporização. Os lasers de baixa potência, ou terapêuticos, são desprovidos de efeito térmico, produzindo um efeito estimulante celular, acelerando o processo de cicatrização, reduzindo a inflamação e a dor. Suazo et al. (2007); Lizarelli (2007).

O **laser terapêutico** (*soft-laser*) foi alvo de estudos devido à possível utilidade como modalidade de tratamento de diversas afecções do complexo maxilo-facial. Laureano Filho (2008).

Na laserterapia de baixa potência verifica-se a utilização de uma energia menor do que um Watt de potência e os comprimentos de onda são, aproximadamente, cerca de 600 nanómetros, apresentando boa transmissão na pele e nas mucosas. Os efeitos terapêuticos como a proliferação, diferenciação, bioestimulação e síntese de proteínas, estão entre os comprimentos de onde do espectro vermelho e infravermelho. Laureano Filho (2008).

Existem trabalhos publicados que referem os efeitos da terapia laser de baixa intensidade, em pacientes com perda de longa duração das funções neurosensoriais do nervo alveolar inferior, após extracção de terceiro molar mandibular. Verificaram-se melhorias significativas a nível neurosensorial. Bavero, F.C et al. (2005), Tuncer, Ozen, Orhan, K.; Gorur, I.; Ozturk (2006), Brugnera, A.; Ladalardo, T. C., Bologna, F. D.; Garrini, A.E. C Jr. (2003).

Recentemente, Ozen, et. ali. (2006), publicaram um trabalho em que quatro pacientes do sexo feminino apresentavam queixas de parestesia do lábio inferior, queixo, gengiva e língua. Cada um dos pacientes tinha sido sujeito a uma cirurgia com vista a extracção de um terceiro molar inferior, com a antecedência de pelo menos um ano.

Foi realizada uma avaliação dos resultados neurosensoriais após laserterapia de baixa intensidade e ficou demonstrado que houve uma aceleração significativa no tempo, assim como da intensidade do regresso das respostas neurosensoriais. Os resultados obtidos revelaram uma melhoria progressiva ao longo do tempo. Deste modo, além das modalidades cirúrgicas, a terapia com laser de baixa intensidade pode também ela ser utilizada para tratamento de lesões do nervo alveolar inferior. Ozen, et. ali. (2006).

A laserterapia é uma relevante alternativa no tratamento da parestesia, sendo o laser infravermelho (780 nanómetros) o mais indicado devido ao seu grau de penetrabilidade. Quanto mais cedo for implementado o tratamento, melhor será o prognóstico de recuperação da sensibilidade. Lizarelli (2007).

O aparecimento da possibilidade de oferecer um tratamento indolor, não invasivo e que apresenta um alto índice de sucesso contribui para atenuar o quadro de ansiedade do paciente perante os problemas apresentados. Desta forma, segundo Epelbaum (2007), justifica-se o emprego da laserterapia no tratamento de parestesias, devido ao potencial deste tratamento sobre a amplitude de acção e regeneração das células nervosas.

5.5 - Acupunctura

A acupunctura está indicada, no âmbito da Medicina Dentária, quando se pretende o controlo de sintomas pós-operatórios, analgesia para realizar determinados procedimentos, parestesias, distúrbios temporo-mandibulares e dor oro-facial. Grotzner, Beatriz; Azolin, Mari do Rocio; Souza, Regina (2009).

A técnica de acupunctura abrange a possibilidade de diminuir o tempo de recuperação nos casos de parestesia temporária. Kloth, L. C. (2003).

Actualmente, a acupunctura dispõe de várias formas de aplicação, sendo uma técnica não invasiva, inferindo mínima sensibilidade. Esta técnica apresenta-se como uma excelente opção para pacientes com parestesias, visto que estes apresentam frequentemente quadros de ansiedade, para além de desgaste físico e emocional. Grotzner, Beatriz; Azolin, Mari do Rocio; Souza, Regina (2009).

Vários profissionais do campo da Medicina Dentária utilizam a acupunctura como coadjuvante, uma vez que esta providencia o reajuste das funções cerebrais, neuronais, imunitárias e viscerais, acelerando os processos regenerativos. Grotzner, Beatriz; Azolin, Mari do Rocio; Souza, Regina (2009).

As técnicas de acupuntura favorecem a libertação de neuromoduladores controladores sobre neurónios da via sensorial nociceptiva, diminuindo a experiência dolorosa nos aspectos sensorial, neuromotor e emocional. Carneiro, N., M. (2001).

VI - Medidas Preventivas

O facto de os terceiros molares serem os últimos dentes a erupcionar na cavidade oral, contribui decisivamente para estes apresentarem os maiores índices de impactação. Desde sempre existiu uma discussão acerca da necessidade de extracção de dentes inclusos ou impactados e o melhor momento para realizá-la. Bouloux, Steed e Perciaccante (2007); Bui, Seldin e Dodson (2003); Freitas (2006); Oliveira et al. (2006); Marciani (2007).

O risco de complicações cirúrgicas é um motivo utilizado para contra-indicar a exodontia de dentes assintomáticos. Freitas (2006); Oliveira (2006); Peterson (2005); Susarla e Dodson (2005); Valente (2003); Vasconcellos, De Oliveira e Gonçalves (2003).

Bataineh A. B. (2001) afirma que na literatura não está explícito qualquer tipo de tratamento que seja realmente eficaz para os casos em que ocorre parestesia do nervo alveolar inferior. Posto isto, as medidas preventivas assumem um carácter muito importante na prevenção deste tipo de problema.

O facto da remoção de terceiros molares inclusos constituir um procedimento cirúrgico de rotina, pode induzir a ausência de um planeamento pré-cirúrgico adequado, o que gera maior margem de desenvolvimento de complicações e acidentes. Chiapasco (2006).

A cirurgia para extracção de terceiros molares inclusos deve ser realizada apenas por profissionais que se sintam devidamente preparados e bem familiarizados com tal procedimento. Bataineh, A. B. (2001); Jerges (2006)

Bui, Seldin e Dodson (2003), num trabalho em que foi avaliado o tipo, frequência e os factores de risco associados à exodontia de terceiros molares inclusos, concluíram que cerca de 4,6% dos dentes extraídos estiveram associados a complicações, quer operatórias, como sangramentos e lesões do tecido nervoso, quer inflamatórias, como alveolites, infecções, dor e edema.

Actos cirúrgicos realizados de forma imprudente podem estar relacionados com vários acidentes e complicações, bem como qualquer descuido que também pode levar a essas situações. Obviamente, os acidentes e complicações ocorrem de forma inesperada e o único meio para os combater é através de um cuidadoso planeamento e avaliação pré-

operatórios. Almendros-Marques, Berini-Aytes e Gay-Escoda (2006); Bouloux, Steed e Perciaccante (2007); Kim et al., (2006); Kunkel et al. (2006); Nogueira (2004).

Inicialmente, deve ser realizada uma revisão da história médica do paciente, de modo a ser possível identificar algum factor que possa ser um obstáculo à realização do procedimento cirúrgico. A análise e estudo radiográfico é uma etapa relevante, devendo as radiografias incluir a totalidade da área cirúrgica, os ápices das raízes dos dentes a serem extraídos, assim como as estruturas anatómicas locais e regionais, como o canal mandibular. Freitas (2006); Peterson, et al. (2005).

Deve ser realizada uma ortopantomografia pré-cirúrgica, de modo a ser possível determinar a posição do dente incluso e a sua relação com o canal mandibular. Quando esta relação é próxima, deve-se realizar um Tomografia Axial Computorizada (TAC). Peterson L (2000).

A remoção dos terceiros molares em idade precoce consiste numa das medidas preventivas, uma vez que a sua posição é superior relativamente ao canal mandibular visto que as suas raízes ainda não estão completamente formadas. Bataineh, A. B. (2001).

A remoção de terceiros molares inclusos requer um adequado e rigoroso planeamento pré-operatório, uma vez que é um procedimento de ampla variabilidade, não devendo ser avaliado de forma simplista, visto ser uma intervenção repleta de imprevistos para o clínico. Nogueira (2004); Susarla e Dodson (2005); Kunkel et al (2006); Vasconcelos (2003).

Alguns factores relacionados com a técnica cirúrgica como a impactação horizontal, o uso de fresas, observação da posição do feixe neurovascular durante a cirurgia, técnica anestésica aplicada, hemorragia excessiva do alvéolo, calibre da agulha usada, tipo de incisão, odontosecção, osteotomia, seccionamento do perióstio vestibular, tempo da cirurgia e experiência do clínico, estão envolvidos na possibilidade da ocorrência de dano sobre o tecido nervoso. Prado (2004).

Quando o clínico realiza osteotomia, esta deve ser feita com um amplo campo de visão e com o auxílio de brocas em alta rotação e refrigeração abundante. Bataineh A. B. (2001); Jerges W. (2006).

Para além de ter que estar bem informado do ponto de vista anatómico, o médico dentista deve também estar a par da existência de actualizações relativamente às diversas técnicas cirúrgicas. Jerges W. (2006).

Valmaseda-Castellón, Berini Aytés e Gay-Escoda (2001) afirmam que, apesar da radiografia panorâmica nos poder fornecer indicações da existência de algum contacto íntimo entre as raízes do terceiro molar inferior e o canal mandibular, essa técnica de imagem demonstrou ter uma baixa especificidade nos estudos analisados.

Gomes, A. C.; Vasconcelos, B. C. E.; Silva, E. D. O. et al. (2004) referem a existência de uma relação significativa entre o desvio do canal mandibular e as raízes dos terceiros molares mandibulares, concluindo que existe uma relação directa entre o trauma do nervo alveolar inferior e o desvio do canal mandibular, sugerindo, para estes casos, técnicas alternativas para a exodontia do dente em causa.

Conclusão

A definição de parestesia consiste na ocorrência de um distúrbio neurosensitivo local causado por uma lesão no tecido nervoso, podendo ter origem em factores químicos, físicos, mecânicos, patológicos e microbiológicos.

A exodontia de terceiros molares mandibulares é um dos procedimentos mais frequentes na prática clínica, encontrando-se associado a uma série de acidentes e complicações, entre os quais, a parestesia

A probabilidade de o nervo alveolar inferior ser alvo de traumas no decorrer da exodontia de terceiros molares inferiores inclusos tem sido demonstrada de forma clara.

A ocorrência de lesões do nervo alveolar inferior são frequentes nos casos em que se verifica uma íntima relação entre as raízes dos terceiros molares mandibulares e o canal mandibular.

Os terceiros molares inclusos, semi-inclusos ou mal posicionados podem causar problemas como reabsorção dos dentes relacionados com estes, má oclusão, quistos e tumores, pericoronarite, predispor a formação de uma bolsa periodontal e reabsorção óssea.

Nos casos em que se observa uma grande proximidade entre o terceiro molar mandibular incluso e o canal mandibular, a probabilidade de lesar o tecido nervoso, decorrente da cirurgia, é grande. De modo a prevenir este tipo de acidente, propõe-se a análise dos riscos através de uma ortopantomografia.

Os principais achados que indicam risco de lesão nervosa são: interrupção da linha radiolúcida referente ao canal mandibular, estreitamento do canal, desvio as raízes, escurecimento da imagem das raízes, desvio do canal mandibular e estreitamento das raízes.

A radiografia panorâmica tem vindo a ser citada como a modalidade de exame imagiológico de eleição no pré-operatório de cirurgias para remoção de terceiros molares inferiores inclusos, porém, este exame não permite uma perspectiva anatómica tridimensional da relação entre o dente e percurso do nervo.

A tomografia computadorizada espiral pode permitir ao médico dentista a visualização tridimensional da relação entre o canal mandibular e o nervo alveolar inferior.

Alguns estudos indicam que quanto menor a idade, maior será a incidência de dor pós-operatória, infecção, inflamação, trismo e equimose após exodontias de terceiros molares inferiores, indicando também que à medida que a idade do paciente aumenta, o risco do paciente apresentar alterações de sensibilidade do nervo alveolar inferior era maior.

Por outro lado, outros estudos afirmam que não existe uma associação estatisticamente significativa entre a idade do paciente e a ocorrência de parestesia do nervo alveolar inferior após cirurgia de terceiros molares mandibulares, sendo este aspecto ainda algo controverso.

Alguns estudos não demonstram a existência de uma correlação directa entre o género do paciente e a probabilidade de lesão do nervo alveolar inferior.

Em casos de inclusão dentária horizontal, existe uma maior incidência de danos no nervo alveolar inferior decorrentes da exodontia. Porém, a parestesia do nervo alveolar inferior pode ser evitada e está directamente relacionada com a técnica operatória utilizada e com a relação anatómica do nervo e as estruturas circundantes.

A impactação óssea total dos terceiros molares inferiores relaciona-se directamente com uma maior frequência de lesões ao nível do nervo alveolar inferior.

As exodontias de terceiros molares inferiores que apresentam desenvolvimento radicular completo, com impactação profunda e com proximidade vertical ao canal mandibular, têm probabilidade alta de causar distúrbios sensoriais ao nível do nervo alveolar inferior.

Ainda não existe concordância no que respeita à possibilidade de uma correlação entre os diferentes graus de inclusão dentária e o aparecimento pós-cirúrgico de parestesia do nervo alveolar inferior.

Alguns autores afirmam que foram relatados um maior número de casos de trauma do nervo alveolar inferior relacionados com factores ligados à técnica cirúrgica comparativamente a factores relacionados com a posição anatómica do dente a ser extraído.

Existe uma maior probabilidade de ocorrer parestesia do nervo alveolar inferior quando o profissional tem que proceder a osteotomia ou odontosecção.

O risco de desenvolvimento de parestesia sofre um aumento de 20% nos casos em que ocorre exposição do feixe neurovascular do nervo alveolar inferior, no decorrer da exodontia de terceiros molares inferiores.

Segundo alguns autores, a experiência do profissional foi o único factor que obteve relevância estatística para a ocorrência de parestesia permanente do nervo alveolar inferior. Quanto maior a experiência do médico dentista, menor é a probabilidade do paciente sofrer uma lesão nervosa e consequentes danos.

Por outro lado, outros autores afirmam que a experiência do profissional não é um factor relevante quando relacionado com o aparecimento de casos de parestesia do nervo alveolar inferior após exodontia de terceiros molares mandibulares, não havendo concordância relativamente a este aspecto.

A prescrição de vitaminas, nomeadamente as do complexo B, anti-neuríticos e anti-inflamatórios é um procedimento realizado frequentemente no tratamento da parestesia, uma vez que diminui o tempo de duração desta complicação.

Um procedimento bastante realizado é o tratamento com vitamina B1 associada à estricnina. No entanto, não existe um tratamento efectivo para a parestesia. Por norma, os sintomas tendem a regredir dentro de um a dois meses, embora se verifique uma melhora com o uso de histamina ou medicamentos vasodilatadores.

A microcirurgia para aproximação dos nervos lesados é uma técnica bastante utilizada, nomeadamente em casos de neurotmesa, de modo a que a aproximação se realize logo após a ocorrência da lesão nervosa.

A microcirurgia apresenta desvantagens: cicatriz submandibular, perda de sensibilidade na região doadora, trauma provisório/permanente do nervo II par craniano. O resultado do enxerto poderá resultar numa re-inervação parcial ou nula do nervo, podendo ocorrer formação de um neuroma doloroso.

A opção pela técnica de transposição do nervo alveolar inferior depende principalmente da experiência do profissional, visto que os resultados positivos estão relacionados com

a habilidade do profissional em manipular o nervo alveolar inferior com o mínimo de tracção possível.

A principal desvantagem da técnica de transposição do nervo alveolar inferior é o risco de que eventuais alterações sensoriais, como hipostesia e parestesia, possam ter carácter permanente. Duas outras desvantagens são a não recuperação da anatomia do rebordo alveolar e a fragilização temporária da mandíbula.

A terapia com laser de baixa potência é uma importante alternativa no tratamento da parestesia do nervo alveolar inferior, sendo o laser infravermelho o mais indicado devido ao seu grau de penetrabilidade. Quanto mais cedo for implementado o tratamento, melhor será o prognóstico de regeneração sensorial.

Hoje em dia, a acupunctura é utilizada por vários profissionais na área da Medicina Dentária como terapia coadjuvante, visto que é uma técnica que para além de acelerar os processos regenerativos, permite reajuste das funções cerebrais, neuronais, viscerais e imunitárias.

Na literatura não está descrito nenhum tipo de tratamento que seja 100% eficaz para os casos em que ocorre parestesia do nervo alveolar inferior. Daí que as medidas preventivas assumam um carácter muito importante na prevenção deste tipo de complicação.

Bibliografia

Albert, D. G. M.; Gomes, A. C.; Vasconcelos, B. C. E.; et al. (2006). Comparison of orthopantomographs and conventional tomography images for assessing the relationship between impacted lower third molars and mandibular canal, *Journal of Oral and Maxillofacial Surgery*, Vol. 64, p. 1030.

Albertoni, Walter Manna (2008). *Clínica Cirúrgica Ortopédica*, Vol. 3, pp. 44-45.

Almendros-Marques N; Berini-Aytes L, Gay-Escoda C. (2006). Influence of lower third molar position on the incidences of preoperative complications, *Oral Surgery, oral Medicine, Oral Pathology, Oral Radiology and Endodontology*, Vol. 102, pp. 725-732.

Avendaño, A. V. C. et al. (2005). Morbilidad de la extracción de los terceros molares en pacientes entre los 12 y 18 años de edad., *Med Oral Patol Oral Cir Bucal*, Vol. 10, pp. 422-431.

Aziz S. R, Pulse C, Dourmas MA, Roser SM. (2002). Inferior alveolar nerve paresthesia associated with a mandibular dentigerous cyst. *J Oral Maxillofac Surg*. Vol. 60, pp. 457-459.

Bataineh A. B. (2001). Sensory nerve impairment following mandibular third molar surgery. *J Oral Maxillofac Surg*. Vol. 59, pp. 1011-1017.

Bavero, F. C. et al. (2005). Laserterapia no reparo de desordens neurais. Paralisia facial e parestesia. *Revista de odontologia da UNESP*, Vol. 34, n. 3, pp. 35-39.

Becking A. G. (1991). Complications in the use of sodium hypochlorite during endodontic treatment. Report of three cases. *Oral Surg Oral Med Oral Pathol*. Vol. 71, pp. 346-348.

Bell, G. W.; Rodgers, J. M.; Grime, R. J.; et al. (2003). The accuracy of dental panoramic tomographs in determining the root morphology of mandibular third molar teeth before surgery, *Oral Surgery, Oral Medicine, Oral Pathology, Oral Radiology and Endodontology*, Vol. 95, p. 119.

Benediktsdottir, I. S. A. Wenzel, J. K. Petersen and H. Hintze (2004). Mandibular third molar removal: Risk indicators for extended operation time, postoperative pain and complications, *Oral Surg, Oral Med, Oral Pathol, Oral Radiol, Endod*, Vol. 97, pp. 438-446.

Blaeser, B. F.; August, M. A.; Dodson, T. B. (2003). Radiographic risk factor for inferior alveolar nerve injury during third molar extraction, *Journal of Oral and Maxillofacial Surgery*, Vol. 61, p. 417.

Blondeau, F.; Daniel, N. G. (2007). Extraction of Impacted Third Molars: Postoperative Complications and Risk Factors, *Journal Of the Canadian Dental Association*, Vol. 73, nº 4.

Bouloux, G. F.; Steed, M. B.; Perciaccant, V. J. (2007). Complications of third molar Surgery., *Oral Maxillofacial Surg Clin N Am*, Atlanta, USA, Vol. 19, pp. 117-128.

Brann, C. R.; Brickley, M. R.; Shepherd, J. P. (1999). Factors influencing nerve damage during lower third molar surgery., *Br Dent J*, Vol. 186, n. 10.

Brugnera, A.; Ladalardo, T. C.; Bologna, E. D.; Garrini, A. E. C. Jr. (2003). *Laserterapia aplicada à clínica odontológica*. 2ª Edição, Editora Santos.

Bui, C. H.; Seldin, E. B.; Dodson, T. B. (2003). Types, Frequencies and Risk Factors for Complications After Third Molar Extraction, *Journal of Oral and Maxillofacial Surgery*, Vol. 61, pp. 1379-1389.

Cade, T. A. (1992). Paresthesia of the Inferior Alveolar Nerve Following the Extraction of the Mandibular Third Molars: A Literature Review of its Causes, Treatment and Prognosis., *Literature Medicine*, Vol. 157, n.8, pp. 389-391.

Caissie, R. *et al.* (2007). Quantitative Method to Evaluate the Functionality of the Trigeminal Nerve. *Journal of Oral and Maxillofacial Surgery*, Québec, Canada, Vol. 65, pp. 2254-2259.

Carneiro, N. M. (2001). *Fundamentos da acupuntura médica*. p. 55, 2ª Edição. Editora Sistema. Chossegros, C. et al. (1995). Lateralisation totale du nerf alveolaire inferieur,

etude preliminaire, a propos d'un cas. *Rev. Stomatol. Chir. Maxillofac.* Vol. 93, pp. 171-174.

Chuang, S. K.; Perrot, D. H.; Dodson, T. B. (2007). Age as a Risk Factor for Third Molar Surgery Complications, *Journal of Oral and Maxillofacial Surgery*, Vol. 65, pp. 1685-1692.

Dao T. T. T, Prosthodont D, Mellor A. (1998). Sensory disturbances associated with implant surgery, *Int J Prosthodont*, Vol. 11, n.5, p. 462-469.

Day. R. H. (1994). Diagnosis and treatment of trigeminal nerve injuries, *J Calif Dent Assoc*, Vol. 22(6), pp. 48-51.

Ellies, L. G. *et al.* (1995). Inferior alveolar nerve repositioning: is there cause for concern? *J. Dent Implant. Update*, Vol. 6, n. 4, pp. 30-32.

Epelbaum, Eva. (2007). *Tratamento de deficiência neurosensorial por laser em baixa intensidade e sua associação a acupuntura a laser*. Dissertação apresentada como parte dos requisitos para obtenção do Grau de Mestre Profissional em Lasers em Odontologia., São Paulo.

Eppley B. L., Snyders R. V. (1991). Microanatomic analysis of the trigeminal nerve and potential nerve graft donor sites, *Journal of Oral and Maxillofacial Surgery*, Vol. 49, pp. 612-618.

Fanibunda K. and Matthews, J. N. S. (2000). The relationship between accessory foramina and tumour spread on the medial mandibular surface, *Journal of Anatomy Cambridge University Press*, Vol. 196, pp. 23-29.

Farish, Sam E.; Bouloux, Gary F. (2007). General technique of third molar removal, *Oral and Maxillofacial Surgery Clinics of North America*, Vol. 19(1), pp. 23-43.

Figún M. E., Garino R. R. (1994). *Anatomia Odontológica Funcional e Aplicada*. São Paulo: Ed. Panamericana;

Figun, Mario Eduardo; Garino, Ricardo Rodolfo; et al. (2003). *Anatomia Odontológica: Funcional e Aplicada*. 2ª Edição; Editor: Artmed S. A.

Freitas, Ronaldo (2006). *Tratado de Cirurgia Bucomaxilofacial*, 1ª edição, pp. 151-185, São Paulo, Ed. Santos.

Freitas V. L. T., Alves S. M. M. (2001). Accidentes provocados por soluciones irrigadoras durante la práctica endodôntica, *Ver Asoc Odontol*, Vol. 89, pp. 173-176.

Gallas-Torreira M. M., Reboiras-López M. D., García-García A., Gándara-Rey J. (2003). Mandibular nerve paresthesia caused by endodontic treatment, *Journal Med Oral*, Vol. 8, pp. 299-303.

Genú, P. R.; Vasconcelos, B. C. E. (2008). Influence of the tooth section technique in alveolar nerve damage after surgery of impacted lower third molars, *International Journal of Oral & Maxillofacial Surgery*, Vol. 37, pp. 923-928.

Giuliani, M.; Latojo, C.; Deli, G.; Silveril, C. (2001). Inferior alveolar nerve paresthesia caused by endodontic pathosis. A case report and review of the literature, *Oral Surg. Oral Med, Oral Pathol, Oral Radiol Endod*, Vol. 92, pp. 670-674.

Gomes, A. C.; Vasconcelos, B. C. E.; Silva, E. D. O. et ali. (2004). Verificação dos sinais radiográficos mais frequentes da relação do terceiro molar inferior com o canal mandibular, *Rev. Cir. Traumatol Buco-maxilofac*, Vol. 4, pp. 252-257.

Gomes, Ana cláudia Amorim; Vasconcelos, Belmiro Cavalcanti do Egito; Silva, Emanuel Dias de Oliveira; Caldas JR., Arnaldo de França; Pita Neto, Ivo Cavalcante. (2008). Sensivity and specificity of Pantomography to predict inferior alveolar nerve damage during axtraction of impacte lower third molars, *Journal of Oral and Maxillofacial Surgery*, Vol 66, pp. 256-259.

Gregg, J. M. (1990). Studies of traumatical neuralgia in the maxillofacial region: surgical pathology and neural machanisms, *J Oral Maxillofac. Surg*, Vol. 48, pp. 228-237.

Grotzner, Beatriz; Azolin, Mari do Rocio; Souza, Regina (2009). *Doenças Oraís e a Acupuntura* – CESAAC/PR Centro de Estudos de Acupuntura.

Gulicher D, Gerlach K. L. (2000). Incidence, risk factors and follow-up of sensation disorders after surgical wisdom tooth removal. Study of 1106 cases, *Journal of Canadian Dental Association*, Vol. 24, pp. 99-104.

Gulicher,D.; Gerlach, K. L. (2001). Sensory impairment of the lingual and inferior alveolar nerves following removal of impacted mandibular third molars, *International Journal of Oral and Maxillofacial Surgery*,Magdeburg, Germany, Vol. 30, pp. 306-321.

Haas, D & Lennon, J. (1995). A 21 year Retrospective Study of Reports of Paraesthesia Following Local Anesthetic Administration, *Journal of Canadian Dental Association*, Vol. 11, pp. 319-330.

Hamada, Y. et al. (2005). Application of limited cone beam computed tomography to clinical assessment of alveolar bone grafting: a preliminary report, *J. Craniofac J, Pittsburgh*, Vol. 42 (2), pp. 128-137.

Haug, Richard H.; Perrott, David h.; Gonzales, Martin L.; Talwar, Reena M. (2005). The American association of oral and maxillofacial surgeons age-related third molar study, *Journal of Oral and Maxillofacial Surgery*, Vol. 63, pp. 1106-1114.

Hillerup, S.; Jensen, R. (2006). Nerve injury caused by mandibular block analgesia, *International Journal of Oral & Maxillofacial Surgery*, Vol. 35, pp. 437-443.

Hull, Donald J.; Shugars, Daniel A.; White JR., Raymond P.; Phillips, Ceib. (2006). Proximity of a lower third molar to the inferior alveolar canal as a predictor of delayed recovery, *Journal of Oral and Maxillofacial Surgery*, Vol. 64, pp. 1371-1376.

Jarrosson, Corcia P, Goga D. (2005). Evaluation of sensory deficit of the inferior alveolar nerve after mandibular osteotomy, *Rev Stomatol Chir Maxillofac*. Vol. 106, pp. 139-145.

Jerjes W, Swinson B, Moles DR, El-Maaytah M, Banu B, Upile T et ali. (2006). Permanent sensory nerve impairment following third molar surgery: a prospective study, *Oral Surgery, Oral Medicine, Oral Pathology, Oral Radiology and Endodontology*, Vol. 102, pp. 1-7.

Jhamb, Aakarsh; Dolas, Rameshwar S.; Pandilwar, Prashant K.; Mohanty, Sujata. (2009). Comparative efficacy of spiral computed tomography and orthopantomography in preoperative detection of relation of inferior alveolar neurovascular bundle to the impacted mandibular third molar, *Journal of Oral and Maxillofacial Surgery*, Vol. 67, pp. 58-66.

Júnior, Dacio Burjato (2000). Crioterapia – conclusões do *XIII Congress of Dermatological Surgery*.

Kan, J. Y. et al., (1997). Mandibular fracture after endosseous implant placement in conjunction with inferior nerve transposition: a patient treatment report, *Int. J. Oral Maxillofac. Impl.* Vol. 12, pp. 655-659.

Kaufman A. (2001), Accessing restoration margins a multidisciplinary approach. *J Oral Maxillofac*, Vol. 49 (1), pp. 58-61.

Kim, Jin.Cheol; Choi, Seong-Seok; Wang, Soon-Joo; Kim, Seong-Gon. (2006). Minor complications after mandibular third molar surgery: type, incidence, and possible prevention, *Oral Surgery, Oral Medicine, Oral Pathology, Oral Radiology and Endodontology*, Vol. 102, pp. 4-11.

Kipp D. P.; Goldstein B. H.; Weiss W. W. (1980). Dysesthesia after mandibular third molar surgery: a retrospective study and analysis of 1377 surgical procedures, *J Am Dent Assoc*, Vol. 100, pp. 185-192.

Kipp, Deryl P.; Goldstein, Burton H; Weiss, William W; (1990). Dysesthesia after mandibular third molar surgery: a retrospective study and analysis of 1377 surgical procedures, *J Oral Maxillofac.*, Vol. 10, pp. 185-192.

Kloth, L. C. (2003). Utilização da acupuntura na recuperação da parestesia – Relato de dois casos clínicos., *Rev ABO Nac*, Vol. 11, n. 1., pp. 44-46.

Kraut, R. A.; Chahal, O. (2002). *Management of patients with trigeminal nerve injuries after implant placement*. *JADA*, Vol. 133, pp. 1351-1354.

Kunkel, M.; Morbach T.; Kleis, W; *et al.* (2006). Third molar complications requiring hospitalization. *Oral Surgery, Oral Medicine, Oral Pathology, Oral Radiology and Endodontology*, Vol. 102, p. 300.

Kunkel, M; Kleis, W.; Morbach, T.; Wagner, W. (2007). Severe third molar complications including death – lessons from 100 cases requiring hospitalization. *Journal of Oral and Maxillofacial Surgery*, Vol. 65, pp. 1700-1706.

La Banc JP. (1994). Schreme for trigeminal nerve injury. In. Workington P. Evans Jr. Editors., *Controverses in oral & maxillofacial surgery*, cap.23, pp.275-287, Philadelphia.

Laureano Filho, José Rodrigues; Camargo, Igor Batista; Firmo, Adriana Carla Barbosa; Oliveira e Silva, Emanuel Dias de (2008). A influência do laser de baixa intensidade na redução de edema, dor o trismo no pós-operatório de cirurgia de terceiros molares inferiores inclusos: resultado preliminar com 13 casos., *Revista de Cirurgia e Traumatologia Buco-Maxilo-Facial*, Camaragibe, Vol. 8, n. 1, pp. 47-56.

Leonardo M R., (2005). *Tratamento dos canais radiculares*. In: *Endodontia*, Artes Médicas Editora, Brasil.

Lizarelli, Rosane de Fátima Zanirato (2007). *Protocolos Clínicos Odontológicos. Uso do Laser de Baixa Intensidade*. 3ª Edição, pp. 43-45, São Carlos, MM Optics Ltda.

Loescher, A. R.; Robinson, P. P. (1998). The effects of surgical medicaments on peripheral nerve function, *British J Oral Maxillof. Surg.* Vol. 36, pp. 327-332.

Machado, A. V. (1993). *Neuroanatomia Funcional*. 2ª Edição, Guanabara Koogan. Rio de Janeiro.

Malamed S. F., Gagnon S, Leblanc D. (2001). Articaine hydrochloride: a study of the safety of a new amide local anesthetic, *J Am Dent Assoc*, Vol. 132, pp. 177-184.

Marciani, Robert D. (2007). Third molar removal: an overview of indications, imaging, evaluation, and assessment of risk. *Oral and Maxillofacial Surgery Clinics of North America*., Vol. 19, pp. 1-13.

Masur P. (1970). Cryobiology: the freezing of biological systems. *Rev. Science*. Vol. 168, pp. 939-949.

Mazorla, Clovis; Toledo Filho, J. L. (2002). *Reposicionamento do nervo mentoniano* Capítulo do livro de Cirurgi Pré-Protética, São Paulo, Vol. 1, pp. 103-109.

Miloro M, Halkias L., E, Mallery S, Tavers S, Rashid R. G. (2002). Low-level laser effect on neural regeneration in Gore-Tex tubes, *Oral Surg Oral Med Oral Pathol Oral Radiol Endod*, Vol. 93, pp. 27-34.

Miloro, M.; Dabell, J. (2005). Radiographic proximity of the mandibular third molar to the inferior alveolar canal, *Oral Surgery, Oral Medicine, Oral Pathology, Oral Radiology and Endodontology*, Vol. 100, p. 545.

Morse D. R. (1997). Infection-related mental and inferior alveolar nerve paresthesia: literature review and presentation of two cases, *J Endod*, Vol. 23, pp. 457-460.

Nakagawa, Y.; Ishii, H.; Nomura, Y.; et al. (2007). Third molar position: reliability of panoramic radiography, *Journal of Oral and Maxillofacial Surgery*, Vol. 65, p. 1303.

Nakamori, Kenji; Fujiwara, Kumiko; Miyazaki, Alkihiro; Tomihara, Kei; Tsuji, Manabu; Nakai, Mitsuyoshi; Michifuri, Yoshitaka; Suzuki, Riha; Komai, Kiyoto; Shimanishi, Makoto; Hiratsuka, Hiroyoshi. (2008). Clinical assessment of the relationship between the third molar and the inferior alveolar canal using panoramic images and computed tomography, *Journal of Oral and Maxillofacial Surgery*, Vol. 66, pp. 2308-2313.

Neville, B. W. et al. (1998). *Patologia oral e maxilo-facial*, Rio de Janeiro, Guanabara Koogan, p. 705.

Nickel A. A. (1990). *A retrospective study of paresthesia of dental alveolar nerves*. *Anesth Program*, Vol. 37, pp. 42, 45, 5ª Edição ,Elselvier.

Nogueira, Alexandre Simões (2004). *Abordagem Contemporânea dos dentes Inclusos, Do Diagnóstico ao Tratamento Cirúrgico e Ortodôntico*, 1ª edição, pp. 145-172, São Paulo, Ed. Santos.

Ohman, A.; Kivijarvi, K.; Blomback, U.; et al. (2006). Pre-operative radiographic evaluation of the lower third molars with computed tomography, *Dentomaxillofacial Radiology*, Vol. 35, p. 30.

Oliveira, L. B. de; Schmidt, D. B.; De Assis, A. F.; Gabrielli, M. A. C.; Hochuli-Vieira, E.; Filho, V. A. P.; (2006). Avaliação dos acidentes e complicações associados à exodontia dos terceiros molares, *Revista de Cirurgia e Traumatologia Buco-Maxilo-Facial*, Vol. 6, nº2, pp. 51-56.

Ozen, Tuncer; Orhan, K.; Gorur, I.; Ozturk (2006). Efficacy of low level laser therapy on neurosensory recovery after injury to the inferior alveolar nerve, *Head and Face Medicine.*, Vol. 15, pp. 23-27.

Pedlar J. (2003). Prolonged paraesthesia following inferior alveolar nerve block using articaína, *J Oral Maxillofac Surg Jun*; Vol. 41, p. 202.

Peterson, L.; Ellis, E.; Huup, J.; Tucker (2000). *M. cirurgia oral e maxilofacial contemporâneo*. pp. 267-268, 3ª Edição, Rio de Janeiro, Guanabara Koogan.

Peterson, L. J.; Ellis, E.; Hupp, J.; Tucker, M. (2005). *Cirurgia Oral e Maxilofacial Contemporânea*, 3ª edição, Rio de Janeiro, Guanabara Koogan.

Pogrel M. A., Kaban I. B., (1993). Injuries to the inferior alveolar and lingual nerves, *J Calif Dent Assoc*, Vol. 21, pp. 50-54.

Pogrel M. A. (2002). The results of microneurosurgery of the inferior alveolar and lingual nerve, *J Oral Maxillofac Surg*, Vol. 60, pp. 485-489.

Poort, Lucas J.; Van Neck, Johan W.; Van Der Wal, Karel G. H. (2009). Sensory Testing of Inferior Alveolar Nerve Injuries: A Review of Methods Used in Prospective Studies., *Journal of Oral and Maxillofacial Surgery*, Vol. 67, pp. 292-300.

Prado, M. M. B. (2004). *Estudo sobre a parestesia do nervo alveolar inferior após cirurgia de terceiros molares inferiores*. São Paulo, Faculdade de Odontologia da USP.

Queral-Godoy, Elena; Valmaseda-Castellón, Eduard; Berini-Aytés, Leonardo; Gay-Escoda, Cosme. (2005). Incidence and evolution of inferior alveolar nerve lesions

following lower third molar extraction. *Oral Surgery, Oral Medicine, Oral Pathology, Oral Radiology and Endodontology*, Vol. 99, pp. 259-264.

Regezi, J. A.; Sciubba, James J. (2003). *Patologia bucal – Correlações clínico-patológicas*, 3ª Edição, Rio de Janeiro: Guanabara Koogan, p. 475.

Renton, T.; Thexton, A.; Hankins, M.; McGurk, M. (2003). Quantitative thermosensory testing of the lingual and inferior alveolar nerves in health and after iatrogenic injury, *British Journal of Oral and Maxillofacial Surgery*, Vol. 41, pp. 36-42.

Robinson, Peter P.; Loescher, Alison R.; Yates, Julian M.; Smith, Keith G. (2004) Current management of damage to the inferior alveolar and lingual nerves as a result of removal of third molars, *British Journal of Oral and Maxillofacial Surgery*, Vol. 42, pp. 285-292.

Rolak, L. A. (1995). *Segredos em Neurologia*. 1ª ed. Porto Alegre: Artes Médicas.

Rosa, Francine Miranda da; Escobar, Carlos Alberto Bazaglia; Brusco, Larissa Corrêa. (2007). Parestesia dos nervos alveolar inferior e lingual pós cirurgia de terceiros molares. *RGO*, Porto Alegre, Vol. 55(3), pp. 291-295.

Rosenquist, B. (1994). Implant placement in combination with nerve transpositioning experiences with the first 100 cases. *Int. J. Oral. Maxillofac. Implantol.*, Vol. 9, n. 5, pp. 522-531.

Rowland, Lewis P. Merritt. (1997). *Tratado de Neurologia*, 9ª edição, Rio de Janeiro: Guanabara Koogan.

Rugge, G.; Lekholm, U.; Nevins, M. (1995). Osseointegration and nerve transposition after mandibular resection to treat ameloblastoma: a case report., *Int. J. Periodont. Res. Dent.*, Vol. 15, n. 4, pp. 396-403.

Savi, A.; Manfredi, M.; Pizzi, S.; Vescovi, P.; Ferrari, S. (2007). Inferior alveolar nerve injury related to surgery for na erupted third molar, *Oral Surgery, Oral Medicine, Oral Pathology, Oral Radiology and Endodontology*, Vol. 103, pp. 7-9.

Scolozzi P., Lombardi T., Jaques B. (2004). Successful inferior alveolar nerve decompression for dysesthesia following endodontic treatment: report of 4 cases treated by mandibular sagittal osteotomy, *Oral Surg, Oral Med, Oral Pathol Oral radiol Endod*, Vol. 97, pp. 625-631.

Sedaghatfar, M.; August, M. A.; Dodson, T. B. (2005). Panoramic radiographic findings as predictors of inferior alveolar nerve exposure following third molar extraction, *Journal of Oral and Maxillofacial Surgery*, Vol. 63, p. 3.

Seeley, Rod R; Stephens, Trent D. e Tate, Philip (2007). *Anatomia & Fisiologia*. 6ª edição; Editora: Mcgraw Higher Education/Lusociencia.

Shibahara, T. *et al.* (1996). Transposition of the mental nerve and inferior alveolar nerve trunk., *Journal of Oral and Maxillofacial Surgery*, Vol. 37, n. 2, pp. 103-107.

Silva Neto, J. C. (2003). *Estudo clínico e histopatológico do uso de gangliosídeos na regeneração nervosa em ratos após axonotmesis*. Dissertação apresentada à Faculdade de Odontologia de Pernambuco, para obtenção do título de Mestre em Odontologia, área de concentração em Cirurgia e Traumatologia Bucomaxilofacial., p. 97.

Smiler, D. G. (1993). Repositioning the inferior alveolar nerve for placement of endosseous implants: technical note., *Int. J. Oral Maxillofac. Implantol.*, Vol. 8, n. 2, pp. 145-150.

Suazo, G. I. C.; Lara, S. M. C.; Cantín, L. M. G. & Zavando, M. D. A. (2004). Efecto de la aplicación de láser de baja potencia sobre la mucosa oral lesionada., *International Journal of Morphology*, Vol. 25(3), pp. 523-528.

Susarla, Srinivas M.; Blaeser, B. F.; Magalnick, D. (2003). Third molar surgery and associated complications., *Oral Maxillofac Surg clin N Am*, Vol. 15, pp. 177-185.

Susarla, Srinivas M.; Dodson, Thomas B. (2005). Estimating third molar extraction difficulty: A comparison of subjective and objective factors., *Journal of Oral and Maxillofacial Surgery*, Vol. 6, p. 427.

Susarla, S. M.; Kaban, L. D.; Donoff, R. B.; Dodson, T. B. (2007). Functional sensory recovery after trigeminal nerve repair, *J Oral Maxillof. Surg.*, Vol. 65, pp. 60-65.

Tay AB, Go W. S. (2004). Effect of exposed inferior alveolar neurovascular bundle during surgical removal of impacted lower third molars, *J Oral Maxillofac Surg.*, Vol. 6, pp. 592-600.

Tolstunov, Len; Pogrel M. A. (2009). Delayed paresthesia of inferior alveolar nerve after extraction of mandibular third molar: case report and possible etiology, *Journal of American Association of Oral Maxillofacial Surgeons*, Vol. 67(8), pp. 1764-1766.

Valente, Cláudio (2003). *Técnicas Cirúrgicas Bucais e Maxilofaciais*, pp. 453-473, Rio de Janeiro, Ed. Revinter.

Valmaseda-Castellón E, Berini-Aytés L, Gay- Escoda C. (2001). Inferior alveolar nerve damage after lower third molar surgical extraction: a prospective study of 1117 surgical extractions, *Oral Surg Oral Med Oral Pathol Oral radiol Endod*, Barcelona, Vol. 92, pp. 377-383.

Van Eden, S. P. & Patel (2002). Prolonged paraesthesia following inferior alveolar nerve block using articaína. "Letter", *British Journal of Oral and Maxillofacial Surgery*, Vol. 40, pp. 519-520.

Vasconcellos R. J. H.; De Oliveira D. M.; Luz A. C. M.; Gonçalves R. B. (2003). Ocorrência de dentes impactados / Impacted teeth occurrence, *Revista de Cirurgia e Traumatologia Buco-Maxilo-Facial*, Vol. 3, nº1.

Vasconcelos, B. E. C.; Silva, E. D. O.; Dantas, W. R. M.; Barros, E. S.; Monteiro, G. Q. M. (2001). Paralisia facial periférica traumática., *Rev Cir Traumat Buco-Maxilo-Facial*, Vol. 2, pp. 13-20.

Ventä I, Lindqvist C, Ylipaavalniemi P., (1998). Malpractice claims for permanent nerve injuries related to third molar removals, *Acta Odontol.*, Vol. 56, pp. 193-196.

Wright, P. E., Jobe, M. (1997). Lesões os nervos periféricos. In: Crenshaw, A. H., (editor). *Cirurgia ortopédica de Campbell*. 8ª edição, São Paulo, Vol. 4, pp. 2383-2384.

