

Ana Isabel Magalhães Moreira

REVASCULARIZAÇÃO PULPAR

Universidade Fernando Pessoa

Faculdade de Ciências da Saúde

Porto, 2014

Ana Isabel Magalhães Moreira

REVASCULARIZAÇÃO PULPAR

Universidade Fernando Pessoa

Faculdade de Ciências da Saúde

Porto, 2014

Ana Isabel Magalhães Moreira

REVASCULARIZAÇÃO PULPAR

“Trabalho apresentado à Universidade
Fernando Pessoa como parte dos requisitos
para obtenção do Grau de Mestrado
Integrado em Medicina Dentária”

RESUMO

Em Medicina Dentária a taxa de incidência de patologia pulpar é elevada. Atualmente o tratamento realizado nestes casos passa pelo tratamento endodôntico não cirúrgico e obturação do sistema tridimensional de canais do dente permanente e maturo necrosado.

Quando o tecido pulpar sofre necrose o prognóstico do dente está comprometido. Até então a abordagem terapêutica nestes casos passa por tratamento dos canais radiculares no caso de dentes com ápices maduros, apexificação em dentes com ápice imaturo ou extração. Apesar de estas modalidades terapêuticas apresentarem elevadas taxas de sucesso, a presença de uma polpa vital é fundamental para manter a homeostase e longevidade da peça dentária.

Uma forma de terapia ideal pode consistir em abordagens regenerativas que consistem na remoção e substituição da polpa danificada ou necrosada por tecido pulpar saudável de forma a revitalizar o dente. Para atingir este objetivo os investigadores têm estudado diversas técnicas: revascularização por coágulo sanguíneo, terapia com células estaminais, implantação pulpar, implantação de scaffold, impressão tridimensional celular, scaffold injetável e terapia genética. Este tipo de tratamentos envolve combinação de desinfecção, desbridamento do canal afetado, utilização de células estaminais adultas, scaffolds e fatores de crescimento. Pode ser necessário também o alargamento apical para permitir a revascularização.

Com esta revisão pretende-se compreender melhor o procedimento de revascularização pulpar no geral, vantagens e desvantagens, sua aplicabilidade na prática clínica diária e aferir sobre os resultados obtidos na literatura.

Apesar de os desafios para a introdução das técnicas regenerativas como tratamento alternativo de dentes necrosados serem substanciais, estas podem ser benéficas pois apresentam a possibilidade de restabelecer a funcionalidade pulpar, tornando a polpa vital capaz de promover a correta maturação apical.

A inexistência de um protocolo fiável de atuação que permita a criação das condições necessárias para que ocorra a revitalização do tecido torna este tratamento pouco utilizado como tratamento alternativo na prática clínica. Assim, mais estudos são necessários para que futuramente seja possível elaborar um protocolo que possibilite a introdução das técnicas de revascularização pulpar na prática clínica diária.

Palavras-chave: “ pulp revascularization”, “teeth regeneration”, “apexification”, “regenerative endodontics”, “pulp regeneration”

ABSTRACT

Dentistry in the incidence rate of pulpal pathology is high. Currently the treatment performed in these cases through the nonsurgical endodontic treatment and obturation of the three-dimensional system of permanent tooth and necrosed mature channels.

When the pulp tissue undergoes necrosis prognosis of the tooth is compromised. Until then the therapeutic approach in these cases involves treatment of root canals in the case of teeth with mature apices, apexificação in teeth with immature apex or extraction. Despite these therapeutic modalities have high success rates, the presence of a vital pulp is essential to maintain homeostasis and longevity of tooth number.

An ideal form of therapy might consist of regenerative approaches involving the removal and replacement of damaged or necrotic pulp by healthy pulp tissue to revitalize the tooth. To achieve this goal researchers have studied various techniques: revascularization by a blood clot, stem cell therapy, pulp, implantation of scaffold, cell dimensional printing, injectable scaffold and gene therapy. This type of treatment involves combination of disinfection, debridement of the affected channel, use of adult stem cells, scaffolds and growth factors. You may also need the apical enlargement to allow revascularization.

With this revision is intended to better understand the procedure of pulp revascularization in general, advantages and disadvantages, its applicability in daily clinical practice and benchmark the results obtained in the literature.

Although the challenges for the introduction of regenerative techniques as an alternative treatment of necrotic teeth are substances, these can be beneficial since they have the ability to restore functionality pulp making the vital pulp capable of promoting correct apical maturation.

The absence of a reliable protocol operation that allows the creation of conditions necessary for the revitalization of the fabric makes this treatment occurs rarely used as an alternative treatment in clinical practice. Thus, further studies are needed, in future be possible to develop a protocol which would include the pulp revascularization in endodontics.

Key Words:“ pulp revascularization”, “teeth regeneration”, “apexification”, “regenerative endodontics”, “pulp regeneration”

DEDICATÓRIA

Dedico este trabalho que representa uma conquista;

Aos meus pais,
Aos meus irmãos,
Aos meus avós,
Ao meu namorado
e amigos

Obrigada por me terem apoiado e incentivado nesta caminhada que me permitiu concretizar um sonho.

“Trago dentro do meu coração,
Como num cofre que se não pode fechar de cheio,
Todos os lugares onde estive,
Todos os portos a que cheguei,
Todas as paisagens que vi através de janelas ou vigias,
Ou de tombadilhos, sonhando,
E tudo isso, que é tanto, é pouco para o que eu quero.”

Álvaro de Campos

AGRADECIMENTOS

Aos meus pais pelo amor, educação e apoio que sempre me deram. Obrigada por acreditarem em mim.

Aos meus irmãos que fizeram e sempre faram parte da minha vida.

Ao meu namorado pelo apoio incondicional, por sempre teres acreditado nas minhas capacidades mesmo quando eu não acreditava. Obrigada por teres estado comigo em todos os momentos.

Às minhas amigas, Catarina, Ana Coutinho, Graciele e Mariana pela partilha de tantos momentos bons e pelo apoio que sempre me deram.

Ao meu orientador Dr. Luís França Martins pela dedicação, pelo apoio e paciência ao longo destes meses. Obrigada por tudo.

ÍNDICE

I. INTRODUÇÃO	1
II.MATERIAIS E MÉTODOS	4
III.DESENVOLVIMENTO.....	5
1. Perspetiva Histórica.....	5
2. Endodontia Regenerativa.....	7
3. Técnicas utilizadas no processo de revascularização pulpar	9
3.1 Importância dos fatores de crescimento	9
3.2 Revascularização por coágulo sanguíneo.....	11
3.3 Células Estaminais	17
3.3.1Terapia com células estaminais adultas.....	19
3.4 Implantação pulpar	20
3.5 Implantação de scaffold	22
3.6 Scaffold Injetável	24
3.7 Impressão celular tridimensional	27
3.8 Terapia Genética	27
IV. DESCRIÇÃO DE CASOS CLINICOS.....	31
V.CONCLUSÃO.....	40
VI.BIBLIOGRAFIA.....	42

Índice de Tabelas

Tabela 1: Fatores de crescimento estudados por diversos investigadores.....11

Tabela 2: Tipos de células estaminais adultas presentes nos dentes.....18

Tabela 3: Diferentes scaffolds estudados por vários pesquisadores.....24

Tabela 4: Vetores virais estudados e resultados obtidos.....29

Tabela 5: Resumo das técnicas estudadas em endodontia regenerativa e respectivas vantagens e desvantagens.....30

Tabela 6: Composição da pasta tri-antibiótica.....38

Índice de Figuras

Figura 1: Três principais componentes da engenharia tecidual.....	9
Figura 2. Imagens dos procedimentos regenerativos endodônticos. (A) radiografia periapical de segundo pré-molar mandibular direito antes do início do tratamento, mostrando cárie oclusal e um ápice imaturo. (B) fotografia clínico da segunda marcação, mostrando uma cor azulada da TAP no canal imediatamente após a remoção do (C) tecido vital no terço apical do canal evidente após a irrigação para remover a TAP, (D) a formação de coágulo de sangue, (E) a colocação de MTA branco, e (F) a restauração compósito. (G) A radiografia periapical feita imediatamente após a colocação da restauração final mostrando MTA cobrindo o espaço pulpar e restauração de compósito. (H) Uma fotografia a 14 meses de follow-up mostrando descoloração acinzentada no terço cervical da coroa. (I) A radiografia periapical feito na 14 meses de follow-up, mostrando aumento da espessura da parede da raiz.....	16
Figura 3 (A) pré-tratamento e (B) radiografia aos 5 meses, seguimento de um procedimento endodôntico regenerativo.....	16
Figura 4: Fonte das células estaminais dentárias e respetivo utilização no processo de regeneração.....	20
Figura 5: (A) radiografia pré-operatória. (B) determinação do comprimento de trabalho (C) restauração definitiva do dente. (D) reavaliação aproximadamente 6 meses após o tratamento.....	26
Figura 6: Radiografia da primeira consulta. Incisivos com desenvolvimento radicular incompleto. Incisivo central esquerdo com espessamento do ligamento radicular.....	32
Figura 7: visualização clínica 19 dias após a primeira consulta: foi observado a presença de um abscesso associado ao incisivo central inferior esquerdo.....	33

Figura 8: radiografia tirada 19 dias após a primeira consulta. Espessamento do ligamento periodontal teria aumentado.....33

Figura 9: radiografia tirada 3 meses após a aplicação de hidróxido de cálcio, demonstrando sinais de fecho apical e formação de uma ponte dentinária.....34

Figura 10: radiografia tirada 30 meses após a consulta inicial. Apresenta completa formação do ápice e espessamento da raiz.....34

Figura 11: radiografia pós-operatória 13 anos depois da consulta inicial. Presença de lâmina dura.....35

Figura 12: (A) radiografia periapical pré-operatória de primeiro molar inferior direito com edema localizado, no caso 1. Queixa principal do paciente foi dor persistente dor durante a mastigação. Presença cárie coronal extensa, restos de restauração anterior danificada da cor do dente, raízes imaturas e imagem radiolúcida periapical adjacente às raízes distais e mesiais. (B) radiografia pós-operatória após a desinfecção do canal radicular, colocação de cimento CEM sobre coágulo de sangue em ambas as raízes, a colocação da base de ionómero de vidro e restauração com amálgama. Sangramento induzido em canais mesiais não foi suficiente, e o nível de sangue nos orifícios não podia ser visto. (C) Acompanhamento radiografia aos 18 meses após o tratamento. Dente era funcional, sem sinais / sintomas. Ausência de imagem radiolúcida. Raiz distal totalmente desenvolvida, mas raiz mesial mostrou apenas espessamento das paredes das raízes. Resultados radiográficos pobres na raiz mesial poderia ser atribuída ao insuficiente sangramento.....36

Figura 13: (A) radiografia periapical pré-operatória de primeiro molar inferior direito com cárie extensa e drenagem fístula no caso 2. Queixa principal do paciente foi inchaço localizado intraoral e extraoral. Nota-se imaturidade das raízes, reabsorção apical da raiz mesial e lesões radiolúcidas periapicais e furca. (B) radiografia pós-operatória após desinfecção do canal radicular, a indução de sangramento, a colocação de CEM sobre coágulo de sangue, a colocação da base de ionómero de vidro e restauração coronária com coroa de aço inoxidável. (C) Acompanhamento radiográfico aos 15 meses após tratamento. A fístula foi tratada, o dente está funcional e assintomático. Nota-se cicatrização óssea ao nível periapical e furca, espessamento integral das paredes da raiz na área de reabsorção radicular interna e mesial e desenvolvimento da raiz distal.....37

I. INTRODUÇÃO

Em Medicina Dentária a taxa de incidência de patologia pulpar é elevada. Atualmente o tratamento realizado nestes casos passa pelo tratamento endodôntico não cirúrgico e obturação do sistema tridimensional de canais do dente permanente e maturo necrosado. Deste modo, a polpa contaminada é totalmente removida e o espaço canal é preenchido com um material inerte, normalmente gutta-percha. Apesar do sucesso deste tipo de procedimento, segundo alguns autores os dentes sujeitos a este tratamento tornam-se mais frágeis e suscetíveis à fratura, no entanto esta afirmação é discutida e contrariada pelos endodontistas (Yang, 2013).

Quando a polpa dentária necrosa antes de terminar a formação dos canais radiculares, a formação da dentina cessa e o crescimento das raízes acaba. Os dentes com ápices imaturos são considerados um desafio pois apresentam-se abertos e divergentes não sendo adequados para uma instrumentação e obturação com materiais tradicionais. Para além disso são suscetíveis à fratura por apresentarem paredes finas.

Tradicionalmente a abordagem terapêutica nestes casos passa pela apexificação, realizando-se a aplicação de uma barreira apical antes de se efetuar a obturação. Essa barreira apical pode ser hidróxido de cálcio ou então agregado trióxido mineral (MTA) sendo este o material atualmente mais indicado, uma vez que as propriedades que o hidróxido de cálcio apresenta podem alterar a dentina tornando-a mais suscetível à fratura. O sucesso da apexificação é conhecido, contudo este procedimento não permite que a rizogénese termine e tal como o tratamento endodôntico não cirúrgico pode tornar o dente mais frágil, suscetível à fratura (Torabinejad et al, 2011; Hargreaves et al, 2013).

Recentemente, o potencial do sucesso das terapias de regeneração pulpar tem aumentado associado com o interesse demonstrado por diversos autores que têm publicado estudos nessa área. A endodontia regenerativa é criar e libertar o novo tecido para substituir a polpa necrosada (Murray et al, 2007).

A endodontia aplica os princípios da medicina regenerativa, utilizando uma combinação de células estaminais específicas, scaffolds tridimensionais e fatores de crescimento para

regenerar o complexo dentina-polpa e revitalizar o dente. Assim, a endodontia regenerativa está assente no conceito de regeneração tecidual guiada e engenharia tecidual (Murray et al,2007; Yang, 2013).

O conceito de regeneração tecidual guiada foi originalmente proposta por Nygaard-Otsby e é em 2004 que Banchs e Trope, introduzem um possível protocolo clínico para o processo de revascularização por coágulo sanguíneo. Nesta abordagem, na primeira visita o dente permanente imaturo é tratado com instrumentação mínima, desinfecção irrigando varias vezes e aplicação de uma mistura de pasta antibiótica. Na segunda visita, é realizada a irritação dos tecidos perapicais por sobre instrumentação sendo iniciado o sangramento no interior do canal ate à junção amelocementária. Depois o dente é selado com MTA e restaurado com ionómero de vidro ou resina composta (Banchs e Trope, 2004).

O coágulo formado no interior dos canais liberta células estaminais da papila apical para o espaço canal servindo o coágulo de scaffold suportando o crescimento e diferenciação celular. Muitos casos demonstraram a continuação da formação das raízes, e até mesmo a revitalização da polpa, apesar de histologicamente não se saber ao certo se existe verdadeiro tecido pulpar nos canais (Hargreaves et al, 2013).

O conceito de engenharia tecidual foi descrita por Langer e Vacanti em 1993, estes afirmaram que a engenharia tecidual era “um campo interdisciplinar que aplica os princípios da engenharia e das ciências da vida para o desenvolvimento de substitutos biológicos que restauram, mantêm ou melhoram a função do tecido”. Foi com a possibilidade de isolar as células estaminais dentárias que a engenharia tecidual passou a ser aplicada na endodontia regenerativa. Até ao momento pelo menos cinco tipos de células estaminais foram isoladas nos tecidos da peça dentária. Na última década muitos biomateriais foram desenvolvidos com o objetivo de servirem de scaffold capaz promover o crescimento e diferenciação celular (Huang et al, 2009; Murray et al, 2007)

Segundo Murray, os futuros avanços da regeneração pulpar vão continuar assentes nos três principais componentes: células estaminais dentárias, scaffolds e fatores de crescimento. No entanto existem alguns desafios que necessitam de respostas: controlo

REVASCULARIZAÇÃO PULPAR

microbiológico, controlo espacial e temporal dos fatores de crescimento presentes no scaffold.

Para além da técnica descrita anteriormente existem outras que ainda se encontram em estudo. A procura de uma técnica capaz de criar uma polpa funcional, vascularizada, enervada é fundamental uma vez que apenas os procedimentos de revascularização permitem o aumento da espessura e comprimento da raiz (Murray, et al. 2007).

II.MATERIAIS E MÉTODOS

Para a concretização da presente trabalho foi realizada uma revisão bibliográfica no presente ano, recorrendo-se à biblioteca da Faculdade de Ciências da Saúde da Universidade Fernando Pessoa, e a diversos motores de busca online, nomeadamente, Pubmed, Scielo, Medline, Science Direct, Elsevier e Journal of Endodontics utilizando como palavras-chave: “ pulp revascularization”, “teeth regeneration”, “apexification”, “regenerative endodontics”, “pulp regeneration” que resultou na disponibilização de 860 artigos.

Dos 860 artigos encontrados, foram selecionados 33 datados de 1971 até 2014, que se apresentavam com relevância para o tema em discussão, e nos idiomas inglês e português. Os critérios de exclusão determinados foram artigos pagos e noutros idiomas.

Foi ainda consultado um trabalho monográfico.

III. DESENVOLVIMENTO

1. Perspetiva Histórica

A introdução de terapias regenerativas na medicina é uma promessa para a restauração de tecidos e órgãos danificados por doença, trauma, cancro ou problemas congénitos. A medicina regenerativa pode ser melhor definida como sendo uma área em que se utiliza uma combinação de células, materiais de engenharia e fatores bioquímicos adequados para melhorar ou substituir funções biológicas (Murray, et al. 2007).

A base da medicina regenerativa são as terapias de engenharia tecidual e o conceito de engenharia tecidual guiada. Provavelmente a primeira definição de engenharia tecidual foi descrita por Langer e Vacanti em 1993, estes afirmaram que a engenharia tecidual era “um campo interdisciplinar que aplica os princípios da engenharia e das ciências da vida para o desenvolvimento de substitutos biológicos que restauram, mantêm ou melhoram a função do tecido”. Em 2007, Murray e colaboradores elaboram a sua própria definição dizendo que “engenharia tecidual é a aplicação de estratégias terapêuticas biológicas com o objetivo de substituir, reparar, manter e/ou melhorar a função dos tecidos”.

As mudanças na definição de engenharia tecidual estão relacionadas com os progressos científicos ao longo dos anos. Contudo não pode existir muitas diferenças na definição de medicina regenerativa, uma vez que o termo representa aplicações com o objetivo de reparar ou substituir tecidos estruturais e funcionais, incluindo osso, cartilagem, vasos sanguíneos entre órgãos e tecidos (Murray et al, 2007).

O conceito de revitalização do tecido do canal radicular tem sido estudado há várias décadas. Um estudo realizado em 1971 por Nygaard-Ostby e Hjortdal mostrou a existência de formação de tecido fibroso e cimento em dentes maduros que anteriormente apresentavam tecido pulpar necrosado.

Em 1974, Mayers e Fountain registaram um aumento do comprimento da raiz e material calcificado em canais necróticos de caninos de macaco com ápices imaturos depois de efetuada a desinfeção com hipoclorito de sódio (NaOCL) e preenchimento dos canais

com sangue citratado ou gel espuma. Nevins et al em 1976, mostraram que a desinfecção de canais necrosados de incisivos imaturos de macaco e seu preenchimento com um gel contendo: colagénio, cloreto de cálcio e dihidrogenofosfato de potássio, e pequena obturação com gutta-percha pode originar diversas formas de tecido de conexão duro e mole incluindo cimento, osso e dentina terciária nas paredes do canal radicular. Embora estes três estudos tenham demonstrado a possibilidade de formação de novo tecido em canais necrosados, apenas na década passada houve um aumento do interesse em aplicar estes conceitos na endodontia clínica.

Foi então que Iwaya e colaboradores, em 2001, demonstraram que a desinfecção com hipoclorito de sódio e peróxido de hidrogénio do tecido pulpar necrosado de um pré-molar imaturo, seguido de medicação intracanal, mistura de metronidazol e ciprofloxacina, resultou na continuação da formação das raízes e evidencia clínica de revascularização.

Outro caso que apresenta resultados similares é o apresentado por Banchs e Trope (2004), demonstraram também a existência de revascularização e continuação da formação das raízes após desinfecção NaOCL e clorexidina e aplicação de uma pasta antibiótica tripla (TAP) formada por: ciprofloxacina, metronidazol e minociclina.

Depois de documentados estes dois estudos, muitos outros foram realizados para testar o sucesso da revascularização do tecido pulpar necrosado em dentes permanentes com ápice imaturo (Law, 2013).

2. Endodontia Regenerativa

Quando a polpa dentária necrosa antes de terminar a formação dos canais radiculares, a formação da dentina cessa e o crescimento das raízes acaba. Os dentes com ápices imaturos são considerados um desafio pois apresentam ápices abertos e divergentes que não são adequados para uma instrumentação e obturação com materiais tradicionais. Para além disso são suscetíveis à fratura por apresentarem paredes finas (Torabinejad et al, 2011; Hargreaves et al, 2013).

Tradicionalmente a abordagem terapêutica nestes casos passa pela apexificação, realizando-se a aplicação de uma barreira apical antes de se efetuar a obturação. Essa barreira apical pode ser hidróxido de cálcio ou então agregado trióxido mineral (MTA) sendo este o material atualmente mais indicado, uma vez que as propriedades que o hidróxido de cálcio apresenta podem alterar a dentina tornando-a mais suscetível à fratura. O sucesso da apexificação é conhecido, contudo este procedimento não permite que a rizogénese termine e pode tornar o dente mais frágil, suscetível à fratura (Torabinejad et al, 2011; Hargreaves et al, 2013).

Quando a lesão é apenas na porção coronária a abordagem terapêutica passa pela apicogénese. A apicogénese refere-se a um procedimento que permite favorecer ou induzir o desenvolvimento fisiológico e formação completa da raiz. O sucesso deste tratamento está diretamente relacionado com a integridade da polpa radicular (Shabahang, 2013).

Apesar de ser fácil de compreender o valor de uma polpa vital quando o dente tem o ápice imaturo e não esta completamente desenvolvido, é também importante reconhecer o valor de um dente totalmente formado (Trope, 2008). Este facto levou à procurar de novos métodos de reabilitação do dente necrosado, assim surge a endodontia regenerativa que apresenta uma abordagem alternativa assente nos princípios da medicina regenerativa e engenharia tecidual. (American Association for Endodontics, 2013). Endodontia regenerativa pode ser definida como sendo um conjunto de procedimentos biológicos destinados a substituir estruturas danificadas incluindo dentina e estruturas da raiz, assim como células do complexo dentina – polpa (Murray et al., 2007). Os objetivos dos procedimentos utilizados em endodontia regenerativa são: regenerar o tecido pulpar,

idealmente o complexo dentina-polpa, regenerar dentina coronal danificada que foi exposta a cárie e regenerar dentina que foi reabsorvida ao nível da raiz, cervical ou apical (Kumar et al.,2010).

Endodontia regenerativa evoluiu a partir das primeiras experiências sobre o papel do coágulo de sangue na terapia endodôntica, juntamente com o entendimento de que a revascularização ou estabelecimento de um suprimento vascular para o tecido pulpar existente, é essencial para a continuação do desenvolvimento do sistema radicular após lesões traumáticas. Outros fatores que contribuíram foram a expansão de células estaminais, em particular, a descoberta de células estaminais mesenquimais com o potencial para se diferenciar em células odontogénicas e o potencial de aplicações terapêuticas da engenharia tecidual, assim a endodontia regenerativa assenta em dois conceitos importantes: regeneração guiada dos tecidos e engenharia tecidual (Yang, 2013; American Association for Endodontics, 2013).

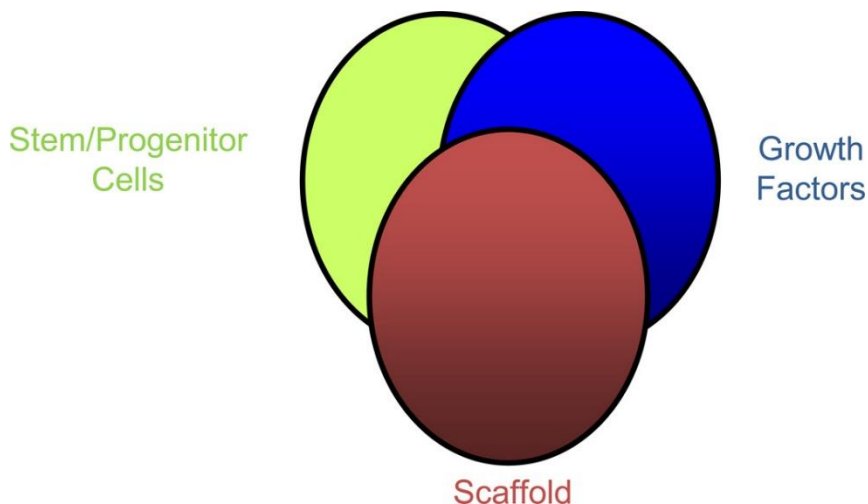
O contra-argumento para a aplicação das técnicas regenerativas em endodontia é o facto de se considerar que a polpa de um dente completamente desenvolvido não desempenha nenhum papel importante na forma, função ou estética. Deste modo a sua substituição por um material convencional de preenchimento, guta-percha, num tratamento canalar é mais prático. Contudo, este tipo de materiais podem comprometer esteticamente o dente, uma vez que podem descolorar a coroa dentária. Para além deste facto, num estudo *in vitro*, realizado em 2005, sobre tratamento endodôntico concluiu-se que, a longo prazo, a utilização de hidróxido de cálcio no processo de obturação, pode reduzir a resistência à fratura do canal radicular (Dayon et al., 2005).

Embora a substituição do tecido pulpar tenha o potencial de revitalizar o dente, pode também torna-lo suscetível a nova infeção e conseqüente retratamento. Por este motivo a implantação de tecidos obtidos através dos procedimentos de engenharia tecidual, requer conhecimento e controlo microbiológico, para uma correta regeneração tecidual (Murray et al., 2007).

A endodontia regenerativa esta intimamente relacionada com a engenharia tecidual sendo as células estaminais, fatores de crescimento e scaffolds os componentes mais importantes no tratamento de revascularização pulpar. A figura 1 ilustra os princípios da

engenharia tecidual para controlar o desenvolvimento do tecido pretendido (Hargreaves et al, 2013).

Figura 1: Três principais componentes da engenharia tecidual (adaptado de: Hargreaves et al, 2013)



3. Técnicas utilizadas no processo de revascularização pulpar

3.1 Importância dos fatores de crescimento

Fatores de crescimento ou proteínas morfogenéticas sinalizadoras, são proteínas que se ligam a recetores presentes nas células para induzir a proliferação e/ou diferenciação celular que resulta na regeneração de um tecido. Alguns fatores de crescimento apresentam versatilidade pois estimulam a divisão celular em numerosos tipos de células, enquanto outros apresentam mais especificidade celular. O nome dado a cada fator de crescimento normalmente está relacionado com as funções que este desempenha e as circunstâncias em que foi descoberto. Atualmente uma variedade de fatores de crescimento foi descoberta, apresentando funções específicas, que em conjunto com as células estaminais representa um marco importante nas terapias de engenharia tecidual (Murray et al, 2007; Demarco et al, 2011; Kumar et al, 2010).

Muitos fatores de crescimento podem ser utilizados para controlar a atividade das células estaminais, como por exemplo, aumentar a taxa de proliferação, induzir a diferenciação das células formando outro tipo de tecido ou estimular as células estaminais a sintetizar e secretar matriz mineralizada. Para que a endodontia regenerativa tenha um efeito

significante na prática clínica, é necessário encontrar terapias eficazes que promovam a regeneração de um tecido pulpar funcional e idealmente, a estrutura de dentina perdida. Para alcançar estes objetivos, conhecer os processos biológicos de reparação tecidual permitiu que os investigadores encontrassem métodos capazes de replicar regeneração dos tecidos dentários (Murray et al, 2007).

A matriz da dentina contém um reservatório de fatores de crescimento capazes de estimular a resposta tecidual depois de serem mobilizados. Uma vez libertadas, estas moléculas desempenham um importante papel de sinalização em diversos eventos como a formação de dentina terciária. Apesar do mecanismo de formação da dentina reparadora não ser completamente conhecido, existem fatores de crescimento que desempenham um importante papel no processo de regeneração, são eles: a proteína morfogenética óssea (BMP), fator de crescimento transformador beta ($TGF\beta$) e fator de crescimento de fibroblastos (FGF) (Demarco et al, 2011; American Association of Endodontics, 2013).

As proteínas morfogenéticas ósseas pertencem à família do fator de crescimento transformador beta. Estas foram inicialmente identificadas como reguladoras da formação de cartilagem e osso. É também conhecido que desempenham um importante papel na embriogénese e morfogénese de vários órgãos e tecidos incluindo os dentes (Demarco et al, 2011). A proteína morfogenética recombinante (rhBMP-2) estimula a diferenciação das células estaminais adultas da polpa em odontoblastoide em cultura. Efeitos similares foram demonstrados em cultura utilizando $TGF\beta 1-3$ e BMP-7. Isto demonstra o potencial da utilização de fatores de crescimento antes do capeamento pulpar ou incorporando-os em materiais endodônticos para estimular a reparação da dentina e revascularização pulpar. Assim, a associação de fatores de crescimento e células estaminais adultas é utilizada nas técnicas de engenharia tecidual para substituir o tecido pulpar afetado (Murray et al, 2007).

REVASCULARIZAÇÃO PULPAR

Tabela 1: Fatores de crescimento estudados por diversos investigadores (adaptado de: Bansal, 2011).

Researchers	Growth factors studied		Results of the study
	Superfamily	Family	
Smith <i>et al.</i> ^[66]	Transforming growth factor (TGF)	TGF- β_1	They are secreted by odontoblasts and are deposited within the dentin matrix, where they remain protected in an active form through interaction with other components of the dentin matrix
Smith <i>et al.</i> ^[67]	-do-	TGF- β_1	Stimulated increase in tertiary dentin matrix secretion
Huojia <i>et al.</i> ^[68]	TGF	TGF- β_3	Indicated for the first time that TGF- β_3 induces ectopic mineralization through regulation of osteo-calcin and type 1 collagen expression in DPSC
Tai <i>et al.</i> ^[69]	-do-	TGF- β	TGF- β may affect the growth and differentiation of dental pulp cells via an autocrine fashion by activation of the ALK/Smad 2/3 – signal transduction pathways
Begue-Kim <i>et al.</i> ^[70]	-do-	TGF- β , BMP-2	Demonstrated that TGF- β , present in dentin could interact with some component which acts as a modulator of its activity on the initiation of the cytological and functional differentiation of odontoblasts.
Nakashima <i>et al.</i> ^[71]	-do-	TGF- β , BMP-2 BMP-4	Demonstrated regulatory role of TGF- β , BMP-2 and 4 on the gene expression of extracellular matrix proteins and the differentiation of pulp cells into preodontoblasts.
Sloan <i>et al.</i> ^[72]	-do-	BMP-7	BMP-7 when applied to freshly cut dentin in monkey teeth, stimulated tertiary dentin formation
Iohara <i>et al.</i> ^[73]	-do-	BMP-2	BMP-2 can direct pulp progenitor stem cell differentiation into odontoblasts and result in dentin formation.
Roberts-Clark <i>et al.</i> ^[74]	PDGF EGF Others	VEGF, PDGF-AB EGF PIGF, FGF ₂	Dentin matrix contains angiogenic growth factors
He <i>et al.</i> ^[75]	Others TGF	FGF-2 TGF- β_1	TGF- β_1 initiates odontoblasts like differentiation of DPSCs; FGF-2 exerts effect on cell proliferation and synergistically upregulates the effects of TGF- β_1 .
Ishimatsu <i>et al.</i> ^[76]	Others	FGF-2	Dentin regeneration on amputated pulp can be regulated by adjusting the dose of FGF-2.
Goncalves <i>et al.</i> ^[77]	Platelet derived growth factor (PDGF)	rhVEGF ₁₆₅	Induced an angiogenic response in the pulp Findings suggest that cells of severed dental pulps are still capable of responding to the angiogenic stimuli mediated by VEGF VEGF could be useful in the treatment of dental pulp conditions that require revascularization (e.g. immediate replantation of avulsed tooth: this hypothesis is under investigation)
Aranha <i>et al.</i> ^[78]	PDGF	VEGF	Hypoxia, consequent to trauma, enhances VEGF expression in DPSCs
Li <i>et al.</i> ^[79]	Others	GH and IGF-1	GH and IGF-1 induce BMP-2 and 4
Lovschall <i>et al.</i> ^[80]	Others	rhIGF-1	rhIGF-1 enhances reparative dentino-genesis in pulp capping of rat molars
He <i>et al.</i> ^[81]		DMP ₁	DMP ₁ can induce differentiation of stem cells into odontoblast-like cells and stimulate the formation of mineralized tissues.
Almushayt <i>et al.</i> ^[82]	DMP	DMP-1	Found in dentin and bone and regulates mineralization.
Prescott <i>et al.</i> ^[83]		DMP ₁	DMP ₁ induces the cytodifferentiation of undifferentiated pulp cells to matrix synthesizing cells
Sobhani <i>et al.</i> ^[84]		Endochondral bone matrix gelatin (ec BMG)	Implantation of Ec-BMG in pulp cavity can induce pulp cells, secondary dentin and osteodentin in rabbits
Iwasaki <i>et al.</i> ^[85]		IL-6	Mediator of osteoblastic differentiation in periodontal ligament cells.
Kajiya <i>et al.</i> ^[86]		Antimicrobial peptide LL 37	LL 37 induces the migration of human pulp cells.
Kim <i>et al.</i> ^[87]		Heme-oxygenase (HO-1)	Odontoblastic differentiation of hDPSCs and growth are positively regulated by HO-1 induction and <i>vice versa</i> .

3.2 Revascularização por coágulo sanguíneo

Muitos casos documentados têm promovido a revascularização de dentes necrosados utilizando métodos de desinfecção e provocando o sangramento dentro do canal por sobre instrumentação (Banchs e Trope, 2004). Para promover uma boa desinfecção são utilizados, durante algumas semanas, irrigantes intracanales (NaOCL e clorexidina) juntamente com antibióticos (por exemplo, mistura de ciprofloxacina, metronidazol e minociclina) (Sato, 1996). De facto esta mistura particular de antibióticos desinfeta eficazmente os canais radiculares e promove a correta revascularização de dentes

necrosados e/ou avulsionados, tornando-se este no passo mais importante no processo de revascularização por coágulo sanguíneo (Iwaya, 2001).

A seleção dos irrigantes e antibióticos requer especial atenção uma vez que estes materiais podem provocar outros efeitos no processo de revascularização, para além das suas propriedades antimicrobianas. Por exemplo a tetraciclina aumenta o crescimento de células hospedeiras na dentina, não pelo seu efeito antimicrobiano, mas através da exposição das fibras de colagénio ou fatores de crescimento (Sato, 1996). Contudo até ao momento não se sabe se a minociclina produz o mesmo efeito ou contribui para uma melhor revascularização (Kumar et al., 2010).

Existem diversas vantagens associadas a este procedimento: primeiro, é uma técnica simples e que pode ser executada utilizando instrumentos e medicamentos de uso corrente em endodontia sem ser necessário recorrer à biotecnologia. Segundo, a utilização das células sanguíneas do próprio paciente evita a possibilidade de rejeição e a transmissão de patógenos, quando se utiliza tecidos obtidos por técnicas de engenharia tecidual (Kumar et al., 2010).

Contudo existem diversas preocupações associadas a este procedimento, os casos apresentados de revascularização pulpar utilizando o coágulo sanguíneo são interessantes e inovadores, mas é necessária precaução uma vez que a origem do tecido regenerado ainda não foi identificada. Para tal são necessários mais estudos antes de esta técnica ser recomendado para uso recorrente em pacientes (Murray et al., 2007).

A engenharia tecidual, normalmente não depende da formação do coágulo sanguíneo, porque a concentração e composição das células presentes na fibrina do coágulo é imprevisível. Esta é uma limitação crítica à revascularização por coágulo sanguíneo uma vez que a engenharia tecidual é caracterizada pela utilização de uma concentração e composição de células correta para restaurar a função dos tecidos. Por exemplo, em pacientes idosos, é possível que a concentração de células presentes no sangue esteja diminuída, este facto vai causar variações nos resultados obtidos após o tratamento (Murray et al., 2007).

Para além de uma correta e eficaz desinfeção também pode ser necessário, em alguns casos, alargar o forâmen para promover a revascularização e manter a viabilidade celular assegurando a sua nutrição. Relacionado com este ponto, as células devem receber oxigénio, deste modo células presentes na porção coronal podem não sobreviver ou sobrevivem em condições de hipóxia depois da angiogénese (Murray et al., 2007).

Apesar de ainda não existir um consenso quanto ao protocolo que o medico dentista deve seguir neste tipo de abordagem terapêutica, a AAE (American Association of Endodontics) em 2013, elaborou um documento intitulado: “Considerations for Regenerative Procedures”. Neste documento vem descritas algumas recomendações com o objetivo de ajudar o clinico. Estas recomendações foram recolhidas depois de avaliados todos os estudos realizados até à data da sua elaboração. Assim a AAE definiu que se deve ter em conta os seguintes passos, também ilustrados na figura 2 e 3:

Seleção do caso:

- Dente necrosado e com ápice imaturo;
- Dente com pouca destruição coronária, que não necessita de se recorrer a espigão para realizar a restauração final;
- Paciente colaborador

Consentimento informado:

- Duas ou mais consultas;
- Uso de antimicrobianos;
- Possíveis efeitos adversos: coloração da coroa ou das raízes, falta de resposta ao tratamento, dor e\ou infeção;
- Alternativas: apicectomia, não tratar, extração (quando se considera que já não há salvação)

REVASCULARIZAÇÃO PULPAR

Primeira consulta:

- Anestesia local, isolamento absoluto, cavidade de acesso;
- Irrigar várias vezes e de forma gentil os canais com 20 ml NaOCL usando um sistema de irrigação que evite a extravasamento de irrigante para os tecidos periapicais. Irrigar com soro entre cada administração de NaOCL para minimizar o risco de formação de precipitado nos canais que pode ser toxico para as células estaminais do tecido apical.
- Secar os canais;
- Colocar pasta antibiótica ou hidróxido de cálcio no interior dos canais. Se se utilizar a pasta antibiótica tripla: devemos selar a camara pulpar para minimizar o risco de coloração e a mistura deve ser 1:1:1 ciprofloxacina/metronidazol/minociclina, se a estética for crucial então devemos utilizar uma mistura 1:1 ciprofloxacina/metronidazole;
- Se a pasta antibiótica for utilizada é importante assegurar que se mantem abaixo da junção amelo-cementaria;
- Selar com material restaurador provisório;
- Aguardar 3 a 4 semanas até à próxima consulta.

Segunda consulta:

- Avaliar a resposta ao tratamento inicial. Se existir sinais ou sintomas de infeção, considerar tratamento adicional com antimicrobiano ou com outro alternativo;
- Anestesia sem vasoconstritor e isolamento absoluto;
- Irrigar com 20 ml de EDTA (ácido etilenodiamino tetra-acético), seguido de soro;
- Secar com cones de papel;
- Criar sangramento dentro dos canais por sobre instrumentação;
- Parar sangramento a 3 mm da junção amelo-cementaria;
- Aplicar 3 a 4 mm de MTA, ionómero de vidro reforçado e realizar a restauração final.

Consulta de avaliação:

Exame clínico e radiográfico:

- Sem dor ou edema (muitas vezes observado entre a primeira e segunda consultas);
- A imagem apical radiolúcida desaparece (normalmente observada 6-12 meses depois do tratamento);
- Aumento da espessura das paredes dos canais (normalmente observada 12-24 depois do tratamento);
- Observa-se a continuação do processo de formação das raízes (Law, 2013; American Association of Endodontists, 2013).

REVASCULARIZAÇÃO PULPAR

Figura 2. Imagens dos procedimentos endodônticos regenerativos. (A) radiografia periapical de segundo pré-molar mandibular direito antes do início do tratamento, mostrando cárie oclusal e um ápice imaturo. (B) fotografia clínico da segunda marcação, mostrando uma cor azulada da TAP no canal imediatamente após a remoção do (C) tecido vital no terço apical do canal evidente após a irrigação para remover a TAP, (D) a formação de coágulo de sangue, (e) a colocação de MTA branco, e (F) a restauração compósito. (G) A radiografia periapical feita imediatamente após a colocação da restauração final mostrando MTA cobrindo o espaço pulpar e restauração de compósito. (H) Uma fotografia a 14 meses de follow-up mostrando descoloração acinzentada no terço cervical da coroa. (I) A radiografia periapical feito na 14 meses de follow-up, mostrando aumento da espessura da parede da raiz. (Cortesia do Dr. Deborah Knaup.) (Law, 2013)

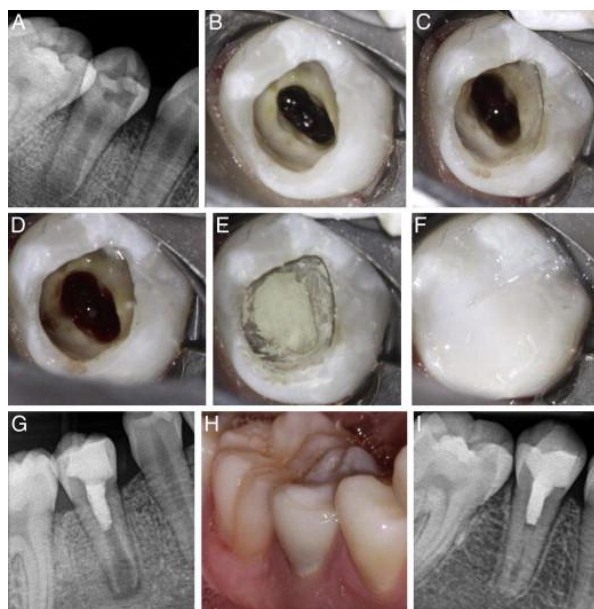
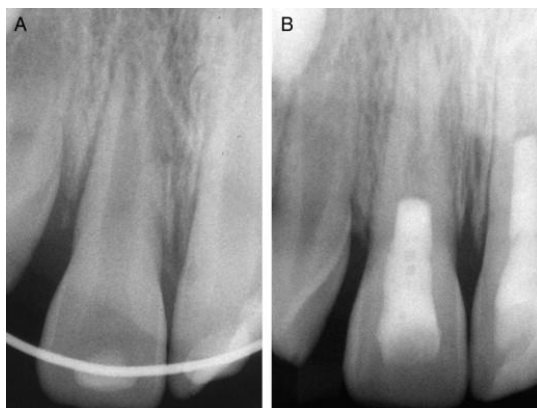

Figura 3: (A) pré-tratamento e (B) radiografia aos 5 meses, seguimento de um procedimento endodôntico regenerativo (Law, 2013).



3.3 Células Estaminais

As células estaminais possuem características únicas, estas existem como células indiferenciadas e mantêm este fenótipo até serem expostas a estímulos. Têm capacidade de se replicarem ou seja têm plasticidade e sozinhas mantem vivo um organismo. Podem ser encontradas na maioria dos tecidos adultos (Murray et al., 2007; American association of endodontics, 2013; Nosrat et al., 2014).

Quanto à sua classificação são comumente subdivididas em totipotentes, pluripotentes e multipotentes de acordo com a sua plasticidade, como se pode ver na tabela 1. As células estaminais adultas têm uma capacidade de diferenciação mais restrita do que as embrionárias. Esta característica faz com que as células embrionárias tenham mais valor nos estudos para desenvolvimento de novas terapias. Contudo existem controvérsias quanto a sua utilização relacionada com questões éticas e legais, o que torna o recurso a estas menos atrativo. Assim nos estudos e nos processos de regeneração as células utilizadas são as estaminais adultas (Murray et al., 2007; American association of endodontics, 2013; Nosrat et al., 2014).

As células estaminais também podem ser classificadas quanto à sua origem, sendo que as mais indicadas são as recolhidas do próprio paciente. Elas podem ser autólogas, em que o doador é o próprio paciente; podem ser alogênicas, o doador é um ser da mesma espécie e podem ser xenogênicas, são isoladas de seres de espécies diferentes. Para o processo de revascularização pulpar as células estaminais mais promissoras são adultas autólogas porque aparentemente, a sua utilização apresenta menos desvantagens (Murray et al., 2007).

Durante a cicatrização, após uma exposição pulpar, as células mesenquimais indiferenciadas migram para o local da exposição para substituir os odontoblastos degenerados. Este conceito está presente em endodontia regenerativa no tratamento de dentes com necrose pulpar. As células estaminais são necessárias para substituir o tecido pulpar afetado dando origem a um tecido saudável capaz de continuar a normal dentinogênese (Nosrat et al., 2014).

REVASCULARIZAÇÃO PULPAR

Um tecido pulpar saudável tem de ter capacidade de resposta imune, exibir vitalidade por suprimento sanguíneo e sensibilidade por suprimento nervoso. O fenómeno de regeneração vascular e neural requer células estaminais que se diferenciem nas respetivas células progenitoras (Nosrat et al., 2014).

Vários tipos de células estaminais adultas foram encontradas e isoladas nos dentes com o objetivo de serem utilizados nos processos de revascularização identificadas na tabela 2 (American association of endodontics, 2013).

Tabela 2: Tipos de células estaminais adultas presentes nos dentes (adaptado de: American association of endodontics, 2013).

Dental Stem Cells	
DPSCs	Dental pulp stem cells
SHEDs	Stem cells from human-exfoliated deciduous teeth
PDLSCs	Periodontal ligament stem cells
DFPCs	Dental follicle progenitor stem cells
SCAPs	Stem cells from apical papilla

Após dano pulpar severo por motivos mecânicos ou cárie, os odontoblastos normalmente ficam irreversivelmente afetados. Os odontoblastos são células diferenciadas pós-mitóticas e que não têm capacidade de se proliferar para substituir os odontoblastos afetados por cárie ou trauma. Assim surgiu a necessidade de encontrar um grupo de células capazes de regenerar os tecidos danificados do dente.

A polpa contém uma população de células estaminais denominadas por células estaminais da polpa dentária (DPSC) ou no caso de dentes imaturos, células estaminais de dentes decíduos humanos (SHED) (Murray, 2007). Estas células são isoladas de tecidos especializados com uma grande capacidade de se diferenciar em células odontogénicas. As SHED são recolhidas de caninos e incisivos moderadamente reabsorvidos e de preferência com polpa saudável. Nas crianças podemos recolher facilmente de supranumerários, *mesiodens*, dentes decíduos que ainda se encontram em boca por falta do dente permanente por exemplo (Bansal, 2011).

As células estaminais também podem ser recolhidas de dentes de pessoas mais velhas, mas foi observado que o número e a capacidade de proliferação celular diminui com a idade e é máxima quando apenas a coroa está formada. Estas células têm características a elevada capacidade de proliferação, existem em abundância e a sua recolha é fácil, pouco invasiva e não é dolorosa. Por isso este tipo de células pode ser uma boa opção no processo de revascularização, contudo as DPSC demonstram maior inclinação para a linhagem neuronal. As SCAP apresentam maior capacidade de proliferação quando comparadas com as DPSC, estas parecem ser a fonte dos odontoblastos primários que são responsáveis pela formação da dentina presente nos canais radiculares enquanto as DPSC são provavelmente responsáveis pela substituição dos odontoblastos. As SCAP representam as células progenitoras precoces por isso, são a fonte mais indicada para a recolha de células estaminais (Bansal, 2011).

3.3.1 Terapia com células estaminais adultas

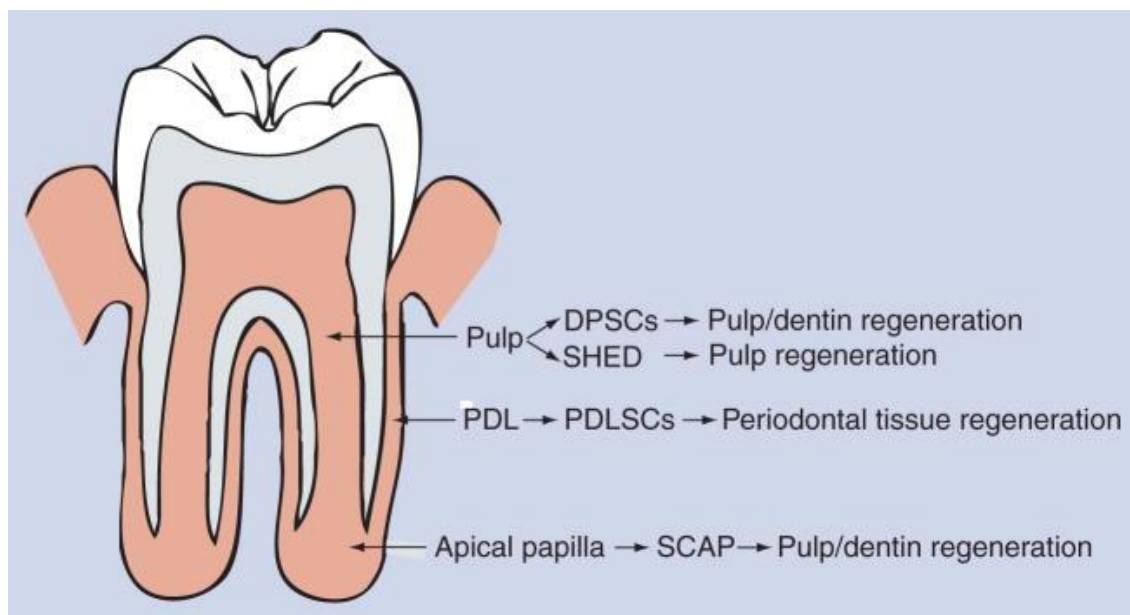
O método de utilização de células estaminais é simples e possui potencial de revascularização pulpar. São utilizadas células estaminais adultas que serão injetadas nos canais radiculares com ápice, após a sua adequada desinfeção. As células estaminais dentarias podem ser recolhidas dos diversos tecidos como se pode ver na imagem1, por isso ate agora o maior obstáculo será encontrar a fonte que contem as células capazes de se diferenciar nas diversas células presentes na polpa (fibroblastos, células endoteliais, odontoblastos, entre outras). Outros obstáculos são os recursos necessários para a purificação e/ou expansão das células para se obter a quantidade necessária para a sua posterior aplicação nos canais radiculares (Murray, 2007; Kumar, 2010).

Existem diversas vantagens na utilização desta terapia: a recolha e a aplicação de células estaminais autólogas é relativamente fácil com a ajuda de uma seringa e as células têm potencial para induzir revascularização pulpar; esta abordagem é atualmente utilizada em técnicas de medicina regenerativa incluindo reposição de medula óssea e recentemente foram documentadas alguma aplicações em endodontia regenerativa (Murray, 2007; Kumar, 2010).

Por outro lado também existem algumas desvantagens no método de injeção celular: as células podem não sobreviver, podem migrar para diversos locais do corpo, podendo ate

levar a situações de mineralização aberrante. A solução para este problema pode passar pela aplicação das células unidas num coágulo de fibrina ou outro scaffold. Um scaffold é um polímero bio reabsorvível, biocompatível que vai servir de matriz/suporte físico e mecânico para as células. Isto vai ajudar a posicionar e manter as células no local desejado. Em geral scaffolds, células e marcadores moleculares são necessários para induzir a diferenciação celular das células estaminais dentárias. Em suma, a probabilidade de células estaminais adultas que foram injetadas para os canais radiculares originarem tecido pulpar funcional é muito reduzida, sem a utilização de um scaffold ou marcadores moleculares, por isso este tipo de terapia deve considerar os três elementos (células, fatores de crescimento e scaffold) para maximizar a probabilidade de sucesso da revascularização pulpar (Murray, 2007; Kumar, 2010).

Figura 4: Fonte das células estaminais dentárias e respetivo utilização no processo de regeneração (Huang, 2009).



3.4 Implantação pulpar

A maioria das culturas celulares *in vitro* é realizada na base de frascos de cultura numa só camada. Contudo algumas células estaminais apenas sobrevivem se crescerem sobre uma camada de células alimentadoras. Nestes dois casos as células estaminais são

cultivadas em duas dimensões. Teoricamente para tornar uma cultura de células bidimensional em tridimensional, estas devem ser cultivadas em filtros de membranas biodegradáveis. Para tal são necessários muitos filtros para formar um tecido pulpar tridimensional que pode ser implantado nos canais previamente desinfetados. Este tipo de crescimento celular sobre filtros foi realizado por várias décadas assim a citotoxicidade dos materiais utilizados foi avaliada. A principal vantagem deste sistema baseia-se na facilidade de cultivo destas células em filtros nos laboratórios, além disso os agregados celulares são mais estáveis do que as células dissociadas injetadas nos canais radiculares (Kumar et al., 2010).

Existem problemas associados à implantação de agregados de tecido pulpar uma vez que pode ser necessário realizar procedimentos especializados para assegurar que as células adiram corretamente às paredes dos canais radiculares. Os agregados celulares não possuem vascularização, por esse motivo apenas a porção apical do sistema canalar é que receberia as culturas celulares e a porção coronal preenchida por scaffolds capaz de facilitar a proliferação celular (Kumar et al., 2010).

Os filtros são formados por camadas muito finas e frágeis de células e por isso o seu posicionamento, sem quebrar, nos canais radiculares pode tornar-se difícil. A fonte de tecido pulpar pode ser uma linha de células estaminais purificadas isentas de doença e agentes patogénicos ou a partir de uma biopsia celular que será previamente cultivada em laboratório. A cultura destas células é então feita *in vitro* em polímeros biodegradáveis de nanofibras ou em lâminas de proteínas de matriz extracelular sendo o colagénio tipo I ou a fibronectina mais utilizados. Os agregados celulares formados são muito frágeis por isso a sua manipulação deve ser realizada de forma cuidada, também não possuem vascularização por isso devem ser implantados na porção apical e na porção coronal coloca-se um scaffold para promover a proliferação celular. Estas células necessitam de oxigénio para sobreviver por isso as que se localizam a 200 µm da difusão do oxigénio correm o risco de anoxia e necrose. O estudo e desenvolvimento desta técnica parece apresentar pouco risco para os pacientes, contudo existem algumas preocupações com a resposta imunológica e a possibilidade de falha em formar um tecido pulpar funcional, por isso é necessário realizar mais estudos clínicos para controlar melhor estas possibilidades (Murray et al., 2007)

3.5 Implantação de scaffold

Para criar uma terapia de engenharia tecidual mais prática, as células estaminais da polpa devem estar organizadas numa estrutura tridimensional para promover uma boa organização celular e vascularização. Isto pode ser conseguido utilizando um scaffold poroso constituído por polímeros semeado com células estaminais da polpa. Um scaffold deve conter fatores de crescimento para promover a proliferação e diferenciação celular levando a um melhor e mais rápido desenvolvimento tecidual. Também deve conter nutrientes para promover a sobrevivência celular e seu crescimento e se possível antibióticos para não permitir o crescimento de bactérias nos canais radiculares (Murray et al., 2007).

A utilização de scaffolds nanoparticulados pode ser útil para a administração de fármacos em determinados tecidos, para além disso, um scaffold deve exercer algumas funções mecânicas e biológicas necessárias para a substituição do tecido. Numa situação de exposição pulpar, o recurso a “lascas” de dentina parece estimular a formação de dentina terciária. Estas “lascas” também pode ser uma matriz importante para a incorporação de células estaminais e fatores de crescimento. A atividade reparadora natural das células estaminais da polpa em resposta à aplicação de “lascas” de dentina, apoia a utilização de scaffolds para promover a regeneração do complexo dentina-polpa (Murray et al., 2007).

O scaffold utilizado nas técnicas de revascularização deve ser capaz de promover um bom suporte para o crescimento, diferenciação e organização celular no local da sua implantação. Para que desempenhe corretamente a sua função, o scaffold deve ser poroso para permitir a fixação celular e deve ser biocompatível com o tecido hospedeiro. Também deve ser biodegradável sendo a sua degradação gradual para ser substituído pelo tecido regenerado, deve promover o transporte de nutrientes e de partículas excretadas pelas células. Na maioria das técnicas de engenharia tecidual são utilizados biomateriais para criar scaffolds que já foram aprovados pela FDA (Food and Drug Administration) (Bansal, 2011).

Os biomateriais podem ser naturais como por exemplo colagénio, dentina, fibrina, seda, alginato, ou podem ser sintéticos em que se recorre à utilização de vários polímeros como ácido polilático (PLA), ácido poliglicólico (PGA) e policaprolactona (PCL), que são

todos materiais comuns do tipo poliésteres que se degradam no interior do corpo humano (Murray, et al., 2007).

Os polímeros sintéticos em geral degradam-se por hidrólise simples enquanto os naturais são degradados por enzimas. Vários estudos com scaffolds estão demonstrados na tabela 2. O tipo de scaffold natural mais estudado é o de colagénio e o sintético mais utilizado é o de polímeros láctico e glicólico (PLA e PGA). (Bansal, 2011, Demarco, et al. 2011).

Estes tipos sintéticos já foram utilizados, com sucesso, em engenharia tecidual pois são estruturas fibrosas biodegradáveis com capacidade para promover o crescimento de vários tipos de células estaminais. O principal obstáculo encontrado esta relacionado com a dificuldade de obter scaffolds com elevado grau de porosidade e tamanho regular de poros. Isto levou os pesquisadores a concentrar esforços para desenvolver scaffolds nanoparticulados para melhorar as interações entre as células e o scaffold (Murray et al., 2007).

Os scaffolds construídos a partir de materiais naturais podem ser derivados de matriz extracelular, estes têm sido estudados para avaliar a sua capacidade de apoiar o crescimento celular. Embora os resultados iniciais sejam promissores em termos de promover as funções e a sobrevivência celular, algumas reações imunes a este tipo de materiais podem ameaçar o seu uso no futuro, como parte da medicina regenerativa (Murray et al., 2007).

Tabela 3: Diferentes scaffolds estudados por vários pesquisadores (Adaptado de: Bansal, 2011).

Researcher	Scaffold studied	Results of the study
Feng <i>et al.</i> ^[445]	Collagen (natural)	Collagen provides great tensile strength in tissues. It allows for easy placement of cells and growth factors and allows for replacement with natural tissues after undergoing degradation.
Sharma <i>et al.</i> ^[446]	Collagen (natural),PLA, PGA (Synthetic)	Natural scaffold provide good biocompatibility and bioavailability, synthetic scaffolds offer more control over the degradation rate and mechanical properties.
Zhang <i>et al.</i> ^[447]	Spongeous collagen, porous ceramic, fibrous titanium mesh	All the three types supported attachment, growth and differentiation of DPSC <i>in vitro</i> and the cells organized into a well vascularized tissue that expressed DSPP, a marker of dentin <i>in vivo</i> .
Huang <i>et al.</i> ^[448] Gebhardt <i>et al.</i> ^[449]	Collagen and PLG Polymer, collagen, calcium phosphate bioceramic scaffold	Polymer (PLG) scaffolds are contraction resistant as compared to collagen. Survival rate of DPSCs and PDLSCs was optimal in collagen and polymer scaffold as compared to calcium phosphate scaffold.
Mooney <i>et al.</i> ^[50]	PGA	PGA act as suitable matrices for seeding of dental pulp fibroblasts, allowing their proliferation and development of a tissue with similar cellularity to normal pulp.
Bohl <i>et al.</i> ^[51]	PGA (polymer)	Culturing pulp cells grown on PGA <i>in vitro</i> resulted in high cell density tissue similar to native pulp.
Buurma <i>et al.</i> ^[52]	PGA	Polymer scaffolds hold the most promise for creating replacement tissue. Human dental pulp and gingival fibroblast adhere to non woven PGA scaffolds, proliferate and produce extracellular matrix <i>in vitro</i> .
Chen <i>et al.</i> ^[53]	Glycidyl metha acrylated dextran (Dex-GMA) gelatin hybrid hydrogel	Enhances attachment, proliferation and differentiation of PDLSCs.
El-Backly <i>et al.</i> ^[36]	Poly lactic co glycolic acid polymeric porous scaffold	When DPSCs was grafted on polylactic co-glycolic acid polymer scaffolds and implanted in rabbit, osteodentin matrix showing tubular structure developed.
Xu <i>et al.</i> ^[54]	Silk scaffold	This is the first study to characterize bioengineered tissue generated from tooth bud cells seeded on silk scaffold.
Etienne <i>et al.</i> ^[55]	Silk scaffold	These scaffolds were able to create a lasting three -dimensional soft tissue augmentation and histologic analysis revealed revascularization of the area through the biomaterial.
Guo <i>et al.</i> ^[56]	Treated dentin matrix (TDM)	TDM provided suitable scaffold and inductive micro-environment for growth of dental follicle cells (DFCs)
Inuyama <i>et al.</i> ^[57]	Hyaluronic acid (HA) sponge	HA sponge has an appropriate structure, bio-compatibility and biodegradation for use as a scaffold
Lyngstadaas <i>et al.</i> ^[58]	Enamel matrix derivative (Emdogain)	Amelogenins in Emdogain self-assemble into nanospheres that constitute an extracellular matrix. This matrix is slowly digested by extra cellular proteolytic enzymes to release bioactive peptides.

3.6 Scaffold Injetável

Estruturas rígidas de scaffold promovem excelente suporte para células utilizado no osso ou em outras partes do corpo onde engenharia de tecidos é necessária para promover suporte físico. Em endodontia regenerativa, as células do tecido pulpar podem ser administradas numa matriz suave de scaffold tri-dimensional, como por exemplo polímero de hidrogel, que pode ser injetado nos canais radiculares (scaffold injetável). O hidrogel possui propriedades físicas similares com os tecidos vivos, é composto por grande quantidade de água, consistência suave e elástica e baixa tensão na interface água ou fluidos biológicos (Bansal, 2011).

O polímero de hidrogel é facilmente injetado com uma seringa e é não invasivo. Em teoria, o hidrogel pode promover a revascularização pulpar servindo e substrato para a proliferação e diferenciação celular para formar um tecido com organização estrutural. Problemas passados com o hidrogel estão relacionados com um limitado controle da

formação e desenvolvimento tecidual, mas avanços na formulação melhorou bastante a sua capacidade para suportar a sobrevivência celular (Murray, 2007).

Os pesquisadores estão focados para tornar o hidrogel fotopolimerizável ou autopolimerizável, para que se forme uma estrutura rígida assim que é injetado no sistema de canais. Outro scaffold injetável em estudo é o fosfato β -tricálcico, tratando-se de um alginato em fase de gel que forma gotas na fase sólida. A matriz de dentina tratada também promove um bom ambiente para a regeneração dos tecidos dentários.

Scaffolds seda podem ser utilizados para a formação de osso-dentina mineralizada uma vez que o tamanho e a forma dos poros deste scaffold guia a formação de tecido mineralizado. Derivados de matriz de esmalte (Emdogain), composta principalmente por amelogeninas, também são usados como potenciais scaffolds (Bansal, 2011).

A utilização de PRP (plasma rico em plaquetas) como potencial scaffold:

O plasma rico em plaquetas contém muitos fatores de crescimento incluindo fator de crescimento derivado da plaqueta, fator de crescimento transformador beta e fator de crescimento semelhante à insulina, tornando-se assim numa boa opção de tratamento em endodontia regenerativa. O PRP pode ser extraído do sangue do próprio paciente é fácil de preparar e capaz de formar uma matriz tridimensional de fibrina que atua como um scaffold. (Zhu et al, 2012).

Torabinejad e Turman relataram em 2011 a aplicação clínica do plasma rico em plaquetas no segundo pré-molar maxilar de um rapaz de 11 anos, que apresentava sensibilidade durante a mastigação. É importante referir que esta peça dentária teria sido avulsionada acidentalmente e reimplantada de imediato, no mês anterior à consulta. O diagnóstico pulpar e periapical revelou: necrose pulpar e periodontite apical aguda, com raiz imatura e ápice aberto (figura 5 A).

Depois de preparada a cavidade de acesso e removida a polpa necrosada o canal foi irrigado com aproximadamente 10ml de NaOCL a 5,25% e seco com cones de papel. A pasta antibiótica tripla foi preparada com iguais proporções de ciprofloxacina, metronidazol, minociclina e foi aplicada no canal, sendo a cavidade de acesso selada

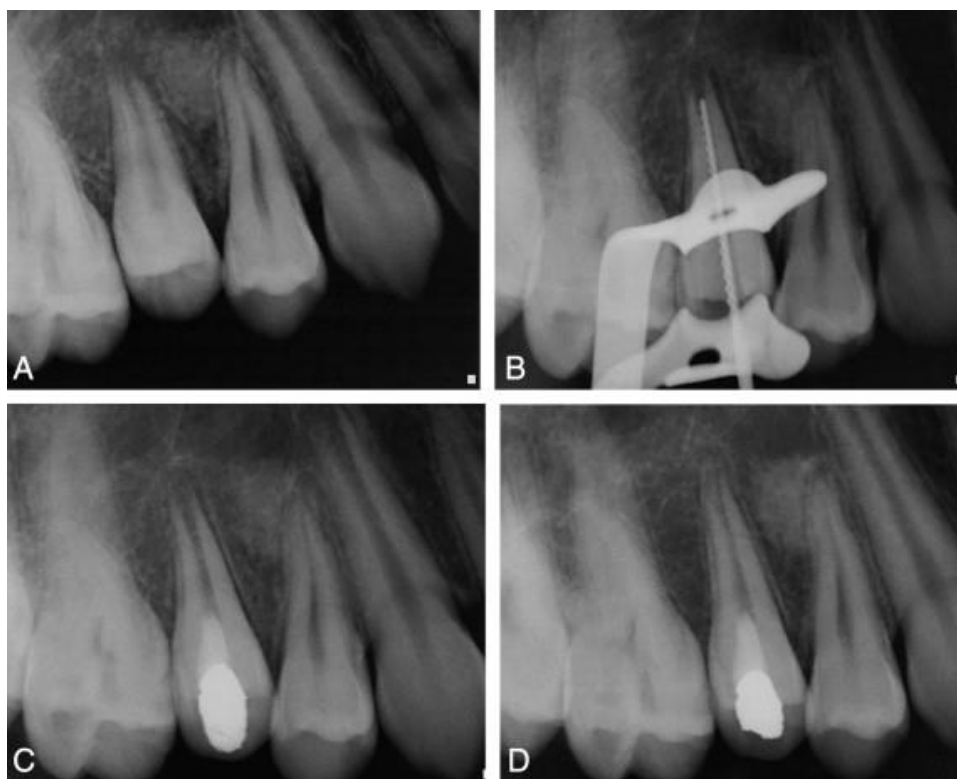
REVASCULARIZAÇÃO PULPAR

posteriormente com material provisório. O paciente veio a segunda consulta 22 dias depois sem quaisquer sinais e/ou sintomas no dente referido.

Foi recolhido do braço paciente uma amostra de 20ml de sangue para a preparação do PRP. A pasta tri-antibiótica foi removida com uma solução salina esterilizada, após secagem do canal o PRP foi injetado no canal até á junção amelocimentária, aguardou-se 5 minutos para permitir a coagulação. Sobre o coágulo foi colocado MTA e realizada a restauração com amálgama (figura 5 C).

Aproximadamente 6 meses depois o paciente retoma à consulta para reavaliação e com o exame radiográfico verificou-se a regressão da lesão periapical, continuo desenvolvimento radicular e fecho apical (figura 5 D).

Figura 5: (A) radiografia pré-operatória. (B) determinação do comprimento de trabalho (C) restauração definitiva do dente. (D) reavaliação aproximadamente 6 meses após o tratamento (adaptado de: Torabinejad et al, 2011).



Recentemente outro estudo foi realizado por Zhu e colaboradores (2012) em caninos permanentes e maduros de cães, com o objetivo explorar a capacidade de regeneração do tecido pulpar quando se utiliza células estaminais da polpa (DPSCs) e/ou plasma rico em plaquetas. Estes concluíram que o tecido pulpar pode ser regenerado em canino permanentes depois de realizada a pulpectomia e alargamento do forâmen apical. Histologicamente o transplante de DPSC's e/ou PRP no canal radicular demonstrou não ser relevante para a formação do tecido em comparação com a simples indução do coágulo sanguíneo (Zhu et al, 2012).

3.7 Impressão celular tridimensional

Outra abordagem para criar um tecido pulpar que substitua o danificado passa pela utilização de uma técnica de impressão celular tridimensional. Em teoria, uma espécie de jato de tinta dispõe camadas de células suspensas em hidrogel para recriar a estrutura do tecido pulpar. A técnica de impressão celular pode ser usado para colocar as células numa posição precisa, este método tem o potencial de conseguir de simular a estrutura do tecido pulpar natural. A posição ideal das células da polpa seria colocar as células odontoblastóides na periferia para manter e reparar a dentina, os fibroblastos no núcleo da polpa para suportar as células nervosas e vasculares.

A desvantagem de utilizar a técnica de impressão tridimensional é o facto de existir uma assimetria apical e coronal do canal radicular, por este motivo é exigido um cuidado orientação da posição celular aquando da implantação da estrutura dentro do canal limpo e conformado. Contudo, estudos recentes demonstraram que a impressão celular tridimensional pode criar tecido funcional *in vivo* (Murray et al., 2007; Kumar et al., 2010)

3.8 Terapia Genética

Todas as células do corpo humano contêm uma cadeia de um metro de ADN, constituída por 3 biliões de pares bases, sendo as células não nucleadas a única exceção (células vermelhas ou hemácias). O ADN contem sequências genéticas que controlam a atividade e função celular, sendo o gene p53 o mais importante. Em 2003, 20 centros de sequenciação de 5 países diferentes, declararam o projeto do genoma humano completo.

Este marco possibilitou o estudo e desenvolvimento de novos tratamentos médicos envolvendo terapia genética (Murray et al., 2007).

A expressão de uma molécula envolvida na resposta regenerativa de um determinado tecido de interesse, pode ser estimulada ou induzida pelos genes através de um processo natural e biológico. A liberação precisa e a transferência eficiente dos genes nas células do tecido alvo, promovem a avaliação imediata da expressão do gene, por vezes necessária e os níveis apropriados e/ou minimização de toxicidade sistêmica indesejável sendo os pré-requisitos essenciais para o sucesso da terapia genética (Bansal et al., 2011).

As novas técnicas envolvendo vetores virais ou não virais podem aplicar genes em fatores de crescimento, morfogênes, fatores de transcrição e matrizes extracelulares em determinadas populações de células alvo. Os vetores virais são alterados geneticamente para evitar a possibilidade de causar doença. Os vírus são capazes de replicar genes de interesse utilizando o seu próprio genoma e uma célula hospedeira (Murray et al, 2007). Os vários vetores virais estudados estão representados na tabela 4.

Quando se utiliza uma técnica não viral o gene pode ser aplicado tanto por eletroporação ou ultrassom. A escolha do método vai depender das características fisiológicas da população celular alvo e da acessibilidade. A administração de genes mediada por ultrassom parece ter sucesso tanto em tratamentos *in vivo* como *in vitro*, enquanto a eletroporação apenas tem sucesso *in vitro*. Isto pode dever-se à falta de eritrócitos no plasma do coágulo por ocorrerem variações de temperatura durante a eletroporação *in vivo*.

Na abordagem *in vivo* o gene é libertado na corrente sanguínea ou localmente no tecido alvo por injeção ou aspiração. Com este método o potencial de cura do tecido pulpar aumenta com a utilização de genes que induzem a formação de dentina, que são aplicados diretamente na polpa exposta. Por outro lado, a abordagem *ex vivo* envolve manipulação genética das células *in vitro*, que será posteriormente transplantada para o local a regenerar. Este tipo de terapêutica promove a formação de dentina terciária de uma forma mais rápida e eficaz em comparação com a abordagem *in vivo* (Murray et al, 2007; Bansal et al, 2011).

REVASCULARIZAÇÃO PULPAR

A FDA aprovou a utilização da terapia genética em doentes terminais, no entanto a autorização foi retirada em 2003 uma vez que um rapaz de 9 anos, que recebeu tratamento genético, desenvolveu vários tumores em diferentes partes do corpo (Murray et al, 2007; Bansal et al, 2011).





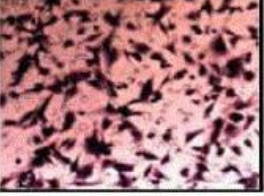


Os dados encontrados relativamente a este tipo de terapia ainda são muito poucos, por este motivo é necessário realizar mais pesquisa e estudos para que se possa estabelecer um protocolo para identificar, isolar e expandir as células estaminais da polpa; otimizar de forma segura e eficaz a aplicação dos genes; identificar os potenciais risco de saúde pela utilização deste tipo de terapia; controlar de forma precisa a técnica e demonstrar que a terapia genética é económica, eficaz e segura a longo prazo, sendo uma boa opção para promover a revascularização pulpar (Bansal et al, 2011).

Tabela 4: Vetores virais estudados e resultados obtidos (Adaptado de: Bansal, 2011).

Researchers	Viral vector studied	Results of the study
Naldini <i>et al.</i> ^[92]	Retrovirus	Demonstrated <i>in vivo</i> gene delivery and stable transduction of non-dividing cells.
Rutherford <i>et al.</i> ^[93]	Recombinant virus encoding BMP-7	Effective method for inducing dentin regeneration in teeth with reversible pulpitis.
Sugiyama <i>et al.</i> ^[94]	Lentivirus vector encoding BMP-2	Bone marrow stromal cells infected with this vector showed stable expression of BMP-2
Yang <i>et al.</i> ^[95]	Adenovirus encoding BMP-2 gene	Showed enhanced odontogenic differentiation
Zhang <i>et al.</i> ^[96]	Adenovirus encoding BMP-7	Bone formation in these scaffolds was greater.
Shang <i>et al.</i> ^[97]	Adenovirus encoding PDGF-B	Modulate proliferation activity of PDLSCs; high expression of collagen Type I
Scheller <i>et al.</i> ^[98]	Retrovirus encoding active form of β -catenin	Over-expression of β -catenin suppresses the differentiation and mineralization of DPSCs (negatively regulate odontoblast-like differentiation of DPSCs)
Zhang <i>et al.</i> ^[99]	Adenovirus encoding BMP-7, PDGF-B or combination of both	All the three scaffolds revealed increase in bone formation (highest increase in combination)

REVASCULARIZAÇÃO PULPAR

Tabela 5: Resumo das técnicas estudadas em endodontia regenerativa e respectivas vantagens e desvantagens
(Adaptado de: Murray et al, 2007)

TABLE 3. Developmental approaches for regenerative endodontic techniques			
Technique	Image	Advantages	Disadvantages
<p>Root-canal revascularization: open up tooth apex to 1 mm to allow bleeding into root canals</p>		<ul style="list-style-type: none"> ✓ Lowest risk of immune rejection ✓ Lowest risk of pathogen transmission 	<ul style="list-style-type: none"> ➤ Minimal case reports published to date ➤ Potential risk of necrosis if tissue becomes reinfected
<p>Stem cell therapy: autologous or allogenic stem or cells are delivered to teeth via injectable matrix</p>		<ul style="list-style-type: none"> ✓ Quick, ✓ Easy delivery ✓ Least painful ✓ Cells are easy to harvest 	<ul style="list-style-type: none"> ➤ Low cell survival ➤ Cells do not produce new functioning pulp ➤ High risk of complications
<p>Pulp implant: pulp tissue is grown in the laboratory in sheets and implanted surgically</p>		<ul style="list-style-type: none"> ✓ Sheets of cells are easy to grow ✓ More stable than an injection of dissociated cells 	<ul style="list-style-type: none"> ➤ Sheets lack vascularity so only small constructs are possible ➤ Must be engineered to fit root canal precisely
<p>Scaffold implant: pulp cells are seeded onto a 3-D scaffold made of polymers and surgically implanted</p>		<ul style="list-style-type: none"> ✓ Structure supports cell organization ✓ Some materials may promote vascularization 	<ul style="list-style-type: none"> ➤ Low cell survival after implantation ➤ Must be engineered to fit root canal precisely
<p>3-D cell printing: ink-jet-like device dispenses layers of cells in a hydrogel which is surgically implanted</p>		<ul style="list-style-type: none"> ✓ Multiple cell types can be precisely positioned 	<ul style="list-style-type: none"> ➤ Must be engineered to fit root canal precisely ➤ Early-stage research has yet to prove functional in vivo
<p>Injectable scaffolds: polymerizable hydrogels, alone or containing cell suspension are delivered by injection</p>		<ul style="list-style-type: none"> ✓ Easy delivery ✓ May promote regeneration by providing substitute for extracellular matrix 	<ul style="list-style-type: none"> ➤ Limited control over tissue formation ➤ Low cell survival ➤ Early-stage research has yet to prove functional in vivo
<p>Gene therapy: mineralizing genes are transfected into the vital pulp cells of necrotic and symptomatic teeth</p>		<ul style="list-style-type: none"> ✓ May avoid cleaning and shaping root canals ✓ May avoid the need to implant stem cells 	<ul style="list-style-type: none"> ➤ Most cells in a necrotic tooth are already dead ➤ Difficult to control ➤ Risk of health hazards ➤ Not approved by the FDA

IV. DESCRIÇÃO DE CASOS CLÍNICOS

O principal desafio da regeneração dos tecidos é talvez a engenharia de tecidos e regeneração funcional. O tecido pulpar apresenta-se de forma altamente organizada e complexa o que torna a seu processo de regeneração desafiante. O tecido pulpar regenerado deve ser: vascularizado, deve conter densidade celular e arquitetura da matriz extracelular similar aos da polpa natural, deve ser capaz de dar origem a novos odontoblastos que se ligam à superfície de dentina existente formando nova dentina e deve ser inervado (Huang, 2011).

Os dentes que apresentam um forâmen com pequeno diâmetro ou seja $<1\text{mm}$, não permitem que feixe vascular e nervoso entre em contacto com os canais radiculares, dificultando o processo de revascularização. O tamanho da abertura apical vai afetar o acesso dos vasos sanguíneos ao tecido formado. Quanto maior o tamanho do forâmen mais facilmente acontece a angiogénese. Dito isto, dentes com ápice imaturo são os melhores candidatos para a revascularização pulpar. Também foi considerado que a associação a fatores de crescimento como o fator de crescimento endotelial vascular (VEGF) e/ou fator de crescimento derivado de plaquetas (PDGF) podem promover e acelerar o processo de angiogénese. Assim, scaffolds sintéticos como PLG pode ser fabricados e impregnados com estes fatores de crescimento (Huang, 2011).

Enquanto existir um bom suprimento sanguíneo teremos uma densidade celular ótima e matriz extracelular de boa qualidade. As novas células tipo odontoblastos vão aparecer junto às paredes da dentina já existente que foram quimicamente desinfetados, assim a dentina sintetizada e depositada corretamente nas paredes do canal. Contudo a natureza do novo tecido mineral precisa de ser determinada em termos das suas propriedades mecânicas e químicas (Huang, 2011).

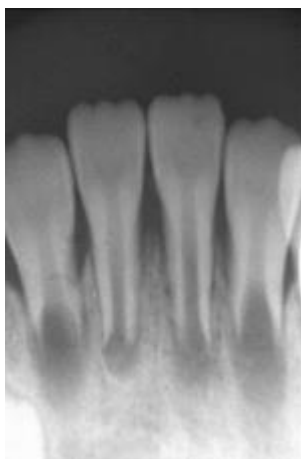No que diz respeito à inervação, é possível que o novo tecido pulpar contenha fibras nervosas e tecidos naturais adjacentes. Isto pode acontecer uma vez que as células estaminais da polpa dentária (DPSCs) demonstraram capacidade de produzir fatores neuro tróficos ou têm potencial de diferenciação neural (Huang, 2011). Contudo a inervação que o complexo dentina-polpa apresenta é bastante específica o que torna esta questão controversa. A razão pela qual a dentina é tao sensível a vários estímulos deve-

se a existência de uma atividade hidrodinâmica no interior dos túbulos dentinários em associação com as fibras sensitivas existentes. Uma vez que a dentina formada não aparenta ter a mesma organização tubular e é similar com a dentina terciária ou reparadora, mesmo que as fibras sensitivas regenerem e alcancem a junção polpa-dentina, o dente pode não apresentar a mesma sensibilidade que o dente natural (Huang, 2011).

O sucesso da aplicação da medicina regenerativa em endodontia é ainda controverso e considerado um conceito em ascensão. Assim, a revascularização pulpar é uma realidade estudada por muitos autores com o objetivo de controlar a formação de tecido nos canais e estabelecer o protocolo mais indicado. Os estudos realizados fazem variar os irrigantes, a antibioterapia utilizada e a técnica para tentar encontrar os mais indicados.

Em 2011, Iwaya e colaboradores relataram um caso de revascularização pulpar num incisivo central mandibular (3.1) de um rapaz de 7 anos, com ápice aberto e apresentava lesão periapical associada a luxação lateral. Importante salientar que este caso foi seguido durante 13 anos e o desenvolvimento radicular foi confirmado.

Figura 6: Radiografia da primeira consulta. Incisivos com desenvolvimento radicular incompleto. Incisivo central esquerdo com espessamento do ligamento radicular (Iwaya, et al. 2011).



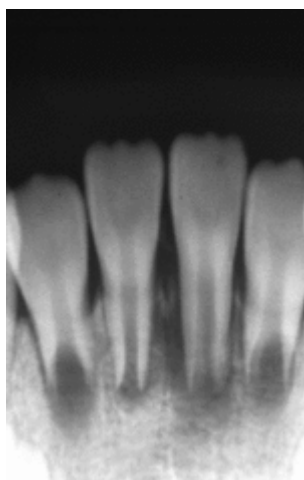
Os autores prescreveram antibiótico e estabilizaram a peça dentária com resina adesiva. Após 19 dias o paciente vem à consulta e apresenta inflamação gengival e abscesso associado ao dente em causa. Assim diagnosticaram a presença de um abscesso apical agudo associado ao dente 3.1 e iniciaram o tratamento canal (figura 7 e 8). Durante a realização da cavidade de acesso o paciente não referiu dor até atingir a polpa. Em seguida

decidiram deixar a cavidade de acesso aberta para que a drenagem do abscesso ocorresse pelo canal.

Figura 7: visualização clínica 19 dias após a primeira consulta: foi observado a presença de um abscesso associado ao incisivo central inferior esquerdo (Iwaya, et al. 2011)

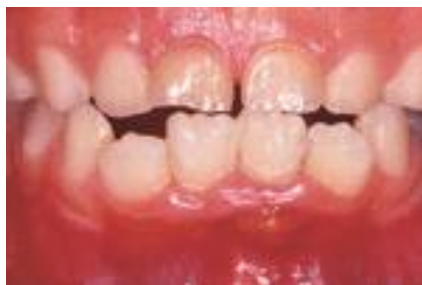

Figura 8: radiografia tirada 19 dias após a primeira consulta. Espessamento do ligamento periodontal teria aumentado (Iwaya, et al. 2011).

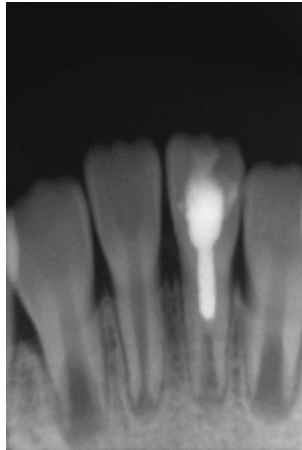


Aproximadamente um mês depois, a criança surge na consulta e é realizada a irrigação do canal com NaOCL a 5% e peróxido de hidrogênio a 3%. De seguida foi colocada uma pasta de hidróxido de cálcio na parte superior do canal radicular. Tudo isto foi realizado sem qualquer instrumentação prévia.

A criança pouco tempo depois voltou à consulta e foi confirmado, por inspeção visual, a existência de tecido vital a aproximadamente 10mm do orifício do canal. Como o paciente referiu dor quando a broca foi introduzida, foi novamente colocada pasta de hidróxido de cálcio junto do tecido mole e foi selada a cavidade de acesso com ionómero de vidro. Posteriormente realizaram nova radiografia, onde se verificaram os primeiros sinais de fecho apical e formação de ponte dentinária passado os 3 meses (figura 9).

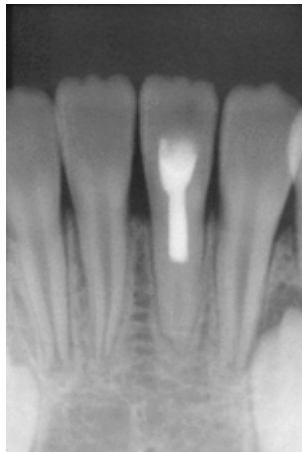
REVASCULARIZAÇÃO PULPAR

Figura 9: radiografia tirada 3 meses após a aplicação de hidróxido de cálcio, demonstrando sinais de fecho apical e formação de uma ponte dentinária (Iwaya, et al. 2011).



A nova consulta foi realizada 13 meses depois, o canal foi novamente aberto, verificaram a presença de uma ponte dentinária recém-formada. Posteriormente preencheram a parte superior à ponte com gutta-percha e restauraram com resina composta. O novo exame radiográfico foi realizado 30 meses depois e confirmou-se o fecho apical e espessamento da parede radicular (figura 10).

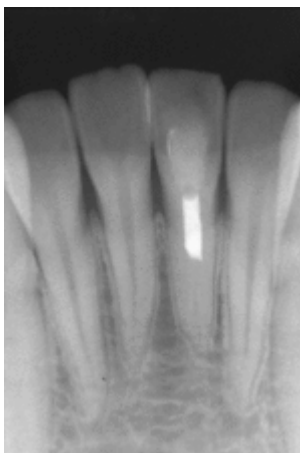
Figura 10: radiografia tirada 30 meses após a consulta inicial. Apresenta completa formação do ápice e espessamento da raiz (Iwaya, et al. 2011).



A última avaliação foi ao 13 anos, onde foi feito no exame radiográfico verificando-se que o dente estava em boas condições, sem fratura radicular, sem descoloração ou outros problemas (figura 11).

REVASCULARIZAÇÃO PULPAR

Figura 11: radiografia pós-operatória 13 anos depois da consulta inicial. Presença de lâmina dura (Iwaya, et al. 2011).



Este relato demonstra a capacidade de regeneração de um dente luxado em que foi utilizado pasta de hidróxido de cálcio como medicamento intracanal.

Outro estudo realizado também em 2011 por Nosrat e colaboradores descreve o sucesso da revascularização de dois primeiros molares mandibulares permanentes imaturos que apresentavam necrose pulpar utilizando pasta tri-antibiótica e um cimento enriquecido com cálcio (CEM) é colocado sobre o coágulo de sangue, sendo considerado o novo biomaterial.

Nosrat e colabores relataram dois casos, um menino com 9 anos e uma menina com 8 anos, ambos apresentaram no exame radiográfico, uma cárie extensa a nível coronal, ápice aberto, e imagem radiolúcida periapical no primeiro molar mandibular direito permanente (3.6). O diagnóstico dentário do primeiro caso foi necrose pulpar e periodontite apical sintomática (figura: 12) e no segundo caso os autores consideraram tratar-se de necrose pulpar e abscesso apical crônico (figura: 13) (Nosrat, et al. 2011).

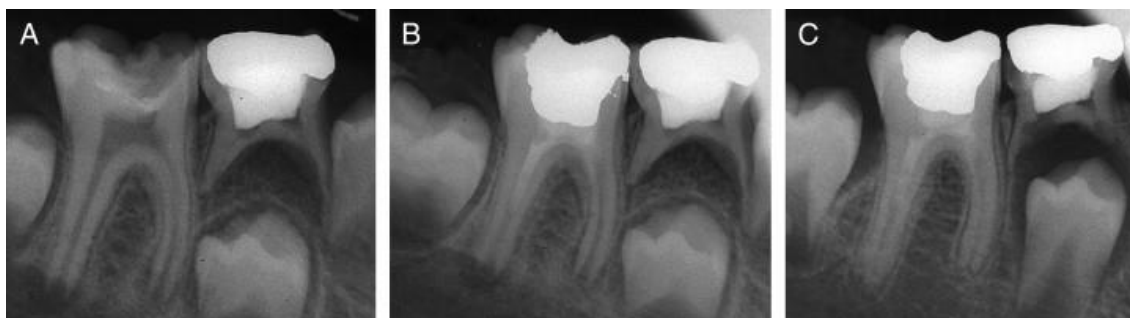Em ambos os casos foi então realizado a revascularização por coágulo sanguíneo começando com abertura da cavidade de acesso e posterior irrigação dos canais com 20ml de NaOCL a 5,25% durante 20 minutos, depois do canais secos com cones de papel, procederam à aplicação da pasta tri-antibiótica constituída por quantidades iguais de ciprofloxacina, metronidazol e minociclina, sendo posteriormente restaurado com material restaurador temporário.

REVASCULARIZAÇÃO PULPAR

Passadas as três semanas os pacientes regressaram à clínica para a avaliação, ambos estavam assintomáticos. Depois de aplicada a anestesia sem vasoconstritor, foi removido o material restaurador e posteriormente a pasta antibiótica irrigando os canais com 10ml de NaOCL cada canal. Os canais foram secos com cones de papel e o sangramento foi induzido por sobre instrumentação, depois aguardou-se 10 minutos para que ocorresse a formação do coágulo. Por fim foi colocado sobre o coágulo o CEM e foi restaurado com material temporário. Um dia depois a restauração temporária foi removida e foi aplicado uma camada de ionómero de vidro e realizada a restauração final com amálgama sendo que no segundo caso foi necessário colocar uma coroa (Nosrat et al, 2011).

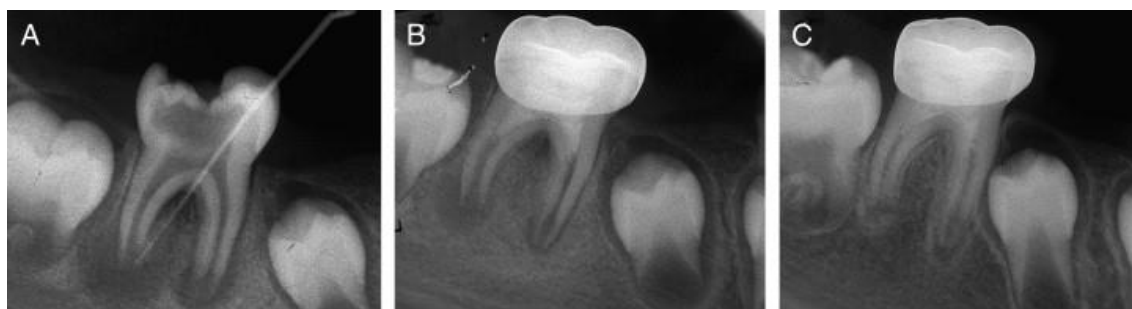
Os autores concluíram que radiograficamente e nas reavaliações realizadas aos 3, 6, 12 e 18 meses, os dois molares encontravam-se assintomáticos e funcionais, as imagens radiolúcidas tinham desaparecido e o desenvolvimento dos canais continuou. Também demonstraram que o CEM é um bom biomaterial pois promove um bom selamento e bons resultados neste tipo de tratamento assim como o MTA que é o mais utilizado. Contudo o CEM pode promover a distribuição de cálcio, fosforo e íons de oxigênio, tendo um importante papel da diferenciação das células estaminais (Nosrat et al, 2011).

Figura 12: (A) radiografia periapical pré-operatória de primeiro molar inferior direito com edema localizado, no caso 1. Queixa principal do paciente foi dor persistente dor durantea mastigação. Presença cárie coronal extensa, restos de restauração anterior danificada da cor do dente, raízes imaturas e imagem radiolúcida periapical adjacente às raízes distais e mesiais. (B) radiografia pós-operatória após a desinfecção do canal radicular, colocação de cimento CEM sobre coágulo de sangue em ambas as raízes, a colocação da base de ionómero de vidro e restauração com amálgama. Sangramento induzido em canais mesiais não foi suficiente, e o nível de sangue nos orifícios não podia ser visto. (C) Acompanhamento radiografia aos 18 meses após o tratamento. Dente era funcional, sem sinais / sintomas. Ausência de imagem radiolúcida. Raiz distal totalmente desenvolvida, mas raiz mesial mostrou apenas espessamento das paredes das raízes. Resultados radiográficos pobres na raiz mesial poderia ser atribuída ao insuficiente sangramento (Nosrat, et al. 2011)



REVASCULARIZAÇÃO PULPAR

Figura 13: (A) radiografia periapical pré-operatória de primeiro molar inferior direito com cárie extensa e drenagem fístula no caso 2. Queixa principal do paciente foi inchaço localizado intraoral e extraoral. Nota-se imaturidade das raízes, reabsorção apical da raiz mesial e lesões radiolúcidas periapicais e furca. (B) radiografia pós-operatória após a desinfecção do canal radicular, a indução de sangramento, a colocação de CEM sobre coágulo de sangue, a colocação da base de ionômero de vidro e restauração coronária com coroa de aço inoxidável. (C) Acompanhamento radiográfico aos 15 meses após tratamento. A fístula foi tratada, o dente está funcional e assintomático. Nota-se cicatrização óssea ao nível periapical e furca, espessamento integral das paredes da raiz na área de reabsorção radicular interna e mesial e desenvolvimento da raiz distal (Nosrat, et al. 2011).



Nestes dois estudos podemos ver que ambos os autores conseguiram demonstrar que é possível promover a revascularização de um dente necrosado, que apresente ápice aberto. No entanto os métodos utilizados foram diferentes, Iwaya e colaboradores utilizaram hidróxido de cálcio para a eliminação bacteriana, contudo existem estudos que comprovaram que o hidróxido de cálcio poderia causar necrose dos tecidos com potencial para originar nova polpa. O uso de hidróxido de cálcio também pode, a longo prazo, aumentar o risco de fratura da raiz. O autor deste caso considerou as desvantagens do hidróxido de cálcio insignificantes, pois apenas foi colocado na parte mais coronal, no entanto é desaconselhado o uso deste material. Deste caso é de salientar a importância do diâmetro do ápice, uma vez que um forâmen apical maior que 1,1mm apresenta um potencial maior de revascularização, pois quanto maior o forâmen maior o suprimento sanguíneo.

Nosrat e colaboradores promoveram a revascularização dos molares também com ápice aberto, no entanto o método descrito é diferente pois estes utilizaram a pasta tri-antibiótica e selaram com CEM que consideram ser semelhante ao MTA, material mais utilizado, mas com outras propriedades que o tornam num bom biomaterial descritas anteriormente. Esta sequência de tratamento é a mais utilizada nos estudos efetuados até então, no

entanto a pasta tri-antibiótica também possui a desvantagem de poder colorar a coroa, facto que já foi descrito anteriormente.

A pasta tri-antibiótica mostrou ser efetiva em diversos casos, Trope descreve a sua composição como uma mistura de 200mg de ciprofloxacina, 500mg de metronidazole 100mg de minociclina (tabela 7).

Tabela 6: Composição da pasta tri-antibiótica (Trope, 2008).

3Mix-MP

- Antibiotics (3Mix)
 - Ciprofloxacin 200mg
 - Metronidazole 500mg
 - Minocycline 100mg
- Carrier (MP)
 - Macrogol ointment
 - Propylene glycol

Protocol for preparation

- Antibiotics (3Mix) – be sure to not cross-contaminate
 - Remove sugar coating from tablets with surgical blade, crush individually in separate mortars
 - Open capsules, crush in individually in separate mortars
 - Grind each antibiotic to a fine powder
 - Combine equal amounts of antibiotics (1:1:1) on mixing pad
- Carrier (MP)
 - Equal amounts of macrogol ointment and propylene glycol (1:1)
 - Using clean spatula, mix together on pad
 - Result should be opaque
- Separate out small portions of 3Mix and incorporate into MP using the following:
 - 1:5 (MP:3Mix) → creamy consistency
 - 1:7 (standard mix) → smears easily but does not crumble
 - If result is flaky or crumbly, then too much 3Mix has been incorporated

Storage

- Antibiotics must be kept separately in moisture-tight porcelain containers
- Macrogol ointment and propylene glycol must be stored separately
 - Discard if mixture is transparent (evidence of moisture contamination)

REVASCULARIZAÇÃO PULPAR

Em suma, o primeiro caso serve apenas para comprovar a potencialidade da revascularização pulpar a longo prazo e não para a elaboração de um protocolo fiável de tratamento. O segundo caso permite para além de apoiar a revascularização pulpar, demonstrar mais um caso de sucesso utilizando as recomendações que a AAE elaborou e que já foram descritas anteriormente. Contudo ainda não existe um protocolo para que se possa utilizar este tipo de terapêutica em consultório dentário, que garanta o controlo de todo o processo, por isso mais estudos são necessários para que se chegue a um consenso.

V.CONCLUSÃO

O futuro da endodontia regenerativa pode envolver a desinfecção e modelação dos canais radiculares seguido da implantação de um tecido pulpar vital criado em laboratório. O sucesso da regeneração endodôntica está dependente da capacidade dos investigadores desenvolverem um protocolo que vai permitir que os clínicos criem as condições ideais para a formação de um tecido pulpar funcional no interior do sistema canalar.

Atualmente as técnicas estudadas são apenas aplicadas em dentes permanentes com ápice imaturo, contudo é possível que futuramente aplicando os conhecimentos obtidos seja possível realizar estes tratamentos em dentes permanentes maduros.

Apesar de as técnicas atualmente utilizadas no tratamento de dentes imaturos necrosados apresentarem elevadas taxas de sucesso, este trabalho demonstrou que a revascularização pulpar tem forte probabilidade de causar um impacto significativo na prática clínica em medicina dentária.

Apesar do sucesso do tratamento endodôntico não cirúrgico, é aconselhável manter o tecido pulpar vital pois facilita manutenção da peça dentária em boca, permitindo que esta se mantenha funcional e saudável. Assim recorrendo aos princípios da engenharia dos tecidos, biologia molecular e conseguindo imitar os processos biológicos dentários, a revascularização pulpar pode-se tornar uma realidade nas próximas décadas.

O potencial clínico que a endodontia regenerativa apresenta, pode ser considerado um método alternativo de tratamento em endodontia com o objetivo de tratar dentes com a integridade estrutural comprometida pois permite a revitalização da polpa.

Segundo Murray (2007), os futuros avanços da regeneração pulpar vão continuar assentes nos três principais componentes: células estaminais dentárias, scaffolds e fatores de crescimento. No entanto existem alguns desafios que necessitam de respostas: controlo microbiológico, controlo espacial e temporal dos fatores de crescimento presentes no scaffold.

Após abordar todas as técnicas estudadas até ao momento, conclui-se que apesar de os estudos apresentarem elevadas taxas de sucesso, ainda é uma incerteza a composição do novo tecido formado, o facto de não existir um protocolo clínico que permite a utilização correta destas técnicas em consultório o que torna os resultados imprevisíveis e não se saber quais as alternativas em caso de insucesso.

O método mais utilizado e com mais taxa de sucesso é a revascularização por coágulo sanguíneo sendo que para esta abordagem já existem algumas diretrizes. Contudo é importante a realização de mais estudos in vivo para que futuramente se possa elaborar um protocolo clínico permitindo que o clínico tenha o controlo do processo biológico.

As técnicas que envolvem o uso de células estaminais, fatores de crescimento e engenharia de tecidos requerem mais estudos de forma a se conhecer todo o processo, as vantagens e limitações para se saber qual a situação clínica mais adequada para a sua utilização. Estas estratégias irão fornecer um tratamento clínico inovador em medicina dentária.

Apesar de os desafios para a introdução das técnicas regenerativas como tratamento alternativo de dentes necrosados serem substanciais, estas podem ser benéficas pois apresentam a possibilidade de restabelecer a funcionalidade pulpar, tornando a polpa vital capaz de promover a correta maturação apical, no entanto mais pesquisa é necessária.

VI.BIBLIOGRAFIA

American Association of Endodontics. (2013). Regenerative Endodontics. *Endodontics: Colleagues for Excellence*, pp.1-8.

Banchs, F. e Trope, M. (2004). Revascularization of Immature Permanent Teeth With Apical Periodontitis: New Treatment Protocol?. *Journal of Endodontics*, 30 (4), pp. 196-200.

Bansal, R. e Bansal, R. (2011). Regenerative endodontics: A state of the art. *Indian Journal of Dental Research*, 22 (1), pp. 122-131.

Dayon, G. E. (2005). Fracture Resistance of Human Root Dentin Exposed to Intracanal Calcium Hydroxide. *Journal of Endodontics*, 31 (12), pp. 895-897.

Demarco, F.F. *et al.* (2011). Dental Pulp Tissue Engineering. *Braz Dent J*, 22 (1), pp. 3-13.

Garcia-Godoy, F. e Murray, P. E. (2011). Recommendations for using regenerative endodontic procedures in permanente immature traumatized teeth. *Dental Traumatology*, pp. 1-9.

Gotlieb, E. L. *et al.* (2008). An Ultrastructural Investigation of Tissue-Engineered Pulp Constructs Implanted Within Endodontically Treated Teeth. *JADA*, 139 (4), pp.457-465.

Hargreaves, K.M. *et al.* (2013). Treatment Options: Biological Basis of Regenerative Endodontic Procedures. *Journal of Endodontics*, 39 (3S), pp.30-43.

Huang, G.T. (2011). Dental pulp and dentin tissue engineering and regeneration: advancement and challenge. *Frontiers in Biociencia E3. Boston University*, pp. 788-800.

Huang, G. T. (2009). Pulp and dentin tissue engineering and regeneration: current progress. *Regen med*, 4(5), pp. 697-707.

Iwaya, S. et al. (2001). Revascularization of na immature permanente tooth with apical periodontitis and sinus tract. *Dental Traumatology*, 17, pp. 185-187.

Iwaya, S. et al. (2011). Revascularization of na immature permanente tooth with periradicular abscess after luxation. *Dental Traumatology*, 27 (1), pp. 55-58.

Kahler, B. et al. (2014). Revascularization Outcomes: A Prospective Analysis of 16 Consecutive Cases. *Journal of Endodontics*, 40 (3), pp. 333-338.

Kumar, H. et al. (2010). Regenerative Endodontics. *Indian Journal of Dental Advancements*, 2 (2), pp. 203-209.

Laureys, W. et al. (2013). The Critical Apical Diameter to Obtain Regeneration of the Pulp Tissue after Tooth Transplantation, Replantation, or Regenerative Endodontic Treatment. *Journal of Endodontics*, 39 (6), pp. 759-763.

Law, A.S. (2013). Considerations of Regenerative Procedures. *Journal of Endodontics*, 39 (3S), pp. 44-56.

Lenzi, R. e Trope, M. (2012). Revitalization Procedures in Two Traumatized Incisors with Different Biological Outcomes. *Journal of Endodontics*, 38 (3), pp. 411-414.

Moreira Torres, J. C. (2011). Técnicas de Regeneração Endodôntica. Tese de Mestrado. Faculdade de Ciências da Saúde da Universidade Fernando Pessoa, Porto.

Murray, P.E. et al. (2007). Regenerative endodontics: A Review of Current Status and a Call for Action. *Journal of Endodontics*, 33 (4), pp. 377-390.

Nosrat, A. et al. (2011). Regenerative Endodontic Treatment (Revascularization) for Necrotic Immature Permanent Molars: A Review and Reporto of Two Cases with a New Biomaterial. *Journal of Endodontics*, 37 (4), pp.562-567.

Nosrat, A. et al. (2013). Is Pulp Regeneration Necessary for Root Maturation?. *Journal of Endodontics*, 39 (10), pp. 1291-1295.

Nygaard-Ostby, B. e Hjortdal, O. (1971). Tissue formation in the root canal following pulp removal. *Scand J Dent Res*, 79, pp.333-48.

Petrino, J. A. et al. (2010). Challenges in Regenerative Endodontics: A Case Series. *Journal of Endodontics*, 36 (3), pp. 536-541.

Sato, I. et al. (1996). Sterilization of infected root-canal dentine by topical application of mixture of ciprofloxacin, metronidazole and minocycline in situ. *International Endodontic Journal*, 29, pp. 118-124.

Shabahang, S. (2013). Treatment Options: Apexogenesis and Apexification. *Journal of Endodontics*, 39 (3S), pp.26-29.

Soares, A. et al. (2013). Pulp Revascularization after Root Canal Decontamination with Calcium Hydroxide and 2% Chlorhexidine Gel. *Journal of Endodontics*, 39 (3), pp. 417-420.

Yang, M. (2013). Regenerative Endodontics: A New Treatment Modality for Pulp Regeneration. *JSM Dent*, 1 (2), pp.1011.

Torabinejad, M. *et al.* (2011). An animal model to study regenerative endodontics. *Journal of Endodontics*, 37 (2), pp. 197-202.

Torabinejad, M. et al. (2014). Histologic Examinations of Teeth Treated with 2 Scaffolds: A Pilot Animal Investigation. *Journal of Endodontics*, 40 (4), pp. 515-520.

Trope, M. (2008). Regenerative Potential of Dental Pulp. *Journal of Endodontics*, 34 (7S), pp. 13-17.

Wigler, R. *et al.* (2013). Revascularization: A Treatment for Permanent Teeth with Necrotic Pulp and Incomplete Root Development. *Journal of Endodontics*, 39 (3), pp. 319-326.

Yang, H. *et al.* (2013). Local Injection of Pulp Cells Enhances Wound Healing during the Initial Proliferative Phase through the Stimulation of Host Angiogenesis. *Journal of Endodontics*, 39 (6), pp. 788-794.

Zhu, X. *et al.* (2012). Transplantation of Dental Pulp Stem Cells na Platelet-rich Plasma for Pulp Regeneration. *Journal of Endodontics*, 38 (12), pp. 1604-1609.