

Bruno Miguel Rodrigues da Silva

MÉTODOS DE RETRACÇÃO GENGIVAL EM PRÓTESE FIXA

Universidade Fernando Pessoa
Faculdade de Ciências da Saúde

Porto, 2013

Bruno Miguel Rodrigues da Silva

MÉTODOS DE RETRACÇÃO GENGIVAL EM PRÓTESE FIXA

Universidade Fernando Pessoa
Faculdade de Ciências da Saúde

Porto, 2013

Bruno Miguel Rodrigues da Silva

MÉTODOS DE RETRACÇÃO GENGIVAL EM PRÓTESE FIXA

“Trabalho apresentado
à Universidade Fernando Pessoa
como parte dos requisitos para a obtenção
do Grau de Mestrado em Medicina Dentária”

Resumo

Têm-se verificado, nas últimas décadas, grandes progressos ao nível dos métodos utilizados para realizar impressões em prótese fixa. Um objectivo comum à impressão e à confecção dos elementos de prótese fixa é a necessidade de registar os pilares preparados e proceder à linha de acabamento com a maior precisão possível.

Para todos os procedimentos de impressão é necessária a retracção do tecido gengival de modo a registar as linhas de acabamento subgengivais, existindo, para essa finalidade, três métodos de retracção gengival, que têm sido classificados como: mecânicos, químico-mecânicos e cirúrgicos.

Mediante este contexto, o objectivo geral desta monografia foi realizar uma revisão de literatura para actualizar conhecimentos no que concerne aos métodos de retracção gengival utilizados em Medicina Dentária. Como objectivos específicos: A exploração dos métodos de retracção gengival utilizados em Prótese Fixa, definindo e comparando as suas vantagens, desvantagens, indicações e aplicabilidades clínica, bem como, os requisitos necessários para o sucesso desta; definir retracção gengival e as forças envolvidas na mesma e elucidar e alertar os profissionais de saúde oral para a necessidade da correcta selecção do método de retracção gengival a utilizar.

Palavras-chave: "*Chemicomechanical gingival retraction*"; "*Cordless techniques*"; "*Gingival displacement*"; "*Gingival retraction*"; "*Gingival retraction agents*"; "*Gingival retraction cord*" e "*Tissue displacement*".

Introduction

There has been, in recent decades, great progress in the methods used to perform impressions in fixed prosthodontics. A common objective of printing and the manufacture of elements of fixed prosthesis is the need to register the pillars prepared and proceed to the finish line as accurately as possible.

For all printing procedures it is necessary to retract the gum tissue so as to record the finishing lines subgingival, there is, for this purpose, three gingival retraction methods that have been classified as mechanical, chemi-mechanical and surgical.

Through this context, the general objective of this thesis was to conduct a literature review to update knowledges regarding methods of gingival retraction used in dentistry. As specific objectives: The exploitation of gingival retraction methods used in Fixed Prosthodontics, defining and comparing their advantages, disadvantages, indications and clinical applicability, as well as the requirements for the success of this; define gingival retraction and the forces involved in the same and clarify and alert dental professionals to the need for proper selection of the method of using gingival retraction.

Keywords: "*Chemicomechanical gingival retraction*"; "*Cordless techniques*"; "*Gingival displacement*"; "*Gingival retraction*"; "*Gingival retraction agents*"; "*Gingival retraction cord*" e "*Tissue displacement*".

Dedicatória

“Dedico todo este trabalho aos meus pais e irmão,
pelos valores transmitidos, pela educação dada,
pelo suporte afectivo, emocional e financeiro,
nos melhores e piores momentos.
Um especial obrigado a ti Fernando,
que embora já não estejas fisicamente presente,
és um pilar na minha vida...”

Agradecimentos

A ti Marcelo, companheiro de lutas ao longo deste meu percurso académico, ao longo da minha vida. Agradeço-te toda a irritação que aturaste, todas as palavras que ouviste, toda a amizade que me deste. Obrigado por teres essa personalidade fantástica e por me animares quando tudo parecia ter perdido sentido.

Ao Professor Carlos Falcão, não só pela disponibilidade e pelo conhecimento e ajuda dados na realização deste trabalho, mas acima de tudo pela amizade e possibilidades de crescimento profissional que me tem proporcionado, não pela palmada nas costas, mas sim pelo sermão que me faz crescer de dia para dia para dia e ambicionar um dia ser o homem que é. Obrigado por me ter esticado a mão e me ter proporcionado tudo o que preciso para ser alguém. A si, um tremendo obrigado.

À Professora Gabriela Pereira, por ser uma amiga e companheira nos momentos mais difíceis, por ter estado presente quando para mim parecia o fim, por ter sido uma verdadeira “mãe”. Nunca a esquecerei!

À minha Mafalda Miranda, binómia incomparável, amiga insubstituível para o resto da vida...a pessoa com quem passei ótimos e maus momentos, mas que esteve sempre lá e me permitiu crescer enquanto profissional e enquanto pessoa.

À Raquel Damas, pela amizade incondicional, pelo ombro amigo, por brincadeiras impensáveis...por teres mudado a minha vida em vários aspetos, hoje, fundamentais!

E um último obrigado, mas não menos importante, à Inês Lemos e à Daniela Sardinha por momentos inesquecíveis, risadas ternurentas, e os melhores momentos de diversão que jamais esquecerei. Obrigado!

Índice

Índice de Figuras.....	ii
Introdução.....	2
i. Materiais e Métodos.....	6
Desenvolvimento.....	6
I. Requisitos inerentes ao sucesso da técnica de retracção gengival	7
II. Forças envolvidas na retração gengival	8
III. Técnicas de retração gengival.....	10
1. Método Mecânico	11
i. Técnica um só fio	13
ii. Técnica duplo fio.....	14
iii. Técnica "todos os outros dentes"	15
2. Método Químico-Mecânico.....	17
2.1. Fios impregnados com substâncias químicas	17
i. Epinefrina	18
ii. Cloreto de alumínio	20
iii. Sulfato de alumínio e sulfato de potássio e alumínio.....	21
iv. Sulfato férrico.....	22
2.2. Substâncias químicas numa matriz injetável.....	23
2.3. Matriz inerte	25
3. Método Cirúrgico	26
3.1. Lasers.....	26
3.2. Eletrocirurgia.....	27
3.3. Curetagem rotatória	28
Conclusão.....	29
Bibliografia.....	30

Índice de Figuras

Figura 1 – Retração gengival com método químico-mecânico.....	8
Figura 2 - Forças envolvidas na retração dos tecidos peri-dentários.....	10
Figura 3 – Técnica 1 só fio.....	14
Figura 4 – Técnica duplo fio.....	14
Figura 5	18

Introdução

Nos anos 50, com o aparecimento dos silicões, começou a ser empregue a técnica de afastamento preliminar da gengiva, através da utilização indiscriminada de meios mecânicos. (Pádua, A. S., 1998).

Thompson (1951), chamou a atenção para os danos que esses meios de afastamento causavam ao periodonto. Propôs então, o uso de fios de algodão para promover o afastamento lateral da gengiva. (Pádua, A. S., 1998).

Em 1964, La Forgia preconizou a associação dos meios mecânico e o químico, recomendando o uso de fios de algodão impregnados com sais de adrenalina.

Foi contestado, no mesmo ano, por Bassett, R. W. (1964), que alegava que a ação vasoconstritora da adrenalina causava alterações sistémicas nos pacientes que eram submetidos ao uso desse fio, sendo por isso contraindicado para portadores de distúrbios cardiovasculares, diabetes, hipertensão, etc.

De acordo com Pádua, A. S. (1998), no ano de 1964, Glickman sugeriu uma técnica de afastamento mais radical fazendo uso da gengivectomia e eletrocirurgia.

Miranda (1984), recomenda o afastamento das margens gengivais com fio retrator, alegando que este procedimento facilita a exposição das margens cervicais do preparo.

Deste modo, têm-se verificado, nas últimas décadas, grandes progressos ao nível dos métodos utilizados para realizar impressões em prótese fixa. Um objectivo comum à impressão e à confecção dos elementos de prótese fixa é a necessidade de registar os pilares preparados e proceder à linha de acabamento com a maior precisão possível. (Shah, M. J.,

et alii, 2012)

Para todos os procedimentos de impressão é necessária a retracção do tecido gengival de modo a registar as linhas de acabamento subgengivais. (Shah, M. J., *et alii*, 2012)

Nesse seguimento, a retracção gengival pode ser definida como o processo de deflexão que a gengiva marginal sofre na direcção oposta ao dente. (Malkaber, A., 2010; The Glossary of Prosthodontics Terms, 2005)

Não obstante, actualmente, verifica-se a existência recorrente de erros na realização de impressões definitivas, no que corresponde ao nível da linha de acabamento (Kasemi, M., 2009), sendo uma das causas principais a aplicação desadequada do método de retracção gengival. (Sábio, S., 2008)

De acordo com o descrito na literatura, (Bichacho, N.,1998; Al Hamad, K. Q., 2009) a interface entre a restauração dentária e o tecido mole envolvente é de importância *major* no sucesso do tratamento, sendo o dente estética e funcionalmente inseparável da gengiva que o envolve, em que o estado e a estabilidade desta última é fundamental.

Para todas as impressões que sejam realizadas, é necessária a retracção gengival que implica alterações da normalidade e, devido a isso, é necessário um manuseamento eficaz do meio ambiente sulcular, o que envolve dois aspectos: a força que vai ser aplicada sobre a gengiva e os produtos contaminantes que podem estar presentes ou ser produzidos no sulco. (Livaditis, G. J., 1998; Prasad, K. D., 2011)

A retração gengival, a hemostase e a limpeza sulcular são frequentemente combinados, e fazem-se por procedimentos relativamente semelhantes, todavia, têm objectivos específicos diferentes (Prasad, K. D., 2011), sendo que o afastamento gengival visa o deslocamento

vertical e lateral dos tecidos do sulco gengival, sem provocar alterações permanentes ou o comprometimento da saúde do periodonto a fim de se obter um correcto ajuste e selamento marginal, além de proporcionar a confecção de trabalhos reabilitadores com um perfil de emergência adequados. (Donovan, T. E., 2004)

Os preparos subgengivais, muitas vezes utilizados, aumentam a dificuldade dos procedimentos de moldagem, não apenas por impossibilitarem o acesso do material de impressão ao interior do sulco, mas também devido aos outros dois factores contaminantes supramencionados, que são incompatíveis com a natureza hidrofóbica inerente a grande parte dos materiais de impressão usados. (Guedes, C. G., 2007)

A razão principal para a deficiente obtenção de detalhe na margem cervical do dente preparado está relacionada com o desadequado método de retracção gengival utilizado. (Donovan, T. E., 2004)

Existe uma grande variedade de técnicas e materiais utilizados de modo a proporcionar o afastamento gengival dos dentes preparados (Kasemi, M., 2009), sendo até possível contabilizar cerca de 125 tipos de fios de retração com diferentes formas, tamanhos, e medicamentos associados disponíveis no mercado (Malkaber, A., 2010).

De acordo com Armand, S. (2000) e Ribeiro, J. G. R. (2005), o método de retracção que o Médico Dentista utilizar deve ser atraumático para os tecidos gengivais, proporcionando uma diminuição do risco de ocorrer recessão gengival, o que levaria ao insucesso estético do trabalho protético final.

Os métodos de retracção gengival têm sido classificados como: mecânicos, químico-mecânicos e cirúrgicos. (Csillag, M., 2007; Guedes, C. G., 2007; Bennani, V., 2008; Beier,

U. S., 2009; Bennani, V., 2010)

Classicamente o método utilizado pela maioria dos Médicos Dentistas com a finalidade da retração gengival é o químico-mecânico, que combina o uso de fio de retracção com a adição de substâncias hemostáticas. (Donovan, T. E., 2004; Rickli, A. C., 2007; Beier, U. S., 2009; Kasemi, M., 2009)

Assim, o interesse pessoal deste tema surgiu no seguimento do gosto pela área da Prótese Fixa, e pela necessidade de entender de que forma o tão necessário e imprescindível método de retração gengival utilizado influencia a qualidade das impressões definitivas, bem como, o resultado final obtido ao nível da reabilitação fixa e, para além disso, perceber a variedade de métodos de retração gengival disponibilizados ao Médico Dentista, enquadrando as vantagens, desvantagens e indicações de cada um dos mesmos.

Existem ainda, de acordo com Donovan, T. E. (2004), muitos clínicos que apresentam inúmeras dificuldades com os procedimentos de retração gengival, devido essencialmente, à falta de habilidade táctil no manuseamento dos tecidos moles.

Uma das escassas pesquisas transversais que objetivaram discutir o afastamento gengival e o nível de conhecimento dos Médicos Dentistas sobre este assunto, foi conduzida por Donovan, T. E. (2004). Constatou-se que 95,55% de um grupo de 495 dentistas dos Estados Unidos e Canadá realizavam, rotineiramente, procedimentos de afastamento gengival. Apesar do alto índice de realização deste procedimento, os autores concluíram que a maior parte deles expunha os seus pacientes a riscos desnecessários, decorrentes da falta de um conhecimento integral e adequado sobre as técnicas de moldagem, as suas indicações e riscos associados. (Guedes, C. G., 2007; Jokstad, A., 1999)

Seguindo esta linha de raciocínio, é possível chegar aos principais objectivos inerentes à

realização deste trabalho, entre os quais se pode destacar:

- A exploração dos métodos de retração gengival utilizados em Prótese Fixa, definindo e comparando as suas vantagens, desvantagens, indicações e aplicabilidades clínica, bem como, os requisitos necessários para o sucesso desta;
- Definir retracção gengival e as forças envolvidas na mesma;
- Elucidar e alertar os profissionais de saúde oral para a necessidade da correcta selecção do método de retracção gengival a utilizar;
- Efectuar uma revisão bibliográfica sobre o tema.

Materiais e Métodos

De modo a ir de encontro aos objectivos propostos, foi efectuada uma pesquisa bibliográfica nas bases de dados primárias, *Pubmed (Medline)*, *Scielo* e *B-on* com as palavras-chave: "*Chemicomechanical gingival retraction*"; "*Cordless techniques*"; "*Gingival displacement*"; "*Gingival retraction*"; "*Gingival retraction agents*"; "*Gingival retraction cord*"; "*Tissue displacement*", no período compreendido entre Novembro de 2012 e Fevereiro de 2013, tendo sido pesquisados artigos científicos com filtros específicos, nomeadamente, a partir do ano de 1998 (com preferência pelos artigos publicados entre os anos 2004 e 2013), em que no tipo de artigos se seleccionou "Clinical trial", "review" e "meta-analysis", com a disponibilidade de texto "Free full text available" e "Full text available".

Desenvolvimento

Se o Médico Dentista não conseguir identificar a linha de acabamento na impressão realizada, o trabalho protético daí resultante vai, certamente, ter um pobre ajuste ao preparo, com um sucesso, à partida, comprometido. (Wassel, R. W., 2002)

Quanto mais subgingival for o preparo, mais difícil será obter uma adequada impressão da linha de acabamento, sendo que, as preparações terminadas no sulco gengival irão necessitar de retração gengival. (Wassel, R. W., 2002)

Deste modo, o objectivo da retração gengival consiste em permitir o acesso do material de impressão utilizado para além das margens do pilar de forma atraumática, com a criação de um espaço de, no mínimo, 0.2milímetros, (Figura 1) com o intuito de que o material referido tenha espessura suficiente, com uma proporcional resistência aquando da sua remoção. (Wassel, R. W., 2002)

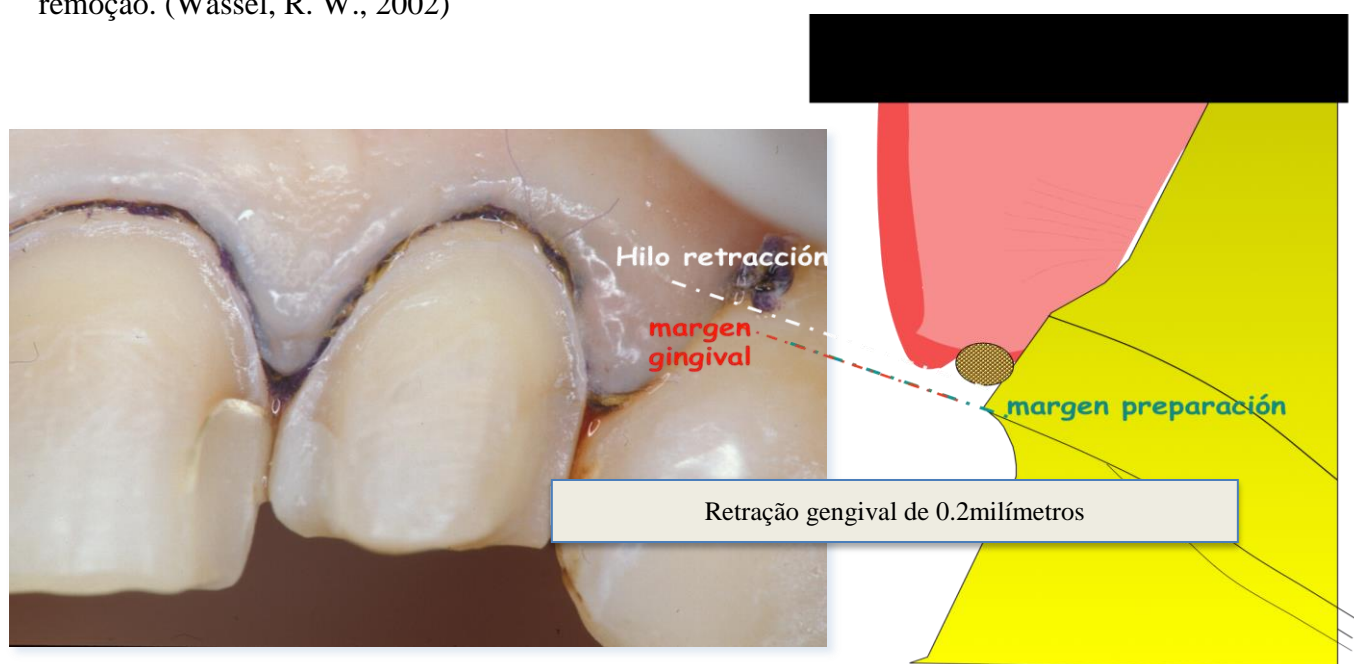


Figura 1 – Retração gengival de 0.2milímetros com método químico-mecânico.

I. Requisitos inerentes ao sucesso da técnica de retração gengival

A qualidade da impressão é diretamente influenciada por vários parâmetros clínicos, tais como, localização da linha de terminação, saúde periodontal e hemorragia durante a impressão. Especialmente em casos onde a linha de acabamento é subgingival, é obrigatória a retração gengival para realizar as impressões, de modo a expor corretamente

as superfícies preparadas dos dentes. (Wöstmann, B., 2008)

De acordo com Guedes, C. G., (2007), não existem métodos de retração gengival que sejam considerados infalíveis, todavia, existem alguns requisitos que devem estar presentes de modo a existir sucesso nos procedimentos de manipulação tecidual associada às moldagens protéticas.

Esses requisitos são, de acordo com Mendes, E. (2001) e Kamath, K. (2011), essencialmente:

- Ampliar o sulco gengival, a fim de fornecer acesso ao material de impressão para atingir as margens subgengivais e registar adequadamente a linha de acabamento;
- Ajudar na obtenção de um bom registo com margens precisas, o que ajuda na adaptação à margem e ao contorno da restauração;
- Ajudar na adesão da restauração à superfície do dente preparado;
- Expor o término do preparo e parte da porção apical não preparada do dente;
- Facilitar, durante a cimentação, a remoção do cimento sem danos aos tecidos;
- Permitir avaliar visualmente o ajuste marginal e a existência de qualquer defeito;
- Retrair tecido gengival são;
- Controlar o fluído gengival e a hemorragia;
- Não provocar danos irreversíveis aos tecidos;
- Não produzir efeitos sistémicos;
- Deve ser um procedimento atraumático e atóxico.

II. Forças envolvidas na retração gengival

A deformação dos tecidos gengivais durante os procedimentos de retração e impressão envolve quatro forças: colapso, retração, deslocamento e recidiva. (Figura 2) (Livaditis, G.

J., 1998; Bennani, V., 2008; Bennani, V., 2010; Prasad, K. D., 2011)

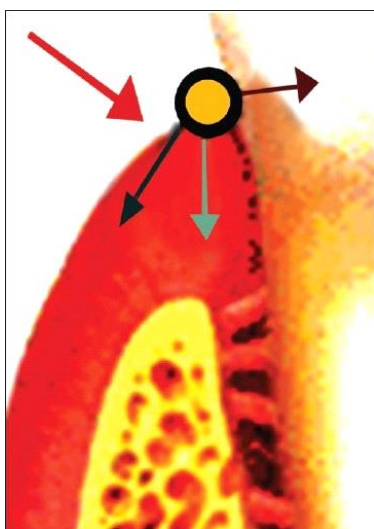


Figura 2 - Forças envolvidas na retração dos tecidos peri-dentários (seta vermelha - força de colapso, azul escuro - força de retração; seta azul claro - força de deslocamento; seta castanha - força de recidiva)

O colapso é a tendência da crista gengival para ficar achatada sob forças associadas ao uso de moldes feitos à medida, de adaptação rigorosa. (Armand, S., 2000; Bennani, V., 2008; Bennani, V., 2010)

A retração é o movimento para baixo e para fora da margem gengival livre, que é causado pelo material de retração e pela técnica usada (Armand, S., 2000; Bennani, V., 2008; Bennani, V., 2010)

O deslocamento é um movimento descendente da crista gengival, causado pelo material de impressão de elevada consistência, que se abate sobre os tecidos gengivais retraídos sem suporte. (Armand, S., 2000; Bennani, V., 2008; Bennani, V., 2010)

A recidiva é a tendência da crista gengival para voltar à sua posição original. (Laufer, B. Z., 1997)

Dependendo da quantidade e duração das forças referidas, o tecido poderá ou não voltar à

sua posição original. O tecido gengival responde viscoelasticamente, e o tempo de recuperação é tão mais longo quanto mais longo for o tempo de aplicação da força de deformação. (Armand, S., 2000)

Se ocorrer demasiado trauma, e o tecido gengival for demasiado fino, irão ocorrer alterações irreversíveis ao nível da gengiva. (Armand, S., 2000)

III. Técnicas de retração gengival

O deslocamento do tecido é normalmente necessário para obter adequado acesso ao dente preparado para expôr todas superfícies necessárias, tanto preparadas como não preparadas. Deste modo, é necessário uma largura sulcular de 0,2milímetros para suportar a espessura do material de impressão, de modo a este estar presente nas margens das impressões sem rasgar ou sofrer distorção aquando da sua remoção, o que pode ser alcançado pela retração da gengiva durante, pelo menos, 4minutos antes de realizar a impressão. (Shah, M. J., 2012)

De acordo com Laufer, B. Z. (1997) e Rosenstiel, S. F. (2006), quando os clínicos removem os fios de retração mecânica simples, através da inspeção dos sulcos com uma micro-câmara, demonstrou-se que os sulcos fecham-se no espaço de 30seg após a remoção do fio.

O encerramento do sulco gengival ao nível da área interproximal é mais rápido na área vestibular o que pode ser explicado pelas diferenças anatómica e micro-estruturais características destas localizações. (Laufer, B. Z., 1997)

Um estudo realizado por Baharav, H. (1997), vem corroborar os 4minutos referidos, através

de resultados obtidos a partir da utilização de uma micro-câmara que revelaram que, por um lado, colocando fios de retração gengival durante mais tempo do que o já referido não existe nenhuma vantagem, mas que, por outro lado, a colocação desse mesmo fio por um tempo menor ao indicado provocou um efeito significativo. Por exemplo, se o clínico colocar o fio de retração gengival apenas por 2 minutos, a largura sulcular reduz de 0,2 milímetros para 0,1 milímetro no intervalo de tempo de 20 segundos após remoção.

Isto pode ser obtida por meios químicos, mecânicos ou cirúrgico. (H, Beier, U. S., 2009; Csillag, M., 2007; Donovan, T. E., 2004; Guedes, C. G., 2007; Kasemi, M., 2009)

1. Método Mecânico

A técnica de retração mecânica consiste, essencialmente, na colocação de fio de retração no sulco gengival, isto é, entre a gengiva e o dente preparado. (Nieto-Martínez, M. R., 2001)

De acordo com Mendes, E. (2001), os fios utilizados no afastamento gengival podem apresentar 3 formatos básicos, nomeadamente, ser unidos (girados entre si), trançados ou entrelaçados.

A escolha do fio de retração gengival provou ser feita de acordo com as preferências do clínico, mantendo em atenção que diferentes tipos de fios de retração oferecem diferentes propriedades que, para alguns Médicos Dentistas, podem tornar-se mais desejáveis. (Donovan, T. E., 2004; Strassler, H. E., 2009)

Uma chave para o sucesso do deslocamento gengival é a utilização de um fio que possua diâmetro suficiente para proporcionar uma boa retração, de modo a que o material de impressão penetre no sulco, ou seja, deve ser o fio mais largo possível que seja colocado de

forma atraumática. (Donovan, T. E., 2004)

O erro primário dos Médicos Dentistas algo inexperientes é a utilização de um fio com diâmetro demasiado reduzido, uma vez que, por um lado, esses fios são colocados com o menor trauma possível, mas, por outro lado, não proporcionam um deslocamento lateral adequado dos tecidos gengivais. (Donovan, T. E., 2004)

Os fios de retração são colocados usando-se instrumentos para a adaptação de fios; no entanto muitos instrumentos manuais frequentemente utilizados não foram concebidos para esta aplicação. (Nieto-Martínez, M. R., 2001)

Alguns fabricantes criaram dispositivos destinados à sua colocação com cabeças circulares lisas, não serrilhadas, que podem ser usadas para colocar e comprimir os fios trançados com um movimento de deslizamento (Bennani, V., 2008; Bennani, V., 2010, Shah, M. J., 2012)

Outros produzem dispositivos com cabeças circulares serrilhadas, para o uso com fios entrelaçados. (Bennani, V., 2008; Bennani, V., 2010, Shah, M. J., 2012)

Um estudo histológico realizado por Harrison, J. D. (1961), confirma que existe trauma no epitélio do sulco e na fixação do tecido conjuntivo no local de colocação dos fios de retração.

A inflamação do sulco pode ser exacerbada devido à contaminação do sulco por filamentos residuais e fibras do fio. (Ferrari, M., 1996)

Uma aplicação inapropriada de uma determinada quantidade de força aquando da

colocação do fio pode também contribuir também para a inflamação gengival e para o "encolhimento" dos tecidos marginais. (Gennaro, G. G., 1982)

Deste modo, a utilização de fios, que não sejam impregnados com adstringentes, não são uma boa opção para a retração, uma vez que a hemorragia do sulco não pode ser controlada apenas pela pressão do fio nos tecidos gengivais. (Ruel, J., 1980)

O método de retração gengival mecânico apresenta algumas vantagens e desvantagens, de acordo com (Cloyd, S., 1999; Bennani, V., 2008; Wostmann, B., 2008; Bennani, V., 2010) entre as quais se pode enumerar, como vantagens:

- a. Baixo custo;
- b. Graus variados de retração;
- c. Possibilidade de utilização junto com suplementos químicos.

Como desvantagens:

- a. Risco de trauma da aderência epitelial;
- b. Ausência de hemóstase;
- c. Técnica dolorosa;
- d. Colapso rápido do sulco após a remoção (cerca de 30seg);
- e. Técnica morosa;
- f. Risco de contaminação do sulco.

i. Técnica um só fio

Esta técnica encontra-se indicada quando se vai proceder à impressão de um a três dentes

preparados com tecidos gengivais sãos; é um técnica relativamente simples e eficaz. (Wostmann, B., 2008)

De acordo com Donovan, T. E., (2004), o procedimento é o seguinte:

- Uma determinada quantidade de fio de retração é selecionada especificamente adequada à anatomia de cada sulco gengival;
- O fio é colocado cuidadosamente no sulco gengival;
- Após o fio estar colocado no sulca aguardar 8-10 minutos;
- O dente preparado deve ser cuidadosamente inspeccionado de forma a confirmar que a margem cervical do dente pode ser visualizada claramente e que não existe tecidos moles que impeçam a normal injeção do material de impressão;
- Antes da remoção do fio, o mesmo deve ser impregnado com água de forma a permitir a sua fácil remoção do sulco, sem traumatizar o epitélio linear evitando hemorragia gengival;
- O dente preparado deve ser seco e realizada a impressão definitiva.

ii. Técnica duplo fio

Esta técnica é usualmente usada aquando da toma de impressão de múltiplos dentes preparados, quando a saúde dos tecidos gengivais encontra-se comprometida e quando é impossível adiar o procedimento. (Wostmann, B., 2008)

De acordo com Donovan, T. E., 2004, o procedimento é o seguinte:

- Um fio de diâmetro fino é colocado no sulco e espera-se cerca de 8-10 minutos (Figura 3);

- Após os 10 minutos, um segundo fio de maior diâmetro que o primeiro é também colocado no sulco (Figura 4);
- Após 10 minutos da colocação do segundo fio, este deve ser impregnado com água e removido. O dente preparado deve ser cuidadosamente seco e a impressão pode então ser realizado com o primeiro fio, de menor diâmetro, colocado;
- Após a realização da impressão, o fio de menor diâmetro é impregnado com água e removido do sulco.

Nesta técnica, a manutenção do primeiro fio no sulco, vai reduzir a tendência da crista gengival para retroceder e deslocar parcialmente a montagem do material de impressão. (Cloyd, S., 1999)

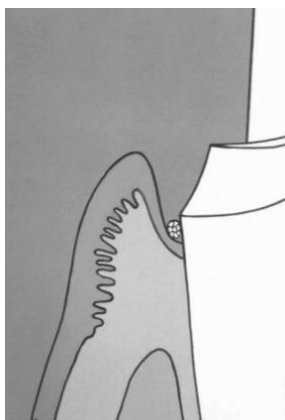


Figura 3 – Técnica 1 só fio (Donovan, T. E., Chee, W. W. L., 2004).

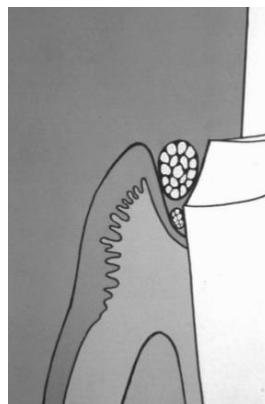


Figura 4 – Técnica duplo fio (Donovan, T. E., Chee, W. W. L., 2004).

iii. Técnica "todos os outros dentes"

Ao realizar-se impressões de dentes anteriores preparados, é essencial que não haja dano dos tecidos gengivais, o que poderia levar a recessão. Devido à proximidade da raíz, a colocação do fio de retração de forma simultânea em todos os dentes preparados pode provocar estrangulamento da papila gengival e eventual perda da mesma. Esta situação cria

triângulos negros nos espaços gengivais. (Donovan, T. E., 2004)

Assim, de acordo com Donovan, T. E., (2004), este resultado indesejado pode ser prevenido com a técnica "todos os outros dentes", que poderá ser usada associada quer à técnica um só fio, quer à técnica com duplo fio, da seguinte forma:

- O fio de retração é colocado à volta do dente mais distal;
- Nenhum fio de retração é colocado à volta do dente preparado que se encontra mesial ao dente supramencionado;
- A retração faz-se da mesma forma em dentes alternados, ou seja, por exemplo, se os dentes de 1.4 a 2.4 estão preparados, os fios de retração vão ser colocados à volta dos dentes 1.4, 1.2, 2.1 e 2.3. A impressão é então obtida. De seguida, faz-se o mesmo procedimento mas nos dentes 1.3, 1.1, 2.2 e 2.4 e é realizada uma segunda impressão. Consequentemente uma impressão pela técnica de pick-up vai permitir fabricar-se uma chave mestra com matrizes para os oito dentes preparados.

Para além da técnica do fio de retração, encontramos ainda o dique de borracha e a fita de cobre como materiais de retração gengival. (Shah, M. J., 2012)

O dique de borracha pode realizar a exposição da linha de revestimento necessária, sendo geralmente utilizada quando um número limitado de dentes num quadrante estão a ser restaurados e em situações em que os preparos não têm que ser estendido muito longe subgengivalmente. (Shah, M. J., 2012)

A tubo de cobre é utilizado para transportar o material de moldagem e afastar a gengiva para expor a linha de terminação. O material de impressão ou materiais de moldagem elastómeros podem ser usados junto com este tubo. Uma das extremidades do tubo é

festonada ou cortada para acompanhar o perfil da linha de acabamento gengival, que por sua vez, geralmente segue os contornos da margem gengival livre. (Shah, M. J., 2012)

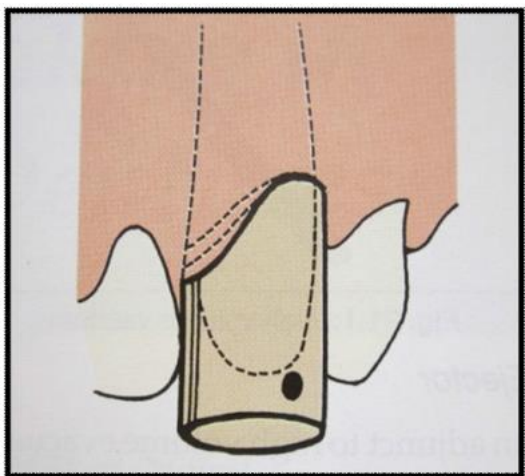


Figura 5 – O tubo é cheio com material de impressão e é assente cuidadosamente no local acompanhando o longo eixo de inserção do dente preparado. (Shah, M. J., 2012)

2. Método Químico-Mecânico

O Método químico-mecânico é o mais amplamente utilizado no que concerne à retração gengival. Por um lado, o aspecto mecânico deste método envolve a colocação de um fio no sulco gengival para deslocar o tecido fisicamente; por outro lado, o aspecto químico envolve a impregnação do fio com um ou mais componentes que irão induzir a redução temporária do tecido e controlar, também, a hemorragia e o fluído crevicular que normalmente acompanham a preparação da margem subgengival. (Malkaber, A., 2010)

2.1. Fios impregnados com substâncias químicas

Existe uma ampla variedade de substâncias hemostáticas que têm sido indicadas como seguras, não provocando dano iatrogénico ao nível dos tecidos moles quando usadas apropriadamente na impregnação química dos fios de retração gengival (Csempez, F.,

2003; Donovan, T. E., 2004)

Entre estes medicamentos hemostáticos salientam-se: a epinefrina, o sulfato de alumínio, o sulfato de potássio e alumínio, cloreto de alumínio e o sulfato férrico (Csempez, F., 2003; Csillag, M., 2007; Bennani, V., 2008; Bennani, V., 2010)

i. Epinefrina

Apesar da epinefrina promover a vasoconstrição e a hemóstase, 33% das aplicações são acompanhadas de efeitos laterais locais e sistémicos (Hansen, P. A., 1999; Csillag, M., 2007), entre os quais, o "Síndrome da Epinefrina" que, segundo (Shah, M. J., 2012) é caracterizado por taquicardia, hiperventilação, aumento da pressão sanguínea, ansiedade e depressão pós-operatória, bem como, inflamação da crista gengival, hiperémica de ressalto e risco de necrose tecidual. (Donovan, T. E., 2004; Csillag, M., 2007)

Donovan, T. E., (1985) especulou que o limite da dose de epinefrina por paciente (0,2miligramas para adultos saudáveis e 0,04miligramas para pacientes de risco) pode ser facilmente atingido. Os efeitos sistémicos podem ser causados por fios de retração impregnados em epinefrina que contenham 0,2 a 1 miligramas por 2,5centímetros de comprimento do fio.

Para além disso, a epinefrina pode acumular-se proveniente de diferentes origens, tais como, secreção endógena do paciente ansioso, solução anestésica local e a utilização de fio de retração usado simultaneamente em vários dentes. (Csillag, M., 2007)

Fios de retração impregnados com epinefrina podem causar necrose local imediata, o que influencia a recuperação do tecido. (Csillag, M., 2007)

Um estudo realizado por (Fazekas, A., 2002) demonstrou que após a remoção dos fios de retração impregnados com solução salina ou vários adstringentes, surgiu hiperemia que pode interferir com os procedimentos de impressão. A hiperemia pode ser prevenida com epinefrina, mas o tratamento deve produzir isquemia de longa duração.

De acordo com estudos realizados por Ruel, J., (1980) e Gennaro, G. G. (1982), foi reportada uma recessão média gengival de 0.2milímetros após a utilização de fio de retração gengival impregnado em epinefrina.

A absorção varia de acordo com o grau de exposição do leito vascular, o comprimento do fio de retração usado, a concentração da impregnação do fio a duração do tempo de aplicação. (Csempez, F., 2003)

A utilização de fios previamente embebidos em 0,1% de epinefrina podem prevenir a acumulação de fluido crevicular, mas devia à longa isquemia que induzem, podem levar à necrose. (Csillag, M., 2007)

Fios de retração impregnados com 0,001% de epinefrina demonstraram um aumento significativo de fluido crevicular e, por isso, também não são recomendados. (Csillag, M., 2007)

Deste modo, a aplicação de fios de retração impregnados com 0,01% de epinefrina parecem ser o ideal, uma vez que o fio providencia um sulco seco durante o procedimento de impressão e previne a hiperemia, e a ação isquémica é mais reduzida do que com as outras concentrações supramencionadas, não afetando, também, os parâmetros do sistema circulatório. (Csillag, M., 2007)

Todavia, a utilização de epinefrina para retração gengival deve ser evitado, devido à existência de várias contraindicações e, também, devido à existência de outras substâncias que têm igual eficácia sem causar tantos efeitos laterais (Jokstad, A., 1999; Bennani, V., 2008; Bennani, V., 2010).

ii. Cloreto de alumínio

O cloreto de alumínio é um adstringente que atua pela precipitação de proteínas numa fase inicial e pela inibição do movimento transcapilar das proteínas plasmáticas. (Polat, N. T., 2007)

De todos os adstringentes utilizados, o Cloreto de Alumínio é o composto menos irritante de todos, apresentando outras vantagens, entre as quais a ausência de efeitos sistémicos, apresenta um pequeno colapso do sulco após a remoção do fio e a promoção da hemóstase. Como desvantagens, encontram-se a menor vasoconstricção do que a epinefrina, o risco de contaminação do sulco, a modificação da reprodução do detalhe da superfície e a inibição da polimerização das impressões com polivinilsiloxano e poliéter. (Laufer, B. Z., 1997; Wassel, R. W., 2002; Bennani, V., 2010; Guedes, C. G., 2007; Shah, M. J., 2012)

De acordo com Shah, M. J. (2012), 8 minutos após a remoção do fio impregnado com cloreto de alumínio, observava-se um encerramento do sulco de cerca de 10-20% da abertura original comparativamente com o fio impregnado com epinefrina em que se observava, no mesmo período de tempo, um encerramento de 50% da abertura original. Aos 12 minutos apenas os sulcos acondicionados com cloreto de alumínio se mantinham abertos a 80% do espaço criado.

iii. Sulfato de alumínio e sulfato de potássio e alumínio

O sulfato de alumínio e o sulfato de potássio têm uma ação semelhante ao cloreto de alumínio, precipitando as proteínas de tecidos com contrações tecidulares, inibindo o movimento transcapilar das proteínas do plasma e a hemorragia capilar. (Jokstad, A., 1999)

Os dois adstringentes possuem características hemostáticas e reactivas, conduzindo a uma menor infecção pós-operatória em concentrações terapêuticas, embora as soluções concentradas de sulfato de potássio e alumínio possam causar inflamação severa e necrose tecidual. (Jokstad, A., 1999)

Destes modos, tal como os restantes adstringentes, apresentam algumas vantagens, nomeadamente, por um lado ter um efeito hemostático eficaz e um pequeno colapso após a remoção do fio de retração e, também, algumas desvantagens, entre as quais, um paladar desagradável, risco de contaminação do sulco e risco de necrose se em elevada concentração. (Bennani, V., 2008; Bennani, V., 2010)

Os fios de retração impregnados com sulfato de potássio e alumínio e cloreto de alumínio

são mais eficazes na manutenção do sulco aberto depois de o Médico Dentista remover o fio. (Bennani, V., 2008; Bennani, V., 2010)

iv. Sulfato férrico

Devido ao seu conteúdo, o sulfato férrico altera os tecidos gengivais da cor amarelo acastanhado para preto durante alguns dias após o seu uso (Shah, M. J., 2012)

O uso deste agente para o deslocamento gengival à volta do dente natural é mais questionável devido à sua capacidade para alterar a reação de polimerização de materiais como o polivinilsiloxano e o poliéter. (Csempez, F., 2003)

Um estudo *in vitro* realizado por Land, M. F., (1994), mostrou que a exposição da dentina ao ácido de sulfato férrico, durante 30seg, pode resultar na remoção superficial da smear layer.

Uma vez que o rigor da reprodução do detalhe da superfície durante as impressões pode ser modificado pelo sulfato férrico, é importante a remoção cuidadosa de todos os resíduos desta substância presentes nos tecidos, antes de realizar as impressões. (Csempez, F., 2003)

Se, por um lado, o sulfato férrico apresenta como vantagem o seu efeito hemostático, por outro lado, apresenta como desvantagens o paladar ácido para o paciente, o risco de contaminação do sulco gengival e a inibição da polimerização de materiais de impressão como o polivinilsiloxano e poliéter (Bennani, V., 2008; Bennani, V., 2010; Shah, M. J., 2012)

De acordo com Wassel, R. W. (2002), a técnica de retração gengival usando uma solução de sulfato férrico, passa pelos seguintes passos:

- Assegurar o isolamento adequado e o controlo da humidade - é necessário um aspirador de saliva para impressões em dentes posteriores mandibulares;
- Considerar a necessidade de eletrocirurgia e da técnica de fio de retração simples ou dupla;
- Embeber fio de retração em solução de sulfato férrico (15,5%);
- Aplicar a solução usando um aplicador em seringa ou em bola de algodão (ter em atenção que a solução tem um paladar desagradável);
- Após 5 minutos lavar o fio de retração bem e remover cuidadosamente de modo de modo a não alterar a linha do sulco;
- Continuar a lavar a preparação com "spray atomizado" e secar bem, especialmente nas partes mais inacessíveis da preparação. O aspecto interior do sulco vai frequentemente aparecer negro com um coágulo estabilizado. É necessário remover todos os coágulos aderidos à preparação dentária ou à linha de acabamento;
- Iniciar apenas a mistura da impressão se a gengiva estiver bem retraída e seca;
- Se começar a sangrar, reaplicar a solução de sulfato férrico e reaplicar fio de retração embebido durante 5 a 10 minutos antes de realizar nova impressão.

2.2. Substâncias químicas numa matriz injetável

De acordo com Barzilay, I., (2001), a técnica de retração gengival com fio simples ou duplo impregnados com substâncias químicas apresentam muitas desvantagens, entre as quais, o tempo do procedimento, a necessidade de anestesia, o factor dor para o paciente, o dano gengival e conseqüentemente recessão gengival.

Uma vez que a exposição da margem gengival é necessário à realização da impressão, e, como referido anteriormente por (Barzilay, I., 2001) a utilização dos fios não é a melhor solução, então surgiu a necessidade de criar uma nova técnica que colmatasse essas falhas. (Kasemi, M., 2009)

Essa técnica consiste num novo produto, uma pasta, constituída por 15% de cloreto de alumínio numa matriz de caulim e excipientes (Poss, S., 2002), que vem embalada em frascos que são carregado dentro da seringa e injetados diretamente no sulco. (Barzilay, I., 2001)

O material é aplicado no sulco durante 2 minutos e é removido com uma seringa de ar ou de água, ficando, nesse momento, o sulco apto à realização da impressão. (Barzilay, I., 2001)

Esta técnica foi criada tendo em vista a simplicidade da mesma, com o dano físico mínimo ou inexistente aos tecidos gengivais, a realização de forma rápida em situações que é necessário realizar-se impressão de vários dentes, o efeito hidrófilo, a fácil manipulação, um efeito hemostático preditível, com ausência de outros efeitos secundários e a redução da dor do paciente. (Barzilay, I., 2001; Akca, E. A., 2008; Bennani, V., 2008; Kasemi, M., 2009; Bennani, V., 2010)

Todavia, de acordo com (Bennani, V., 2008; Bennani, V., 2010), a viscosidade desta matriz injetável pode não ser a adequada para proporcionar a retração necessária em casos de preparações subgengivais mais profundas, podendo o cloreto de alumínio inibir a colocação dos materiais de impressão se não for efetuada uma cuidadosa remoção desta pasta.

As indicações para este material, segundo (Barzilay, I., 2001), incluem, ainda, impressões

na zona estética anterior onde se pretende a mínima manipulação dos tecidos possível; impressões de pilares únicos ou múltiplos em qualquer região da boca, impressões a pilares de implantes onde está planeada cimentação e é necessário retração gengival e retração gengival e hemóstase para procedimentos restauradores.

O ganho de experiência no manuseio deste material requiere tempo, mas quando é elevado, é poupada uma quantidade significativa de tempo na realização de impressões. Este ganho torna o material bastante razoável no custo-benefício. (Barzilay, I., 2001)

2.3. Matriz inerte

Recentemente foi introduzido um novo polímero de polivinilsiloxano como material utilizado para promover a retração gengival com um ganho preditível no acesso à linha de acabamento das preparações subgengivais. (Beier, U. S., 2009)

O funcionamento dá-se pela produção de hidrogénio, que induz a expansão do material contra as paredes do sulco, daí a necessidade de ser mantido sob pressão durante a sua colocação (Beier, U. S., 2009)

Existem duas técnicas distintas para manter a pressão durante o uso deste método de retração gengival, tendo em conta o número de dentes preparados, as quais se destacam, a técnica do rolo de algodão, usada quando apenas um único dente preparado e a técnica de impressão com Putty, usada para múltiplos dentes preparados. (Beier, U. S., 2009)

Como principais vantagens encontra-se a pouca contração de polimerização, estabilidade dimensional e resistência duradouras, e abstinência de comportamentos tóxicos ou

alérgicos, colocação suave sem necessidade de anestesia local, boa visibilidade do sulco devido à sua cor azul, facilidade de remoção, ausência de necessidade de hemostáticos, inexistência de risco de sangramento e sem efeitos laterais. (Beier, U. S., 2007; Bennani, V., 2008; Bennani, V., 2010). Para além disso, o Polivinilsiloxano tem a melhor reprodução de detalhes e recuperação elástica de todos os materiais existentes. (Phillips, R. W., 1991)

De acordo com Beier, U. S. (2009), a matriz inerte é injetada à volta dos dentes preparados e exercida pressão sobre a mesma durante 5 minutos; depois da remoção do material o sulco gengival encontra-se seco e a gengiva devidamente afastada do dente preparado. (Beier, U. S., 2009)

Contudo, a aplicação deste sistema não é vantajosa aquando da localização de linhas de acabamento subgengivais (>2 milímetros), demonstrando pior desempenho clínico que os fios de retração impregnados nesta situação clínica. (Beier, U. S., 2007 e Beier, U. S., 2009)

3. Método Cirúrgico

3.1. Lasers

As propriedades dos laser dependem amplamente do comprimento e da forma de onda. (Martin, E., 2004)

Os lasers de diódo em particular demonstraram, de acordo com (Glenn, A., 2012) serem ultraportáteis, confiáveis e de razoável custo-benefício, o que lhe permite ser "a peça de mão para os tecidos moles" em todas as operações.

A tecnologia laser é uma alternativa atrativa aos métodos tradicionais (fios de retração e eletrocirurgia) para o manuseamento de tecidos moles nos procedimentos de prótese fixa. (Glenn, A., 2012)

A segurança de utilização de laser na retração gengival foi documentada por Gherlone, E. F., (2004) que encontrou lasers (díodo e Nd:YAG) para evitar menor sangramento e recessão gengival do que nas técnicas de duplo fio e de eletrocirurgia.

Os laser de Er: YAG com um comprimento de 2940 nanómetros penetram minimamente nos tecidos moles, pelo que são relativamente seguros; conquanto, a hemostasia obtida com este laser não é tão eficaz quanto a obtida com o laser de dióxido de carbono (Parker, S., 2004)

Apesar de os lasers de dióxido de carbono poderem ser significativamente úteis em algumas situações de impressões definitivas, são demasiado invasivos, não conseguindo deste modo, atingir o objecto de uma técnica verdadeiramente conservadora. (Bennani, V., 2008; Bennani, V., 2010)

3.2. Eletrocirurgia

Os clínicos podem utilizar, de forma eficaz, a eletrocirurgia para alargar um sulco gengival à volta dos dentes preparados antes de se colocar o fio e de obter hemóstase por coagulação. (Bennani, V., 2008; Bennani, V., 2010; Shah, M. J., 2012)

Para realizar esta técnica, é utilizado um pequeno eléctrodo com forma de J e este é orientado paralelamente ao longo eixo do dente de modo a que apenas os tecidos da parede

interna do sulco sejam removidos. É importante, também, manter em mente a necessidade de minimizar a produção lateral de calor. (Shah, M. J., 2012)

Deste modo, e de acordo com (Shah, M. J., 2012), a eletrocirurgia apresenta algumas vantagens, tais como, eficiência, esterilização imediata da ferida, criação de um campo seco à medida que cicatriza por primeira intenção, permite a realização em casos de inflamação gengival e é uma técnica sofisticada. Já como desvantagens, encontra-se a dificuldade em controlar a hemorragia quando esta inicia, não pode ser usado em combinação com sedação com óxido nítrico uma vez que este é inflamável, e não pode ser utilizado num campo seco, necessitando o campo operatório de ser muito húmido durante o procedimento, o que conduz ao comprometimento do acesso e da visibilidade.

3.3. Curetagem rotatória

A curetagem rotatória envolve o uso de uma turbina de alta rotação para excisar rapidamente o tecido gengival e criar um canal à volta das margens do dente preparado (Bennani, V., 2008; Bennani, V., 2010)

Para os tecidos são, livres de doença, a curetagem rotatória tem pouco efeito na altura das margens gengivais, se estiver presente uma gengiva queratinizada adequada, embora possa originar um ligeiro aprofundamento do sulco. (Bennani, V., 2008; Bennani, V., 2010, Shah, M. J., 2012)

Este método apesar de causar hemorragia considerável e ter um risco elevado de

traumatizar a aderência epitelial apresenta como vantagens ser uma técnica rápida, capaz de

reduzir o tecido em excesso e com capacidade para refazer o contorno gengival. (Baharav, H., 1997; Bennani, V., 2008; Bennani, V., 2010; Shah, M. J., 2012)

Conclusão

Quando se fala na retração gengival é necessário ter em conta a realização de um procedimento o mais atraumático possível, tendo em vista que não ocorra recessão gengival.

A retração gengival necessita, no mínimo, de criar um espaço de 0.2milímetros, com o intuito que o material de impressão tenha espessura suficiente, com uma proporcional resistência aquando da sua remoção.

É necessário ter em atenção que o tecido gengival responde viscoelasticamente e o tempo de recuperação é tão mais longo quanto mais longo for o tempo de aplicação da força de deformação.

É consensual a necessidade de colocar os fios de retração pelo menos 4minutos antes da impressão, não sendo necessário mais tempo, todavia menos tempo já altera o acesso ao sulco.

O método mecânico recorre essencialmente à utilização de fios de retração no sulco gengival, conquanto o uso isolado dos mesmos não controla a hemorragia do sulco, sendo necessária a utilização de fios impregnados com adstringentes.

Deste modo, o método químico-mecânico é o mais utilizado, apesar dos adstringentes utilizados apresentarem algumas contraindicações.

No que concerne à enometria, esta deve ser evitada devido às suas contraindicações, uma vez que, existem outras substâncias, tais como o cloreto de alumínio, que tem igual

eficácia, sem causar tantos efeitos laterais, sendo este composto o menos irritante de todos.

A utilização de uma matriz injetável, com 15% de cloreto de alumínio, veio simplificar a técnica de retração gengival com o mínimo dano físico aos tecidos moles, o que se apresenta como uma boa solução à utilização dos fios de retração, contudo, a viscosidade desta matriz pode não ser necessária em situações de preparos subgengivais profundos.

No que respeita ao método cirúrgico, os lasers de dióxido de carbono obtém uma boa hemostasia, todavia são muito invasivos e não conseguem atingir o objectivo de uma técnica verdadeiramente conservadora.

Ainda no âmbito cirúrgico, a utilização de electrocirurgia apresenta algumas vantagens, todavia, quando a hemorragia se inicia é difícil controlar a mesma e o campo cirúrgico tem de ser húmido, o que compromete a visibilidade e o acesso.

Em suma, existe uma variedade considerável de métodos de retração gengival, apresentando todos eles vantagens e desvantagens, o que leva a que a escolha do método de retração dependa unicamente do profissional e da situação com que o mesmo se depare, apesar de classicamente o método químico-mecânico ser o mais utilizado.

Bibliografia

Abadzhiev, M. (2009). *Comparative research of the sub-gingival impression quality by fixed prosthesis using one and double cord retraction technique*. Journal of International Medical Association Bulgaria, pp.52-54.

Akca, E. A., *et alii*. (2006). *Effects of different retraction medicaments on gingival tissue*. Quintessence International, v. 37(1), pp.53-59.

Al Hamad, K. Q., *et alii*. (2008). *A clinical study on the effects of cordless and*

conventional retraction techniques on the gingival and periodontal health. Journal of Clinical Periodontology, v.35(12), pp.1053-1058.

Armand, S. (2000). *Access to the cervical margin in fixed prosthetics.* Les Cahiers de l'Association Dentaire Française, v.3(7), pp.18-23.

Bader, J. D., Bonito, A. J., Shugars, D. A. (2003). *Low risk of adverse effects from epinephrine in hypertensive patients, but relevant high-quality literature is sparse.* Evidence-Based Dentistry, v.4, pp.86-87.

Baharav, H., Laufer, B. Z., Cardash, H. S. (1997). *The effect of displacement time on gingival crevice width.* International Journal of Prosthodontics, v. 10(3), pp.248-253.

Bassett, R. W., *et alii.* (1964). *An atlas of cast gold procedures.* Los Angeles: Uni-Tro College Press, pp.47-48.

Barzilay, I., Habsha, E. Tamblyn, I. (2001). *Expasyl: a new form of "tissue retraction" that is quick, painless, atraumatic and cost effective.* The Canadian Journal of Dental Technology, November/December, pp.18-24.

Beier, U. S., *et alii.* (2007). *Quality of impressions using hydrophilic polyvinyl siloxane in a clinical study of 249 patients.* International Journal of Prosthodontics, v.20, pp.270-274.

Beier, U. S., Kranewitter, R., Dumfahrt, H. (2009). *Quality of impressions after use of the magic FoamCord gingival retraction System - A clinical study of 269 Abutment Teeth.* International Journal of Prosthodontics, v.22, pp.143-147.

Bennani, V., *et alii.* (2012). *A comparison of pressure generated by cordless gingival displacement techniques.* The Journal of Prosthetic Dentistry, v.107(6), pp.388-392.

Bennani, V., Schwass, D., Nicholas, C. (2008). *Gingival retraction techniques for implants versus teeth.* Journal of the American Dental Association, v.139, pp.1354-1363.

Bennani, V., Schwass, D., Nicholas, C. (2010). *Técnicas de retração gengival para implantes vs dentes.* Journal of American Dental Association, v.10(1), Janeiro/Fevereiro, pp.15-24.

Bichacho, N. (1998). *Achiving optimal esthetics around restored natural teeth and*

- implants*. Dental Clinics of North America, v.42(4), pp.763-780.
- Chang, Y., *et alii*. (2011). *Effect of a cordless retraction paste material on implant surfaces: an in vitro study*. Braz Oral Res, v.25(6), pp.492-499.
- Cloyd, S., Puri, S. (1999). *Using the double-cord packing technique of tissue retraction for making crown impressions*. Dentistry Today, v.18(1), pp.54-59.
- Csempeš, F., Vag, J., Fazekas, A. (2003). *In vitro kinetic study of absorbency of retraction cords*. The Journal of Prosthetic Dentistry, v.89, pp.45-49.
- Csillag, M., *et alii*. (2007). *Dose-related effects of epinephrine on human gingival blood flow and crevicular fluid production used as a soaking solution for chemo-mechanical tissue retraction*. The Journal of Prosthetic Dentistry, v.97, pp.6-11.
- Donovan, T. E., Chee, W. W. L. (2004). *Current Concepts in gingival displacement*. Dental Clinics of North America, v.48, pp.433-444.
- Donovan, T. E., Gandara, B. K., Nemetz, H. (1985). *Review and survey of medicaments used in gingival retraction cords*. The Journal of Prosthetic Dentistry, v.53, pp.525-531.
- Fazekas, A., *et alii*. (2002). *Effects of pre-soaked retraction cords on the microcirculation of the human gingival margin*. Operative Dentistry, v.27(4), pp.343-348.
- Ferrari, M., Cagidiaco, M. C., Ercoli, C., (1996). *Tissue management with a new gingival retraction material: a preliminary clinical report*. The Journal of Prosthetic Dentistry, v.75, pp.242-247.
- Garg., S. K., *et alii*. (2012). *Comparative evaluation of fluid absorbency of retraction cords of different thickness after various medicament immersions*. Journal of Interdisciplinary Dentistry, v.2, pp.30-34.
- Gennaro, G. G., Landesman, H. M., Calhoun, J. E., (1982). *A comparison of gingival inflammation related to retraction cords*. The Journal of Prosthetic Dentistry, v.47, pp.384-386.
- Glenn, A. (2012). *Crown troughing with the 810nm diode laser*. Laser, v.3, pp.34-37.

- Gherlone, E. F., *et alii.* (2004). *The use of 980-nm and 1064-nm Nd:YAG laser for gingival retraction in fixed prostheses.* Journal of Oral Laser Applications, v.4(3), pp.183-190.
- Guedes, C. G., Machado, C. E. P. (2007). *Afastamento gengival: uma visão atual dos especialistas em prótese dentária no Distrito Federal.* Revista Gaúcha de Odontologia, v.55, nº4, pp.381-388.
- Hansen, P. A., Tira, D. E., Barlow, J. (1999). *Current Methods of Finish-Line Exposure by Practicing Prosthodontics.* Journal of Prosthodontics, v.8(3) September, pp.163-170.
- Harrison, J. D., (1961). *Effect of retraction materials on the gingival sulcus epithelium.* The Journal of Prosthetic Dentistry, v.11, pp.514-521.
- Jokstad, A. (1999). *Clinical trial of gingival retraction cords.* The Journal of Prosthetic Dentistry, v.81(3), pp.258-261.
- Kamath, K., Sarandha, D. L., Baid, G. C. (2011). *Advances in Gingival Retraction.* Journal of Clinical Dental Science, v.2(1), pp.64-67.
- Kasemi, M., Memarian, M., Loran, V. (2009). *Comparing the effectiveness of two gingival retraction procedures on gingival recession and Tissue displacement: clinical study.* Research Journal of Biological Sciences, v.4(3), pp.35-339.
- La Forgia, A. (1964). *Mechanical-chemical and electrosurgical tissue retraction for fixed prothesis.* The Journal of Prosthetic Dentistry, v.14, pp.782-788.
- Laufer, B.Z., *et alii.*(1997). *The closure of the gingival crevice following gingival retraction for impression making.* Journal of the Oral Rehabilitation, v.24, pp.629-635.
- Land, M. F., Rosenstiel, S. F., Sandrik, J. L., (1994). *Disturbance of dentinal smear layer by acidic hemostatic agents.* The Journal of Prosthetic Dentistry, v.72, pp.4-7.
- Livaditis, G. J. (1998). *The matrix impression system for fixed prosthodontics.* The Journal of Prosthetic Dentistry, v.79(2), pp.200-207.
- Malkaber, A. (2010). *Gingival retraction - techniques and materials: a review.* Pakistan Oral & Dental Journal, v.30(2), pp.545-551.

- Martin, E. (2004). *Lasers in dental implantology*. Dental Clinics of North America, v.48(4), pp.999-1015.
- Mendes, E., Pagani, C. (2001). *Considerações sobre os métodos de afastamento gengival*. Jornal Brasileiro de Clínica Odontológica Integrada, v.5(26), pp.137-142.
- Miranda, C. C., (1984). *Atlas de Reabilitação Bucal*. São Paulo: Editora Santos, pp.218-21.
- ieto-Martínez, M. R., Maupomé, G., Barceló-Santana, F.(2001). *Effects of diameter chemical impregnation and hydration on the tensile strength of gingival retraction cords*. Journal of Oral Rehabilitation, v.28, pp.1094-1100.
- Pádua, A. S. (1998). *Técnicas de afastamento gengival e suas consequências ao periodonto*. Revista Universitária de Alfenas, v.4, pp.67-70.
- Parker, S. (2004). *The use of lasers in fixed prosthodontics*. Dental Clinics of North America, v.48(4), pp.971-998.
- Phillips, R. W., (1991). *Skinner's science of Dental materials*. Ed.9, pp.145-147.
- Polat, N. T., Ozdemir, A. K., Turgut, M. (2007). *Effects of gingival retraction materials on gingival blood flow*. International Journal of Prosthodontics, v.20(1), pp.57-62.
- Poss, S. (2002). *An innovative tissue-retraction material*. Compendium of Continuing Education in Dentistry, v.23(1), pp.13-17.
- Prasad, K. D., et alii. (2011). *Gingival displacement in prosthodontics: A critical review of existing methods*. Journal of Interdisciplinary Dentistry, v.1, pp.80-86.
- Ribeiro, J. G. R., et alii. (2005). *Técnica alternativa para afastamento gengival e moldagem com casquete individual*. Revista de Odontologia da Universidade Estadual Paulista, v.34(4), pp.17-183.
- Rickli, A. C., et alii. (2007). *Absortividade de fios de afastamento gengival embebidos em soluções adstrigentes à base de cloreto de alumínio*. Revista de Odontologia da Universidade Estadual Paulista, v.36(1), pp.71-76.

Rosenstiel, S. F., (2006). *Tissue management and impression making*. Contemporary Fixed Prosthodontics, 4ª edição, pp.431-465.

Rosenstiel, S., Land., M., Fujimoto, J. (2005). *Prótese Fixa Contemporânea*. São Paulo, Editora Santos.

Ruel, J. *et alli*, (1980). *Effect of retraction procedures on the periodontum in humans*. The Journal of Prosthetic Dentistry, v.44, pp.508-515.

Sábio, S., Franciscone, A., Mondelli, J. (2008). *Effect of conventional and experimental gingival retraction solutions on the tensile strength and inhibition of polymerization of four types of impression materials*. Journal of Applied Oral Science, v.16(4), pp.280-285.

Spitz, S. D. (2009). *Lasers in Prosthodontics: Clinical Realities of a Dental Laser in a Prosthodontic Practice*. Alpha Omegan, v.101(4), pp.188-194.

Strassler, H. E. (). *Tissue Management, Gingival Retraction and Hemostasis*. Benco Dental CE Course, pp.1-6.

The Journal of Prosthetic Dentistry. (2005). *The Glossary of Prosthodontics terms*. v.94(1), pp.10-92.

Wassel, R. W., Barker, D., Walls, A. W. (2002). *Crowns and other extra-coronal restorations: impression materials and technique*. Brazilian Dental Journal, v.192(12), pp.679-690.

Wostmann, B., *et alii*. (2008). *Effect of different retraction and impresson techniques on the marginal fit of crowns*. Journal of Dentistry, v.36, pp.508-512.