

Susana Domingues

Bichectomia: Bola de Bichat em Foco

Faculdade de Ciências da Saúde

Universidade Fernando Pessoa

Porto, 2018

Susana Domingues

Bichectomia: Bola de Bichat em Foco

Faculdade de Ciências da Saúde

Universidade Fernando Pessoa

Porto, 2018

Susana Domingues

Bichectomia: Bola de Bichat em Foco

Trabalho apresentado à Universidade Fernando Pessoa
como parte dos requisitos para a obtenção do grau de
Mestre em Medicina Dentária

Susana Domingues

Orientadora: Prof. Doutora Augusta Silveira

RESUMO

A cirurgia de bichectomia consiste na remoção do Corpo Adiposo da Bochecha e tem tido sucesso no âmbito das intervenções cirúrgicas orais, contribuindo para a melhoria estética da face, para a harmonia do sorriso e tem sido ainda utilizada com o intuito de reconstruir defeitos maxilares, defeitos no palato duro e mole, rebordo alveolar, bochecha e fossa tonsilar/amigdalina.

O presente estudo objetivo explorar o tema bichectomia: abordam-se aspetos anatómicos relacionados com a intervenção cirúrgica, descrevem-se os seus objetivos, os seus contextos de aplicação e discutem-se as suas vantagens e desvantagens.

Foi realizada uma pesquisa bibliográfica (2008 e 2018), nos motores de busca *PubMed*, *B-on* e *Google Académico* com as palavras chave: “bichectomy”; “bichat’s fat pad”; “adipose tissue”; “anatomia da face”; “estética facial” e “corpo adiposo da bochecha.”

Utilizada em contexto estético, a bichectomia tem sido ainda utilizada no tratamento da comunicação oroantral, da osteonecrose dos maxilares, de cistos e tumores da cavidade oral, da fibrose submucosa oral e em casos clínicos de peri-implantite.

Conclui-se que a bichectomia se apresenta como um recurso terapêutico de interesse crescente na área cirúrgica de cabeça e pescoço.

Palavras-Chaves: bichectomia; tecido adiposo; anatomia da face; estética facial; corpo adiposo da bochecha.

ABSTRACT

The bichectomy surgery consists of the removal of the Adipose Body of the Cheek and has been successful in the scope of the oral surgical interventions, contributing to the aesthetic improvement of the face, to the harmony of the smile and has still been used in order to reconstruct maxillary defects, defects on the hard and soft palate, alveolar ridge, cheek and tonsillar fossa.

The present study aims to explore the bichectomy theme: anatomical aspects related to surgical intervention are described, their objectives are described, their contexts of application and their advantages and disadvantages are discussed.

A bibliographic search was carried out (2008 and 2018), in the search engines PubMed, B-on and Google Scholar with the key words: “bichectomy”; “Bichat's fat pad”; Adipose tissue; “Face anatomy”; “Facial aesthetics” and “cheek fat body”.

Used in an aesthetic context, bichectomy has also been used in the treatment of oroantral communication, maxillary osteonecrosis, oral cavity cysts and tumors, oral submucosal fibrosis and clinical cases of peri-implantitis.

It is concluded that bichectomy presents as a therapeutic resource of increasing interest in the surgical area of head and neck.

Keywords: bichectomy; adipose tissue; anatomy of the face; facial aesthetics; adipose cheek body.

“A humildade é o primeiro degrau para a sabedoria.”

São Tomás de Aquino

“A simplicidade é o último grau de sofisticação.”

Leonardo da Vinci

AGRADECIMENTOS

Agradeço à minha família por todo o apoio e confiança que projetaram em mim durante toda a minha jornada.

Agradeço as minhas estrelinhas, avó Rosa e avô Armindo que me guiam todos os dias.

Agradeço à minha mãe, minha madrinha de curso, sem ela e o seu ombro amigo nada disto seria possível.

Agradeço à minha avó Maria, pelos conselhos.

Agradeço ao Dr. Antonino e à Dr.^a Hebe por me orientarem e por todo o carinho e amizade.

Agradeço ao Diogo, o meu namorado, porque foi a mudança que eu precisava na minha vida.

Agradeço à minha segunda família no porto (Mário, Tiago, Carina e Rita), especialmente a Rita por todo o apoio incondicional e amizade dada ao longo destes anos.

Agradeço as minhas amigas “Piris” (Aline, Ana Filipa, Carina, Janete, Raquel e Rita), por todo o trajeto que percorremos juntas, pelas nossas conversas e acima de tudo pela amizade.

Agradeço ao meu primo de praxe, André, por estes anos que batalhamos juntos, pelo companheirismo e pela amizade nesta e noutra vida.

Agradeço em especial à Carina, a minha eterna binómia e amiga, sem ela não seria igual.

Agradeço a todos os meus colegas de curso e amigos de longa data em especial, a Ana Pereira, Alexandra, Mariana e Clara.

Agradeço à minha orientadora, Prof. Doutora Augusta Silveira, por toda a ajuda, disponibilidade e conselhos dados ao longo deste percurso académico.

Agradeço em especial e dedico esta finalização de mestrado ao meu avô Américo, que foi o criador de todos os meus sonhos, possibilitou que eu os concretizasse e acima de tudo por todos os valores e educação que me transmitiu. És a luz da minha vida.

ÍNDICE

RESUMO.....	V
ABSTRACT.....	VI
AGRADECIMENTOS	VIII
ÍNDICE DE FIGURAS	XI
ÍNDICE DE TABELAS	XII
ABREVIATURAS	XIII
I. INTRODUÇÃO	1
1. Materiais e Métodos.....	2
II. DESENVOLVIMENTO	3
1. Bichectomia: Princípios Anatômicos na Abordagem Cirúrgica	3
2. Bichectomia: Suas Indicações	5
2.1 Fins Estéticos.....	5
2.2 Fins Clínicos.....	6
i. Comunicação Oroantral	7
ii. Cisto e Tumor	8
iii. Osteonecrose	10
iv. Peri-Implantite	11
v. Fibrose Submucosa Oral	12
III. DISCUSSÃO	14
IV. CONCLUSÃO.....	15

BIBLIOGRAFIA.....	16
-------------------	----

ÍNDICE DE FIGURAS

Figura 1 - Corpo Adiposo da Bochecha (Bernardino Junior <i>et al.</i> , 2008).....	4
Figura 2 - Fotografia do antes da intervenção cirúrgica e do pós cirurgia (3 dias e 1 mês) (Roman-Torres <i>et al.</i> , 2017).....	6

ÍNDICE DE TABELAS

Tabela 1 - Cistos e tumores tratados com Corpo adiposo da bochecha (Adaptado de Kim <i>et al.</i> , 2017)	9
Tabela 2- Estágios da osteoradionecrose (Nabil e Ramli, 2013)	11
Tabela 3 - Classificação da Peri-Implantite de acordo com Froum e Rosen (2012).....	12

ABREVIATURAS

CAB - Corpo Adiposo da Bochecha

FSO - Fibrose Submucosa Oral

HS - Hemorragia à Sondagem

PS - Profundidade de Sondagem

I. INTRODUÇÃO

A primeira impressão que o indivíduo tem acerca do outro remete frequentemente para o seu aspeto físico, motivo pelo qual a evolução científica e tecnológica na área da estética e cosmética está na atualidade em franca expansão. Assim e apesar da preocupação estética não ser recente, constata-se que esta preocupação é cada vez mais significativa, pela necessidade crescente de aceitação social, culminando numa procura constante por novos métodos e técnicas que contribuam para uma melhor aparência física, aumentando, por sua vez, a auto-estima do indivíduo (Pari e Leclere, 2014).

A cirurgia de bichectomia enquadra-se nesta temática e apresenta-se como um recurso terapêutico de interesse crescente na área cirúrgica de cabeça e pescoço. Consiste na remoção do Corpo Adiposo da Bochecha (ou bola de Bichat) e tem sido um sucesso no âmbito das intervenções cirúrgicas orais, visto que contribui, de facto, para a melhoria estética da face, bem como para a harmonia do sorriso. Adicionalmente, o Corpo Adiposo da Bochecha (CAB), ou Bola de Bichat tem sido utilizado com o intuito de reconstruir defeitos maxilares na área pré-molar à tuberosidade da maxila e defeitos no palato duro e mole até ao rebordo alveolar, bochecha e fossa tonsilar/amigdalina (Bernardino Júnior *et al.*, 2008).

O presente estudo objetivo explorar o tema bichectomia no âmbito de uma revisão bibliográfica. Abordam-se aspetos anatómicos relacionados com a intervenção cirúrgica, descrevem-se os seus objetivos, os seus contextos de aplicação e discutem-se as suas vantagens e desvantagens.

O autor sentiu-se motivado para estudar a temática proposta pela importância crescente das abordagens estéticas na atualidade e pela forma como a Medicina Dentária determina a estética facial. Adicionalmente, a aplicabilidade da bichectomia em contexto clínico revelou-se determinante para a seleção do tema.

1. **Materiais e Métodos**

Foi realizada uma pesquisa bibliográfica baseada em artigos científicos, revistas científicas e livros, cujo limite temporal recaiu entre 2008 e 2018, redigidos em inglês e português, sendo incluídas outras referências mais antigas por se considerarem importantes no contexto.

A pesquisa bibliográfica foi realizada nos motores de busca *PubMed*, *B-on* e *Google Acadêmico* com as palavras chave: “bichectomy”; “bichat’s fat pad”; “adipose tissue”; “anatomia da face”; “estética facial” e “corpo adiposo da bochecha.”

Como critério de inclusão, foram utilizados os artigos com acesso livre ao texto integral, em português e inglês, ensaios clínicos, artigos de revisão de literatura, relatórios de casos e livros. Desta forma, excluiu-se artigos com acesso limitado e cujo tema não era pertinente para a questão em estudo.

Após este processo de seleção, foram incluídos 43 artigos para a elaboração deste trabalho.

II. DESENVOLVIMENTO

1. Bichectomia: Princípios Anatômicos na Abordagem Cirúrgica

A cirurgia de bichectomia é geralmente indicada para pacientes saudáveis que desejam essencialmente, ter um formato facial mais definido ou melhorar a sua função mastigatória, particularmente no âmbito de pacientes que traumatizam a face interna das bochechas aquando da mastigação (Stevao, 2015).

Devido à sua própria localização a nível anatómico, o Corpo Adiposo da Bochecha (CAB), ou Bola de Bichat (Figura 1) tem sido utilizado com o intuito de reconstruir os seguintes defeitos: defeitos maxilares da área pré-molar maxilar à tuberosidade maxilar, palato duro e mole até ao rebordo alveolar, bochecha e fossa tonsilar/amigdalina (Bernardino Júnior *et al.*, 2008).

Não obstante, e tal como qualquer intervenção cirúrgica, existem várias contraindicações e riscos, os quais devem ser devidamente avaliados e expostos ao paciente antes da realização da mesma. Na verdade, e tal como é enfatizado por Matarasso (2006), é crucial proceder a uma avaliação das várias indicações para a intervenção cirúrgica, dado que esta pode apresentar objetivos distintos, designadamente funcional, puramente estético ou, inclusive, estético-funcional. Assim sendo, é importante que o profissional desenvolva uma avaliação minuciosa da face do seu paciente, tendo em consideração o objetivo da própria intervenção cirúrgica e a anatomia de cabeça e pescoço.

O peso médio do CAB é de cerca de 9,3 gramas, apresentando um volume de 9,6 mililitros sendo que o seu tamanho, e de acordo com Tideman e Samman (1995), se mantém igual em vários indivíduos com pesos diferentes. Contudo, em estudos mais recentes, tal como é o caso do estudo de Madeira (2001) e de Teixeira *et al.* (2001), constatou-se que o CAB é muito bem desenvolvido ao longo dos primeiros anos de vida do indivíduo, devido, essencialmente, ao ato de sucção do mamilo durante o período da amamentação. Apesar de ter sido Heister (1732) o primeiro a mencionar o CAB, definindo-o como sendo uma estrutura glandular e atribuindo-lhe a designação de glândulas molares, foi Bichat (1802) quem verdadeiramente reconheceu a sua morfologia.

O CAB consiste numa massa esférica de gordura que se encontra encapsulada por uma camada fina de tecido conjuntivo, situando-se no exterior do músculo bucinador e na

frente da margem anterior do músculo masseter. O CAB também se estende para cima e para trás, invadindo, portanto, a fossa infratemporal e relacionando-se com a maxila, com os músculos temporais e com os músculos pterigóides. A nível superficial, situa-se na fáscia que cobre o músculo bucinador, conferindo o contorno arredondado às bochechas, especialmente nos lactentes (Sicher e Tandler, 1981; Di Dio, 2002).

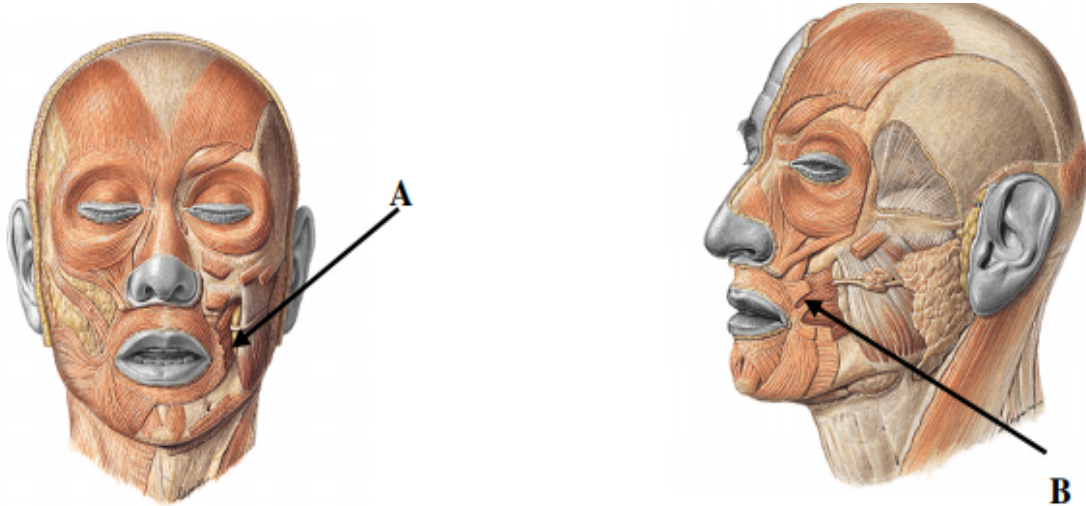


Figura 1 - Corpo Adiposo da Bochecha (Bernardino Júnior *et al.*, 2008)

(A) Vista frontal do CAB em dimensões normais. **(B)** Vista lateral do CAB.

Em termos anatómicos, a massa adiposa é composta por um corpo central e por quatro extensões, designadamente a oral, a superficial, a pterigoidal e a temporal profunda. Relativamente ao corpo principal, este encontra-se em profundidade ao longo de toda a parte posterior da maxila e das fibras posteriores do bucinador, enquanto a porção pterigoidal se localiza, por sua vez, aprofundadamente no lado medial ao ramo mandibular e nas superfícies laterais dos músculos pterigóides lateral e medial, consistindo na porção oral mais utilizada nos procedimentos de reconstrução oral. Não obstante, é também importante referir que a supracitada estrutura possui três fontes distintas de irrigação, mais concretamente a artéria temporal superficial, a artéria maxilar e a artéria facial (Bernardino Júnior *et al.*, 2008).

A nível da técnica cirúrgica em si, o profissional deve atentar particularmente às estruturas anatómicas no acesso cirúrgico, pelas relações anatómicas com o ducto da glândula parótida sendo o principal foco da atenção. No que diz respeito à incisão, esta deve ser realizada abaixo do ducto, tal como ligeiramente à frente ou atrás do mesmo,

com uma extensão de aproximadamente 1,5 cm. A divulsão dos planos anatómicos deve prosseguir de um modo delicado, e considerando, a todo o momento, todas as estruturas nobres, tais como: o ramo da artéria facial, maxilar e do nervo facial, pois estes encontram-se nas imediações. Preservar as estruturas anatómicas adjacentes é crucial para o sucesso da abordagem cirúrgica (Brasil *et al.*, 2016).

Na fase de avaliação da face, é perentório que o profissional tenha em consideração eventuais assimetrias faciais, sendo que, e para tal, deve traçar uma linha imaginária, desde a raiz do cabelo, descendo em linha reta pelo centro da glabella, até aos lábios e queixo, analisando, adicionalmente, os terços horizontais, as proporções da face e os tipos de rosto (Matarasso, 2006). O conhecimento da anatomia de cabeça e pescoço determina um correto diagnóstico e a execução de um excelente plano de tratamento.

2. Bichectomia: Suas Indicações

2.1 Fins Estéticos

No que diz respeito aos objetivos estéticos da cirurgia de bichectomia, é crucial atentar no estudo conduzido por Stevao (2015), dado que o autor procedeu a uma análise dos contributos desta cirurgia a nível estético. De facto, o autor preconiza que a cirurgia de bichectomia é de execução simples, sendo frequentemente requerida pelo paciente quando este sente que o CAB faz com que a sua fisionomia facial pareça de maior volume, não contribuindo, portanto, para uma harmonia entre o contorno facial e o balanço lateral. Para além do mais, Stevao (2015) argumenta que esta cirurgia em particular confere uma aparência mais jovem à face do paciente, permitindo, também, uma aparência facial mais delgada e delineada, tornando-se mais estética e harmoniosa. Em súpula, os benefícios desta intervenção cirúrgica, e de acordo com a mesma fonte, são:

- 1) Bochechas mais finas;
- 2) Melhoria da aparência facial;
- 3) As bochechas ficam mais delineadas, resultando numa proeminência superior dos ossos zigomáticos;

- 4) Aumento da auto-estima do paciente;
- 5) E sentimentos de confiança relativamente à sua aparência física e estética.

Por fim, e para uma compreensão superior, bem como visual, dos benefícios estéticos da cirurgia de bichectomia, é pertinente apresentar algumas figuras (Figura 2), visto que as mesmas retratam as diferenças estéticas antes e depois da intervenção cirúrgica, o que permite visualizar, de facto, a harmonia facial após a remoção do CAB.




Figura 2 - Fotografia do antes da intervenção cirúrgica e do pós cirurgia (3 dias e 1 mês) (Roman-Torres *et al.*, 2017)

2.2 Fins Clínicos

Atentando agora especificamente no âmbito clínico, o CAB pode ser utilizado em vários procedimentos de cirurgia oral, tanto para fins estéticos como para fins terapêuticos. Porém, os usos mais frequentes, tal como mais abordados no contexto da literatura existente, remetem para a reconstrução de alguns defeitos orais, tal como é o caso do fecho da comunicação oroantral e das fendas palatinas, para cistos e tumores, para a regeneração aquando do tratamento de peri-implantite e de fibrose submucosa (Kim *et al.*, 2017; Zhang *et al.*, 2002). De seguida, proceder-se-á a uma abordagem das principais aplicações da técnica de bichectomia, discorrendo-se, tanto individual como aprofundadamente, sobre cada uma em específico.

i. Comunicação Oroantral

A comunicação oroantral está comumente associada a uma complicação pós exodôntica, mais frequentemente na exodontia do primeiro e segundo molares, devido basicamente ao contacto íntimo dos ápices radiculares com o seio maxilar, o qual resulta num rompimento da membrana sinusal associada frequentemente a inflamação e infecção da mucosa e, por conseguinte, com conteúdo purulento, distúrbios respiratórios e epistaxe. No que diz respeito ao seu diagnóstico, este ocorre aquando do exame clínico, mais precisamente através da manobra de Valsalva e de vários exames subsidiários imagiológicos (Kapustecki *et al.*, 2016).

No entanto, é fundamental clarificar que as complicações dependem diretamente de vários fatores, designadamente da estrutura anatómica do seio maxilar, da inflamação da mucosa do seio maxilar, da ocorrência de alterações significativas a nível periapical, da presença de cistos ou de tumores e, por fim, das características do paciente.

O recurso ao corpo de Bichat neste tipo de cirurgia, de encerramento da fistula oroantral, foi introduzido por Egyedi (1977), caracterizando-se, até à data, num procedimento bastante frequente e comum no âmbito da cirurgia oral regenerativa. Na verdade, o estudo conduzido por Peñarrocha-Oltra *et al.* (2015) demonstrou que o recurso ao CAB apresenta uma cura total com bons resultados a nível estético, fonético e mastigatório, nomeadamente após 6 meses da realização da correção da comunicação oroantral. Para além do mais, a contribuição do referido estudo está também associada ao facto de enfatizar a importância da consideração do tamanho da comunicação oroantral para o sucesso desta técnica em questão, visto que esta é apenas recomendada quando as comunicações são superiores a 5 mm. Contudo, é crucial que se limite a quantidade do CAB, visto que defeitos elevados e de dimensões superiores podem resultar em várias complicações no período pós-operatório. As complicações mais frequentes remetem para a persistência da fistula, para uma limitação na abertura da boca e para a depressão das bochechas, o que compromete, portanto, a própria estética facial do paciente.

É também importante abordar a fissura palatina, dado que esta consiste num dos defeitos congénitos craniofaciais mais frequentes, sendo que a fistula palatina e a restrição do crescimento transversal maxilar remetem para um problema bastante significativo nessa mesma deformidade. Esta complicação resulta, essencialmente, de uma falta de tecido, a

qual cria uma certa tensão no fecho do defeito, tal como uma cicatrização por segunda intenção, restringindo, assim, o crescimento. O recurso ao enxerto pediculado do CAB enquanto conceito reconstrutivo adicional na cirurgia de fissura palatina é bastante promissor - num estudo publicado em 2011, 24 pacientes apresentaram uma epitelização total em apenas quatro semanas, com uma obturação total (Gröbe *et al.*, 2011). Um outro estudo publicado em 2015 procedeu à análise de 30 pacientes, com idades compreendidas entre os 3 e os 4 anos e com uma fenda palatina completa, sendo que cerca de metade foi submetida a uma cirurgia reparadora com recurso ao CAB, enquanto os restantes pacientes foram submetidos, por sua vez, a uma cirurgia reparadora sem recurso ao CAB. De um modo geral, e após 5 anos, constatou-se que ocorreu um crescimento maxilar superior nos pacientes que foram submetidos a uma cirurgia com recurso ao CAB (Zhang *et al.*, 2015).

ii. Cisto e Tumor

O CAB é também usado na reconstrução de vários defeitos orais que são originados por cistos e tumores, regra geral benignos, visto que quando o defeito oral é originado por um tumor maligno é fundamental que se proceda a uma abordagem multidisciplinar. (Rapidis *et al.*, 2000).

Para que a taxa de insucesso seja reduzida aquando da reconstrução das lesões tumorais, é fundamental que o defeito apresente dimensões inferiores a 4cm x 4cm x 3cm (Kim *et al.*, 2017). Num estudo publicado em 2017, os autores realizaram uma revisão de 12 estudos com tumores ou cistos tratados com CAB para encerramento do defeito cirúrgico, avaliando, para além do mais, cerca de 202 pacientes. Os resultados obtidos comprovam que 180 pacientes foram curados sem qualquer intercorrência, representando, portanto, uma taxa de sucesso de cerca de 89.1%. É importante explicitar que 86 desses defeitos resultaram de tumores malignos, enquanto 102 resultaram de tumores benignos. A Tabela 1 sintetiza os resultados obtidos em vários estudos clínicos evidenciando o sucesso do tratamento de cistos e tumores com CAB.

Tabela 1 - Cistos e tumores tratados com Corpo adiposo da bochecha (Adaptado de Kim *et al.*, 2017)

Estudo	Amostra	Idade média	Causa do defeito	Localização	Cura	Complicação
Alkan <i>et al.</i> (2003)	11	34,4	5 benignos; 6 cistos	11 maxila	8	2 perdas do enxerto; 1 sangramento
Rapidis <i>et al.</i> (2000)	15	-	15 malignos	6 maxila; 3 mandíbula; 6 mucosa bucal	13	2 perdas do enxerto
Lin <i>et al.</i> (2006)	15	27,9	15 benignos	15 maxila	13	2 infecções
Chandhary <i>et al.</i> (2006)	11	57,6	7 malignos; 4 benignos	10 maxila; 1 mucosa bucal	11	0
Tideman <i>et al.</i> (1986)	12	60,6	10 malignos; 1 benigno; 1 cisto	3 maxila; 7 mandíbula; 1 mucosa bucal	11	1 infecção
Samman <i>et al.</i> (1993)	28	52	19 malignos; 8 benignos; 1 cisto	22 maxila; 2 mandíbula; 1 mucosa bucal; 3 mix	28	0
Fujimura <i>et al.</i> (1990)	6	54,7	4 malignos; 3 benignos	6 maxila	5	1 perda do enxerto
Colella <i>et al.</i> (2004)	15	57,9	10 malignos; 5 benignos	5 maxila; 3 mandíbula; 7 mucosa bucal	8	7 aberturas bucais limitadas

Estes resultados são corroborados por Bither *et al.* (2013), que demonstraram no seu estudo, que o uso do CAB é bastante vantajoso e benéfico para a reconstrução de defeitos orais até cerca de 4-5cm, pois apresenta uma cicatrização total em apenas 5 semanas.

iii. Osteonecrose

A osteonecrose foi definida como uma exposição óssea espontânea ou feridas não-cicatrizantes de extrações dentárias que podem ou não envolver infecção, fistula ou fratura (Clarke *et al.*, 2007). Consiste na presença de um osso exposto na região maxilofacial, durante mais de 8 semanas a uma terapia com radiação (a osteorradionecrose) ou a medicação, tal como é o caso dos bisfosfonatos e do denosumab (Ruggiero *et al.*, 2014).

O mecanismo principal de ação da osteonecrose é a hipoxia, a qual resulta do comprometimento vascular, sendo que, e devido ao trauma resultante da exposição do osso, poderá ocorrer, inclusive, uma infecção secundária, com edema, dor, mobilidade dentária e a presença de exsudato purulento (Ruggiero *et al.*, 2014).

O tratamento da osteonecrose é, regra geral, o mais conservador possível, o qual se associa, então, à tomada de antibióticos e de analgésicos, ao bochecho com clorexidina, a uma boa higiene oral e à utilização do oxigénio hiperbárico, ainda que a recorrência a este último não reúna, de todo, um consenso entre profissionais (Freiberger, 2009)

Nos casos em que se verifica uma progressão da necrose óssea, recorre-se a uma cirurgia, a qual é aliada à técnica de regeneração óssea, sendo que é após a realização da sequestroctomia e do desbridamento ósseo, que se procede ao uso do CAB para fechar e reconstruir essa mesma lesão. Nabil e Ramli (2013) evidenciaram no seu estudo, que o uso do CAB é benéfico na obliteração da ferida após uma sequestroctomia em pacientes com estágio I e II. No entanto, e dado que tal recurso não foi de todo, benéfico em pacientes com lesões em estágio III (tabela 2) de osteonecrose, pois os autores argumentam que a dimensão e extensão da osteonecrose é um fator crítico, dado que exige um maior suprimento vascular para a cura da ferida em questão. Porém, é pertinente acrescentar que o CAB também é usado na osteonecrose maxilar que se encontra relacionada com bisfosfonatos, estando devidamente comprovada a sua eficácia no tratamento da exposição óssea ocorrida dois dias depois do recebimento do CAB, devido, essencialmente, a uma ressecção incompleta do osso afetado (Rotaru *et al.*, 2015).

Tabela 2- Estágios da osteoradionecrose (Nabil e Ramli, 2013)

Estágio	Descrição
Estágio I	Apenas envolvimento superficial. Apenas a cortical óssea exposta está necrosada.
Estágio II	Envolvimento localizado. Áreas corticais e medulares do osso alveolar estão necrosadas.
Estágio III	Envolvimento difuso. Toda a espessura do osso é afetada. Incluindo o bordo inferior (mandíbula) ou antro (maxila)

iv. Peri-Implantite

O termo de peri-implantite é definido como consistindo numa doença inflamatória que ocorre em torno do implante, sendo caracterizada por uma inflamação dos tecidos moles e por uma perda óssea marginal de suporte (Sgolastra *et al.*, 2015; Zitzmann e Berglundh, 2008).

Tendo em consideração que a peri-implantite é precedida, de facto, por uma inflamação nos tecidos em torno dos implantes, é pertinente referir que esta é designada por mucosite peri-implantar (Lang *et al.*, 2011).

No entanto, é também importante considerar que, quando se aborda uma perda óssea marginal de suporte, neste âmbito em específico, importa avaliar se o processo de cicatrização primário foi bem-sucedido e se ocorreu osteointegração (Murray *et al.*, 2013). Os fatores que determinam uma cicatrização de sucesso estão associados a critérios como: existir até 1 mm da remodelação óssea no primeiro ano e nos anos seguintes ocorrer até 0,2 mm de perda óssea (Klinge, 2012).

Segundo a literatura revista, a peri-implantite classifica-se como: severa, moderada ou leve (tabela 3), através da qual se objetiva auxiliar aquando da clarificação e da determinação da sua prevalência e dos seus tratamentos. Em termos mais detalhados, esta classificação em questão implica a existência de uma profundidade de sondagem (PS) mínima de 4 mm, bem como uma hemorragia à sondagem (HS) e uma perda óssea. No entanto, é fundamental que se realize uma radiografia peri-apical do implante em causa,

almejando-se uma definição do nível da perda óssea no seu redor, nomeadamente quando o implante estiver em carga funcional para se comparar com as eventuais e futuras avaliações (Froum e Rosen, 2012).

Tabela 3 - Classificação da Peri-Implantite de acordo com Froum e Rosen (2012)

Classificação da Peri-Implantite	
Severa	PS \geq 8 mm (HS e/ou supuração) Perda óssea > 50% do comprimento implantar
Moderada	PS \geq 6 mm (HS e/ou supuração) Perda óssea 25% a 50% do comprimento implantar
Leve	PS \geq 4 mm (HS e/ou supuração) Perda óssea < 25% do comprimento implantar

A gordura de Bichat pode ser utilizada enquanto substituto ósseo, almejando-se uma melhoria da peri-implantite a longo prazo. Através do seu estudo, Kablan (2015) demonstrou uma melhoria significativa da hemorragia à sondagem e da sondagem de profundidade da bolsa, devido, essencialmente, à adesão alcançada por parte da cicatrização fibrosa do enxerto de gordura. Este estudo corrobora, de facto, as descobertas realizadas na investigação conduzida por Kablan e Laster (2014), dado que estes últimos constataram que a utilização da almofada de gordura bucal durante o aumento ósseo para uma melhoria na cicatrização, na qualidade e na espessura do tecido mole é bastante vantajosa, dado que os resultados obtidos apontam para uma melhoria no fecho primário do tecido mole, evitando possíveis deiscências e melhorando a própria espessura do tecido mole a longo prazo, imitando, para além do mais, a gengiva durante a cicatrização fibrosa.

v. Fibrose Submucosa Oral

De acordo com vários autores, a Fibrose Submucosa Oral (FSO) é caracterizada como sendo uma alteração do metabolismo do colagénio da mucosa do aparelho digestivo superior, de carácter crónico e progressivo, ocorrendo uma produção de colagénio aumentada e uma degradação diminuída, fatores estes que resultam, então, na FSO (Auluck *et al.*, 2008; Aziz, 2010; Khanna e Andrade, 1995; Tilakaratne *et al.*, 2006).

No que diz respeito à sua epidemiologia, a FSO encontra-se praticamente restrita ao Sudoeste Asiático, sendo bastante comum na Índia, visto que engloba cerca de 0,5% da sua população. Contudo, a incidência desta lesão em particular tem vindo a aumentar nos Estados Unidos da América e no Reino Unido, devido, essencialmente, à emigração e à introdução de preparações de tabaco de mascar, o qual contém, de facto, noz de areca (Aziz, 2010; Murti *et al.*, 1985).

Atentando nas suas manifestações clínicas, o primeiro sinal nesta lesão remete para queixas de boca seca e de uma sensação de ardor bastante exacerbada aquando da ingestão de alimentos picantes (Auluck *et al.*, 2008). Primeiramente, a mucosa apresenta áreas eritematosas, nas quais acabam por surgir vesículas que rompem posteriormente, produzindo, por sua vez, úlceras muito dolorosas que, aquando da cicatrização, resultam na fibrose (Khanna e Andrade, 1995). Numa fase final, o tecido fibrótico acaba por se estender, endurecendo a mucosa e causando certas dificuldades a nível da deglutição, da mastigação e, inclusive, da fala, remetendo para um comprometimento da cavidade oral (Aziz, 2010). Para além do mais, tanto a mucosa oro-faríngea como a mucosa oral podem tornar-se rígidas, não apresentando qualquer elasticidade, ocorrendo, em simultâneo, uma perda gradual da mobilidade dos tecidos. Adicionalmente, também pode ocorrer um endurecimento da língua, tal como da oro-faringe (Zain *et al.*, 1999). Em súpula, pode-se constatar que esta lesão pressupõe uma degenerescência muscular, bem como uma limitação gradual da abertura bucal, sendo que, regra geral, se manifesta em bandas fibróticas bastante espessas (Van der Waal, 2009).

É relevante enfatizar que os tratamentos conservadores e as intervenções cirúrgicas nem sempre resultam numa cura total das lesões, podendo meramente contribuir para a melhoria da qualidade de vida dos pacientes. Similarmente, o prognóstico é bastante reservado, sendo que, e caso a FSO não seja tratada logo após as primeiras manifestações clínicas, esta permanece inalterada, não ocorrendo, assim, uma regressão espontânea, progredindo, ao invés, para outras áreas. É fundamental mencionar que a FSO causa uma elevada morbidade, devido à limitação de abertura de boca e movimentação da língua, conseqüentemente da rigidez do lábio, língua e/ou palato, causando trismo e dificuldade mastigatória, podendo ocorrer juntamente com outras doenças como a leucoplasia e líquen plano (Kerr *et al.*, 2011).

III. DISCUSSÃO

A bichectomia apresenta resultados significativos que contribuem para uma melhoria tanto a nível funcional como estético, sendo esta comprovada e havendo consenso entre todos os autores citados ao longo desta tese.

Segundo Bernardino Júnior *et al.* (2008), o CAB tem sido utilizado com o objetivo de reconstruir defeitos maxilares na área pré-molar à tuberosidade da maxila, no palato duro e mole até ao rebordo alveolar, bochecha e fossa tonsilar/amigdalina.

Tanto Matarasso como Brasil defendem que o conhecimento da anatomia desta estrutura e das envolventes torna-se crucial para um correto diagnóstico e realização de um plano de tratamento de excelência, assim como, ter em consideração o rosto do paciente e eventuais assimetrias faciais.

A bichectomia é uma técnica cirúrgica bastante simples, sendo indicada, especialmente para fins estéticos, que traz inúmeros benefícios como foram constatados por Stevao (2015).

Stevao (2015) concluiu que esta cirurgia traz diversas vantagens tais como: bochechas mais finas, melhoria da aparência facial, delineamento das bochechas, aumento da auto-estima do paciente e aumento da confiança relativamente à sua aparência física.

Clinicamente, apesar de esta técnica ser muito requisitada para fins estéticos também pode ser usada para fins terapêuticos, como foram descritos por Kim *et al.*, 2017; Zhang *et al.*, 2002, sendo estes o fecho da comunicação oroantral e das fendas palatinas, cistos e tumores, regeneração aquando do tratamento de peri-implantite e fibrose submucosa.

Os médicos dentistas devem ter em conta que apesar de ser uma notável opção estética, nem sempre as diferenças são significativas em todos os rostos, pois faces mais redondas não terão resultados tão visíveis como as faces de zigomas projetados.

Para além disso, a bola de bichat é um corpo adiposo (constituído maioritariamente por gordura), portanto caso o paciente sofra um aumento considerável de peso esta voltará novamente a aparecer e a dar um aspecto mais volumoso na fisionomia do rosto.

IV. CONCLUSÃO

No presente trabalho é possível constatar que o CAB apresenta uma utilização bastante dinâmica e versátil no âmbito da cirurgia oral podendo ser usado isoladamente ou combinado com diversas técnicas, com objetivo estético ou de tratamento de vários tipos de defeitos mucosos e ósseos.

A técnica apresenta elevadas taxas de sucesso devido essencialmente: à rica vascularização das estruturas anatómicas envolvidas, ao tamanho médio que apresenta nos pacientes, à facilidade e segurança aquando da sua colheita e à reduzida taxa de complicações peri-operatórias. Algumas limitações foram, contudo, identificadas: defeitos com dimensões elevadas acabam por englobar mais complicações e contraindicações, as quais se associam, à perda parcial do enxerto, à recidiva, ao desenvolvimento de hematoma, à limitação da abertura bucal e às lesões de estruturas nobres (Kim *et al.*, 2017).

O CAB tem sido muito utilizado com finalidade estética- dada a crescente e constante preocupação com a estética na atualidade representando uma das cirurgias estéticas mais procuradas. O CAB é ainda utilizado no tratamento da comunicação oroantral, da osteonecrose dos maxilares, no tratamento de cistos e tumores da cavidade oral, na fibrose submucosa oral e em casos clínicos de peri-implantite.

Conclui-se que a bichectomia se apresenta como um recurso terapêutico de interesse crescente na área cirúrgica de cabeça e pescoço.

BIBLIOGRAFIA

- Auluck, A. *et al.* (2008). Oral submucous fibrosis, a clinically benign but potentially malignant disease: report of 3 cases and review of the literature. *Journal of the Canadian Dental Association*, 74(8), pp. 735-40.
- Aziz, S. R. (2010). Coming to America: betel nut and oral submucous fibrosis. *The Journal of the American Dental Association*, 141(4), pp. 423-428.
- Bernardino Júnior, R. *et al.* (2008). Corpo adiposo da bochecha: um caso de variação anatômica. *Bioscience Journal*, 24(4), pp. 108-113.
- Bichat, F. (1802). *Anatomie générale appliqué à la physiologie et à la médecine*. Paris: Grosson, Gabon.
- Bither, S. *et al.* (2013). Buccal fat pad in intraoral defect reconstruction. *Journal of Maxillofacial and Oral Surgery*, 12(4), pp. 451-455.
- Brasil, L. F. M. *et al.* (2016). Reparos anatômicos para cirurgia de bichectomia. *Archives Health Investigation*, 5(1), pp. 17-369.
- Clarke, B. M. *et al.* (2007). Bisphosphonates and jaw osteonecrosis: the UAMS experience. *Otolaryngology-Head and Neck Surgery*, 136(3), pp. 396-400.
- Di Dio, J. A. L. (2002). *Tratado de anatomia sistêmica aplicada* (2ª ed.). Rio de Janeiro: Guanabara.
- Egyedi, P. (1977). Utilization of the buccal fat pad for closure of oro-antral and/or oro-nasal communications. *Journal of Maxillofacial Surgery*, 5, p. 24.
- Freiberger, J. J. (2009). Utility of hyperbaric oxygen in treatment of bisphosphonate-related osteonecrosis of the jaws. *Journal of Oral and Maxillofacial Surgery*, 67(5), pp. 96-106.
- Froum, S. J, Rosen, P. S. (2012). A proposed classification for peri-implantitis. *The International Journal of Periodontics e Restorative Dentistry*, 32(5), pp. 533-540.
- Gröbe, A. *et al.* (2011). The use of buccal fat pad (BFP) as a pedicled graft in cleft palate surgery. *International Journal Oral Maxillofacial Surgery*, 40(7), pp. 685-689.

Heister, L. (1732). *Compendium anatomicum* (4th ed.). Norimbergiet Altorfi: GC Weber.

Kablan, F. (2015). The use of Buccal fat pad free graft in regenerative treatment of peri-implantitis: A new and predictable technique. *Annals Maxillofacial Surgery*, 5(2), pp. 179-184.

Kablan, F, Laster, Z. (2014). The use of free fat tissue transfer from the buccal fat pad to obtain and maintain primary closure and to improve soft tissue thickness at bone-augmented sites: technique presentation and report of case series. *International Journal Oral Maxillofacial Implants*, 29(2), pp. 220-231.

Kapustecki, M. *et al.* (2016). Alternative method to treat oroantral communication and fistula with autogenous bone graft and platelet rich fibrin. *Medicina Oral Patologia Oral Cirurgia Bucal.*, 21(5), pp. 608-613.

Kerr, A. R. *et al.* (2011). A systematic review of medical interventions for oral submucous fibrosis and future research opportunities. *Oral Diseases*, 17, pp. 42-57.

Khanna, J. N, Andrade, N. N. (1995). Oral submucous fibrosis: a new concept in surgical management. Report of 100 cases. *International Journal Oral Maxillofacial Surgery*, 24(6), pp. 433-439.

Kim, M. K. *et al.* (2017). The use of the buccal fat pad flap for oral reconstruction. *Maxillofacial Plastic and Reconstructive Surgery*, 39(1), p. 5.

Klinge, B. (2012). Peri-implant marginal bone loss: an academic controversy or a clinical challenge? *European Journal Oral Implantology*, 5, pp. 13-19.

Lang, N. P. *et al.* (2011). Periimplant diseases: where are we now? Consensus of the Seventh European Workshop on Periodontology. *Journal Clinical Periodontology*, 38(11), pp. 178-181.

Madeira, M. C. (2001). *Anatomia da face: Bases anátomo-funcionais para a prática odontológica* (3^a ed.). São Paulo: Sarvier.

Matarasso, A. (2006). Managing the buccal fat pad. *Aesthetic Surgery Journal*, 26(3), pp. 330-336.

- Murray, C. M. *et al.* (2013). Peri-implant disease: current understanding and future direction. *New Zealand Dental Journal*, 109(2), pp. 55-62.
- Murti, P. R. *et al.* (1985). Malignant transformation rate in oral submucous fibrosis over a 17-year period. *Community Dentistry Oral Epidemiology*, 13(6), pp. 340-341.
- Nabil, S, Ramli, R. (2013). The use of buccal fat pad flap in the treatment of osteoradionecrosis. *International Journal Oral Maxillofacial Surgery*., 42(4), pp. 548-549.
- Pari, G. D. Q, Leclere, C. L. (2014). Cirugía estética de mejillas. *Revista de Actualización Clínica*, 48, pp. 2538-2541.
- Peñarrocha-Oltra, D. *et al.* (2015). Closure of oroantral communication with buccal fat pad after removing bilateral failed zygomatic implants: A case report and 6-month follow-up. *Journal Clinical Experimental Dentistry*., 7(1), pp. 159-162.
- Rapidis, A. D. *et al.* (2000). The use of the buccal fat pad for reconstruction of oral defects: Review of the literature and report of 15 cases. *Journal Oral Maxillofacial Surgery*, 58, pp. 158-163.
- Roman-Torres, C. V. G. *et al.* (2017) Bichat's Buccal Fat Pad Removal: Cheek Reduction Surgery, *Journal of Dental Health, Oral Disorders e Therapy*, 7(4), pp. 6–7.
- Rotaru, H. *et al.* (2015). Pedicled buccal fat pad flap as a reliable surgical strategy for the treatment of medication-related osteonecrosis of the jaw. *Journal Oral Maxillofacial Surgery*, 73(3), pp. 437-442.
- Ruggiero, S. L. *et al.* (2014). American Association of Oral and Maxillofacial Surgeons position paper on medication-related osteonecrosis of the jaw. *Journal Oral Maxillofacial Surgery*, 72(10), pp. 1938-1956.
- Sgolastra, F. *et al.* (2015). Smoking and the risk of peri-implantitis. A systematic review and meta-analysis. *Clinical Oral Implants Research*, 26(4), pp. 62-67.
- Sicher, H, Tandler, J. (1981). *Anatomia para dentistas*. São Paulo: Atheneu.

Stevao, E. L. L. (2015). Bichectomy or Bichatectomy - A small and simple intraoral surgical procedure with great facial results. *Advanced Dental e Oral Health*, 1(1), pp. 001-004.

Teixeira, L. M. *et al.* (2001). *Anatomia aplicada à odontologia*. Rio de Janeiro: Guanabara Koogan.

Tideman, H, Samman, N. (1995). Closure of oroantral communications using a pedicled buccal fat pad graft: Discussion. *Journal Oral Maxillofacial Surgery*, 53, pp. 775-776.

Tilakaratne, W. M. *et al.* (2006). Oral submucous fibrosis: review on aetiology and pathogenesis. *Oral Oncology*, 42(6), pp. 561-568.

Van der Waal, I. (2009). Potentially malignant disorders of the oral and oropharyngeal mucosa; terminology, classification and present concepts of management. *Oral Oncology*, 45(4-5), pp. 317-23.

Zain, R. B. *et al.* (1999). Oral mucosal lesions associated with betel quid, areca nut and tobacco chewing habits: consensus from a workshop held in Kuala Lumpur, Malaysia, November 25-27. *Journal Oral Pathology Medicine*, 28(1), pp. 1-4.

Zhang, H. M. *et al.* (2002). Anatomical structure of the buccal fat pad and its clinical adaptations. *Plastic Reconstructive Surgery*, 109, pp. 2509-2518.

Zhang, M. *et al.* (2015). Application of buccal fat pads in pack palate relaxing incisions on maxillary growth: a clinical study. *International Journal Clinical Experimental Medicine*, 8(2), pp. 2689-2692.

Zitzmann, N. U, Berglundh, T. (2008). Definition and prevalence of peri-implant diseases. *Journal Clinical Periodontology*, 35(8), pp. 286-291.