

Salma Machkour

**PLANEAMENTO DIGITAL DA REABILITAÇÃO ORAL DO SECTOR
ANTERIOR – REVISÃO NARRATIVA**

Universidade Fernando Pessoa
Faculdade de Ciências da Saúde

Porto, 2021

Salma Machkour

**PLANEAMENTO DIGITAL DA REABILITAÇÃO ORAL DO SECTOR
ANTERIOR – REVISÃO NARRATIVA**

Universidade Fernando Pessoa
Faculdade de Ciências da Saúde

Porto, 2021

Salma Machkour

**PLANEAMENTO DIGITAL DA REABILITAÇÃO ORAL DO SECTOR
ANTERIOR – REVISÃO NARRATIVA**

*Trabalho apresentado à Universidade Fernando Pessoa
como parte dos requisitos para a obtenção do grau de
Mestre em Medicina Dentária.
Atesto a originalidade do trabalho,*

(Salma Machkour)

Porto, 2021

RESUMO

O sorriso é a expressão visual do interior de cada um de nós e melhorá-lo é um desafio cujo resultado se espera ser sempre gratificante para o paciente e Médico Dentista. O tratamento deve ser tão conservador quanto possível, privilegiando menor redução da estrutura dentária e maior estética e durabilidade. Um dos principais objetivos do tratamento médico-dentário é o biomimetismo e o desenho de sorrisos naturais e estéticos, com base nas necessidades individuais e específicas do paciente.

Pretende-se com esta revisão narrativa reunir e analisar informação científica sobre o planeamento digital em Medicina Dentária, relacionada com a reabilitação oral do sector anterior. Foi realizada uma revisão narrativa nas bases de dados *PubMed/Medline*.

O planeamento digital concorre para a melhoria da previsibilidade do tratamento e a sua eficácia, na medida em que possibilita a identificação precoce das necessidades de tratamento complementares.

Palavras-chave: *Design* do sorriso; Planeamento digital; *Dental smile design*; Reabilitação estética dentária; Reabilitação oral.

ABSTRACT

The smile is a visual expression of the interior of each individual and improving it is a challenge whose result is expected to be always gratifying both for the patient and Dentist. The treatment must be as conservative as possible, favoring less tooth structure reduction and greater aesthetics and durability. One of the main goals of dental treatment is biometrics and the design of natural and aesthetic smiles, based on the patient's individual and specific needs.

This narrative review aims to gather and analyze scientific information on digital planning in Dentistry, related to oral rehabilitation in the anterior sector. A bibliographic search was performed in the PubMed/Medline databases.

Digital planning contributes to improving the treatment's predictability and its effectiveness, as it also enables the early identification for complementary treatments needs.

Keywords: Smile design; Digital planning; Dental smile design; Aesthetic dental rehabilitation; Oral rehabilitation.

ÍNDICE

RESUMO.....	V
ABSTRACT.....	VI
DEDICATÓRIA.....	VIII
ÍNDICE DE ABREVIATURAS	IX
ÍNDICE DE TABELAS.....	X
I. INTRODUÇÃO.....	1
1. Materiais e Métodos.....	2
II. DESENVOLVIMENTO.....	3
1. Considerações relacionadas com a perceção da Estética Dentária.....	3
i. Classificação do sorriso e determinação dos princípios de um sorriso ideal.....	4
ii. Influência dos fatores Idade e Género nas características do sorriso.....	6
iii. Influência da composição facial na perceção da estética do sorriso.....	7
iv. Considerações relacionadas com a harmonia gengival.....	8
2. Contribuição do <i>Digital Smile Design</i> no planeamento digital da reabilitação...9	
3. <i>Workflow</i> do Planeamento Digital.....	10
III. DISCUSSÃO.....	13
IV. CONCLUSÃO.....	15
V. BIBLIOGRAFIA.....	16
VI. ANEXOS.....	19

DEDICATÓRIA

Queria agradecer à minha orientadora, a Professora Lígia Pereira da Silva, por ter estado sempre do meu lado e por me ter ajudado na realização desta Tese.

Agradeço aos meus pais, por me terem permitido estudar no estrangeiro, por me terem motivado sempre e pelo amor que me mostraram. Agradeço às minhas irmãs Meryem, Hajar e Saida que, durante estes anos, mostraram-me a sua estima e admiração. Agradeço ao meu sobrinho Souwel, pelos sorrisos maravilhosos que me oferece desde que entrou na minha vida.

Agradeço à Silvia Mazzeffi, minha amiga, um grande binómio dentro e fora da clínica, sempre confia em mim e me ajuda em tudo desde o início.

Agradeço ao Giovanni Chiaramonte e à Beatriz Teixeira Ferreira, pela simpatia e palavras de conforto.

Agradeço a todos os Professores da UFP pela compreensão e paciência que tiveram comigo.

ÍNDICE DE ABREVIATURAS

DSD – *Digital Smile Design*

CAD/CAM – *Computer-aided Design and Computer-aided Manufacturing*

mm – Milímetro

ÍNDICE DE TABELAS

Tabela 1 – <i>Softwares</i> para <i>workflow</i> do planeamento digital e as suas principais características.....	12
--	----

I. INTRODUÇÃO

A Medicina Dentária estética tem vindo a aumentar as suas áreas de atuação. (Holyak, 2013) A aparência estética do sorriso, para além dos olhos e do nariz, tornou-se um dos elementos mais relevantes na estética facial. (Cunha *et al.*, 2018) As preocupações estéticas dentárias ocupam um lugar de destaque na vida das pessoas – a consciência estética dos pacientes e as expectativas projetadas no tratamento dentário aumentaram. (Arias, Digital Smile Design concept delineates the final potential result of crown lengthening and porcelain veneers to correct a gummy smile, 2016) Atualmente, as expectativas dos pacientes também passam pela pré-visualização do resultado do tratamento. (Cattoni *et al.*, 2016)

Os pacientes requerem reabilitações funcionais complexas que, simultaneamente, sejam esteticamente atraentes. (Cunha *et al.*, 2018) A estabilidade do tratamento a longo prazo exige restaurações dentárias congruentes com o periodonto e oclusão. (Arias, Digital Smile Design concept delineates the final potential result of crown lengthening and porcelain veneers to correct a gummy smile, 2016) Melhorar o sorriso é valorizar toda a imagem do paciente, mantendo a saúde e a função das peças dentárias e dos tecidos moles. (Cunha *et al.*, 2018)

A Medicina Dentária estética deve prezar por uma correção dentária aprimorada, mas de aparência natural, respeitar os princípios funcionais e biológicos, privilegiar um resultado de longa duração e ser o mais conservadora possível. (Holyak, 2013) Dawson defende que o objetivo de uma reconstrução estética é o de desenvolver um sistema mastigatório estável, no qual os dentes, tecidos, músculos, estruturas esqueléticas e articulações atuem em harmonia. (Bhuvaneshwaran, 2010) Cada vez mais é um objetivo relevante na Medicina Dentária, quando se pretende melhorar as características do sorriso, optar por um tratamento minimamente invasivo. (Cunha *et al.*, 2018)

O desenvolvimento de ferramentas digitais, direcionadas para o planeamento do tratamento, oferece uma nova perspetiva para as intervenções clínicas quotidianas da Medicina Dentária. (Garcia *et al.*, 2018) A estética das peças dentárias e dos tecidos periodontais devem ser avaliados e ambos integrados no diagnóstico. (Cunha *et al.*, 2018) A informação digital serve como ponto de partida para um projeto e maquete intraoral, que é

amplamente relatado na literatura como uma ferramenta de comunicação objetiva e eficiente entre Médico Dentista, paciente e Técnicos de Prótese durante todas as fases do tratamento dentário. (Garcia *et al.*, 2018)

Um planeamento adequado e associado à construção de uma maquete é muito importante, pois afeta e influencia a compreensão dos pacientes sobre o resultado final esperado, facilitando a visualização do mesmo. (Cattoni *et al.*, 2016) A previsibilidade dos resultados do tratamento impele a uma maior aceitação do paciente à proposta reabilitadora que lhe é apresentada. (Cunha *et al.*, 2018)

Assim, o *design* digital do sorriso facilita a discussão sobre o tratamento e o respetivo resultado. Os recursos informáticos disponíveis em Medicina Dentária são ainda uma mais-valia quando é requerido um tratamento que integra uma abordagem multidisciplinar. (Cunha *et al.*, 2018)

Este trabalho de revisão narrativa tem como objetivo relatar o estado da Arte relacionada com o planeamento digital em Medicina Dentária, visando o planeamento da reabilitação do sector anterior. Será descrita a relação estética entre os dentes, periodonto e o seu impacto no sorriso, assim como serão enumeradas as contribuições de ferramentas digitais, como o *Dental Smile Design*, na otimização do planeamento. Por fim, serão descritas as etapas envolvidas no *workflow* digital.

1. Materiais e Métodos

Para a elaboração deste trabalho de revisão foi executada uma pesquisa bibliográfica nas bases de dados *PubMed/Medline*, recorrendo às seguintes palavras-chave em múltiplas combinações: “*Smile design*”; “*Digital planning*”; “*DSD*”; “*Aesthetic dental rehabilitation*”; “*Oral rehabilitation*”. Foram incluídos artigos publicados entre (1983 – 2020), em língua inglesa. A pesquisa englobou artigos de revisão narrativa e sistemática e casos clínicos. Foram excluídos os artigos que não respondiam aos objetivos do trabalho.

Foram selecionados 37 artigos que se mostraram mais pertinentes para o tema.

II. DESENVOLVIMENTO

A estética e a beleza são influenciadas pela moda, cultura, história e arte. Rufenacht foi um pioneiro na aplicação de princípios de arte e percepção visual em estética dentária, especialmente por ter introduzido o conceito de forças coesivas (geralmente, combinando com uma lista de verificação estética) e de tensões visuais resultantes de desvios da normalidade. (Rufenacht, 1990) O objetivo num sorriso natural é o de alcançar um equilíbrio agradável entre o idealismo e a diversidade, porque de uma forma subtil a denteição natural é sempre assimétrica e cada sorriso é único. (Holyak, 2013)

1. Considerações relacionadas com a percepção da Estética Dentária

A beleza é vista como altamente subjetiva, resultando de variadíssimos fatores individuais como género, raça, educação e experiências pessoais, bem como de fatores sociais como o meio ambiente e os media que, por sua vez, têm sido cada vez mais responsáveis pela globalização do conceito de beleza. (Reis *et al.*, 2006) A atratividade de um sorriso é determinada pelo formato, posição e cor dos dentes, bem como a extensão e a aparência saudável do tecido gengival. A relação entre esses elementos e o rosto completam os determinantes estéticos. (Arias *et al.*, 2016)

A estética do sorriso tem-se tornado uma grande preocupação – ou, talvez seja mais acertado dizer, um aspeto de manifesto interesse – tanto para pacientes como para os Médicos Dentistas, ocupando um lugar destaque entre os motivos que determinam a procura de tratamento dentário. (Springer *et al.*, 2011) A estética do sorriso integra três variáveis que se encontram associadas aos dentes anteriores superiores: 1) a posição da borda incisal dos incisivos centrais superiores, 2) a exposição gengival no maxilar superior e 3) a presença de um triângulo preto entre os incisivos centrais superiores. (Cotrim *et al.*, 2015)

Kois afirmou que, ao tentar melhorar os resultados estéticos, a influência de duas substâncias biológicas essenciais deve ser compreendida e tida em consideração: (1) a localização da base do sulco que influencia a terminação cervical da preparação do dente e permite a localização intracrevicular da margem de restauração e (2) o conhecimento da localização da crista óssea, de extrema importância quando se pretende alterar os níveis gengivais. A localização da linha do sorriso é também essencial, sendo produto dessa relação. A linha do sorriso é definida como a relação entre o lábio superior e a visibilidade

do tecido gengival e dos dentes. O nível de sorriso é uma linha imaginária que segue a margem inferior do lábio superior e geralmente tem forma convexa. (Arias *et al.*, 2016)

A estética do sorriso inclui a “estética branca”, relacionada aos dentes, e a “estética rosa” associada à mucosa. (Batra *et al.*, 2018) Alcançar um resultado bem-sucedido, saudável e funcional para um determinado sorriso requer uma compreensão da inter-relação entre todas as estruturas orais de suporte, incluindo os músculos, ossos, articulações, tecidos periodontais e oclusão. (Dawson, 1983) Assim, é necessário recolher todos os dados necessários, característicos do caso clínico, que permitam avaliar adequadamente as estruturas, anteriormente mencionadas, envolvidas no complexo oral. (Davis, 2007)

i. Classificação do sorriso e determinação dos princípios de um sorriso ideal

Um sorriso considerado estético está dependente da combinação de três constituintes principais – as peças dentárias, a estrutura do lábio e da gengiva. Um sorriso tido como ideal apresenta as seguintes propriedades: (1) mínima exposição gengival, (2) simetria e harmonia entre a gengiva maxilar e o lábio superior, (3) tecido gengival saudável, preenchendo todo o espaço interproximal, (4) harmonia entre os segmentos anterior e posterior, (5) dentes com forma e posição corretas, (6) cor e tom do dente adequados e (7) lábio inferior paralelo às bordas incisais dos dentes anteriores superiores, com uma linha imaginária passando pelos pontos de contato desses dentes. (Castro *et al.*, 2006)

A linha do sorriso refere-se a uma linha imaginária, ao longo da margem dos dentes incisivos anteriores superiores, que deve reproduzir a curvatura da borda superior do lábio inferior quando o paciente sorri. Frequentemente, esta linha apresenta uma forma convexa ou em “asa de gaivota”. (Holyak, 2013) Tendo em consideração a posição da linha do sorriso, diversos autores definem o sorriso em diferentes tipos. (Davis, 2007) Tjan e colaboradores estabeleceram três categorias básicas de sorriso : alta, média e baixa. A integração numa dada categoria desta classificação está dependente da exposição da margem cervical da coroa em relação a gengiva. No sorriso alto, o comprimento total dos incisivos superiores é exibido, bem como parte da gengiva. No sorriso médio, entre 75 e 100% do comprimento dos incisivos superiores e a papila interdentária é exibida. Na linha do sorriso baixa, menos de 75% do comprimento total dos incisivos superiores é exibido (ver Anexo 1). (Tjan *et al.*, 1984)

Rubin identificou três estilos de sorriso, dependendo da direção de elevação e depressão dos lábios e grupos musculares predominantemente envolvidos. O autor afirmou que, no *sorriso de comissura*, os músculos zigomáticos puxam o lábio superior como um arco de Cupido, sendo este sorriso vulgarmente conhecido como “sorriso de Mona Lisa”. No *sorriso canino*, o lábio superior é elevado uniformemente. No *sorriso complexo/sorriso de dentição completa*, o lábio superior move-se superiormente como no sorriso canino, contudo o lábio inferior também se move inferiormente. (Manjula *et al.*, 2015)

Ackerman e colaboradores classificam o sorriso em dois tipos básicos: (1) o *sorriso social*, ou sorriso posado reproduzível, é um sorriso voluntário (caracteriza-se por apresentar os lábios separados devido à contração muscular moderada do músculo elevador labial; os dentes e, por vezes, a estrutura gengival estão exibidos) e (2) o *sorriso de gozo*, ou sorriso não posado, é um sorriso involuntário e é provocado pelo riso ou grande prazer (é um sorriso que resulta da contração máxima do elevador e músculos depressores labiais, causando a expansão completa dos lábios, exposição gengival e exibição máxima dos dentes anteriores). (Ackerman *et al.*, 2002) De acordo com Davis, existem seis formas básicas de sorriso, sendo elas: reta, curva, elíptica, em forma de arco, retangular e invertida. (Davis, 2007)

Os princípios básicos do *natural* em estética oral devem ser dominados pelos Técnicos de Prótese. (Magne *et al.*, 2018) Uma lista de verificação para o sucesso da restauração estético foi apresentada por Magne e Belser em 2002 e inclui catorze critérios (ver Anexo 2). (Magne *et al.*, 2002) Esta lista cobre os princípios estéticos ativos para estética dentária e gengival que são fundamentais para estabelecimento dos elementos comuns de um sorriso e da sua normalidade. A lista de verificação também permite a identificação de tensões visuais (variações da lista de verificação) e de potenciais necessidades de correção. (Magne *et al.*, 2018)

Idealmente, com os lábios em repouso, visualizam-se os dentes anteriores superiores e a margem incisal destes deve entrar levemente em contato com a borda vermelha do lábio inferior durante o som de “f” e de “v”. Se a margem incisal estiver muito vestibularizada resulta em problemas fonéticos e estéticos. (Davis, 2007). Quando a estética é o objetivo principal, uma exibição de dente de 3-4 milímetros (mm) em repouso é considerada ideal (apesar de não ser consensual). Em média, mulheres menos de 30 anos exibem 3,5 mm,

e os homens cerca de 2 mm, sendo que esta exposição diminui com a idade. A inclinação dos incisivos superiores é também importante e, idealmente, deve fazer um ângulo de 90° com o plano horizontal imaginário traçado nos limites superiores dos dentes anteriores. Isso permite a máxima reflexão de luz da superfície labial, o que melhora a aparência dos dentes. (Holyak, 2013)

Magne e colaboradores concluíram que a localização da tensão visual desempenha um papel importante na compreensão do conceito de beleza. O foco no sorriso dirige-se primeiro para os incisivos centrais e caninos maxilares. Os incisivos laterais parecem ter um menor peso visual. Estes autores afirmaram ainda que dentes com formato quadrado eram preferidos aos ovóides e triangulares. (Arias, 2016). A lateralidade pode ser menos significativa quando as tensões visuais são relativamente próximas da linha média (centrais), mas torna-se mais significativo quando o defeito é localizado longe da linha média (caninos). Os caninos retos foram considerados mais masculinos. Neste mesmo estudo, tanto profissionais quanto leigos mostraram preferir dentes com aspeto mais brilhante àqueles com aspeto esclerótico. Sorrisos simétricos foram considerados mais agradáveis (no entanto, o mesmo não pode ser afirmado para faces simétricas). (Magne *et al.*, 2018)

A morfologia dentária individual deve mimetizar a natureza, uma vez que todos os fatores mencionados acima sejam atendidos. A seleção de uma tonalidade dentária apropriada deve ser realizada, visando destacar o árduo trabalho do *design* de sorriso. A seleção de sombra deve ser personalizada para cada pessoa, devendo ser natural e policromática. O corpo do dente pode ser bastante uniforme na cor, mas o terço gengival deve ser visivelmente mais rico em croma. O croma deve igualmente aumentar do central para o canino. (Bhuvanewaran, 2010)

ii. Influência dos fatores Idade e Género nas características do sorriso

Alguns estudos concluíram que, nas mulheres, o sorriso é mais atraente quando o lábio superior repousa sobre a margem gengival do incisivo superior e toda a coroa do incisivo é exibida. No caso do sorriso masculino, a mesma situação é verificada quando o lábio superior repousa sobre a gengiva na margem da coroa do incisivo superior. (Arias, Digital Smile Design concept delineates the final potential result of crown lengthening and porcelain veneers to correct a gummy smile, 2016)

Um sorriso jovem caracteriza-se pela margem incisal dos incisivos centrais maxilares se localizar abaixo das cúspides dos caninos. Uma linha reversa de sorriso é observada em pessoas idosas ou nos casos de dentição desgastada, quando as cúspides dos caninos ou pré-molares são mais longas que os bordos dos incisivos centrais. (Holyak, 2013)

iii. Influência da composição facial na perceção da estética do sorriso

A beleza facial é baseada em princípios estéticos padrão que envolvem o alinhamento dentário adequado, simetria e proporções do rosto. A forma básica do rosto é derivada de uma construção composta pelos ossos do crânio e mandíbula, bem como da cartilagem e tecidos moles que se sobrepõem a estas estruturas. (Davis, 2007) As qualidades estéticas do rosto são avaliadas por uma série de linhas arbitrárias desenhadas a partir da referência de pontos específicos. A fotografia em Medicina Dentária é uma ferramenta valiosa que permite uma análise facial precisa. (Holyak, 2013)

As características faciais no *design* do sorriso incluem altura, formato e perfil faciais, género e idade. Em termos clássicos, a altura do rosto é dividida em três terços iguais: (1) da testa à linha da sobrancelha, (2) da linha da sobrancelha à base do nariz e (3) da base do nariz à base do queixo. (Davis, 2007)

A linha média facial pode ser avaliada a partir de dois pontos de referência: o násio (um ponto no meio do rosto, entre as sobrancelhas) e o arco do cupido (um ponto no meio do filtro do lábio superior). A união desses dois pontos de referência oferece um plano de referência vertical que mostra a posição da linha média facial e o ângulo (se houver) pelo qual se desvia da vertical. (Manjula *et al.*, 2015). Idealmente, a linha média entre o centro dos incisivos superiores deve ser coincidente com a linha média facial. Se não for o caso, ou não seja um resultado possível de alcançar, a linha média entre os incisivos centrais deve ser paralela à linha média facial e esta discrepância passa despercebida se for menor ou igual a 4mm. Análise da face deve ter em conta o paralelismo, sendo que o desconsiderar é um dos erros de diagnóstico mais comuns, passível de ser facilmente evitado quando se produz um bom planeamento. (Holyak, 2013)

Neste contexto podemos considerar as seguintes variáveis do sorriso: arco do sorriso, corredor bucal, exposição gengival, assimetria gengival e incisal, diastema antero-superior, desvio da linha média e alterações na proclinação axial e, ainda, relação, tamanho e simetria dos incisivos superiores. (Kokich *et al.*, 1999)

A linha central entre a parte superior dos incisivos centrais deve estar relacionada com um marco facial específico, e o mais confiável é o centro do filtro. Uma linha média inclinada (ou verticalidade) ocorre quando há um ângulo entre a junção visual dos incisivos centrais e a linha média facial, e isso representa uma grande falha de design quando falamos em odontologia restauradora. Um planeamento cuidadoso e devidas reavaliações podem evitar esse erro. (Davis, 2007). Das seguintes linhas/planos de referência horizontal, qualquer uma pode ser usada para avaliar a discrepância horizontal: linha interpupilar, linha oclusal incisal, margens gengivais e linha de intercomissura. Idealmente, o plano das margens incisais dos dentes anteriores superiores deve ser paralela à linha interpupilar e perpendicular à linha média facial, mas se os olhos estiverem em planos diferentes, é mais apropriado usar a linha de intercomissura como referência. (Holyak, 2013)

É relevante e de inequívoco interesse para o sucesso da intervenção de melhoria do sorriso, o controlo dos resultados estéticos que decorrem da intervenção reabilitadora, até mesmo por ser alcançável pelo conhecimento das regras que regem a harmonia entre dentes e tecidos moles expostos ao sorrir. (Van der Geld *et al.*, 2011) Por vezes, nenhum dos planos horizontais de referência é usado, e a margem incisal dos dentes anteriores superiores deve estar alinhada com o horizonte. Um plano oclusal anterior inclinado é um resultado de tratamento odontológico inaceitável e deve ser evitado a todo custo. O uso de um arco facial, imagens fotográficas e boa comunicação com o laboratório ajudará a evitar um plano oclusal inclinado (Holyak, 2013)

iv. Considerações relacionadas com a harmonia gengival

Vários fatores gengivais, como forma e contorno, posição das margens gengivais livres e zénites, cor e pigmentação da gengiva, posição da papila, inflamação e recessão apresentam contribuições importantes para a estética dos tecidos moles – o Médico Dentista deve prestar muita atenção a estes detalhes. Dentes desenhados no enquadramento da arquitetura gengival impactam em grande medida na estética do sorriso. A altura da margem

gingival desigual ou gengivas inflamadas podem ter um impacto dramático na estética. Embora a posição do zênite ou posição papilar aparentem ser pequenos detalhes, podem influenciar a inclinação axial e o perfil dentário. (Batra *et al.*, 2018)

Estabelecer os níveis gengivais corretos para cada pessoa é a chave para a criação de um sorriso harmonioso. A altura gengival cervical (posição ou nível) dos centrais deve ser simétrica. Também pode ser igual à dos caninos. É aceitável que os laterais exibam o mesmo nível de gengiva. No entanto, o sorriso resultante pode ser muito uniforme e é preferível exibir um aumento e uma redução no tecido mole deferido pelo contorno gengival sobre os laterais localizado em direção ao incisal em comparação com o nível do tecido dos centrais e caninos. A margem gengival do incisivo lateral está 0,5-2,0 mm abaixo dos incisivos centrais. Pelo menos é desejável colocação gengival sobre as laterais de forma a ser apical à dos centrais e/ou caninos. (Bhuvaneshwaran, 2010)

A expressão facial da emoção é um aspeto fundamental da interação social e da comunicação não verbal. Assim, um sorriso de sucesso é um sorriso eficaz, genuíno e agradável no sentido coloquial dessas palavras. A construção de um novo sorriso para que seja bem-sucedida deve considerar as diferentes trajetórias espaço-temporais, integrando um equilíbrio intrincado do ângulo da boca, extensão do sorriso e apresentação dentária combinada com uma simetria dinâmica. Essas considerações têm amplas aplicações e em variadíssimas áreas da saúde e bem-estar, tais como cirurgia de reanimação facial, reabilitação, computação gráfica e psicologia. (Helwig *et al.*, 2017)

A forma gengival nos incisivos inferiores e nos laterais superiores deve exibir uma metade oval simétrica ou forma semicircular. Os maxilares centrais e caninos devem exibir uma forma gengival mais elíptica. O zênite gengival está localizado distal ao eixo longo dos centrais superiores e caninos e coincide ao longo do longo eixo dos incisivos laterais superiores. (Bhuvaneshwaran, 2010)

2. Contribuição do *Digital Smile Design* no planeamento digital da reabilitação

A Medicina Dentária estética é uma especialidade clínica que tem vivido um tremendo progresso nos últimos anos, especialmente por mérito da aplicação de ferramentas e

fluxos de trabalho digitais que possibilitam e facilitam uma abordagem inter e multidisciplinar personalizada. (Blatz *et al.*, 2019)

A elaboração de um *design* de sorriso consiste em criar formas de dentes, posicionando-os harmoniosamente em relação ao rosto. (Galibourg *et al.*, 2018) O *Digital Smile Design* (DSD) recolhe informações do paciente através de procedimentos de diagnóstico e cria um esquema de tratamento estético. (Arias, Digital Smile Design concept delineates the final potential result of crown lengthening and porcelain veneers to correct a gummy smile, 2016) A possibilidade de uma visualização antecipada dos resultados desejados, tanto pelo Médico Dentista como pelo paciente, torna possível formular e reformular as etapas necessárias para a obtenção de um resultado de sucesso. (Galibourg *et al.*, 2018)

A estética do sorriso está relacionada com a cor, forma, textura e alinhamento dentário, bem como com o contorno gengival e a relação destes elementos com o rosto. A reabilitação estética assente no método de *design* digital do sorriso, recorrendo a ferramentas como DSD, é aplicada de forma a apoiar e melhorar o diagnóstico, otimizar a comunicação entre os profissionais envolvidos no tratamento e com o próprio paciente e, ainda, aumentar a previsibilidade do tratamento através de uma análise estética da montagem construída do rosto, sorriso, tecido periodontal e dentes. (Meereis *et al.*, 2016)

3. Workflow do Planeamento Digital

O planeamento digital do sorriso é uma ferramenta que oferece uma imagem de diagnóstico, melhora a comunicação entre o Médico Dentista, paciente e Técnicos de Prótese e aumenta a previsibilidade do resultado. Aqui reside a diferença entre o planeamento digital e o planeamento convencional, na medida que o planeamento digital permite a visualização de imagens provisórias do resultado final esperado com o tratamento. Diversos *softwares* (*Digital Smile System, Cerec Software CAM, inLab, Nemo DSD 3D*) estão disponíveis para planeamento digital, sendo uma opção relativamente simples que permite uma análise rápida e eficiente das características do paciente, com otimização do trabalho multidisciplinar (Ver Tabela 1). (Cunha *et al.*, 2018)

O crescente interesse na colocação de implantes através de técnicas minimamente invasivas impeliu o desenvolvimento de vários programas de *software* de planeamento tridimensional (3D). Os novos avanços tecnológicos melhoraram significativamente os dados

de avaliação do paciente, permitindo uma visão geral (o mais realista e precisa das estruturas ósseas e anatómicas, bem como da densidade óssea, que se apresenta de extrema importância na avaliação e validação da estabilidade dos implantes. (Pozzi *et al.*, 2018)

O *software* de *design* de sorriso digital não serve apenas para alcançar um molde estético de reconstrução do sorriso, mas também acarreta as vantagens de ser um processo faseado. O *design* final pode ser pré-visualizado no computador e aferido pelo paciente durante o procedimento de *test-drive*. A aplicação precisa do DSD permite a reunião de condições que aumentam a previsibilidade de sucesso em intervenções de *smile design*. (Jaisudhaa *et al.*, 2020)

As etapas envolvidas no processo digital incluem: 1) Fotografias intra e extraorais (em diferentes ângulos, sendo esta a etapa mais importante deste processo); 2) Orientação da estética facial para a linha do sorriso (análise digital do arco facial de forma a avaliar a posição da maxila e mandíbula e, por sua vez, a dimensão vertical da oclusão que deve ser corrigida, tendo em conta o comprimento, contorno, tamanho e formato dos dentes); 3) Simulação do sorriso (revisão do *design* do sorriso quanto ao contorno, comprimento e proporção da dentição na linha do sorriso); 4) Modelo digital (novo sorriso simulado em fotografia é transferido para o modelo digital e são avaliadas várias características, tais como o contorno e tonalidade); 5) Aprovação do paciente para o *test-drive* (produção do modelo impresso em 3D, com recurso aos dados digitais, o que torna mais simples a construção do *template* para o *test-drive*); 6) *Test-drive* (modelo 3D é preparado de acordo com os dados); 7) Preparação do dente (de acordo com as medidas pretendidas); 8) Retração e impressão (preparação do modelo de dente (aplicado no molde digital e preparação do resultado final); 9) Fabricação da peça; 10) Cimentação da peça (conclusão do processo e evidência da nova estética do sorriso desenhado digitalmente). (Lambodaran e Jagadesaan, 2020) (Jaisudhaa *et al.*, 2020)

As etapas envolvidas no processo digital incluem: 1) Fotografias intra e extraorais (em diferentes ângulos, sendo esta a etapa mais importante deste processo); 2) Orientação da estética facial para a linha do sorriso (análise digital do arco facial de forma a avaliar a posição da maxila e mandíbula e, por sua vez, a dimensão vertical da oclusão que deve ser corrigida, tendo em conta o comprimento, contorno, tamanho e formato dos dentes); 3) Simulação do sorriso (revisão do *design* do sorriso quanto ao contorno, comprimento e proporção da dentição na linha do sorriso); 4) Modelo digital (novo sorriso simulado

em fotografia é transferido para o modelo digital e são avaliadas várias características, tais como o contorno e tonalidade); 5) Aprovação do paciente para o *test-drive* (produção do modelo impresso em 3D, com recurso aos dados digitais, o que torna mais simples a construção do *template* para o *test-drive*; 6) *Test-drive* (modelo 3D é preparado de acordo com os dados); 7) Preparação do dente (de acordo com as medidas pretendidas); 8) Retração e impressão (preparação do modelo de dente (aplicado no molde digital e preparação do resultado final); 9) Fabricação da peça; 10) Cimentação da peça (conclusão do processo e evidência da nova estética do sorriso desenhado digitalmente). (Lambodaran e Jagadesaan, 2020) (Jaisudhaa *et al.*, 2020)

Tabela 1 – *Softwares para workflow do planeamento digital e as suas principais características.* (Adaptado de Cunha *et al.*, 2018)

SOFTWARE	CARACTERÍSTICAS
<p>SOFTWARE DIGITAL SMILE SYSTEM (Dental Team SRL, 2021)</p>	<p>Permite mostrar o resultado estético final da reconstrução do sorriso de forma totalmente automática, a partir de uma foto. A abordagem deste <i>software</i> assenta em calibrações específicas controladas matematicamente e univocamente, garantindo um resultado final reprodutível.</p>
<p>CEREC SOFTWARE (Dentsply Sirona, 2021)</p>	<p>Análise de toda digitalização no cálculo da proposta inicial, o que garante propostas de restauração altamente estéticas. Este <i>software</i> usa um procedimento bioestatístico para gerar uma proposta de restauração inicial específica para o paciente. Esta proposta pode ser usada para avançar diretamente para o processo de produção.</p>
<p>SOFTWARE CAM INLAB (Dentsply Sirona, 2021)</p>	<p>Todos os passos essenciais do processo, configuração do sistema e funções integradas podem ser executados rápida e facilmente através da interface amigável. Oferece a gestão de qualidade de um laboratório de prótese com uma ferramenta valiosa de documentação que armazena todas as informações essenciais sobre o histórico, peças produzidas e materiais usados.</p>
<p>NEMO DSD 3D (SPI Research Centre, 2021)</p>	<p>Mais exigente, permite a transição do planeamento 2D para 3D, fundamental para um melhor entendimento técnico entre o profissional e o técnico de laboratório.</p>

O *design* do sorriso digital não é apenas um protocolo orientador de melhorias estéticas, dado que todas as suas etapas tornam as fases do tratamento dentário mais previsíveis, tanto para o paciente como para o Médico Dentista, sendo que o *design* final pode ser visto no computador e usado pelo paciente durante as etapas provisórias de restauração. (Zanardi *et al.*, 2016) No entanto, e apesar das enormes e diversas vantagens do processo digital de *smile design*, os *softwares* digitais têm limitações e são influenciados pela curva de aprendizagem. Além disso, existem custos associados à aquisição de *software*, as suas atualizações e *hardware*. Estes fatores são muitas vezes restritivos do uso amplificado de tecnologias modernas. O custo-efetividade do *workflow* digital não depende apenas da facilidade de uso do *software* em si, mas também da destreza, habilidade, treino e experiência do utilizador. (Sanchez-Lara *et al.*, 2018)

III. DISCUSSÃO

É importante destacar que dispensar mais tempo na fase de diagnóstico e planeamento ajuda a melhorar a previsibilidade do tratamento e a eficácia da sua execução. Por outro lado, melhorar a previsibilidade possibilita a identificação precoce de tratamentos complementares. Além disso, diminui os erros clínicos e a frustração devida a erros na comunicação entre o paciente e o Médico. (Garcia *et al.*, 2018) O processo de planeamento digital envolve uma sequência sistemática de fotografias e linhas que permite aos intervenientes envolvidos no processo de tratamento avaliar o diagnóstico e determinar os riscos e limitações do procedimento, incluindo a possibilidade de assimetrias, discrepâncias e/ou discordâncias dos parâmetros dentofaciais. (Cunha *et al.*, 2018)

Uma ferramenta poderosa comumente usada para apoiar o planeamento de tratamento digital é a técnica de *Mock-up*, pois permite uma visualização tridimensional do resultado proposto – o que é uma das suas grandes vantagens. (Neto *et al.*, 2015) O *Mock-up* é considerado uma ferramenta rápida, fácil e eficiente para o diagnóstico e planeamento de tratamentos. Esta técnica deve ser usada como rotina, uma vez que permite trabalhar com maior previsibilidade de resultados e menor margem de erro. (Pimentel *et al.*, 2016)

A imagem digital permite que os pacientes visualizem o resultado final. (Garcia *et al.*, 2018) O uso de ferramentas digitais como DSD combinadas com a técnica tradicional de

Mock-up representa uma maior taxa de sucesso em relação aos resultados finais. (Garcia, *et al.*, 2018) O DSD também é uma ferramenta de marketing poderosa. (Lin *et al.*, 2015)

O planeamento digital correto requer um protocolo de planeamento fotográfico. A fotografia inadequada pode distorcer a imagem de referência, resultando num diagnóstico e planeamento incorretos. (Garcia *et al.*, 2018) Mesmo que o DSD seja uma simples técnica com requisitos mínimos de *software* e *hardware*, o treino na sua utilização é necessário. (Lin *et al.*, 2015) Cattoni e colaboradores concluíram que o *Digital Smile Planning 3D* (3D-DSP) é uma ferramenta para planeamento digital do sorriso com resultados excelentes em termos de reabilitação funcional e estética e satisfação do paciente. (Cattoni *et al.*, 2016) Este procedimento também reduz o tempo despendido na clínica e no laboratório, aumentando a previsibilidade da correspondência de dados usados para construir a maquete com recurso a *Computer-aided Design and Computer-aided Manufacturing* (CAD/CAM), reduz o trauma causado pela manipulação agressiva dos tecidos dentários e melhora a precisão e reprodutibilidade da maquete final. (Cattoni *et al.*, 2016) A 3D-DSP é uma técnica minimamente invasiva e facilita o diagnóstico, melhora a comunicação com o paciente, reduz o tempo de processo do tratamento e aumenta a previsibilidade dos resultados com ótimos resultados estéticos. (Cattoni *et al.*, 2016)

Embora o DSD apresente muitas vantagens quando comparado com os métodos de planeamento mais tradicionais, a técnica do *Mock-up* ainda é considerada uma ferramenta objetiva e eficiente na comunicação do planeamento do tratamento. (Reshad *et al.*, 2008) O *Mock-up* é usado para confirmar o plano de tratamento e (re)avaliar as restaurações finais dentro das consideradas limitações biológicas e funcionais. O *Mock-up* também pode ser uma confirmação clínica da ferramenta digital. (Garcia *et al.*, 2018)

Neto e colaboradores concluíram que, usando um bom planeamento com recurso a tecnologia, é possível alcançar uma previsibilidade funcional e estética, possibilitando uma maior preservação das estruturas dentárias. (Neto *et al.*, 2018) A preparação desnecessária do dente pode levar a fatores indesejáveis, como aumento da sensibilidade e exposição da dentina com desgaste desnecessário do esmalte, que podem influenciar negativamente o sucesso clínico do tratamento de restauração a curto e longo prazo. (Garcia *et al.*, 2018)

Digital Smile Approach é uma ferramenta poderosa para uso em estética dentária: é um instrumento de diagnóstico, educação do paciente, ferramenta de *marketing* e um auxílio

na comunicação com o laboratório. *Digital Smile Approach* oferece *feedback* dos resultados alcançáveis com a mínima intervenção dentária. Esta ferramenta exhibe o seu potencial máximo quando facilita a identificação de erros e permite controlar os fatores de risco. A visualização digital do resultado final permite atempadamente gerir a compreensão das limitações de cada tratamento e orientar na tomada de decisão. (Arias *et al.*, 2016)

Num estudo de 2019 considerou-se que o DSD pode desempenhar um papel importante na obtenção de um resultado satisfatório, sendo que, além disso, um protocolo de tratamento multidisciplinar é altamente eficaz na restauração estética. (Fan *et al.*, 2019)

De acordo com o estudo de Shi e colaboradores, o sucesso da reabilitação dentária passa por conjugar várias técnicas digitais e integrar uma abordagem interdisciplinar entre a Prótese e a Periodontologia. (Shi *et al.*, 2020)

IV. CONCLUSÃO

Um bom sorriso – ótima conjugação da forma, textura, cor, alinhamento dos dentes, tecidos moles intraorais e lábios – e uma face esteticamente harmoniosa são atributos que contribuem para o bem-estar. Todo e qualquer tratamento estético em Medicina Dentária deve assentar na premissa que o resultado final deve ser o mais próximo possível das expectativas do paciente. O sucesso das intervenções estéticas está dependente do planeamento.

A combinação de técnicas tradicionais e modernas potencia o sucesso das intervenções médico-dentárias, pelo que é tida como uma mais-valia para a Medicina Dentária estética. O poder da tecnologia digital pode ser incorporado ao procedimento de desenho do sorriso e o recurso a ferramentas digitais proporciona aos profissionais uma nova perspetiva de todo o processo da intervenção. Um ponto fortíssimo das ferramentas digitais é sem dúvida a melhoria da comunicação entre todos os intervenientes.

Depois que cada barreira tecnológica em direção ao futuro é transposta, novas tecnologias aparecem para benefício humano e, por vezes, podem mudar o paradigma de protocolos clínicos e contribuir para melhorar técnicas.

V. BIBLIOGRAFIA

Arias, D. (2016). Digital smile design concept delineates the final potential result of crown lengthening and porcelain veneers to correct a gummy smile, *The International Journal of Esthetic Dentistry*, 11(3), pp. 338-354.

Arias, D., Brea, L. e Trushkowsky, R. (2015). Treatment of the patient with gummy smile in conjunction with digital smile approach, *Dental Clinics of North America*, 59(3), pp. 704-716.

Batra, P., et al. (2018). Impact of altered gingival characteristics on smile esthetics: Laypersons' perspectives by Q sort methodology, *American Journal of Orthodontics and Dentofacial Orthopedics*, 154(1), pp. 82-90.

Bhuvanewaran, M. (2010). Principles of smile design, *Journal of Conservative Dentistry*, 13(4), pp. 225-232.

Blatz, M.B., et al. (2019). Evolution of aesthetic dentistry, *Journal of Dental Research*, 98(12), pp. 1294-1304.

Castro, M., Santos, N. e Ricardo, L. (2006). Assessment of the “golden proportion” in agreeable smiles, *Quintessence International*, 37, pp. 597-604.

Cattoni, F., et al. (2016). A new total digital smile planning technique (3D-DSP) to fabricate CAD-CAM mockups for esthetic crowns and veneers, *International Journal of Dentistry*, pp. 1-5.

Cunha, L., et al. (2018). Cara smile: use of planning software to facilitate esthetic dental treatment in a case, *Indian Journal of Dental Research*, pp. 1-6.

Cotrim, E., et al. (2015). Perception of adults smile esthetics among orthodontists, clinicians and laypeople, *Dental Press Journal of Orthodontics*, 20(1), pp. 40-44.

Davis, NC. (2007). Smile design, *The Dental Clinics of North America*, 51, pp. 299-318.

Dawson, PE. (1983). Determining the determinants of occlusion, *International Journal Periodontics Restorative Dentistry*, 3, pp. 8-21.

Fan, F., et al. (2019). A multidisciplinary approach to the functional and esthetic rehabilitation of dentinogenesis imperfecta type II: a clinical report, *The Journal of Prosthetic Dentistry*, pp. 1-9.

Galibourg, A. e Brenes, C. (2018). Virtual smile design tip: from 2D to 3D design with free software, *The Journal of Prosthetic Dentistry*, pp. 1-2.

Garcia, P., *et al.* (2018). Digital smile design and mock-up technique for esthetic treatment planning with porcelain laminate veneers, *Journal of Conservative Dentistry*, 21(4), pp. 455-458.

Helwig, N., *et al.* (2017). Dynamic properties of successful smiles, *Plos One*, 12(6), pp. 1-17.

Holyoak, M. (2013). Smile design: rules, tools and strategies to help plan aesthetic restorative dentistry, *Primary Journal Dental*, 2(4), pp. 38-43.

Jaisudhaa, M., *et al.* (2020). Smile designing using DSD: a case report, *International Journal of Dental Science and Innovative Research*, 20(4), pp. 2223- 2227.

Kokich, V., Kiyak, H. e Shapiro, P. (1999). Comparing the perception of dentists and lay people to altered dental esthetics, *Journal Esthetic Dentistry*, 11(6), pp. 311-324.

Lambodaran, G. e Jagadesaan, N. (2020). Digital smile design: a case report, *International Journal of Dental Science and Innovative Research*, 3(3), pp. 382-386.

Lin, WS., *et al.* (2015). Predictable restorative work flow for computer-aided design/computer-aided manufacture-fabricated ceramic veneers utilizing a virtual smile design principle, *Operative Dentistry*, 40 (3), pp. 1-7.

Magne, P. e Belser, U. (2002). Bonded porcelain restorations in the anterior dentition: a biomimetic approach, *Quintessence Publishing*, pp. 57-96.

Magne, P., Salem, P. e Magne, M. (2018). Influence of symmetry and balance on visual perception of a white female smile, *The Journal of Prosthetic Dentistry*, 120(4), pp. 573-582.

Manjula, WS., *et al.* (2015). Smile: a review, *Journal of Pharmacy and Bioallied Sciences*, 7(1), pp. 271-275.

Meereis, C., *et al.* (2016). Digital smile design for computer-assisted esthetic rehabilitation: two-year follow-up, *Operative Dentistry*, 41(1), pp. 1-10.

Neto, AF., *et al.* (2015). The use of mock-up in dentistry: working with predictability, *Full Dentistry in Science*, 6 (22), pp. 256-260.

Neto, H., *et al.* (2018). Laminated veneers with stratified feldspathic ceramics, *Case Reports in Dentistry*, pp. 1-6.

Pimentel, W., *et al.* (2016). Predictable outcomes with porcelain laminate veneers: a clinical report, *American College of Prosthodontists*, 25, pp. 335-340.

Pozzi, A., Arcuri, L. e Moy, P. (2018). The smiling scan technique: facially driven guided surgery and prosthetics, *Journal of Prosthodontic Research*, 465, pp. 1-5.

Reis, S., *et al.* (2006). Análise facial subjetiva, *R Dental Press Ortodon Ortop Facial*, 11(5), pp. 159-172.

Reshad, M., Cascione, D. e Magne, P. (2008). Diagnostic mock-ups as an objective tool for predictable outcomes with porcelain laminate veneers in esthetically demanding patients: a clinical report, *The Journal of Prosthetic Dentistry*, 99(5), pp. 333-339.

Rufenacht, CR. (1990). *Fundamentals of esthetics*, Quintessence Publishing, pp. 67-134.

Sanchez-Lara, A., *et al.* (2018). Comprehensive digital approach with the digital smile system: a clinical report, *Journal Prosthetic Dentistry*, 121(6), pp. 871-875.

Shi, S., *et al.* (2020). A digital esthetic rehabilitation of a patient with dentinogenesis imperfecta type II: a clinical report, *Journal of Prosthodontics*, pp. 1-8.

Springer, N., *et al.* (2011). Smile esthetics from the layperson's perspective, *American Journal of Orthodontics and Dentofacial Orthopedics*, 139(1), pp. 91-110.

Tjan, AH., Miller, GD. e Josephine, GP. (1984). Some esthetic factors in a smile, *The Journal of Prosthetic Dentistry*, 51(1), pp. 24-28.

Van der Geld, P., *et al.* (2011). Smile line assessment comparing quantitative measurement and visual estimation, *American Journal of Orthodontics and Dentofacial Orthopedics*, 139, pp. 174-180.

Zanardi, P., *et al.* (2016). The use of the digital smile design concept as an auxiliary tool in aesthetic rehabilitation: a case report, *The Open Dentistry Journal*, 10, pp. 28-34.

VI. ANEXOS

Anexo 1

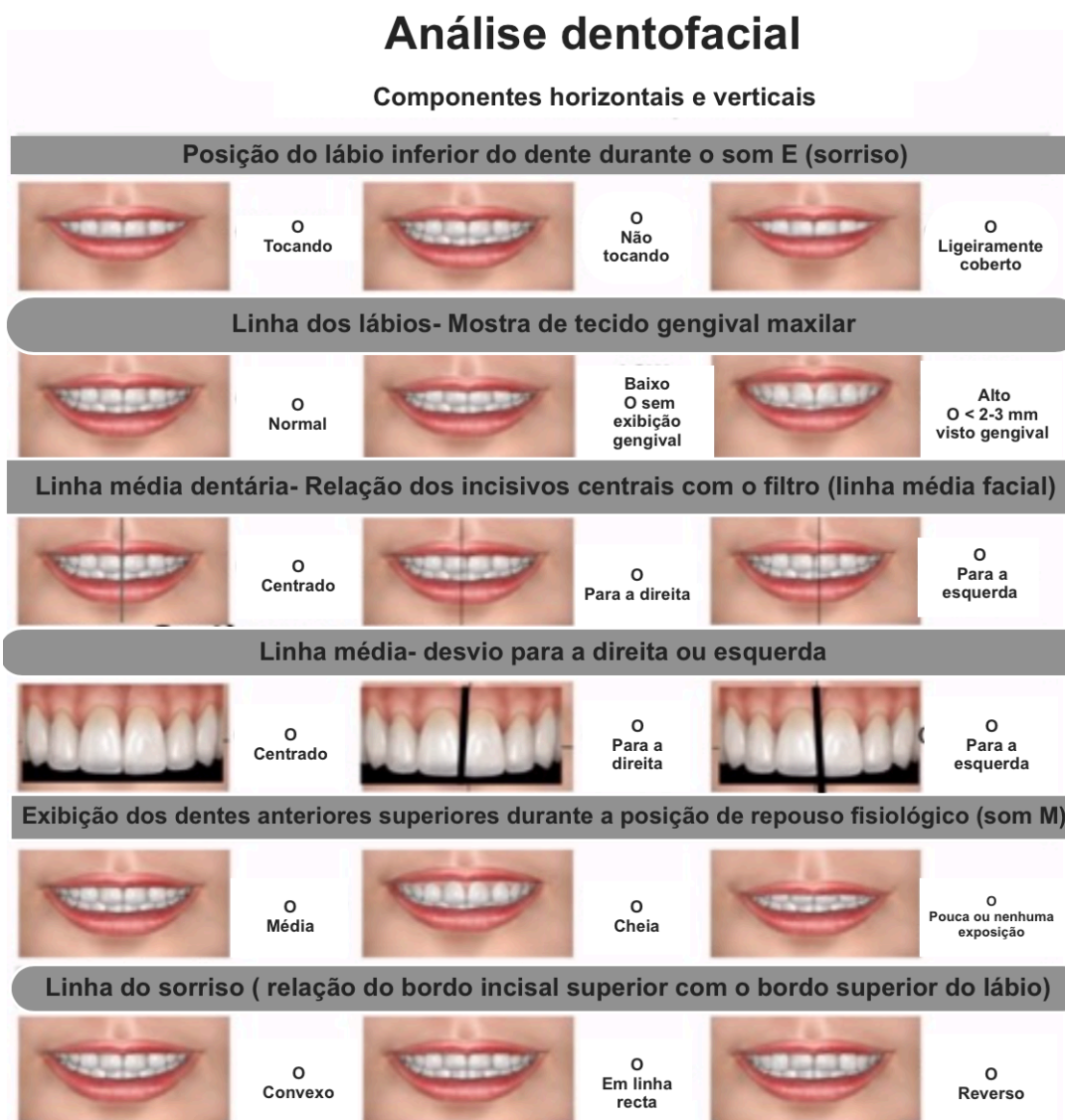


Figura 1 – Formulário de avaliação do sorriso e respetivos componentes horizontais e verticais necessários para a análise dentofacial. (Adaptado de Calamia *et al.*, 2004)

Anexo 2

- I. Saúde gengival
- II. Fechamento interdental
- III. Eixo do dente
- IV. Zênite do contorno gengival
- V. Equilíbrio dos níveis gengivais
- VI. Nível de contato interdental
- VII. Dimensões relativas do dente
- VIII. Características básicas da forma do dente
- IX. Caracterização do dente
- X. Textura da superfície
- XI. Cor
- XII. Configuração do bordo incisal
- XIII. Linha do lábio inferior
- XIV. Simetria do sorriso

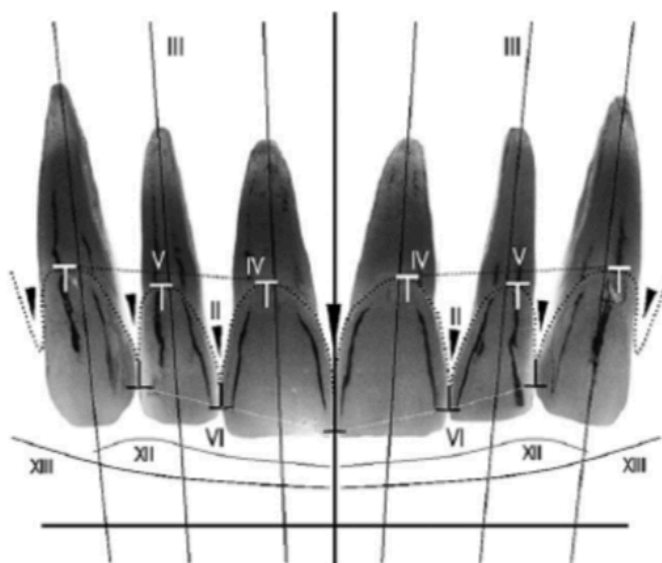


Figura 2 – Lista de verificação estética com indicação dos 14 critérios a avaliar. (Adaptado de Magne *et al.*, 2002)