

Ana Sofia Mendonça Borges

Abordagem Ortodôntica da Gestão de Espaço em Dentição Mista

Universidade Fernando Pessoa
Faculdade de Ciências da Saúde

Porto, 2011

Ana Sofia Mendonça Borges

Abordagem Ortodôntica da Gestão de Espaço em Dentição Mista

Universidade Fernando Pessoa
Faculdade de Ciências da Saúde

Porto, 2011

Ana Sofia Mendonça Borges

Abordagem Ortodôntica da Gestão de Espaço em Dentição Mista

“Trabalho apresentado à Universidade
Fernando Pessoa como parte dos
requisitos para obtenção do grau
de Mestre em Medicina Dentária”

Resumo

Os problemas de espaço em dentição mista normalmente são consequência da inexistência de espaço nas arcadas para o correcto alinhamento dentário e de interferências na cronologia de erupção dentária.

Desta forma, o Médico Dentista deve estar sensível a todos os factores de consumo e de aquisição de espaço, para alcançar o sucesso junto dos seus pacientes.

O objectivo deste trabalho é apresentar, com recurso a uma revisão bibliográfica, os aspectos importantes a reter para uma boa avaliação do paciente e quais os tipos de aparelhos preventivos e interceptivos a que deve recorrer para que possa prevenir e interceptar os desvios à normalidade.

Realizou-se uma pesquisa exaustiva no motor de busca “Pubmed”, “B-on” e “Science Direct”, no período entre 01 de Outubro de 2010 e 01 de Novembro de 2010, com as seguintes palavras-chave: “interceptive orthodontics”, “space maintenance” e “mixed dentition”.

Descreveu-se exaustivamente os processos inerentes ao crescimento e desenvolvimento crânio-facial, os factores responsáveis pelo consumo e pela aquisição de espaço nas arcadas dentárias e os dispositivos utilizados clinicamente para a manutenção como para a recuperação do espaço.

Ao longo da realização desta revisão bibliográfica foram detectados pontos de vista opostos entre os autores da mesma e os autores citados.

Após a realização deste trabalho podemos concluir que sem uma correcta manutenção do espaço, o paciente ortodôntico não recebe um tratamento de alta qualidade e o Médico Dentista deve ter em conta que o dispositivo prescrito deve ser o mais simples possível, sem nunca esquecer que a colaboração do paciente é de extrema importância para a manutenção do mesmo, isto porque nenhum procedimento nem nenhum dispositivo é completamente inócuo.

Palavras-Chave: gestão de espaço, dentição mista, manutenção de espaço, recuperação de espaço, ortodontia interceptiva.

Abstract

The problems of space in mixed dentition are usually a result of lack of space in the arches for the proper tooth alignment and interference in the chronology of tooth eruption.

Thus, the dentist should be sensitive to all factors of consumption and acquisition of space in order to achieve success with their patients.

The aim of this work is to present, by using a literature review, the important points to retain a good evaluation of the patient and what types of preventive and interceptive devices should be used so that you can prevent and intercept deviations from normality.

We conducted an exhaustive research in the search engine “Pubmed”, “B-on” and “Science Direct”, between October 1, 2010 and November 1, 2010, with the following keywords: “interceptive orthodontics”, “space maintenance” and “mixed dentition”.

We have exhaustively described the processes inherent to the growth and craniofacial development, the factors responsible for the consumption and purchase of space in the dental arches and the devices clinically used for the maintenance and for the recovery of space.

Throughout the completion of this review, opposing points of view between the authors and the quoted authors have been detected.

After completion of this work, it can be concluded that without proper maintenance of the area, the orthodontic patient does not receive a high quality treatment and dentists should be aware that the device should be prescribed as simple as possible, never forgetting that the collaboration of the patient is of utmost importance to maintain the device, because no procedure or no device is completely innocuous.

Key-words: space management, mixed dentition, space maintenance, space recovery, interceptive orthodontics.

Dedicatória

Dedico aos meus pais
por todo o apoio e compreensão ao
longo do meu trajecto enquanto estudante.

Agradecimentos

Aos meus pais, Maria José e Hernâni, por todas as palavras sábias, princípios e valores que me transmitiram.

Ao meu namorado, Ivan, por todo o apoio e paciência ao longo dos últimos cinco anos.

À minha família, por terem estado sempre presentes apesar da distância do oceano.

Aos meus amigos por me apoiarem sempre.

Aos meus colegas de curso, por serem companheiros nesta aventura.

A todos os docentes que fizeram parte do meu “crescimento” enquanto pessoa e Médica Dentista.

Ao Exmo. Sr. Professor Doutor Carlos Silva, meu orientador, por toda a ajuda prestada na elaboração deste trabalho.

A todos os professores de Ortodontia, Professor Dr. Carlos Silva, Dra. Gabriela Queirós, Dr. Nelso Reis, Dra. Mónica Pinho por ter feito crescer em mim a vontade de saber mais em Ortodontia.

Índice Geral

Índice de tabelas	
I. Introdução.....	1
II. Materiais e Métodos.....	4
III. Desenvolvimento.....	5
III.1 Crescimento e desenvolvimento facial e da dentição.....	5
III.1.1 Teorias de crescimento.....	5
III.1.2 Crescimento crânio-facial.....	6
III.1.3 Crescimento das arcadas dentárias.....	7
III.1.4 Desenvolvimento dos dentes.....	9
III.1.5 Crescimento e desenvolvimento normal das arcadas dentárias.....	10
III.1.5.1 Formas da arcada dentária.....	10
III.1.5.2 Tipos de espaços.....	11
III.1.5.2.1 Espaços interdentários.....	11
III.1.5.2.2 Espaço de deriva ou de Nance.....	12
III.1.6 Erupção normal dos dentes e desenvolvimento da oclusão.....	12
III.1.6.1 Etapas de erupção.....	12
III.1.6.2 Desenvolvimento do comprimento da arcada.....	12
III.1.7 Características da dentição mista.....	13
III.2 Definição do Problema.....	14
III.3 Etiologia do Problema.....	15
III.3.1 Factores etiológicos locais que consomem espaço.....	17
III.3.1.1 Força mesial de erupção dos dentes posteriores.....	17
III.3.1.2 Colocação distal dos dentes anteriores mandibulares.....	17

III.3.1.3 Anquilose.....	17
III.3.1.4 Alterações de tamanho e forma dos dentes (por excesso).....	19
III.3.1.5 Supra-numerários.....	20
III.3.1.6 Desvios ao normal desenvolvimento da oclusão e da dentição.....	21
III.3.1.7 Presença de hábitos parafuncionais.....	22
III.3.1.8 Existência prévia de má-oclusão.....	22
III.3.2 Factores etiológicos locais de aquisição de espaço.....	23
III.3.2.1 Espaçamento generalizado de dentes anteriores.....	23
III.3.2.2 Diastema Mediano Superior.....	24
III.3.2.3 Perda prematura de dentes decíduos e permanentes.....	24
III.3.2.4 Alterações de tamanho e forma dos dentes (por defeito).....	26
III.3.2.5 Ausência congénita de dentes.....	27
III.3.2.6 Perda de diâmetro mesio-distal dos dentes decíduos.....	29
III.3.2.7 Extracções programadas.....	31
III.3.2.8 “Stripping”.....	32
III.4 Consequências da Perda de Espaço.....	33
III.4.1 Perda de espaço maxilar e mandibular anterior.....	33
III.4.2 Perda de espaço dos caninos.....	34
III.4.3 Perda de espaço posterior.....	34
III.5 Detecção precoce de falta de espaço.....	35
III.6 Características Gerais dos Mantenedores e Recuperadores de espaço.....	36
III.6.1 Objectivo.....	36
III.6.2 Indicações.....	37
III.6.3 Contra-Indicações.....	37
III.6.4 Oportunidade terapêutica.....	38

III.6.5 Requisitos.....	39
III.7 Tipos de Mantenedores e Recuperadores de espaço.....	39
III.7.1 Mantenedores Fixos.....	40
III.7.1.1 Fixos de banda e alça.....	40
III.7.1.2 Fixos de coroa e alça.....	42
III.7.1.3 Mantenedor de Gerber.....	43
III.7.1.4 Mantenedor de Mayne.....	43
III.7.1.5 Mantenedor de Sannverd.....	43
III.7.1.6 Mantenedor fixo a coroa ou banda com barra dupla.....	44
III.7.1.7 Mantenedor de espaço com coroa como pântico.....	44
III.7.1.8 Arco lingual de Nance.....	44
III.7.1.9 Botão de Nance.....	47
III.7.1.10 Barra transpalatina ou de Goshgarian.....	47
III.7.1.11 Mantenedor telescópico.....	48
III.7.1.12 Mantenedor com guia eruptiva.....	49
III.7.1.13 Mantenedor proprioceptivo.....	50
III.7.1.14 Aparelho de Willet's Modificado.....	51
III.7.1.15 Mantenedores de espaço de fibra de vidro reforçado com resina.....	51
III.7.2 Mantenedores Removíveis.....	52
III.7.2.1 Placa Haley Modificada.....	52
III.7.2.2 Termoformáveis.....	53
III.7.3 Recuperadores Fixos.....	54
III.7.3.1 Recuperador a bandas e molas.....	54
III.7.3.2 Recuperador de Gerber modificado.....	54
III.7.3.3 Recuperador de Garcia-Godoy.....	54

III.7.3.4 Distalização de molares.....	54
III.7.4 Recuperadores Removíveis.....	56
III.7.4.1 Placa activa modificada como recuperador de espaço.....	56
IV. Discussão.....	57
V. Conclusões.....	59
VI. Bibliografia.....	61

Índice de Tabelas

Tabela 1 – Sinais de hereditariedade da Discrepância Dento-Maxilar.....16

Tabela 2 – Factores Ambientais.....16

I. Introdução

“O tempo ideal para começar um tratamento é o mais próximo possível do início da variação do normal no processo de desenvolvimento dentário. Isto pode acontecer com a erupção e encerramento da oclusão distal dos molares permanentes [...] ou na oclusão mesial [...] ou em raras instâncias tem um início cedo – nos casos de oclusão incorrecta dos dentes decíduos. Isto tem sido discutido pelos autores da “escola antiga” que consideram esta fase muito pouco ideal para tratamentos [...] favorecendo o período entre os doze e os dezassete anos.”

Angle, 1907 *cit. in* Ghafari, 1997

Nos últimos anos, muito tem sido discutido acerca da melhor oportunidade para actuar em crianças e adolescentes, em dentição decídua ou mista, mas ainda não houve consenso em relação a este assunto. Isto porque uns defendem que intervir cedo é uma forma de alcançar o equilíbrio das forças normais numa função normal, outros porque apenas se deve intervir quando o desequilíbrio já está instaurado e outros ainda quando começa a ser possível diagnosticar a má-occlusão.

Desta forma, não só na fase de dentição decídua, como também na fase de dentição mista, o Médico Dentista deve proceder à avaliação ortodôntica, de forma a actuar de forma quer preventiva, quer interceptiva uma vez que a fase de dentição mista é considerada um período crítico, no qual muitos problemas podem incidir e que, se não forem interceptados atempadamente, podem ocasionar sérios problemas oclusais.

A prevenção deve ser realizada como forma de remover os obstáculos ao desenvolvimento favorável da face e da dentição, uma vez que nesta etapa da vida da criança os problemas mais comuns são a perda extemporânea de dentes decíduos e a consequente perda de espaço na arcada dentária, para a correcta colocação dos dentes permanentes.

Uma vez instaurado o problema, isto é, uma vez que o prognóstico dos dentes decíduos é impossível e o seu tratamento passa pela extração dos mesmos, o Médico Dentista deve adoptar uma posição de intercepção do problema, mantendo ou encerrando espaços de forma a guiar uma correcta erupção dos dentes permanentes e estabelecer uma correcta oclusão. Os critérios de prognóstico dentário impossível incluem as valências: periodontal por abcesso de repetição, lesão endo-perio complexa ou com perda de inserção até ao ápice; endodôntico por perfuração do canal radicular no 1/3 médio; restaurador por cárie no canal radicular, fractura horizontal complexa ou vertical ou perda de estrutura dentária sem 2 mm supragengivais.

Quando um dente decíduo é extraído ou esfolia prematuramente, os dentes por mesial e distal do espaço edêntulo têm tendência ou são forçados a movimentar-se para este espaço, o que pode resultar na impactação do dente permanente, deslocamento da linha média para o lado afectado ou mesmo a extrusão dos dentes oponentes.

A manutenção do comprimento da arcada dentária e do espaço disponível para a erupção dos dentes permanentes, durante as fases de dentição decídua e mista, constituem factores de grande importância para a prevenção de má-oclusões, de perda de comprimento na arcada, devendo o Médico Dentista avaliar qual a melhor oportunidade para intervir e actuar de forma partilhada com o ortodontista.

Assim sendo, o objectivo deste trabalho é apresentar, com recurso a uma revisão bibliográfica, os aspectos importantes a reter para uma boa avaliação do paciente e quais os tipos de aparelhos preventivos e interceptivos a que deve recorrer para que possa prevenir e interceptar os desvios à normalidade.

Este tema suscitou-nos interesse, por ser de extrema importância na prática clínica, uma vez que nos chegam frequentemente pacientes jovens com prognósticos impossíveis e aos quais se deve saber propor um plano de tratamento adequando às suas necessidades e que lhe permitam uma reabilitação correcta, no timing correcto.

Com o desenvolvimento deste trabalho, pretendemos ficar a conhecer melhor os processos segundo os quais se desenvolve o crescimento crânio-facial do indivíduo, quais as características/ situações/ especificidades que disponibilizam e consomem

espaço na arcada dentária, quais as situações que nos remetem para um plano de tratamento que envolva mantenedores e recuperadores de espaço, quais os tipos de mantenedores e de recuperadores de espaço e quais as suas indicações, contra-indicações, vantagens e desvantagens.

Para cumprir o objectivo proposto, foram consultados trinta e três artigos e catorze livros de texto. Dos trinta e três artigos, onze inserem-se na categoria de revisão, dois na categoria de meta-análise, quinze na categoria de estudo clínico, dois na categoria de editorial e um na categoria de notas clínicas, abrangendo um período de tempo entre 1992 – 2010.

O período de tempo é alargado uma vez que, por se tratar de uma revisão bibliográfica, será interessante avaliar se há alterações temporais em relação às técnicas ortodônticas de manutenção e recuperação de espaço.

Com este trabalho alcançou-se os conhecimentos necessários para que perante um caso clínico que envolva excesso ou falta de espaço nas arcadas dentárias, o médico dentista consiga propor um plano de tratamento adequado e cientificamente correcto.

II. Materiais e Métodos

Realizou-se uma pesquisa exaustiva no motor de busca “Pubmed”, “B-on” e “Science Direct”, no período entre 01 de Outubro de 2010 e 01 de Novembro de 2010.

As palavras-chave utilizadas foram: “interceptive orthodontics”, “space maintenance” e “mixed dentition”.

Dos noventa e nove artigos encontrados pelas diferentes conjugações de palavras-chave, foram seleccionados trinta e três, primeiramente pela relevância do abstract e por fim pela leitura completa do artigo.

Em termos de data de publicação dos artigos, para além dos mais recentes, publicados nos últimos cinco anos, foram também seleccionados artigos mais antigos dada a sua relevância para a evolução dos conceitos subjacentes ao tema.

Os artigos foram pesquisados em língua inglesa, portuguesa e espanhola.

Com o decorrer do trabalho foi necessário aceder a mais alguma bibliografia para aprofundar e fundamentar ideias e conceitos, num total de cinco artigos.

Foram também seleccionados catorze capítulos de livros, por constituírem um bom suporte teórico e bibliográfico para o tema.

III. Desenvolvimento

III.1 Crescimento e desenvolvimento facial e da dentição

“A cara, ao nascer, equivale a 1/8 de todo o crânio; enquanto na idade adulta ocupa 1/2 do crânio.”

Krogman

Segundo Garner, 1971, o crescimento pode ser definido como todas as alterações de forma ou tamanho de uma célula, tecido ou organismo durante um certo período de tempo. Contudo, segundo Golnick e Snawder (1987), o crescimento implica alteração de tamanho enquanto o desenvolvimento indica a progressão até à maturação. Estes podem ocorrer independentemente um do outro.

Ao longo da vida da criança, o crescimento não se processa sempre ao mesmo ritmo, apresentando períodos de crescimento acelerado e períodos de crescimento gradual. Os primeiros três anos de vida constituem o primeiro período de crescimento rápido, sendo o segundo período durante a adolescência (11-14 anos para sexo feminino e 13-18 anos para sexo masculino). Se o crescimento se processasse sempre a mesma taxa, com 4 anos de vida, pesariamos 134 toneladas (equivalente a uma baleia azul).

III.1.1 Teorias de crescimento

Como resultado dos estudos antropológicos, anatómicos, ortodônticos e biomecânicos do crescimento, Garner (1971) publicou a compilação das quatro teorias de crescimento: teoria clássica, teoria sutural de Sicher, teoria de Scott e teoria da matriz funcional de Moss.

A teoria clássica baseia-se no pressuposto que o crescimento ósseo do crânio depende apenas de factores genéticos intrínsecos e que é apenas modificado por factores ambientais locais.

A teoria sutural de Sicher defende que o osso não apresenta crescimento intersticial e, a base do crescimento encontra-se nas suturas. Baseando-se em estudos humanos e

animais, Sicher demonstrou que tanto os ossos compridos como os curtos, incluindo tecido conjuntivo, cartilagem, fibras nervosas e vasos são pontos de crescimento, uma vez que estes tecidos aumentam de tamanho e número, unem-se e causam o crescimento dos ossos adjacentes. Desta forma, o crescimento ósseo é induzido por factores morfogénéticos intrínsecos e, até certo ponto por factores ambientais locais.

A teoria de Scott baseia-se no pressuposto de que o crescimento é basicamente afectado por factores morfogénéticos intrínsecos, localizados no periósseo e na cartilagem. Para Scott as suturas apenas representam centros de ossificação secundários e as cartilagens representam o centro de crescimento primário.

A teoria da matriz funcional de Moss propõe que a realização da função do osso conduz ao seu crescimento. Desta forma, Moss defende que os ossos faciais formam-se, crescem e mantêm-se dentro das suas respectivas matrizes de acordo com os tecidos moles, isto é que ao realizarem as funções para as quais foram criados vão crescendo e maturando.

III.1.2 Crescimento crânio-facial

A face localiza-se abaixo e ligeiramente à frente do crânio, com suporte ósseo posterior e superior. Contudo isto não implica que o osso cresça em todas as direcções de forma uniforme ou apenas numa direcção.

Para entendermos todo este processo temos que considerar os dois tipos de movimentos que ocorrem durante o crescimento. O primeiro ocorre por remodelação do osso (aposição-reabsorção) e o segundo por deslocamento segundo o qual os ossos afastam-se uns dos outros, criando espaço dentro do qual se verifica o aumento de tamanho por crescimento de cada superfície de forma independente (Reina, 2004) (ver anexo 1, pp.xiii).

Citando Melvin Moss, referenciado por Reina (2004), “temos de pensar que o processo de deposição de novo osso não é a única causa que provoca o deslocamento ao entrar em contacto com outro osso, sendo que também intervêm todos os tecidos moles em crescimento que os rodeiam (matrizes funcionais) arrastando o osso pela sua força de

ampliação em direção das suturas”. Desta forma se explica o crescimento da abóbada craniana, dos ossos maxilares e mandibulares.

Reina (2004) descreveu dois mecanismos básicos que explicam o crescimento crânio-facial: o crescimento cortical e o deslocamento.

O crescimento cortical implica cinco submecanismos a saber: remodelação, recolocação, crescimento das superfícies, deriva e crescimento em “V”. Isto verifica-se uma vez que o osso aumenta de volume conservando a sua morfologia global (remodelação), ocupando a mesma posição no espaço (recolocação), com fenómenos de aposição e reabsorção óssea na superfície periostática (crescimento das superfícies) e aposição na superfície interna com reabsorção da superfície exterior (crescimento em “V”), desenvolvendo um deslocamento secundário na direção do movimento (deriva).

O deslocamento que ocorre pode ser diferenciado em dois tipos: o deslocamento primário e o secundário. O primário é o que provém do aumento de tamanho próprio do osso e o seu contacto com as estruturas vizinhas enquanto o secundário provém do crescimento de estruturas distantes que provocam o deslocamento de estruturas ósseas à distância.

Todos os ossos constituintes do complexo crânio-facial são importantes para a Medicina Dentária mas, as arcadas dentárias e os dentes são os que se revestem de mais importância, dado que pequenas movimentações de dentes podem provocar alterações significativas na face.

É através da sua manipulação que se consegue o equilíbrio, e por vezes o desequilíbrio quando os tecidos não são manipulados adequadamente.

III.1.3 Crescimento das arcadas dentárias

O crescimento das arcadas dentárias deve ser analisado em termos longitudinais, do seu comprimento, em termos verticais, da sua altura e em termos transversais, da sua largura.

Quanto ao aumento do comprimento das arcadas, este verifica-se, em ambas, por distal do segundo molar decíduo (no caso da maxila na tuberosidade e no caso da mandíbula na porção anterior do ramo). A anteceder a erupção dos segundos e dos terceiros molares permanentes verifica-se um novo surto de crescimento, nas mesmas zonas e de forma análoga, para haver espaço para a colocação dos dentes prestes a erupcionar.

Em relação ao crescimento em altura, verifica-se um grande surto nos primeiros anos de vida até à definição da dentição permanente. Para além do crescimento específico em cada arcada dentária, em ambas ocorre o crescimento na crista alveolar.

O crescimento vertical específico da maxila começa com a aposição óssea nos bordos posteriores, seguindo-se a aposição em sentido lateral, na superfície vestibular, terminando com aposição de osso alveolar.

O crescimento vertical específico da mandíbula inicia-se com crescimento condilar, em sentido pósterio-superior, de seguida verifica-se o crescimento em sentido posterior com aposição na parte posterior do ramo da mandíbula e reabsorção no bordo anterior e termina em sentido vertical com aposição de osso num dos lados e reabsorção no lado oposto.

No que concerne ao aumento em largura da arcada, o aumento da distância inter-canina é o factor mais importante no ganho de espaço para a colocação dos dentes permanentes anteriores, tanto maxilares como mandibulares. Segundo Guedes-Pinto (2003), o aumento da distância inter-canina derivada do crescimento, no sexo masculino é da ordem dos 0,35 a 0,78mm enquanto no sexo feminino esse aumento é de 0,36 a 0,72mm.

Silva Filho, *cit. in* Guedes-Pinto (2003), afirma que como resultado da erupção dos incisivos permanentes verifica-se a estimulação do processo de crescimento (em largura) anterior. É desta forma que se consegue o espaço suficiente ou quase suficiente para os incisivos se posicionarem satisfatoriamente durante a sua erupção.

III.1.4 Desenvolvimento dos dentes

É consequência da erupção dos dentes decíduos, a estimulação da formação de osso alveolar. A quantidade e posição de osso alveolar dependem do tamanho, número e posição dos dentes.

Na dentição decídua e mista, os caninos, primeiros e segundos molares constituem a zona de suporte. Aqui, o primeiro molar é o primeiro dente a erupcionar, por volta dos 12 a 16 meses, seguindo-se o canino por volta dos 16 a 20 meses, terminando com o segundo molar a erupcionar por volta dos 20 a 30 meses (Silva. C., 1988).

Por volta dos 6-7 anos, com o início da esfoliação dos dentes decíduos e erupção dos dentes permanentes, a quantidade de espaço que corresponde à erupção destes já está estabelecida.

Um estudo de Lo e Moyers, *cit. in* Ngan (1999) e também referido por Guedes-Pinto (2003), analisando por arcadas, a sequência de erupção ideal para obter uma relação molar normal, de classe I, deve ser: para a maxila, primeiro molar, incisivo central, incisivo lateral, primeiro pré-molar, segundo pré-molar, canino, segundo molar. Para a mandíbula a sequência deve ser: primeiro molar, incisivo central, incisivo lateral, canino, primeiro pré-molar, segundo pré-molar e segundo molar. A sequência mais desfavorável na maxila é aquela em que o segundo molar erupciona previamente aos pré-molares e, na mandíbula quando os caninos erupcionam posteriormente aos pré-molares (ver anexo 2, pp.xiii).

No desenvolvimento dos incisivos inferiores permanentes, a sua posição por lingual dos decíduos não é um factor preocupante uma vez que esta posição força os decíduos vestibularmente como forma de estimular a sua esfoliação. Por outro lado, o desenvolvimento dos incisivos centrais superiores com ligeira inclinação distal, com os ápices dos mesmos a convergir para a linha média, leva ao desenvolvimento de espaço entre estes (Guedes-Pinto, 2003).

No caso dos incisivos laterais superiores, estes apresentam mais dificuldade em adoptar as suas posições devido à coroa do canino permanente em formação posicionar-se numa

posição labial e distal, o que provoca a erupção numa posição mais vestibular em relação ao incisivo central (Guedes-Pinto, 2003).

Em relação ao canino, como este é maior em largura do que o seu sucessor decíduo (sensivelmente 2 mm) pode não se verificar espaço suficiente para a sua correcta erupção, descrevendo-se um deslocamento para vestibular ou para distal o que provoca, respectivamente, alteração da sua posição ou retenção provocando reabsorção da raiz mesial do molar decíduo ou estimulação da esfoliação (Guedes-Pinto, 2003).

No que concerne aos pré-molares, estes raramente apresentam dificuldades de erupção. As alterações de posição (como rotações) geralmente derivam da reabsorção irregular das raízes dos molares decíduos. Nos casos em que se verificou perda de espaço, a erupção destes pode ocorrer tanto por vestibular como por lingual, ter bloqueio da erupção ou até mesmo desenvolver-se em infra-oclusão (Guedes-Pinto, 2003).

O primeiro molar permanente, geralmente erupciona em contacto com o segundo molar decíduo. Quando se verifica uma discrepância mesio-distal, isto traduz-se numa impactação. Se esta não for severa, isto é sem reabsorção da raiz do molar decíduo, por uma intervenção ortodôntica é possível movimentar o dente para distal e resolver a impactação. Quando se trata de uma impactação severa pode ser necessário proceder à remoção do segundo molar decíduo (Guedes-Pinto, 2003).

O segundo molar permanente, regra geral, não apresenta problemas de erupção, desenvolvendo-se de forma a não provocar distúrbios. Quando se verificam problemas associados à sua erupção, estes ocorrem quando os segundos molares erupcionam antes do segundo pré-molar inferior e do canino superior, provocando o avanço do primeiro molar permanente ou o seu bloqueio, comprometendo a sua erupção. Desta forma, segundo Moyers desenvolve-se uma má-oclusão (Guedes-Pinto, 2003).

III.1.5 Crescimento e desenvolvimento normal das arcadas dentárias

III.1.5.1. Formas da arcada dentária

As arcadas dentárias, na fase da dentição decídua, apresentam uma forma ovóide, geralmente com espaços interdentários no sector anterior. Quando não existem espaços

interdentários, a causa pode ser a arcada dentária apresentar uma forma mais elíptica (isto é, mais estreita), os dentes serem de maior tamanho ou ambas as situações em simultâneo (ver anexo 3, pp.xiv).

A forma das arcadas é determinada pela hereditariedade. Desta forma, o padrão esquelético está determinado muito cedo e espera-se que se mantenha até à maturação.

Contudo, os efeitos ambientais, como posição da língua, tipo de respiração, posição dos lábios, entre outros, influenciam a forma das arcadas.

III.1.5.2. Tipos de espaços

Em dentição mista encontramos dois tipos diferentes de espaços, os espaços interdentários e o espaço de deriva.

Estes são de extrema importância uma vez que atenuam o apinhamento dos incisivos inferiores permanentes, permitem a erupção sem obstáculos dos caninos e pré-molares permanentes e permitem o deslocamento dos molares para se alcançar a relação molar de classe I.

III.1.5.2.1. Espaços interdentários

Por volta dos 5-6 anos de idade, quando se dá o crescimento das arcadas dentárias, verifica-se o aparecimento de diastemas entre os incisivos. Este é o sinal de que, à partida, teremos espaço para a colocação dos dentes permanentes que vão erupcionar (ver anexo 4, pp.xiv).

Quando tal não acontece, isto é, os incisivos decíduos encontram-se alinhados e com os pontos de contacto devidos, a criança poderá apresentar apinhamento dos dentes permanentes. Contudo quando não apresentar espaços ou estes se desenvolverem de forma tardia pode significar que os dentes permanentes estão ausentes ou são desproporcionalmente pequenos em relação à arcada (Lucea, 2002).

III.1.5.2.2. Espaço de deriva ou Espaço E de Nance ou Leeway space

Este espaço surge pela diferença de diâmetros mesio-distais entre os dentes decíduos correspondentes aos sectores laterais e os seus sucessores permanentes, caninos e pré-molares (ver anexo 5, pp.xiv).

Ngan (1999) afirma que em cada hemiarcada superior verifica-se um ganho, que varia entre autores de 1,1 a 1,7 mm, enquanto por cada hemiarcada inferior verifica-se um ganho que varia entre 2,3 e 2,4 mm.

Estes valores variam de acordo com o género, verificando-se uma diferença entre a arcada superior e a inferior de 1,3 mm nos indivíduos do sexo masculino e 1,1 nos indivíduos do sexo feminino.

III.1.6 Erupção normal dos dentes e desenvolvimento da oclusão

III.1.6.1. Etapas de erupção

A erupção dos dentes decíduos inicia-se por volta dos 6 meses de vida e por volta dos 3 anos encontram-se terminada, com as raízes dos dentes decíduos devidamente formadas.

A erupção da dentição permanente ocorre por duas etapas distintas (ver anexo 6, pp.xv).

A primeira fase inicia-se por volta dos 6-8 anos de idade, com a mudança dos incisivos decíduos pelos seus substitutos permanentes e a erupção do 1º molar permanente.

A segunda fase tem início por volta dos 9-13 anos, com a substituição da zona de suporte pelos seus respectivos sucessores permanentes (canino e pré-molares).

III.1.6.2. Desenvolvimento do comprimento da arcada

O desenvolvimento do comprimento da arcada está muito dependente da sequência que os dentes tomam para a sua erupção.

Com a erupção do 1º molar permanente, a arcada inferior pode perder entre 3 a 4 mm e a arcada superior entre 1 e 2 mm de seu comprimento, facto que é explicado pela migração mesial e ocupação do espaço de deriva.

Segundo Moorres and Reed, *cit. in* Ngan (1999), no período entre os 10 e os 14 anos (fase de erupção do 2º molar permanente), a arcada dentária pode diminuir entre 2 e 3 mm, com a substituição dos primeiros molares decíduos pelos pré-molares permanentes. Ainda estes autores, afirmam verificar-se uma diminuição do comprimento da arcada mandibular, durante a dentição mista, num total de 3,5mm para indivíduos do sexo masculino e 4,5mm para indivíduos do sexo feminino.

Os casos que apresentam adequado comprimento da arcada, relação esquelética e troca de dentes decíduos por permanentes por ordem favorável, terão maior probabilidade de desenvolver uma oclusão e um alinhamento dentário ideal. Segundo Golnick (1987), esta situação de relação ideal, apenas se manifesta em 1/3 da população americana.

III.1.7. Características da dentição mista

A fase de dentição mista é uma fase dinâmica no que concerne às alterações das arcadas dentárias. O sucesso e o insucesso da dentição permanente estão dependentes das alterações que se verificam nesta fase, em associação com os factores inerentes às condições individuais.

A maioria das alterações ocorre no período da erupção do 1º molar permanente (antes e imediatamente após), sendo estas alterações que marcam o início da fase de dentição mista.

Segundo Guedes-Pinto, (2003), com a erupção dos primeiros molares permanentes ocorre o desenvolvimento de alguns parâmetros da dentição mista como as curvas de Spee e Wilson, o overjet e o overbite.

No que concerne à curva de Spee, apesar de só ficar completamente definida com a erupção dos segundos molares permanentes, é com a erupção dos primeiros molares permanentes superiores e inferiores, numa inclinação axio-mesial, que esta se começa a

esboçar. A sua formação ocorre concomitantemente com alterações da articulação temporomandibular (ver anexo 7, pp.xv).

Em relação à curva de Wilson, que também é definida aquando da erupção dos primeiros molares permanentes, pela inclinação dos seus longos eixos (inferiores para lingual e superiores para vestibular) em sentido transversal (ver anexo 8, pp.xv).

Com a definição das curvas de Spee e Wilson, verifica-se um aumento do equilíbrio entre as estruturas dentárias.

Com a erupção do sector anterior, com as coroas por vestibular dos seus predecessores e os ápices radiculares para lingual, modifica-se o ângulo entre o eixo destes dentes e a base dos maxilares, o que permite a criação de espaço para que se acomodem os restantes dentes permanentes. Contudo, estes vão adquirindo uma posição mais verticalizada como resultado do crescimento alveolar e dos tecidos moles.

É também como resultado da erupção dos dentes permanentes que se determinam modificações nas relações verticais e horizontais. A relação de overjet corresponde à distância horizontal entre a superfície palatina dos incisivos superiores e a superfície vestibular dos incisivos inferiores. Quando esta distância varia entre 0 e 3mm é considerada normal, desde que os lábios sejam competentes, os maxilares estejam em posição de repouso, os dentes não tenham sobreposição ao lábio quer em repouso quer em função e a língua não se apresente protruída com o indivíduo em repouso, na fonação e na deglutição (ver anexo 9, pp.xvi).

A relação de overbite corresponde à distância em sentido vertical, entre os bordos dos incisivos superiores e os inferiores. Moyers, *cit. in* Guedes-Pinto (2003), refere esta situação como normal quando a coroa do incisivo inferior é coberto em cerca de 1/3 pelo superior (ver anexo 10, pp.xvi).

III.2 Definição do Problema

Segundo Ngan (1999), a falta de espaço pode ser definido em duas categorias: apinhamento suave e apinhamento severo.

O apinhamento suave pode ser classificado como uma desarmonia entre o tamanho dentário e o espaço disponível no alvéolo sem características funcionais esqueléticas, musculares ou oclusais. É característico das classes I e classes II de responsabilidade maxilar. O apinhamento severo resulta de um desequilíbrio esquelético, lábios e língua anormais e/ou disfunção oclusal, bem como desarmonia entre os tamanhos dos dentes e o espaço disponível.

Por outro lado, a definição da discrepância dento-maxilar é a diferença entre o espaço disponível na arcada dentária para a colocação dos dentes e o espaço necessário para que o posicionamento dos dentes ocorra de forma correcta (ver anexo 11, pp.xvi).

Quando a discrepância dento-maxilar é nula, temos o espaço necessário e suficiente à correcta colocação dos dentes. Quando é positiva, temos excesso de espaço na arcada, manifestando-se sob a forma de diastemas. Quando é negativa, temos falta de espaço na arcada, manifestando--se sob a forma de apinhamento.

III.3. Etiologia do Problema

A causa exacta que culmina na falta de espaço é desconhecida, apesar de várias pesquisas sugerirem que este problema resulta da hereditariedade ou está associada à evolução.

Desta forma, Silva, C., (1988) classificou a etiologia da falta de espaço com base em três pressupostos: a evolução filogenética, os factores hereditários e os factores ambientais. Pela evolução filogenética, os maxilares vão sendo cada vez mais reduzidos. A hereditariedade permite que haja discrepância entre a dimensão das arcadas e o somatório dos diâmetros mésio-distais dos dentes a colocar. Os factores ambientais, ao actuarem sobre as arcadas em desenvolvimento provocam movimentação dentária anormal e mesmo atrofia do osso alveolar.

Na pesquisa de Ngan (1999) enquanto alguns autores atribuem à progressiva redução do tamanho das arcadas quando comparada com o tamanho dos dentes, outros acreditam

haver sinais de verdadeira indução hereditária e ambiental na discrepância dento-maxilar.

Tabela 1 - Sinais de hereditariedade da discrepância dento-maxilar.

Sinais de hereditariedade da Discrepância Dento-Maxilar	
<input type="checkbox"/>	Protrusão alveolodentária, maxilar e mandibular sem espaços interproximais;
<input type="checkbox"/>	Apinhamento incisivo mandibular;
<input type="checkbox"/>	Deslocamento da linha média dos incisivos permanentes mandibulares resultando na esfoliação precoce dos caninos decíduos, do lado afectado;
<input type="checkbox"/>	Deslocamento da linha média dos incisivos permanentes mandibulares com a erupção dos incisivos laterais bloqueada, levando à sua erupção por lingual e ocasionalmente por labial;
<input type="checkbox"/>	Área crescente de reabsorção externa na face mesial da raiz de caninos decíduos, causado pelo apinhamento dos laterais;
<input type="checkbox"/>	Esfoliação bilateral dos caninos mandibulares decíduos resultando na extrusão dos incisivos mandibulares permanentes o que aumenta o overjet, o overbite ou ambos;
<input type="checkbox"/>	Afastamento dos incisivos permanentes maxilares ou mandibulares devido à posição de apinhamento dos caninos não erupcionados;
<input type="checkbox"/>	Recessão gengival por labial nos incisivos mandibulares proeminentes;
<input type="checkbox"/>	Impactação do segundo molar mandibular permanente, em casos de ausência de tratamento;
<input type="checkbox"/>	Discrepância de tamanho entre dentes decíduos e permanentes, reduzindo o Leeway space;
<input type="checkbox"/>	Erupção ectópica dos primeiros molares maxilares permanentes, o que indica uma falha de desenvolvimento na área da tuberosidade e resulta na esfoliação precoce dos segundos molares decíduos.

Adaptado de Ngan (1999) e Dale (2006)

Tabela 2 - Factores ambientais.

Factores Ambientais	
<input type="checkbox"/>	Alteração no padrão eruptivo e na sequência de erupção;
<input type="checkbox"/>	Transposição dentária;
<input type="checkbox"/>	Rotação dentária;
<input type="checkbox"/>	Trauma;
<input type="checkbox"/>	Tratamento iatrogénico;

- ☒ **Alteração de forma dentária;**
- ☒ **Reabsorção irregular dos dentes decíduos;**
- ☒ **Perda prematura de dentes decíduos, resultando na redução da arcada;**
- ☒ **Redução do comprimento da arcada por cáries interproximais na dentição decídua;**
- ☒ **Discrepância individual de tamanho dos dentes;**
- ☒ **Discrepância entre dentes maxilares e mandibulares;**
- ☒ **Retenção prolongada da dentição decídua.**

Adaptado de Ngan (1999) e Dale (2006)

III.3.1. Factores etiológicos locais que consomem espaço

III.3.1.1. Força mesial de erupção dos dentes posteriores

Segundo Golnick (1987), os dentes apresentam um fenómeno designado por “tendência ao deslizamento mesial” onde se verifica a existência de uma forte tendência a moverem-se mesialmente mesmo antes da sua erupção. Desta forma, os dentes posteriores desenvolvem-se e erupcionam na sua devida posição na arcada quando os dentes anteriores a estes estejam em contacto e hígidos. Quando tal não acontece e, consequentemente é criado um espaço mesial contíguo ao 1º molar em erupção, este deixa de ter resistência ao fenómeno de deslizamento mesial natural e toma uma posição mais anterior na arcada, diminuindo o seu comprimento, impedindo a erupção normal do 2º pré-molar e a sua erupção oscilará descrevendo movimentos pendulares no espaço disponível.

III.3.1.2. Colocação distal dos dentes anteriores mandibulares

No decorrer da erupção dos incisivos mandibulares permanentes, os caninos decíduos movem-se em sentido distal e vestibular. Quando se verifica discrepância dento-maxilar, os caninos decíduos podem sofrer esfoliação precoce e erupcionarem ectopicamente.

III.3.1.3. Anquilose

Os dentes anquilosados, bem como os retidos ou impactados provocam uma alteração na erupção dos dentes permanentes. A sua verdadeira etiologia permanece desconhecida

apesar do trauma e da genética serem factores de relevância. Numa situação de trauma em que se verifique a ruptura da membrana periodontal, o resultado pode ser uma fusão do cimento radicular com o osso alveolar adjacente. A genética pode manifestar-se pela correlação existente entre os fenómenos de anquilose e outras anomalias dentárias (Guedes-Pinto, 2003 e Kennedy, 2009).

Verifica-se a obliteração da membrana periodontal e formação de osso criando uma coalescência entre a lâmina dura e o cimento. Esta “ponte óssea” impede a erupção do dente enquanto os restantes dentes continuam a sua erupção. Como os dentes adjacentes vão situar-se num plano superior ao dente anquilosado, estes vão sofrer inclinação para o espaço oclusal do dente anquilosado, levando à diminuição do comprimento da arcada (Golnick, 1987), e à redução da sua erupção vertical (Burch, 1994 e Kinzinger, 2008).

Segundo Kennedy (2009), este fenómeno é mais frequente no período entre os 6 e os 12 anos e a sua frequência é da ordem dos 1,3 a 38,5%.

O período de dentição mista é a fase mais afectada e o dente mais frequentemente envolvido é o segundo molar decíduo quando comparado com o primeiro molar permanente (menos envolvido). Comparando as arcadas, a mandíbula é mais afectada que a maxila (Guedes-Pinto, 2003 e Kennedy, 2009).

O diagnóstico é feito clínica e radiograficamente. Clinicamente verifica-se um distúrbio do plano oclusal e um som mate, surdo à percussão. Radiograficamente é possível observar um degrau no plano oclusal com um defeito angular no osso alveolar (Kennedy, 2009) (ver anexos 12 e 13, pp.xvii).

O tratamento baseia-se em colocar o dente em oclusão (por meio de uma restauração ou de subluxação) ou por extrair o dente. Para a decisão terapêutica deve-se avaliar as potenciais consequências de manutenção do dente anquilosado e se este apresenta ou não o seu sucessor permanente.

Segundo Kurol e Thilander, *cit. in* Kennedy, 2009 e Burch, 1994, quando existe sucessor permanente, em 92,5% dos casos de anquilose do primeiro molar decíduo ocorre a esfoliação espontânea deste com a erupção normal do pré-molar permanente

apesar de se verificar um atraso de cerca de 6 meses. Para estes autores, apenas 3,35% dos casos não sofrem esfoliação espontânea, sendo necessária a sua extracção. No caso de ausência do sucessor permanente, é necessária uma decisão a longo prazo de forma a ser mantido na arcada ou extraído para fechar o espaço ou mantê-lo para uma posterior reabilitação ortodôntica e protética ou de transplante dentário.

No caso de proceder à restauração do dente, quer seja com compósito ou com uma restauração fixa, este deve ser tido como um tratamento de compromisso e transitório apenas durante a fase de dentição mista.

No caso da extracção, deve ser colocado um aparelho de forma a conservar o espaço até que o dente permanente erupcione na sua posição normal. Se a extracção ocorrer numa fase muito precoce, irá ser necessária a manutenção do espaço por um longo período de tempo. Por outro lado, a situação de extracção tardia acelera a erupção do sucessor permanente. Para Burch (1994) a extracção está indicada sempre que o dente se encontre moderadamente em infra-oclusão e/ou quando se verifica a inclinação mesial do dente adjacente distal.

III.3.1.4. Alterações de tamanho e forma dos dentes (por excesso)

A existência física de dentes exageradamente grandes, designada por macrodontia, megalodontia ou megadontia, é uma situação que provoca uma maior ocupação do espaço disponível na arcada. Estas situações raramente são provocadas por factores ambientais e verificam-se mais frequentemente por motivos hereditários ou em associação com gigantismo hipofisário, síndrome otodental, homens XYY, hiperplasia pineal com hiperinsulinismo e hiperplasia hemifacial (ipsilateral). Quando a macrodontia ocorre em dentes isolados, os mais frequentes são os incisivos e caninos, e menos frequentemente em segundos pré-molares e terceiros molares, de forma bilateral (García-Ballesta, 2004 e Neville, 2009) (ver anexo 14, pp.xvii).

As situações de geminação (tentativa de um único gérmen dentário se dividir, resultando numa incompleta formação de dois dentes, com coroa fissurada e geralmente, uma raiz e um canal radicular em comum) e de fusão (união de dois germens dentários normalmente separados, com a resultante formação de um dente

unido com confluência de esmalte e dentina) também consomem espaço na arcada em que surgem pois apresentam a coroa com um diâmetro mesio-distal superior ao normal. Os dentes geminados e fundidos surgem em cerca de 0,3 a 0,5% na dentição permanente e, em cerca de 0,5 a 2,5% na dentição decídua. Em ambas as dentações é mais frequente na região antero-superior. Contudo, entre geminação e fusão a primeira é mais comum na maxila enquanto a segunda na mandíbula (García-Ballesta, 2004 e Neville, 2009) (ver anexo 15, pp.xviii).

A existência de cúspides acessórias, para além de estarem associadas a um maior consumo do espaço, também está relacionada com a presença do dente homólogo dos restantes quadrantes com um tamanho ligeiramente aumentado, consumindo-se assim o espaço por duas vias diferentes. O tubérculo de Carabelli é a cúspide acessória que geralmente se localiza por palatino, na cúspide mesio-lingual do primeiro molar superior. Por norma aparece nos segundo e terceiro molares superiores com uma forma menos proeminente. Contudo tal pode não se verificar e, esta apresentar-se bem definida e com um tamanho considerável para que comprometa o espaço disponível na arcada (Neville, 2009).

III.3.1.5. Supra-numerários

A prevalência de dentes supranumerários permanentes é mais elevada do que a de dentes decíduos, numa diferença de 0,1-3,8% para 0,3-0,8%, respectivamente (García-Ballesta, 2004 e Neville, 2009).

A existência de dentes supranumerários pode verificar-se de forma isolada ou múltipla. Os casos de supranumerários isolados apresentam uma frequência de 76 a 86% dos casos na dentição permanente e destes, 95% são localizados na região da pré-maxila, denominando-se *mesiodens* (ver anexo 16, pp.xviii). Depois da região da pré-maxila, as regiões mais afectadas são a região dos molares superiores, molares inferiores, pré-molares, caninos e incisivos laterais, respectivamente (Neville, 2009). Os casos de supranumerários múltiplos são verificados em 13 a 24% das situações. Quando se verifica a existência de supranumerários múltiplos de origem não sindrómica, as suas localizações principais são a região de pré-molares, molares e incisivos inferiores, respectivamente (Neville, 2009) (ver anexo 17, pp.xviii). Por outro lado, a existência de

dentes supranumerários está associada a situações de disostose cleidocraneana e o síndrome de Gardner (García-Ballesta, 2004).

A sua erupção está dependente do espaço existente na arcada e, a presença de dentes supranumerários está positivamente correlacionada com situações de macrodontia. Assim sendo, apenas 25% dos *mesiodens* erupcionam (Neville, 2009).

Na dentição permanente, os dentes supranumerários vão condicionar, de forma mais acentuada, a várias alterações eruptivas como sendo o apinhamento, retenção ou desvios eruptivos dos dentes vizinhos ou mesmo diastemas, reabsorções radiculares extemporâneas e formações quísticas (García-Ballesta, 2004).

III.3.1.6. Desvios ao normal desenvolvimento da oclusão e da dentição

As condições que afectam o normal desenvolvimento da oclusão e da dentição incluem a susceptibilidade ao trauma dos incisivos maxilares devido ao overjet aumentado, mordida cruzada posterior funcional e problemas locais que põe em risco a integridade da arcada, como a perda prematura de dentes decíduos, anomalias de número e forma dos dentes ou erupção ectópica de dentes permanentes (Ghafari, 1997).

Estes factores requerem tratamento na fase inicial ou média da infância.

No que respeita à erupção ectópica dos primeiros molares permanente, estes podem erupcionar debaixo da superfície distal dos segundos molares decíduos, causando a reabsorção patológica da raiz distal destes. Este fenómeno provoca a exfoliação do dente com consequente perda de comprimento da arcada pela migração mesial do primeiro molar permanente (Mendonza, 2004 e Profitt, 2008) (ver anexo 18, pp.xix).

Esta situação deve ser monitorizada, pois 34% dos casos não apresentam resolução espontânea. Nos casos em que se verifica a resolução espontânea, verifica-se a reabsorção da raiz disto-vestibular do segundo molar decíduo. Quando tal não se verifica, é necessária intervenção (Ngan, 1999)

Moyers, *cit. in* Mendonza (2004) afirma que esta situação verifica-se em 3% dos casos e a sua etiologia está associada a diferentes hipóteses, como dentes decíduos e permanentes grandes, falta de crescimento e ângulo de erupção atípico.

O impacto do tratamento precoce no desenvolvimento físico-social, incluindo a auto-percepção e valor próprio, não justifica, geralmente, a intervenção precoce.

III.3.1.7. Presença de hábitos orais

A presença de hábitos de sucção digital, quer seja do polegar, em gancho, entre outras, são responsáveis por iniciar o colapso da arcada posteriormente à perda extemporânea de dentes decíduos.

A situação de sucção digital verifica-se em 10% das crianças, podendo ter início na fase intra-uterina ou já em idade avançada (ver anexo 19, pp.xix).

São considerados como factores etiológicos ou factores de persistência deste hábito a organização rígida da alimentação, aleitamento artificial, duração do aleitamento, introdução da alimentação sólida, erupção dentária, perturbações de sono, estados anímicos, rivalidade entre irmãos, permanente vigilância do hábito pelos adultos, remoção da chupeta, mimetismo, atitude condescendente ou repressiva dos pais.

Paralelamente à alteração de forma da arcada por arrastamento mesial dos dentes que esta condição provoca, verificam-se mais algumas consequências como sendo, a mordida aberta, mordida cruzada uni ou bilateral, disfunção oclusal e muscular, ao nível do aspecto facial, deformação dos dedos e risco de traumatismo dentário aumentado.

A fase ideal para abandono espontâneo do hábito de sucção digital situa-se no período entre os 2 e os 3 anos de vida. Se após os 3 anos de idade se continua a verificar o hábito de sucção digital deve-se já falar em persistência do hábito.

III.3.1.8. Existência prévia de má-oclusão

Em crianças que apresentam oclusão de tipo classe I, se houver perda extemporânea do 2º molar decíduo é frequente verificar-se a mesialização do 1º molar permanente.

Em crianças que apresentam uma má-oclusão de classe II divisão 1 ou em que se verifica insuficiente comprimento da arcada, quando perdem algum dente inferior decíduo têm tendência a que as condições de má-oclusão que apresentam se manifestem de forma mais marcada.

Na má-oclusão de classe II em que o indivíduo apresenta interposição do lábio inferior, desenvolve-se uma pressão em direcção lingual nos incisivos inferiores e em direcção labial nos incisivos superiores o que, em caso de perda prematura se torna mais prejudicial porque a inclinação dos incisivos vai diminuir o espaço na arcada para a colocação correcta dos pré-molares.

Nas situações de má-oclusão de classe III, quando se verifica a perda prematura de molares decíduos leva à inclinação dos incisivos superiores para palatino (ver anexo 20, pp.xix).

Quando se verifica uma situação de apinhamento severo anterior, a colocação de mantenedores de espaço pode prevenir a transferência do apinhamento para a região de pré-molares (Tunison, 2008).

III.3.2. Factores etiológicos locais de aquisição de espaço

III.3.2.1. Espaçamento generalizado de dentes anteriores

O excesso de espaço não é uma situação muito comum numa arcada em dentição mista, quando não se verifica uma situação de protrusão dos incisivos (ver anexo 21, pp.xx).

Quando esta situação está presente, pode ser provocada ou por existirem dentes muito pequenos e uma arcada de tamanho normal, ou por existirem dentes de tamanho normal e uma arcada muito grande (discrepância dento-maxilar) (Ngan, 1999).

É aceite entre a comunidade científica que, há excepção de casos com comprometimento estético grande, deve-se aguardar a erupção dos dentes permanentes remanescentes antes da colocação de um aparelho fixo para o encerramento do espaço, uma vez que a vantagem do tratamento precoce é pouco ou mesmo nenhuma (Proffit, 2008).

III.3.2.2. Diastema Mediano Superior

O diastema superior inter-incisivo, característico da fase de “patinho feio”, não é necessariamente uma indicação para o tratamento ortodôntico uma vez que este tende a fechar espontaneamente com a erupção dos caninos permanente e consequente mudança de posição das raízes e coroas dos incisivos laterais permanentes (Proffit, 2008).

Segundo Proffit (2008), quando estamos perante um diastema maior que 2mm, independentemente da sua causa, é improvável que ele feche espontaneamente e, para se conseguir requer o reposicionamento em corpo dos incisivos centrais como forma de manter correcta a sua inclinação (ver anexo 22, pp.xx).

III.3.2.3. Perda prematura de dentes decíduos e permanentes

A perda prematura de dentes decíduos, quer seja resultante de cáries, quer de traumatismos, apresenta como consequência imediata o aumento do número de potenciais distúrbios de oclusão, entre os quais se destacam a perda de espaço, extrusão do antagonista, torsiversão dos adjacentes e desenvolvimento de deglutição atípica (Guedes-Pinto, 2003).

A extracção de um dente decíduo, para ser considerada prematura deve acontecer um ano ou mais antes da erupção do dente permanente e, radiograficamente o grau de formação radicular do sucessor permanente deve ser inferior a $\frac{1}{2}$ do seu comprimento total (entre o estágio 7 e 8 de Nolla) (ver anexo 25, pp.xxii).

A relação oclusal que os dentes estabelecem e que é mantida por meio de forças individuais, é a responsável por manter os dentes no sítio que lhes está atribuído. Se é efectuada uma exodontia de um dente decíduo sem a sua devida substituição, a curto prazo irá ocorrer alteração da posição dos dentes adjacentes e consequentemente a falta

de espaço para o dente definitivo sucessor. Esta situação é visível nos primeiros 6 meses após a exodontia (Golnick, 1987).

Na região anterior, o traumatismo dentário é a principal causa de perda prematura de dentes decíduos. Apesar desta perda não provocar alterações significativas ao nível da oclusão, é mais deletéria ao nível da instauração de hábitos parafuncionais, de fonação, deglutição e mastigação. Estes factores associados à necessidade psicológica do paciente podem constituir a justificativa para a necessidade de colocação de mantenedores de espaço (Ngan, 1999 e Silva, F., 2007) (ver anexo 23, pp.xxi).

Na região posterior, as cáries não tratadas são a causa mais comum de extracções e, conseqüentemente, de perda de comprimento da arcada (Ngan, 1999). Segundo Viglianisi (2010) cerca de 51% dos primeiros molares decíduos perdidos e 70% dos segundos molares decíduos perdidos causam falta de espaço e efeitos consequentes na má-posição dentária e impactação dos dentes permanentes na arcada, movimentação dos primeiros molares permanentes e apinhamento da arcada (ver anexo 24, pp.xxi).

Para além da perda prematura de dentes ser devido ao trauma e às cáries, a erupção ectópica, as desordens congénitas e as deficiências do comprimento da arcada são também responsáveis pela perda prematura de dentes decíduos (Tunison, 2008).

A perda prematura de caninos mandibulares decíduos geralmente é resultado de incisivos permanentes com insuficiência de espaço e, conseqüentemente, erupção ectópica. A movimentação lateral dos incisivos, frequentemente conduz à perda do canino decíduo, resultando numa deslocação da linha média (Ngan, 1999).

Quando se trata da perda prematura de um molar decíduo a situação que se verifica com mais frequência é a migração dos dentes a mesial e distal, para o espaço edêntulo. Na perda precoce do primeiro molar decíduo, pode ocorrer movimentação distal do canino decíduo se isto se verificar na fase activa de erupção dos incisivos laterais (Ngan, 1999). Numa situação limite em que se verifica a perda do 2º molar decíduo antes da erupção do primeiro molar permanente, a migração dos dentes é mais severa pois é função do segundo molar decíduo guiar a erupção do primeiro molar permanente (Ngan, 1999 e Silva, F., 2007).

Os vários estudos analisados por Tunison (2008) e Philip (2010), concordavam que a perda precoce do primeiro molar mandibular decíduo resulta na movimentação distal do canino mandibular decíduo. Por outro lado, na maxila predomina a movimentação mesial do segundo molar decíduo para o local da extracção, resultando na redução do comprimento da arcada.

Se se verificar a perda do primeiro molar permanente, o segundo molar decíduo irá sofrer movimentação e rotação numa direcção mesial e lingual e, os pré-molares irão sofrer movimentação distal, com consequente abertura dos contactos interproximais e extrusão do primeiro molar antagonista (Penchas, 1994).

Tunicson, na sua revisão sistemática de 2008 concluiu que quando se perde o primeiro molar decíduo, verifica-se uma maior quantidade de perda de espaço na mandíbula do que na maxila, em tenra idade e em casos de apinhamento dentário.

Se a perda de dentes ocorrer na maxila, a migração mesial dos dentes adjacentes leva a que os dentes posteriores fechem os espaços causados pela extracção. Contudo, na mandíbula verifica-se o movimento distal de fecho dos espaços, realizado pelos dentes mesiais ao espaço edêntulo (Tunicson, 2008)

Moyers (1988) afirma que a tendência à movimentação é mais marcada na maxila mas o processo tem início mais rápido na mandíbula.

No caso de perdas múltiplas de molares decíduos, o indivíduo pode apresentar mordida cruzada na região do 1º molar permanente e migração mesial dos dentes adjacentes permanentes, com consequente diminuição do comprimento da arcada (Silva, F., 2007).

Se associarmos a perda de um molar inferior decíduo a anomalias da musculatura oral (como sendo posição lingual anormalmente alta e o músculo mentoniano desenvolvido) teremos como resultado final o colapso da arcada dentária e o deslocamento distal do segmento anterior.

III.3.2.4. Alterações de tamanho e forma dos dentes (por defeito)

A forma e tamanho dos dentes permanentes está dependente da influência genética bem como de factores ambientais pré e pós natais.

O termo microdontia descreve apenas dentes fisicamente menores que o tamanho comum e não dentes de tamanho normal que estão inseridos numa arcada maior que o normal (macrognatia, por vezes designada a microdontia relativa) (Neville, 2009).

A microdontia verdadeira generalizada é incomum, mas pode surgir em situações de síndrome de Down, nanismo hipofisário, displasia ectodérmica anidróica e outros distúrbios hereditários raros com múltiplas alterações dentárias (García-Ballesta, 2004 e Neville, 2009).

Por outro lado, a microdontia localizada é bastante frequente, afectando prioritariamente os incisivos laterais (0,8 a 8,4%) em que a coroa apresenta uma forma mais conóide e uma raiz de comprimento normal. A coroa apresenta, assim, um diâmetro mesio-distal reduzido e as margens proximais convergem para a margem incisal (Neville, 2009) (ver anexo 26, pp.xxii).

Quando a raiz é de tamanho normal, a situação é mais favorável uma vez que não permite a movimentação dos dentes adjacentes, sendo apenas recomendada a reabilitação protética com uma coroa de recobrimento por motivos estéticos. Contudo, se a raiz também for afectada, o caso tem de ser controlado mais de perto, podendo ser necessário realizar a extracção do dente e posterior fecho do espaço ou reabilitação protética (García-Ballesta, 2004).

Os terceiros molares também são frequentemente afectados (Neville, 2009).

Segundo Akcam (2008), os pacientes com fenda labial e palatina apresentam alterações de forma dos dentes situados dentro e fora da zona da fenda. Nestes casos, os dentes situados na zona da fenda (principalmente os incisivos laterais) podem apresentar-se malformados, em forma de prego, microformados ou mesmo ausentes.

III.3.2.5. Ausência congênita de dentes

De acordo com García-Ballesta (2004), Golnick (1987) e Moyers (1988), a ausência congênita de dentes é mais prevalente na dentição permanente do que na dentição decídua, afectando principalmente os 3º molares, incisivos laterais maxilares, incisivos inferiores e segundos pré-molares maxilares. Geralmente apresentam-se bilateralmente.

Moyers (1988) definiu como causas a hereditariedade, displasia ectodérmica, inflamação ou infecção local, condição sistémica (sífilis ou distúrbios severos intra-uterinos) e expressão de alterações evolutivas da dentição.

García-Ballesta (2004) afirmou que a frequência de agenesias dentárias isoladas variava entre 1,6 e 9,6%, na dentição permanente e, na dentição decídua este valor seria uma média de 5% (ver anexo 27, pp.xxiii).

Quando se verifica uma ausência congênita de dentes “o paciente deve ser avaliado cuidadosamente para determinar o tratamento correcto, porque qualquer uma das variáveis de diagnóstico do perfil, posição dos incisivos, forma e cor do dente, desenvolvimento dentário e esquelético e disponibilidade ou deficiência de espaço pode ser crucial no plano de tratamento” (Profitt, 2008).

García-Ballesta (2004) descreveu a existência de anomalias moleculares heterogénicas que conduzem a várias mutações genéticas específicas. Por exemplo, a mutação aleatória do gene *Mxx-1* do cromossoma 4p16.1 está associada à agenesia hereditária familiar dos incisivos laterais e terceiros molares.

Nos casos de ausências bilaterais, é desejável submeter-se a avaliação ortodôntica para decidir se será necessário fechar os espaços ou mantê-los para uma futura reabilitação ortodôntica ou protética (Profitt, 2008).

Nos casos de ausência dos segundos pré-molares permanentes em que o paciente apresenta uma oclusão ideal ou aceitável, um plano de tratamento aceitável é proceder à manutenção dos segundos molares decíduos, pelo menos até aos 20 anos de idade, com os devidos ajustes na distância mesio-distal para melhorar a intercuspidação no sector

posterior. Desta forma, para além de mater o espaço para uma posterior reabilitação, também mantém o nível ósseo (Profitt, 2008).

Nos casos em que o espaço, o perfil e a relação das bases ósseas são bons ou apresentam alguma protrusão, é possível extrair os segundos molares decíduos sem sucessor permanente, no período entre os 7 e os 9 anos, permitindo ainda a migração mesial do primeiro molar permanente e fecho total ou parcial do espaço. É necessário avaliar se esta situação se verifica apenas num quadrante ou nos quatro, pois se apenas ocorrer numa arcada será necessário extrair na arcada oposta (Profitt, 2008).

Se se decidir pelo encerramento do espaço, deve ser construído um aparelho que conduza a erupção dos dentes para a posição desejada, uma vez que pode haver movimentação paralela dos dentes adjacentes (Profitt, 2008).

Quando se verifica a ausência do incisivo lateral superior permanente, a manutenção a longo prazo do dente decíduo não é um bom plano de actuação, pois há a possibilidade do canino permanente ao iniciar o seu processo de erupção reabsorver a raiz do incisivo lateral decíduo e ocupar o seu espaço, com a respectiva manutenção do canino decíduo por falta de sucessor. A presença do canino erupcionado na posição do incisivo lateral congenitamente ausente é vantajosa se o canino puder ser camuflado em incisivo lateral. Em situações em que tal não é possível, procede-se à abertura do espaço para reabilitação protética e assim é possível gerar osso alveolar na região. Se se optar pelo fecho do espaço com os caninos permanentes a ocuparem o lugar dos incisivos laterais permanentes não é necessário recorrer a dispositivos complexos e, após concluir a fase de dentição permanente os caninos decíduos devem ser extraídos (se ainda não tiverem sido esfoliados) de forma a permitir a movimentação mesial dos primeiros pré-molares permanentes e restantes dentes posteriores (Profitt, 2008).

Paralelamente às situações de agenesias isoladas, também se verificam as situações de agenesias associadas a síndromes sistémicas, como o síndrome de Down ou displasia ectodérmica (García-Ballesta, 2004).

III.3.2.6. Perda de diâmetro mesio-distal dos dentes decíduos

A principal causa deste fenómeno são as cáries interproximais que afectam os dentes decíduos. Se estes forem extraídos e tiverem uma cárie interproximal extensa, a perda de espaço teve início antes da extracção (Tunison, 2008).

Esta situação deve-se a uma dieta rica em hidratos de carbono, higiene oral deficiente ou mesmo inexistente, aversão aos tratamentos dentários, campanhas profiláticas e preventivas pouco direccionadas e por vezes ausentes em muitas regiões do país (Silva. C., 1988).

Os dentes que mais susceptibilidade apresentam para esta situação são os dos sectores laterais pela sua anatomia e contactos interproximais. Entre os dentes que compõem os sectores laterais existem diferentes níveis de susceptibilidade, como se pode ver pelo anexos 28, pp.xxiii (Silva. C., 1988).

Assim, o plano pré-tratamento deve incluir a avaliação da dentição mista antes de planear um mantenedor de espaço pois poderá estar mais indicado a utilização de um recuperador activo de espaço (Tunison, 2008).

Em crianças que apresentam uma arcada dentária com poucos espaços interdentários, estão mais susceptíveis a que na presença de cáries interproximais, desenvolvam uma má-oclusão pois, durante a erupção dos primeiros molares permanentes, estes vão sofrendo inclinação axial em sentido mesial pela perda de contacto com o dente adjacente (Guedes-Pinto, 2003).

No caso de cáries interproximais em molares decíduos, ocorre a inclinação axial em sentido mesial, com ocupação do espaço livre de Nance, o que pode conduzir a situações de retenção de caninos e pré-molares bem como a possível torsiversão de incisivos laterais (Guedes-Pinto, 2003).

A solução para este problema passa por alertar os pacientes e os cuidadores destes para a importância de restaurar dentes cariados, quer decíduos quer permanentes jovens, como forma de manter os espaços necessários para que se desenvolva uma oclusão

estável. Por outro lado, o Médico Dentista também é responsável por esta situação na medida em que deve ter em atenção os diâmetros mesio-distais correctos dos dentes em que está a trabalhar para não aumentar ou diminuir o diâmetro do dente, quer por negligência ou por excesso de zelo (Silva. C., 1988).

III.3.2.7. Extracções programadas

As extracções programadas baseiam-se nas premissas de que, na fase de dentição mista é possível prever se o aumento do tamanho da arcada e distância intercanina serão suficientes para comportar todos os dentes permanentes alinhados correctamente. Para Ngan (1999), quando se verifica uma discrepância dento-maxilar de 10 mm ou mais, não há dúvida de que a situação não será passível de ser auto-corrigida mas sim por meio de extracções.

Este tipo de extracções prematuras de dentes decíduos é justificável quando inserido num caso de discrepância dento-maxilar, com correcto diagnóstico e plano de tratamento interceptivo adequado.

Como padrão, estas são realizadas para 3 dentes: canino decíduo (durante a erupção do incisivo lateral), primeiro molar decíduo (como forma de estimular a erupção do pré-molar) e primeiro pré-molar permanente (para permitir que o canino permanente erupcione no local do primeiro pré-molar). O timing para as extracções deve ser baseado de acordo com o estágio de desenvolvimento de erupção dos dentes permanentes e deve coincidir com a sua fase activa de erupção (Ngan, 1999) (ver anexo 29, pp.xxiv).

As “guidelines” para as extracções programadas são a ausência de discrepâncias esqueléticas, situações de grande deficiência de comprimento da arcada (maior que 10mm), relação mínima de overbite e overjet, má-oclusão de classe I (geralmente), e comprometimento por parte do médico em acompanhar e terminar o caso (Dale, 2006 e Ngan, 1999).

Nos casos de apinhamento severo, em que o planeamento de extracções programadas está indicado, estas devem começar a ser realizadas no período inicial de dentição mista (Ngan, 1999).

Segundo o estudo de Yoshihara (1999), as extracções programadas são úteis na correcção ou redução do apinhamento na maioria dos casos de Classe I. Contudo, se estas não forem acompanhadas por um tratamento ortodôntico apropriado, não surtem o efeito desejado. O tratamento ortodôntico deve ser activo como forma de melhorar o overbite, espaços, angulações, entre outros resultantes das extracções programadas e estabilizar satisfatoriamente a oclusão.

É consequência directa das extracções programadas a diminuição do período de tempo que o indivíduo é sujeito a tratamento ortodôntico, não deixando este de ser importante num período pós-extracções.

Conceder o espaço resultante das extracções para o movimento mesial descontrolado dos dentes como forma de reparar os problemas de apinhamento ou tratar todos os pacientes sem extracções abandona os dois objectivos estimados do passado: melhorar o perfil e conferir estabilidade pós-tratamento.

Desta forma podemos definir como vantagens das extracções programadas permitir o movimento dentário fisiológico, reduzir a necessidade de uso de aparelho, diminuir o período de contenção, diminuir a carga de ancoragem e haver menos distúrbios ósseos e periodontais. Como desvantagens verifica-se o aumento das sobremordidas, a inclinação lingual dos incisivos, a existência de tecido cicatricial pós-extracção, o surgimento de diastemas e de alterações funcionais da língua e o atraso do crescimento da mandíbula.

O abandono do controlo do espaço resultante das extracções permite o alinhamento da dentição mas rouba a oportunidade de remodelar efectivamente a relação dentoalveolar/lábios (Meister, 2005).

III.3.2.8. “Stripping”

Lopes (1993), na sua publicação define o “stripping” como “a diminuição da espessura das faces proximais dos dentes anteriores, destinado a corrigir um apinhamento menor, sobretudo na mandíbula”.

De certa forma, é um meio de aumentar o comprimento da arcada, diminuindo a dimensão mesio-distal dos dentes, principalmente nos dentes anteriores, mas também em caninos e pré-molares inferiores. Zachrisson, *cit. in* Lopes, 1993 afirma que no caso de adultos é possível que possa abranger também os molares, justificando-se no facto de que a redução de amálgamas interproximais em excesso é uma fonte importante de espaço.

O factor “apinhamento ligeiro”, que diz respeito a uma discrepância dento-maxilar de menos de 4 mm, por exemplo no caso de tratamento com extracção dos dois pré-molares superiores mantendo os molares em classe II terapêutica, persistindo um ligeiro apinhamento da mandíbula (até 3-4mm de discrepância dento-maxilar), é uma das situações possíveis de ser corrigida com esta técnica (Lopes, 1993).

Contudo, apenas os dentes com forma triangular é que se apresentam favoráveis para sofrerem stripping, sem que haja dano no septo interdentário, uma vez que nos dentes quadrangulares, o stripping pode provocar contactos radiculares e conseqüentemente problemas periodontais (ver anexo 30, pp.xxv).

III.4 Consequências da Perda de Espaço

De uma forma geral e transversal a todos os factores etiológicos, as principais consequências da perda de espaço são: movimentação anómala de dentes adjacentes e antagonistas, retenção e trajectos eruptivos anormais, atrofia do arco alveolar por ausência de estimulação funcional e perda de estímulos de crescimento, desvio da linha média e dificuldade na obtenção de oclusão neutral.

III.4.1 Perda de espaço maxilar e mandibular anterior

Segundo Golnick (1987), a região anterior tem sido considerada como não necessitar de manutenção de espaço uma vez que aqui não se verifica o fenómeno de fecho do espaço. Contudo isto pode não se verificar nos casos onde o espaço já estava previamente comprometido.

Na região antero-superior, a manutenção do espaço pode ser feita com dispositivos fixos e removíveis, sendo os fixos os mais indicados em pacientes pequenos uma vez que a colaboração em cadeira pode ser menor.

Na região antero-inferior, dadas as várias disposições na arcada que os incisivos podem descrever (erupção lingual por exemplo), o mantenedor de espaço pode ser prejudicial, interferindo com a sua erupção. Por outro lado, como a arcada inferior se encontra protegida pela arcada superior, a falta de um dente provoca mais facilmente o colapso desta.

III.4.2 Perda de espaço dos caninos

Segundo Golnick (1987), em casos onde se verifica uma oclusão normal e, a perda extemporânea do canino ocorreu devido a um acidente ou por processos cariosos, não é necessária a manutenção do seu espaço. Contudo, se o canino foi perdido extemporaneamente como consequência de uma deficiência generalizada do comprimento da arcada, deve-se avaliar o caso e considerar a hipótese de manutenção (ou mesmo a recuperação) do espaço.

III.4.3 Perda de espaço posterior

Segundo Golnick (1987), a necessidade de manutenção de espaço nos sectores posteriores depende não só da erupção dos dentes adjacentes, como também da idade e sexo da criança, a condição oclusal geral e a presença de hábitos parafuncionais.

Muitos autores consideram que é “menos grave” uma criança perder extemporaneamente o primeiro molar decíduo do que o segundo molar decíduo. Esta ideia baseia-se no facto de que os primeiros pré-molares permanentes erupcionam muito

rapidamente e, os segundos molares decíduos, como um bom ponto de contacto, parecem resistir à força mesial dos primeiros molares permanentes.

Quando se perde extemporaneamente o segundo molar decíduo pode provocar o deslocamento mesial do primeiro molar permanente com consequente inclusão do segundo pré-molar. Para Golnick (1987), este é o dente cuja perda precoce provoca mais efeitos de perda de comprimento da arcada. Isto é tanto mais verdade quando se verifica antes da erupção do primeiro molar permanente.

III.5 Detecção precoce de falta de espaço

É imperioso que o médico dentista saiba fazer o diagnóstico precoce da condição de problemas de espaço em indivíduos em dentição mista, de forma a prevenir e interceptar a situação.

Com esse fim, foram desenvolvidas formas de análise do espaço disponível, como a Análise de Moyers, de Bolton e de Nance.

A análise de Moyers é uma parte fundamental da avaliação ortodôntica precoce e auxilia na determinação da discrepância dento-maxilar. Se esta discrepância está presente, a análise do espaço será uma ferramenta diagnóstica útil na avaliação da necessidade de inclusão no plano de tratamento de extracções programadas, erupção guiada, recuperação de espaço, “stripping”, manutenção do espaço ou apenas observação periódica do paciente (Philip, 2010).

Para fazer a extrapolação dos tamanhos mesio-distais das coroas dispomos de dois métodos: radiográfico e não radiográfico. O método radiográfico requer a medição de imagens sem distorção de dentes erupcionados e não erupcionados. O método não radiográfico permite a extrapolação dos comprimentos mesio-distais de caninos e pré-molares não erupcionados de ambas as arcadas através dos comprimentos mesio-distais dos 4 incisivos mandibulares permanentes, usando uma tabela de probabilidades (Philip, 2010).

A análise de Nance consiste na comparação da quantidade de espaço disponível para o alinhamento dos dentes com a quantidade de espaço necessária para o alinhamento destes, numa fase tardia de dentição mista. O espaço disponível é estimado pela medição do perímetro do arco dentário desde o contacto mesial do primeiro molar permanente até à hemiarcada adjacente, no contacto mesial do primeiro molar. O espaço necessário resulta da soma dos maiores diâmetros méso-distais dos incisivos, caninos e pré-molares. Os dentes não erupcionados podem ser medidos por duas técnicas diferentes: radiográfica ou por relação proporcional, como na análise de Moyers (Ngan, 1999).

III.6 Características Gerais dos Mantenedores e Recuperadores de espaço

III.6.1. Objectivo

Segundo as “Guidelines” de 2006-07 da American Academy of Pediatric Dentistry, os objectivos da manutenção de espaço são a prevenção da perda de comprimento, largura e/ou perímetro da arcada por estabilizarem a posição relativa dos dentes existentes.

A manutenção do espaço está indicada apenas quando o espaço adequado está disponível e todos os dentes não erupcionados estão presentes, num estágio de desenvolvimento normal para a idade (Profitt, 2008). Para Mendonza (2004), a manutenção do espaço “nasce da necessidade de preservar o espaço que foi deixado pela perda total ou parcial de um dente” e o seu uso está indicado em situações de concordância com a análise de espaço ou com a avaliação ortodôntica prévia.

Quando se verifica uma perda dentária não reabilitada e com perda de espaço inferior ou igual a 3 mm, é possível planear um recuperador de espaço simples e com bom prognóstico. Se a perda for superior a 3 mm, o problema já é mais severo e requer uma terapia complexa com aparelhos fixos e/ou extracção de dentes permanentes (Profitt, 2008).

De uma forma geral, os mantenedores e recuperadores de espaço são utilizados para prevenir e recuperar a perda de comprimento da arcada após a perda de um ou mais dentes, facilitando a erupção dos dentes sucessores e sem interferir com a erupção dos antagonistas. Desta forma desempenham um papel fundamental na manutenção da relação mesio-distal, prevenindo ou reduzindo a severidade do desenvolvimento de má-

-occlusão decorrente de movimentos dentários indesejáveis. Como objectivo a longo prazo, os mantenedores e recuperadores de espaço desempenham um papel importante na prevenção do tratamento ortodôntico fixo.

“Manutenção de espaço e controlo do espaço não são necessariamente sinónimos”

Wright and Kennedy *cit. in* Terlaje, 2001

Segundo Terlaje (2001), o termo “controlo do espaço” diz respeito à manutenção do espaço inadequado que seria melhor ser mantido pela colocação de um dispositivo no molar do quadrante afectado, seguido pela colocação de um aparelho passivo que mantenha o espaço. Esta é uma forma apropriada de manter o espaço, desde que a dentição da criança é uma entidade dinâmica, sempre em mudança e com uma natureza individual.

III.6.2. Indicações

Está indicada a recuperação de espaço em casos onde se verifica um desequilíbrio entre as forças que actuam sobre o dente e quando há indícios do espaço disponível ser inadequado para os dentes em erupção, nos casos de perda de pelo menos um dente decíduo, perda do perímetro da arcada ou por indicação da análise de espaço. É também boa prática em casos onde se verifica má-occlusão a qual, poderá vir a ser combinada com falta de espaço (Golnick, 1987, Lucea, 2002 e Viglianisi, 2010).

Segundo Ngan (1999), para além das indicações já apresentadas, a manutenção de espaço está indicada quando há perda de um ou mais dentes decíduos, não há perda de comprimento da arcada e se, pela análise de espaço, não se verificava discrepância dento-maxilar, com todos os dentes correctamente colocados na arcada.

Na região anterior, só se justifica a manutenção do espaço quando estão em causa questões estéticas, usando uma prótese parcial removível ou fixa (Ngan, 1999).

Mendonza (2004) afirma que os mantenedores removíveis são dispositivos construídos sobre resina e retidos com ganchos aos quais se podem adicionar elementos activos (parafusos ou molas), quando o objectivo é a recuperação do espaço.

III.6.3. Contra-Indicações

A manutenção de espaço não é necessária em situações em que há ausência de osso alveolar sobre o dente permanente desde que tenha espaço suficiente para a sua erupção. O mesmo se verifica em situações de agenesia do sucessor permanente que não vai ser reabilitada e de discrepância dento-maxilar positiva, isto é quando temos um excesso de espaço mesio-distal para a erupção do dente (Golnick, 1987, Lucea, 2002).

No que concerne à ausência de osso sobre o dente permanente, é necessário diagnosticar se esta ocorreu por infecção. Se assim foi a manutenção do espaço não é necessária ser planeada uma vez que a erupção do sucessor permanente pode estar acelerada. Por outro lado, quando a perda de osso alveolar ocorre antes do dente permanente ter $\frac{3}{4}$ da raiz formada, a erupção vai estar atrasada. Neste ultimo caso é aconselhável planear-se a manutenção do espaço disponível, advertindo os pais de que este pode ser necessário por um curto intervalo de tempo. Para Silva, F. (2007) se o dente for perdido antes do sucessor ter completado o estágio 6 de Nolla é possível que se faça a manutenção do osso alveolar. Contudo se o dente sucessor já tiver alcançado o estágio 6 de Nolla, a sua erupção pode ser acelerada, diminuindo o risco de perda de espaço.

Em situações de ausência congénita do sucessor permanente, deve ser decidido em conjunto com os outros profissionais e com o responsável da criança se a opção de tratamento será a manutenção do espaço ou o encerramento deste.

III.6.4. Oportunidade terapêutica

A maioria dos casos necessita de colocação imediata de mantenedores de espaço. Isto deve-se ao facto de ser durante os primeiros 6 meses que se verifica o fecho da maior parte do espaço. Nunca se deve esperar que o espaço feche para actuar (Golnick, 1987, Lucea, 2002).

Segundo vários autores, o que parece ser a melhor atitude terapêutica a adoptar será, nas situações em que tal seja possível, confeccionar previamente o mantenedor de espaço e colocá-lo na mesma sessão em que se procede à exodontia do respectivo dente.

Nas pesquisas realizadas por Ghafari (1997) e por outros autores por ele comparados (Gianelly, 1995; Livieratos, 1995; Keeling, 1995 e Tulloch, 1995) este concluiu que os diversos autores estavam de acordo no valor da terapêutica numa fase tardia da infância (corresponde ao período imediatamente antes da perda dos 2º molares decíduos), como sendo a primeira fase do tratamento de um só estadio. Esta conclusão prende-se com a correcção da distoclusão e com a manutenção do espaço na arcada dentária.

Apesar do processo de erupção dentária e dos factores que a influenciam ainda não serem totalmente entendidos, deve ter-se em consideração, ao planear a terapêutica, a relação existente entre o início da erupção dentária e o grau de formação dentária. Desta forma, sabemos que os caninos erupcionam quando têm $\frac{3}{4}$ da sua raiz formada enquanto os pré-molares erupcionam com apenas $\frac{1}{2}$ a $\frac{3}{4}$ da raiz formada. Assim sendo, podemos avaliar de uma forma um pouco mais exacta a necessidade de manutenção de espaço ou se este não será necessário.

III.6.5. Requisitos

Os mantenedores de espaço, qualquer que seja o tipo, devem ser o mais adequado possível ao caso. Contudo existem uma série de requisitos base que devem apresentar, a saber manutenção do espaço interproximal desejado, não interferir com a oclusão dos dentes antagonistas nem com a erupção do dente permanente, permitir o espaço mesio-distal suficiente para o alinhamento do dente permanente em erupção, não interferir com a fonética e mastigação e se possível restabelecer a função mastigatória e estética, ter um desenho simples e serem fáceis de higienizar e conservar (Golnick, 1987, Lucea, 2002 e Silva, C., 1988).

III.7. Tipos de Mantenedores e Recuperadores de espaço

Os mantenedores e recuperadores de espaço podem ser classificados de acordo com as suas características, de acordo com os dentes perdidos ou de acordo com a zona da arcada (Mendonza, 2004).

Assim, de acordo com as características podemos ter mantenedores e recuperadores fixos ou removíveis. Pela classificação dentária, podemos ter mantenedores e recuperadores incisivos, caninos, molares e múltiplos (Mendonza, 2004).

A classificação adoptada para a descrição dos diferentes tipos de mantenedores e recuperadores é feita com base nas suas características.

III.7.1. Mantenedores Fixos

De uma forma genérica são dispositivos construídos sobre bandas ou coroas, cimentadas nos dentes adjacentes ao espaço edêntulo e, sobre estas é soldado um arame que engloba o espaço edêntulo (Mendonza, 2004).

Salvo as situações de crianças pouco colaborantes para a colocação de dispositivos removíveis, o uso de dispositivos fixos deve ser ponderado, uma vez que a evidência científica tem mostrado um potencial aumento da incidência de cáries e, é também necessário que o Médico Dentista possua conhecimentos mais aprofundados e especializados (Silva, C., 1988).

As suas indicações gerais são para a substituição de incisivos, caninos e molares decíduos, quando falta um molar, dois molares contíguos ou os incisivos, quando o dente pilar estiver indicado para a colocação de uma coroa, pacientes pouco colaboradores e alérgicos a resina (Mendonza, 2004).

A sua principal vantagem reside na sua utilização em casos de perda unilateral, com o objectivo de minimizar o desconforto provocado pelos dispositivos removíveis, pela sua extensão e volume.

Assim, se forem fixos a apenas um extremo temos mantenedor de banda-alça, coroa-alça e proprioceptivo. Por outro lado, se forem fixos aos dois extremos temos arco lingual, barra transpalatina e botão de Nance.

III.7.1.1. Fixos a banda e alça

Este é um dispositivo unilateral adaptado a uma banda num dente pilar íntegro. A alça, de 0,036 mm de diâmetro, após conformada e imobilizada com cera é soldada à banda (Lucea, 2002 e Terlaje, 2001) (ver anexo 31 e 32, pp.xxv-xxvi).

É possível adicionar um descanso oclusal no dente adjacente e evitar a inclinação do dente que possui a banda para o espaço edêntulo (Lucea, 2002). A alça deve ser suficientemente larga de forma a permitir a erupção do dente permanente sem necessidade de remoção do aparelho (Silva, F., 2007).

Contudo não há necessidade absoluta de incorporar o apoio oclusal, podendo a alça ficar afastada do plano oclusal (meia altura no processo alveolar adaptando-se depois ao dente de contacto) (Silva, C., 1988).

Está convencionalmente indicado em casos perda uni e bilateral de primeiro ou segundo molar decíduo com o primeiro molar permanente presente ou do primeiro molar decíduo sem a presença do primeiro molar permanente (Ramos, 2009) ou em casos de perda prematura de um molar ou incisivo decíduo quando se pode prever uma diminuição do comprimento da arcada, embora seja controverso entre autores, a sua utilização exclusiva para o sector posterior ou para o sector anterior (Golnick, 1987, Lucea, 2002 e Silva, F., 2007).

Está contra-indicado para espaços grandes suportados por um único dente pela limitada resistência da alça, em caso de agenesias ou quando se prevê que o tratamento envolva extracções seriadas (Profitt, 2008).

Apresenta como vantagens ser fácil de construir e ajustar com o mínimo de tempo empregue, ser fácil de reparar, de reajustar à dentição presente e de retirar quando

ocorre a erupção do dente permanente, requerer sessões clínicas curtas e implicar material de baixo custo (Golnick, 1897 e Silva, F., 2007) e, como desvantagens não restaurar a função mastigatória nem impedir a extrusão do antagonista, necessitar que o dente “pilar” se apresente em correcta posição vertical, ter o máximo de utilidade terapêutica em casos de perda unitária, necessitar de consultas regulares e oferecer pouca resistência às forças oclusais (Lucea, 2002, Ramos, 2009, Silva, F., 2007 e Terlaje, 2001). Subramaniam (2008) no seu estudo obtiveram um total de 7% de fracturas da alça aos seis meses.

No caso de ausência do segundo molar decíduo, este pode ser usado quando o primeiro molar permanente está totalmente erupcionado, sendo a banda colocada nele e, dirigindo-se para mesial, de encontro ao primeiro molar decíduo ou colocado no primeiro molar decíduo dirigindo-se para distal de encontro ao primeiro molar permanente. O aparelho é mantido no local até à completa erupção do primeiro molar permanente, momento em que é substituído pela barra transpalatina, pelo Botão de Nance ou pelo arco ligal (Ngan, 1999, Proffit, 2008 e Terlaje, 2001). Proffit (2008) também considera viável a colocação da banda no primeiro molar decíduo, uma vez que a banda pode provocar descalcificação na região dentária à sua volta, apesar da sua morfologia dificultar a retenção. Contudo deve-se ter atenção a velocidade de desenvolvimento do primeiro pré-molar, face ao segundo, pois se o primeiro tiver um desenvolvimento mais acelerado é contra-indicado colocar a banda no primeiro molar decíduo.

Segundo Terlaje (2001), tanto os mantenedores banda-alça como os coroa-alça devem ser sucedidos por um arco lingual mandibular aquando da erupção dos quatro incisivos mandibulares.

III.7.1.2. Fixos a coroa e alça

Este é um dispositivo adaptado numa coroa de aço inoxidável no dente pilar, de igual construção ao mantenedor fixo a banda e alça (ver anexo 33, pp.xxvi).

Está indicado quando a coroa do dente pilar necessita de reconstrução extensa ou o dente apresenta tratamento pulpar, optando-se assim por uma coroa de aço inoxidável,

em casos de ausência do primeiro molar decíduo, tanto na maxila como na mandíbula (Terlaje, 2001) e contra-indicado em casos de perda de dimensão vertical com insuficiente espaço protético e em paciente com higiene oral deficiente.

Apresenta como vantagens ser possível cortar o arame quando o dente entrar em erupção e manter a coroa a desempenhar a sua função restauradora (Terlaje, 2001), ser resistente e retentivo, não exigir trabalhos laboratoriais, o tempo de consulta ser reduzido e impedir a simples remoção e recolocação (Profitt, 2008). Por outro lado, este tipo de dispositivo apresenta como desvantagens não restaurar a função mastigatória nem impedir a extrusão do antagonista (Lucea, 2002), poder provocar inflamação gengival quando o dente não apresenta contornos anatómicos definidos, ser facilmente fraccionado quando sujeito a forças anormais e de difícil reparação e reajuste na alça em boca (Golnick, 1987).

É de extrema importância que o Médico Dentista verifique se a coroa cimentada se encontra em trauma oclusal ou com prematuridades o que conduz a reabsorções radiculares extemporâneas, com perda precoce do dente e erupções ectópicas que alteram o equilíbrio de espaço da arcada.

III.7.1.3. Mantenedor de Gerber

Este é um dispositivo que usa uma coroa no dente pilar ao qual se solda um tubo e, dentro deste coloca-se a alça de arame que vai de encontro ao dente contíguo (ver anexo 34, pp.xxvi). Existe no mercado este tipo de dispositivos pré-fabricados e com diferentes tipos de alças para soldar (Lucea, 2002).

Apresenta como vantagens restaurar a função oclusal do dente pilar quando este se encontra muito destruído e, como desvantagens não restaurar a função mastigatória nem impedir a extrusão do antagonista (Lucea, 2002).

III.7.1.4. Mantenedor de Mayne

Este é um dispositivo de um só braço de arame que abraça o dente contíguo ao espaço edêntulo (ver anexo 35, pp.xxvii).

Apresenta como vantagens ser mais cómodo para o paciente e, como desvantagens ser mais elástico, não restaurar a função mastigatória nem impedir a extrusão do antagonista (Lucea, 2002).

III.7.1.5. Mantenedor de Sannverd

Este dispositivo é constituído por um fio de latão ajustado às coroas dos dentes vizinhos ao espaço edêntulo e, o espaço é mantido por meio de um elástico passivo. Este é cimentado directamente sobre o dente pilar.

Apresenta como vantagens ser de construção imediata em consultório e, como desvantagens não restaurar a função mastigatória nem impedir a extrusão do antagonista (Lucea, 2002).

III.7.1.6. Mantenedor fixo a coroa ou banda com barra dupla

Este é um dispositivo construído por duas bandas e dois arames (vestibular e lingual) ambos soldados às bandas (ver anexo 36, pp.xxvii).

Está indicado quando o mantenedor simples se descimenta com facilidade.

É indicado conformar a alça em forma de U ou de ansa, como forma de permitir a sua readaptação, se for necessário (ver anexo 37, pp.xxvii).

III.7.1.7. Mantenedor de espaço com coroa como pôntico

Descrito por Lucea e Echarri (2002), caracteriza-se pelo ajuste de coroas nos dentes adjacentes ao espaço edêntulo e, uma terceira coroa de aço inoxidável (coberta por resina) é soldada a ambas as coroas com um arame vestibular e outro lingual.

Está indicado quando ambos os dentes contíguos ao espaço edêntulo necessitam de restaurações extensas (Lucea, 2002).

Apresenta como vantagens restabelecer a função oclusal e não permite a extrusão do antagonista (Lucea, 2002).

III.7.1.8. Arco lingual de Nance

Este é um dispositivo realizado com um arame de 0,8 ou 0,9 mm de diâmetro soldado na superfície lingual das bandas previamente colocadas e adaptadas nos primeiros molares mandibulares permanentes ou nos segundos molares decíduos, estendendo o seu contacto tangencial para as superfícies linguais de todos os incisivos mandibulares permanentes, na altura dos seus terços cervicais, prevenindo assim a migração anterior dos dentes posteriores e a migração posterior dos dentes anteriores (ver anexo 38, pp.xxviii). Segundo Proffit (2008), a parte anterior do arco deve repousar sobre os cingulos dos incisivos, aproximadamente a 1-1,5 mm do tecido mole e, na região dos caninos deve ser dobrado para lingual, de forma a não contactar com os molares decíduos e pré-molares não erupcionados.

A sua aplicação é um procedimento aceite para manter o perímetro da arcada, prevenindo a movimentação mesial ou a inclinação dos molares mandibulares. A posição dos molares é estabilizada contra os incisivos mandibulares, o que também previne o seu colapso com inclinação lingual (Rebellato, 1997; Viglianisi, 2010; Villalobos, 2000). Estudos prévios sugerem que isto ocorre pelo movimento labial dos incisivos inferiores acompanhados da migração mesial dos molares (Rebellato, 1997). Contudo, apesar da sua comprovada efectividade como mantenedor de espaço, os efeitos na posição, em termos dos planos sagital e vertical, de incisivos e molares de pacientes em fase de crescimento não está adequadamente comprovada (Villalobos, 2000).

O estudo de Viglianisi (2010) comprovou que o arco lingual colocado durante a fase inicial de dentição mista restringe a migração mesial e o uso do Leeway space pelos molares e pode aumentar ligeiramente (cerca de 0,07 mm) o total do comprimento da arcada. Por outro lado, o estudo de Villalobos (2000) comprovou a efectividade deste dispositivo no controlo da extrusão vertical dos molares mandibulares e preserva o comprimento da arcada. Este ainda comprovou que, tal como Viglianisi (2010), se o arco lingual for colocado no início da fase de dentição mista consegue-se restringir a migração mesial e o uso do Leeway space pelos molares mas, numa situação de topo-a-topo não se verifica a auto-correcção e em pacientes com apinhamento marginal este

dispositivo reveste-se de uma importante função no controlo da utilização do espaço na arcada inferior.

Está indicado para a mandíbula, em casos de perda múltipla bilateral de molares mandibulares decíduos estando presentes os incisivos e primeiros molares mandibulares permanentes, em situações de perda de um ou mais dentes posteriores, em alguns casos de apinhamento de incisivos mandibulares permanentes, ou quando se deseja um controlo até à mudança dentária completa (Golnick, 1987; Lucea, 2002; Ngan, 1999; Ramos, 2009; Terlaje, 2001) e quando temos presente apinhamento anterior e suficiente Leeway space na arcada para o correcto alinhamento dos dentes permanentes (Rebellato, 1997).

Está contra-indicado em perda bilateral de molares decíduos, anteriormente à erupção dos incisivos mandibulares permanentes, pois pode provocar a sua erupção por lingual do dispositivo (Munõz, 2004; Profitt, 2008).

Pode ser fixo ou removível e, deve entrar de forma passiva como forma de evitar movimentos indesejados. O fixo é de mais difícil ajuste e o removível é mais passível de perda ou de quebra.

Apresenta como vantagens o tempo mínimo que requer para a sua confecção, ser fácil de construir e de ajustar, facilmente higienizável, não interferir com o crescimento das arcadas e prevenir o movimento anterior dos dentes posteriores e o movimento posterior dos dentes anteriores (Golnick, 1987; Silva, F., 2007) e, como desvantagens não restabelecer completamente a função, uma vez que não apresenta oclusão com os dentes antagonistas nem previne a extrusão dos antagonistas e, como a sua extensão geralmente é grande, pode ocorrer a distorção do fio pelas forças mastigatórias (Ramos, 2009; Silva, F., 2007).

É de salientar que este tipo de mantenedor pode diminuir a perda de comprimento da arcada e controlar o espaço de deriva, se necessário (Golnick, 1987). A sua utilização só deve ser ponderada quando estão presentes todos os incisivos e os primeiros molares permanentes mandibulares, pois se se verificar a sua colocação antes da erupção dos incisivos permanentes, o seu padrão de erupção será por lingual (Terlaje, 2001).

Rebellato (1997) no seu estudo calculou a relação da quantidade de movimento descrito pela quantidade de movimento da coroa do molar e a variação no comprimento da arcada. Desta forma, a relação encontrada foi de 1:1, isto é, por cada 1mm de movimento mesial que a coroa do molar descrevia, verifica-se a diminuição de 1mm no perímetro da arcada.

III.7.1.9. Botão de Nance

Este dispositivo consiste na colocação de bandas nos dois primeiros molares superiores permanentes ou nos segundos molares superiores decíduos e uma barra palatina com um botão de resina que assenta directamente sobre as rugas palatinas (e não sobre a superfície lingual dos incisivos), semelhante visualmente e com função similar à barra lingual, mas na maxila (Lucea, 2002; Terlaje, 2001) (ver anexo 39, pp.xxviii).

Está indicado em pacientes que requerem o máximo de ancoragem, em casos de perda uni ou bilateral de segundos molares maxilares decíduos ou de vários molares, com presença do primeiro molar permanente que necessita ser mantido no local onde erupcionou (Terlaje, 2001), evitar a migração mesial de molares permanentes, mantendo o espaço de caninos e pré-molares ou para o alinhamento de incisivos apinhados.

Este tipo de aparelho necessita de monitorização regular devido à capacidade de provocar irritação e ulceração da mucosa (Terlaje, 2001). Contudo a inflamação que se pode verificar desaparece com a remoção do aparelho.

Apresenta como vantagens o tempo mínimo que requer para a sua confecção, ser fácil de construir e de ajustar e, como desvantagens não restaurar a função oclusal, poder estar pouco tempo em boca devido ao risco de provocar úlcera palatina ou infecções por *Candida* (Golnick, 1987; Lucea, 2002).

Segundo Golnick (1987), o botão de acrílico colocado na parte anterior do arco lingual tem como função prevenir que o arame se afunde na mucosa do palato, no caso de se verificarem ligeiros movimentos dentários.

III.7.1.10. Barra transpalatina ou de Goshgarian

Este é um dispositivo maxilar que consiste em duas bandas cimentadas nos dois primeiros molares e um arame de 0,8 mm que cruza o palato sem contacto mucoso, soldado nas superfícies linguais das bandas (Lucea, 2002; Terlaje, 2001) (ver anexo 40, pp.xxviii).

Está indicado em situações de perda de um único molar (como forma de prevenir a movimentação mesial dos molares) e em pacientes que necessitam do mínimo de ancoragem (cúspides íntegras e afiladas, biótipo braquifacial) (Golnick, 1987; Lucea, 2002; Terlaje, 2001) e contra-indicado quando há perda bilateral do segundo molar decíduo (Terlaje, 2001).

Apresenta como vantagens a facilidade de confecção e de higienização, evitar a rotação mesio-palatina da raiz palatina do primeiro molar permanente e auxiliar na expansão da arcada (Mcormond, 1996) e, como desvantagens possibilitar o acúmulo de material na zona do acrílico.

Se a barra transpalatina é colocada nos primeiros molares permanentes com pelo menos um segundo molar maxilar decíduo presente, a ligação rígida à hemiarcada com o segundo molar promove estabilidade suficiente para prevenir a tendência à rotação ou movimentação (Terlaje, 2001).

A realização de uma ansa em ómega permite que a força distal seja aplicada aos primeiros molares permanentes, prevenindo a rotação anterior e a movimentação (Terlaje, 2001).

III.7.1.11. Mantenedor telescópico

Este é um dispositivo que comporta bandas em ambos os primeiros molares e num é soldado um tubo que se adapta segundo as superfícies palatinas dos dentes e onde é soldado um dente de prótese e, no outro é soldado um arame de também se adapta às superfícies linguais dos dentes e encontra-se com a outra metade. Desta forma permite adaptar o mantenedor ao longo do crescimento da criança (ver anexo 41, pp.xxix)..

Está indicado para substituição de dentes anteriores maxilares, na fase de crescimento maxilar.

Apresenta como vantagens a adaptação ao crescimento, prevenir o aparecimento de hábitos viciosos de sucção digital, proporciona boa estética e dicção sem condicionar o crescimento transversal maxilar (Ramos, 2009).

III.7.1.12. Mantenedor com guia eruptiva

Segundo Barbería (2006), Willett apresentou, em 1930, o primeiro mantenedor de espaço com extensão distal, ao qual chamou “distal shoe”.

Este consiste numa banda com uma extensão em “L” (plano guia) de plástico ou metal intra-alveolar (1 a 1,5mm) que tem como principal objectivo guiar a erupção do primeiro molar permanente, simulando a face distal do dente ausente (Silva. C., 1988). É considerada boa prática radiografar a área antes da cimentação como forma de confirmar o correcto posicionamento da extensão intra-alveolar (contactar com o primeiro molar permanente 1 mm abaixo da crista marginal mesial sobre ou antes da sua emergência do osso) (Barbería, 2006; Profitt, 2008; Terlaje, 2001) (ver anexo 42, pp.xxix).

Está indicado em situações de perda ou reabsorção radicular avançada com destruição óssea periapical do segundo molar decíduo antes da erupção do primeiro molar permanente, cárie avançada não restaurável do segundo molar, erupção ectópica do primeiro molar permanente e anquilose do segundo molar decíduo (Brill, 2002). Contudo está contra-indicado em casos de anomalias cardíacas devido ao risco de contrair endocardite bacteriana por manter aberta uma possível porta de entrada de microorganismos, em casos de patologia sistémica que comprometa a cicatrização (como diabetes mellitus, imunossupressão, patologia renal, febre reumática e disresias sanguínea), perda do primeiro molar permanente, pacientes com dificuldades económicas ou com pais pouco colaborantes e com perdas múltiplas de dentes, por falta

de estrutura suficiente para cimentar o dispositivo (Barbería, 2006; Brill, 2002; Lucea, 2002).

Apresenta como vantagens poder ser projectado com vista ao futuro, isto é, ser possível cortar o arame aquando da erupção do primeiro molar permanente, mantendo a coroa a desempenhar a sua função, evitar a extrusão do antagonista e constituir um plano guia para a erupção em posição adequada do primeiro molar permanente, evitando o deslizamento mesial (Silva, C., 1988) e, como desvantagens a dificuldade de execução precisa deste, a presença constante de um corpo estranho numa área sensível, ser uma possível fonte de infecção entre as áreas intra-orais e submucosas, o seu desenho limitar a resistência do dispositivo e não restituir o dente em falta (Profitt, 2008), só permitir a substituição de apenas uma peça dentária e por ser em cantilever, não restaurar a sua função oclusal.

Deve ser tida alguma atenção ao planear este tipo de mantenedor uma vez que vários estudos histológicos demonstraram que a componente intra-alveolar não chega a ficar completamente revestido por epitélio, o que desencadeia uma resposta inflamatória crónica (Lucea, 2002).

Este pode ser construído na mesma consulta em que se realiza a exodontia do segundo molar decíduo, o que valoriza o tratamento em termos de efectividade-custo. No estudo de Brill (2002), apenas 12% dos dispositivos colocado necessitaram de ser substituídos devido à sua quebra.

Este deve ser substituído por um arco lingual após a erupção do primeiro molar mandibular permanente e de todos os incisivos mandibulares permanentes (Terlaje, 2001).

O sucesso do dispositivo está dependente do sucesso no processo de guiar a erupção do dente permanente na arcada, sem problemas associados ao dispositivo em si (Brill, 2002).

III.7.1.13. Mantenedor proprioceptivo

Este é um dispositivo baseado no princípio de que a estimulação do ligamento periodontal auxilia a guiar o gérmen do primeiro molar permanente, de forma a erupcionar livremente. É constituído por uma banda adaptada ao primeiro molar permanente e uma alça de arame de exerce pressão sobre a mucosa, a 1mm de profundidade (semelhante ao banda-alça) (ver anexo 43, pp.xxx).

Na mandíbula é suficiente ter apenas uma banda-alça mas na maxila é necessário ir buscar ancoragem às coroas contralaterais unindo as bandas com a barra transpalatina.

Está indicado quando se verifica a perda do segundo molar decíduo previamente à erupção do primeiro molar permanente (com um tempo de espera curto, para a erupção) (Golnick, 1987).

Apresenta como vantagens ser menos agressivo que um mantenedor com guia eruptiva (Lucea, 2002), ser de fácil construção e ajuste, necessitar de curto período de tempo e prevenir a migração mesial do primeiro molar permanente (Golnick, 1987).

III.7.1.14. Aparelho de Willet's Modificado

Este aparelho conjuga o mantenedor proprioceptivo bilateral posterior com um arco lingual anterior (Dhindsa, 2008) (ver anexo 44 e 45, pp.xxx).

Está indicado quando temos perdas bilaterais de primeiros e/ou segundos molares decíduos e contra-indicado crianças entre os 5 e os 6 anos uma vez que pode criar um obstáculo à erupção dos incisivos inferiores (Dhindsa, 2008).

Este dispositivo apresenta como vantagens necessitar de menos tempo em consultório, ser fixo logo requer menos colaboração por parte do paciente, aumentar a estabilidade e eficácia ao guiar a erupção dos dentes sucessores e ter um design que permite manter a dimensão mesio-distal do espaço edêntulo, sem redução dos dentes. Como desvantagens não restituem nem auxiliam a função, são de difícil confecção e não devem ser aplicados em pacientes não colaborantes (Dhindsa, 2008).

III.7.1.15. Mantenedores de espaço de fibra de vidro reforçado com resina

Estes mantenedores de espaço foram introduzidos recentemente e, são essencialmente constituídos por fibras E de vidro, pré-impregnadas, que se ligam umas às outras por meio de cadeias de polimetilmetacrilato e por monómeros de Bis-GMA. A sua fixação é feita com fotopolimerização (Subramaniam, 2008) (ver anexo 46, pp.xxxi).

Esta técnica apresenta como vantagens ser bastante estética dada a sua translucidez, a fibra ser colocada apenas por lingual para minimizar as forças oclusais e como desvantagens ser afectado negativamente pelo esmalte com poucos prismas característico dos dentes decíduos, fractura da fibra até aos seis meses após a colocação, a possibilidade de extrusão do antagonista com colisão na fibra (o que também pode conduzir à sua fractura), aos seis meses pode verificar-se a perda do adesivo na interface compósito-fibra (Subramaniam, 2008).

Segundo o estudo de Subramaniam (2008), 53% dos casos apresentaram maior capacidade retentiva quando comparados com os mantenedores de banda-alça.

III.7.2. Mantenedores Removíveis

Estes são dispositivos construídos sobre resina e com retenção adicional por meio de ganchos.

De uma forma geral, estes estão indicados quando o paciente necessita de substituir os incisivos ou os molares decíduos, em pacientes que comparecem periodicamente no consultório, colaboradores, quando se pretende restabelecer a função mastigatória, em situações de indicações estéticas e em pacientes com elevado risco de cárie, uma vez que permitem um melhor controlo da higiene (Mendonza, 2004).

III.7.2.1. Placa Haley Modificada

Este dispositivo é uma placa activa com os elementos que estão indicados e com o preenchimento do espaço edêntulo por um dente de prótese que mantém o espaço. É possível introduzir um parafuso de expansão para acompanhar o crescimento (Lucea, 2002) (ver anexo 47, pp.xxxi).

Está indicado em casos de perdas dentárias múltiplas generalizadas pela arcada, bilaterais, do grupo anterior como forma de recuperar a função e quando a placa activa está indicada ortodonticamente, em casos de perda de segundos molares decíduos mandibulares, com um ou ambos primeiros molares e em crianças com maturidade emocional para aceitar o uso de um aparelho removível (Lucea, 2002; Silva, C., 1988; Silva, F., 2007; Terlaje, 2001) e está contra-indicado quando o paciente é alérgico à resina de construção do aparelho, quando não há colaboração do paciente e quando se espera várias erupções num curto espaço de tempo, o que levaria a várias alterações de ajuste no aparelho (Lucea, 2002).

A sua utilidade para manutenção do espaço anterior é questionável. Este só será necessário em casos de restabelecimento da estética, prevenção de hábitos deletérios e favorecer a deglutição pois em casos de manutenção de espaço este não é necessário (Silva, F., 2007; Terlaje, 2001).

Apresenta como vantagens ser de fácil higienização (sabão neutro e ácido cítrico) (Lucea, 2002), fácil de construir e ajustar, necessitar de pouco tempo para a sua confecção, exercer menos força sobre os restantes dentes porque é mantido pelos tecidos moles, ser mais estético, restabelecer a função, o seu baixo custo, reabilitar ao mesmo tempo os sectores anterior e posterior, recuperar a dimensão vertical de oclusão e, como desvantagens requerer a colaboração da criança e dos pais, e ter maior probabilidade de perda e de fractura (Lucea, 2002; Silva, C., 1988; Silva, F., 2007; Terlaje, 2001).

Segundo Silva, F. (2007) os dentes utilizados para a confecção destes aparelhos podem ser pré-fabricados em resina acrílica, ou os dentes naturais do próprio indivíduo ou então recorrer a um banco de dentes (quando possível).

III.7.2.2. Termofornáveis

Este é construído a partir de uma placa de policarbonato de 1 mm de espessura, cobrindo todos os dentes e 2 mm de gengiva palatina, sem contacto por vestibular.

Utiliza um dente de prótese para aplicação no local. É construído imediatamente após a extracção do dente (Lucea, 2002) (ver anexo 48, pp.xxxi).

Está contra-indicado quando o paciente é alérgico à resina de construção do aparelho, quando não há colaboração do paciente e quando se espera várias erupções num curto espaço de tempo, o que levaria a várias alterações de ajuste no aparelho (Lucea, 2002).

Apresenta como vantagens ser de fácil higienização (sabão neutro e ácido cítrico) (Lucea, 2002), fácil de construir e ajustar, necessitar de pouco tempo para a confecção, e ser de baixo custo (Golnick, 1987; Silva, F., 2007; Terlaje, 2001) e, como desvantagens requerer a colaboração da criança e dos pais, têm maior probabilidade de perda e de fractura (Lucea, 2002; Silva, F., 2007; Terlaje, 2001).

III.7.3. Recuperadores Fixos

III.7.3.1. Recuperador a bandas e molas

Este é um dispositivo constituído por bandas cimentadas aos dentes adjacentes ao espaço edêntulo às quais são soldados dois tubos (um vestibular e um lingual) onde são adaptados arcos seccionais de 0,4 ou 0,5 mm de diâmetro e molas compridas (ver anexo 49, pp.xxxii).

Este apresenta como desvantagens não serem funcionais pois não substituem o dente em falta, não contactando com o dente antagonista.

III.7.3.2. Recuperador de Gerber modificado

Este é um dispositivo pré-formado ao qual se agrega uma mola ao mantenedor pré-formado (ver anexo 50, pp.xxxii).

III.7.3.3. Recuperador de Garcia-Godoy

Este é um mantenedor de espaço de duas bandas e barras duplas em “U”, ao qual se abre a alça para ter como função recuperar o espaço (ver anexo 51, pp.xxxii).

III.7.3.4. Distalização de molares

Esta é uma forma de ganhar espaço e/ou corrigir mal-posicionamento distal dos dentes. Ao longo dos anos têm sido desenvolvidos múltiplos dispositivos, como os headgear ou os pêndulos em K.

De uma forma transversal a todos os dispositivos criados para distalização de molares, o seu desenho inclui dois elementos fundamentais: os elementos activos que distalizam os molares e os elementos de ancoragem que compensam o sistema recíproco de forças activas. Os elementos de ancoragem combinam a ancoragem dentária e os tecidos moles e, é idêntico aos dispositivos intra-orais que utilizam implantes palatinos (Kinzinger, 2008). A principal diferença que se encontra entre os diversos dispositivos reside no material e no tipo de aplicação dos componentes responsáveis pela distalização.

Hilgers (1992), *cit. in* Kinzinger (2008), descreveu os componentes activos do dispositivo pendular standart como sendo dois pêndulos ancorados na porção dorsal do botão, com um arame de titânio e molibdénio, de 0,8 mm, inserido num estado pré-activado, nas porções palatinas das bandas molares (ver anexo 53, pp.xxxiii).

Kinzinger (2008) reportou várias modificações para contrariar a inclinação e o movimento em direcção palatina, o qual ocorre devido ao movimento de translacção dentário que o raio do arame do pêndulo permite.

Os princípios de aplicação de forças nos dispositivos de distalização de molares com ímanes baseiam-se na força de repulsão encontrada entre dois ímanes homopolares de samário e cobalto, os quais são ligados na superfície bucal com fitas de arame e, onde o íman distal é ligado directamente ao headgear tube do primeiro molar (Kinzinger, 2008) (ver anexo 54, pp.xxxiv).

O dispositivo denominado “distal jet” apresenta um componente de aplicação de força com localização palatina. Este tem incorporado dois tubos bilateralmente ao botão de Nance que representam os pontos finais para abrir a mola em espiral de Níquel-Titânio, que através de uma baioneta dobrada pode entregar a força de distalização para os tubos

localizados por palatino nos molares superiores (Kinzinger, 2008) (ver anexo 52, pp.xxxiii).

O dispositivo de primeira classe é considerado ter um desenho especializado pois o parafuso formativo que é aplicado por bucal do tubo dos molares e pré-molares, representa o componente distalizador. A espiral de Níquel-Titânio é colocada por palatino em relação à mola, contrariando os movimentos rotacionais de responsabilidade do dispositivo. O botão de Nance vai descrever uma forma de borboleta, ligado a bandas nos pré-molares e a molas nas bandas dos molares (Kinzinger, 2008).

De uma forma geral, a eficácia destes dispositivos, com ancoragem intra-maxilar, depende da estabilidade da unidade de ancoragem. Contudo, surgem efeitos, geralmente indesejáveis, à distalização dos molares, que se distribuem pelo sistema de forças e pelas unidades de ancoragem, como por exemplo a inclinação ou a movimentação em sentido vertical de dentes relevantes (extrusão ou intrusão) (Kinzinger, 2008).

III.7.4. Recuperadores Removíveis

São dispositivos construídos segundo os mesmos moldes que os mantenedores removíveis mas estes têm aplicados parafusos ou molas, com o intuito de recuperar o espaço perdido.

III.7.4.1. Placa activa modificada como recuperador de espaço

Este dispositivo é uma placa activa com um parafuso no espaço edêntulo (ver anexo 55, pp.xxxiv).

Apresenta como vantagens actuar sobre o rebordo alveolar, estimulando a erupção do sucessor permanente e ser funcional pois possui uma porção de resina no espaço edêntulo que contacta com o antagonista. Como desvantagens este requerer a colaboração do paciente para a sua utilização.

IV. Discussão

Como podemos constatar ao longo da realização deste trabalho, a temática da gestão de espaço, por um lado, envolve a Medicina Dentária no seu todo e, por outro é de extrema importância no atendimento do paciente, uma vez que uma simples restauração com o diâmetro mesio-distal relativo ao dente em questão é uma situação que nos permite manter o espaço.

Apesar de cada vez mais a população em geral estar mais desperta para os problemas orais, a dentição decídua ainda é negligenciada, sendo este muitas vezes o principal factor para problemas de espaço.

Contudo, na nossa revisão bibliográfica podemos dar conta de situações de discordância entre autores.

Apesar de existirem várias teorias acerca do crescimento, a mais aceite é a Moss (apesar de estar incompleta no que respeita à influência da do crescimento ósseo cartilaginoso).

Tal como foi dito por Moyers *cit. in* Mendonza (2004), o impacto do tratamento precoce de desvios ao normal desenvolvimento da oclusão e dentição, não é justificado pelos ganhos ao nível do desenvolvimento físico-social, auto-percepção e valor próprio. Contudo não concordamos com esta afirmação uma vez que a maioria dos pacientes (mais de 90%) recorre ao tratamento dentário pela estética e não pela função.

Apesar de Ngan, 1999 defender a necessidade de colocação de mantenedores de espaço na região anterior não só como forma de prevenir a perda de espaço, mas também para prevenir a instauração de hábitos orais deletérios e pela necessidade psicológica, outros autores como Silva, F., 2007; Terlaje, 2001 defendem que tal não é necessário pois o rápido crescimento que se verifica nesta área compensa quaisquer eventuais perdas de espaço, podendo apenas estar indicado em situações hábitos parafuncionais ou necessidade psicológica.

No que concerne à perda do primeiro molar permanente, todos os autores referenciados concordam que a sua perda extemporânea é a causa de grande parte da perda de espaço no sector posterior, com migração dos dentes adjacentes.

Dale, 2006 e Ngan, 1999, nas “guidelines” descritas para as extracções apenas consideram as situações de má-oclusão de classe I. contudo, na nossa opinião, tanto em situações de má-oclusão de classe II como de classe III devem ser tida em consideração esta terapêutica.

Zachrisson, *cit. in* Lopes, 1993 afirma que no caso de adultos é possível incluir os molares na terapêutica de “stripping”, pela redução de amálgamas interproximais. Contudo, isto também é possível em crianças cujos molares apresentem restaurações debordantes que violaram o diâmetro mesio-distal normal do dente.

V. Conclusão

Em resultado da efectivação deste trabalho podem ser extraídas as seguintes conclusões principais:

- É importante, o conhecimento por parte do Médico Dentista das situações que, quando presentes, determinam a aquisição de espaço ou a falta dele e qual a atitude terapêutica mais indicada;
- Devem ser bem conhecidos dos clínicos os factores que consomem espaço e que permitem a aquisição de espaço;
- Os factores mais importantes de consumo de espaço são as alterações de tamanho e forma dos dentes (por excesso), presença de supranumerários e os desvios ao normal desenvolvimento da oclusão e dentição, por serem os mais frequentes e mais associados a problemas de falta de espaço;
- Os meios mais importantes para aquisição de espaço são a prevenção da perda de espaço, o “stripping” e as extracções seriadas, por serem os mais frequentemente utilizados;
- É através da manutenção do espaço na dentição em desenvolvimento, que é possível prevenir perdas desnecessárias de espaço na arcada dentária;
- Devem ser bem conhecidas quais as opções terapêuticas para as situações que comprometem o espaço das arcadas dentárias, pois a terapêutica não se cinge apenas a dispositivos ortodônticos mas passa também por práticas clínicas simples e inócuas;

Após a realização deste trabalho podemos concluir ainda que, sem uma correcta manutenção do espaço, o paciente ortodôntico não recebe um tratamento adequado e o Médico Dentista deve ter em conta que o dispositivo prescrito deve ser o mais simples possível, sem nunca esquecer que a colaboração do paciente é de extrema importância

para a manutenção do mesmo, isto porque nenhum procedimento nem nenhum dispositivo é completamente inócuo.

IV. Bibliografia

Abrams, J (1992). Normal and Abnormal Crown Structure. In: Abrams, J..Kraus' Dental Anatomy and Occlusion. 2ª edição, Estados Unidos da América, Mosby, pp.355-360.

Akcam. M. Okan, *et alli* (2008). Evaluation of 3-dimensional tooth crown size in cleft lip and palate patients, *Am J Orthod Dentofacial Orthop*. Volume 134, nº1, pp.85-92.

Barbería, E., *et alli* (2006). Free-end space maintainers: Design, utilization and advantages, *J Clin Pediatr Dent*. Volume 31, nº1, pp-5-8.

Berkovitz, B.K.B, *et alli* (2002). Desenvolvimento das dentições. In: Berkovitz, B.K.B, *et alli*. Anatomia, Embriologia e Histologia Bucal. 3ª edição, São Paulo, ArtMed, pp.349-363.

Bowman, S. Jay (1998). One-stage versus two-stage treatment: Are two really necessary?, *Am J Orthod Dentofacial Orthop*. Volume 113, nº 1, pp.111-16.

Brill, W. (2002). The distal shoe space maintainer: chairside fabrication and clinical performance, *Pediatric dentistry*. Nº 24, pp.561-565.

Burch, J., *et alli* (1994). Diagnosis and treatment planning for unerupted premolars, *Pediatric dentistry*. Volume 16, nº2, pp.89-95.

Chen, L-L., *et alli* (2010). Longitudinal changes in mandibular arch posterior space in adolescents with normal occlusion, *Am J Orthod Dentofacial Orthop*. Volume 137, nº2, pp.187-93.

Dale, J.; Dale, H. (2006). Interceptive Guidance of occlusion with emphasis on Diagnosis. In: Graber, Vanarsdall e Vig. Ortodoncia – Principios y técnicas actuales, 4ª edição, Elsevireer Mosby, pp. 405-489.

Dhindsa, A.; Pandit, IK (2008). Modified willet's appliance for bilateral loss of multiple deciduous molars: A case report, *Journal of Indian Society of Pedodontics and Preventive Dentistry*. Volume 26, nº 3, pp.132-135.

García-Ballesta, C., López Nicolás, M., (2004). Alteraciones del desarrollo dentario. In: Boj, J. R.; *et alli*. *Odontopediatría*. Masson, pp.89-106.

Garner, La Forrest D. (1971). Conceptos básicos de crecimiento de la cara y de los arcos dentales. In: McDonald, Ralph E. *Odontologia para el niño y el adolescente*. Editora mundi, pp.316-42.

Germeç, D; Taner, T. (2008). Effects of extraction and nonextraction therapy with air-root stripping on facial esthetics in postadolescent borderline patients, *Am J Orthod Dentofacial Orthop*. Volume 133, nº4, pp.539-49.

Ghafari, J. (1997). Emerging paradigms in orthodontics – An essay, *Am J Orthod Dentofacial Orthop*. Volume 111, nº 5, pp.573-80.

Ghafari, J., *et alli* (1998). Headgear versus functional regulator in the early treatment of Class II, Division 1 malocclusion: A randomized clinical trial, *Am J Orthod Dentofacial Orthop*. Volume 113, nº1, pp.51-61.

Golnick, A; Snawder, K. (1987). Mantenimiento de espacios. In: Snawder, K.. *Manual de odontopediatría clínica*. 2ª edición. Barcelona, editorial Labor, S.A., pp.245.278.

Guedes-Pinto, A.; Prado, C. (2003). Desenvolvimento de dentição mista. In: Abrão, J.; Guedes-Pinto, A. *Odontopediatría*, 7ª edição. São Paulo. Santos livraria editora, pp.87-122.

Kennedy, D. B. (2009). Review: Treatment strategies for ankylosed primary molars, *European Archives of paediatric dentistry*. Volume 10, nº4, pp.201-210.

Kinzinger, G., *et alli* (2006). Molar distalization with pendulum appliances in the mixed dentition: Effects on the position of unerupted canines and premolars, *European Journal of Orthodontics*. Nº 129, pp.407-417.

Kinzinger, G., *et alli* (2008). Treatment effects of intraoral appliances with conventional anchorage designs for non-compliances maxillary molar distalization. A literature review, *European Journal of Orthodontics*. Nº 30, pp.558-571.

Lopes, J. (1993). Desgastes interproximais – stripping, *ACTAS SPODF*. Ano 3, nº1, pp.17-29.

Lucea, A.; Echarri, P. (2002). Mantenedores y recuperadores de espacio, *Ortodoncia clinica*. Volume 5, nº2, pp.88-98.

McDonald, Ralph E. (1971). El manejo de los problemas de mantenimiento de espacio. *In: McDonald, Ralph E. Odontologia para el niño y el adolescente*. Editora mundi, pp.325-61.

McDonald, R.; Hennon, D. (1995). Tratamento de problemas de espaço em odontologia pediátrica e do adolescente. 6ª edição, Mosby, pp.677-711.

McNamara Jr., J. A. (2002). Tooth-size/Arch-size discrepancies. *In: McNamara Jr., J. A.. Orthodontics and Dentofacial orthopedics*, 2ª edição, Needham Press, Inc, pp. 39-61.

McNamara Jr., J. A. (2006). Tratamiento de pacientes con dentición mixta. *In: Graber, Vanarsdall e Vig. Ortodoncia – Principios y técnicas actuales*, 4ª edição, Elsevier Mosby, pp. 543-578.

Mcormond, A. (1996). Orthodontic laboratory techniques. 1ª edição, WD Publishing, pp.81-98.

Meister, M; Massela, R. (2005). Differential moments: An anchorage system, *Am J Orthod Dentofacial Orthop*. Volume 128, nº 3, pp.273-276.

- Mendonza, A. (2004). Desarrollo y erupción dentária. *In: Boj, J. R.; et alli. Odontopediatria. Masson, pp.55-72.*
- Mendonza, A. (2004). Mantenimiento del espacio. *In: Boj, J. R.; et alli. Odontopediatria. Masson, pp.227-239.*
- Moyers, R.; Riolo, M.(1988). Early treatment. *In: Moyers, R.. Handbook of orthodontics, 4ª edição. YBMP, inc, pp.343-431.*
- Munõz, F. (2004). Diagnóstico Ortodôntico em Odontologia Pediatrica. *In: Munõz, F. Odontologia Pediatrica, 2ª edição, Caracas (Venezuela), Amolca, pp.411-454.*
- Neville, B. et al.. (2009). Patologia Oral & Maxilofacial. Rio de Janeiro: Elsevier.
- Ngan, P., *et alli* (1999). Management of space problems in the primary and mixed dentitions, *JADA*. Volume 130, pp. 1330-1339.
- Pangrazio-Kulbersh, V., *et alli* (1999). Early treatment outcome assessed by the Peer Assessment Rating index, *Am J Orthod Dentofacial Orthop*. Volume 115, nº5, pp.544-50.
- Penchas, J., *et alli* (1994). The dilemma of treating severely decayed first permanent molars in children: To restore or to extract, *Journal of dentistry for children*. May-June 1994.
- Philip, N. I., *et alli* (2010). Applicability of the Moyers mixed dentition probability tables and new prediction aids for a contemporary population in India, *Am J Orthod Dentofacial Orthop*. Volume 138, nº3, pp.339-45.
- Proffit, William, *et alli* (2008). *Ortodontia Contemporânea*. Brasil. Mosby.
- Ramos, J. R. (2009). Ortodontia e seus dispositivos. 1ª edição, gôiania, pp.259-269

Rebellato, J., *et alli* (1997). Lower arch perimeter preservation using the lingual arch, *Am J Orthod Dentofacial Orthop*. Volume 112, nº4, pp. 449-56.

Reina, E.; Mendonza, A. (2004). Crecimiento craneofacial y desarrollo de las arcadas dentarias. In: Boj, J. R.; *et alli*. *Odontopediatria*. Masson, pp.37-54.

Sayinsu, K., *et alli* (2006). Unilateral molar distalization with modified slider, *European Journal of Orthodontics*. Nº 28, pp.361-365.

Silva. C. (1988). Importância da preservação do espaço nas arcadas em desenvolvimento. *Act Med-Dent*, vol I, nº1, Jan/Mar, pp.29-38.

Silva, F., *et alli* (2007). Importância da manutenção de espaço em odontopediatria, *Odontologia. Clín.-Científ*. Volume 6, nº4, pp289-292.

Subramaniam, P., *et alli* (2008). Glass fiber-reinforced composite resin as a space maintainer: A clinical study, *Journal of Indian Society of Pedodontics and Preventive Dentistry*. Volume 26, nº7, pp.98-103.

Suri, S., *et alli* (2004). Simultaneous functional and fixed appliance therapy for growth modification and dental alignment prior to prosthetic habilitation in hypohidrotic ectodermal dysplasia: A clinical report, *J Prosthet Dent*. Volume 92, nº 5, pp.428-33.

Terlaje, R; Donly, K (2001). Treatment planning for space maintenance in the primary and mixed dentition, *Journal of dentistry for children*. March-April 2001.

Tunison, W., *et alli* (2008). Dental arch space changes following premature loss of primary first molars: A systematic review, *Pediatric dentistry*. Volume 30, nº4, pp.297-302.

Vaden, J. L., *et alli* (1996). Straight talk about extraction and nonextraction: A differential diagnostic decision, *Am J Orthod Dentofacial Orthop*. Volume 109, nº4, pp.445-52.

Viglianisi, A. (2010). Effects of lingual arch used as space maintainer on mandibular arch dimension: A systematic review, *Am J Orthod Dentofacial Orthop*. Volume 138, nº4, pp. 382.e1 – 382.e4.

Villalobos, F, *et alli* (2000). Longitudinal assessment of vertical and sagittal control in the mandibular arch by the mandibular fixed lingual arch, *Am J Orthod Dentofacial Orthop*. Volume 118, pp.366-370.

Yoshihara, T., *et alli* (1999). Effects of serial extraction alone on crowding: Relationships between width, arch length and crowding, *Am J Orthod Dentofacial Orthop*. Volume 116, pp.691-696.

Ana Sofia Mendonça Borges

Abordagem Ortodôntica da Gestão de Espaço em Dentição Mista

ANEXOS

Universidade Fernando Pessoa
Faculdade de Ciências da Saúde

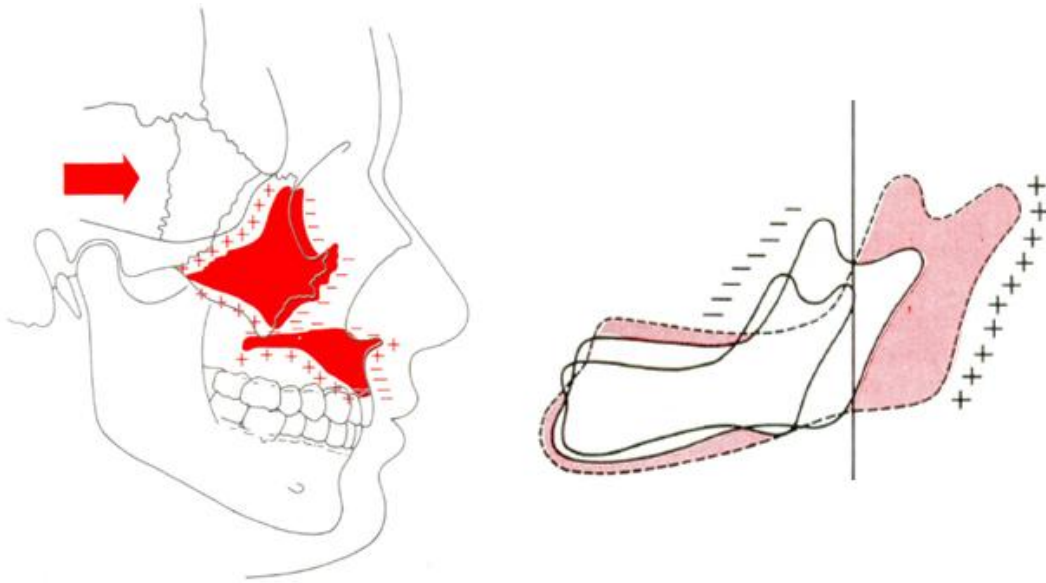
Porto, 2011

Índice de Anexos

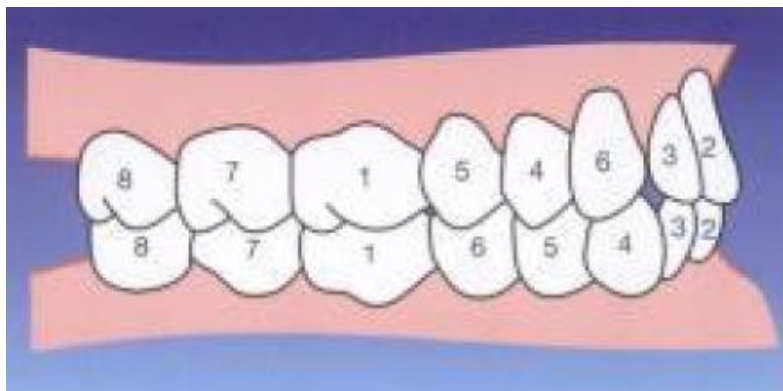
Anexo 1 - Representação esquemática dos fenômenos de remodelação por absorção e reabsorção.	xiii
Anexo 2 - Representação da sequência de erupção dos dentes permanentes.	xiii
Anexo 3 - Representação da forma das arcadas em “U” (esquerda) e em “V” (direita).	xiv
Anexo 4 - Representação esquemática dos espaços interdentários.	xiv
Anexo 5 - Representação esquemática do espaço de deriva.	xiv
Anexo 6 - Representação esquemática do desenvolvimento da dentição humana e crescimento da arcada dentária.	xv
Anexo 7 - Representação esquemática da Curva de Spee.	xv
Anexo 8 - Representação esquemática da Curva de Wilson.	xv
Anexo 9 - Representação esquemática de overjet aumentado (esquerda) e diminuído (direita).	xvi
Anexo 10 - Representação esquemática de overbite aumentado (esquerda) e diminuído (direita).	xvi
Anexo 11 - Imagem clínica de discrepância dento-maxilar.	xvi
Anexo 12 - Imagem clínica de um primeiro molar decíduo anquilosado.	xvii
Anexo 13 - Imagem radiográfica de um primeiro molar decíduo anquilosado.	xvii
Anexo 14 - Imagem clínica de macrodontia do 1.1.	xvii
Anexo 15 - Imagem clínica de geminação de dente com excesso de ocupação de espaço.	xviii
Anexo 16 - Imagem clínica de um dente supranumerário na região anterior (mesiodens).	xviii
Anexo 17 - Imagem radiográfica de um dente supranumerário na região antero-inferior.	xviii
Anexo 18 - Imagem radiográfica da erupção ectópica do 1º molar permanente.	xix
Anexo 19 - Compilação de formas de sucção digital (não nutritiva).	xix
Anexo 20 - Representação esquemática dos vários tipos de má-oclusão.	xix
Anexo 21 - Imagem clínica da situação de espaçamento generalizado entre os dentes anteriores.	xx
Anexo 22 - Imagem clínica da situação de diastema mediano superior, neste caso provocado pela presença de um mesiodens.	xx
Anexo 23 - Imagem clínica de avulsão de um dente anterior por traumatismo.	xxi
Anexo 24 - Imagem clínica de cáries posteriores muito evoluídas.	xxi
Anexo 25 - Representação esquemática dos estádios de Nolla (estádio 6 a 10).	xxii
Anexo 26 - Imagem clínica de microdontia localizada no 2.2.	xxii
Anexo 27 - Imagem radiográfica de agenesia dos dentes 3.5 e 4.5.	xxiii
Anexo 28 - Imagem representativa da susceptibilidade relativa das várias faces dos dentes decíduos (A<B; B=C; C<D; D=E; E>F; BC<DE; CD<EF).	xxiii
Anexo 29 - Esquema ilustrativo da sequência padrão de extracções seriadas. A, o diagnóstico inicial é feito pela deficiência de espaço com apinhamento dos incisivos. B, exodontia dos caninos decíduos, fornecendo espaço para o alinhamento dos incisivos.	

C, exodontia dos primeiros molares decíduos quando o pré-molar se encontra no estágio 8 de Nolla para acelerar a sua erupção. D, exodontia do primeiro pré-molar aquando da sua erupção, com conseqüente espaço para a erupção dos caninos.....	xxv
Anexo 30 - Sequência clínica dos procedimentos de "stripping" do 1.2.....	xxv
Anexo 31 - Imagem laboratorial da banda adaptada e da asa conformada e imobilizada com cera.....	xxv
Anexo 32 - Imagem laboratorial (esquerda e centro) e clínica (direita) de um mantenedor fixo a banda e asa numa vista oclusal, lateral e cimentado em boca.	xxvi
Anexo 33 - Mantenedor fixo a coroa e asa numa visão lateral e oclusal.	xxvi
Anexo 34 - Mantenedor de Gerber.	xxvi
Anexo 35 - Mantenedor de Mayne numa vista lateral e oclusal.	xxvii
Anexo 36 - Mantenedor fixo a banda ou coroa com barra dupla numa vista lateral e oclusal.....	xxvii
Anexo 37 - Variações do mantenedor fixo a banda ou coroa com barra dupla numa vista lateral e oclusal.....	xxvii
Anexo 38 - Arco lingual numa visão oclusal no modelo e cimentado em boca.....	xxviii
Anexo 39 - Botão de Nance em visão oclusal no modelo e cimentado em boca.	xxviii
Anexo 40 - Barra transpalatina ou de Goshgarian numa visão oclusal no modelo e cimentada em boca.	xxviii
Anexo 41 - Mantenedor telescópico no modelo e pormenor do seu encaixe.	xxix
Anexo 42 - Mantenedor com guia eruptiva numa vista lateral.....	xxix
Anexo 43 - Mantenedor proprioceptivo numa vista oclusal e lateral.	xxx
Anexo 44 - Esquema representativo do aparelho de Willet's Modificado.	xxx
Anexo 45 - Aparelho de Willet's Modificado cimentado em boca e em Rx periapical.	xxx
Anexo 46 - Vista oclusal e lateral de um mantenedor de espaço de fibra de vidro reforçado com resina.	xxxii
Anexo 47 - Placa de Hawley Modificada numa visão oclusal e frontal.....	xxxii
Anexo 48 - Mantenedor termomoldável numa vista frontal e oclusal.	xxxii
Anexo 49 - Recuperador a bandas e molas numa vista oclusal e lateral.	xxxii
Anexo 50 - Duas variantes do recuperador de Gerber modificado.	xxxii
Anexo 51 - Recuperador de Garcia-Godoy.	xxxii
Anexo 52 - Dispositivo distalizador de molares, denominado Distal jet.....	xxxiii
Anexo 53 - Dispositivo distalizador de molares, denominado Pêndulo em K.....	xxxiii
Anexo 54 - Dispositivo distalizador de molares, denominado Headgear.....	xxxiv
Anexo 55 - Placa activa modificada como recuperador de espaço.	xxxiv

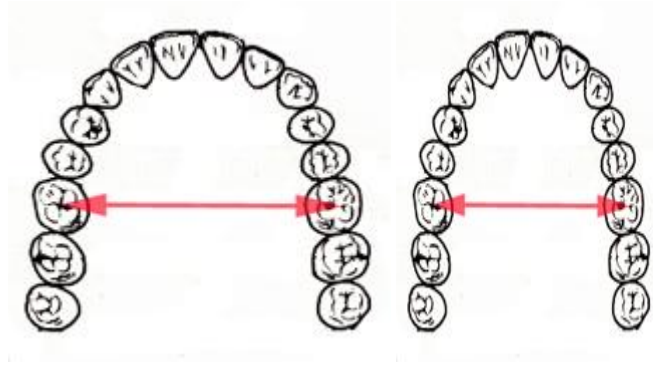
Anexos de Imagens



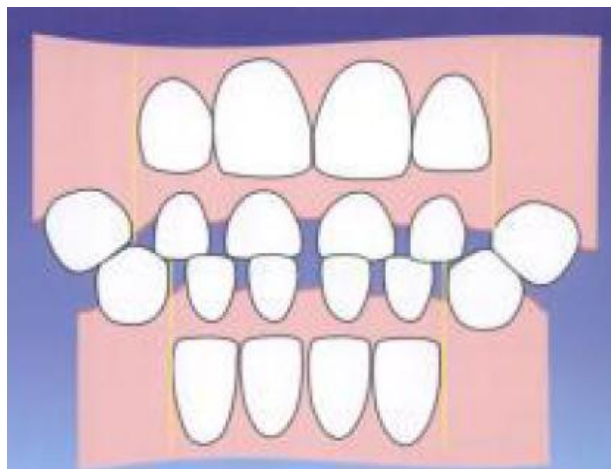
Anexo 1 - Representação esquemática dos fenômenos de remodelação por absorção e reabsorção.



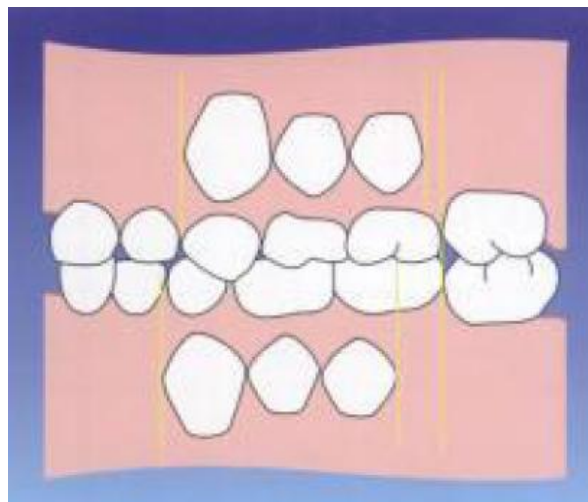
Anexo 2 - Representação da sequência de erupção dos dentes permanentes.



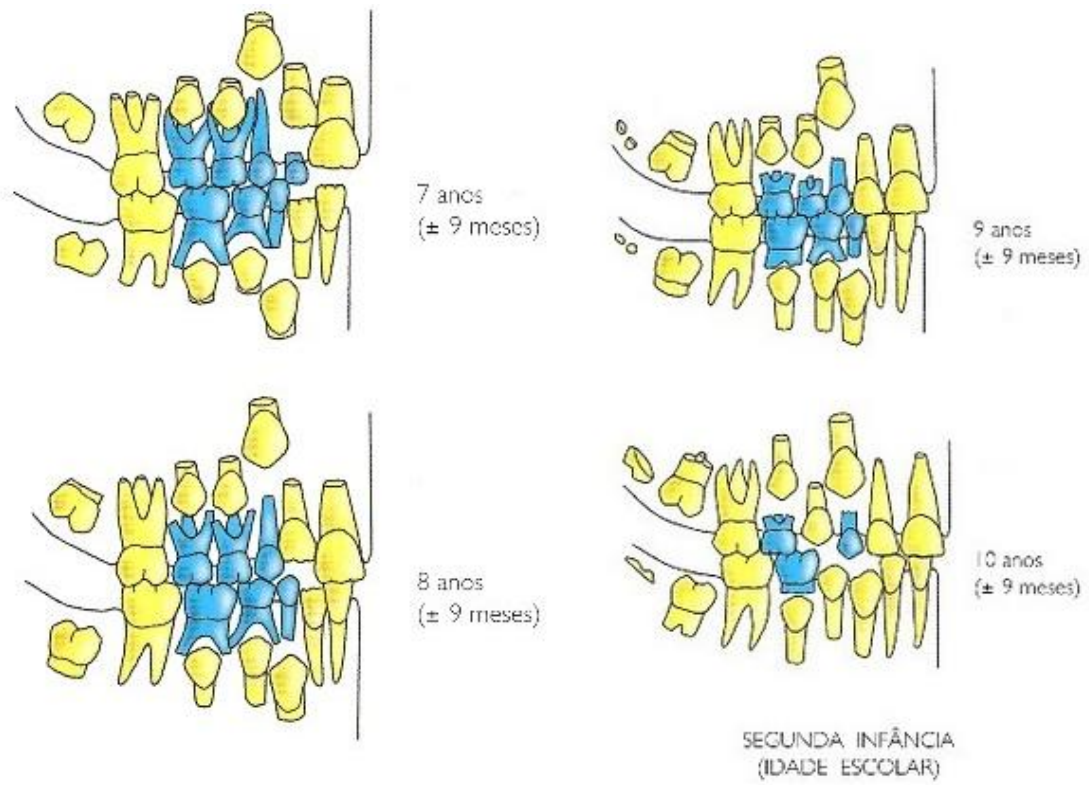
Anexo 3 - Representação da forma das arcadas em “U” (esquerda) e em “V” (direita).



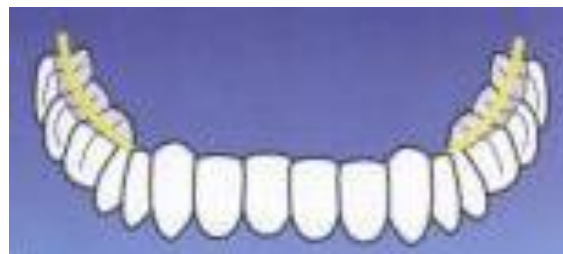Anexo 4 - Representação esquemática dos espaços interdentários.



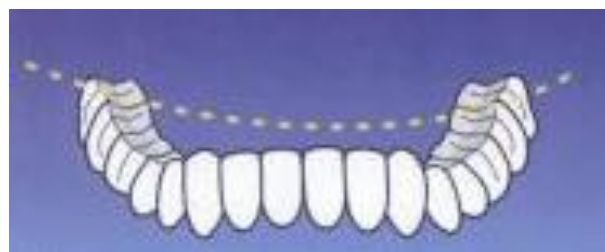
Anexo 5 - Representação esquemática do espaço de deriva.




Anexo 6 - Representação esquemática do desenvolvimento da dentição humana e crescimento da arcada dentária.



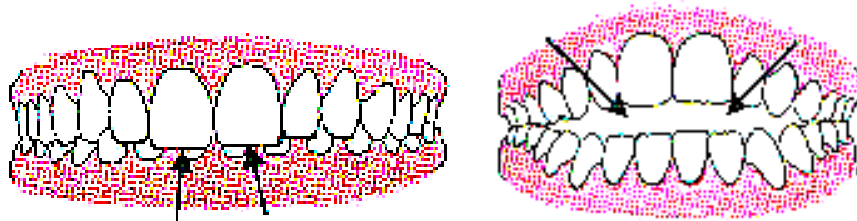
Anexo 7 - Representação esquemática da Curva de Spee.



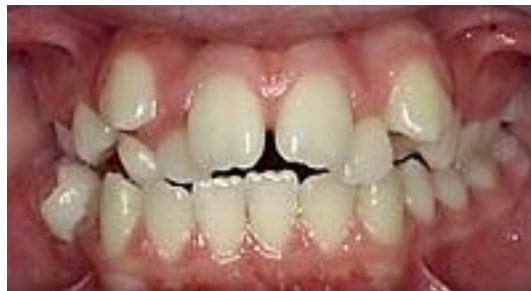Anexo 8 - Representação esquemática da Curva de Wilson.



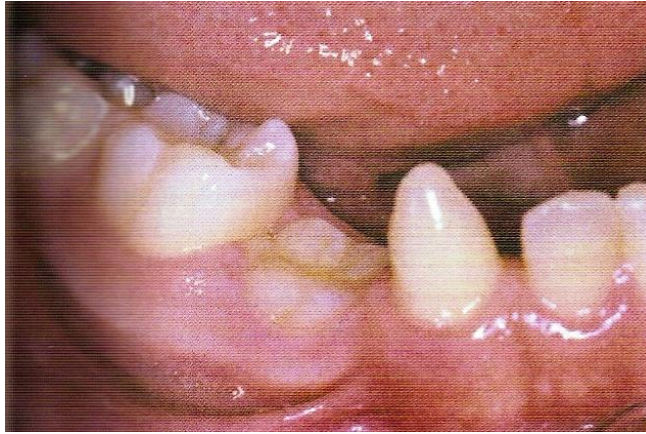
Anexo 9 - Representação esquemática de overjet aumentado (esquerda) e diminuído (direita).



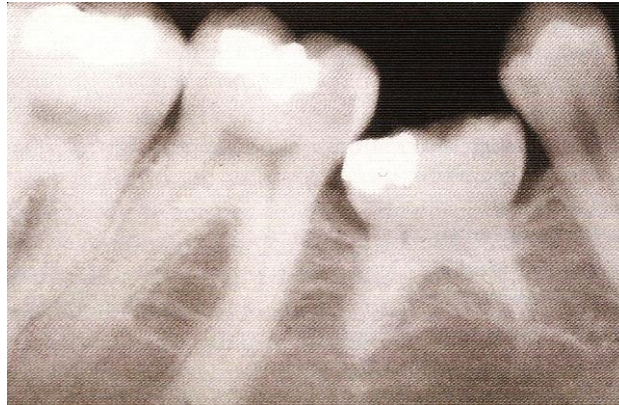Anexo 10 - Representação esquemática de overbite aumentado (esquerda) e diminuído (direita).



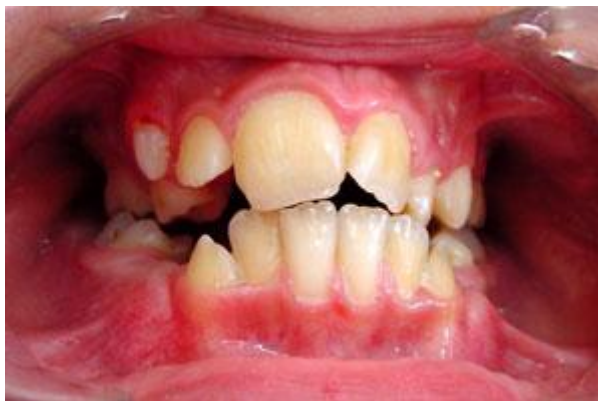Anexo 11 - Imagem clínica de discrepância dento-maxilar.



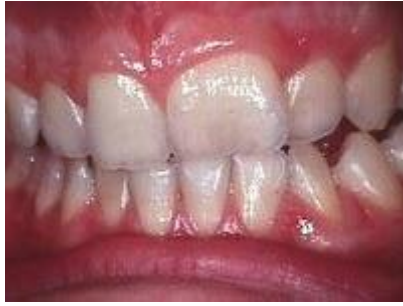Anexo 12 - Imagem clínica de um primeiro molar decíduo anquilosado.



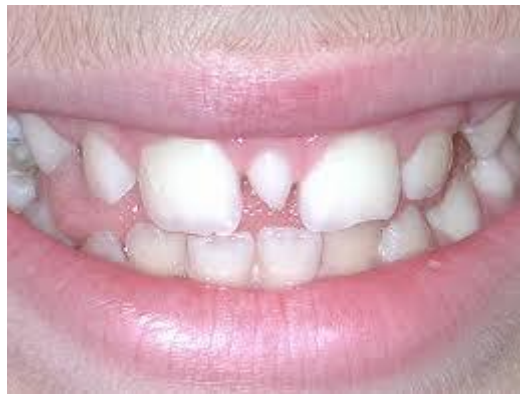Anexo 13 - Imagem radiográfica de um primeiro molar decíduo anquilosado.



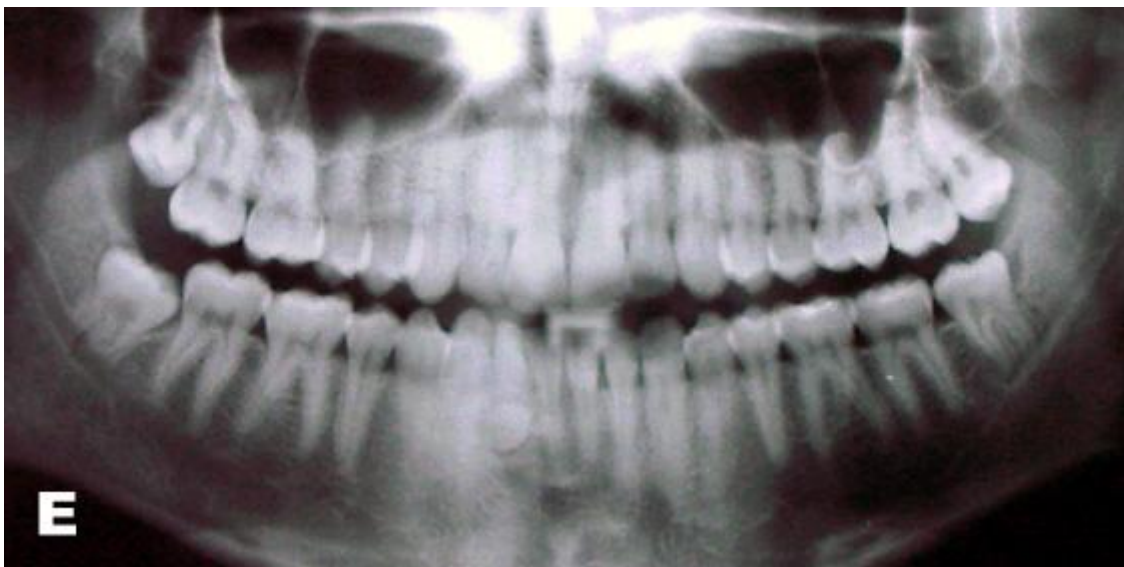Anexo 14 - Imagem clínica de macrodontia do 1.1.



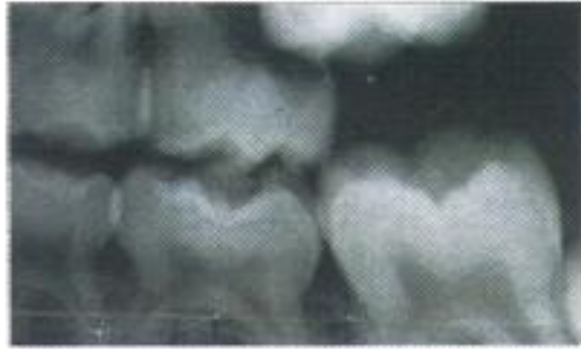Anexo 15 - Imagem clínica de geminação de dente com excesso de ocupação de espaço.



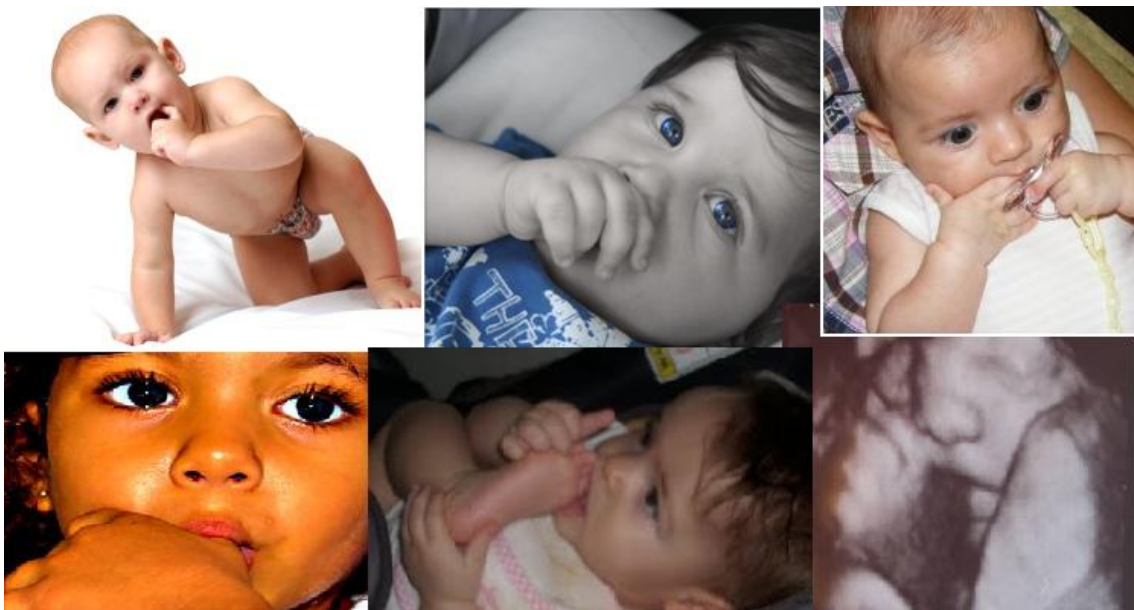Anexo 16 - Imagem clínica de um dente supranumerário na região anterior (mesiodens).



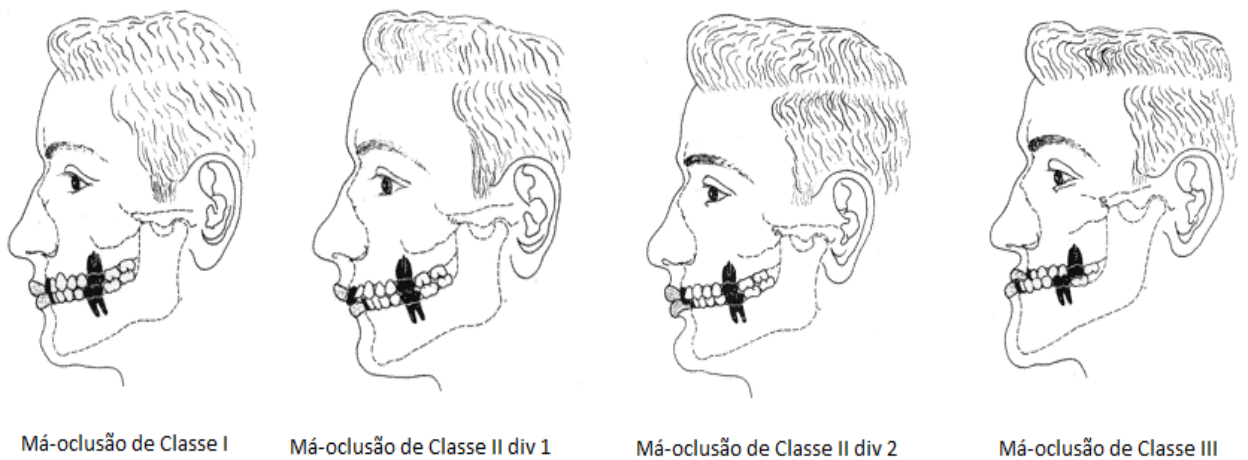
Anexo 17 - Imagem radiográfica de um dente supranumerário na região antero-inferior.



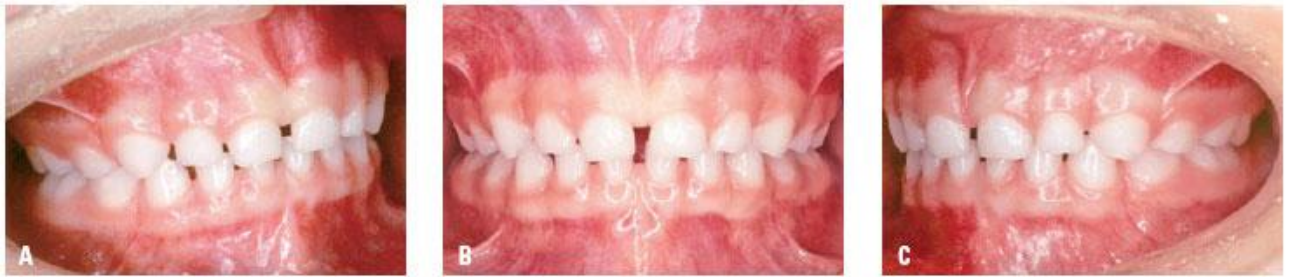Anexo 18 - Imagem radiográfica da erupção ectópica do 1º molar permanente.



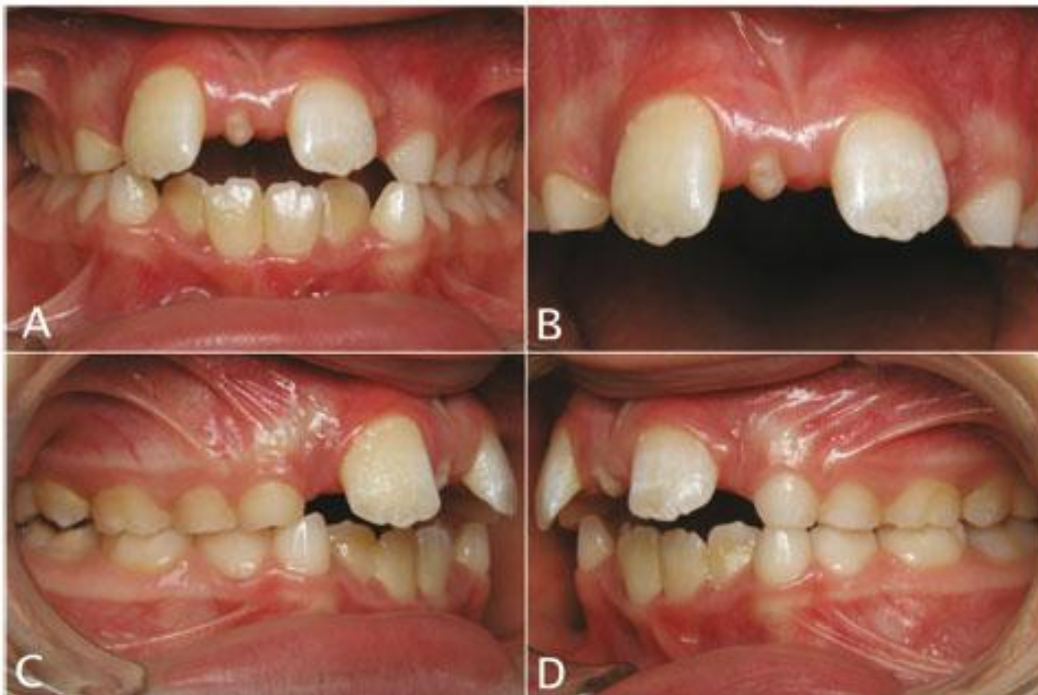Anexo 19 - Compilação de formas de sucção digital (não nutritiva).



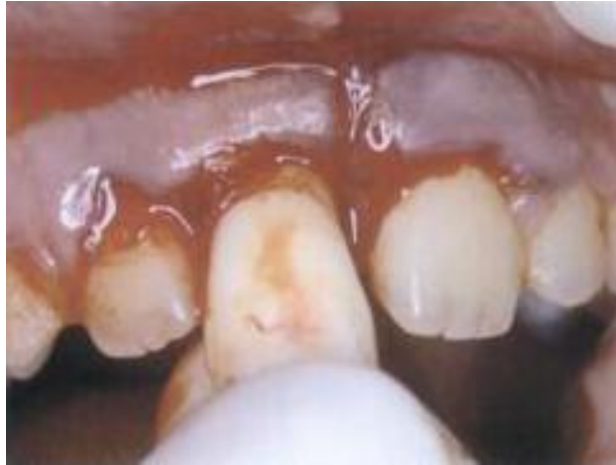Anexo 20 - Representação esquemática dos vários tipos de má-oclusão.



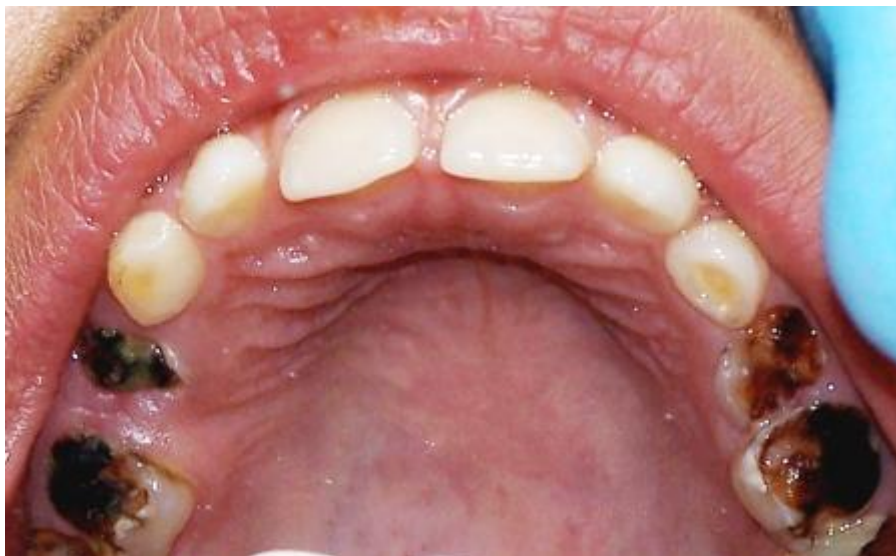Anexo 21 - Imagem clínica da situação de espaçamento generalizado entre os dentes anteriores.



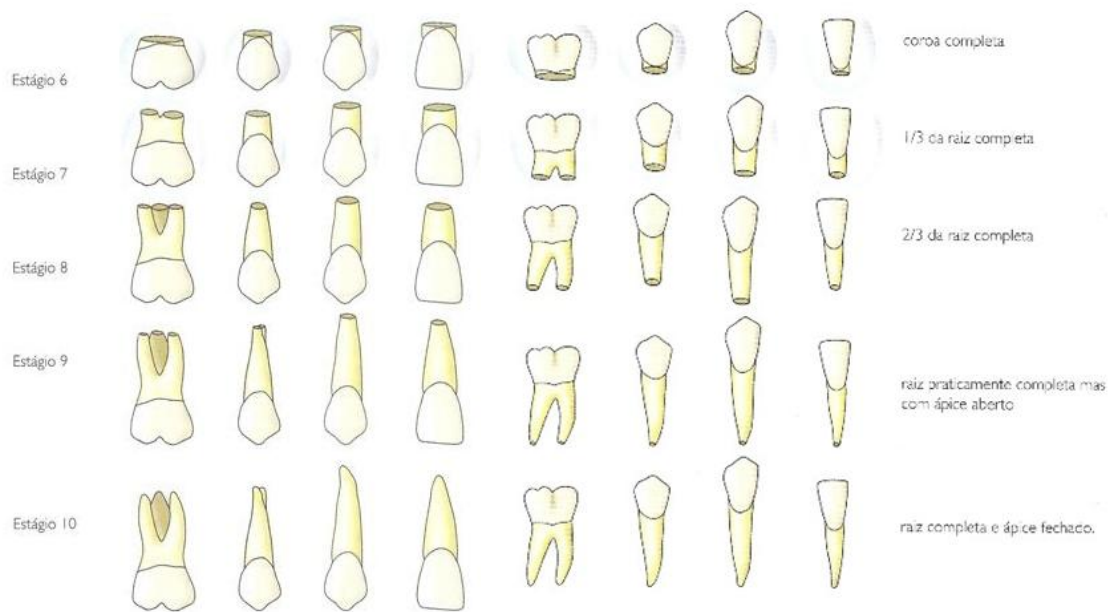
Anexo 22 - Imagem clínica da situação de diastema mediano superior, neste caso provocado pela presença de um mesiodens.



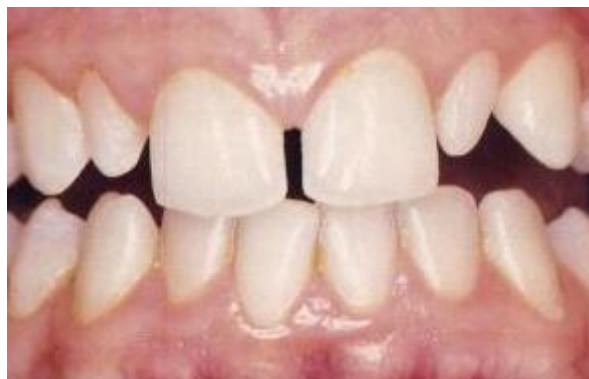Anexo 23 - Imagem clínica de avulsão de um dente anterior por traumatismo.



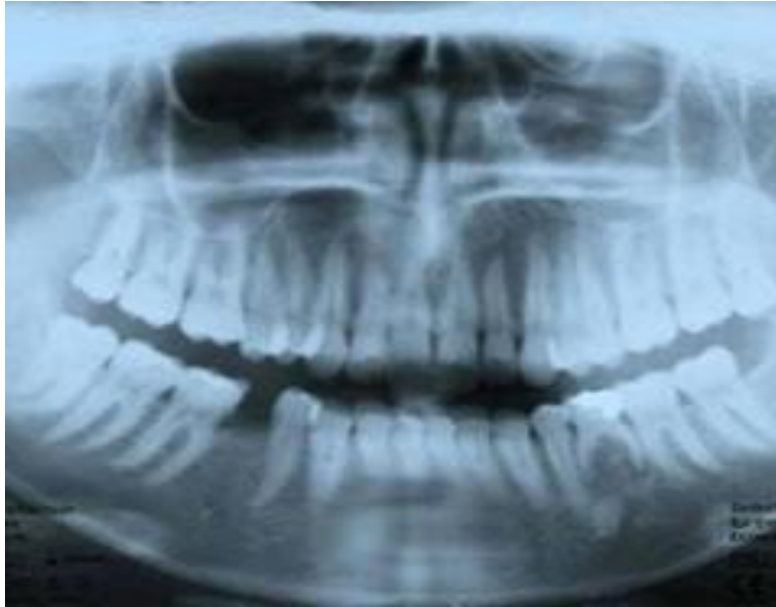Anexo 24 - Imagem clínica de cáries posteriores muito evoluídas.



Anexo 25 - Representação esquemática dos estádios de Nolla (estádio 6 a 10).



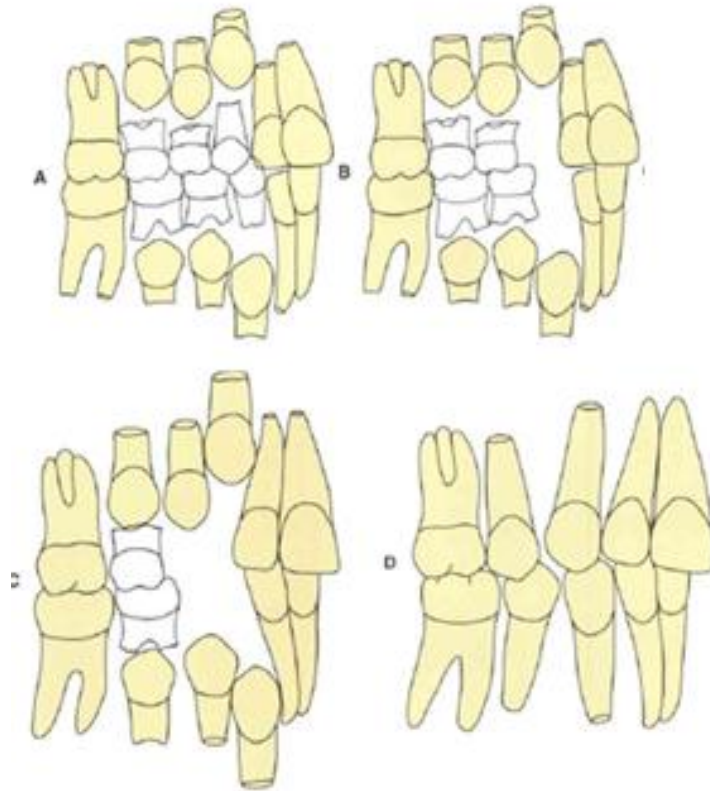
Anexo 26 - Imagem clínica de microdontia localizada no 2.2.



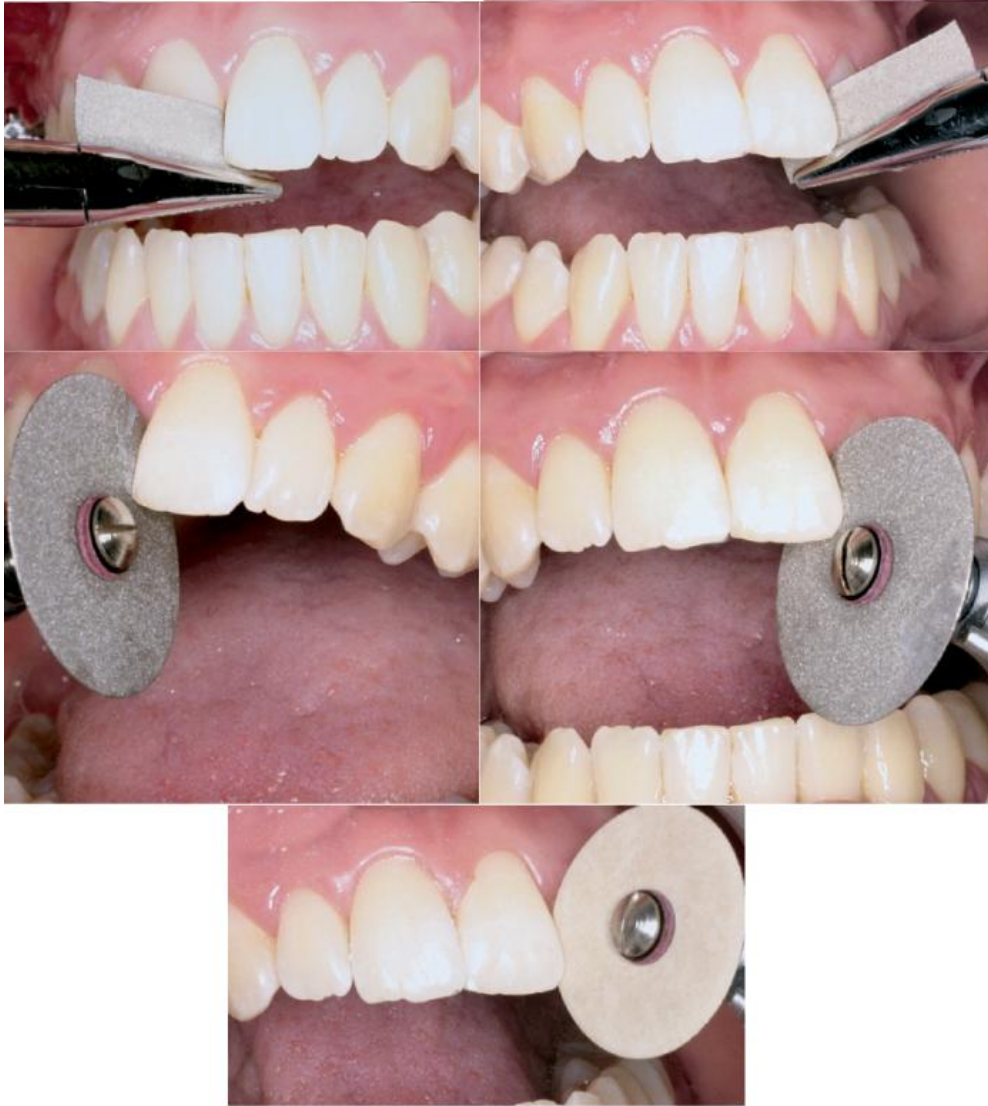
Anexo 27 - Imagem radiográfica de agenesia dos dentes 3.5 e 4.5.



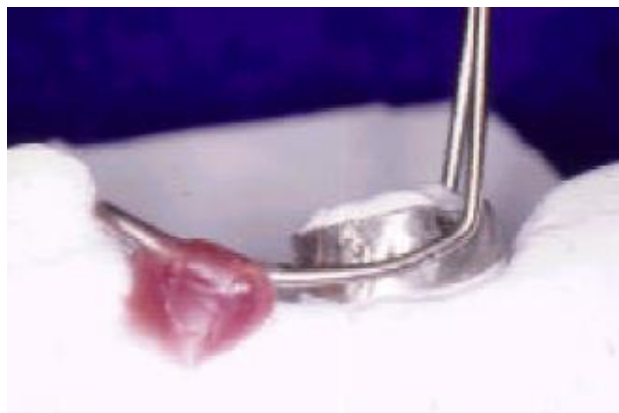Anexo 28 - Imagem representativa da susceptibilidade relativa das várias faces dos dentes decíduos ($A < B$; $B = C$; $C < D$; $D = E$; $E > F$; $BC < DE$; $CD < EF$).



Anexo 29 - Esquema ilustrativo da sequência padrão de extracções seriadas. **A**, o diagnóstico inicial é feito pela deficiência de espaço com apinhamento dos incisivos. **B**, exodontia dos caninos decíduos, fornecendo espaço para o alinhamento dos incisivos. **C**, exodontia dos primeiros molares decíduos quando o pré-molar se encontra no estágio 8 de Nolla para acelerar a sua erupção. **D**, exodontia do primeiro pré-molar aquando da sua erupção, com conseqüente espaço para a erupção dos caninos.



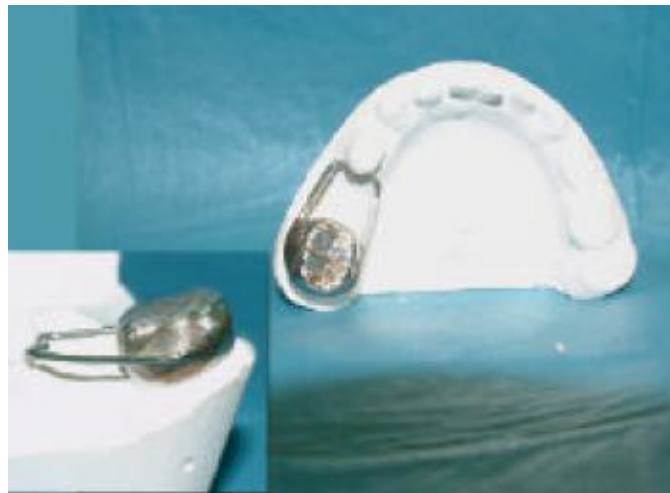Anexo 30 - Sequência clínica dos procedimentos de "stripping" do 1.2.



Anexo 31 - Imagem laboratorial da banda adaptada e da asa conformada e imobilizada com cera.



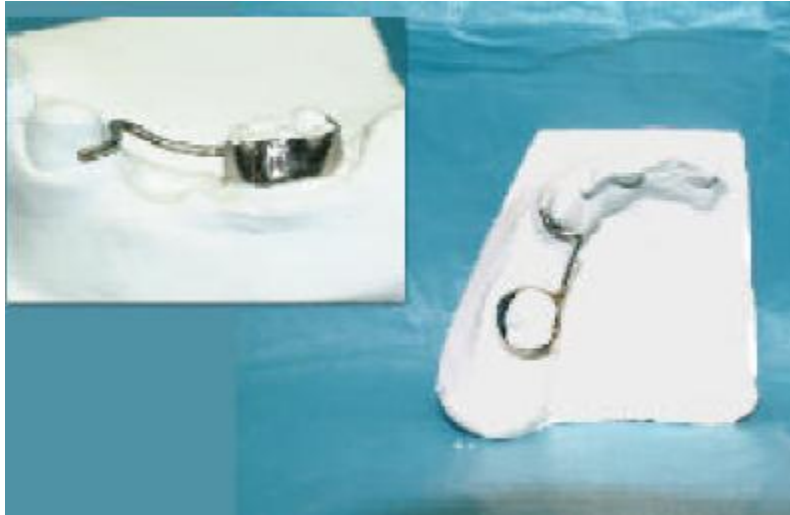Anexo 32 - Imagem laboratorial (esquerda e centro) e clínica (direita) de um mantenedor fixo a banda e asa numa vista oclusal, lateral e cimentado em boca.




Anexo 33 - Mantenedor fixo a coroa e asa numa visão lateral e oclusal.



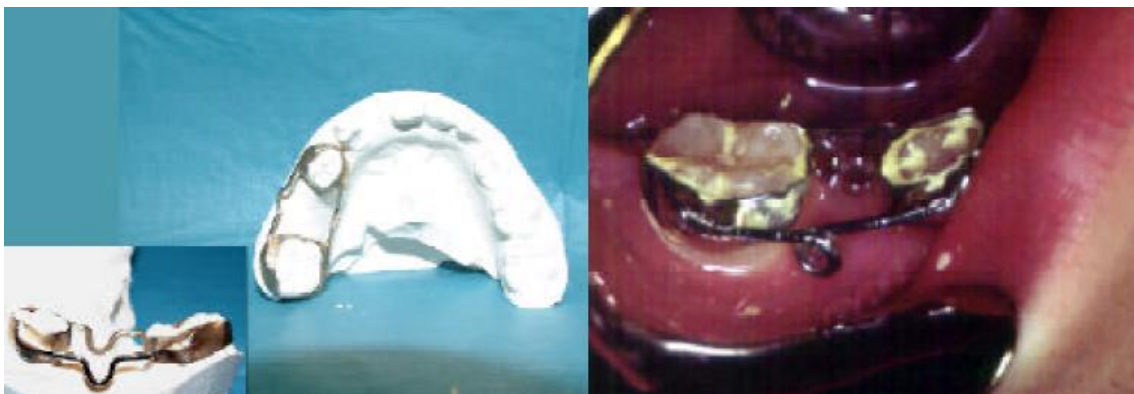Anexo 34 - Mantenedor de Gerber.



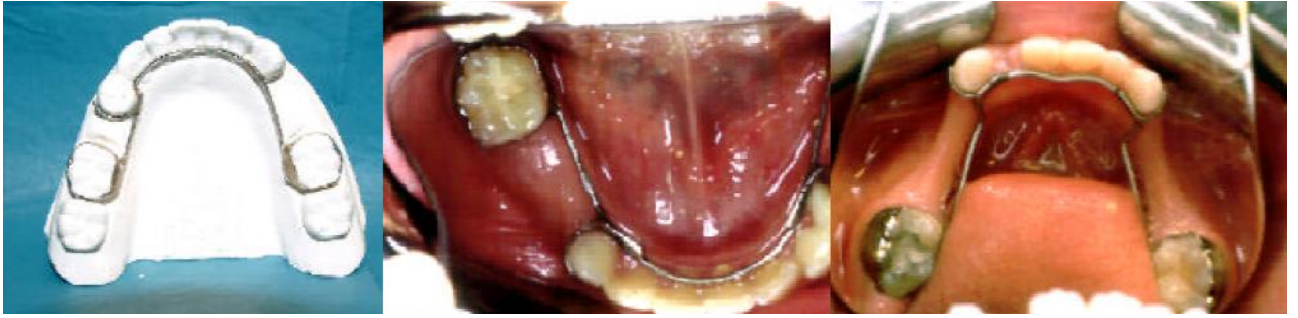Anexo 35 - Mantenedor de Mayne numa vista lateral e oclusal.



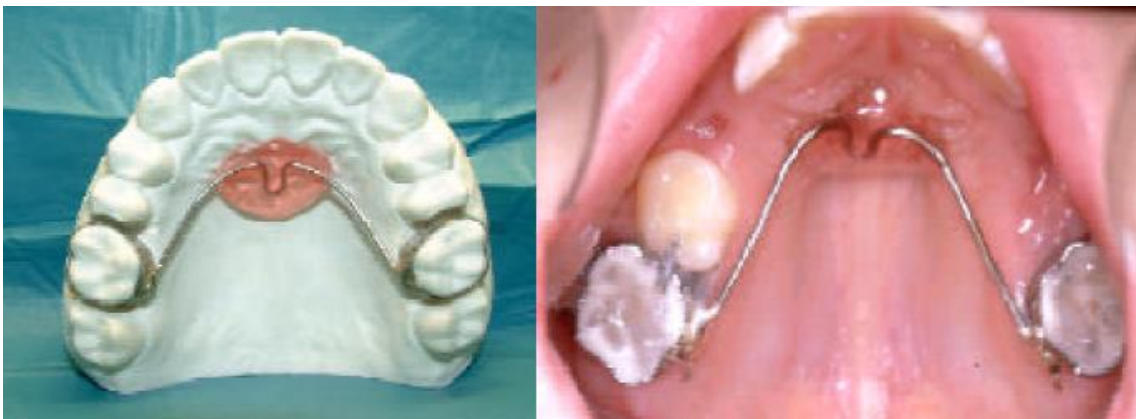Anexo 36 - Mantenedor fixo a banda ou coroa com barra dupla numa vista lateral e oclusal.



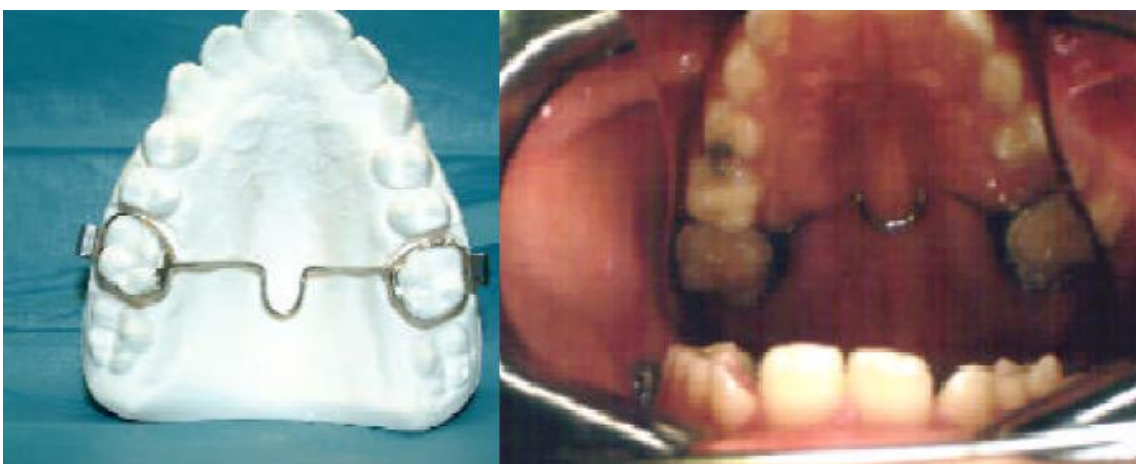Anexo 37 - Variações do mantenedor fixo a banda ou coroa com barra dupla numa vista lateral e oclusal.



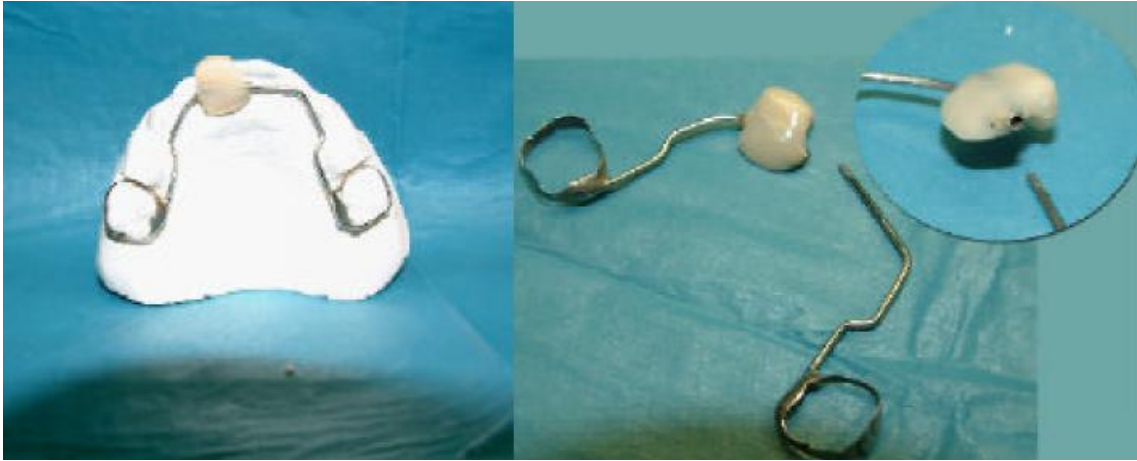Anexo 38 - Arco lingual numa visão oclusal no modelo e cimentado em boca.



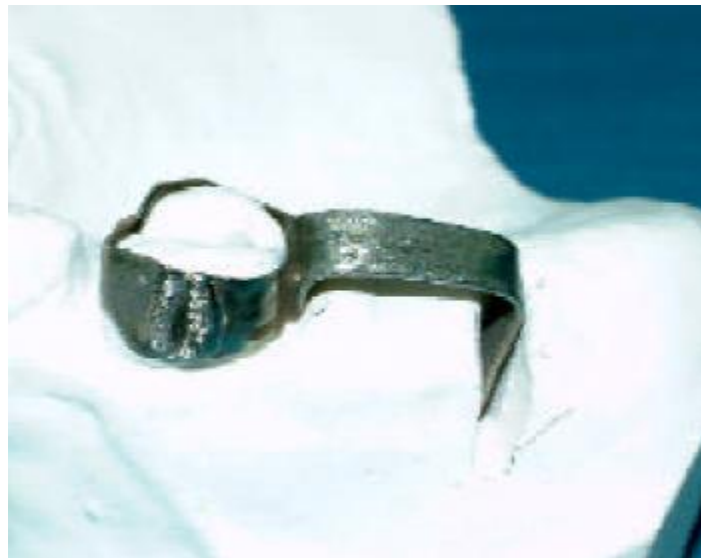Anexo 39 - Botão de Nance em visão oclusal no modelo e cimentado em boca.



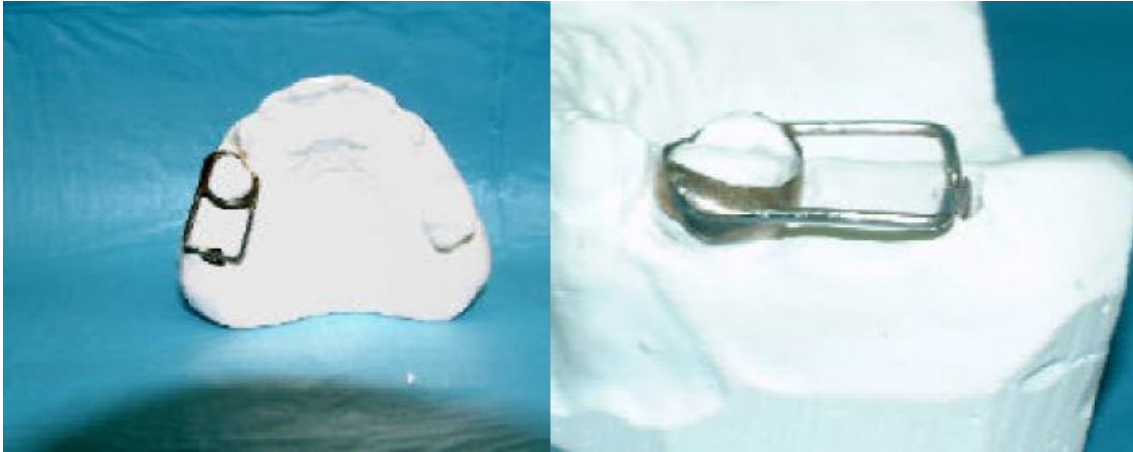Anexo 40 - Barra transpalatina ou de Goshgarian numa visão oclusal no modelo e cimentada em boca.



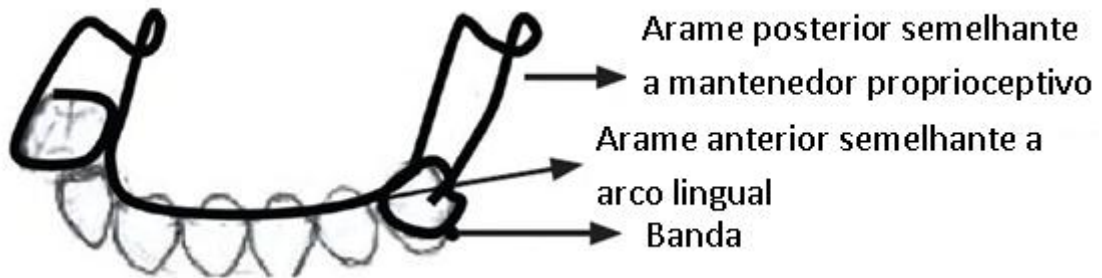
Anexo 41 - Mantenedor telescópico no modelo e pormenor do seu encaixe.



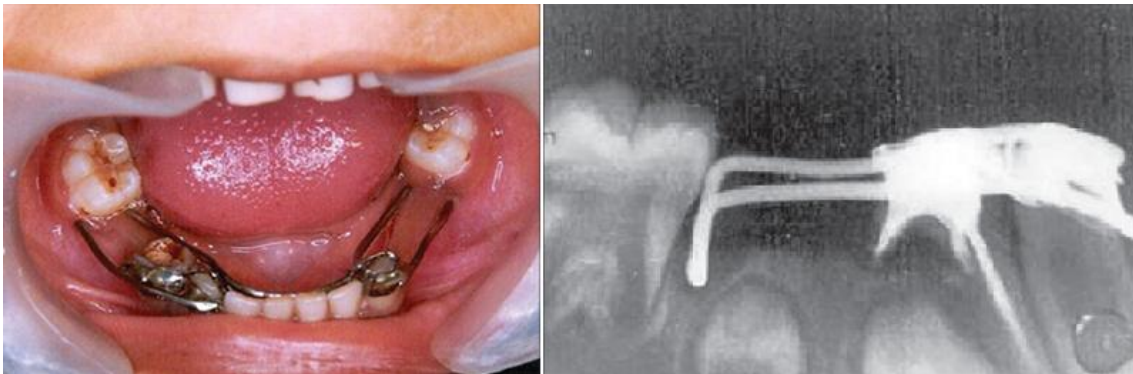
Anexo 42 - Mantenedor com guia eruptiva numa vista lateral.



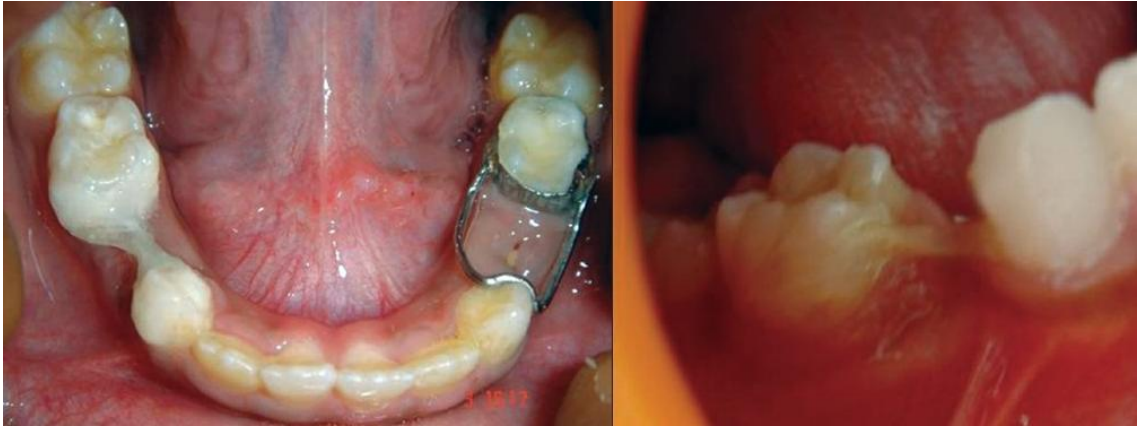Anexo 43 - Mantenedor proprioceptivo numa vista oclual e lateral.



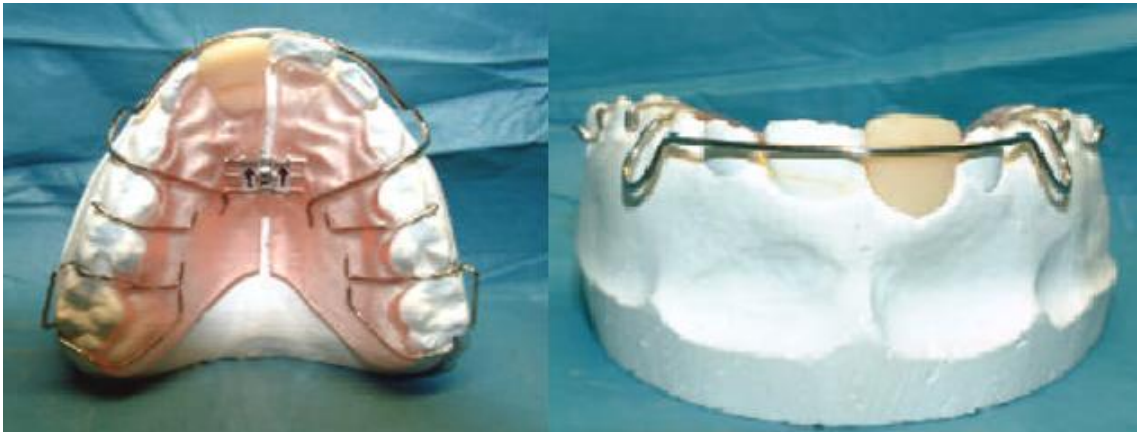
Anexo 44 - Esquema representativo do aparelho de Willet's Modificado.



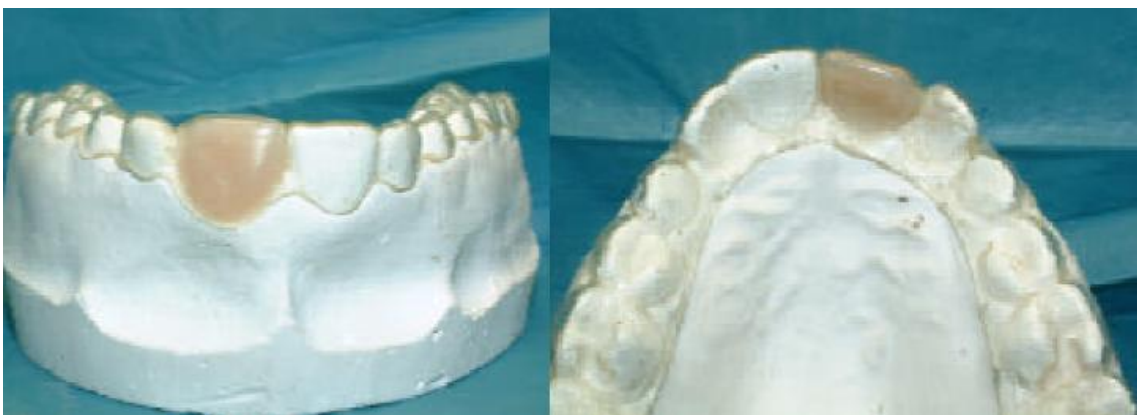Anexo 45 - Aparelho de Willet's Modificado cimentado em boca e em Rx periapical.



Anexo 46 - Vista oclusal e lateral de um mantenedor de espaço de fibra de vidro reforçado com resina.



Anexo 47 - Placa de Hawley Modificada numa visão oclusal e frontal.



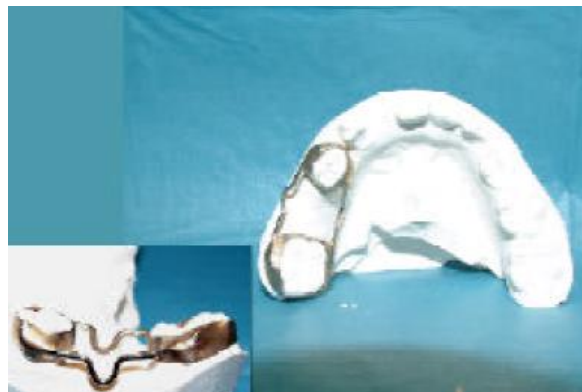Anexo 48 - Mantenedor termomoldável numa vista frontal e oclusal.



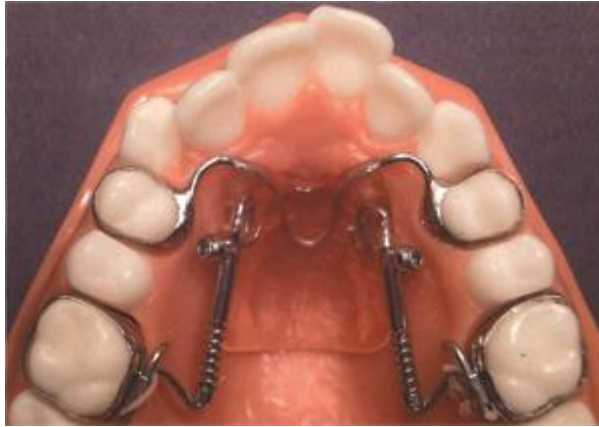Anexo 49 - Recuperador a bandas e molas numa vista oclusal e lateral.



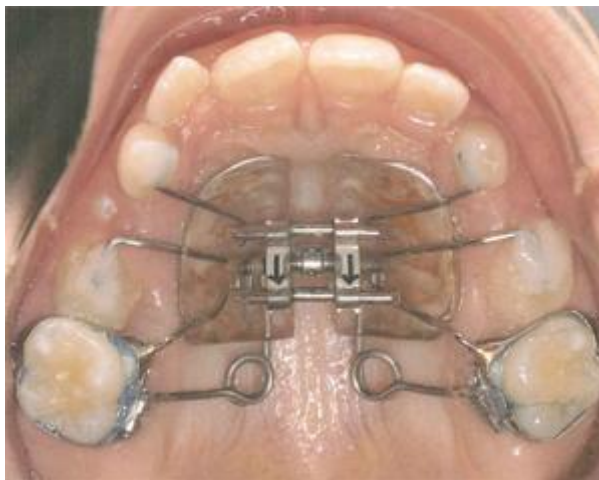Anexo 50 - Duas variantes do recuperador de Gerber modificado.



Anexo 51 - Recuperador de Garcia-Godoy.



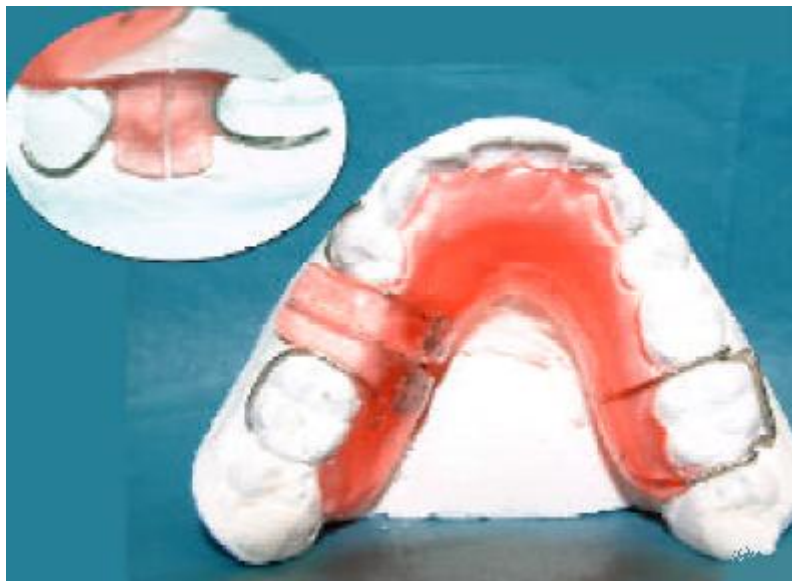Anexo 52 – Dispositivo distalizador de molares, denominado Distal jet.



Anexo 53 - Dispositivo distalizador de molares, denominado Pêndulo em K.



Anexo 54 - Dispositivo distalizador de molares, denominado Headgear.



Anexo 55 - Placa activa modificada como recuperador de espaço.