

Gonçalo Almeida

Reimplante dentário intencional – revisão narrativa

Universidade Fernando Pessoa

Faculdade de Ciências da Saúde

Porto, 2023

Gonçalo Almeida

Reimplante intencional – revisão narrativa

Universidade Fernando Pessoa

Faculdade de Ciências da Saúde

Porto, 2023

Gonçalo Almeida

Reimplante dentário intencional – revisão narrativa

Trabalho apresentado à Universidade Fernando Pessoa,
como parte dos requisitos para obtenção do
grau de Mestre em Medicina Dentária

Resumo

O Reimplante Intencional é um procedimento que tem como objetivo dar solução a dentes que não aparentam ter solução que muitas vezes, com indicação para extração, permitindo a sua manutenção em boca.

Apesar de ser considerado como um procedimento de último recurso, atualmente dá-se muito valor à preservação da dentição natural tornando o reimplante intencional especialmente relevante como uma das “ferramentas” à disposição dos médicos dentistas para manter a dentição natural em boca.

Este procedimento consiste na extração atraumática do dente, a inspeção das suas raízes seguido de tratamento endodôntico extra alveolar e a sua subsequente reposição no mesmo alvéolo.

Este estudo visa compilar e avaliar a evidência científica disponível sobre o procedimento, incluindo as suas etapas, materiais, quando deve ser utilizado e as técnicas mais comumente usadas pelos autores atualmente, servindo como um guia prático para a utilização deste procedimento em ambiente clínico.

Palavras-chave: “extra-oral time”; “MTA”; “apicoectomy”; “bioceramic cements”; “intentional replantation”; “retrofilling”; “atraumatic extraction”; “filling materials”

Abstract

Intentional Reimplantation is a procedure that aims to give solution to teeth that do not appear to have solution, teeth which often have indication for extraction, allowing for their maintenance in the mouth.

Although often considered as a procedure of last resort, nowadays much more value is given to the preservation of natural dentition making intentional replantation especially relevant today as one of the "tools" available to dentists to maintain natural dentition in the mouth.

This procedure consists on the atraumatic extraction of the tooth, the inspection of its roots followed by extra alveolar endodontic treatment and its subsequent replantation in the same socket.

This study aims to compile and assess the available scientific evidence on the procedure, including its steps, materials, when it should be used, and the techniques most commonly used by authors currently. Serving as a practical guide for the use of this procedure in a clinical setting.

Keywords: “extra-oral time”; “MTA”; “apicoectomy”; “bioceramic cements”; “intentional replantation”; “retrofilling”; “atraumatic extraction”; “filling materials”

Agradecimentos

Ao meu orientador, Professor Doutor Duarte Guimarães não só pela disponibilidade e de me ter aturado no desenvolvimento da dissertação, mas também por ser um grande professor com muito rigor e conhecimento técnico que sempre demonstrou e por tornar os momentos na clínica mais positivos pela sua presença.

Aos amigos que a universidade me deu, André, Inês, Santiago por tornarem a minha experiência na universidade, na clínica e na vida muito mais enriquecedora e especial com a vossa amizade e companheirismo.

A todos os amigos e colegas que tive a oportunidade de conhecer ao longo destes 5 anos de luta.

A todo o corpo docente que me acompanhou no meu percurso académico, pela transmissão de conhecimentos e por inspirarem a paixão por Medicina Dentária ao longo dos anos e aos funcionários da Faculdade de Ciências da Saúde pela vossa vontade de ajudar e simpatia que sempre demonstraram.

E por fim, aos meus pais que muito trabalharam e sacrificaram para poder chegar a este momento, pela ajuda e apoio que me proporcionaram ao longo destes anos. Estou eternamente grato pela oportunidade que me deram para eu poder concretizar o meu sonho. Muito obrigado!

Índice Geral

Resumo	IV
Abstract.....	V
Agradecimentos	VI
Índice de Figuras	IX
Índice de abreviaturas	X
I. Introdução.....	1
Materiais e Métodos	1
II. Desenvolvimento	2
1. Vantagens do Reimplantação Intencional	2
2. Indicações e contraindicações da reimplantação intencional	2
2.1 Indicações para reimplante intencional.....	2
2.2 Contraindicações para reimplante intencional	3
3. Complicações.....	4
4. Fatores que influenciam o prognóstico.....	5
5. Taxa de sucesso	6
6. Custo-Benefício do RI em comparação com implante unitário	6
7. Dentes periodontalmente comprometidos	6
8. Canais em forma de C	7
9. Materiais utilizados para retro obturação	8
10. Técnica de extração/extração atraumática	8
11. Protocolo.....	9
11.1. Considerações de pré-tratamento.....	9
ii. Imagens pré-operatórias.....	9
iii. Regime profilático	10
iv. Higiene oral preliminar/Desinfecção pré-operatória	10
v. Anestesia local.....	10

11.2. Tratamento	10
i. Tempo extra-oral	10
ii. Método de extração de dentes	10
iii. Método de Inspeção da Raiz	11
iv. Método de manuseamento de dentes.....	11
v. Proteção alveolar	11
vi. Meio de hidratação da raiz	11
vii. Método de Ressecção da Raiz.....	12
viii. Método de preparação retrógrada apical.....	12
ix. Obturação retrógrada apical	12
x. Curetagem alveolar	13
xi. Reinserção dentária no alvéolo	13
11.3. Considerações pós-tratamento	13
i. Contenção ortodôntica	13
ii. Verificação oclusal.....	13
iii. Terapia farmacológica	14
iv. Tratamento do canal radicular.....	14
v. Tratamentos restauradores e ortodônticos.....	14
III. Discussão	14
IV. Conclusão	15
V. Bibliografia	16
VI. Anexos.....	17

Índice de Figuras

Figura 1- Autorização dos detentores dos direitos de autor	17
Figura 2- Autorização dos detentores dos direitos de autor	17
Figura 3- Extração de dente.....	18
Figura 4- Inspeção da Raiz	18
Figura 5- Ressecção da Raiz.....	18
Figura 6- Ressecção da Raiz.....	18
Figura 7- Retro preparação apical	18
Figura 8- Retro preparação apical	18
Figura 9- Obturação retrógrada apical.....	19
Figura 10- Obturação retrógrada apical.....	19
Figura 11- Reinserção dentária no alvéolo	19
Figura 12- Reinserção dentária no alvéolo	19
Figura 13- Reinserção dentária no alvéolo	19
Figura 14- Reinserção dentária no alvéolo	19
Figura 15- Contenção ortodôntica	20
Figura 16- Contenção ortodôntica	20

Índice de abreviaturas

MTA	Agregado de trióxido mineral
CEM	Cimento de mistura enriquecida com cálcio
LPD	Ligamento periodontal
RI	Reimplante Intencional
RTENC	Retratamento endodôntico não cirúrgico
HBSS	Solução salina balanceada de Hanks
SuperEBA	Super ácido-etoxibenzóico
TENC	Tratamento endodôntico não cirúrgico
CBCT	Tomografia computadorizada de feixe cônico

I. Introdução

Reimplante Intencional (RI) é um conceito conhecido à mais de mil anos. Genericamente, pode-se pensar no RI como uma avulsão controlada, onde a direção e magnitude das forças exercidas sobre o dente são mais precisamente reguladas, onde é criado um ambiente extra-oral que salvasse a viabilidade das células do LPD e ocorre a reinserção da peça dentária no seu alvéolo antes ou depois do tratamento endodôntico adequado. Sendo considerado como a última opção de tratamento para a periodontite, pulpite e após traumatismo dentário. (Niemczyk, 2019; Wang *et al.* 2020) Apesar de alguns clínicos defenderem o RI como outra opção de tratamento semelhante à cirurgia endodôntica, muitos clínicos ainda consideram este procedimento como de último recurso, devido ao pensamento que o dano inevitável do LPD vai levar a complicações como a anquilose e a reabsorção radicular externa, devido à grande discrepância de taxas de sucesso e à ausência de um protocolo universalmente estabelecido. (Plotino *et al.*, 2020; Plotino *et al.*, 2022) Em 1980, Weine descreve o RI como um dos procedimentos dentários menos fidedignos. Apesar de avanços na técnica do procedimento de RI, este procedimento ainda é frequentemente ignorado como uma opção de tratamento, a favor da reabilitação por implante, pois é mal caracterizado como um procedimento pouco fiável. (Mainkar, 2017) Contudo, a reemergência da valorização da preservação dos tecidos naturais sãos, levou ao redescobrimto deste procedimento. (Plotino *et al.*, 2020)

Materiais e Métodos

Para a realização deste trabalho foram realizadas várias pesquisas bibliográficas nos motores de busca online PubMed, Ebsco e Google acadêmico com diferentes combinações das seguintes palavras chaves: “intentional replantation”; “extra-oral time”; “MTA”; “apicoectomy”; “bioceramic cements”; “retrofilling”; “atraumatic extraction”; “filling materials”. Foram selecionados apenas artigos publicados entre os anos de 2010 e 2022 escritos em português ou inglês. Foram excluídos artigos sem link e artigos que apresentassem apenas 1 caso clínico também foram excluídos, exceto um que apresentava figuras relevantes utilizadas neste trabalho. Das 23 referências bibliográficas selecionadas, 18 foram utilizadas neste trabalho devido a limitações do número de páginas. Também foi consultado o livro “Ingle’s Endodontics 7”.

II. Desenvolvimento

1. Vantagens do Reimplantação Intencional

A principal vantagem do RI é que as superfícies dentárias, incluindo áreas inacessíveis, podem ser inspecionadas e reparadas diretamente sem danificar os tecidos periodontais adjacentes, contribuindo para o restabelecimento de condições periapicais saudáveis. (Plotino, 2020) As vantagens do RI para o paciente incluem a redução do tempo clínico, das complicações e dos custos em comparação com o tratamento endodôntico não cirúrgico (TENC) e retratamento endodôntico não cirúrgico (RTENC). Além disso, com uma boa seleção de casos, o médico pode achar o RI mais simples de executar do que o RTENC ou a cirurgia periradicular. A maior vantagem é a visão espetacular e o controle que o clínico tem sobre todos os aspectos do dente, desafiando o argumento do tratamento de último recurso. (Asgary, Marvasti e Kolahdouzan, 2014)

2. Indicações e contraindicações da reimplantação intencional

2.1 Indicações para reimplante intencional

De acordo com Plotino *et al.* (2022), o RI pode ser utilizado na gestão de obstrução iatrogénica ou natural do canal; perfurações iatrogénicas ou naturais (selamento da perfuração quando a cirurgia apical não é viável); anatomia complexa do canal radicular; bem como remoção de irritantes periapicais, materiais extruídos ou quistos também mencionam que o RI pode ser indicado para dentes permanentes com anatomia compatível com uma extração atraumática, após ter falhado o TENC e a microcirurgia apical; casos em que os danos radiculares não sejam acessíveis ou reparáveis intraoralmente (tais como reabsorções cervicais radiculares); casos de dano iatrogénico, impedimentos anatómicos (por exemplo, obliteração do canal radicular, canais sobre-obturados); dentes contraindicados para microcirurgia apical. Becker (2018) sugere também que o RI está indicado quando é difícil a gestão do paciente; dor crónica persistente; avulsão iatrogénica acidental; extrusão ortodôntica involuntária.

Jang *et al.* (2016) afirma que o RI pode ser indicado para dentes tratados com TENC, mas que ainda mostram sinais e sintomas compatíveis com ausência de cura, tais como dor persistente ou trato sinusal. Asgary, Marvasti e Kolahdouzan (2014) apontam que o RI pode ser utilizado em casos de sinusite maxilar associada a um dente infetado; se suspeitar de fraturas profundas, mas não definitivamente diagnosticadas; dentes periodontalmente envolvidos; situações em que ocorreu a extração não intencional do dente; pacientes que

rejeitarem a cirurgia periradicular; rejeição de retratamento pelos pacientes (por exemplo, preparação de acesso através de uma coroa dispendiosa recentemente colocada); e crescimento esquelético em pacientes jovens tornando o tratamento de implante indesejável.

Mainkar (2017) afirma que o RI é indicado em pacientes clinicamente comprometidos que não podem ser submetidos ao tratamento cirúrgico; pacientes ansiosos que não desejam tratamento cirúrgico; quando o tratamento não cirúrgico não é uma opção.

E finalmente, o RI é indicado para dentes que não podem ser tratados adequadamente com a microcirurgia apical devido a áreas de acesso e visibilidade limitadas, defeito periodontal; limitações anatômicas, tais como proximidade ao nervo alveolar inferior, nervo mentoniano ou seio maxilar; osso vestibular posterior espesso (é necessária uma remoção óssea extensa e baixa acessibilidade para reparação do sulco radicular (Asgary, Marvasti e Kolahdouzan, 2014 ; Jang *et al.*, 2016 ; Mainkar, 2017 ; Becker, 2018)

2.2 Contraindicações para reimplante intencional

Segundo Jang *et al.* (2016) os dentes em que o TENC falhou, mas a microcirurgia apical seja possível; e os dentes diagnosticados como tendo uma fratura radicular vertical antes ou durante o RI estão contraindicados.

Asgary, Marvasti e Kolahdouzan (2014) mencionam algumas contraindicações absolutas para o RI, incluindo doentes imuno-comprometidos/suprimidos; dentes com potencial alto risco de fratura/trauma (molares com raízes divergentes); não aceitação do paciente e má higiene oral. Doença periodontal com mobilidade marcada e envolvimento da furca. (Niemczyk, 2019)

Em dentes periodontalmente comprometidos quando o paciente é fumador (Zhang *et al.*, 2019), o uso prolongado de bifosfonatos está documentado como um fator que pode induzir a osteonecrose quando se realiza cirurgia apical. (Kataoka e Gondim, 2020)

Dentes com histórico de traumatismo (sofreram previamente avulsão dentária), devido ao maior risco de reabsorção radicular. (Kataoka e Gondim, 2020)

Fumadores pesados, doentes fumadores, toxicod dependentes, diabéticos e portadores de doenças que provoquem imuno deficiência. (Niemczyk, 2019)

3. Complicações

A reabsorção radicular externa inflamatória e reabsorção por substituição (anquilose) podem ser as principais complicações do RI e de acordo com uma revisão sistemática de Torabinejad *et al.* (2015), a prevalência reportada variou entre 0-35%. (Plotino *et al.*, 2022)

Um pressuposto crítico é que a anquilose e a reabsorção radicular externa no RI provavelmente não afetarão no futuro o prognóstico de um implante colocado naquele local alveolar. (Mainkar, 2017) Um estudo relata que a incidência de anquilose foi de 3% em dentes com tempo extra-oral <15 minutos e 29% em dentes com tempo extra-oral >15 minutos (Cho *et al. cit in* Mainkar, 2017, p.4). Com base nesses relatos, o risco de anquilose ou reabsorção radicular externa é baixo, especialmente quando o tempo extra-oral é reduzido ao mínimo. (Mainkar, 2017)

Estudos com tamanhos de amostra <30 relatam uma incidência de anquilose de 25% e reabsorção radicular externa de 10% e 13,4% (Raghoobar e Vissink; Abid *cit in* Mainkar, 2017, p.3). Foram relatadas mais complicações em estudos com número de amostras menores, o que sugere que a experiência do clínico pode afetar o desempenho. Estudos com número de amostras maiores relatam incidências de anquilose de 0,0%, 2,4% e 7,0% e de reabsorção radicular externa de 3,0%, 4,5% e 4,9%. (Koenig, Nguyene e Barkhordar; Cho *et al.*; Jang *et al. cit in* Mainkar, 2017, p.4)

A anquilose por si só, não é um problema e os dentes anquilosados em adultos podem-se manter retidos e em função desde 5 a 20 anos até serem perdidos naturalmente devido à reabsorção radicular. Para pacientes ou médicos preocupados com a anquilose, o exame pós-operatório de rotina pode ajudar na detecção precoce, quando a extração ainda pode ser realizada sem dificuldade. (Mainkar, 2017) A maioria dos insucessos ocorrem devido a alguma forma de reabsorção ou problema periodontal que é geralmente diagnosticado após 1 ano, no entanto, a reabsorção inflamatória e a reabsorção por substituição (anquilose) podem ser geralmente observadas após 1-2 meses. (Asgary, Marvasti e Kolahtouzan, 2014) No RI, a maioria das extrações ocorrem dentro dos primeiros 1 a 2 anos. Cho *et al* (2016) relatam que dentro do primeiro ano a taxa de revisão é de 67,3% num período de follow-up de até 12 anos, durante o qual 21 de 27 complicações totais foram reportadas. (Mainkar, 2017) Há evidencia de que fumar, em particular a nicotina pode inibir ou impedir a reinserção dos fibroblastos gengivais. Esfahrood *et al.* (2015)

demonstraram que altas concentrações de nicotina e cotinina têm efeitos adversos na adesão e proliferação celular dos fibroblastos gengivais. Estas células e o mecanismo da ação que precisam de estar em condições ótimas para que o RI tenha sucesso, então o procedimento pode ser contraindicado nos pacientes que são fumantes pesados. Este efeito é particularmente evidente nos dentes trifurcados (molares maxilares) devido à maior área de superfície radicular que é exposta à nicotina na inalação. (Niemczyk, 2019)

Os esforços para guiar a resposta de reinserção celular com a finalidade de atrasar ou prevenir a reabsorção, têm sido investigados, sendo os derivados da matriz de esmalte os mais promissores. (Niemczyk, 2019)

4. Fatores que influenciam o prognóstico

Segundo Plotino *et al.*, (2022) os fatores prognósticos do RI estão subdivididos em fatores prognósticos pré-operatórios: idade do paciente, gênero, tipo e localização do dente, estado periodontal prévio (presença de lesões periapicais e/ou trato sinusal) e a qualidade do tratamento canalar prévio, e os seguintes fatores prognósticos cirúrgicos: intervenções prévias para facilitar a extração (inserção interproximal do elástico O-ring e a extrusão ortodôntica), prescrição profilática e pós-operatória de antibióticos e anti-inflamatórios, tempo extra-oral, superfície radicular, proteção e tratamento do alvéolo, material retro obturador, tipo de retenção utilizada e condições de armazenamento do dente durante o período extra-oral. Entre estes, os fatores críticos são o período extra-oral e a prevenção dos danos na superfície radicular. Asgary, Marvasti e Kollahdouzan, (2014) referem ainda outros fatores que terão uma influência significativa no prognóstico: a seleção adequada do caso, a etiologia do dente afetado. Plotino *et al.*, (2022) indica a importância de minimizar o risco de desidratação para permitir a sobrevivência das células do LPD e prevenir o desenvolvimento da reabsorção radicular. Num estudo prospectivo de corte realizado por Cho *et al.* (2016), observou-se que a cura foi 1,7 vezes mais frequentemente observada quando os dentes foram reimplantados até 15 minutos após a sua extração. E um tempo extra-oral >15 minutos foi demonstrado por Jang *et al.* (2016) afetar negativamente a sobrevivência dos dentes. (Plotino *et al.*, 2022) A manipulação e danos no LPD, cimento e células associadas também devem ser mantidos ao mínimo, de modo a manter viabilidade das células. (Asgary, Marvasti e Kollahdouzan, 2014)

A causa mais comum do insucesso do TENC é a penetração e crescimento de bactérias. Portanto, a capacidade de selamento do material retro obturador vai ter uma grande

influência no prognóstico da cirurgia apical endodôntica. Assim a capacidade do selamento apical e coronal em prevenir a reinfeção e a capacidade de cura do biomaterial vão aumentar a taxa de sucesso do RI. (Asgary, Marvasti e Kollahdouzan, 2014)

5. Taxa de sucesso

Asgary, Marvasti e Kollahdouzan, (2014) afirmam que comparar taxas de sucesso de RI é problemático porque a seleção de caso, que é um fator crítico, a variabilidade do tipo de dente e a variabilidade dos *follow-up* que vão criar dúvidas, as várias razões usadas para se optar pelo RI, a etiologia da infecção do dente e do insucesso do tratamento e finalmente, a variabilidade dos tratamentos disponíveis influenciam de uma forma tremenda o prognóstico. Por exemplo, é provável que um dente periodontalmente envolvido ou traumatizado, vá ter um prognóstico inferior do que um dente com um problema de origem endodôntica. Na revisão sistemática de Wang *et al.* (2020) a taxa de sucesso foi >70% em todos os estudos e 90% em 4 estudos. A taxa de sobrevivência foi tão alta quanto 90% no *follow-up* aos 6 meses. A taxa de sobrevivência reduziu dos 12 aos 36 meses. E quando o *follow-up* foi superior a 36 meses, a taxa de sobrevivência reduziu ligeiramente e depois estabilizou. A taxa de sobrevivência a longo prazo não é elevada, o que indica que a alta taxa de sobrevivência é difícil de se manter. Pode-se supor que um dente reimplantado intencionalmente que sobreviva nos primeiros anos provavelmente terá uma alta sobrevivência a longo prazo. (Mainkar, 2017)

6. Custo-Benefício do RI em comparação com implante unitário

Apesar de a taxa de sobrevivência dos implantes ser maior do que a do RI, este ainda representa uma modalidade de tratamento com uma alta taxa de sobrevivência e mais custo-efetiva do que o implante, mesmo quando também são necessários um espigão radicular/núcleo e uma coroa. Embora não existam estudos disponíveis com mais de 10 anos de follow-up e com alta taxa de retenção de pacientes para o RI, a meta-análise de Mainkar (2017) revela que o RI deve ser uma opção de tratamento discutida com os pacientes, especialmente porque o implante ainda pode ser colocado se o RI falhar.

7. Dentes periodontalmente comprometidos

Demonstrou-se que após a perda de um dente há uma redução de 25% do seu rebordo alveolar no 1º ano após extração com uma perda adicional de 40-60% da largura nos próximos 3 anos após extração. Procedimentos de aumento e preservação do alvéolo

conseguem reduzir, mas não conseguem eliminar estas sequelas de forma previsível. Se for feito o tratamento e estabilização adequada deste tipo de dentes, estes podem servir como mantenedores de espaço biológico, preservando o volume e função óssea. (Niemczyk, 2019)

Mesmo que eventualmente ocorra reabsorção por substituição e anquilose da raiz, este processo vai levar a um aumento da altura e densidade alveolar. Adicionalmente estas complicações não vão influenciar subsequentes opções de tratamento e em contrapartida proporcionam uma plataforma mais favorável para a prótese removível ou implanto-suportada. (Niemczyk, 2019; Zhang *et al.*, 2019) Na ausência de inflamação, o processo de anquilose progride lentamente e em adultos esta absorção progressiva pode durar anos ou décadas. Assim teoricamente, os dentes anquilosados podem-se manter retidos e com boa função durante muito tempo. Zhang *et al.* (2019), concluem ainda que a anquilose pode ser um modo importante e razoável de cicatrização durante o processo pós-operatório para dentes periodontalmente envolvidos. E recomenda o desbridamento e TENC perfeito de dentes periodontalmente envolvidos para evitar cicatrização por absorção inflamatória.

8. Canais em forma de C

Um dos principais alvos do RI são os segundos molares inferiores, pois estes apresentam uma maior prevalência de variações anatómicas, como canais em forma de C, do que outro tipo de dentes. Devido à alta complexidade anatómica do canal em forma de C (variações anatómicas e istmos estreitos), leva a dificuldades na procura e instrumentação do canal, na irrigação e obturação. (Jang *et al.*, 2016) Deve-se ter ainda em consideração a incidência do canal em forma de C no planeamento das intervenções endodônticas. A incidência em indivíduos brancos é de 4,6% (população grega), na população do médio oriente a incidência varia entre 7,0%–19,2% e na população da ásia oriental a incidência varia entre 9,4%–44,6%. (Jang *et al.*, 2016)

No RI em dentes com canais em forma de C, o tempo extra-oral >15 minutos e o uso de ProRoot MTA como material retro obturador foram significativamente associados a uma menor taxa de sobrevivência, o que não é consistente com estudos anteriores do seu uso na microcirurgia apical (Jang *et al.*, 2016) Materiais retro obturadores inevitavelmente enfrentam contaminação sanguínea imediatamente após a reinserção no alvéolo. Além disso, em contraste com canais normais, nos canais em forma de C, as retrocavidades são

frequentemente mais estendidas para incluir todos os istmos e aletas entre os canais, o que resulta num aumento significativo da área de contato entre o sangue e o material retro obturador. Nesse sentido, o longo tempo de presa do ProRoot MTA, que requer >4 horas para ganhar presa completamente, pode ser um fator que o torna mais suscetível à contaminação precoce e ao *washout* no RI em comparação com outros materiais (como o, Super EBA e Endocem), que requerem <15 minutos para ganhar presa. A este respeito, opções alternativas de tratamento podem ser consideradas, como o uso de um gel *anti-washout* na mistura do MTA ou o uso de outros materiais retro obturadores que ganhem presa mais rapidamente. (Jang *et al.*, 2016)

9. Materiais utilizados para retro obturação

São necessárias várias propriedades na escolha de um material retro obturador, incluindo a capacidade de selamento apical, atividade antibacteriana e, mais importante, o efeito cementogénico. A biocompatibilidade do material também afetará o processo de cura. (Asgary, Marvasti e Kollahdouzan, 2014). Na presença de fluído, o MTA tem a capacidade de precipitar cristais de hidroxiapatite que podem ser responsáveis por minimizar *leakage* posteriormente à retro obturação. (Ijaz, 2019) O MTA é considerado um bom material para cirurgia apical moderna, mas tem sido associado a piores resultados em comparação com *Super ethoxybenzoic acid* (Super EBA), IRM e Endocem no RI. (Mainkar, 2017) Entre os materiais retro obturadores IRM, Endocem, Super EBA e ProRootMTA, o ProRoot MTA é mais suscetível à contaminação precoce e ao *washout* no RI. (Wang *et al.* (2020) O cimento de mistura enriquecida com cálcio (CEM) foi desenvolvido como um biomaterial endodôntico, com boa capacidade de selamento, efeito antibacteriano, alta alcalinidade, induz formação de hidroxiapatite, baixa citotoxicidade, biocompatível e efeito cementogénico, com indicações comparáveis ao MTA. (Asgary, Marvasti e Kollahdouzan, 2014)

10. Técnica de extração/extração atraumática

De acordo com o Niemczyk, (2019) e Kataoka e Gondim, (2020), os fatores a considerar quando se planeia a extração são: raízes longas e finas têm uma maior probabilidade de fraturar durante a luxação se a raiz esteja dilacerada ou tenha curvatura muito severa, a probabilidade de fratura da porção apical é elevada e deve ser antecipada; nos dentes multiradiculares, se houver ausência de osso inter-radicular permite uma extração mais fácil. Em contrapartida, a ausência de osso inter-radicular vai comprometer a estabilidade

do dente. Na última década foram introduzidas várias técnicas e instrumentos para realizar a extração atraumática, como o uso de perióstomo, piezocirurgia, *physics forceps*, extrusão ortodôntica e o sistema de extração vertical benex. (Laskar *et al.*, 2022)

O *Physics forceps*TM é um boticão que na realidade funciona como um elevador. Uma das garras funciona como um *bumper*/fulcro e a outra garra como um braço elevador do dente. Uma vez corretamente alinhado faz-se a extrusão de 2 a 3 mm do alvéolo e o resto da extração é realizado com um boticão normal (Niemczyk, 2019). A constante pressão aplicada sobre o dente leva a uma reação biomecânica do LPD resultando numa libertação maior e mais rápida da enzima hialuronidase, resultando na desinserção das fibras do LPD do alvéolo mais rapidamente, comparando com métodos tradicionais. (Laskar *et al.*, 2022)

Os sistemas de extração vertical atraumáticos fornecem forças extrusivas vetorizadas ao longo do longo eixo do dente, minimizando as forças laterais prejudiciais levando a uma menor perda de cementoblastos na superfície radicular. (Plotino *et al.*, 2022)

O RI também pode ser combinado com a extrusão cirúrgica pré-operatória, para minimizar os danos na superfície radicular, rutura do LPD e alterações do alvéolo. Choi *et al.* (2014) propuseram um período de extrusão cirúrgica pré-operatória de 2 a 3 semanas antes da extração do dente, o que segundo Plotino *et al.*, (2022) pode reduzir erros na extração e complicações pós-operatórias.

11. Protocolo

11.1. Considerações de pré-tratamento

i. Informar o paciente

Os riscos e os possíveis resultados destes procedimentos devem ser sempre explicados claramente aos doentes e/ou aos seus cuidadores sendo obrigatório um consentimento informado. (Plotino *et al.*, 2021)

ii. Imagens pré-operatórias

A utilização pré-operatória de CBCT é uma opção vantajosa sendo que fornece informações sobre a anatomia do canal radicular e a localização exata de complicações endodônticas (Jang *et al.*, 2016), fornecendo uma confirmação tridimensional da compatibilidade da anatomia raiz com a extração atraumática, especialmente em dentes multirradiculares. (Plotino *et al.*, 2020)

iii. Regime profilático

De acordo com a posição da Sociedade Europeia de Endodontia, a profilaxia antibiótica sistêmica só deve ser prescrita quando uma das seguintes condições médicas estão presentes, como indivíduos com defeitos congênitos complexos do coração, válvula cardíaca protética, histórico de endocardite infecciosa, paciente a receber tratamento de bisfosfonato intravenoso e após cirurgias articulares durante os primeiros 3 meses. (Plotino *et al.*, 2021)

iv. Higiene oral preliminar/Desinfecção pré-operatória

A desinfecção pré-operatória do local cirúrgico é quase universalmente recomendada, incluindo a destarização local da placa bacteriana e cálculo e a desinfecção do local cirúrgico, sendo a clorexidina de 0,12% ou 2% o método de desinfecção mais recomendado. (Becker, 2018; Plotino *et al.*, 2021)

v. Anestesia local

São recomendadas soluções e técnicas anestésicas locais normais para anestésiar a área alvo para estes procedimentos (Plotino *et al.*, 2021), com exceção da anestesia interligamentar. A posição da agulha contra a superfície coronal da raiz pode levar a dano da camada de cementoblasto que já está predisposta para reabsorção e a injeção da anestesia sobre pressão vai interferir na microcirculação do LPD. (Niemczyk, 2019)

11.2. Tratamento

i. Tempo extra-oral

O tempo total de manipulação extra-alveolar deve ser o mais curto possível e nunca exceder os 15 minutos, uma vez que é um fator crítico para determinar o prognóstico a longo prazo do tratamento. (Plotino *et al.*, 2021)

ii. Método de extração de dentes (ver Figura 3)

Após descolamento do tecido gengival, deve ser tomado o máximo cuidado para evitar danos mecânicos na superfície da raiz e das fibras gengivais. (Plotino *et al.*, 2021)

Ao realizar a extração atraumática, vários autores recomendaram implicitamente não usar elevadores e limitar a aplicação do boticão acima da junção cementária, como forma de minimizar o trauma nas células LPD. A extração é considerada por alguns como a parte mais técnico-sensível do procedimento. (Becker, 2018; Plotino *et al.*, 2022)

Especialmente para casos difíceis com redução da estrutura dentária ou fraturas intraósseas, um dispositivo de extração vertical pode ser recomendado para uma extração atraumática da raiz. (Plotino *et al.*, 2020)

iii. Método de Inspeção da Raiz (ver Figura 4)

A inspeção visual é um passo crucial associado a uma técnica cirúrgica endodôntica moderna, contribuindo para o sucesso ou insucesso do procedimento. (Becker, 2018)

É sempre aconselhável realizar uma inspeção visual extra-oral da superfície radicular com magnificação para investigar a presença de variações anatómicas, portais acessórios de saída, canais adicionais, istmos ou fissuras radiculares adicionais. Foi demonstrado que num terço dos dentes com fraturas de coroa-raiz, a reimplantação não foi possível devido a fissuras e fraturas adicionais na superfície radicular. (Becker, 2018; Plotino *et al.*, 2020)

A coloração da superfície radicular com azul de metileno para identificar fraturas, portais de saída adicionais e istmos também é indicada. (Becker, 2018)

iv. Método de manuseamento de dentes

Durante a manipulação extra-alveolar, os danos no LPD podem ser reduzidos segurando a coroa do dente com uma gaze estéril molhada ou segurando pelo boticão utilizado na extração. (Plotino *et al.*, 2020) Estudos mais recentes de Choi *et al.* (2014) e Cho *et al.* (2016) relatam segurar o dente em gaze embebida em soro fisiológico durante a manipulação. É importante que esteja completamente saturada de soro fisiológico e não de água esterilizada, uma vez que a gaze seca ou a água esterilizada podem desidratar as superfícies radiculares e comprometer a vitalidade celular do LPD. (Becker, 2018)

v. Proteção alveolar

Durante os procedimentos extra-alveolar, a proteção do alvéolo cheio de sangue com gaze esterilizada é útil para evitar a contaminação do mesmo por saliva. (Plotino *et al.*, 2021)

vi. Meio de hidratação da raiz

A superfície radicular deve ser mantida molhada utilizando meios de armazenamento apropriados durante todos os procedimentos extra-alveolares. (Plotino *et al.*, 2020; Plotino *et al.*, 2021) Como o soro fisiológico não possui nenhum benefício nutricional, ele não consegue sustentar o metabolismo saudável dos fibroblastos periodontais. (Niemczyk, 2019). A solução HBSS contém os metabolitos essenciais para suportar a

sobrevivência celular, incluindo D-glicose, cloreto de cálcio e sulfato de magnésio anidro. A imersão contínua do dente extraído nesta solução leva a um aumento do tempo extra-oral "cl clinicamente aceitável". (Jang *et al.*, 2016; Niemczyk, 2019)

vii. Método de Ressecção da Raiz (ver Figura 5 e Figura 6)

A ressecção apical deve ser efetuada para remover a parte mais complexa da anatomia endodôntica, com uma turbina de alta velocidade, removendo pelo menos 3 mm, que demonstrou eliminar 98% das ramificações apical e 93% dos canais laterais. (Becker, 2018 ; Plotino *et al.*, 2020) Nos casos em que o tecido granulomatoso permanece ligado à extremidade da raiz na extração, é cuidadosamente curetado ou é removido quando a raiz sofre ressecção apical. (Becker, 2018)

viii. Método de preparação retrógrada apical (ver Figura 7 e Figura 8)

A retro preparação deve ser realizada para garantir um bom selamento apical (Plotino *et al.*, 2020) A retro preparação ideal foi descrita como uma cavidade de classe I, com pelo menos 3 mm de profundidade, com paredes paralelas e consistente com o contorno anatômico natural do canal radicular. (Becker, 2018) O método mais eficiente e rápido para realizar a retro preparação é com uma ponta fina de 0,5 mm cilíndrica, diamantada ou laminada (de carboneto de tungstênio). A retro preparação deve ser realizada sobre irrigação constante. (Plotino *et al.*, 2020) Nos casos em que a raiz é extremamente fina, é recomendado fazer retro preparação com pontas sônicas ou ultrassônicas. (Plotino *et al.*, 2020), tendo em consideração que a estes instrumentos têm sido associados à criação de fraturas na extremidade e por isso deve ser feito com cuidado para evitar exercer forças excessivas. (Becker, 2018)

ix. Obturação retrógrada apical (ver Figura 9 e Figura 10)

Materiais bioativos, como o SuperEBA, o MTA, Endocem e os cimentos à base de silicato de cálcio, demonstraram uma capacidade de selamento apical e biocompatibilidade superiores. Os materiais retro obturadores à base de silicato de cálcio demonstraram bioatividade com a precipitação de cristais de apatite nas superfícies dentinárias. (Becker, 2018) A radiopacidade e o tempo de presa do material devem ser considerados como fatores relevantes. (Plotino *et al.*, 2020) O tratamento endodôntico *orthograde* extra-oral simultâneo pode ajudar a melhorar a qualidade técnica da retro obturação. No entanto, esta abordagem deve ser reservada para casos altamente selecionados, uma vez que pode

prolongar o tempo extra-oral e sujeitar a superfície radicular a abuso químico devido à utilização de irrigantes canulares. (Plotino *et al.*, 2020)

x. Curetagem alveolar

Uma vez concluída a retro obturação, o dente está pronto para reimplantação no seu alvéolo. Antes da reimplantação do dente, o alvéolo pode precisar de ser curetado. A curetagem do alvéolo só é recomendada quando existe previamente um granuloma periapical, materiais obturadores extruídos e/ou restos quísticos que precisam de ser removidos. (Becker, 2018; Plotino *et al.*, 2021)

xi. Reinserção dentária no alvéolo (ver Figuras 11, 12, 13 e 14)

Após a remoção do coágulo sanguíneo, o dente deve ser reinserido no alvéolo com pressão digital e a oclusão verificada. (Plotino *et al.*, 2020; Plotino *et al.*, 2021) Uma vez completamente assentado, recomenda-se a compressão das paredes alveolares utilizando mais pressão digital para obter uma adaptação mais íntima entre estas duas estruturas. (Becker, 2018)

11.3. Considerações pós-tratamento

i. Contenção ortodôntica (ver Figura 15 e Figura 16)

A escolha do material de contenção deve permitir uma pequena quantidade de mobilidade fisiológica, pois ajuda na reorganização e cicatrização periodontal. Se a contenção for muito rígida, aumenta a probabilidade de ocorrer reabsorção por substituição (anquilose). (Niemczyk, 2019)

Segundo Fouad *et al.* (2020) a contenção deve ser passiva, flexível e permitir uma boa higiene oral, para suportar a cura periodontal. Para satisfazer estes requisitos, normalmente são utilizados arames ortodônticos finos (0,3-0,4 mm). A duração da contenção depende da estabilidade do dente após a reimplantação. Em casos em que haja estabilidade suficiente, a fixação pós-operatória pode ser efetuada com uma sutura cruzada suspensa acima da superfície oclusal. (Plotino *et al.*, 2021)

ii. Verificação oclusal

Após estes procedimentos, a oclusão tem de ser ajustada para aliviar os contactos oclusais e deve-se remover qualquer interferência oclusal em desenvolvimento. (Plotino *et al.*, 2021) Adicionalmente, deve-se tomar em consideração os hábitos parafuncionais do

paciente, pois estes podem inibir a cura periodontal ou até impedi-la completamente. (Niemczyk, 2019)

iii. Terapia farmacológica

Devem ser aplicadas estratégias padrão de medicação para reduzir a dor pós-operatória. (Plotino *et al.*, 2021) A administração tópica de antibióticos pode ser recomendada para melhorar o processo de cura após reimplantação intencional, uma vez que o uso de antibióticos tópicos tem demonstrado ter melhores efeitos benéficos em comparação com os antibióticos sistêmicos em casos de avulsão. (Plotino *et al.*, 2020) Na opinião de Asgary, Marvasti e Kollahdouzan (2014), devido à utilização de um bom biomaterial retro obturador com efeitos antimicrobianos, o uso de antibióticos não é necessário mesmo quando grandes áreas radiolúcidas estão radiograficamente presentes.

iv. Tratamento do canal radicular

Quando o tratamento do canal radicular não pode ser efetuado antes ou durante a reimplantação intencional, o tratamento endodôntico *orthograde* deve ser realizado dentro de 2 semanas após o RI para prevenir a reabsorção radicular inflamatória. (Plotino *et al.*, 2020)

v. Tratamentos restauradores e ortodônticos

Geralmente o tratamento restaurador é iniciado 6-8 semanas após a intervenção cirúrgica, exceto se o dente envolvido for um dente anterior, o tratamento restaurador deve começar o mais rápido possível após a remoção da contenção. Tratamentos ortodônticos devem ser adiados pelo menos 6 meses após reimplantação intencional. (Plotino *et al.*, 2021)

III. Discussão

Ao contrário do que muito clínicos pensam, o procedimento de RI têm muito boas taxas de sucesso, como é evidenciado por Mainkar, (2017), que nos diz que na revisão sistemática por Wang (2020) observou-se que todos os estudos tinham uma taxa de sucesso superior a 70% e em 4 desses estudos a taxa de sucesso foi de 90%. Em concordância, o estudo efetuado por Bradley, (2018) indica uma revisão sistemática por Torabinejad *et al.* (2015) em que observaram uma taxa de sobrevivência geral de 88% dos dentes reimplantados. O estudo por Bradley, (2018) diz-nos que a grande variação nas taxas de sobrevivência reportadas, são devidas à variação de técnicas e das etapas entre estudos.

Os estudos do RI mais recentes, apresentam melhores taxas de sobrevivência devido à incorporação de diretrizes contemporâneas de técnica microcirúrgica moderna. Como por exemplo, a utilização de microscópio dentário na inspeção da raiz, o uso de rotina da solução HBSS, o uso de azul de metileno na pesquisa de fraturas e portais de saída adicionais, materiais retro obturadores bioativos e aplicação de técnicas de extração atraumáticas como o *physics fórceps*. Muitas das indicações para o RI, estão sobrepostas com as indicações para microcirurgia apical e algumas contraindicações para o RI que foram mencionadas neste trabalho como a fratura radicular vertical, dentes periodontalmente comprometidos, não são contraindicações absolutas, havendo cada vez mais estudos que relatam tratar estas condições patológicas com sucesso. Futuros estudos, devem focar-se na implementação de diretrizes modernas no RI, baseados na melhor evidência científica disponível para se tentar alcançar um consenso no protocolo mais adequado para o RI.

IV. Conclusão

O RI demonstra ter altas taxas de sucesso quando é feita a adequada seleção de casos e a incorporação de técnicas microcirúrgicas modernas no protocolo de RI.

Adicionalmente, a ideia que o RI é indicado apenas como tratamento de último recurso, é inequivocamente errado, existindo situações em que o RI é preferível a outras modalidades de tratamento como a microcirurgia apical (por exemplo, na presença de limitações anatómicas associadas à espessura do osso mandibular e à proximidade entre o dente e o nervo alveolar inferior).

O RI também demonstrou ser uma mais valia no tratamento de dentes periodontalmente comprometidos com um prognóstico muito reservado. Evidentemente após a extração dentária há uma perda de 25% da altura do nível ósseo dentro do primeiro ano após extração. Com esta modalidade de tratamento, é possível reduzir muito significativamente a perda de mobilidade, mantendo o dente retido, geralmente devido à cura dos tecidos periodontais e periapicais ou devido ao processo de anquilose na ausência de inflamação.

V. Bibliografia

- Asgary, S. *et al.* (2014). Indications and Case Series of Intentional Replantation of Teeth, *IEJ Iranian Endodontic Journal*, 9(1), pp.71-78.
- Becker, B. D. (2018). Intentional Replantation Techniques: A Critical Review, *Journal of Endodontics*. Elsevier Inc., 44(1), pp. 14–21.
- Cho, S. Y. *et al.* (2016). Retention and Healing Outcomes after Intentional Replantation, *Journal of Endodontics*, 42(6), pp. 909–915.
- Choi, Y. H. *et al.* (2014). Clinical outcome of intentional replantation with preoperative orthodontic extrusion: a retrospective study, *International Endodontic Journal*, 47(12), pp. 1168–1176.
- Esfahrood, Z.R. *et al.* (2015). The effect of nicotine and cotinine on human gingival fibroblasts attachment to root surfaces, *Journal of Basic and Clinical Physiology and Pharmacology*, 26(5), pp. 1-5.
- Fouad, A.F. *et al.* (2020). International Association of Dental Traumatology guidelines for the management of traumatic dental injuries: 2. Avulsion of permanent teeth, *Dental Traumatology*, 36(4), pp. 331–342.
- Ijaz, M. *et al.* (2019). Effect of sodium phosphate dibasic solution on the apical sealing ability of white mineral trioxide aggregate an in vitro study, *Pakistan Oral & Dental Journal*, 39(1), pp.89-93.
- Jang, Y. *et al.* (2016). Survival Rate of Teeth with a C-shaped Canal after Intentional Replantation: A Study of 41 Cases for up to 11 Years, *Journal of Endodontics*, 42(9), pp. 1320–1325.
- Kataoka, S. H. H. and Gondim, E. (2020). Intentional replantation: What kind of approach is this that can save teeth? Two long term case reports, *Dental Press Endodontics*, 10(3), pp. 15–26.
- Laskar, S. *et al.* (2022). Efficacy of the atraumatic physics forceps over conventional extraction forceps in extraction of tooth—Does it offer an alternative in all types of extraction or only can be used in few selected types of extraction: A comparative study, *Journal of Pharmacy And Bioallied Sciences*, 14(5), pp. 859-862.
- Mainkar, A. (2017). A Systematic Review of the Survival of Teeth Intentionally Replanted with a Modern Technique and Cost-effectiveness Compared with Single-tooth Implants, *Journal of Endodontics*. Elsevier Inc., pp. 1963–1968.
- Niemczyk, S.P. (2016). Intentional Replantation of Endodontically Treated Teeth. In: Ingle, J. e Rotstein, I. (Eds.). *Ingle's Endodontics 7*. 7ª edição. Raleigh, Carolina do Norte, PMPH, pp. 835-860. Disponível em <https://www.academia.edu/43573022/Ingles_ENDODONTICS_7>. Consultado em 2022-06-12
- Plotino, G. *et al.* (2020). Clinical procedures and outcome of surgical extrusion, intentional replantation and tooth autotransplantation – a narrative review, *International Endodontic Journal*. Blackwell Publishing Ltd, 53(12), pp. 1636–1652.
- Plotino, G. *et al.* (2021). European Society of Endodontology position statement: Surgical extrusion, intentional replantation and tooth autotransplantation, *International Endodontic Journal*. Blackwell Publishing Ltd, 54(5), pp. 655–659.
- Plotino, G. *et al.* (2022). Effectiveness of intentional replantation in managing teeth with apical periodontitis: A systematic review, *International Endodontic Journal*., 00, pp. 1-11.
- Torabinejad, M. *et al.* (2015). Survival of intentionally replanted teeth and implant-supported single crowns: a systematic review, *Journal of Endodontics*, 41(7), pp. 992–998.
- Wang, L. *et al.* (2020) Clinical outcomes after intentional replantation of permanent teeth: A systematic review, *Bosnian journal of basic medical sciences*, 20(1), pp. 13–20.
- Zhang, J. *et al.* (2020). Intentional replantation of periodontally involved hopeless teeth: a case series study, *Clinical Oral Investigations*, 24(5), pp. 1769–1777.

VI. Anexos

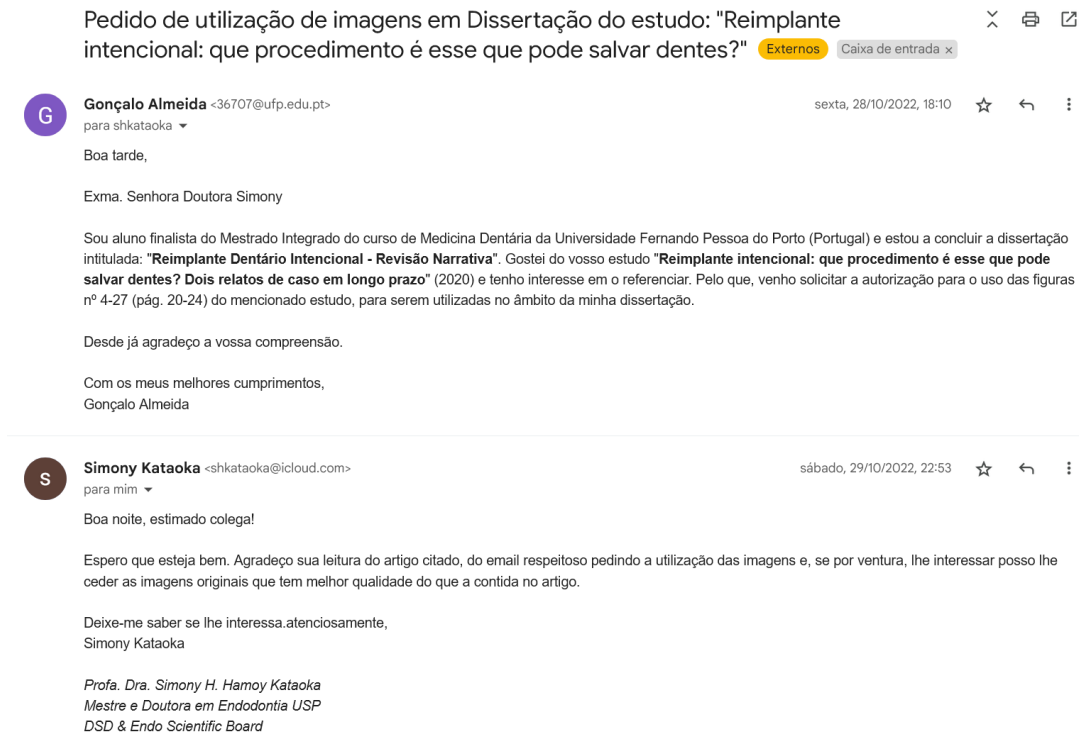


Figura 1- Autorização dos detentores dos direitos de autor

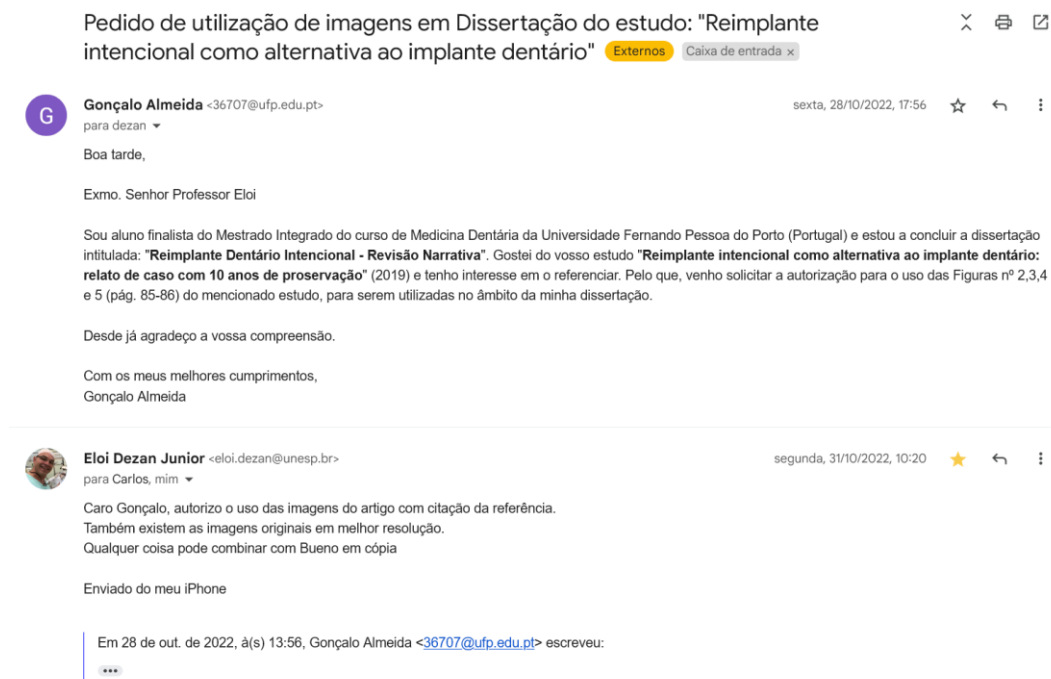


Figura 2- Autorização dos detentores dos direitos de autor

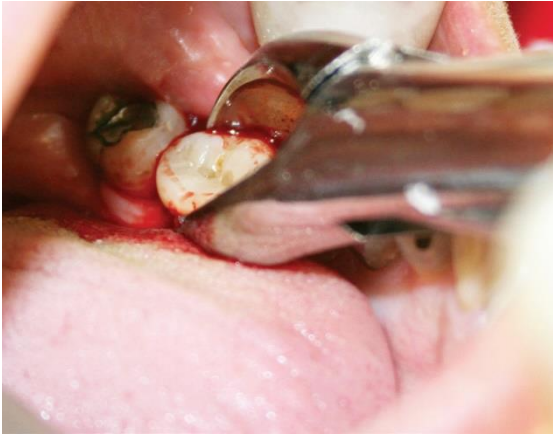

Figura 3- Extração de dente

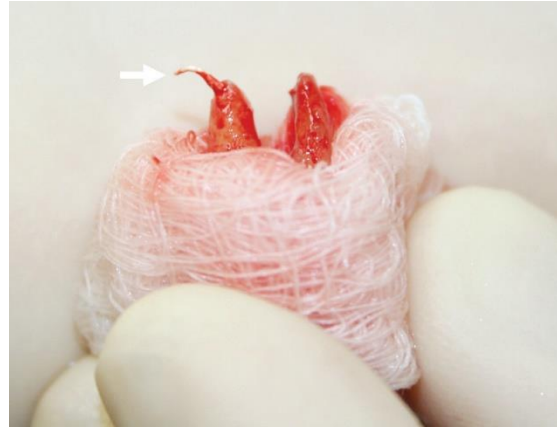

Figura 4- Inspeção da Raiz

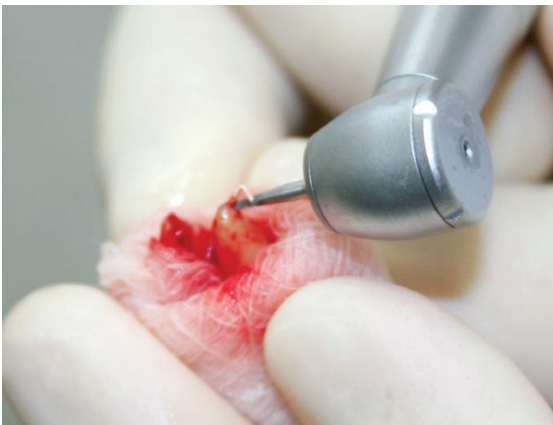

Figura 5- Ressecção da Raiz

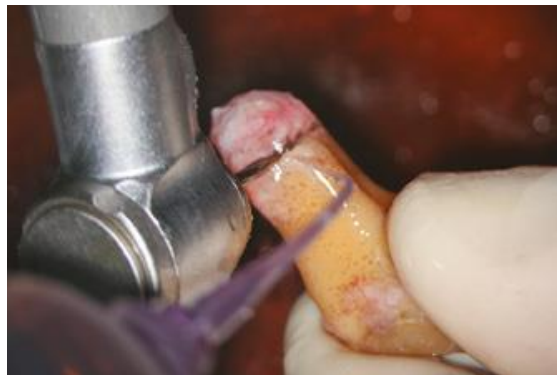

Figura 6- Ressecção da Raiz

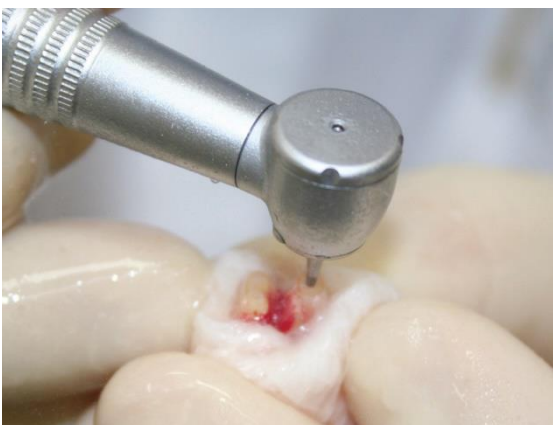

Figura 7- Retro preparação apical

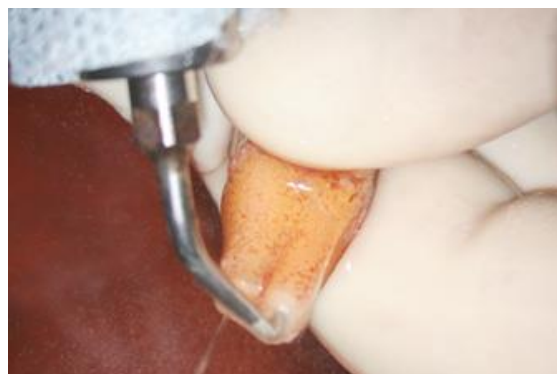

Figura 8- Retro preparação apical

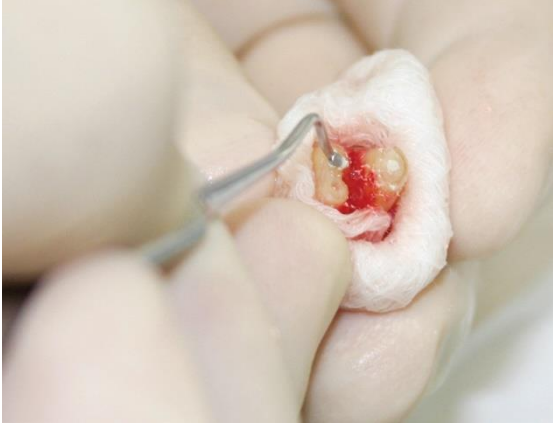

Figura 9- Obturação retrógrada apical

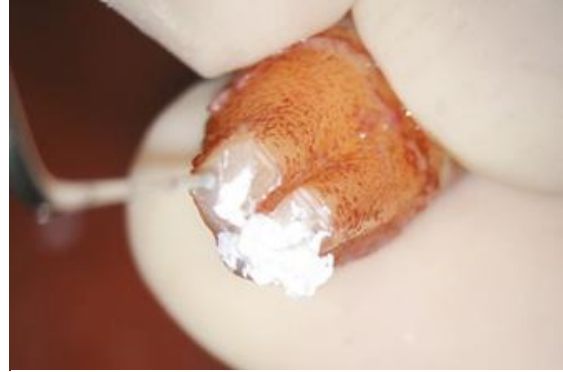


Figura 10- Obturação retrógrada apical

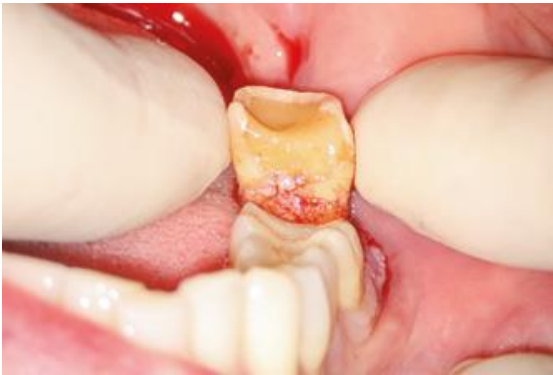

Figura 11- Reinserção dentária no alvéolo

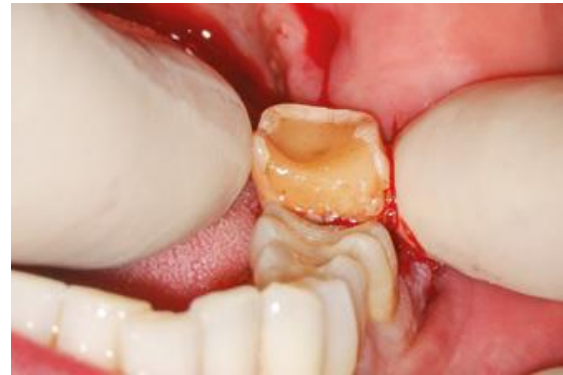

Figura 12- Reinserção dentária no alvéolo

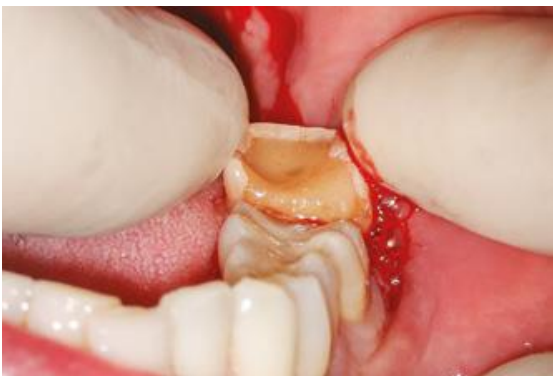

Figura 13- Reinserção dentária no alvéolo

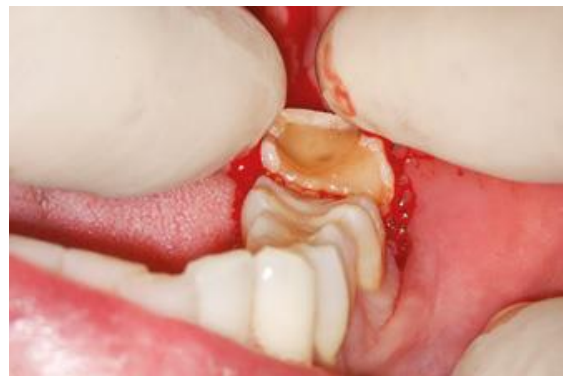

Figura 14- Reinserção dentária no alvéolo

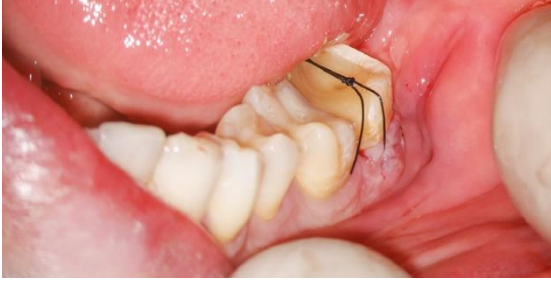

Figura 15- Contenção ortodôntica

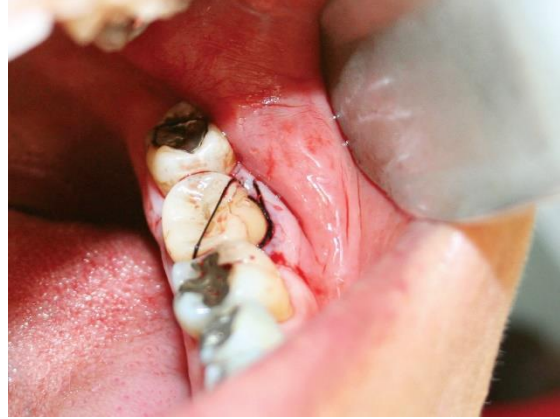

Figura 16- Contenção ortodôntica