



UNIVERSIDADE  
FERNANDO  
PESSOA

# ABORDAGEM RESTAURADORA DE DENTES ANTERIORES ESCURECIDOS: REVISÃO NARRATIVA

[Restorative approach to darkened anterior teeth: a narrative review]

Dissertação de Mestrado

[Mestrado Integrado em Medicina Dentária]

Rémi Eric Cuny

Orientador(es):

Mestre Maria Beatriz Vidal Pinheiro Cunha Monteiro

Julho 2024



# **ABORDAGEM RESTAURADORA DE DENTES ANTERIORES ESCURECIDOS: REVISÃO NARRATIVA**

[Restorative approach to darkened anterior teeth: a narrative review]

Dissertação de Mestrado

Mestrado Integrado em Medicina Dentária

Rémi Eric Cuny

Orientador(es):

Mestre Maria Beatriz Vidal Pinheiro Cunha Monteiro

Julho 2024

Para a minha família.

## **AGREDECIMENTOS**

À minha orientadora, Mestre Maria Beatriz Monteiro por todo o tempo disponibilizado na elaboração deste trabalho e por se ter mostrado sempre disposta a ajudar-me.

Aos meus amigos que me apoiaram sempre.



## RESUMO

A medicina dentária sofreu uma série de alterações ao longo da sua história. Evoluiu de um conceito "tradicional", baseado na funcionalidade e na biologia, para uma evolução moderna, agora mais centrada no paciente e, em particular, nas suas preocupações estéticas.

Atualmente, a estética dentária é uma ciência que valoriza a beleza na natureza, influenciando significativamente a primeira impressão de um indivíduo. Os dentes anteriores desempenham um papel essencial na estética dentária contemporânea, influenciado por fatores como o contorno, a simetria, o alinhamento e a forma, e o seu escurecimento pode ter um impacto psicossocial significativo no paciente, afetando a autoestima, a qualidade de vida e as relações sociais.

As opções de tratamento podem ser amplamente categorizadas em tratamentos não invasivos ou minimamente invasivos, como o branqueamento dentário, e abordagens mais invasivas, incluindo restaurações diretas e indiretas, como facetas e coroas, em resina composta ou cerâmica. Cada método tem vantagens e desvantagens específicas, exigindo uma seleção cuidadosa baseada numa avaliação abrangente de cada caso clínico, incluindo fatores etiológicos, condições clínicas, a experiência do médico dentista e as expectativas do paciente. Todas estas opções de tratamento permitem responder às exigências estéticas do paciente, para melhorar o seu sorriso.

O objetivo desta revisão narrativa será analisar os métodos restauradores disponíveis para o sucesso do tratamento de dentes anteriores escurecidos. Serão apresentadas as vantagens e desvantagens, assim como as possíveis complicações dos vários tratamentos. Serão também descritos os protocolos clínicos das diferentes abordagens de tratamento de dentes anteriores escurecidos.

Para elaboração desta revisão narrativa, será realizada uma pesquisa nas bases de dados on-line: *Pubmed/Medline*, *Google Scholar*, recorrendo às seguintes palavras chave: *darkened anterior teeth*; *oral rehabilitation*; *restorations*; *composite resin*; *ceramic veneers*; *internal bleaching*; *aesthetic*. Serão utilizados os operadores booleanos AND e OR, fazendo diferentes combinações com as palavras chave.

Serão estipulados critérios de inclusão, nomeadamente, artigos publicados nos últimos dez anos (2014-2024), maioritariamente em idioma inglês, mas também em francês e português, contendo informação relevante sobre os materiais e técnicas utilizados na restauração de dentes anteriores escurecidos. Poderão ser acrescentadas algumas referências bibliográficas de anos anteriores ao período temporal escolhido, pela sua relevância científica para o enquadramento e compreensão desta temática. Serão excluídos os artigos que após leitura do título ou do resumo não se revelem pertinentes para o tema. Será também considerado como critério de exclusão artigos que não permitam o acesso ao texto integral, ou que não estejam dentro da temática selecionada. Serão aceites todos os tipos de estudos com interesse científico para o trabalho desde revisões narrativas, revisões sistemáticas, casos clínicos, entre outros.

**PALAVRAS-CHAVE:** “Reabilitação oral”; “Dentes anteriores escurecidos”; “Restaurações”; “Resina composta”; “Facetas em cerâmica”; “Branqueamento dentário”; “Estética”.



## **ABSTRACT**

Dentistry has undergone a series of changes throughout its history. It has evolved from a "traditional" concept, based on functionality and biology, to a modern evolution, now more centred on the patient and, in particular, their aesthetic concerns.

Today, dental aesthetics is a science that values beauty in nature, significantly influencing an individual's first impression. The front teeth play an essential role in contemporary dental aesthetics, influenced by factors such as contour, symmetry, alignment and shape, and their darkening can have a significant psychosocial impact on the patient, affecting self-esteem, quality of life and social relationships.

The options can be broadly categorized into non-invasive or minimally invasive treatments, such as tooth whitening, and more invasive approaches, including direct and indirect restorations, such as veneers and crowns, in composite resin or ceramic. Each method has specific advantages and disadvantages, requiring careful selection based on a comprehensive assessment of each clinical case, including etiological factors, clinical conditions, the dentist's experience and the patient's expectations. All of these treatment options make it possible to respond to the patient's aesthetic requirements in order to improve their smile.

The aim of this narrative review will be to analyze the restorative methods available for the successful treatment of darkened anterior teeth. The advantages and disadvantages will be presented, as well as the possible complications of the various treatments. The clinical protocols of the different approaches to treating darkened anterior teeth will also be described.

To prepare this narrative review, a search will be carried out in the following online databases: PubMed/Medline, Google Scholar, using the following keywords: darkened anterior teeth; oral rehabilitation; restorations; composite resin; ceramic veneers; internal bleaching; aesthetic. The Boolean operator AND/OR will be used, making different combinations with the keywords.

Inclusion criteria will be stipulated, namely articles published in the last ten years (2014-2024), mostly in English, but also in French and Portuguese, containing relevant information on the materials and techniques used to restore darkened anterior teeth. Some bibliographical references from years before the chosen time period may be added, due to their scientific relevance to the framework and understanding of this subject. Articles which, after reading the title or abstract, are not relevant to the topic will be excluded. Articles which do not allow access to the full text, or which are not within the selected theme, will also be considered as exclusion criteria. All types of studies of scientific interest to the work will be accepted, from narrative reviews, systematic reviews, clinical cases, among others.

**KEYWORDS:** “Darkened anterior teeth”; “Oral rehabilitation”; “Restorations”  
“Composite resin”; “Ceramic veneers”; “Discoloured tooth”; “Veneers”; “Internal bleaching”; “Aesthetics”



## ÍNDICE GERAL

RESUMO.....	VII
ABSTRACT.....	IX
ÍNDICE DE FIGURAS .....	XIII
ÍNDICE DE TABELAS.....	XV
LISTA DE ABREVIATURAS, SIGLAS, SÍMBOLOS OU ACRÓNIMOS.....	XVII
I. INTRODUÇÃO.....	1
II. DESENVOLVIMENTO.....	5
1. Material e métodos.....	5
2. Revisão da literatura.....	9
2.1. Considerações relacionadas com a estética dentária.....	9
2.2. Fatores etiológicos e diagnóstico de dentes escurecidos.....	12
2.3. Opções de tratamento de dentes anteriores escurecidos.....	14
2.3.1. Branqueamento dentário.....	14
i. Agentes branqueadores .....	15
ii. Branqueamento externo.....	16
iii. Branqueamento interno.....	18
2.3.2. Facetas diretas em resina composta.....	22
i. Vantagens.....	24
ii. Desvantagens.....	24
iii. Protocolo clínico de facetas diretas em resina composta.....	25
2.3.3. Facetas em cerâmica.....	30
i. Vantagens.....	31
ii. Desvantagens.....	31
iii. Protocolo clínico de facetas em cerâmica.....	32
3. Discussão.....	45
III. CONCLUSÃO.....	49
IV. BIBLIOGRAFIA.....	51



## ÍNDICE DE FIGURAS

<b>Figura 1.</b> Processo de pesquisa e seleção dos artigos.....	7
<b>Figura 2.</b> Estratégias de preparação dentária para facetas (adaptado de Briand, 2018 e Magne & Belser, 2004).....	35
<b>Figura 3.</b> Diferentes tipos de preparos dentários para facetas (Adaptado de Briand, 2018).....	36
<b>Figura 4.</b> Confeção de faceta provisória (Adaptado de Neto et al., 2018).....	39
<b>Figura 5.</b> Colocação do dique e das ligaduras de fio dentário (Adaptado de Briand, 2018) .....	40



## ÍNDICE DE TABELAS

<b>Tabela 1.</b> Resultados obtidos da pesquisa bibliográfica (Tipo de artigos utilizados) .....	6
--	---



## **LISTA DE ABREVIATURAS, SIGLAS, SÍMBOLOS OU ACRÓNIMOS**

CBCT: *Cone Beam Computerized Tomography*

CIV: Cimento de Ionómero de Vidro

CIVMR: Cimento de Ionómero de Vidro Reforçado por Resina

IRM: Cimento reforçado de óxido de zinco eugenol

mm: milímetros

MTA: *Mineral Trióxido Aggregate*

nm: nanómetros

pH: potencial hidrogénico

RCE: Reabsorções Cervicais Externas



## I. INTRODUÇÃO

A abordagem restauradora dos dentes anteriores escurecidos é uma das principais preocupações no campo da medicina dentária estética, uma vez que influencia diretamente a percepção da estética dentária e a autoconfiança dos pacientes. A cor dos dentes, particularmente dos dentes anteriores, desempenha um papel crucial na estética do sorriso, dada a sua maior visibilidade durante as interações sociais (Moretti et al., 2017).

O conceito de estética é subjetivo e específico de cada indivíduo. Está relacionado a fatores sociais, culturais e psicológicos, e muda ao longo do tempo, dos valores de vida e da idade do paciente. A procura pelo sorriso perfeito tem crescido ao longo dos anos, evidenciando uma maior necessidade de tratamentos cosméticos e uma variedade de opções disponíveis para alcançar esse “sorriso” (Costa et al., 2020).

Os dentes podem escurecer por uma variedade de razões, desde a descoloração extrínseca e o envelhecimento até ao trauma e ao tratamento endodôntico. As causas dessas alterações de cor, podem ser devido ao envelhecimento natural do dente, a fatores extrínsecos (consumo de café, chá, tabaco, alimentos com grande quantidade de corantes), e a fatores intrínsecos que podem estar associados à genética, idade, alterações na formação dos dentes, doenças congénitas, traumatismos dentários e uso de antibióticos específicos. Algumas restaurações também podem causar manchas intrínsecas (Trevisan et al., 2018).

As alterações cromáticas na superfície dentária podem ser classificadas em manchas intrínsecas, que são pré-eruptivas, ocorrendo durante a formação dos dentes, ou pós-eruptivas, causadas após erupção dos dentes. As manchas intrínsecas causam o escurecimento interno da estrutura dentária e, por essa razão, podem ser difíceis de remover. As manchas de etiologia extrínseca, por outro lado, manifestam-se na superfície externa do dente. As causas do escurecimento podem ser categorizadas como localizadas ou sistémicas (Moretti et al., 2017). Dentes com microfraturas também são ótimos candidatos a essa descoloração, pois facilitam a entrada de pigmentos entre as suas fissuras (Lourenço & Peralta, 2016).

O branqueamento dentário representa frequentemente a primeira linha de tratamento para dentes escurecidos devido à sua abordagem mais conservadora. As técnicas de branqueamento, quer sejam internas para dentes não vitais ou externas para dentes vitais,

podem melhorar significativamente a cor dos dentes sem remover a estrutura dentária (Haywood & Sword, 2017). Há quem defenda a realização de branqueamento dentário previamente à realização de outras técnicas restauradoras, pois melhora a descoloração podendo ser recomendado como um pré-tratamento. No entanto, este método pode não ser suficiente para casos graves de descoloração ou para dentes que tenham sofrido alterações estruturais significativas (Silva, 2019).

Em situações em que o branqueamento se revela insuficiente, podem ser consideradas restaurações diretas com resinas compostas ou restaurações indiretas, como facetas ou coroas em cerâmica. As restaurações diretas com compósitos oferecem a vantagem de um procedimento de uma só visita, com perda mínima de tecido dentário e um custo mais baixo. A sua longevidade e aparência estética podem não corresponder à das restaurações indiretas (Salgado et al., 2013).

A técnica da faceta com resina composta direta é uma opção viável para os pacientes que procuram restaurar a estética dos dentes anteriores, apesar de certas limitações. Com uma aplicação criteriosa e uma boa apreciação da anatomia dentária, é possível obter um sorriso atraente com um protocolo clínico simplificado (Khairuddin et al., 2021).

Existem outras abordagens de tratamento para a reabilitação de dentes anteriores escurecidos, entre as quais a técnica indireta com resinas compostas, sendo esta realizada em laboratório. Existem outras técnicas indiretas que dizem respeito às facetas ou coroas em cerâmica, que são utilizadas consoante a gravidade do escurecimento e também o grau de destruição dentária (Apponi et al., 2021; Silva, 2019).

As restaurações indiretas, particularmente as facetas em cerâmica, são elogiadas pela sua superioridade estética e durabilidade. Permitem efetuar alterações significativas na forma, tamanho e cor dos dentes anteriores, proporcionando uma solução a longo prazo para dentes mais escuros. No entanto, estes procedimentos requerem uma preparação dentária mais invasiva e estão associados a custos mais elevados (Patel et al., 2019).

O processo de decisão para escolher o tratamento adequado deve considerar muitas variáveis, incluindo a origem da descoloração, a condição atual do dente, as expectativas do paciente e o custo do tratamento. Uma avaliação abrangente, incluindo uma anamnese criteriosa, um exame clínico completo e técnicas de imagiologia, é essencial para desenvolver um plano de tratamento personalizado. A utilização de radiografias, fotografias e tomografia computadorizada de feixe cónico (CBCT) pode fornecer

informações detalhadas sobre a estrutura interna do dente e dos tecidos circundantes, permitindo um diagnóstico preciso e um planejamento de tratamento ideal (Umar & Kamalak, 2014).

Com a constante evolução das tecnologias e dos materiais, os médicos dentistas têm uma vasta gama de opções para restaurar a estética dos dentes de uma forma conservadora, funcional e duradoura. As facetas diretas em resina composta são particularmente vantajosas devido à sua natureza conservadora, custo mais baixo e capacidade de serem concluídas numa única sessão clínica. Ao contrário das facetas em cerâmica, que muitas vezes requerem várias visitas e preparações dentárias mais invasivas, as facetas em resina composta permitem uma maior preservação da estrutura dentária saudável, proporcionando uma estética bastante satisfatória (Re et al., 2014).

Para responder a esta problemática, o objetivo desta revisão narrativa foi analisar os métodos restauradores disponíveis, para o sucesso do tratamento de dentes anteriores escurecidos. Foram apresentadas as vantagens e desvantagens, assim como as possíveis complicações dos vários tratamentos. Foram também descritos os protocolos clínicos das diferentes abordagens de tratamento de dentes anteriores escurecidos.



## II. DESENVOLVIMENTO

### 1. Material e métodos

Para a elaboração deste trabalho de revisão narrativa foi realizada uma pesquisa bibliográfica nas bases de dados on-line *PubMed/Medline*, *Science Direct* e *Google Scholar*, recorrendo às seguintes palavras-chave em múltiplas combinações: “*Darkened anterior teeth*”; “*Oral rehabilitation*”; “*Restorations*” “*Composite resin*”; “*Ceramic veneers*”; “*Internal bleaching*”; “*Aesthetics*”. Foram utilizados os operadores booleanos AND e OR, fazendo diferentes combinações com as palavras chave.

Foram incluídos artigos publicados nos últimos 10 anos (2014 – 2024), maioritariamente em língua inglês, mas também em língua portuguesa e francesa contendo informação relevante sobre os materiais e técnicas utilizados na restauração de dentes anteriores escurecidos. Poderão ser acrescentadas algumas referências bibliográficas de anos anteriores ao período temporal escolhido, pela sua relevância científica para o enquadramento e compreensão desta temática.

Foram excluídos os artigos que não atendiam ao objetivo do trabalho, os artigos que após leitura do título ou do resumo não se revelaram pertinentes para o tema. Foi também considerado como critério de exclusão artigos que não permitiam o acesso ao texto integral, ou que não estivessem dentro da temática selecionada.

Foram aceites todos os tipos de estudos com interesse científico para o trabalho desde revisões narrativas, revisões sistemáticas, ensaios clínicos, estudos in vitro, entre outros (Tabela 1).

**Tabela 1.**

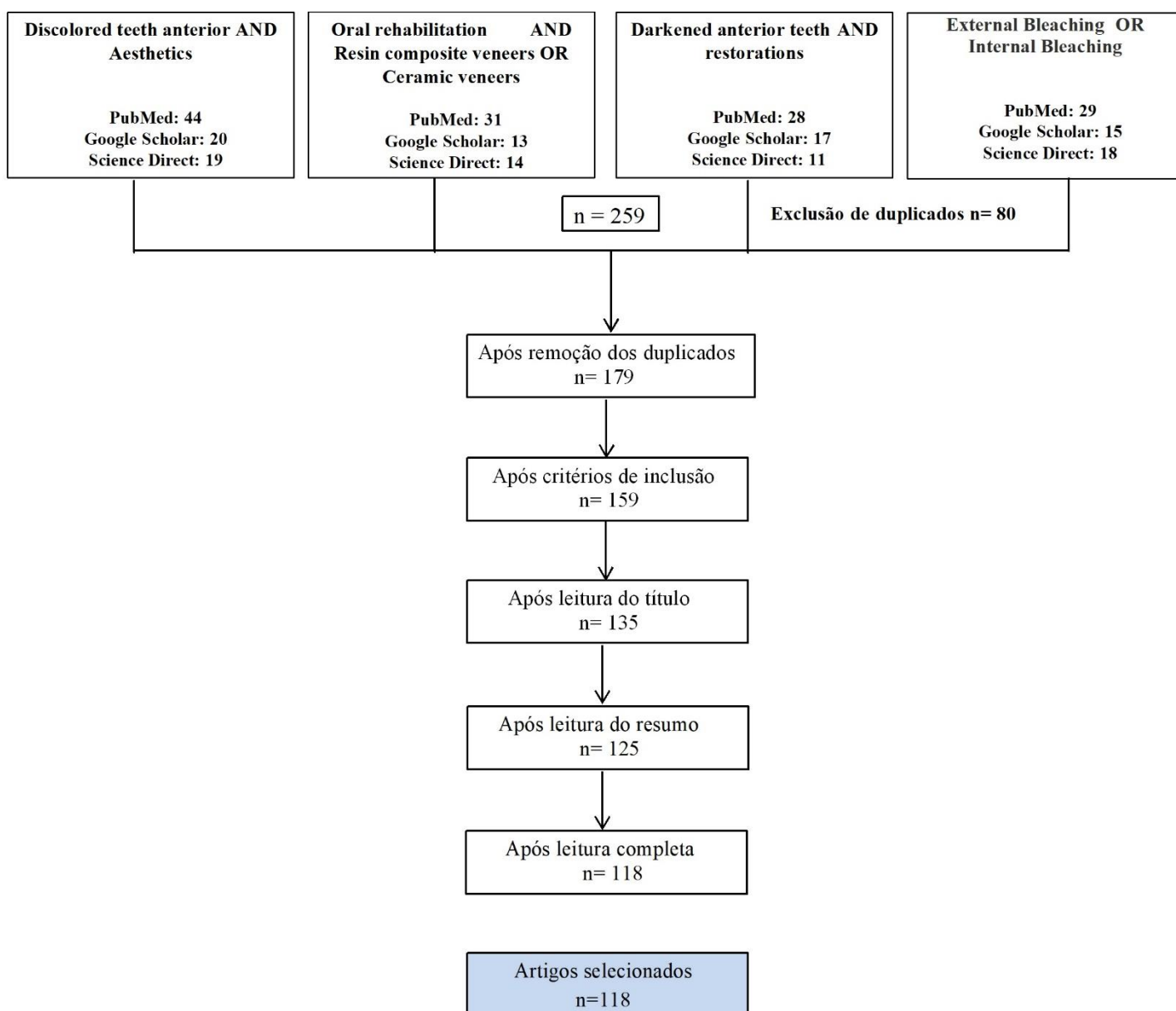
*Resultados obtidos da pesquisa bibliográfica (artigos utilizados no estudo)*

<b>Tipo de artigo pesquisado</b>	<b>Número de artigos</b>
Estudo in vitro	26
Estudo in vivo	3
Revisão narrativa	50
Revisão sistemática	2
Ensaio clínico	33
Revisão descritiva	2
Site Web	2
TOTAL	118

No total, foram selecionados 179 artigos elegíveis e não repetidos. Destes, após a análise dos critérios de inclusão foram selecionados 159 artigos, após a leitura do título e resumo, foram selecionados 125 artigos para leitura integral. No final, apenas 118 artigos foram utilizados após a leitura completa para a realização desta revisão narrativa da literatura (Figura 1).

**Figura 1.**

*Processo de pesquisa e seleção dos artigos.*





## **2. Revisão da literatura**

### **2.1. Considerações relacionadas com a estética dentária**

A estética adquiriu grande importância nos últimos anos, tanto para os médicos dentistas como para os pacientes (Alnusayri et al., 2022).

A estética dos dentes é importante para muitas pessoas e as preocupações com a sua aparência e cor parecem ser comuns. De facto, estudos de muitas e diferentes populações adultas mostraram que 20,4% a 50% estão insatisfeitos com a aparência dos seus dentes e 19,6% a 65,9% estão insatisfeitos com a cor dos seus dentes. Em geral, tem sido demonstrado que esta insatisfação com a aparência e a cor dos dentes está associada a um maior desejo de tratamentos para melhorar a estética dentária. A aparência dos dentes pode afetar a forma como as pessoas são vistas nas interações sociais (Newton et al., 2021).

O ato de sorrir é uma das habilidades de comunicação mais significativas de uma pessoa. A finalidade da Medicina Dentária estética tem sido a de criar um sorriso bonito, com proporções dentárias agradáveis, e em harmonia com os lábios, gengivas e o rosto do paciente. As gerações mais jovens dão cada vez mais importância a todos os aspetos da sua aparência, e o papel de um sorriso atraente é inegável. O médico dentista deve ser capaz de identificar as necessidades e expectativas dos pacientes, tomar decisões clínicas sobre estética dentária e saber quando intervir ou encaminhar os pacientes (Armalaite et al., 2018).

O impacto da cor dos dentes nas perceções sociais mostrou que os dentes branqueados levaram a julgamentos mais positivos. Os julgamentos sociais foram sempre mais baixos no estado dentário mais escuro (menos branco) e mais altos no estado dentário branqueado, sendo o estado natural intermédio. Estas tendências foram semelhantes em todos os grupos etários e géneros dos participantes e sugerem que a cor dos dentes tem influência nas avaliações feitas em situações sociais. A interação social, os julgamentos sociais e o bem-estar social são influenciadas pela cor dos dentes (Newton et al., 2021).

As alterações de cor dos dentes anteriores podem ter consequências psicológicas, pondo em causa a harmonia do sorriso e diminuindo a autoestima do paciente, necessitando de intervenção profissional (Rocha et al., 2020).

Segundo Rajan et al. (2020), a cor não tem qualquer implicação para o sucesso clínico de uma reabilitação, mas pode ser considerada a característica mais importante para a aceitação do tratamento pelo paciente.

É essencial conseguir uma restauração estética que se relacione simetricamente com os dentes adjacentes do paciente e considerar que a vasta gama de cores dos dentes naturais torna difícil conseguir uma correspondência de cor íntima entre a restauração e os dentes naturais (Alnusayri et al., 2022).

A análise, a seleção, a comunicação e, finalmente, a aplicação da cor adequada ao restaurar ou substituir dentes com materiais dentários sempre estiveram entre os maiores desafios da medicina dentária estética. A cor dos dentes é determinada por colorações intrínsecas e extrínsecas. A cor intrínseca está relacionada com a dispersão e absorção da luz pelo esmalte e dentina, enquanto a cor extrínseca é determinada pela absorção de materiais na superfície do dente. Resultam das propriedades óticas de transmissão, absorção, difusão e reflexão da luz. A cor de um dente é determinada principalmente pela cor da dentina, enquanto o esmalte parece desempenhar apenas um papel menor através da dispersão da luz (Blatz et al., 2019).

As tonalidades dos dentes humanos diferem consideravelmente e os dispositivos eletrónicos podem identificar cerca de 100.000 tonalidades dentárias, enquanto o olho humano só consegue identificar 1% dessas tonalidades. A luz é uma forma de energia eletromagnética visível ao olho humano. O sistema visual humano consegue ver aproximadamente no comprimento de onda entre 360 à 780 nanómetros (nm). Quando a luz atinge um objeto ocorre uma série de interações – reflexão, refração, absorção e transmissão. Os comprimentos de onda refletidos correspondem à cor percebida (Alnusayri et al., 2022).

Existem dois tipos de células fotorreceptoras sensíveis à luz no olho humano: os bastonetes, os mais numerosos, que detetam o valor, e os cones, que detetam a cor. A cor pode ser definida através de vários matizes, cromas e valores. A cor é a própria matiz (ou tonalidade). As principais matizes estão divididas em quatro grupos na escala de cores Vita Classic: A (vermelho-castanho dominante), B (amarelo-laranja dominante), C (verde-cinza dominante) e D (rosa-cinza dominante). O croma corresponde ao nível de saturação de uma cor e à intensidade de uma cor. Na escala Vita Classic, o nível de croma é medido através de números. Por último, o valor corresponde ao grau de escurecimento

ou claridade da cor, sendo este o aspeto de maior importância para a seleção de cor do dente (Alves et al., 2021).

A tonalidade dos objetos é a característica ótica primária. Translucidez, opalescência, fluorescência e metamerismo, são propriedades óticas secundárias que têm impacto no aspeto final de uma restauração. A translucidez é uma característica ótica que se caracteriza pela quantidade de luz que penetra num determinado material. Sendo mais opaca do que o esmalte, a área mais translúcida do dente é o terço incisal, uma vez que contém apenas esmalte (Schmeling, 2016).

A opalescência ocorre quando um material aparenta ser de uma cor quando a luz é refletida na sua superfície e, ao mesmo tempo, de outra cor quando a mesma luz é propagada através dele. Esta propriedade pode ser melhor observada nos incisivos centrais superiores, sob a forma de uma faixa azul chamada halo de opalescência, localizada junto ao esmalte. A opalescência também dá origem a outro fenómeno ótico chamado contra-opalescência, responsável pelo aspeto alaranjado que pode ser observado na região das pontas dos mamelos dos dentes anteriores. A fluorescência, por outro lado, é uma característica da dentina e dá aos dentes naturais uma aparência de vitalidade e brilho. Isto deve-se ao facto de a dentina absorver a luz num determinado comprimento de onda e reemitir-la num comprimento de onda maior (Alves et al., 2021). O metamerismo é um fenómeno em que duas cores parecem idênticas sob uma fonte de luz, mas diferentes sob outra (Alves et al., 2021).

Por último, o facto de os dentes naturais serem policromáticos, implica a utilização de várias tonalidades para restaurar os dentes esteticamente, com o objetivo de imitar a complexidade e a diversidade das cores dos dentes naturais. A cor de uma restauração deve ser escolhida corretamente, utilizando as melhores técnicas, tais como, a técnica de estratificação, guias de cor avançados e materiais modernos, bem como, espectrofotometria. Os médicos dentistas podem criar restaurações que não só são funcionais, como também combinam perfeitamente com os dentes naturais do paciente (Ribeiro & Grajeda, 2021).

## **2.2. Fatores etiológicos e diagnóstico de dentes escurecidos**

A cor dos dentes é o resultado de uma combinação de fenômenos ligados às propriedades óticas e à luz. A cor da dentina, das colorações intrínsecas e extrínsecas determinam a cor do dente. As alterações de cor dos dentes podem variar consoante o fator etiológico responsável e o tempo decorrido desde o início da descoloração (Schmeling, 2016).

Existem muitas causas para a descoloração dos dentes. No caso dos dentes escurecidos, é importante identificar a causa da descoloração através de uma análise e observação cuidadosa da superfície do dente (De Souza et al., 2017). Este fato, vai permitir estabelecer um correto diagnóstico e pode influenciar na decisão do tratamento e no resultado final (Barber & King, 2014).

A descoloração dentária pode variar na sua etiologia, aparência, localização, gravidade e afinidade com a estrutura do dente. É definida como uma alteração da cor natural do dente e esta alteração de cor pode ser extrínseca, intrínseca ou uma combinação de ambas (Patil et al., 2014).

As pigmentações extrínsecas são manchas externas que podem ser causadas de forma indireta ou direta. Indiretamente, causadas por medicamentos locais que possuem corantes naturais ou artificiais em sua composição ou antissépticos orais contendo a clorexidina, podendo ocorrer uma interação química que vai provocar uma mancha na superfície do dente. Diretamente causadas por hábitos dietéticos associados ao consumo excessivo de vinho tinto, chá, café, alguns alimentos como cenoura, laranja, chocolate, tabaco, assim como hábitos de higiene oral do paciente (Barber & King, 2014; Barbosa et al., 2021; Costa et al., 2020).

O escurecimento dos dentes é multifatorial. Pode ser causado pelo envelhecimento dentário natural dos dentes ou por fatores extrínsecos ou intrínsecos. Fatores como a genética, a idade, alterações na formação dos dentes, doenças congênitas, traumatismos dentários, utilização de antibióticos específicos, fatores sistêmicos, distúrbios metabólicos pré-natais e deficiências nutricionais podem estar associados à pigmentação intrínseca (manchas internas). Certas restaurações podem ser a fonte de manchas intrínsecas (Trevisan et al., 2018).

Quando a endodontia falha, pode causar problemas estéticos, incluindo o escurecimento dos dentes. As principais causas do escurecimento dos dentes tratados endodonticamente são o tecido pulpar residual após o tratamento endodôntico, a existência de materiais de

obturação na câmara pulpar, o uso de medicamentos intracanal e a necrose pulpar (Rocha et al., 2020).

O escurecimento dentário está associado a fatores intrínsecos como a odontogênese (formação dentária), podendo também ocorrer devido a traumas dentários, fluorose, formação de dentina reparadora, manchas por cáries e necrose pulpar. Os traumatismos dentários são uma das principais causas de procura por tratamento dentário. Neste caso a alteração de cor ocorre por ruptura dos vasos sanguíneos, com consequente disseminação de hemácias na dentina tubular, posteriormente, com deposição de sulfeto de ferro, que é um elemento que justifica a alteração da cor do dente (Martins et al., 2021).

As causas sistêmicas de descoloração intrínseca manifestam-se como descoloração generalizada, devido à toma de fármacos (como as tetraciclinas), origem metabólica (como alguns casos de fluorose) e à genética (como são exemplos a amelogênese e a dentinogênese imperfeitas) (Barber & King, 2014).

É muito importante diagnosticar corretamente a causa da descoloração dos dentes, uma vez que isso tem um efeito profundo no resultado final do tratamento. Os médicos dentistas precisam compreender a etiologia para poder fazer um diagnóstico correto, e recorrer à melhor técnica restauradora a fim de obter um melhor prognóstico (Oliveira et al., 2019).

Além disso, o domínio da técnica e a escolha dos materiais a utilizar são extremamente importantes para o sucesso do tratamento (Costa et al., 2020).

Uma anamnese completa e meticulosa pode fornecer informações sobre o historial médico, os hábitos de higiene e a dieta do paciente. Estas informações podem contraindicar ou indicar a utilização de determinados materiais. Também é importante ter em conta a posição do dente na arcada e a preparação da cavidade ao selecionar o melhor ato clínico (Barbosa et al., 2021).

Alem disso, em algumas situações, a implementação de medidas preventivas mostra-se relevante (Patel et al., 2019).

### **2.3. Opções de tratamento de dentes anteriores escurecidos**

O tratamento de dentes escurecidos inclui uma gama de soluções que vão desde o branqueamento dentário até às facetas diretas em compósito e procedimentos indiretos como as facetas e coroas em cerâmica. Uma avaliação cuidada da etiologia da descoloração e um planeamento cuidadoso por parte do médico dentista são essenciais para escolher um procedimento em detrimento de outro, ou uma combinação de tratamentos, e adotar o tratamento mais adequado para o paciente. Desta forma, são garantidos resultados estéticos e funcionais ótimos, indo ao encontro das necessidades específicas de cada paciente e assegurando a sua satisfação a longo prazo (Vieira-Dantas et al., 2014).

#### **2.3.1. Branqueamento dentário**

As técnicas de branqueamento dentário, embora conservadoras, são muitas vezes preferidas para melhorar o aspeto dos dentes escurecidos antes de recorrer a soluções mais invasivas, como facetas ou coroas. Existem dois métodos principais de branqueamento, o branqueamento externo e o branqueamento interno. A escolha entre estes métodos depende da vitalidade do dente e da origem do escurecimento. Cada um tem as suas próprias indicações, vantagens e desvantagens (Rocha et al., 2020).

Antes de iniciar qualquer um dos tipos de branqueamento, é essencial uma avaliação clínica e radiográfica dos dentes a serem tratados (Canuto et al., 2020). De acordo com De Lucena et al. (2015), a preparação do dente envolve a remoção de quaisquer restaurações existentes e a verificação de que o canal radicular está devidamente selado (impermeável) para evitar que o agente branqueador passe para os tecidos circundantes.

Os pigmentos de cor, são constituídos por moléculas orgânicas de cadeia longa. Durante o branqueamento, esses compostos são oxidados, resultando em moléculas menores que, geralmente, são mais claras. No processo de branqueamento, as moléculas orgânicas de cadeia longa são transformadas em carbono e água e, juntamente com o oxigénio produzido, são libertadas. A resposta dos dentes ao branqueamento é o fator limitante desse tratamento. No entanto, essa resposta não está relacionada ao tipo de produto utilizado e é independente da concentração do produto (Haywood & Sword, 2017). O ponto de saturação é atingido quando os compostos pigmentados param de ser oxidados (Araújo et al., 2015).

### **i. Agentes branqueadores**

Todos os produtos químicos utilizados para branquear os dentes vitais e não vitais baseiam-se na produção de um agente altamente oxidante que penetra no dente e entra em contacto com os pigmentos de cor. Existem 3 tipos de agentes de branqueamento regularmente utilizados, peróxido de hidrogénio, peróxido de carbamida e perborato de sódio (AlOtaibi, 2019).

#### Peróxido de hidrogénio

O peróxido de hidrogénio está presente em todos os agentes branqueadores, sendo considerado o principal componente dos mesmos. A sua aplicação pode ser de forma direta ou pode ser produzida através das reações químicas existentes no peróxido de carbamida ou no perborato de sódio (Plotino et al., 2008).

O peróxido de hidrogénio é um forte agente oxidante, que se decompõe em água e oxigénio. A sua decomposição permite a libertação de radicais livres de oxigénio que vão reagir com pigmentos ou manchas, podendo ser utilizado tanto para controlar descolorações extrínsecas como intrínsecas. O peróxido de hidrogénio atua à superfície e em profundidade. Não tem qualquer ação abrasiva, seja qual for a sua concentração (AlOtaibi, 2019).

Dado o seu baixo peso molecular, incorpora-se na dentina libertando oxigénio, que tem a capacidade de destruir as duplas ligações dos pigmentos que se encontram no interior dos túbulos dentinários (Ganesh et al., 2013).

É um líquido incolor, pode ser utilizado em concentrações de 5% a 35% e atua como um forte agente oxidante (Kwon & Wertz, 2015).

#### Peróxido de carbamida

O peróxido de carbamida é uma fonte de alternativa de peróxido de hidrogénio uma vez que, quando misturado com água, dissocia-se em ureia e peróxido de hidrogénio (Ganesh et al., 2013).

Também conhecido como peróxido de ureia. É o agente químico de branqueamento mais utilizado em dentes vitais. A sua ação é relativamente simples. Em contacto com a saliva e tecidos orais, decompõe-se lentamente em ureia e peróxido de hidrogénio. O peróxido de hidrogénio dissocia-se em oxigénio e água e a ureia em amónia e dióxido de carbono.

A ureia contribui para efeitos laterais benéficos, inicialmente tem a capacidade de neutralizar o pH do meio, devido à amónia, enquanto que, posteriormente a amónia irá facilitar a penetração do oxigénio pois aumenta a permeabilidade da estrutura dentária (Vieira et al., 2012).

O produto apresenta-se sob a forma de gel. A utilização de peróxido de carbamida pode ser feita, tanto em consultório, como em ambulatório. Em ambulatório, são utilizadas concentrações de 10%, 15% e 16% e em consultório de 35% (AlOtaibi, 2019).

#### Perborato de sódio

O perborato de sódio é indicado para branqueamento em dentes não vitais. É um pó branco cristalino que pode ser utilizado juntamente com água, soro fisiológico, ou outros agentes branqueadores, de forma a formar uma pasta que irá ser colocada no interior da câmara pulpar do dente. Quando entra em contacto com a água decompõe-se em peróxido de hidrogénio, oxigénio e em metaborato de sódio, sendo o peróxido de hidrogénio o agente ativo da reação de oxidação das manchas internas. Este material apresenta propriedades antissépticas (Plotino et al., 2008; AlOtaibi, 2019).

A mistura entre o perborato de sódio e água destilada tem sido utilizada como um agente eficiente para o branqueamento interno, no entanto, de forma a realçar a eficácia do branqueamento foi sugerido a substituição da água por peróxido de hidrogénio a 30%, no entanto, torna-se menos seguro (Kwon & Wertz, 2015).

#### **ii. Branqueamento externo**

O branqueamento externo, é uma técnica que pode ser realizada em ambulatório ou em consultório. A técnica em ambulatório consiste na utilização de goteiras personalizadas, feitas durante uma consulta no consultório ou realizadas em laboratório, que são depois preenchidas com um gel branqueador, muitas vezes à base de peróxido de carbamida em concentrações de 10, 15 e 16% ou de peróxido de hidrogénio, no entanto, o agente de eleição é peróxido de carbamida a 10%, que se dissocia em 3,6% de peróxido de hidrogénio. O peróxido de carbamida, dissolve-se em peróxido de hidrogénio e ureia, o peróxido de hidrogénio produz água e oxigénio, a ureia produz amónia e dióxido de carbono. Em ambulatório, os pacientes usam as goteiras durante várias horas (2 a 4 horas) por dia ou durante a noite, ao longo de várias semanas, no entanto é importante seguir as instruções do fabricante. Este método é bastante utilizado devido à sua flexibilidade e custo relativamente baixo (AlOtaibi, 2019; Araújo et al., 2015).

Esta técnica é vantajosa, no sentido em que utiliza peróxido de baixa concentração (geralmente peróxido de carbamida 10%-15%), é de fácil aplicação, baixo custo, requer pouco tempo de consulta e apresenta efeitos secundários mínimos. Contudo, apresenta algumas desvantagens, uma vez que a aplicação é feita pelo paciente, a evolução clínica depende da sua adesão ao tratamento, é um procedimento demorado, alguns pacientes podem apresentar hipersensibilidade dentária e não atua em dentes com manchas brancas ou opacas nem em manchas extremamente escuras, como as provocadas por tetraciclinas (Alqahtani, 2014).

O branqueamento externo em consultório, utiliza concentrações mais elevadas de peróxido de hidrogénio 30%-38% e o peróxido de carbamida entre 35 e 37 %, e pode ser ativado por luz ou laser, para acelerar a reação química redox e o processo de branqueamento. Este método oferece resultados rápidos numa ou mais sessões com duração de 30 a 60 minutos. O branqueamento em consultório é frequentemente preferido pela sua eficácia imediata, mas o seu custo é mais elevado (Vaz et al., 2016).

O peróxido de hidrogénio continua a ser utilizado para aplicação direta nos dentes para branqueamento dentário, tal como o perborato de sódio e o peróxido de carbamida, ambos produzindo peróxido de hidrogénio como produto de reação para branqueamento dentário. Todos os procedimentos de branqueamento são dependentes do tempo e da concentração, com grandes variações nas concentrações e tempos de exposição, dependendo das preferências do médico dentista e do paciente (Müller-Heupt et al., 2023).

Tendo em conta que o peróxido de hidrogénio é ácido, o médico dentista deve isolar as margens gengivais para proteger a gengiva do paciente contra seus efeitos cáusticos. Este tipo de branqueamento apresenta um mecanismo de ação mais rápido (Barbosa et al., 2017).

Antes de se iniciar o tratamento é realizada uma limpeza com uma escova, a baixa rotação, de modo a remover a placa bacteriana ou outros resíduos orgânicos que consomem peróxidos. Dentes com tártaro ou pigmentos superficiais podem impedir ou dificultar a eficácia do agente branqueador, condicionando o sucesso do tratamento. Esta técnica é realizada exclusivamente pelo médico dentista e deve ser decidido a cor final dos dentes pretendida recorrendo a uma escala de cores. São tiradas fotografias ao longo do tratamento para se acompanhar a evolução (Vaz et al., 2016).

O branqueamento dentário externo com peróxidos é geralmente considerado um procedimento seguro e eficaz. No entanto, sabe-se que aumenta temporariamente a sensibilidade dentária, que afecta 43-80% dos pacientes após o branqueamento dentário. Este efeito é provavelmente devido a danos microscópicos na superfície do esmalte e dentina (Vaz et al., 2016). O mecanismo exato envolvido na sensibilidade dentária não está claramente estabelecido, no entanto, experiências *in vitro* sugeriram que o peróxido penetrava no esmalte e na dentina, entrando na câmara pulpar (AlOtaibi, 2019).

### **iii. Branqueamento interno**

O branqueamento interno é utilizado para dentes não vitais, geralmente aqueles que foram submetidos a tratamento endodôntico e apresentam descoloração interna. Esta técnica consiste na colocação de um agente branqueador no interior da câmara pulpar. Este método pode melhorar significativamente a cor dos dentes sem comprometer a estrutura dentária (Gupta & Saxena, 2014). A mistura (perborato de sódio e água destilada) é colocada na câmara pulpar do dente. A mistura é selada temporariamente e deixada no local durante 1-2 semanas antes de ser substituída, se necessário, e pode exigir várias sessões até se obter a tonalidade pretendida (Bansal et al., 2021).

A combinação de perborato de sódio com peróxido de hidrogénio a 30% (em técnicas de branqueamento interno para dentes desvitalizados) leva a uma ligeira alteração na permeabilidade da dentina, e pode levar a reabsorções cervicais externas (RCE). O tratamento com água destilada em comparação ao peróxido de hidrogénio, não resulta em quaisquer alterações morfológicas ou químicas da dentina, sendo assim preferível a sua utilização (Patil et al., 2014).

As reabsorções cervicais externas, podem ocorrer durante o branqueamento interno de um dente não vital. As RCE são reabsorções progressivas de origem inflamatória, localizadas abaixo da inserção epitelial. É caracterizada por uma perda irreversível de cemento, dentina e osso, que pode resultar na perda do dente. Os seus defeitos localizam-se geralmente próximo da junção amelo-cementaria. É clinicamente possível tratar estas lesões se não estiverem demasiado avançadas. Infelizmente, a deteção precoce continua a ser muito difícil. Podem também ocorrer fraturas coronárias secundárias e recidivas discrómicas (Haywood & Sword, 2017).

A patogénese da RCE ainda não é bem compreendida, mas quando relacionada com o branqueamento interno, estudos indicam que a utilização de calor (materiais aquecidos),

mau selamento do canal e os agentes branqueadores utilizados podem estar na sua origem. O agente branqueador escapa através dos túbulos dentinários, atinge os tecidos periodontais e inicia o processo inflamatório (AlOtaibi, 2019).

### **Protocolo clínico do branqueamento interno**

Segundo vários autores, são várias as etapas a ter em consideração durante o protocolo clínico do branqueamento interno (Bansal et al., 2021; Barbosa et al., 2017; Haywood & Sword, 2017; Müller-Heupt et al., 2023; Patil et al., 2014).

#### Avaliação preliminar

Antes do início do tratamento, é necessária uma avaliação clínica e radiográfica para garantir que o dente está saudável e com ausência de infecção.

#### Escolha da cor

A escolha da cor do dente a ser branqueado e comparação com os dentes adjacentes devem ser realizadas. Posteriormente, colocar o isolamento absoluto do dente.

#### Acesso à câmara pulpar

Realização de uma cavidade de acesso que conserve o tecido dentário, de tal forma, que a cavidade pulpar seja inteiramente visível e limpa, com instrumentos rotatórios em alta rotação. Evitar zonas de retenção, eliminar tecido cariado e substituir as restaurações deficientes.

#### Desobstrução da entrada do canal

Verificar visualmente e com uma sonda a qualidade da obturação radicular, que não deve apresentar sinais de infiltração. Remover o material obturador do canal 2-3 mm apicalmente à junção amelo-cementaria. O material é removido com instrumentos rotatórios em baixa rotação ou instrumentos manuais aquecidos. Lavar com água oxigenada a 3%, lavar com spray de água e secar com cones de papel.

#### Selamento da obturação do canal radicular

O selamento do canal é indispensável para evitar a difusão do agente branqueador pelo canal e minimizar o risco de reabsorção cervical externa. Deve ser uma base impermeável de 1-2mm de espessura. O objetivo deste isolamento, que é aplicado antes do agente branqueador, é evitar que o agente branqueador penetre na raiz e se espalhe para o

periodonto através dos túbulos dentinários. Podem ser utilizados vários materiais, tais como: cimento de ionómero de vidro (CIV), cimento de ionómero de vidro modificado por resina (CIVMR), MTA® (*Mineral Trioxide Aggregate*), resinas compostas, IRM® (cimento de óxido de zinco eugenol), Cavit® e cimento de fosfato de zinco.

A vantagem da utilização de materiais como o CIVMR, as resinas ou o MTA® é que, uma vez terminadas as múltiplas sessões de branqueamento, estes materiais podem permanecer no local durante a restauração final do dente, ao contrário dos materiais temporários como o IRM® ou o Cavit®, que têm de ser removidos.

Segundo Baratieri et al. (2007), primeiro é feito um selamento biológico, aplicando 0,5 a 1,0 mm de espessura de hidróxido de cálcio sobre o material obturador com o objetivo de manter o meio alcalino, evitando a possível ocorrência de reabsorções cervicais devido à queda do pH decorrente da degradação do peróxido de hidrogénio. Posteriormente coloca-se uma camada de 1-2 mm de espessura de ionómero de vidro sobre o hidróxido de cálcio, com o objetivo de isolar o material branqueador na câmara pulpar, evitando o seu contacto com o hidróxido de cálcio e a sua infiltração na região cervical e através dos canais radiculares, na região periapical do dente.

#### Limpeza da câmara pulpar

A fim de respeitar as medidas de precaução que visam reduzir ao máximo os riscos de reabsorções cervicais externas devido à difusão de produtos de branqueamento, recomenda-se simplesmente limpar a cavidade com hipoclorito de sódio, depois com álcool e, finalmente, secá-la com ar. Há quem defenda o condicionamento ácido da câmara pulpar com ácido fosfórico a 37% durante 30s, lavar com água corrente e secar com ar.

#### Aplicação do agente branqueador

Misturar os agentes branqueadores. Misturar na proporção de 2:1, pois o perborato de sódio satura com a adição de água. A consistência da mistura deve ser cremosa, ou "areia molhada". Esta mistura deve ser introduzida na câmara pulpar durante 3-7 dias. Os excessos são removidos e os bordos da cavidade são limpos com uma bola de algodão. Recomenda-se deixar um espaço de 2 mm para a colocação da restauração provisória.

### Restauração provisória

A restauração provisória da cavidade é uma fase essencial para garantir o máximo isolamento e assim evitar possíveis fugas do produto para a cavidade oral. Para o efeito, podem ser utilizados diferentes materiais: Cavit® ou IRM®. Remoção do dique de borracha e verificação da oclusão dentária.

### Avaliação e Repetição

Após o período de espera (1 semana), a restauração provisória é removida e a cor do dente é avaliada. Se necessário, o processo de branqueamento pode ser repetido até se atingir a cor desejada. No final, lavagem da câmara pulpar para limpeza do agente branqueador e colocação da pasta de hidróxido de cálcio na câmara pulpar, por 7 dias e colocação de restauração provisória.

Segundo Baratieri et al. (2007), após a obtenção da cor desejada, a pasta de hidróxido de cálcio é colocada na câmara pulpar durante 7 dias, com o objetivo de neutralizar e alcalinizar o pH da região cervical do dente, de forma a minimizar qualquer possível dano no ligamento periodontal, inibindo processos de reabsorção nesta área.

### Restauração definitiva

Após os 7 dias, e uma vez atingida a cor desejada, o dente é limpo de qualquer produto residual e é feita uma restauração definitiva para restaurar a estrutura do dente e prevenir futuras infeções.

### Follow-up

Recomenda-se a realização de um controlo clínico e radiográfico anual do dente branqueado, para garantir que não ocorrem complicações (reabsorções cervicais externas, fraturas, recidiva da descoloração).

Em casos de discromia persistente, o branqueamento externo localizado do dente discrómico pode ser combinado com o branqueamento interno (Nogueira et al., 2022).

Os tratamentos combinados de branqueamento dentário representam uma abordagem ótima para obter resultados estéticos superiores. Ao combinar os benefícios das sessões em consultório com os tratamentos em ambulatório, estas técnicas maximizam os efeitos do branqueamento, minimizando inconvenientes como a sensibilidade dentária. Estes

métodos oferecem maior flexibilidade e eficácia, indo ao encontro das expectativas dos pacientes para obterem dentes mais brancos e brilhantes (Perdigão et al., 2017).

Os tratamentos de branqueamento dentário antes da aplicação de facetas dentárias, sejam elas em resina composta ou cerâmica, desempenham um papel crucial na melhoria da estética dos dentes anteriores. O branqueamento dentário prepara uma base uniforme e mais clara sobre a qual as facetas podem ser aplicadas, assegurando uma aparência estética ótima (Strazzi-Sahyon et al., 2023). Um relato de caso clínico descreve uma abordagem minimamente invasiva que combina duas sessões de branqueamento em consultório com facetas cerâmicas ultrafinas para incisivos centrais superiores escurecidos. Esta técnica alcançou resultados estéticos ótimos, preservando a estrutura dentária (Villalobos-Tinoco et al., 2023).

### **2.3.2. Facetas diretas em resina composta**

No domínio da medicina dentária estética, a faceta direta em resina composta é uma intervenção restauradora bastante aceita e eficaz no tratamento de dentes com alteração de cor na região anterior. Esta abordagem preserva a estrutura dentária ao mesmo tempo que melhora o aspeto e a funcionalidade dos dentes. Neste procedimento, recobre-se a face vestibular do substrato dentário por um material restaurador unido ao dente por meio do sistema adesivo (Fahl, 2016).

O conhecimento da anatomia dos dentes anteriores é essencial (contorno, forma e textura da superfície dentária), bem como, da composição do material e das características do seu manuseamento. A evolução das propriedades físicas das resinas compostas, aliadas às suas características de estética e preservação de tecido dentário sadio, consolidou o uso destes materiais (Barbosa et al., 2021).

O conceito de "estratificação", é uma técnica de restauração que envolve a sobreposição de diferentes camadas de resina composta com propriedades óticas variáveis. É um verdadeiro interesse para os profissionais porque o aspeto estético, particularmente importante para os pacientes, pode ser obtido por técnicas de estratificação, realizadas diretamente no consultório dentário. No entanto, o sucesso clínico depende da escolha do tipo de resinas compostas. Isto deve ser feito tendo em conta as propriedades óticas que queremos alcançar e, acima de tudo, respeitando certas características das estruturas dentárias naturais, tais como a translucidez, opalescência e fluorescência (Dietschi & Fahl, 2016; Ghamdi, 2023).

A correta aplicação da técnica de estratificação é capaz de minimizar as discrepâncias de cor e a utilização de pigmentos opacificadores oferecem um resultado estético satisfatório para mascarar casos de descolorações acentuadas, auxiliando na rotina clínica dos médicos dentistas, aumentando a previsibilidade dos resultados satisfatórios (Falcão et al., 2023).

Em relação aos compósitos, os profissionais têm uma infinidade de características cromáticas e indicações disponíveis no mercado, com o objetivo de replicar os dentes naturais, porém, toda essa variedade de opções por vezes aumentam as possibilidades e consequentemente a margem de erro (Barbosa et al., 2021).

No entanto, o sucesso estético destes procedimentos restauradores enfrenta enormes desafios. O uso de pigmentos ou compósitos opacificadores é bastante eficaz (Cabral & Trauth, 2017), e o conhecimento adequado desses agentes são de extrema importância para atingir um equilíbrio entre a profundidade do preparo e a opacidade dos materiais restauradores para o sucesso do tratamento de escurecimento dentário (Oliveira et al., 2019).

O desenvolvimento da dentisteria adesiva proporcionou a melhoria da união biomecânica entre dente e restauração, otimizando os procedimentos restauradores e permitindo uma abordagem mais conservadora e menos invasiva. As restaurações diretas com resina composta resultam em procedimentos com uma maior preservação da estrutura dentária em comparação com as restaurações indiretas (Menezes et al. 2015).

A principal problemática para a confecção de facetas diretas em dentes escurecidos é o mascarar o substrato dentário alterado. O grande desafio para a confecção de facetas diretas em dentes escurecidos é a opacificação, sendo necessário a utilização de agentes opacificadores definidos como resinas fluidas, de várias cores, que estão aptas a impedir a passagem de luz e mascarar alterações indesejadas no interior do dente (Costa et al., 2020).

O sucesso desta técnica depende de dois pontos fundamentais: a sua integração estética e a sua integração funcional. Estes dois pontos estão ligados a uma perfeita compreensão da anatomia natural do dente e à dificuldade de encontrar a tonalidade correta da resina composta para criar uma restauração estética natural (Barbosa et al., 2021).

### **i. Vantagens**

As resinas compostas ocupam atualmente um lugar de destaque entre os materiais de restauração porque oferecem um potencial estético exemplar e uma longevidade aceitável, a um custo muito inferior ao das restaurações cerâmicas equivalentes para o tratamento de dentes anteriores. Além disso, as facetas em resina composta permitem uma preparação minimamente invasiva quando substituem tecido cariado ou em falta, dando origem a um novo conceito conhecido como bio estética (Ghamdi, 2023).

O recontorno estético com facetas em resina composta apresenta algumas vantagens: (1) técnica rápida, segura e eficaz; (2) menor custo em relação as cerâmicas; (3) dispensam etapas de laboratório e (4) não requerem provisório, nem impressões; (5) não requer múltiplas marcações ou procedimentos longos em colaboração com um laboratório, pode ser resolvido numa única sessão; (6) é mais confortável para o paciente (Costa et al., 2020).

As facetas de resina composta podem ser facilmente reparadas se fraturarem, ao contrário das facetas em cerâmica, que muitas vezes requerem uma substituição completa. Esta capacidade de reparação prolonga a vida útil das restaurações e reduz os custos a longo prazo (Zhi et al., 2016).

### **ii. Desvantagens**

Apesar da evolução das propriedades dos compósitos, processos de degradação ainda ocorrem e limitam a longevidade das restaurações. As resinas compostas sofrem deterioração e degradação no meio oral com o passar do tempo, assim como outros materiais dentários. Como resultado, pode ocorrer fratura ou alterações de cor das restaurações de resinas compostas (Costa et al., 2020).

Segundo França (2016), o uso da técnica adesiva com resina composta é muito mais sensível, existem variações de manipulação e de contaminação, o profissional precisa ter mais conhecimentos técnico e científico, habilidade manual e mais experiência. Ele ressalva também que é necessário o controlo adequado da humidade do campo operatório, e que muitos desses fatores podem restringir ou reduzir a durabilidade do procedimento.

### **iii. Protocolo clínico de facetas diretas em resina composta**

A realização de facetas diretas em resina composta permite ao profissional controlar e avaliar o procedimento restaurador desde a seleção da cor até ao estabelecimento da morfologia final (Martins et al., 2021).

#### Limpeza do dente

Antes de proceder à preparação dentária, é essencial limpar o dente, uma vez que este passo remove detritos e placa bacteriana que podem interferir no processo de adesão. A limpeza é realizada com uma pasta profilática sem flúor ou com uma pasta de pedra pomes (Gonçalves et al., 2021; Yanikian et al., 2019).

#### Seleção da cor da resina composta

A cor deve ser obtida numa boca limpa e em dentes húmidos (um dente seco parece sempre menos translúcido), pelo que antes de isolar os dentes, deve ser feita a escolha à luz natural. Deve evitar-se a utilização das guias de cor tradicionais utilizadas em prótese, preferindo as tabelas de cor específicas de cada sistema de compósitos. Estas são geralmente efetuadas com o compósito de restauração. Se não for esse o caso, é possível criar a sua própria escala de cores com o seu material de compósito. A cor deve ser avaliada pela ordem da tonalidade, saturação e valor. A tonalidade e a saturação da dentina devem ser registadas na área cervical do dente. As características do esmalte devem ser registadas nas áreas proximais ou no bordo incisal. Os efeitos de massa, quando presentes, devem ser registados na zona média do dente, podendo ser colocadas pequenas amostras sobre o dente para melhor visualizar a sua integração (Borges et al., 2019; Wee et al., 2016).

#### Guia de silicone

Nos casos de escurecimento de dentes anteriores em que o bordo incisal, as áreas interproximais e a superfície palatina são afetadas, é necessário um guia de silicone para posicionar corretamente a resina composta. Um guia de silicone de condensação (*Putty*) pode ser feita diretamente no consultório ou indiretamente no laboratório. Nos casos em que os dentes estão fraturados e não restaurados, é feita uma impressão da arcada, seguida de um enceramento de diagnóstico, a partir do qual é feita uma guia de silicone. Este é utilizado para inserir a resina composta nas superfícies palatinas, interproximais e incisais (Geštakovski, 2021; Korkut, 2018).

### Preparo das superfícies dentárias

A preparação do dente é necessária para criar espaço para o material, particularmente em dentes escurecidos onde as resinas compostas precisam de mascarar a descoloração. Para obter uma melhor resistência de adesão e reduzir o risco de fracasso, as preparações de facetas devem ser intra-esmalte (Fahl & Ritter, 2021).

Idealmente, a preparação deve ter uma profundidade uniforme, entre 0,5 e 0,7 mm na superfície vestibular. Uma vez que a resina composta tem uma fraca capacidade de mascarar a superfície escura do dente preparado, é necessário espaço suficiente para a colocação de agentes opacificadores antes da resina composta. Dependendo do grau de descoloração do dente, pode ser necessária uma redução adicional do esmalte. Se a preparação do dente não for adequada, cerca de 1,0 a 1,5 mm, a opacificação pode ser insuficiente, prejudicando o resultado final da cor da restauração. O escurecimento do substrato não será mascarado, ele será visível através da camada de resina composta (Barbosa et al., 2021; Felipe & Baratieri, 2000).

Dependendo do envolvimento do bordo incisal, existem dois tipos de preparo de facetas diretas: sem envolvimento do bordo (Tipo 1 - Windows Prep) ou com envolvimento do bordo (Tipo 2 - Incisal Overlap) (Fahl & Ritter, 2021):

Tipo 1: o preparo preserva a bordo incisal e é totalmente confinado à superfície vestibular, daí o termo "preparo em janela".

Tipo 2: o preparo requer o envolvimento do bordo incisal e é recomendado quando é necessário o alongamento incisal ou a modificação anatômica do bordo incisal. A preparação segue as regras para a preparação de Tipo 1, mas requer espaço para a construção incisal adicional para criar uma cor natural e características óticas da dentina e do esmalte. O espaço ideal necessário para a construção incisal é de, pelo menos, 2 mm (Fahl & Ritter, 2021).

### Isolamento absoluto

O isolamento absoluto é colocado para otimizar o conforto operacional, proteger o dente da saliva e da contaminação e garantir a confiabilidade do processo de adesão. Além disso, um fio de retração é colocado em torno das margens gengivais e proximais para proteger o tecido e retraindo a gengiva para melhorar o acesso durante a restauração (Borges et al., 2019; Gonçalves et al., 2021; Yanikian et al., 2019), permitir estender o preparo

dentário quando necessário, tornando-o intrasucular e protetor do espaço biológico (Oliveira et al., 2019).

Segundo alguns autores, o isolamento absoluto não é realizado, no entanto os dentes a reabilitar são isolados dos dentes adjacentes, com matriz de metal (Felippe et al., 2003; Oliveira et al., 2019), com matriz de acetato (Korkut et al., 2018) ou com fita Teflon (Gomes & Perdigão, 2014; Silva, 2019).

#### Aplicação do sistema adesivo

Uma vez isolados os dentes, procede-se ao condicionamento ácido durante 15 segundos na dentina e 30 segundos no esmalte com ácido fosfórico a 35-38%. Após lavagem e secagem, aplica-se um adesivo de acordo com as recomendações do fabricante, aplicando-se um jato de ar sobre o adesivo para o distribuir uniformemente e remover eventuais excessos. Em seguida, é fotopolimerizado durante 20 segundos (Borges et al., 2019; Vargas & Margeas, 2020).

#### Uso de agentes opacificadores

Para disfarçar substratos escuros, podem ser aplicados agentes opacificadores antes da técnica de estratificação da colocação da resina composta. Estes agentes melhoram a estética bloqueando a luz indesejada. Eles são aplicados em camadas finas para mascarar o substrato e preparar o dente para a estratificação da resina composta (Barbosa et al., 2021; Romero, 2015).

Uma forma de mascarar o substrato escurecido seria aumentar a espessura do desgaste dentário ou, de forma mais conservadora, usar agentes opacificadores e depois fazer uma restauração estratificada com resinas compostas. Qualquer uma destas abordagens depende do grau de escurecimento do dente em cada caso clínico. Uma fina camada de opacificadores substitui as grandes camadas de resinas compostas. Os opacificadores são resinas fluidas que têm a capacidade de bloquear a passagem da luz e mascarar cores indesejadas. São aplicados primeiro na vertical, com um pincel, e depois na horizontal (Fahl & Ritter, 2021; Martins et al., 2021).

Nos casos em que existe desgaste do bordo incisal do dente, a superfície palatina é reconstruída com a guia de silicone antes da introdução dos agentes opacificadores. A camada palatina de 0,5 mm de espessura é esculpida usando uma resina composta translúcida semelhante ao esmalte (Yanikian et al., 2019).

### Aplicação da resina composta

A resina composta é aplicada em camadas sucessivas (incrementos de 2mm) sobre a superfície do dente, utilizando o conceito de estratificação. São sobrepostas diferentes camadas de resina composta com diferentes propriedades óticas, o que implica reproduzir os tecidos de dentina e esmalte na espessura e posição adequadas (Barbosa et al., 2021).

Mais especificamente, existem várias técnicas de estratificação: (1) técnica de estratificação de camada única, (2) duas camadas, (3) três camadas, (4) técnicas de estratificação complexas, envolvem materiais com um efeito de cor especial (pigmentos) que se incrementam entre as camadas de resina, (5) técnica de estratificação anatômica, envolve a utilização de camadas sucessivas de dentina, esmalte e incisal, (6) técnica de sombreamento misto, que utiliza dois ou mais materiais de restauração sombreados para corresponder à cor real de um dente em diferentes áreas, (7) técnica de estratificação natural com apenas duas camadas (dentina e esmalte) para imitar perfeitamente a estrutura e o aspeto do dente (Ghamdi, 2023).

A sequência clínica começa com a restauração do bordo incisal utilizando resina de esmalte. De seguida, a sequência de camadas na superfície vestibular é realizada com uma primeira camada de resina opaca (resina de corpo), uma segunda camada de resina de dentina e finalmente resina de esmalte (esmalte de corpo, esmalte de valor ou ambos), que deve ser aplicada com um ligeiro excesso. Cada camada ou incremento deve ter uma espessura máxima de 2 mm e deve ser fotopolimerizada durante 20 segundos e a camada final durante 40 segundos. Este método garante uma polimerização completa e minimiza a contração de polimerização da resina, o que melhora a adaptação e a durabilidade da restauração (Fahl & Ritter, 2021; Oliveira et al., 2019).

De acordo com Dietschi e Fahl (2016), é essencial verificar o efeito estético do dente. A fase final da técnica direta consiste na obtenção de uma morfologia adequada dos dentes anteriores. Segundo este autor, recomenda-se começar por examinar os contornos proximais, depois as superfícies vestibular e lingual (ou palatina), as linhas de transição, o bordo incisal e, finalmente, a micro morfologia.

### Acabamento e Polimento

Na confecção de faceta direta deve-se obter ponto de contato adequado e uma excelente adaptação marginal, livre de espaços e porosidades. Assim sendo, após o término das restaurações devem-se avaliar os contatos oclusais em máxima intercuspidação, em

movimentos de lateralidade e protrusão, garantindo assim, a análise oclusal estática e dinâmica preservando a longevidade e o sucesso do tratamento (Barbosa et al., 2021).

O acabamento e o polimento estão intimamente ligados e são muito importantes para melhorar a aparência e a longevidade das restaurações em compósito e para prevenir o risco de má adaptação marginal, descoloração marginal, descoloração do próprio material e infiltração de cáries. O excesso de restauração é removido utilizando pontas diamantadas de grão fino nas regiões cervical e interproximal. O polimento elimina os riscos causados pela utilização de brocas durante a fase de pré-polimento. É realizado com discos macios de granulação fina, borrachas de silicone e escovas impregnadas com carbeto de silício (Gonçalves et al., 2021).

O objetivo do polimento é otimizar o brilho criado. As zonas de brilho máximo são as zonas convexas e as linhas de transição, alternando com as zonas côncavas de brilho inferior. A combinação dos dois dá um aspeto natural à superfície da restauração. O objetivo deste polimento final é revelar a cor profunda do compósito e as características da superfície criadas inicialmente. As escovas de carboneto de silício são utilizadas a baixa velocidade, sem pressão ou jato de água, para obter uma superfície brilhante (Vargas & Margeas, 2020).

Existe também a técnica de facetas de compósito direta-indireta, que foi introduzida nos anos 90 para substituir os compósitos termo-temperados nas facetas parciais e totais. Na técnica direta-indireta, o clínico aplica uma resina composta fotopolimerizável no dente, com ou sem preparação do dente, sem qualquer adesão, utilizando técnicas de seleção de cor e de estratificação semelhantes às utilizadas na técnica direta. O compósito é então esculpido para uma forma anatômica primária com um ligeiro excesso e depois fotopolimerizado. Em seguida, a restauração parcialmente polimerizada é cuidadosamente removida (levantada) da superfície do dente, é termoformada, e depois acabada e polida para obter a macro e micro anatomia final extra-oralmente antes de ser cimentada. Após o ajuste da cor e da estética geral, a faceta é cimentada utilizando um agente de adesão à base de resina (Fahl & Ritter, 2021).

### **2.3.3. Facetas em cerâmica**

As restaurações indiretas estão indicadas quando as restaurações diretas com resina composta não atendem aos requisitos do paciente e profissional (Carrijo et al., 2019).

As facetas cerâmicas são restaurações dentárias concebidas para melhorar a estética dos dentes anteriores, incluindo dentes escurecidos, desgastados, fraturados ou desalinhados. São feitas de materiais cerâmicos, como o dissilicato de lítio ou a cerâmica feldspática, que são conhecidos pela sua durabilidade, resistência às manchas e excepcional capacidade estética de imitar a translucidez e a cor dos dentes naturais (Martins et al., 2019).

Existem diferentes tipos de cerâmica: (1) O dissilicato de lítio é uma cerâmica vítrea reforçada utilizada pelas suas excelentes propriedades estéticas e mecânicas. É particularmente apreciada pela sua translucidez, que mimetiza o esmalte natural (Federizzi et al, 2016). De acordo com Martins et al. (2019), o dissilicato de lítio pode ser usado para criar facetas com excelente adaptação marginal e alta durabilidade. (2) A cerâmica feldspática é uma das cerâmicas mais estéticas, oferecendo uma excelente correspondência de cor e translucidez com os dentes naturais. É frequentemente utilizada para facetas que requerem uma elevada precisão estética. Foi demonstrado que esta cerâmica é ideal para restaurações estéticas devido à sua capacidade de ser aplicada em camadas muito finas (Wegstein et al., 2014). (3) A zircónia é uma cerâmica extremamente forte, frequentemente utilizada para restaurações que requerem uma elevada durabilidade. Embora menos translúcida do que o dissilicato de lítio ou a cerâmica feldspática, é ideal para facetas em dentes posteriores ou para pacientes com historial de bruxismo. As facetas de zircónia são altamente resistentes ao desgaste e à fratura (Tezulas et al., 2019). (4) As cerâmicas híbridas combinam matrizes cerâmicas com polímeros para melhorar a resistência à fratura, mantendo uma boa estética. Estes materiais são relativamente novos e oferecem uma alternativa flexível às cerâmicas tradicionais. As cerâmicas híbridas podem ser particularmente úteis para restaurações complexas que requerem maior flexibilidade (Geštakovski, 2021).

Dentro das restaurações cerâmicas, deve-se fazer a escolha correta de qual utilizar, de acordo com a indicação em cada caso clínico, sendo as cerâmicas feldspáticas e as cerâmicas reforçadas por dissilicato de lítio e por leucita, as mais utilizadas atualmente (Federizzi et al., 2016).

Todavia, a restauração com facetas nem sempre é possível, em especial na presença de dentes que apresentam lesões cáries ou restaurações pré-existentes com estrutura dentária consideravelmente reduzida. Para estes casos, as coroas totais são a opção mais adequada (Barber & King, 2014; Barnabé *et al.*, 2020).

Os pacientes com bruxismo severo, insuficiência de esmalte, má higiene oral ou alergias aos materiais cerâmicos não são candidatos favoráveis às facetas cerâmicas (Vargas & Margeas, 2020).

### **i. Vantagens**

As facetas cerâmicas oferecem uma estética superior excepcional graças à sua capacidade de imitar a translucidez e a cor dos dentes naturais. São particularmente eficazes para melhorar a aparência de dentes escurecidos ou desalinhados (Martins *et al.*, 2019).

A cerâmica é um material altamente resistente ao desgaste e às manchas, o que a torna uma opção duradoura para restaurações dentárias. Podem durar muitos anos, no entanto, são necessários os cuidados adequados (Barnabé *et al.*, 2020).

A sua biocompatibilidade é elevada, o que significa que são bem tolerados pelos tecidos gengivais e geralmente não causam reações alérgicas (Geštakovski, 2021).

Ao contrário das resinas compostas, as facetas cerâmicas não se alteram com o tempo. Resistem às manchas e mantêm a sua aparência estética a longo prazo (Vargas & Margeas, 2020).

### **ii. Desvantagens**

As facetas cerâmicas manifestam algumas desvantagens, como a necessidade de um maior número de sessões clínicas, além de ser um procedimento de maior custo quando comparadas às facetas em resina composta (Carrijo *et al.*, 2019). O seu custo pode ser um obstáculo para alguns pacientes (Wegstein *et al.*, 2014).

As facetas de cerâmica requerem frequentemente a remoção de algum esmalte dentário, o que pode enfraquecer o dente. Esta preparação é irreversível e requer uma elevada precisão técnica. Embora seja resistente ao desgaste, pode ser frágil e propensa a rachar ou fraturar quando sujeita a forças excessivas, como forças provocadas por bruxismo (Romero, 2015; Gresnigt *et al.*, 2021).

O fabrico e a colocação de facetas cerâmicas requerem um maior número de sessões clínicas no consultório médico e também a colaboração do técnico de prótese dentária, o que pode ser restritivo para os pacientes em termos de tempo de tratamento. Tudo isto tem um impacto sobre o custo quando comparadas às facetas em resina composta (Carrijo et al., 2019; Geštakovski, 2021).

### **iii. Protocolo clínico de facetas em cerâmica**

O protocolo clínico pode dividir-se em duas etapas principais: a fase de diagnóstico e fase clínica (D’Arcandelo et al., 2018).

#### **Fase de diagnóstico**

Antes de iniciar a fase clínica do protocolo, há parâmetros a avaliar na reabilitação com facetas: exame clínico, expectativa do paciente, fotografias e imagens digitais intra-orais. As imagens digitais e os moldes de diagnóstico são normalmente utilizados para obter uma visão pormenorizada dos dentes e das estruturas circundantes (Amin et al., 2022).

As fotografias desempenham um papel crucial no planeamento e avaliação estética do tratamento com facetas em cerâmica. Permitem aos profissionais documentar a condição inicial dos dentes, comunicar eficazmente com os pacientes sobre os objetivos do tratamento e comparar os resultados antes e depois do procedimento (Thomas & David, 2014).

A tecnologia 3D permite simular os resultados do tratamento antes de qualquer intervenção. Isto ajuda a minimizar os erros e a ajustar o plano de tratamento às necessidades específicas do paciente. Também facilita a comunicação entre o médico dentista e o paciente. Os pacientes podem visualizar os resultados esperados, o que os ajuda a compreender as fases do tratamento e a definir as suas expectativas. Também aumenta a confiança e a satisfação do paciente com o tratamento proposto (Amin et al., 2022).

Também de extrema importância são os modelos de estudo, enceramento de diagnóstico (*Wax-up*) e o *Mock-up* (D’Arcandelo et al., 2018; Jurado et al., 2020; Rocha et al., 2021).

#### **Wax-up**

O enceramento de diagnóstico (*wax-up*), tem como finalidade dar ao paciente uma ideia precisa de como é o projeto estético final da restauração. É realizado sobre um modelo de gesso, em que é acrescentada cera sobre os dentes a modificar, de forma a obter um

modelo encerado que represente o volume e anatomia final pretendida. O *wax-up* de diagnóstico é utilizado para avaliar as proporções ideais dos dentes antes de qualquer intervenção. Ajuda a visualizar os resultados desejados e a planejar as reduções dentárias necessárias. O enceramento fornece informações cruciais sobre a possibilidade de intervenções mínimas e serve de guia para as preparações subsequentes (D’Arcangelo et al., 2018; Jurado et al., 2020; Rocha et al., 2021).

### Mock-up

O enceramento de diagnóstico pode ser transferido para a boca como um modelo de diagnóstico, o *mock-up*. Com o *wax-up* efetuado e validado pelo paciente e pelo médico dentista, podemos realizar o *mock-up* para avaliar os resultados estéticos antes de qualquer preparação dentária irreversível. A partir do *wax-up* é moldada uma chave/guia de silicone que irá servir de referência para a confecção do *mock-up*. Pode ser realizado direta ou indiretamente, ou seja, em boca pelo médico dentista ou através de um laboratório de prótese, respectivamente. Pode-se utilizar resina acrílica ou resina composta (D’Arcangelo et al., 2018; Jurado et al., 2020; Rocha et al., 2021).

O objetivo principal do *mock-up*, além da visualização intraoral de alguns parâmetros contemplados no resultado final da restauração (sorriso, volume da face vestibular, forma, comprimento e posição dos dentes), é também avaliar a fonação do paciente (Magne & Magne, 2006).

Através do *mock-up*, o paciente pode participar numa avaliação clínica das futuras restaurações, permitindo solicitar quaisquer alterações desejadas nesta fase inicial. O *mock-up*, em alguns casos de facetas, pode constituir a restauração provisória. Durante alguns dias, o *mock up* será usado pelo paciente, permitindo a sua decisão, se aceita ou não a aparência final da restauração. Eventualmente, poderá ter que se fazer pequenos ajustes, como modificações de cor, tamanho e forma (D’Arcangelo et al., 2018).

O *mock-up* também ajuda a produzir um guia para a preparação dentária, assegurando uma redução dentária mínima e precisa (Magne & Belser, 2004). Deve ser validado pelo médico dentista e pelo paciente, de um ponto de vista estético e funcional (Thomas & David, 2014).

### Escolha do tipo de cerâmica para a faceta

A escolha de materiais cerâmicos para a confecção das facetas dentárias depende de uma série de critérios, incluindo a translucidez, a resistência mecânica, biocompatibilidade, a estabilidade da cor e as propriedades próprias para mascarar o dente. As recentes inovações em materiais cerâmicos, como o dissilicato de lítio e as cerâmicas multifásicas, oferecem novas opções para melhorar os resultados estéticos e a durabilidade das facetas dentárias (Sinthuprasirt et al., 2015).

### Fase clínica

#### Preparo dentário

De acordo com Magne e Belser (2004), existem duas estratégias de preparação dentária para facetas (Figura 2):

(1) Preparação em função da superfície dentária existente: A preparação é realizada diretamente sobre a superfície do dente. O objetivo final é remover uma camada uniforme do dente, conseguido através da preparação dentária utilizando brocas de diamante tradicionais (de ponta redonda e ligeiramente cônica) e um guia de silicone *putty* realizado a partir do dente existente inicialmente, servindo de guia para a espessura de desgaste. O mesmo objetivo pode ser alcançado utilizando brocas de profundidade calibradas (por exemplo, brocas com anéis de diamante calibrados), sendo uma estratégia mais precisa e eficiente em termos de tempo.

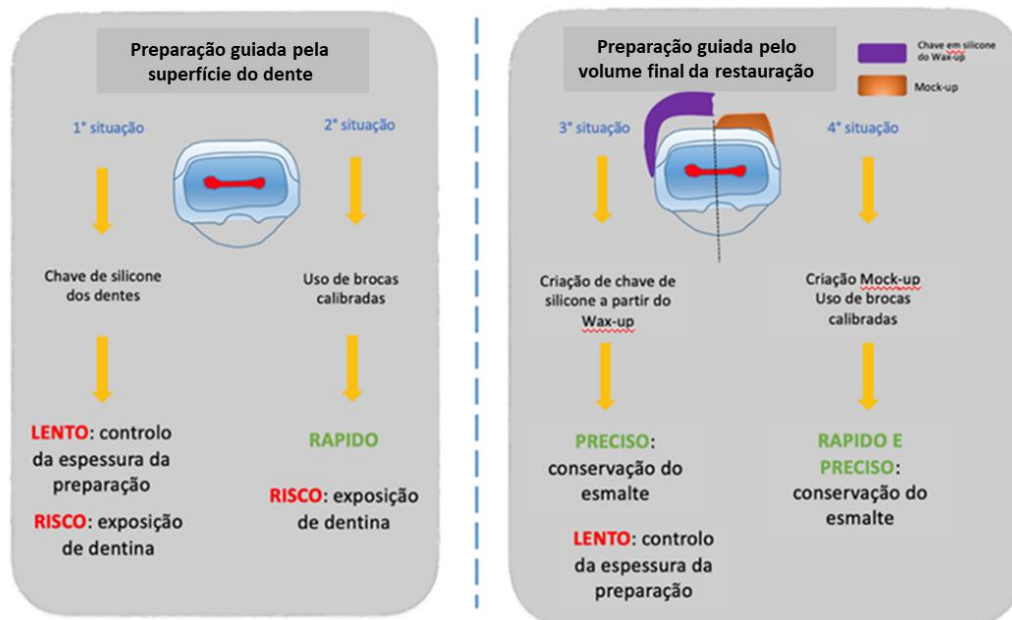
(2) Preparação guiada pelo volume final da restauração: objetivo é restaurar o volume original do dente (não o existente), especialmente na presença de esmalte inicial fino, tendo como guia o volume final da restauração. Estes casos envolvem tipicamente pacientes com alteração da forma do dente existente. Um enceramento de diagnóstico (*wax-up*) que represente o volume original do dente (volume final da restauração) deve ser utilizado como referência para o desgaste do dente. Uma chave de silicone *putty* é realizada a partir do *wax-up*, servindo de guia para a espessura do desgaste dentário. O objetivo desta estratégia, também pode ser conseguido através do *mock-up* colocado em boca e utilização de brocas calibradas para o desgaste dentário.

Para os autores, a diferença entre os dois preparos consiste em que, no preparo 1 é utilizada a superfície dentária existente como guia. No caso de esmalte fino, esta abordagem resulta em exposição significativa de dentina. No preparo 2, é utilizado o volume final da restauração como guia. O esmalte fino existente pode ser preservado com

esta técnica, que é bastante útil, uma vez que assegura um desgaste mínimo de esmalte, reduzindo assim o risco de exposição da dentina, que é prejudicial para a longevidade da faceta (Magne & Belser, 2004).

**Figura 2.**

*Estratégias de preparação dentária para facetas* (adaptado de Briand, 2018 e Magne & Belser, 2004).



Segundo vários autores, a preparação dentária para facetas cerâmicas pode ser de três tipos consoante o envolvimento do bordo incisal: sem envolvimento (*Windows Prep*) ou com envolvimento (*Butt margin e Incisal Overlap*) (Figura 3):

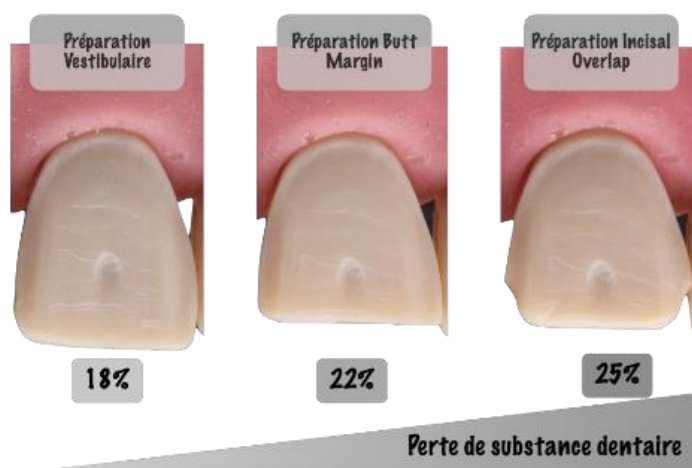- Preparação sem desgaste do bordo incisal (*Windows Prep*): Preparação mínima, podemos falar de preparação para facetas peliculares. Reduzimos a camada de esmalte vestibular de 0,3 a 0,5 mm. Uma parte do bordo incisal é coberta na direção vestibulo-palatina. Esta é a preparação mais conservadora, mas é também a mais rara. Evita qualquer alteração da forma do dente na direção vertical, porque o bordo incisal é preservado. A perda de substância dentária é estimada em 18% (Chai et al., 2018; Fahl & Ritter, 2020).
- Preparo com desgaste do bordo livre incisal sem retorno palatino (*Butt Margin*): Este método permite uma distribuição mais uniforme das tensões no sistema dente-faceta, reduzindo assim o risco de fraturas da cerâmica. O bordo incisal deve ser reduzido em

1,5mm. A margem é do tipo margem Butt, ou seja, a 90° do eixo do dente, arredondada para fora. Ela permite modificar a forma do dente verticalmente. A perda de substância dentária é estimada em 22%. (Chai et al., 2018; Essam et al., 2017; Najim & Al-Rawi, 2015).

- Preparação com desgaste do bordo livre incisal e retorno palatino (*Incisal Overlap*): Existe um desgaste completo do bordo incisal até à face palatina. O bordo livre deve ser reduzido em 1,5 mm. O retorno palatino é efetuado com uma broca troncocônica com ponta arredondada, sempre na região do esmalte. A análise prévia da oclusão do paciente é indispensável para não comprometer a durabilidade da faceta. A perda de substância dentária é de 25%. As facetas com uma preparação de sobreposição incisal proporcionam uma maior resistência às forças oclusais e reduzem significativamente as tensões internas (Chai et al., 2018; Essam et al., 2017; Fahl & Ritter, 2020; Tsouknidas et al., 2020).

### Figura 3.

*Diferentes tipos de preparos dentários para facetas* (adaptado de Briand, 2018).



Existem também facetas sem preparação dentária (facetas *No Prep*) (Oudkerk et al., 2020).

Como a preparação dentária para as facetas é delicada, a escolha de instrumentos rotativos ou ultrassônicos é um passo importante (Ortet, 2011).

Normalmente, é necessária uma redução dentária para criar resultados estéticos ideais, mas uma redução excessiva pode comprometer a resistência de adesão devido à exposição da dentina. Com as novas técnicas laboratoriais e materiais dentários otimizados, é possível produzir facetas cerâmicas ultrafinas com uma espessura de 0,1 a 0,5 mm que

podem ser coladas à estrutura dentária com o mínimo ou nenhum preparo, a fim de modificar a posição, a cor e a forma dos dentes. A redução mínima do dente proporciona uma elevada resistência à fratura quando o cimento de resina é utilizado para colar uma faceta ao esmalte. Foram observadas elevadas taxas de sobrevivência de facetas cerâmicas coladas ao esmalte (Jurado et al., 2020).

No entanto, em caso de dentes muito escurecidos, a espessura das facetas deve ser aumentada. Quanto maior for o escurecimento do dente, maior deve ser o desgaste dentário e conseqüentemente, mais espessa deve ser a faceta. A espessura máxima de uma faceta cerâmica colada a um mínimo de 50% de esmalte é de 0,5 a 0,6 mm (Gurel et al., 2014).

De acordo com os autores, a exposição da dentina não é, portanto, uma contraindicação para a aplicação de facetas, mas não deve ser demasiado extensa para não comprometer a sua longevidade. Concluem que, no caso de exposição da dentina, o risco de as facetas falharem ao longo do tempo é 10 vezes maior do que se estivessem coladas ao esmalte (Oztürk & Bolay, 2014).

Uma alteração de mais de 2 tons requer a remoção de demasiado esmalte, e a faceta pode então tornar-se uma contraindicação. Neste caso, é preferível realizar previamente um branqueamento dentário para clarear a cor do dente e posteriormente realizar a faceta. Podem sempre ser obtidas "ligeiras" alterações de cor quando a faceta é colocada utilizando conjuntos de cimentos de resina ou de diferentes tons de cerâmicas (Gurel et al., 2014).

#### Seleção da cor da faceta cerâmica e da tonalidade do cimento de resina

É importante ter em consideração a cor do nosso dente após a preparação, bem como da faceta e do cimento de resina que será interposto entre os dois (Montero et al., 2015).

As facetas são restaurações protéticas finas e frequentemente muito translúcidas. A tonalidade do cimento de resina utilizado na colagem da faceta pode afetar o resultado estético final. Os fabricantes desenvolveram caixas com diferentes tonalidades de cimentos de resinas, as chamadas pastas de prova *Try-in* (Perroni et al., 2018).

De acordo com Alghazzawi et al. (2012), são utilizados vários guias de cor específicos para orientar os médicos dentistas e os técnicos de prótese dentária na seleção de cor da faceta. Segundo o autor, existem várias escalas de cor: VITA Classical A1-D4, VITA 3D-

Master, escala "moignons" Natural Die Material da Ivoclar Vivadent, IPS e.max Shade Guide, Chromascop Shade Guide.

### Impressão do preparo dentário

A impressão do preparo dentário para a confecção da faceta, é uma etapa extremamente importante. Deve ser tão exata quanto possível, ter uma deformação mínima e ser resistente a determinadas forças. A técnica de dupla impressão, (primeira impressão com silicone de condensação *putty* e posteriormente uma segunda impressão com silicone *light*), é normalmente utilizada para impressões de facetas cerâmicas. Esta técnica permite a captação de pormenores precisos, minimizando a distorção. É utilizado um fio de retração gengival simples ao nível cervical de cada dente para registrar toda a preparação dentária, o perfil de emergência e o ambiente gengival. Este fio deve ser retirado antes da impressão com o silicone *light*. Após a remoção da impressão, verificamos se atingimos os nossos limites e se não existem defeitos. Posteriormente enviam-se para o laboratório para confeccionar as facetas definitivamente (Hanoon et al., 2023).

Embora as impressões digitais estejam a ganhar popularidade, as técnicas tradicionais que utilizam silicone continuam a ser amplamente utilizadas devido à sua fiabilidade e menor custo. Um estudo comparativo demonstrou que as coroas de cerâmica feitas a partir de impressões de silicone têm resultados clinicamente aceitáveis que são comparáveis às impressões digitais em termos de ajuste marginal e interno (Lee et al., 2020).

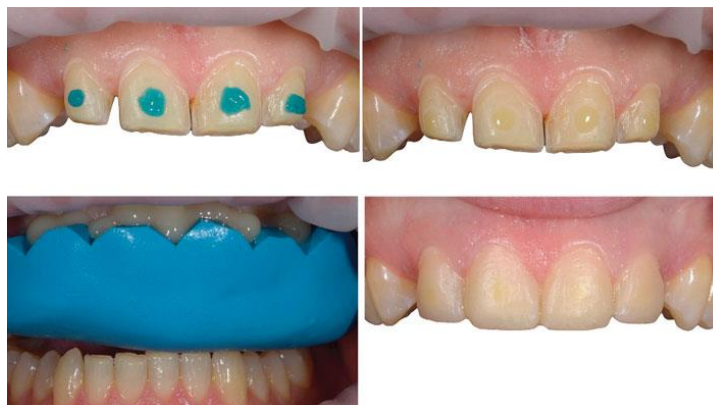### Faceta provisória

A fase de espera pela faceta definitiva é temida tanto pelo médico dentista como pelo paciente, uma vez que a retenção das facetas temporárias é fraca (Neto et al., 2018).

O *mock-up* realizado na fase de diagnóstico é muitas vezes utilizado como restauração provisória (D’Arcangelo et al., 2018). A utilização de guias de silicone de condensação (*putty*) para a realização de facetas provisórias de resina bis-acrúlica também é outra técnica bastante utilizada (Neto et al. 2018). Segundo os autores, durante a confecção de provisórios de facetas, podemos realizar um ponto mínimo de condicionamento ácido na superfície do dente para criar rugosidades o que aumenta a ancoragem mecânica da faceta provisória, posteriormente aplica-se uma gota de adesivo mesmo antes da colocação do guia de silicone preenchida com resina acrílica. Por fim, removem-se os excessos e faz-se o acabamento e polimento final da faceta provisória (Figura 4) (Neto et al., 2018).

**Figura 4.**

*Confeção de faceta provisória* (adaptado de Neto et al., 2018).



Prova da faceta (*Try-in*)

A prova da faceta deve ser realizada antes da colagem (cimentação adesiva) definitiva. As facetas provisórias devem ser removidas e todas as superfícies dentárias devem ser bem limpas. As facetas devem ser inseridas uma a uma para observar todo o contorno das mesmas e testar o bom assentamento. Depois de todas as facetas terem sido colocadas em boca, avaliar o apoio dos lábios, o bordo incisal, a adaptação marginal, os contactos proximais, a forma, as linhas de transição a integração das facetas na restauração do sorriso e a sua harmonia com o próprio rosto. Quando todos os parâmetros tiverem sido validados, confirmar a opinião do paciente (Barnabé et al., 2020).

Devemos ter em conta um parâmetro muito importante a cor. A cor final destas restaurações deve ser planeada de acordo com a coloração dos dentes do paciente, com a translucidez ou opacidade da cerâmica e de acordo com a cor do cimento de resina escolhido. Durante a prova da faceta, o médico dentista tem à sua disposição pastas de prova “*try-in*” que acompanham os cimentos à base de resina para a colagem definitiva, que serão colocadas entre o dente e a faceta. A ausência de material interposto entre a faceta e o dente, pode gerar uma avaliação errada do resultado final da cor. As pastas “*try-in*” são utilizadas para simular a cor final da faceta, antes da colagem definitiva (Silva et al., 2018).

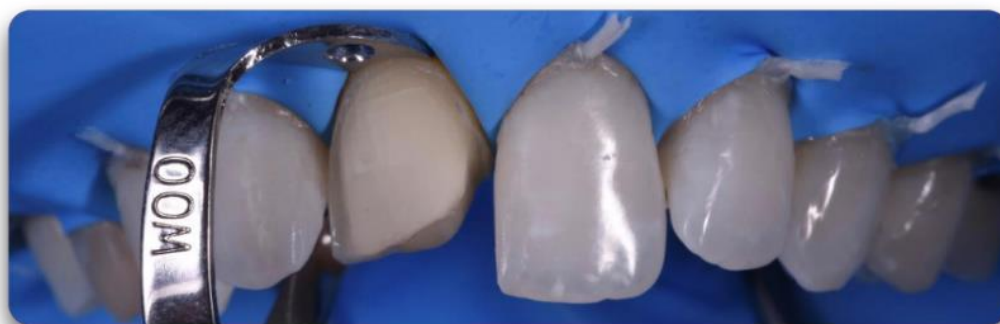Segundo Hernandez et al. (2016), a cor do cimento de resina é de extrema importância, pois influencia a cor e translucidez da faceta cerâmica.

### Colagem (cimentação adesiva) das facetas em cerâmica

Antes do isolamento absoluto, coloca-se o fio de retração nos dentes preparados a receber as facetas. O isolamento absoluto com dique de borracha permite a colagem em ótimas condições. Podem utilizar-se ligaduras de fio dentário que são aplicadas na zona cervical de cada dente para garantir uma boa deflexão/tensão do dique de borracha (figura 5) (Gonçalves et al., 2021; Jurado et al., 2020;).

#### **Figura 5.**

*Colocação do dique e das ligaduras de fio dentário* (Adaptado de Briand, 2018).



A colocação de uma faceta no dente envolve 3 materiais: o dente, o cimento de resina e a cerâmica. Existem duas interfaces: cimento de resina/esmalte (ou em alguns casos dentina) e cimento de resina/cerâmica (De Munck et al., 2005).

Segundo a literatura, existem duas principais estratégias de adesão, classificadas com base no número de passos que as constituem e no seu modo de interação com a estrutura dentária, nomeadamente com a smear layer (D'Arcangelo et al., 2015; Perdigão et al., 2021):

***Etch-and-Rinse*** - Esta estratégia é caracterizada pelo condicionamento do esmalte e/ou dentina com um agente ácido (ácido ortofosfórico a 35% a 37%), que necessita ser posteriormente removido com água abundante. Os sistemas adesivos *etch-and-rinse* podem ainda ser classificados em sistemas de três passos e de dois passos. Os sistemas de três passos requerem um condicionamento ácido, um *primer* e um *bonding* separados. Os de dois passos são caracterizados por uma aplicação de um agente ácido e, em seguida, um agente que combina um *primer* e um *bonding*. A aplicação do condicionamento ácido remove a camada de smear layer, desmineraliza a dentina e expõe as fibras de colagénio

da dentina intertubular, obtendo uma ancoragem micromecânica ideal para o adesivo (D’Arcangelo et al., 2015; Perdigão et al., 2021).

**Self-Etch** - Esta estratégia adesiva apenas modifica a permeabilidade e incorpora a smear layer na interface adesiva, sem um passo de condicionamento ácido separado. Os adesivos *self-etch* foram ainda classificados em sistemas de dois passos e sistemas de um passo, que proporcionam simultaneamente o condicionamento ácido, o *primer* e o *bonding* (D’Arcangelo et al., 2015; Perdigão et al., 2021).

Para além destes, na última década foram desenvolvidos sistemas adesivos **universais** (**multi-mode**) que permitem uma maior versatilidade e liberdade de escolha para o clínico. Os adesivos universais podem ser utilizados segundo a estratégia *etch-and-rinse*, *self-etch* ou *selective etch* (apenas condicionamento seletivo do esmalte com ácido ortofosfórico a 37%) (Froehlich et al., 2021).

A principal diferença entre os adesivos universais e os tradicionais adesivos *Self-etch* de um passo é a presença de monómeros de fosfato e/ou carboxilato funcionais nos adesivos universais. Alguns destes monómeros funcionais são capazes de desencadear a ligação química ao cálcio na hidroxiapatite, possibilitando a criação de uma interface adesiva íntegra e estável ao longo do tempo. Outra característica dos adesivos universais é o facto de serem recomendados para uma grande variedade de aplicações clínicas, incluindo restaurações diretas, restaurações indirectas e dessensibilizador de dentina (Perdigão et al., 2021).

Os cimentos de resina podem ser considerados de acordo com a estratégia de adesão utilizada, em *etch-and-rinse* e *self-etch*. Nos últimos anos, foram introduzidos novos cimentos de resina, os chamados *self-adhesive* (auto-adesivos). Estes cimentos de resina em particular só precisam ser aplicados no substrato do dente, sem qualquer fase de condicionamento ácido, *primer* ou *bonding* (D’Arcangelo et al., 2015).

O cimento de resina é responsável pelo selamento marginal da interface dente-restauração (D’Arcangelo et al., 2018).

Os cimentos de resina utilizados na colagem de facetas cerâmicas podem ser autopolimerizáveis, fotopolimerizáveis e de dupla polimerização (auto e fotopolimerizáveis), dependendo a sua escolha do tipo de cerâmica utilizada e do caso clínico em causa. Os cimentos autopolimerizáveis, endurecem com uma reação química.

São úteis em áreas onde a fotopolimerização é difícil, mas não oferecem seleção em termos de cor e translucidez (Braxton et al., 2013).

Os cimentos fotopolimerizáveis são ideais para colagem de facetas pouco espessas, onde o desgaste dentário é mínimo, atingindo apenas o esmalte, onde a luz do fotopolimerizador pode penetrar completamente e polimerizar corretamente o cimento. Utilizam fotoiniciadores, ativados pela luz. As vantagens deste tipo de cimento é o aumento do tempo de trabalho e a estabilidade da cor. Estes materiais estão indicados para restaurações estéticas e isentas de metal (Derchi & Campaner, 2020).

Os cimentos de dupla polimerização, podem ser polimerizados tanto por agentes químicos (iniciadores) e por luz (fotoiniciadores). São ideais para restaurações complexas, facetas mais espessas e opacas, onde o desgaste dentário é mais profundo, atingindo esmalte e dentina, sendo necessária a componente autopolimerizável destes cimentos para a correta polimerização, uma vez que a luz do fotopolimerizador não penetra corretamente pela faceta. Estes materiais apresentam resistência de união, estética e facilidade de uso (D’Arcangelo et al., 2018).

As facetas são colocadas nos dentes correspondentes, tendo em atenção a necessidade de assentamento completo ajudado pela ligeira pressão dos dedos. Deve-se ter muito cuidado durante esta fase, pois as margens finas da faceta correm o risco de partir e também porque têm um eixo de inserção único relacionado com a anatomia do preparo dentário (D’Arcangelo et al., 2018).

#### Preparação do dente

A limpeza do dente com partículas de alumina de 27 $\mu$ m (Rondoflex, Kavo®) para obter uma superfície limpa e melhorar a adesão deve ser realizada. Pode também utilizar-se profilaxia dos preparos dentários com pedra pomes, clorexidina 2% e escova robson, seguido de lavagem e secagem. Posteriormente aplica-se ácido ortofosfórico a 37-38% no esmalte durante 30 segundos, lavar com água abundantemente e depois secar. Coloca-se uma matriz transparente nos espaços interproximais para evitar a fuga do sistema adesivo para os dentes adjacentes. Aplica-se o sistema adesivo consoante as instruções do fabricante e de seguida o jato de ar é aplicado para remover qualquer excesso de adesivo que possa dificultar a inserção da faceta (D’Arcangelo et al., 2018; Federizzi et al., 2016; Jurado et al., 2020).

### Preparação da faceta

Para preparar o revestimento cerâmico da faceta, aplica-se ácido fluorídrico a 10% durante 20 segundos na face interna da faceta, é o tempo suficiente para remover a matriz vítrea expondo os cristais da cerâmica, tornando a superfície porosa e irregular (Jurado et al., 2020). No entanto, pode-se utilizar outras concentrações, ácido fluorídrico a 5% durante 60 segundos, a 5% durante 20 segundos (Silva et al., 2018) e ácido hidrofluorídrico a 9,6% durante 90 segundos (D’Arcangelo et al., 2018). O tempo de condicionamento ácido depende de cada material cerâmico. Lavar com água abundantemente. O ácido vai eliminar parte da matriz vítrea e expõe a rede cristalina da cerâmica. Para eliminar os resíduos cristalinos persistentes, pode aplicar-se ácido ortofosfórico a 37,5% durante 30 segundos, lavar com água e secar ou mergulhar num banho de ultra-sons com água e álcool durante 4 a 10 minutos. Em seguida, aplica-se o silano no interior da faceta com um pincel durante 20 segundos, depois seca-se com jato de ar para evaporar os solventes. O silano também aumenta a molhabilidade da superfície cerâmica. Aplica-se o adesivo sem fotopolimerizar (D’Arcangelo et al., 2018; Jurado et al., 2020; Yao et al., 2018).

Coloca-se o cimento de resina no interior da faceta. As facetas são colocadas uma a uma ou duas a duas devido ao guia de inserção, e os dentes que vão receber as facetas devem ser isolados dos dentes adjacentes com banda de teflon. Cada faceta é pressionada muito ligeiramente, de forma a saírem os excessos de cimento de resina. Em seguida, deve-se remover todo o material excedente com um pincel seco e fio interdentário nas superfícies interproximais antes da fotopolimerização. Posteriormente fotopolimeriza-se, começando pela face palatina, durante 20 segundos cada face. A fotopolimerização final começa com o lado palatino durante 90 segundos, depois passa para o lado mesiovestibular durante 60 segundos e depois para o lado disto-vestibular durante 60 segundos. De seguida, aplica-se um gel de glicerina e fotopolimeriza-se novamente durante 20 segundos cada faceta cerâmica. O gel de glicerina permite polimerizar melhor a camada de cimento de resina que habitualmente é inibida na presença de oxigénio, permitindo a polimerização completa. O dique de borracha é removido e o excesso de cimento em cervical é removido com uma lâmina de bisturi nº 12 (Alshiddi, 2021; Jurado et al., 2020; Yao et al., 2018).

Para uma maior exatidão da posição da faceta cerâmica, autores defendem que se deve colar a faceta com a presença de uma outra faceta adjacente, não estando esta última

preparada para colagem, e no momento da aplicação do fotopolimerizador remove-se a faceta sem cimento de resina (Federizzi et al., 2016).

#### Acabamento e polimento

Segundo D’Arcangelo et al. (2018), os maiores ajustes das facetas têm de ser corrigidos antes da cimentação, para que posteriormente o laboratório possa realizar o acabamento final da superfície externa da faceta, uma vez que, o processo de acabamento das margens com brocas diamantadas resulta na remoção do “glaze” da cerâmica, aumentando a rugosidade da superfície na margem cervical.

O acabamento é realizado com brocas de grão fino (anel vermelho, anel amarelo). O polimento é realizado com brocas de polimento de cerâmica com diferentes tipos de granulação. Por fim a oclusão é então verificada. Uma vez coladas as facetas, a oclusão deve ser imediatamente ajustada em máxima intercuspidação, em movimentos de lateralidade e em protrusão. É essencial dar algumas instruções ao paciente para evitar falhas estéticas ou mecânicas. O paciente deve voltar ao consultório, para consultas de controlo, para verificar a oclusão, as relações de contacto proximais, a integridade dos bordos das facetas e a saúde da margem gengival (Alshidi, 2021; D’Arcangelo et al., 2018; Jurado et al., 2020;).

### **3. Discussão**

As alterações de cor dos dentes são uma das principais causas de insatisfação com a estética do sorriso, pelo que os pacientes procuram tratamentos que lhes devolvam as características dos dentes naturais. No entanto, a estética desempenha um papel vital na primeira impressão do indivíduo, sendo subjetiva e específica de cada indivíduo (Blatz et al., 2019).

A crescente busca por um sorriso perfeito, influenciada por determinados padrões estéticos, tem relação direta com a autoestima do indivíduo (Borges et al., 2019). A estética está interligada com o equilíbrio do sorriso, estruturas faciais e individualidade de cada paciente, dentro dos princípios biológicos, mecânicos e estéticos (Martins et al., 2021).

É aqui que o médico dentista participa e deve satisfazer as expectativas do paciente, tendo em conta fatores clínicos, sociais, culturais e psicológicos (Carrijo et al., 2019; Giongo et al., 2020).

É unânime na literatura, que a restauração de dentes anteriores representa um desafio clínico complexo. Os médicos dentistas precisam de satisfazer as elevadas exigências estéticas dos pacientes e ultrapassar questões técnicas relacionadas com as propriedades óticas e mecânicas dos materiais, enquanto procuram a abordagem mais conservadora para cada caso clínico (D'Arcangelo et al., 2018; Durán Ojeda et al., 2024; Edelhoff et al., 2018; Falcão et al., 2023).

Os dentes podem escurecer por uma variedade de razões, incluindo fatores intrínsecos como o envelhecimento natural, trauma e tratamentos endodônticos, bem como fatores extrínsecos como hábitos alimentares e tabágicos (Barber & King, 2014). Além disso, restaurações dentárias anteriores podem contribuir para a descoloração dos dentes (Trevisan et al., 2018). Uma compreensão completa das causas de escurecimento é essencial para selecionar o método de tratamento mais adequado (De Souza et al., 2017).

Existe na literatura, uma vasta disponibilidade de abordagens restauradoras para dentes anteriores escurecidos. No entanto, ao longo deste trabalho foram apenas referenciadas e desenvolvidas algumas opções, geralmente as mais utilizadas pelos médicos dentistas, tais como, branqueamento dentário, facetas diretas em resina composta e facetas em cerâmica.

A medicina dentária minimamente invasiva é de grande importância, com ênfase na preservação máxima da estrutura dentária e desgaste mínimo (Fages et al., 2017; Perdigão et al., 2021).

O branqueamento dentário é frequentemente recomendado como primeira opção de tratamento (Rocha et al., 2020). Re et al. (2014), afirmam que as facetas diretas em compósito não devem ser usadas indiscriminadamente sem branqueamento prévio. Este tratamento é valorizado pela sua abordagem conservadora, custo moderado e evidência de eficácia.

No entanto, Bansal et al. (2021), referem que a estabilidade da cor após o branqueamento é imprevisível e que a descoloração pode reaparecer, exigindo por vezes tratamentos repetidos ou alternativos. Por conseguinte, os pacientes devem ser informados dos riscos antes de iniciarem este tratamento.

Apesar de o branqueamento ser um procedimento minimamente invasivo, De Freitas et al. (2021), referem que pode causar efeitos secundários como o reaparecimento da descoloração e reabsorção cervical externa, daí a necessidade de um diagnóstico preciso antes de prosseguir. Recomenda-se que os dentes sejam branqueados antes de qualquer restauração, para permitir a utilização de métodos menos invasivos e preservar a estrutura dentária (Vieira-Dantas et al., 2014).

As resinas compostas e as cerâmicas são amplamente utilizadas para restaurar dentes anteriores. Os materiais de resina composta têm sido utilizados para restaurações clássicas de restaurações de Black, facetas diretas e indiretas em resina composta, reconstruções de coroas em casos de destruição dentária grave, e como alternativa económica às restaurações indiretas em cerâmica. Apesar da sua vasta gama de indicações restauradoras, as resinas compostas têm algumas limitações, principalmente devido ao seu elevado grau de desgaste superficial, rugosidade, bem como a mudança de cor ao longo do tempo (Báez, et al., 2019; Dietschi et al., 2019; Durán Ojeda et al., 2024; Fahl & Ritter, 2021).

Quando corretamente indicadas, as facetas diretas com resinas compostas são uma solução eficaz. Oferecem vantagens sobre as facetas cerâmicas, como a preservação da estrutura dentária, o tratamento rápido e económico e a simplicidade técnica que não requer etapas laboratoriais. Para além disso, oferecem uma boa estética e uma

durabilidade aceitável, graças aos avanços nas resinas compostas e nos sistemas adesivos (Carrijo et al., 2019; Perdigão et al., 2021).

No entanto, Gonçalves et al., (2021) referem que a contração da polimerização das resinas coloca problemas como a microfiltração, a sensibilidade pós-operatória e a diminuição da resistência ao desgaste. Referem que as restaurações indiretas em compósito, graças à polimerização adicional, beneficiam de maior resistência mecânica e longevidade.

Por outro lado, Carrijo et al. (2019), mostram que o tratamento com resina composta tem como limitação o facto de ser uma técnica que requer excelentes habilidades e experiência por parte do profissional que a executa.

Apesar de as propriedades mecânicas das resinas compostas serem inferiores às das cerâmicas, os procedimentos com compósitos podem ser mais adequados, dependendo da condição clínica e socioeconómica do paciente (Falcão et al., 2023).

Por outro lado, os materiais cerâmicos também têm sido amplamente utilizados para restaurar dentes anteriores, quer como coroas totais, quer como facetas. No entanto, devido à maior quantidade de tecido dentário removido, as indicações para restaurações de contorno total têm sido limitadas à substituição de coroas antigas e em casos em que o substrato adesivo é insuficiente. Esta mudança de paradigma é ainda apoiada pelas taxas de sucesso clínico a longo prazo observadas em reabilitações com facetas em cerâmica (Durán Ojeda et al., 2024; Fages et al., 2017; Silva et al., 2018).

As facetas cerâmicas oferecem uma excelente estética e permitem preparos menos invasivos em comparação com as coroas totais (Farias-Neto et al., 2019). São também conhecidas pela sua resistência à fratura e ao desgaste, biocompatibilidade e estabilidade de cor. Apesar de serem dispendiosas e exigirem a intervenção de protésicos qualificados, o seu sucesso clínico a longo prazo é comparável ao das coroas totais (Barnabé et al., 2020).

Os avanços nas restaurações de cerâmica e nas estratégias adesivas permitem atualmente preparações menos invasivas. As facetas em cerâmica podem ser agora utilizadas em situações em que anteriormente só eram possíveis restaurações diretas (Ferro et al., 2021).

Edelhoff et al. (2018), referem que as facetas em cerâmica têm melhores resultados a longo prazo, com maior durabilidade e longevidade.

Segundo alguns autores e comparando os dois tipos de facetas, as facetas confeccionadas em cerâmica apresentam melhores propriedades mecânicas, químicas e físicas do que as facetas em resina composta, particularmente no que se refere à resistência mecânica à fratura, ao desgaste, estabilidade de cor por um período de tempo mais longo, menor acumulação de placa, proporcionando longevidade clínica (Araujo et al., 2020; Montero et al., 2015;).

Carrizo et al. (2019), relatam que as diversas vantagens atribuídas às restaurações indiretas, podem ser uma boa opção para profissionais que não tenham grande habilidade para trabalhar com resinas compostas em reabilitações diretas. No entanto, têm associadas algumas desvantagens como a exigência de um maior número de sessões clínicas e o fato de serem mais dispendiosas relativamente às restaurações diretas em resina composta.

Clinicamente, as facetas cerâmicas permitem a correção da forma e da cor através da cobertura total da face vestibular dos dentes anteriores, requerendo mínima ou nenhuma remoção dentária (Magne et al., 2013)

Uma evolução deste tipo de restauração indireta são as facetas parciais em cerâmica, em que apenas uma pequena porção da superfície do dente é coberta por uma peça ou fragmento de cerâmica de vidro. Estas facetas têm sido utilizadas para restaurar dentes anteriores em diferentes cenários clínicos. As suas indicações variam desde pequenas fraturas de esmalte, correções da morfologia dentária e encerramento de diastemas. Entre as vantagens desta técnica, destacam-se a máxima preservação da estrutura dentária e, conseqüentemente, menor invasão, uma vez que dependem totalmente da ligação adesiva ao substrato de esmalte. A maioria das facetas parciais de cerâmica não requerem preparação do dente e limitam-se ao alisamento de suavização de ângulos agudos para evitar fraturas durante a prova e colagem. Outras vantagens incluem menos consultas clínicas, sem necessidade de restauração provisória e boa integração estética a longo prazo. O seu desempenho a curto prazo é semelhante ao das facetas cerâmicas, no entanto os autores relatam ser necessários mais estudos a longo prazo para avaliar a sua eficácia (Durán Ojeda et al., 2024).

A investigação de Villalobos-Tinoco et al. (2023), demonstrou que as facetas cerâmicas ultrafinas combinadas com o branqueamento dentário podem alcançar excelentes resultados estéticos com uma redução mínima do dente.

### III. CONCLUSÃO

A estética e a funcionalidade são elementos chave na medicina dentária moderna. As propriedades óticas dos dentes desempenham um papel crucial na obtenção de tratamentos de restauração estéticos de acordo com os objetivos estéticos do paciente.

O escurecimento dos dentes, em particular dos dentes anteriores, é uma grande fonte de insatisfação para os pacientes, levando-os a procurar soluções para restaurar a aparência natural dos seus dentes e obter um sorriso harmonioso. As variações de cor dos dentes não estão apenas relacionadas com o envelhecimento, mas também com fatores intrínsecos e extrínsecos.

A seleção do tratamento adequado baseia-se numa avaliação clínica completa, tendo em conta a história clínica do paciente, as causas da descoloração, o estado dos dentes, a experiência do profissional e as expectativas do paciente.

As opções de tratamento mais utilizadas para dentes anteriores escurecidos são branqueamento dentário, facetas em resina composta e facetas em cerâmica. Muitas vezes os tratamentos combinados entre branqueamento dentário e facetas em resina composta ou facetas cerâmicas, têm efeitos complementares e benéficos podendo alcançar resultados estéticos ótimos, preservando a estrutura dentária.

A medicina dentária estética continua a evoluir e é essencial que os profissionais se mantenham atualizados das mais recentes inovações e investigações dos materiais existentes, de modo a proporcionar as melhores opções de tratamento aos seus pacientes. Satisfazer as expectativas estéticas dos pacientes, preservando a saúde dentária, continua a ser o objetivo fundamental dos procedimentos de restauração.



#### IV. BIBLIOGRAFIA

- Alghazzawi, T. F., Lemons, J., Liu, P., Essig, M. E., & Janowski, G. M. (2012). Evaluation of the optical properties of CAD-CAM generated yttria-stabilized zirconia and glass-ceramic laminate veneers. *Journal Of Prosthetic Dentistry*, 107(5), 300-308. [https://doi.org/10.1016/s0022-3913\(12\)60079-1](https://doi.org/10.1016/s0022-3913(12)60079-1)
- Almeida, J. R., Schmitt, G. U., Kaizer, M. R., Boscato, N., & Moraes, R. R. (2015). Resin-based luting agents and color stability of bonded ceramic veneers. *Journal of Prosthetic Dentistry*, 114(2), 272-277. <https://doi.org/10.1016/j.prosdent.2015.01.008>
- Alnusayri, M.O., Sghaireen, M.G., Mathew, M., Alzarea, B., & Bandela, V. (2022). Shade Selection in Esthetic Dentistry: A Review. *Cureus*, 14(3), 1-5. <https://doi.org/10.7759/cureus.23331>
- Alqahtani Mohammed, Q. (2014). Tooth-bleaching procedures and their controversial effects: A literature review, *The Saudi Dental Journal*, 26, 33-46. <https://doi.org/10.1016/j.sdentj.2014.02.002>
- Alshiddi, I. F. (2021). Effect of different finishing and polishing methods for color stability of the E-Max dental ceramics: In vitro Study. *Bioscience Biotechnology Research Communications*, 14(4), 1508-1513. <https://doi.org/10.21786/bbrc/14.4.21>
- AlOtaibi, F. (2019). Adverse effects of tooth bleaching: A review. *International Journal of Oral Care and Research*, 7(2), 53. [https://doi.org/10.4103/injo.injo\\_22\\_19](https://doi.org/10.4103/injo.injo_22_19)
- Alves, L. N. S., Dias, B. A. S., De Lemos Medeiros, F., Mendes, J. L., Da Silva, G. C. B., Vasconcelos, M. G., & Vasconcelos, R. G. (2021). Seleção de cor dentária : uma análise clínica dos métodos, técnicas e desafios cromáticos na odontologia restauradora. *Research, Society and Development*, 10(6), e10010615685. <https://doi.org/10.33448/rsd-v10i6.15685>
- Amin, S. A., Hann, S., Elsheikh, A. K., Boltchi, F., & Zandinejad, A. (2022). A complete digital approach for facially generated full arch diagnostic wax up, guided surgery, and implant-supported interim prosthesis by integrating 3D facial scanning, intraoral scan and CBCT. *Journal of Prosthodontics*, 32(1), 90-93. <https://doi.org/10.1111/jopr.13605>
- Araújo, J. L. S., Gonçalves, N. M., Reis, B. S., & Brum, S. C. (2015). Técnicas de clareamento dental - Revisão de literatura. *Revista Pró-UniverSUS*, 6(3), 35-37. <https://doi.org/10.34119/bjhrv4n6-260>
- Araujo, H. F., Arruda, H. S., Filho, S. M., Bernardo, B. B., Lemos, M. A., Prado, A. M., Farias, Z. B. M., Oliveira, M. C. V., Leite, E. B. C., & Montes, M. A. R. (2020). Reabilitação estética funcional com resina composta: relato de caso. *Revista Eletrônica Acervo Saúde*, 12(11), e4389. <https://doi.org/10.25248/reas.e4389.2020>
- Armalaite, J., Jarutiene, M., Vasiliauskas, A., Sidlauskas, A., Svalkauskienė, V., Sidlauskas, M., & Skarbalius, G. (2018). Smile aesthetics as perceived by dental students: a cross-sectional study. *BMC Oral Health*, 18(1). <https://doi.org/10.1186/s12903-018-0673-5>
- Báez, A., Durán, G., Nordenflycht, D., & Fuentes, M. (2019). Anterior composite resin crown in an adverse situation: A dental technique with a 3-year follow-up. *Journal of Prosthetic Dentistry*, 121, 13-16. <https://doi.org/10.1016/j.prosdent.2018.02.021>

Bansal, C., Kaur, G., & Sood, H. (2021). Bleaching of a non-vital anterior tooth to remove the intrinsic discoloration. *International Journal of Health Sciences (IJHS)*, 224-229. <https://doi.org/10.53730/ijhs.v5ns1.5508>

Baratieri, N. L. et al. (2007). Clareamento de dentes. In: Baratieri, N.L. *Odontologia Restauradora-Fundamentos e Possibilidades*. 1ª edição. São Paulo, *Livraria Santos Editora*, 673-722.

Barber, A. J., & King, P. A. (2014). Management of the single discoloured tooth part 1: aetiology, prevention and minimally invasive restorative options. *Dental Update*, 41(2), 98-110. <https://doi.org/10.12968/denu.2014.41.2.98>

Barbosa, D. C., D'Stefani, T. P., Ceretta, L. B., Ceretta, R. A., Simões, P. W., & D'Altoé, L. F. (2017). Estudo comparativo entre as técnicas de clareamento dental em consultório e clareamento dental caseiro supervisionado em dentes vitais: uma revisão de literatura. *Revista de Odontologia da Universidade de São Paulo*, 27(3), 244. [https://doi.org/10.26843/ro\\_unicid.v27i3.255](https://doi.org/10.26843/ro_unicid.v27i3.255)

Barbosa, J. S., Neres, A. L. A. D., & Amaral, S. A. S. (2021). Abordagem restauradora direta em dentes escurecidos: revisão de literatura. *Research, Society and Development*, 10(15), e500101523130. <https://doi.org/10.33448/rsd-v10i15.23130>

Barnabé, W., Carvalho, M. A., Borges, G. V., Barbosa, Y. A. O., Araújo, C. U., & Lazari-Carvalho, P. C. (2020). Reabilitação estética anterior com facetas e coroas cerâmicas: relato de caso clínico. *Revista Odontológica do Brasil*, 28(87). <https://doi.org/10.36065/robrac.v28i87.1363>

Blatz, M., Chiche, G., Bahat, O., Roblee, R., Coachman, C., & Heymann, H. (2019). Evolution of Aesthetic Dentistry. *Journal of Dental Research*, 98(12), 1294-1304. <https://doi.org/10.1177/0022034519875450>

Borges, M. H. S., Brito, A. C. M., Bezerra, I. M., Lacerda, M. C., & Dantas de Almeida, L. F. (2019). Faceta direta em resina composta: Relato de caso clínico. *Revista de Iniciação Científica em Odontologia*, 17(2), 111-118. <https://doi.org/10.4034/revico.2019.17.2.12>

Braxton, A.D., Dehghan, M., & Simon, J. F. (2013). Permanent Cements. *The New Dentist*, 16-19. <https://doi.org/10.1155/2012/317509>

Briand, M. (2018). Réalisation clinique d'une facette unitaire sur l'incisive centrale dépulpée dyschromiée. *Sciences du Vivant*, 39-40. <https://dumas.ccsd.cnrs.fr/dumas-01869483>

Cabral, D. G. M. (2017). Avaliação in vitro da técnica de mascaramento de substratos escuros com facetas de cerâmica através da estratificação sobre refratário. *Revista de Odontologia da Universidade de São Paulo*. <http://repositorio.unesc.net/bitstream/1/5352/1/Daiany%20Grassi%20Maravai%20Cabral.pdf>

Canuto, L. C., De Araújo, Y. B. M., Gomes, F. P., Nascimento, T. B. D., De Oliveira, A. L. P., Lemos, I. P. L., & Lins, F. F. (2020). Clareamento dental interno: relato de caso, *Electronic Journal Collection Health*, 48. <https://doi.org/10.25248/reas.e3236.2020>

Carrijo, D. J., Ferreira, J. L. F., & Santiago, F. L. (2019). Restaurações estéticas anteriores diretas e indiretas: revisão de literatura. *Revista Uningá*, 56(5), 1-11.

Chai, S. Y., Bennani, V., Aarts, J. M., & Lyons, K. (2018). Incisal preparation design for ceramic veneers. *The journal of the American Dental Association*, 149(1), 25-37. <https://doi.org/10.1016/j.adaj.2017.08.031>

Costa, J. A., Novais, J. M., & Carlos, A. M. P. (2020). Use of opacifying resins in anterior teeth with intrinsic staining- literature review. *Brazilian Journal of Development*, 6(11), 93262-93270. <https://doi.org/10.34117/bjdv6n11-657>

D'Arcangelo, C., Vadini, M., D'Amario, M., Chiavaroli, Z., & De Angelis F. (2018). Protocol for a new concept of no-prep ultrathin ceramic veneers. *Journal of Esthetic and Restorative Dentistry*, 30(3), 173-179. <https://doi.org/10.1111/jerd.12351>.

D'Arcangelo, C., Vanini, L., Casinelli, M., Frascaria, M., De Angelis, F., Vadini, M., & D'Amario M. (2015). Adhesive Cementation of Indirect Composite Inlays and Onlays: A Literature Review. *Compendium of Continuing Education in Dentistry – Journals*, 36(8), 570-577 PMID: 26355440.

De Freitas, M. R., De Carvalho, M. M., Liporoni, P. C. S., Fort, A. C. B., De Moraes E Moura, R., & Zanatta, R. F. (2021). Effectiveness and Adverse Effects of Over-the-Counter Whitening Products on Dental Tissues. *Frontiers In Dental Medicine*, 2. <https://doi.org/10.3389/fdmed.2021.687507>

De Lucena, M. T. L., Mantovani, M., Fracalossi, C., & Da Silva, G. R. (2015). Clareamento interno em dentes desvitalizados com a tecnica walking bleach - relato de caso. *Uningá Review*, 24(1). <http://ec2-34-233-57-254.compute-1.amazonaws.com/index.php/uningareviews/article/download/1679/1289>

De Munck, J., Van Landuyt, K., Peumans, M., Poitevin, A., Lambrechts, P., Braem, M., & Van Meerbeek, B. (2005). A critical review of the durability of adhesion to tooth tissue: methods and results. *Journal of Dental Research*, 84(2), 118–132. <https://doi.org/10.1177/154405910508400204>

De Souza, C. R., Augusto, C. R., De Aquino, E. P., Da Cunha Alves, J., Pires, R. P., & Venâncio, G. N. (2017). Reabilitação estética de dente anterior escurecido: relato de caso. *Archives of Health Investigation*, 6(8). <https://doi.org/10.21270/archi.v6i8.2218>

Derchi, G., & Campaner, U. (2020). La cementazione adesiva su denti naturali. *Edizione Edra*, Milano.

Dietschi, D., & Fahl, N. (2016). Shading concepts and layering techniques to master direct anterior composite restorations: an update. *British Dental Journal*, 221(12), 765-771. <https://doi.org/10.1038/sj.bdj.2016.944>

Dietschi, D., Shahidi, C., & Krejci, I. (2019). Clinical performance of direct anterior composite restorations: a systematic literature review and critical appraisal. *International Journal of Esthetic Dentistry*, 14, 252-270. PMID:31312812

Durán Ojeda, G., Bresser, R. A., Wendler, M., & Gresnigt, M. M. (2024). Ceramic partial laminate veneers in anterior teeth: A literature review. *Journal of Prosthodontic Research*, 68(2), 246-254. [https://doi.org/10.2186/jpr.JPR\\_D\\_23\\_00090](https://doi.org/10.2186/jpr.JPR_D_23_00090)

Edelhoff, D., Prandtner, O., Pour, R. S., Liebermann, A., Stimmelmayer, M., & Güth, J. (2018). Anterior restorations: The performance of ceramic veneers. *Quintessence International*, 49(2), 89-101. <https://doi.org/10.3290/j.qi.a39509>

Essam, E., Motawea, I., & Eltayeb, H. (2017). Efficacy of incisal preparation designs on the fracture resistance of two cad/cam laminate veneers. *Egyptian Dental Journal*, 63(1), 975-984. <https://doi.org/10.21608/edj.2017.75253>

Fages, M., Bennasar, B., & Raynal, J. (2017). Minimally Invasive All-ceramic Preparation for the Occlusal Face: The « V Preparation ». *Compendium of Continuing Education in Dentistry*, 38(2), 5-8. PMID: 28156119. <https://pubmed.ncbi.nlm.nih.gov/28156119>

Fahl Júnior N. (2016). The direct/indirect composite resin veneers: a case report. *Practical Periodontics and Aesthetic Dentistry*, 8(7), 627-640.

Fahl, N., & Ritter, A. V. (2021). Composite veneers: The direct–indirect technique revisited. *Journal of Esthetic and Restorative Dentistry*, 33(1), 7-19. <https://doi.org/10.1111/jerd.12696>

Falcão, A., Silveira, M. M., Souza, N. L. B., Maroun, E. V., & Mota, C. S. (2023). Direct composite resin veneer using opacifying pigments for anterior aesthetic rehabilitation of discolored teeth: case report. *Revista Naval de Odontologia*, 50(1), 15-20.

Farias-Neto, A., Medeiros, F.C. D., Vilanova, L., Simonetti Chaves, M., & Freire Batista de Araújo, J. J. (2019). Tooth preparation for ceramic veneers: when less is more. *International journal of esthetic dentistry*, 14(2), 156–164. PMID: 31061996.

Federizzi, L., Gomes, É. A., Báratro, S. S. P., Baratto-Filho, F., Bacchi, A., & Spazzin, A. O. (2016). Use of feldspathic porcelain veneers to improve smile harmony: A 3-year follow-up report. *Brazilian Dental Journal*, 27(6), 767-774. <https://doi.org/10.1590/0103-6440201602453>

Felippe, L. A., Monteiro, S. Jr., Baratieri, L. N., Caldeira de Andrada, M. A., & Ritter, A. V. (2003). Using opaquers under direct composite resin veneers: an illustrated review of the technique. *Journal of Esthetic Restorative Dentistry*, 15(6), 327-36. <https://doi.org/10.1111/j.1708-8240.2003.tb00306.x>. PMID: 14982659.

Felippe, L. A., & Baratieri, L. N. (2000). Direct resin composite veneers: masking the dark prepared enamel surface. *Quintessence International*, 31(8), 557-62. PMID: 11203977.

Ferro, A., Abreu-Pereira, C. A., Pinheiro, E. de S., Ribas, B. R., Pereira, A. L. G., Sousa, R. I. R., Casanovas, R. C., & Moffa, E. B. (2021). Esthetic rehabilitation with ceramic laminates: Case report. *Research, Society and Development*, 10(6), e54410616141. <https://doi.org/10.33448/rsd-v10i6.16141>.

França, S. (2016). Odontologia restauradora na era adesiva. *Revista da Associação Paulista de Cirurgiões Dentistas*, 70(3), 234-241. [http://revodonto.bvsalud.org/scielo.php?script=sci\\_arttext&pid=S0004-52762016000300002](http://revodonto.bvsalud.org/scielo.php?script=sci_arttext&pid=S0004-52762016000300002)

Froehlich, L., Rosin, M., Mazur, N., Boffo, B.S., Pezzini de Oliveira, H., Zanchin, C., Neto, T.P.T., Pezzini, R.P., Naufel, F.S., & Benassi dos Santos, E. (2021). Adhesive systems: a literature review. *Research, Society and Development*, 10(2). <http://dx.doi.org/10.33448/rsd-v10i2.12612>

Ganesh, R., Aruna, S., Joyson, M., Manikandan, & Deepa. (2013). Comparison of the bleaching efficacy of three diferente agentes used for intracoronal bleaching of discolored primary teeth: An in vitro study. *Journal of Indian Society of Pedodontics and Preventive Dentistry*, 31(1), 17-21. <https://doi.org/10.4103/0970-4388.112394>.

Geštakovski, D. (2021). The injectable composite resin technique: biocopy of a natural tooth - advantages of digital planning. *The International Journal of Esthetic Dentistry*, 16(3), 280-299. <https://europepmc.org/article/MED/34319664>

Ghamdi, Z. A. (2023). Layering technique of resin composite method for direct anterior teeth restorations: A new appraisal. *Saudi Journal of Oral and Dental Research*, 8(07), 219-222. <https://doi.org/10.36348/sjodr.2023.v08i07.003>

Giongo, L. M., Ristow, P. F. & Poletto, D. (2020). Restabelecimento estético do sorriso utilizando facetas cerâmicas: Relato de caso. *Brazilian Journal of Surgery and Clinical Research*, 29(3), 3336.

Gomes, G., &Perdigão, J. Prefabricated composite resin veneers--a clinical review. *Journal of Esthetic Restorative Dentistry*, 26(5), 302-313. <https://doi.org/10.1111/jerd.12114>. PMID: 24942614.

Gonçalves, A. C. R., Aquino, P. H. F., Torres, S. A. S., & Mendes, D. C. (2021). Direct restorative approach with composite resin in a discolored tooth. *Revista Odontológica do Brasil Central*, 30(89), 33-43. <https://doi.org/10.36065/robrac.v30i89.1460>

Gresnigt, M. M., Sugii, M. M., Johanns, K. B., & Van Der Made, S. A. (2021). Comparison of conventional ceramic laminate veneers, partial laminate veneers and direct composite resin restorations in fracture strength after aging. *Journal of the Mechanical Behavior of Biomedical Materials*, 114, 104172. <https://doi.org/10.1016/j.jmbbm.2020.104172>

Gupta, S. K., & Saxena, P. (2014). Evaluation of patient satisfaction after non-vital bleaching in traumatized discolored intact anterior teeth. *Dental Traumatology*, 30(5), 396-399. <https://doi.org/10.1111/edt.12109>

Gurel, G., Sesma, N., Calamita, M. A., Coachman, C., & Morimoto, S. (2014). Influence of enamel preservation on failures rates of porcelain laminate veneers. *The International Journal of Periodontics & Restorative Dentistry*, 33(1), 31-39. <https://doi.org/10.11607/prd.1488>

Hanoon, Z. A., Abdullah, H. A., Al-Ibraheemi, Z. A., Alamoush, R. A., Sami, S. M., & Haider, J. (2023). Marginal fit of porcelain laminate veneer materials under thermocycling Condition: an in-vitro study. *Dentistry Journal*, 11(1), 12. <https://doi.org/10.3390/dj11010012>

Haywood, V. B. & Sword, R. J. (2017). Tooth bleaching questions answered. *British Dental Journal*, 223(5), 369-380. <https://doi.org/10.1038/sj.bdj.2017.767>

Hernandes, D. K. L., Arrais, C. A. G., De Lima, E., Cesar, P. F., & Rodrigues, J. A. (2016). Influence of resin cement shade on the color and translucency of ceramic veneers. *Journal of Applied Oral Science*, 24(4), 391-396. <https://doi.org/10.1590/1678-775720150550>

Jurado, C., Watanabe, H., Tinoco, J. V., Valenzuela, H. U., Perez, G. G., & Tsujimoto, A. (2020). A conservative approach to ceramic veneers: A case report. *Operative Dentistry*, 45(3), 229-234. <https://doi.org/10.2341/19-051-t>

Khairuddin, M. N. I., Awang Iskanderzulkarnein, P. M. B., & Mohd Halil, M. H. (2021). Anterior teeth rehabilitation with direct resin composite veneer using multiple layering technique: A case report. *Journal of Orofacial and Health Sciences*, 2(1), 56-61. <https://doi.org/10.31436/ijohs.v2i1.38>

Korkut, B. (2018). Smile makeover with direct composite veneers: A two-year follow-up report. *Journal of Dental Research, Dental Clinics, Dental Prospects*, 12(2), 146-151. <https://doi.org/10.15171/joddd.2018.023>

Kwon, S. & Wertz, P. (2015). Review of the Mechanism of Tooth Whitening, *Journal of Esthetic and Restorative Dentistry*, 27(5), 240-257. <https://doi.org/10.1111/jerd.12152>

Lee, J., Son, K., & Lee, K. (2020). Marginal and internal fit of ceramic restorations fabricated using digital scanning and conventional impressions: a clinical study. *Journal of Clinical Medicine*, 9(12), 4035. <https://doi.org/10.3390/jcm9124035>

Lourenço, M. S. & Peralta, S. L. (2016). Uso de pigmentos opacificadores em dentística: Revisão de literatura. *Mostra científica do curso de odontologia*, 1(1).

Magne, P., & Belser, U. C. (2004). Novel porcelain laminate preparation approach driven by a diagnostic mock-up. *Journal of Esthetic Restorative Dentistry*, 16(1), 7-16. <https://doi.org/10.1111/j.1708-8240.2004.tb00444.x>

Magne, P. & Magne, M. (2006). Use of additive waxup and direct intraoral mock-up for enamel preservation with porcelain laminate veneers. *The European Journal of Esthetic Dentistry*, 1(1), 10-19. PMID: 19655472.

Magne, P., Hanna, J., & Magne, M. (2013). The case for moderate “guided prep” indirect porcelain veneers in the anterior dentition. The pendulum of porcelain veneer preparations: from almost no-prep to over-prep to no-prep. *European Journal of Esthetic Dentistry*, 8(3), 376-388. PMID:23957038

Martins, J. D., Lima, C. M., Miranda, J. S., Leite, F. P. P., Tanaka, R., & Miyashita, E. (2019). Digital smile designing, pressing and stratifying ceramic lithium disilicate veneers to rehabilitate dental agenesis: a clinical report. *RGO - Revista Gaúcha de Odontologia*, 67. <https://doi.org/10.1590/1981-86372019000433620>

Martins, I. O., Botelho, S. S., & Klug, R. J. (2021). Solução Estética: Mascaramento em Dente Escurecido. *Facit Business and Technology Journal*, 28(1), 175-181. ISSN: 2526-4281

Montero, J., Gómez-Polo, C., & Santos, J. A. (2015). Effect of ceramic veneer thickness and cement shade on the CIELAB system after bonding-an in vitro study. *Color Research & Application*, 41(6), 642-648. <https://doi.org/10.1002/col.22011>

Moretti, L. C. T., Silva, J. R. de A., Prado, R. M. do, Fernandes, K. G. C., Boer, N. C. P., Simonato, L. E., & Cruz, M. C. C. (2017). (2017). Clareamento de dentes despulpados: relato de um caso clínico. *Archives of Health Investigation*, 6(5), 213–217. <https://doi.org/10.21270/archi.v6i5.2053>

Müller-Heupt, L. K., Wiesmann-Imilowski, N., Kaya, S., Schumann, S., Steiger, M., Bjelopavlovic, M., Deschner, J., Al-Nawas, B., & Lehmann, K. M. (2023). Effectiveness and safety of over-the-counter tooth-whitening agents compared to

hydrogen peroxide in vitro. *International Journal of Molecular Sciences*, 24(3), 1956. <https://doi.org/10.3390/ijms24031956>

Najim, B. A. E., & Al-Rawi, I. I. (2015). The influence of different fabrication techniques and preparation designs on the marginal adaptation of ceramic veneers: an in vitro comparative study. *Journal of the College of Dentistry*, 27(4), 8-14. <https://doi.org/10.12816/0024057>

Neto, H. T., Nascimento, W. F. D., Erly, L., Ribeiro, R. A., De Sá Barbosa, J., Zambrana, J. M., Raimundo, L. B., Da Silva Mendes, C., Da Silva, I. P., Mesquita, A. M. M., De Andrade Salgado, D. M. R., & Costa, C. (2018). Laminated veneers with stratified feldspathic ceramics. *Case Reports in Dentistry*, 1-6. <https://doi.org/10.1155/2018/5368939>

Newton, J. T., Subramanian, S. S., Westland, S., Gupta, A. K., Luo, W., & Joiner, A. (2021). The impact of tooth colour on the perceptions of age and social judgements. *Journal of Dentistry*, 112, 103771. <https://doi.org/10.1016/j.jdent.2021.103771>

Nogueira, M. S., Bagnato, V. S., & Panhoca, V. H. (2022). Effectiveness of whitening treatments employing violet illumination alone or combined with bleaching agents. *SPIE Conference Proceedings*, 1194205.

Oliveira, A. S., Oliveira, L. E. A., Oliveira, H. L., Silveira, P. V., & Peralta, S. L. (2019). Mascaramento de dentes escurecidos utilizando restaurações diretas: relato de caso. *Revista Diálogos Acadêmicos, Fortaleza*, 8(2), 35-41.

Ortet, E. T. H. T. S. (2011). Apport des instruments soniques et ultrasoniques dans les préparations à visée esthétique. *Information Dentaire*, 16-24. Disponível em <<https://www.information-dentaire.fr/formations/apport-des-instruments-soniques-et-ultrasoniques-dans-les-preparations-a-visee-esthetique>>

Oudkerk, J., Eldafrawy, M., Bekaert, S., Grenade, C., Vanheusden, A., & Mainjot, A. (2020). The one-step no-prep approach for full-mouth rehabilitation of worn dentition using PICN CAD-CAM restorations: 2-yr results of a prospective clinical study. *Journal of Dentistry*, 92, 103245. <https://doi.org/10.1016/j.jdent.2019.103245>

Oztürk, E., & Bolay, S. (2014). Survival of porcelain laminate veneers with different degrees of dentin exposure: 2-year clinical results. *Journal of adhesive dentistry*, 16(5), 481-489. <https://doi.org/10.3290/j.jad.a32828>

Patel, A., Aghababaie, S., & Parekh, S. (2019). Hypomineralisation or hypoplasia? *British Dental Journal*, 227(8), 683-686. <https://doi.org/10.1038/s41415-019-0782-9>

Patil, A. G., Hiremath, V., Kumar, R. S., Sheetal, A., & Nagaral, S. (2014). Bleaching of a non-vital anterior tooth to remove the intrinsic discoloration. *Journal of Natural Science, Biology and Medicine*, 5(2), 476. <https://doi.org/10.4103/0976-9668.136269>

Perdigão, J., Lam, V., Burseth, B., & Real, C. (2017). Masking of enamel fluorosis discolorations and tooth misalignment with a combination of at-home whitening, resin infiltration, and direct composite restorations. *Operative dentistry*, 42(4), 347-356. <https://doi.org/10.2341/16-181-t>

Perdigão, J., Araujo, E., Ramos, R. Q., Gomes, G., & Pizzolotto, L. (2021). Adhesive dentistry: Current concepts and clinical considerations. *Journal of Esthetic and Restorative Dentistry*, 33(1), 51-68. <https://doi.org/10.1111/jerd.12692>

Perroni, A. P., Kaizer, M. R., Della Bona, A., Moraes, R. R., & Boscato, N. (2018). Influence of light-cured luting agents and associated factors on the color of ceramic laminate veneers: A systematic review of in vitro studies. *Dental materials*, 34(11), 1610-1624. <https://doi.org/10.1016/j.dental.2018.08.298>

Plotino, G., Buono, L., Grande, N. M., Pameijer, C. H., & Somma, F. (2008). Nonvital tooth bleaching: A Review of the literature and Clinical Procedures. *Journal of Endodontics*, 34(4), 394-407. <https://doi.org/10.1016/j.joen.2007.12.020>

Rajan, N., S, R. K., Rajan, A., Singh, G., & Jindal, L. (2020). Shade selection – Basic for esthetic dentistry: Literature review. *International Journal of Contemporary Research and Review*, 11(09). <https://doi.org/10.15520/ijcrr.v11i09.849>

Re, D., Augusti, G., Amato, M., Riva, G., & Augusti, D. (2014). Esthetic rehabilitation of anterior teeth with laminates composite veneers. *Case Reports in Dentistry*, 2014. <https://doi.org/10.1155/2014/849273>

Ribeiro, L. F. A. & Grajeda, F. M. C. (2021). Cor na odontologia restauradora moderna: revisão de literatura. *Revista de Iniciação Científica da Universidade Vale do Rio Verde*, 9(1), 57-68. <https://doi.org/10.22533/at.ed.5452108079>

Rocha, M. S., Da Cunha, T. F. C., Cordeiro, N. A., & Da Fonseca, T. S. (2020). Reintervenção endodôntica e clareamento endógeno de dentes anteriores escurecidos: relato de caso clínico. *Archives of Health Investigation*, 9(2). <https://doi.org/10.21270/archi.v9i2.4757>

Rocha, P.E., Bruniera, A.R., Cunha Melo, A.R., Dos Santos, P.H., Gonçalves A.W., Isquierdo de Souza, F., Martini, P.A. (2021). Clinical outcomes of minimally invasive ceramic restorations executed by dentists with different levels of experience. Blind and prospective clinical study. *Journal of Prosthodontic Research*, 65(2),191-197. [https://doi.org/10.2186/jpr.JPOR\\_2019\\_483](https://doi.org/10.2186/jpr.JPOR_2019_483)

Romero, M. F. (2015). Esthetic anterior composite resin restorations using a single shade: Step-by-step technique. *The journal of Prosthetic Dentistry*, 114(1), 9-12. <https://doi.org/10.1016/j.prosdent.2015.02.013>

Salgado, V. E., Cavalcante, L. M. A. & Schneider, L. F. J. (2013). Fundamentos das propriedades ópticas aplicados na prática odontológica. *Revista da Associação Paulista de Cirurgiões-Dentistas de Estética*, 1(4), 368–377. ICSN: 6139618142

Schmeling M. (2016). Color selection and reproduction in dentistry. Part 2: Light dynamics in natural teeth. *ODOVTOS, International Journal of Dental Science*, 18(2), 23-40. <https://doi.org/10.15517/ijds.v0i0.24493>

Sharma, G., Wu, W., & Dalal, E. N. (2004). The CIEDE2000 color-difference formula: implementation notes, supplementary test data, and mathematical observations. *Color Research & Application*, 30(1), 21-30. <https://doi.org/10.1002/col.20070>

Silva, B. M. H. (2019). Soluções estéticas diretas em dentes escurecidos: Relato de caso. Disponível em <<https://sdiodonto.com.br/casos-clinicos/solucoes-esteticas-diretas-em-dentes-escurecidos>>.

Silva, G., Normandes, A.C., Barros Júnior, E., Gatti, J., Maranhão, K., Reis, A.C., Jassé, F., Moura, L., & Barros, T. (2018). Ceramic Laminate Veneers for Reestablishment of Esthetics in Case of Lateral Incisor Agenesis. *Case Reports in Dentistry*, 17. <https://doi.org/10.1155/2018/4764575>

Sinthuprasirt, P., Van Noort, R., Moorehead, R., & Pollington, S. (2015). Evaluation of a novel multiple phase veneering ceramic. *Dental Materials*, 31(4), 443-452. <https://doi.org/10.1016/j.dental.2015.01.012>

Strazzi-Sahyon, H., Seixas, D., Maluly-Proni, A., Briso, A., Yoshimura, H., Constantino, C., & Santos, P. D. (2023). Effect of antioxidant agents after sental bleaching on color stability and mechanical properties of bonding interface components in ceramic laminate veneer luting. *Operative Dentistry*, 48(4), 391-403. <https://doi.org/10.2341/21-200-L>

Tezulas, E., Yildiz, C., Kucuk, C., & Kahramanoglu, E. (2019). Current status of zirconia-based all-ceramic restorations fabricated by the digital veneering technique: a comprehensive review. *International Journal of Computerized Dentistry*, 22(3), 217-230. <https://europepmc.org/article/MED/31463486>

Thomas, M., & David, K. (2014). Importance of anatomic mock-up for predictable esthetic smile design with ceramic veneers. *Journal of Interdisciplinary Dentistry*, 4(1), 55. <https://doi.org/10.4103/2229-5194.135014>

Trevisan, T. C., Júnior, M. G., Bortolatto, J. F., Pigossi, S., De Oliveira Júnior, O. B., & Ricci, W. A. (2018). Color stability of conventional and bulk fill composite resins. *RGO - Revista Gaúcha de Odontologia*, 66(1), 15-20. <https://doi.org/10.1590/1981-863720180001000023125>

Tsouknidas, A., Karaoglani, E., Michailidis, N., Kugiumtzis, D., Pissiotis, A., & Michalakis, K. (2020). Influence of preparation depth and design on stress distribution in maxillary central incisors restored with ceramic veneers: A 3D finite element analysis. *Journal of Prosthodontics*, 29(2), 151-160. <https://doi.org/10.1111/jopr.13121>

Umar, I., & Kamalak, H. (2014). *Bleaching Discolored Devital Teeth with Using of New Agents*. Disponível em <<https://www.semanticscholar.org/paper/Bleaching-Discolored-Devital-Teeth-with-Using-Of-Umar-Kamalak/20d72266416aa7a8a4cd4404316d6ef15cbce975>>

Vargas, M. A., & Margeas, R. (2020). A systematic approach to contouring and polishing anterior resin composite restorations: A checklist manifesto. *Journal of Esthetic and Restorative Dentistry*, 33(1), 20-26. <https://doi.org/10.1111/jerd.12698>

Vaz, M. M., Lopes, L. G., Cardoso, P. C., De Souza, J. B., Batista, A. C., Costa, N. L., Torres, É. M., & Estrela, C. (2016). Inflammatory response of human dental pulp to at-home and in-office tooth bleaching. *Journal of Applied Oral Science*, 24(5), 509-517. <https://doi.org/10.1590/1678-775720160137>

Vieira, C., Sousa, Y. T., Pessarello, N., Rached-Junior, F. J., & Souza-Gabriel, A. (2012). Effect of High-Concentrated Bleaching Agents on the Bond Strength at Dentin/Resin Interface and Flexural Strength of Dentin, *Brazilian Dental Journal*, 23 (1), 28-35. <https://doi.org/10.1590/S0103-64402012000100005>

Vieira-Dantas, E., Cavalcant, Y., Carvalho, W., Pinheiro, I., & Santos, A. (2014). Clareamento dentário como etapa prévia à restauração de dentes com alteração severa de cor. *Revista Brasileira de Ciências da Saúde*, 18(1), 41-48. <https://doi.org/10.4034/rbcs.2014.18.01.06>

Villalobos-Tinoco, J., Fischer, N., Jurado, C., Flores-Reyes, J., Karimi, K., & Tsujimoto, A. (2023). Ultrathin partial ceramic veneers in the esthetic zone with tooth

whitening: A 5-year case report. *Operative Dentistry*, 48(4), 358-363. <https://doi.org/10.2341/22-081-S>

Wee, A. G., Meyer, A., Wu, W., & Wichman, C. S. (2016). Lighting conditions used during visual shade matching in private dental offices. *The Journal of Prosthetic Dentistry*, 115(4), 469-474. <https://doi.org/10.1016/j.prosdent.2015.09.020>

Wegstein, P., Horvath, S., Stemann, J., Luthi, M., & Blatz, M. (2014). Three-dimensional analysis of the correlation between anterior tooth form and face shape. *The International Journal of Periodontics & Restorative Dentistry*, 34(6), 765-771. <https://doi.org/10.11607/prd.2171>

Yao, C., Yang, H., Yu, J., Zhang, L., Zhu, Y., & Huang, C. (2018). High bond durability of universal adhesives on glass ceramics facilitated by silane pretreatment. *Operative Dentistry*, 43(6), 602-612. <https://doi.org/10.2341/17-227-1>

Yanikian, C., Yanikian, F., Sundfeld, D., Lins, R., & Martins, L. (2019). Direct composite resin veneers in nonvital teeth: a still viable alternative to mask dark substrates. *Operative Dentistry*, 44(4), 159-166. <https://doi.org/10.2341/18-220-t>

Zhi, L., Bortolotto, T., & Krejci, I. (2016). Comparative in vitro wear resistance of CAD/CAM composite resin and ceramic materials. *The Journal of Prosthetic Dentistry*, 115(2), 199-202. <https://doi.org/10.1016/j.prosdent.2015.07.011>