

Diana Patrícia Meira Rodrigues

Metástases Cervicais ou Orais de Tumores Malignos Ocultos. O que devemos saber?

Universidade Fernando Pessoa

Faculdade de Ciências da Saúde

Porto, 2018

Diana Patrícia Meira Rodrigues

Metástases Cervicais ou Orais de Tumores Malignos Ocultos. O que devemos saber?

Universidade Fernando Pessoa

Faculdade de Ciências da Saúde

Porto, 2018

Diana Patrícia Meira Rodrigues

Metástases Cervicais ou Orais de Tumores Malignos Ocultos. O que devemos saber?

“Trabalho apresentado à Universidade
Fernando Pessoa como parte dos requisitos
Para obtenção do grau de Mestre em Medicina
Dentária.”

Diana Patrícia Meira Rodrigues

RESUMO

Este estudo aborda a entidade oncológica caracterizada pela inexistência de um tumor primário e a presença de metástases no momento do diagnóstico. Esta entidade é conhecida como tumor oculto. Dado que é uma entidade rara mas que quando ocorre se estabelece ocorre por vezes na cabeça e pescoço e que esta é a área de interesse do médico dentista consideramos este tumor importante.

O estudo baseia-se na revisão bibliográfica sistemática que teve o objectivo a caracterização da doença, o tratamento e o papel do médico dentista. Sendo que, o carcinoma de células escamosas é a entidade mais frequente na cabeça e pescoço e é tratado de forma semelhante ao carcinoma de células escamosas da cavidade oral.

Palavras-Chave: "Tumores primários ocultos", "tumores primários ocultos" e "metástases cervicais e oraís"

ABSTRACT

This study approaches the oncologic entity characterized by the absence of a primary tumor and the presence of metastases at the time of diagnosis. This entity is known as a hidden tumor. Given that it is a rare entity but that when it occurs it often lays in the head and neck and that this is the area of interest of the dentist doctor we consider this important tumor.

The study is based on the systematic literature review that aimed to characterize the disease, treatment and role of the dentist. Because, squamous cell carcinoma is the most frequent entity in the head and neck and is treated similarly to squamous cell carcinoma of the oral cavity.

Key words: "occult primary tumors", "hidden primary tumors" and "cervical and oral metastases"

AGRADECIMENTOS

Aos meus pais,

Obrigada pelo apoio e amor incondicional em todos os momentos, principalmente nos de incerteza. Sem dúvida que esta conquista não é só minha. É nossa! Sem vocês não seria a mesma coisa!

Ao meu irmão,

Por estar sempre ao meu lado de mão dada! Por mostrar que a persistência é o caminho!

Ao meu noivo,

Por fazer do meu sonho um sonho nosso! Obrigada de coração por cada minuto passado ao meu lado a fazer este presente trabalho!

Ao Professor Doutor Lúcio Lara Santos,

Pela oportunidade de realizar este trabalho com alguém que “transpira” sabedoria, com alguém que respeito e admiro muito. Um muitíssimo obrigado por toda a ajuda e disponibilidade!

ÍNDICE

I- INTRODUÇÃO

II- MATERIAIS E MÉTODOS

2.1- Estratégia de Busca

2.2- Critérios de Inclusão

2.3 Estudos Excluídos

2.4 Definições

2.4.1 Metástases

2.4.2 Cancro Oculto

III- RESULTADOS

IV- DISCUSSÃO

V- CONCLUSÃO

VI- BIBLIOGRAFIA

VII- ANEXOS

ÍNDICE DE TABELAS

Tabela 1 – Tabela resumo da revisão sistemática dos 10 artigos (critérios PICO).

Tabela 2 – Tipo histológico de metástases na cabeça e pescoço de primário oculto.

Tabela 3 – Número de metástases de primário oculto no pescoço.

Tabela 4 - Locais com presença de metástases de primário oculto na cabeça.

Tabela 5 - Sintomas referidos na presença de metástases na cabeça e pescoço de primário oculto.

ÍNDICE DE FIGURAS

Figura 1 - Metástases de primário oculto na cabeça e pescoço segundo a revisão sistemática.

Figura 2 – Protocolo de atuação do médico dentista.

Figura 3 - Fase final do protocolo de atuação do Médico Dentista.

Figura 4 - Protocolo de atuação pelo clínico competente de oncologia médica baseado em National Comprehensive Cancer Network, Occult Primary (versão 2.2018).

Figura 5 – Tratamento de metástases de cancro primário oculto na cabeça e pescoço. Adaptado de National Comprehensive Cancer Network, Occult Primary (versão 2.2018).

ÍNDICE DE ABREVIATURAS

CPD – Cancro primário oculto

PICO - Population, Intervention or Exposure, Comparison, Outcome or endpoint

CCE – Carcinoma de células escamosas

AD – Adenocarcinoma

IMRT - Radioterapia de intensidade modulada

TAC – Tomografia Computorizada

PET-TAC – tomografia por emissão de positrões

FDG-PET / CT - tomografia por emissão de positrões com tomografia computadorizada

PAX 8 – Gene 8 de caixa emparelhada

TTF - marcador de carcinomas de pulmão e tiróide e neoplasias neuroendócrinas

I. INTRODUÇÃO

Situações clínicas em que se diagnosticam presença de células malignas sem que estas possam corresponder ao tumor primário são raras.

O cancro/tumor primário desconhecido (CPD) é responsável por 2-8% de todos os casos de cancerígenos. Na região de cabeça e pescoço este valor varia entre 3-9%. (Muller von der Grun e et al., 2017). Predomina no sexo masculino e a idade média é de 60 anos.

O CPD inclui um grupo variado de doenças metastáticas em que o tumor primário não é detectada após exames clínicos, procedimentos patológicos e de imagem minuciosos. Este tipo de tumor é como elevada frequência um carcinoma. (Pavlidis e Fizazi, 2005)

São vários os termos utilizados para descrever os CPD, como por exemplo “cancro oculto”, “carcinoma ou adenocarcinoma de origem desconhecida”, “metástases de primários desconhecidos”, “tumor de origem indeterminada”, entre outros.

Na prática clínica, os Médicos Dentistas, podem ser confrontados com a presença de metástases orais ou cervicais sem que se conheça o seu primário. Por este motivo é importante ter mais conhecimento sobre esta entidade hematológica.

Para tal, decidimos avaliar a frequência do tipo histológico mais comum do CPD e eventual protocolo terapêutico. Adicionalmente pretende-se também verificar se existe alguma regra de atuação concreta que o Médico Dentista deve realizar.

II. MATERIAIS E MÉTODOS

2.1 Estratégia de Busca:

Para a concretização deste trabalho realizou-se uma revisão sistemática com base na PubMed e Medline. As palavras-chave que foram definidas e utilizadas para conduzir esta revisão foram: “occult primary tumors”, “hidden primary tumors” e “cervical and oral metastases”. Fez-se uma pesquisa adicional de artigos co-relacionados com o tema de estudo disponibilizados nos artigos estudados e em revistas, bem como nos sites da American Cancer Society e do Registo Oncológico da Região Norte (RORENO).

2.2 Critérios de Inclusão foram os seguintes:

Como critérios de inclusão foram escolhidos artigos escritos em português, inglês, francês e espanhol, publicados no período entre 2000-2018 e que abordavam o tema em estudo. Nomeadamente população estudada, intervenção ou investigação realizada, métodos de comparação e prognóstico. (Population, Intervention or Exposure, Comparison, Outcome or endpoint – PICO)

2.3 Estudos Excluídos:

Foram excluídos os artigos sem acesso para consulta e/ou que não contenham os dados relacionados com o PICO.

2.4 Definições

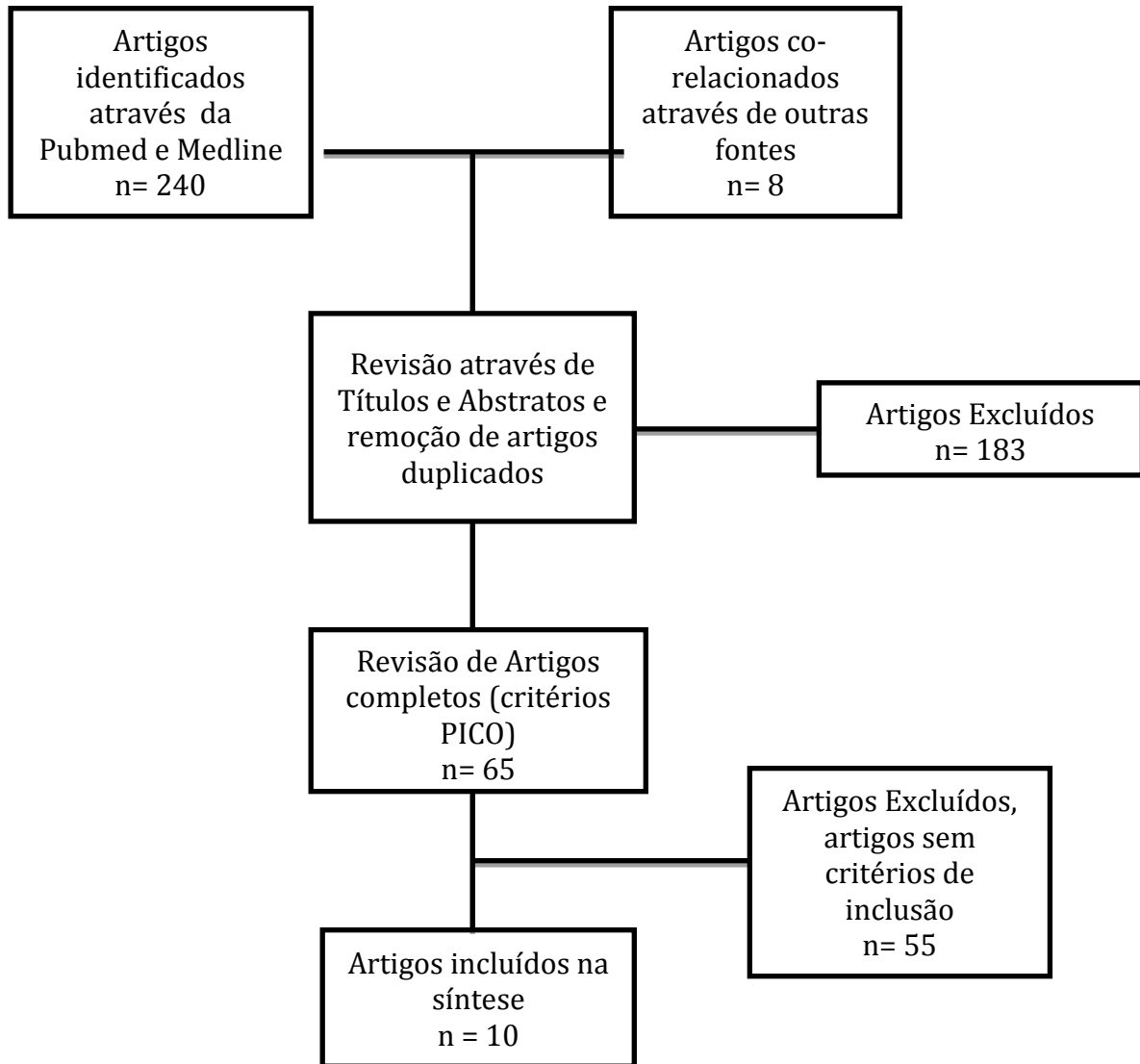
2.4.1 Metástases

A metástase é um processo de múltiplos estágios, onde as células malignas do tumor primário separam-se e invadem diretamente ou movem-se através da via linfática ou hematogénica. Proliferam e crescem nos tecidos distantes do seu primário. (Dabadneh, 2017)

2.4.2. Cancro Oculto

Quando observamos células malignas distintas do tumor do órgão em estudo e não se observa o local primário das metástases denominamos por cancro primário desconhecido (CPD). (Liu et al., 2018)

O CPD inclui um grupo variado de doenças metastáticas em que o tumor primário não é detectada após exames clínicos, procedimentos patológicos e de imagem minuciosos. (Pavlidis e Fizazi, 2005)



III. RESULTADOS

Oitocentos e oito pacientes apresentam cancro de primário oculto em que, quinhentos e dez (63,1%) possuem metástases na cabeça e pescoço. O sexo masculino prevalece em maior número (Tabela 1).

Em 246 pacientes foi possível saber qual o tipo histológico presente. Na zona cérvico-facial predominam os carcinomas de células escamosas (n=175) e, consecutivamente os carcinomas indiferenciados (n=38), os adenocarcinomas (n=16) e ainda diversas outras formas podem estar presentes, como (neuroblastomas, carcinomas linfoepiteliais e não específicos de forma) (n=17) (Tabela 2).

Metástases cervicais disseminam-se por vários níveis ou localizações, e em 203 metástases sabemos que no Nível I estão presentes n=11 , Nível II n=114, Nível III n=60, Nível IV n=8, Nível V n=8 , na glândula parótida n=1 e nos gânglios retroauriculares n=1 (Tabela 3).

Em 9 pacientes sabemos que 2 apresentam metástases na mucosa bucal. 5 na mandíbula e 2 na língua (Tabela 4).

Quanto aos sintomas, 33 pacientes indicam a presença algumas alterações fisiológicas como dor (n=21), disfagia (n=8) e perda de peso (n=4) (Tabela 5).

Os 467 pacientes sujeitos a tratamento tiveram como base a cirurgia e o tratamento por radiação. Cirurgia combinada com radioterapia pós-operatória foi realizada em 144 pacientes, cirurgia com radioterapia e quimioterapia foi realizada em 12 pacientes e cirurgia apenas foi procedida em 8 pacientes. Já 8 pacientes realizaram radioterapia combinada com quimioterapia e 7 pacientes apenas quimioterapia. A radioterapia como elemento único de tratamento foi realizada em 28 pacientes.

Artigo	Nº Pacientes vistos (Homens/ Mulheres)	Idade Média (variação)	Nº Pacientes com CPD	Metástases na cabeça e Pescoço	Tipo Histológico CCE / AD / OUTRO
Guntinas-Lichius (2016)	69 (56 / 13)	60.5(33-81)	46	46	32 / 1 / 13
Issing (2003)	167 (134 / 33)	55.4(29-86)	167	167	123 / 6 / 38
Kamal (2018)	260(221 / 39)	58 (19-84)	260	260	SI / SI / SI
Liu (2018)	57 (30 / 27)	64.5(47-86)	6	6	3 / 2 / 1
Owosho (2016)	44 (24 / 20)	54 (7-85)	1	1	0 / 1 / 0
Petrakis (2013)	311(180/ 131)	69 (23-87)	311	13	18 / 171 / 84 *
Seoane (2009)	39 (21 / 18)	62 (48-90)	4	4	0 / 3 / 1
Shen (2009)	19 (11 / 8)	48 (9-75)	1	1	0 / 1 / 0
Thiele (2011)	52 (32 / 20)	63 (36-88)	9	9	10 / 20 / 22 *
Van der Waal (2003)	24 (12 / 12)	60 (8-90)	3	3	0 / 2 / 1
Total	1042(721/321)	59,4 (7-90)	808	510	186 / 206 / 161

*dados referentes aos pacientes vistos no total, sem informação do tipo histológico das metástases na cabeça e pescoço individualmente.

Tabela 1 – Tabela resumo da revisão sistemática dos 10 artigos (critérios PICO).

Radioterapia de intensidade modulada (IMRT) foi realizada em 260 pacientes no pescoço e, nesses 260, 245 pacientes receberam também essa mesma radiação em locais da mucosa. A quimioterapia seguida de IMRT foi direcionada a 63 pacientes e, já em 65 pacientes utilizaram Quimioterapia e IMRT ao mesmo tempo (concomitante). A cirurgia, esvaziamento cervical, esteve presente em duas fases distintas. Em 42 pacientes realizou-se cirurgia e de seguida IMRT e, em outros 42 pacientes realizou-se IMRT e só depois cirurgia.

As taxas de sobrevivência aos 5 anos variaram entre 42,7% e 84%.

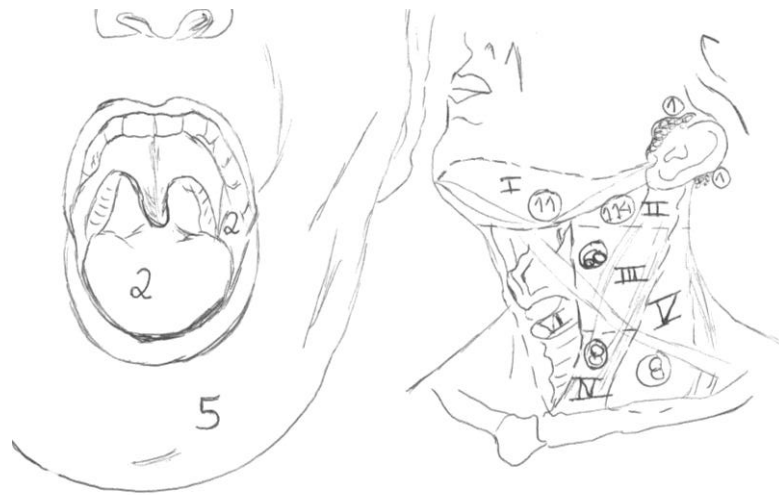

Figura 1 - Metástases de primário oculto na cabeça e pescoço segundo a revisão sistemática.

IV. DISCUSSÃO

Segundo a análise conseguida podemos afirmar que as metástases na cabeça e pescoço são essencialmente carcinoma de células escamosas. Na literatura o tipo histológico de metástases de primário oculto no global são em maior número os adenocarcinomas. (Pavlidis, 2003) Portanto podemos afirmar que os adenocarcinomas tem maior incidência no geral das metástases de cancro oculto mas que na cabeça e pescoço o mesmo não acontece.

As regiões mais afectadas são a mandíbula intra-óssea, principalmente na região posterior (35%), a gengiva (23%) e a língua (14%) segundo dados bibliográficos, o que podemos considerar valores equivalentes aos observados na análise. (Hirshberg, 2014)

Tipicamente, os gânglios linfáticos com um grande número de metástases presentes de tumor desconhecido localizam-se no nível II. Tanto na literatura como na revisão o nível II contém as maiores percentagens de metástases. (López I. et al., 2016)

Os gânglios linfáticos podem apresentar-se inchados, firmes e não sensíveis ou até mesmo sensíveis apresentando dor no local, em 510 pacientes com metástases pelo menos 21 pacientes relatam dor no local, ou seja mostram sensibilidade no local. . (Grau et al., 2000)

As metástases malignas na cabeça e pescoço, na ausência de um tumor primário conhecido, são um problema desafiador no gerenciamento do paciente. Por isso, devemos sempre ter em atenção o que Skandalakis (2007) indica, ou seja, que 80% dos tumores do pescoço são neoplasias, destes 80% são tumores malignos, destes 80% são metástases e destes 80% são metástases de tumores primários acima da clavícula.

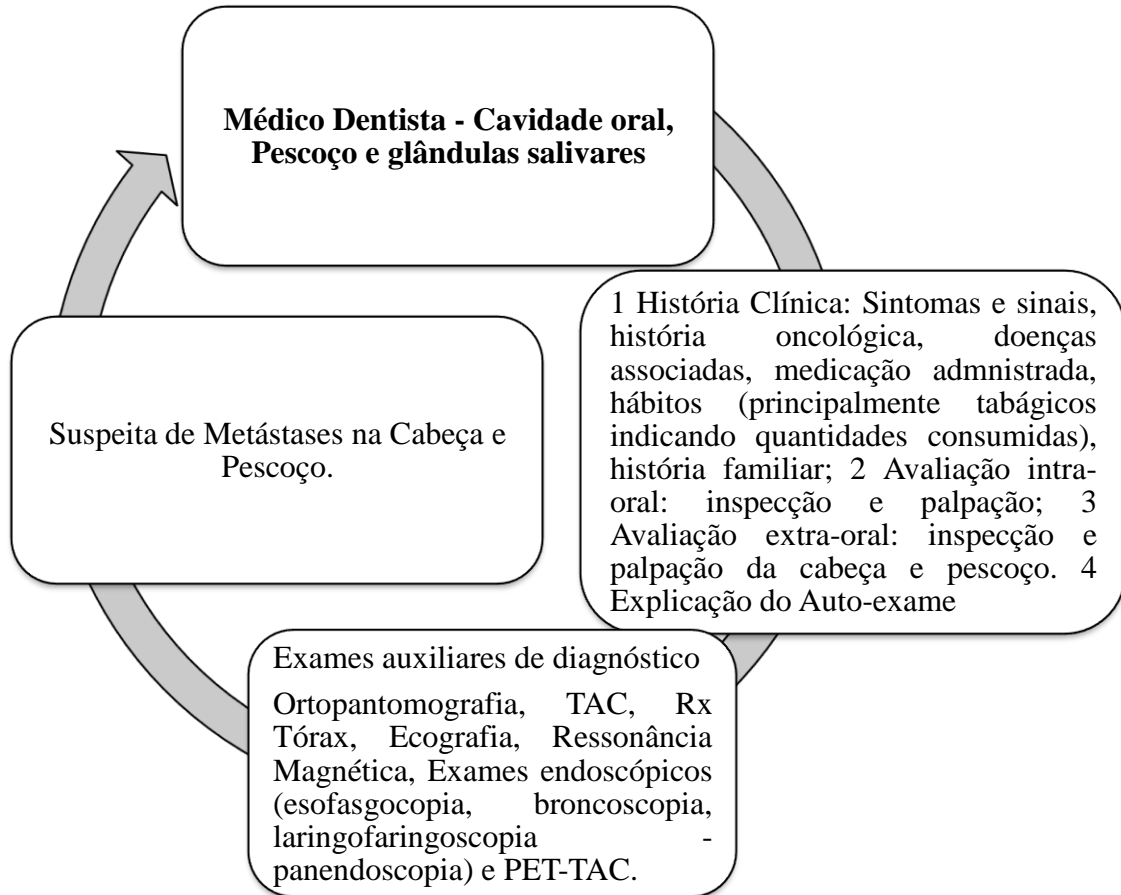


Figura 2 –Protocolo de atuação do médico dentista.

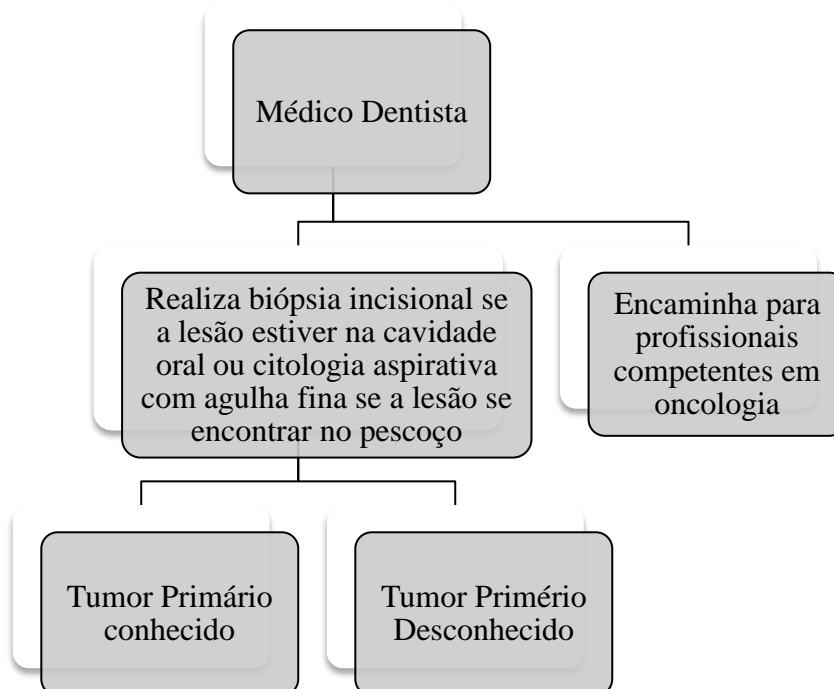


Figura 3 - Fase final do protocolo de atuação do Médico Dentista.

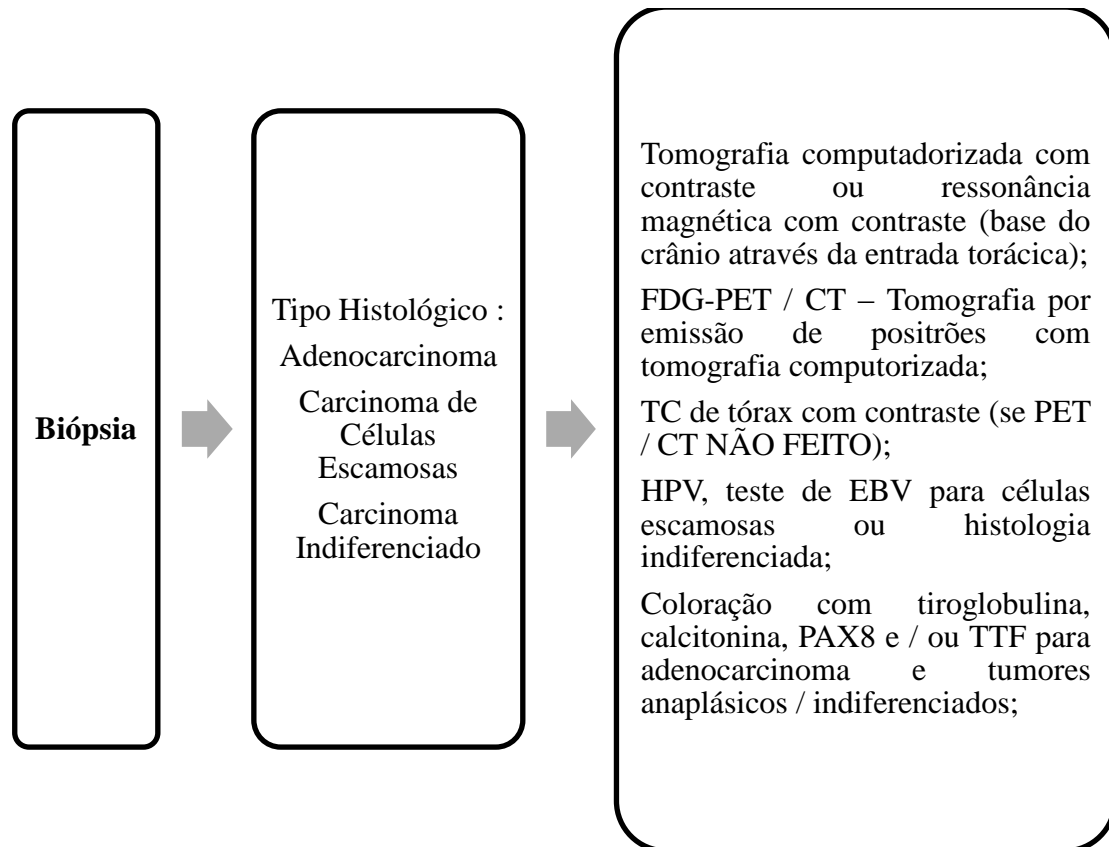


Figura 4 - Protocolo de atuação pelo clínico competente de oncologia médica com base em National Comprehensive Cancer Network, Occult Primary (versão 2.2018).

O tratamento das metástases, sem identificação do tumor primário, quando encontrados na cabeça e pescoço baseia-se no tipo histológico.

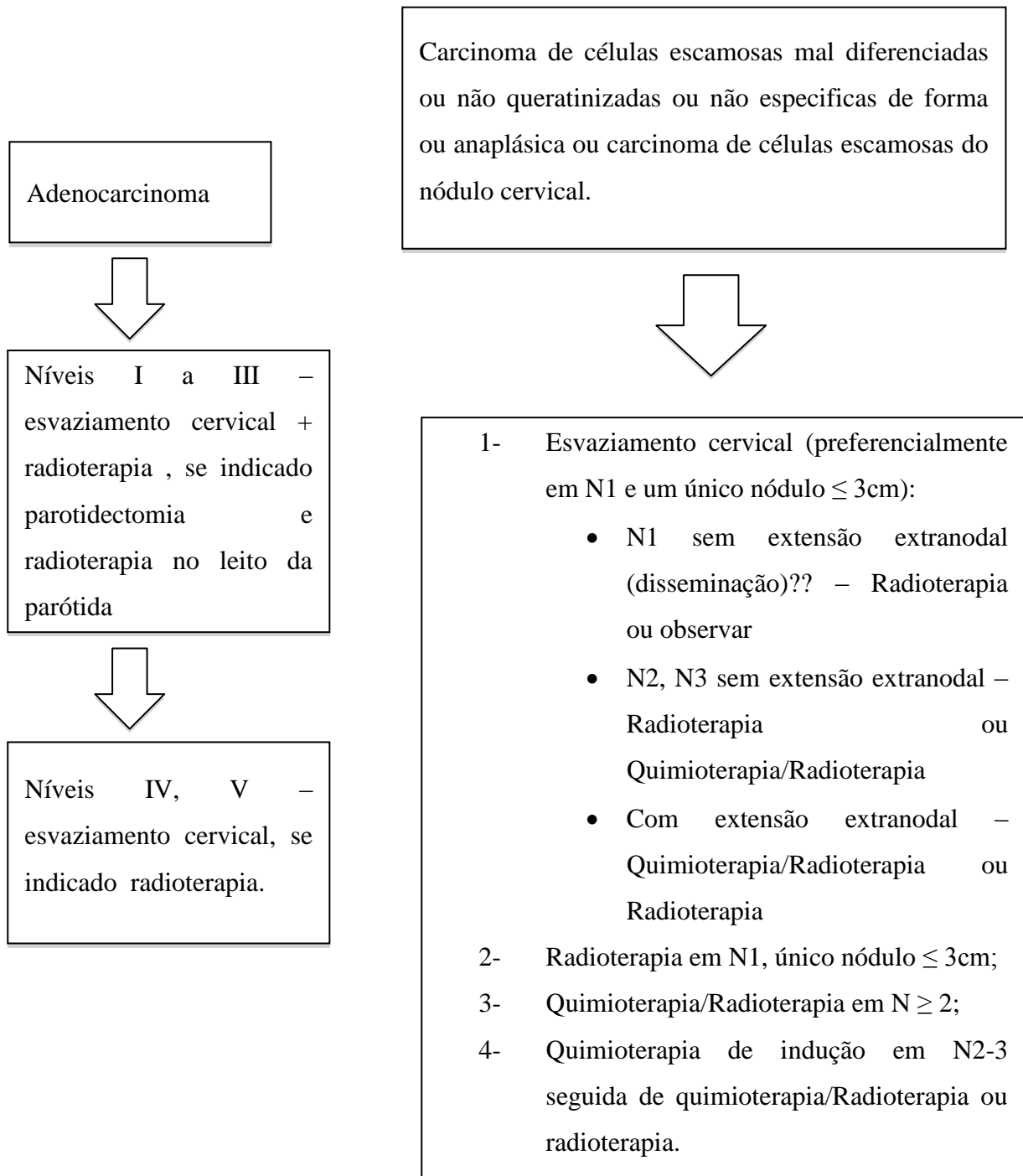


Figura 5 – Tratamento de metástases de cancro primário oculto na cabeça e pescoço. Adaptado de National Comprehensive Cancer Network, Occult Primary (versão 2.2018).

V. CONCLUSÃO

O diagnóstico de uma lesão metastática na região cérvico-facial sem visualização de um primário é um desafio na determinação do local de origem. Importante salientar que, o Médico Dentista deve ter em especial atenção o diagnóstico destas patologias pela posição privilegiada que tem ao ter maior contacto e maior proximidade com a cavidade oral, cabeça e pescoço.

O diagnóstico precoce tem implicação direta com a taxa de sobrevivência do paciente.

VI. BIBLIOGRAFIA

García López, J. *et al.* (2016). Epidemiología del Tumor Primario de Oríem Desconocido. *Asociación Madrilená de Otorrinolaringología*, 7, pp. 6-8.

Grau, C. *et al.* (2000). Cervical Lymph Node Metastases from Unknown Primary. *Radiotherapy Oncology*, 55(2), pp. 121-129.

Guntinas – Lichius, O. *et al.* (2006). Diagnosis Work-up and Outcome of Cervical Metástases from an Unknown Primary. *Acta Oto – Laryngologica*, 126(5), pp. 536-544.

Hirsberg, A. *et al.* (2014). Metastatic Tumors to the Jaws and Mouth. *Head and Neck Pathology*, 8(4), pp. 463-464.

Issing, W.J. *et al.* (2003). Diagnosis and Management of Carcinoma of Unknown Primary in the Head and Neck. *European Archives of Oto-Rhino-Laryngology*, 260, pp. 436-443.

Kamal, M. *et al.* (2018). Outcomes of Patients Diagnosed with Carcinoma Metastatic to the Neck from an Unknown Primary Source and Treated with Intensity-Modulated Radiation Therapy. *Cancer*, 124(7), pp.1415 – 1427.

Liu, Y., Vargo, R. J., Bilodeau, E. A. (2017). Analytic Survey of 57 Cases of Oral Metastases. *Journal of Oral Pathology & Medicine*, 47(3), pp. 275 – 280.

Muller von der Grun, J. *et al.* (2017). Diagnostic and Treatment Modalities for Patients with Cervical Lymph Node Metastases of Unknown Primary Site - Current Status and Challenges. *Radiation Oncology*, 12(1): 82.

National Comprehensive Cancer Network, Occult Primary (versão 2.2018). [Em linha]. Disponível em <https://www.nccn.org/professionals/physician_gls/pdf/head-and-neck.pdf>. [Consultado em 02/10/2018].

Owosho, A.A. *et al.* (2016) Metastatic Solid Tumors to the Jaw and Oral Soft Tissue: A Retrospective Clinical Analysis of 44 Patients from a Single Institution. *Journal of Cranio – Maxillo – Facial Surgery*, 44(8), pp. 1047 – 1053.

Pavlidis, N. e Fizazi, K., (2005). Cancer of Unknown Primary. *Critical Reviews in Oncology/Hematology*, 54(3), pp. 243-250.

Pavlidis, N. *et al.* (2003). Diagnostic and Therapeutic Management of Cancer of an Unknown Primary. *European Journal of Cancer*, 39(14), pp. 1990 - 2005.

Petrakis, D. *et al.* (2013). Prognostication in Cancer of Unknown Primary (CUP): Development of Prognostic Algorithm in 311 Cases and Review of the Literature. *Cancer Treatment Reviews*, 39, pp. 701 – 708.

Seoane, J. *et al.* (2009). Metastatic Tumors to the Oral Cavity: a Survival Study with a Special Focus on Gingival Metastases. *Journal of Clinical Periodontology*, 36, pp. 488-492.

Shen, M.L. *et al.* (2009). Metastatic Tumors to the Oral and Maxillofacial Region: A Retrospective Study of 19 cases in West China and Review of the Chinese and English Literature. *Journal of Cranio-Maxillo-Facial Surgery*, 67(4), pp. 718 – 737.

Skandalakis, J.E., Skandalakis L.J., Skandalakis P.N. (2007). “Anatomy of the Lymphatics.”. *Surgical Oncology Clinics of North America*, 16, pp.1-16.

Thiele, O.C. *et al.* (2010). Craniofacial Metastases: As a 20-Year Survey. *Journal of Cranio-Maxillo-Facial Surgery*, 39(2), pp. 135 – 137.

Van der Waal, R. I. F., Buter, J. e Van der Waal, I. (2003). Oral Metastases: Report of 24 Cases. *British Journal of Oral and Maxillofacial Surgery*, 41, pp- 3-6.

VII. ANEXOS

Artigo	Adenocarcinoma	CC Escamosas	Indiferenciado	Diversos
Issing (2003)	6	123	27	11
Liu (2018)	3	2	-	1
Shen (2009)	-	-	-	1
Seoane (2009)	3	-	1	-
Van der Waal (2003)	2	-	1	-
Owosho (2016)	1	-	-	-
Guntinas-Lichius (2016)	1	32	9	4
Total	16	157	38	17

Tabela 2 – Tipo histológico de metástases na cabeça e pescoço de primário oculto

Artigo	I	II	III	IV	V	Parotídea	Retroauricular
Guntinas-Lichius (2016)	6	25	7	2	3	1	1
Issing (2003)	5	89	53	6	5	-	-
Total	11	114	60	8	8	1	1

Tabela 3 – Número de metástases de primário oculto no pescoço.

Artigo	Dor	Disfagia	Perda de peso
Guntinas-Lichius (2016)	6	2	-
Issing (2003)	15	6	4
Total	21	8	4

Tabela 4 - Locais com presença de metástases de primário oculto na cabeça.

Artigo	Mucosa Bucal	Mandíbula	Língua
Shen (2009)	1	-	-
Seoane (2009)	-	3	1
Van der Waal (2003)	-	2	1
Owosho (2016)	1	-	-
Total	2	5	2

Tabela 5 - Sintomas referidos na presença de metástases na cabeça e pescoço de primário oculto.