

Débora Gonçalves Brancaglione

RESTAURAÇÃO DE DENTES POSTERIORES ENDODONCIADOS

Universidade Fernando Pessoa – Faculdade de Ciências da Saúde

Porto, 2016

Débora Gonçalves Brancaglione

RESTAURAÇÃO DE DENTES POSTERIORES ENDODONCIADOS

Universidade Fernando Pessoa – Faculdade de Ciências da Saúde

Porto, 2016

iii

Débora Gonçalves Brancaglione

RESTAURAÇÃO DE DENTES POSTERIORES ENDODONCIADOS

**Monografia apresentada à Universidade Fernando Pessoa
como parte dos requisitos para a obtenção do grau de
Mestre em Medicina Dentária**

RESUMO

A restauração de dentes endodonciados é um verdadeiro desafio perante as inúmeras possibilidades restauradoras que atualmente se apresentam. A decisão na escolha da melhor restauração para dentes posteriores endodonciados, com intuito de promover uma reabilitação estética e funcional, com menor prejuízo possível dos tecidos dentais e com maior longevidade é portanto, bastante complexa.

Este estudo faz uma revisão de literatura para inter-relacionar o planeamento, a posição do dente na arcada e o tecido dentário remanescente com os diversos tipos de restauração (direta ou indireta). Avalia também a necessidade da colocação ou não de espigão e o seu tipo, assim como os tipos de cimentos utilizados durante o procedimento restaurador.

Para tal foi efetuada uma pesquisa bibliográfica recorrendo aos motores de busca de *MEDLINE*, *LILACS* e *PubMED*, entre 2000 e 2015, com as seguintes palavras-chaves: “endodontically treated teeth”, “teeth restoration”, “tooth structure”, “post use”, “post materials”, “resin-based composite”, “ceramic”, “tooth fracture”, “cusp coverage”, “bicuspid”, “weakened teeth”, “cavity preparation design”.

Concluiu-se que o sucesso de uma restauração em dentes posteriores endodonciados está na interpretação inicial do prognóstico antes mesmo do início do tratamento endodôntico e que quantidade e qualidade do tecido remanescente e o tipo de forças que incidirão no dente em questão, serão aspectos importantes na escolha do tipo de restauração e sua longevidade.

ABSTRACT

Restoring endodontically treated teeth is a real challenge, facing the many restorative possibilities that are currently available. The decision in choosing the best restoration for posterior endodontically treated teeth aiming at promoting aesthetic and functional rehabilitation with the least possible damage of dental tissues and greater longevity, is therefore quite complex.

This study is a review of literature to inter relate the planning, the position of the tooth in the arch and the remaining tooth tissue with the various types of restauration (direct or indirect). It also assesses the necessity of placing, or not, posts and their type, as well as the types of cements used for the restoration procedure.

For this purpose, a literature search was carried on, by using MEDLINE, LILACS and PubMed (2000 and 2015), with the following keywords:

"endodontically treated teeth", "teeth restoration", "tooth structure", "postuse", "postmaterial", "resin based composite", "ceramic", tooth fracture", "cusp coverage", "bicuspid", "weakened teeth", "cavity preparation design".

It was concluded that the likelihood of success of restoration in posterior endodontically treated teeth lies, mostly, in the interpretation of the prognosis even before the beginning of endodontic treatment. Quantity and quality of the remaining tissue and the kind of forces that will address this element will be also important aspects in choosing the type of restauration and longevity.

AGRADECIMENTOS

Aos docentes que me acompanharam, pelos conhecimentos transmitidos, em especial à minha orientadora, Mestre Susana Coelho pela dedicação e paciência.

À minha professora querida, PhD Elisa Costa, pessoa fundamental para o sucesso desta jornada.

Aos meus colegas que agora têm cada um, um espaço nos meus pensamentos, especialmente àqueles que se juntam ao “hall” dos amigos para a vida toda.

À Elisa Taira, sempre amiga e “salva-vidas” nos momentos delicados.

À Rita, irmã de coração, pela imensa colaboração não só nesta etapa, mas de longa data.

Ao meu pai, Oswaldo, ao Rafael e ao Marco Aurélio: minha família eterna.

Finalmente ao meu marido, que não mediu esforços e esteve presente em cada segundo. Sem você eu não teria conseguido. Te amo Claudio!

ÍNDICE

I. INTRODUÇÃO	1
II. DESENVOLVIMENTO	4
II.1 MATERIAL E MÉTODOS	4
II.2 IMPORTÂNCIA DO PLANEAMENTO	4
II.3 CARACTERÍSTICAS INTRÍNSECAS DOS DENTES ENDODONCIADOS	6
II.4 ESTRUTURA DENTÁRIA REMANESCENTE	7
II.5 POSIÇÃO DOS DENTES NA ARCADA E FORÇAS OCLUSAIS	10
II.6 RESTAURAÇÃO PROPRIAMENTE DITA	11
II.6.1 OBJETIVO	11
II.6.2 MICROINFILTRAÇÃO CORONÁRIA	12
II.6.3 SISTEMAS ADESIVOS	13
II.6.4 CIMENTAÇÃO DAS RESTAURAÇÕES.....	14
II.6.5 SUGESTOES TERAPEUTICAS VERSUS REMANESCENTE DENTARIO.....	16
II.6.6 A ESCOLHA DA RESTAURAÇÃO PARA DENTES POSTERIORES ENDODONCIADOS.....	19
III. CONCLUSÕES	40
IV. BIBLIOGRAFIA	42

ÍNDICE DE TABELAS

Tabela 1: Opções terapêuticas restauradoras. (Polesel, 2014).....	12
Tabela 2: Sugestão tecido dental remanescente/procedimento restaurador (Rodrigues, 2009).....	17
Tabela 3: Classificação tecido dental remanescente/sugestão terapêuticarestauradora (Maurício & Reis, 2014).....	18
Tabela 4: Classificação dos diferentes tipos de cerâmicas, nomes comerciais, indicações e tratamento interno das restaurações pré-cimentação (Hutchison, 2014).	25
Tabela 5: Propriedades comparativas dos principais materiais para núcleo de preenchimento (Rodrigues, 2009).	30

INDICE DE FIGURAS

Figura 1: Classificação tecido remanescente/sugestão terapêutica restauradora (Murgueitio, 2008).....	17
Figura 2: Espessura do assoalho da câmara pulpar à furca (Murgueitio, 2008).....	31

ABREVIATURAS

EDTA – Ácido etilenodiaminotetra acético

MDP – Monómero metacriloxidecil fosfatado

MO – Mésio-oclusal

MOD – Mésio-ocluso-distal

OD – Ocluso-distal

I. INTRODUÇÃO

A restauração de dentes endodonciados é considerada altamente desafiante para os clínicos e pesquisadores, uma vez que é alvo de controvérsias e não existe um consenso quanto à sua viabilidade. Esse procedimento dentário tem sido muito questionado e alvo de opiniões contrárias, bem como os materiais que devem ser utilizados nessas restaurações.

Na opinião de Muniz *et al.*, 2010, a perda de vitalidade pulpar e o tratamento endodôntico são fatores que provocam alterações na estrutura dos tecidos dentários e que acabam por repercutir-se tanto na parte estética como na biomecânica dos dentes.

Normalmente os dentes endodonciados possuem uma estrutura coronária insuficiente, comprometidos face às sucessivas cáries, traumas, restaurações realizadas anteriormente (Albuquerque *et al.*, 2002). Além de perda do mecanismo de propriocepção, verifica-se o aparecimento de um maior número de fraturas, que são determinadas pela mudança estrutural do dente, em qualidade e quantidade, diminuindo sua resistência.

Se o dente perdeu uma das duas cristas marginais, esse fato revela-se um fator crítico, visto que sua deficiência ou ausência contribuem para uma diminuição da resistência das cúspides, predispondo o dente a uma provável fratura.

Para que as restaurações dos dentes endodonciados tenham um índice maior de sucesso, o clínico deve ter em mente as alterações estruturais sofridas por esse elemento, a necessidade de rapidez de uma restauração adequada e reconhecer os vários métodos possíveis a utilizar, de modo à fazer a melhor escolha para cada situação clínica. Segundo Leles, 2004 o restabelecimento total dos aspectos funcionais e estéticos dos dentes submetidos a tratamento endodôntico, só é possível após o tratamento restaurador.

Antes de ser concluída a restauração definitiva, muitas vezes é necessário fazer a reconstrução do coto (núcleo) dos dentes endodonciados, em especial se a estrutura

Restauração de Dentes Posteriores Endodonciados

remanescente for insuficiente, pondo em risco a resistência e retenção apropriadas para esta restauração (Schmitter *et al.*, 2007).

A implementação de novas tecnologias e a evolução apresentada pelos materiais restauradores em medicina dentária, têm permitido alternativas na reconstrução de dentes tratados endodonticamente. Há algum tempo, os retentores intrarradiculares metálicos fundidos eram a única alternativa plausível na restauração desses dentes. Contudo, o custo, o tempo clínico, a necessidade de desgaste do remanescente dentário são fatores que reduziram a sua indicação. Também, o seu alto módulo de elasticidade, quando comparado à dentina, contribui para que grande parte da tensão recebida pelo remanescente dentário, possa ocasionar fraturas (Clavijo et al, 2006).

A utilização de espigões pré-fabricados, de diversos materiais, tem sido mais indicadas para confecção de núcleos com materiais plásticos (principalmente com compósitos).

É no período anterior ao tratamento endodôntico, que o clínico deve analisar se é possível e qual será a alternativa que lhe permitirá efetuar uma restauração posterior, o mais eficaz possível (Gutmann, 1997). Este deve tomar medidas clínicas anteriores ao tratamento endodôntico e ter em mente não só a capacidade do dente ser restaurado, sua função oclusal, a saúde do espaço biológico e a proporção coroa/raiz. Sendo esses aspectos satisfatórios, o dente estará incluído num plano de reabilitação oral aceitável (Gulabivala, 2004).

Segundo Bergman *et al.*, 1989, a taxa de sobrevivência destes dentes depende de fatores como: “a localização do dente na arcada, o número de contatos proximais, a quantidade de perda de tecido dentário devido a lesões de cárie, restaurações ou acessos endodônticos já realizados, estado periodontal, estado do ápice, colocação de coroa de recobrimento periférico, contatos oclusais e tipo de coto”.

Este trabalho tem como objectivo, fazer uma revisão bibliográfica actualizada sobre as restaurações de dentes posteriores endodonciados, de modo a interrelacionar o planeamento da restauração, a posição do dente na arcada e o tecido dentário

Restauração de Dentes Posteriores Endodonciados

remanescente, com os diversos tipos de restaurações (diretas ou indirectas). Avalia-se também a necessidade da colocação de espigão e de que tipo, e os cimentos utilizados durante o procedimento restaurador.

II. DESENVOLVIMENTO

II.1 MATERIAL E MÉTODOS

O presente trabalho de revisão de literatura foi baseado em informação científica devidamente comprovada e utilizou como fontes de busca as bases electrónicas de dados em literatura médica e odontológica internacional *MEDLINE*, *LILACS* e *PubMED*. A estratégia de busca foi realizada, com limites temporais entre 2000 e 2015, mediante as seguintes palavras-chave: “*endodontically treated teeth*”, “*teeth restoration*”, “*tooth structure*”, “*post use*”, “*post materials*”, “*resin-based composite*”, “*ceramic*”, “*tooth fracture*”, “*cuspid coverage*”, “*bicuspid*”, “*weakened teeth*”, “*cavity preparation design*”. Foram encontrados 227 artigos, dos quais foram seleccionados 140 publicados em língua inglesa, portuguesa e espanhola, directamente relacionados com o tema em questão.

II.2 IMPORTÂNCIA DO PLANEAMENTO

O planeamento, para execução das restaurações em dentes endodonciados, deve começar antes mesmo do início do tratamento endodôntico, visando a capacidade do elemento dental ser restaurado, sua função oclusal, a saúde periodontal, o espaço biológico, a proporção coroa/raiz. Sendo esses fatores satisfatórios, o dente poderá ser incluído num plano de reabilitação oral (Gulabivala, 2004). Para que se possa ter uma visão clara desses fatores, deveria remover-se previamente as restaurações e todo tecido cariado existente, o que algumas vezes, pela grande destruição dental, poderá requerer procedimentos complementares, como aumento de coroa clínica ou extrusão ortodôntica, de modo a cumprir princípios básicos da endodontia (Gulabivala, 2004).

Quando se consegue, por conta de um planeamento adequado, ter uma visão mais ampla, a probabilidade de sucesso aumenta consideravelmente, já que se deve restaurar um dente endodonciado, o mais rapidamente possível após término do tratamento endodôntico visando a proteção do selamento apical e do remanescente dentário (Schwartz & Robbins, 2004).

Restauração de Dentes Posteriores Endodonciados

O prognóstico favorável da terapia endodôntica, (como dentes que possuíam vitalidade pulpar, ou sem lesão periapical, e onde a obturação do canal radicular ficou satisfatória e a 2mm do ápice) tendem a receber restaurações com cobertura total em vez de restaurações intracoronárias, enquanto que os dentes com prognóstico de endodontia duvidoso, tendem a receber restaurações intracoronárias, menos dispendiosas. Portanto, a percepção do clínico a respeito do prognóstico endodôntico a longo prazo, terá influência na escolha do tratamento restaurador (Spielman et al., 2012).

Outro aspecto observado por esses autores foi o maior índice de sucesso, tanto endodôntico como restaurador, em dentes com contatos proximais adequados. A falta de contatos proximais resultaria em maiores e mais variadas forças de carga oclusal. Além disso, dentes endodonciados sem contatos proximais são mais propensos a servirem como pilares de próteses fixas ou removíveis, dificultando ainda mais a longevidade desse elemento (Ng, YL *et al.*, 2010).

Deve ter-se em mente a impossibilidade da execução de uma restauração definitiva imediata, nesse caso o sistema de canal deve ser protegido da saliva e portanto contaminação, através do selamento dos orifícios de canal evitando um possível retratamento. Preconiza-se o uso de materiais adesivos como resinas compostas ou ionômeros de vidro. Materiais temporários como *IRM®*, *Cavit™*, *Fermin*, não protegem o dente contra fratura, e o clínico deve evitá-las por um tempo prolongado (Vârlan *et al.*, 2009).

Türpi *et al.*, 2007, relatam sobre a dificuldade de determinar um planejamento de tratamento, uma vez que perguntaram a quatro especialistas sobre o melhor tratamento para um incisivo lateral fraturado e diferentes estratégias de tratamento foram apresentadas, baseadas em literatura. Alguns critérios devem ser considerados para selecionar o material e a técnica utilizada para restaurar dentes endodonciados. O autor reforça que a estrutura dentária coronal remanescente e a exigência funcional são fatores decisivos nesse planejamento de tratamento.

É consenso em literatura que um panorama geral e claro de cada caso, com exames complementares e abordagens clínicas prévias ao tratamento endodôntico, auxiliarão não só na escolha mais adequada para o tratamento restaurador, visando a longevidade do dente, mas em alguns casos na decisão pela exodontia e posterior prótese reabilitadora.

II.3 CARACTERÍSTICAS INTRÍNSECAS DOS DENTES ENDODONCIADOS

Devido à maior percentagem de fraturas em dentes despulpados, quando comparados a dentes com polpas vitais, vários estudos foram realizados ao longo de anos e o que no passado se atribuía uma parcela dessa responsabilidade à perda de água e colágenos, atualmente esse fator não é considerado relevante. Algumas propriedades como microdureza, módulo de elasticidade e resistência à tensão/compressão, comparadas em dentes vitais e despulpados, foram consideradas com diferenças insuficientes para afetar a resistência à fratura (Pontius & Hutter, 2002).

Porém Gonzaga *et al.*, 2011, citam alguns efeitos negativos das propriedades físico-químicas dentinárias, pelo uso das substâncias irrigadoras durante o tratamento endodôntico, nomeadamente o hipoclorito de sódio e o ácido etilenodiaminotetraacético (EDTA), levando ao enfraquecimento do substrato dentinário.

Outra característica citada pelos mesmos autores que concerne aos dentes endodonciados, seria a perda de parte da propriocepção.

Os dentes com polpa vital possuem um mecanismo de proteção à fratura, por possuírem na polpa receptores mecânicos que, inconscientemente, tem função de limitar a força máxima de mordida e conscientemente, tem função de detectar diferentes durezas durante a mastigação. Mas existem também receptores mecânicos no ligamento periodontal, que decodificam a intensidade das forças, tanto estáveis como o valor de crescimento das mesmas (Larson, 2006).

Dentes endodonciados mantêm o ligamento periodontal natural, permitindo o movimento fisiológico. Esses dentes estariam aptos a responderem e se adaptarem às

forças oclusais funcionais, para permitir um máximo contato oclusal durante a mastigação (Trulsson, 2005). Sendo capazes de retornar a um nível de função mastigatória similar aos dentes naturais.

A característica mais marcante e considerada por diversos autores (Gonzaga *et al*, 2011; Chugal *et al*, 2007; Schwartz & Robbins, 2004; Albuquerque, 2002; Assif & Gorfil, 1994) a mais relevante em relação à fragilidade dos dentes endodonticamente tratados, é que esses já possuem uma perda da estrutura dentária causada por cárie ou restaurações pré-existentes, muitas vezes associadas à remoção da crista marginal. A isso se soma o preparo para o acesso endodôntico, à remoção das paredes da câmara pulpar e dentina radicular colaborando para maior ocorrência da fraturas.

Esses fatores evidenciam a importância da preservação da qualidade e quantidade de estrutura dentária remanescente que estará diretamente relacionada à conduta restauradora mais eficaz para o tratamento desses dentes (Albuquerque, 2002).

II.4 ESTRUTURA DENTÁRIA REMANESCENTE

A quantidade de estrutura dentária remanescente é o fator mais importante e simples para a previsibilidade de sucesso clínico (Wahab, 2004). Nesse sentido, a estrutura dentária coronária deve ser valorizada, ainda antes de se iniciar a endodontia, pois será o grande diferencial do tratamento (Cheung, 2005).

Além da destruição já presente, anteriormente ao início do tratamento endodôntico, o preparo extenso de abertura de acesso, pode ser mais uma razão para a fragilidade do dente, resultando em fraturas coronais e até mesmo radiculares (Chugal, 2004).

A força de um dente endodonciado está diretamente relacionada à quantidade de dentina remanescente (Sahafi, 2004), portanto, quanto maior perda, menor a resistência do remanescente dentário (Pereira, 2009; Maurício & Reis, 2014). Nagasiri e Chitmongkolsud, em 2005, relataram 78% de sobrevida de molares endodonciados após 5 anos, com o máximo de estrutura dental.

Restauração de Dentes Posteriores Endodonciados

Anteriormente, Costa *et al.*, 1997, haviam relacionado fraturas de cúspides de pré-molares superiores endodonciados, com a largura do preparo dentário. Observaram que, quanto maior a largura do preparo MOD, menor era a resistência à fratura. O que foi confirmado, por um estudo em laboratório realizado por Steele, 1999, que concluiu que dentes com apenas acesso endodôntico foram mais resistentes à fratura do que dentes com preparos MOD.

Deve ressaltar-se, então, que a perda de uma ou ambas cristas marginais, expõe o dente a sério risco de fratura (Cohen *et al.*, 2006; Dietschi *et al.*, 2007; Soares *et al.*, 2009). Cohen, 2006, *cit. in* Maurício & Reis, 2014, afirma ainda que o grau de fadiga a repetidas flexões e deflexões, a que estão expostas as cúspides (sem a proteção das cristas) é progressivo, tornando-as mais frágeis.

Outro aspecto de relevância fundamental a ser abordado, é o respeito do espaço biológico, para o qual, é necessário uma medida mínima de 3mm de estrutura dentária remanescente, a partir da crista óssea em direção à coroa. Quando possível, em casos mais discretos, para que se consiga essa medida, aconselha-se um alongamento mini-invasivo da coroa, sem cirurgia periodontal (Polesel, 2014).

Para garantir maior longevidade funcional, soma-se a esses 3mm pertencentes ao espaço biológico, no mínimo mais 2mm de estrutura dental para obtenção do futuro término do preparo (“efeito fêrula”) (Murgueitio, 2008; Vârlan *et al.*, 2009; Vaz, 2011); e ainda, 1mm de espessura de dentina nas paredes (Peroz *et al.*, 2005; Vaz, 2011). Segundo Murgueitio, 2008, uma parede sem esse mínimo de espessura, não se deverá levar em conta.

Quando o comprimento da estrutura coronal for menor que os 5mm mencionados acima, está indicado o aumento cirúrgico ou ortodôntico da coroa clínica, porém com o cuidado de manter a proporção coroa/raiz. Ao fazer o aumento de coroa clínica, a estrutura coronária é aumentada, mas a correspondente relação de suporte ósseo, acaba por diminuir (Vârlan *et al.*, 2009; Vaz, 2011). Essa mudança na relação entre tamanho da coroa e da raiz, pode ocasionar menor resistência do dente a forças

laterais. A relação mínima aceitável é de 1:1, para assegurar resistência às forças laterais durante a função (Ng, CCH *et al.*, 2006).

Além da proporção coroa/raiz, outro requisito radicular importante, seria ter um comprimento suficiente para permitir a permanência do selamento apical de 3 a 5mm de material obturador, após preparo para espigão, quando esse for indicado (Torabinajed & Walton, 2009). Porque a quantidade e qualidade do selamento apical, terão importância relevante na prevenção da micro-infiltração (Rahimi *et al.*, 2008).

Em relação à dentina, deve levar-se em conta que a irrigação e instrumentação podem levar a alguma perda de estrutura e resistência, tendo um agravamento desse fato, com o aumento de tempo de contato dos irrigantes com a dentina (Cruz, 2001).

Após a instrumentação endodôntica, a espessura das paredes radiculares têm importância significativa, quando se pretende utilizar um espigão. Kutller, 2004, cita que a parede distal de molares inferiores possui menos de 1mm de espessura, em 82% dos casos, o que limita o espaço do espigão ao espaço do canal preparado endodonticamente. A 5mm do ápice radicular, a espessura de dentina é de 1mm, após a endodontia em caninos, incisivos superiores, pré-molares inferiores e raízes palatinas de molares superiores, sendo inferior a 1mm essa espessura, nas raízes restantes (Ouzonian & Schilder, 1991 *cit. in* Vaz, 2011).

Por fim, deve também avaliar-se, particularmente, a espessura do assoalho da câmara pulpar até a furca, pois essa característica anatômica poderá influenciar na escolha de uma terapêutica, nomeadamente o tipo de espigão, quando esse for necessário (Murgueitio, 2008).

Atualmente, é considerada melhor abordagem para restauração de dentes endodonciados, as técnicas que sacrificam menor quantidade de tecido dentário, especialmente na área cervical (para criação do “efeito férula”, quando necessário) e que ao mesmo tempo fortaleçam a estrutura remanescente (Dietschi *et al.*, 2007).

II.5 POSIÇÃO DOS DENTES NA ARCADA E FORÇAS OCLUSAIS

A avaliação e equilíbrio da oclusão é um procedimento indicado durante e depois do tratamento endodôntico e restaurador, devendo dar-se uma atenção especial à presença de hábitos parafuncionais e à relação do dente a ser restaurado com os vizinhos e antagonistas (Albuquerque, 2003).

A posição na arcada pode influenciar na ocorrência de fratura de um dente endodonciado. Sua posição na arcada está diretamente relacionada com a estrutura dentária remanescente, somada aos requisitos funcionais que lhes serão exigidos. As forças inseridas são diferentes em dentes anteriores (forças laterais) e posteriores (forças axiais), e isso deve ser considerado na escolha do tipo de restauração (Faria, 2011).

As forças oclusais variam segundo o gênero: para a maior força de mordida, obtém-se 847 N para homens e 597 N para mulheres. A presença ou não de restaurações não altera estes valores que, no entanto aumentam em pacientes com bruxismo. A região dos dentes posteriores recebe as forças mais extremas (em intercuspidação máxima) distribuídas de acordo com a proximidade dos côndilos. Os 2^{os} molares recebem 55% da força máxima, enquanto que os incisivos ficam com apenas 20% (Vârlan *et al*, 2009).

O mesmo autor cita ainda, que as vertentes disto-vestibulares dos molares inferiores são as que recebem maior força de mastigação. E que uma oclusão plana, aumentaria o “*stress*” sobre os dentes. Dessa forma, seria mais interessante, manter pontos de contato oclusal com os dentes opostos em vez de áreas de contato oclusal. Forças não axiais aumentariam o risco de fraturas por fadiga.

Tamse *et al.*, 1998, observaram que as fraturas radiculares longitudinais eram mais comuns em dentes com raízes de dimensões méso-distais estreitas, como os pré-molares.

Restauração de Dentes Posteriores Endodonciados

Chan *et al.*, 1999, apontaram os caninos como sendo os dentes menos susceptíveis à fratura, em contrapartida aos 1^{os} molares inferiores como os de maior incidência à fratura.

Já para Fokkinga *et al.*, 2007, após um acompanhamento de 17 anos, a localização do dente na arcada não afetou o sucesso da restauração. Sendo 94% de sucesso na mandíbula e 95% na maxila sem distinção antero-posterior.

Como já foi mencionado, os dentes posteriores sofrem cargas verticais e nesses dentes, as paredes vestibular e lingual consideram-se como essenciais para a integridade das restaurações (Jotkowitz & Samet, 2010).

Os pré-molares sofrem forças laterais durante a mastigação (Schuwartz & Robbins, 2004) com o agravamento dessa situação para doentes que não sejam Classe I molar, sendo esses dentes participantes dos movimentos de lateralidade, sacrificando as cúspides a cargas demasiadas (Rocca & Krejci, 2013).

Os dentes anteriores estão sujeitos a elevadas forças laterais, o que realça ainda mais a necessidade de preservação e manutenção da estrutura dentária. Por questões estéticas, poderá ser necessário um desgaste extra por vestibular (Jotkowitz & Samet, 2010).

II.6 RESTAURAÇÃO

II.6.1 OBJETIVO

O objetivo clínico, diante um dente a ser restaurado, deve ser a sua reabilitação funcional, biomecânica e estética, aproximando-o das propriedades de um dente vital íntegro (Meyenberg, 2013).

O sucesso do tratamento endodôntico, atualmente, gira em torno de mais de 90%, quando bem indicado. O tipo de restauração coronária pode ser responsável pelo fracasso (Iqbal, 2008).

Restauração de Dentes Posteriores Endodonciados

Polesel, 2014, apresentou algumas opções terapêuticas como restaurações de dentes posteriores endodonciados (tabela 1).

Opções terapêuticas para restaurações unitárias de dentes posteriores endodonciados	
<ul style="list-style-type: none">Restauração em amálgamaRestauração em resina composta	Restaurações diretas
<ul style="list-style-type: none">“Onlay”/“overlay” de resina composta“Onlay”/“overlay” em resina composta (cad-cam)“Onlay”/“overlay” em cerâmica – dissilicato de lítio (prensado)“Onlay”/“overlay” em cerâmica – dissilicato de lítio (cad-cam)“Overlay” em ouro	Inlay
<ul style="list-style-type: none">Coroa metalo-cerâmicaCoroa cerâmica-zircôniaCoroa monolítica em zircôniaCoroa cerâmica-dissilicato de lítio (prensada em camadas)Coroa cerâmica-dissilicato de lítio (prensada)Coroa cerâmica-dissilicato de lítio (cad-cam)Coroa em ouro	Coroas totais

Tabela 1: Opções terapêuticas restauradoras. (Polesel, 2014)

II.6.2 MICROINFILTRAÇÃO CORONÁRIA

Uma vez terminada a endodontia, a primeira preocupação será a preservação do selamento do sistema radicular. O meio bucal é rico em microorganismos e o retratamento endodôntico deve ser considerado, quando o sistema canalar esteve exposto à contaminação por algum tempo, sem a manutenção do sistema selado. A microinfiltração coronária é apontada como o principal fator etiológico, das falhas de tratamentos endodônticos por reinfecção (Suprabha *et al.*, 2003).

Se não for possível a restauração imediata (situação ideal), deve fazer-se pelo menos o selamento dos canais e do assoalho da câmara pulpar, com barreiras intracoronárias (Sauáia, 2006), preferencialmente com materiais adesivos (ionômero de vidro, ionômero de vidro modificado, resina composta) (Schwartz & Robbins, 2004).

Alguns autores, como Kishore *et al.*, 2015, consideram a colocação de um material adicional de restauração, após a retirada de 3mm de Gutta-percha da porção

coronal dos canais, para vedamento. Citam como vantagem, não existir nenhuma carga oclusal na área desses orifícios e não existir desvantagem estética nesse método. Segundo o estudo deles, o material que mostrou menor infiltração foi o compósito, seguido pelo amálgama e cimento ionômero de vidro. O de maior infiltração foi o Ketac (3 M).

II.6.3 SISTEMAS ADESIVOS

Kishore *et al.*, 2015, advogam o uso de adesivo tipo “*total-etch*” onde o ácido ortofosfórico remove a camada de “*smear layer*”, alarga os túbulos dentinários e causa desmineralização na camada de dentina intertubular. E em seguida o “*primer*” no agente de união molha a rede de colagénio, resultando na formação da camada híbrida. Devido ao maior teor de preenchimento (66% em volume) o material híbrido é menos susceptível à contração de polimerização, portanto melhor capacidade de selamento, quando seguido da utilização de um compósito.

Existem os adesivos “*self-etch*”, onde a desmineralização do substrato é realizada de forma simultânea à penetração dos monómeros de resina. Previne-se assim o colapso das fibras de colagénio e diminui-se a camada de colagénio não protegido por resina (Schulze *et al.*, 2005). Porém, por formarem um padrão menos retentivo que o obtido pelo ácido fosfórico, esse sistema tem sido apontado como menos adesivo ao esmalte (Perdigão & Geraldis, 2003). Portanto indica-se, previamente, o condicionamento seletivo do esmalte, com o cuidado de não condicionar a dentina, para não perder qualidade de adesão pelo sistema “*self-etch*” (Van Meerbeek *et al.*, 2005).

Um determinado sistema adesivo “*self-etch*” (*Clearfil Bond – Kuraray*, Japão) substitui parcialmente em sua fórmula monómeros de metacrilato por monómeros fosfatados como MDP (monómero metacriloxidecil fosfatado), capazes de promover adesão química entre o adesivo e o substrato, o que parece ser um fator determinante para a estabilidade e durabilidade da adesão (Yoshida *et al.*, 2012).

Atualmente surgiram no mercado os sistemas adesivos universais que podem ser aplicados sob a forma de “*total-etch*”, “*self-etch*” ou ainda, “*self-etch*” precedido de

condicionamento seletivo de esmalte. Esse sistema visa não só a adesão à dentina e ao esmalte, mas também com os diversos materiais de restauração (Oliveira & Chasqueira, 2013).

O monómero MDP apresentou aderência química forte à cerâmica de zircônia, material menos propício à estabelecer forças adesivas (Chen *et al.*, 2012).

A comparação desses sistemas aponta os melhores resultados de propriedades de adesão para o sistema adesivo “self-etch” com MDP, devido à aplicação de uma camada hidrófoba que reforça o monómero MDP, por esse conter monómero na sua constituição (Muñoz *et al.*, 2013).

Deve lembrar-se que para a escolha de um adesivo, a profundidade da cavidade em que irá ser aplicado, também é um fator a se considerar e por vezes esse deverá ser “*dual-cure*”, para garantir sua polimerização onde a luz possa não alcançá-lo (Van Landuy *et al.*, 2007).

II.6.4 CIMENTAÇÃO DAS RESTAURAÇÕES INDIRETAS E RETENTORES INTRARRADICULARES

A cimentação tem um papel importante em todas as restaurações indiretas e requer boa qualidade de retenção e selamento marginal. O cimento poderá promover a união mecânica, micromecânica, química ou a combinação destes (Ribeiro, 2007).

Figueira *et al.*, 2002, afirmam que os cimentos resinosos, em virtude da sua alta adesividade e resistência ao deslocamento da restauração, podem ser úteis quando o desenho geométrico dos preparos não for capaz de proporcionar retenção e estabilidade adequadas.

As principais vantagens dos cimentos resinosos são: adesão às estruturas metálicas, resinosas e de porcelana; baixa solubilidade, grande resistência a tensões e possibilidade de seleção da cor do agente cimentante (menos importante nos dentes posteriores). No entanto, exigem sensibilidade técnica, necessidade de isolamento absoluto durante a cimentação e dificuldade de remoção dos excessos, principalmente

nas áreas proximais. Além de sofrerem diminuição de suas propriedades adesivas quando há presença de cimento endodôntico à base de óxido de zinco e eugenol (Alfredo e Souza *et al.*, 2006).

Os cimentos resinosos químicos e de polimerização *dual* são indicados para cimentação final de próteses unitárias e parciais fixas com ou sem estrutura metálica, próteses parciais fixas adesivas indiretas e retentores intrarradiculares. Os cimentos resinosos fotoativos são deficientes na polimerização em cimentação de peças protéticas espessas e opacas, não permitindo a formação de cimento mecanicamente resistente e com boa adesão (Garofalo, 2006).

Diante da escolha de um agente cimentante resinoso, o protocolo de tratamento da superfície da restauração exige cuidado especial e domínio das propriedades adesivas dos materiais (Souza, 2011).

Blatz, 2002, classificou os sistemas cerâmicos em: condicionáveis por (ácidos) e não condicionáveis. Os condicionáveis, que permitem a utilização de cimentos resinosos são compostos principalmente por sílica: cerâmicas feldspáticas e cerâmicas vítreas (ex: IPS Empress, IPS Empress 2, ProCAD, Finesse). Os não condicionáveis, cuja composição não é baseada em sílica, são sistemas cerâmicos reforçados, compostos principalmente por óxido de alumínio e zircônio. Esses sistemas permitem fixação por métodos convencionais de cimentação, porém podem ser fixados por cimentação adesiva, onde a retenção do preparo esteja comprometida através da técnica de silicatização (ex: In-Ceram Alumina, In-Zircônia, Procera).

Namoratto *et al.*, 2013, consideram os cimentos autoadesivos como boa opção de material para cimentação de espigões e restaurações indiretas em dentina, por possuírem boa resistência mecânica, comparável à dos cimentos resinosos convencionais. Ressaltam também o fato positivo de serem realizadas com apenas um passo, sem a necessidade de aplicação prévia de agente adesivo ou outro pré-tratamento ao dente (Ferracane, 2010).

Na cimentação de peças metálicas, deve realizar-se o jateamento de óxido de alumínio. Os cimentos de fosfato de zinco e ionômero de vidro têm sua capacidade de imbricamento aumentada quando se prepara a superfície interna da restauração metálica, por remover detritos e criar micro-retenções. Já no caso de metais nobres, realiza-se a eletrodeposição de íons de estanho (estanização), para uma oxidação superficial (Guedes, 2008).

Na cimentação de espigões o domínio das técnicas também se faz necessário, uma vez que deve resultar na retenção deste, na distribuição das tensões e no selamento de irregularidades entre o dente e o espigão (Mazaro *et al.*, 2006).

Deve-se ter atenção especial para menor viscosidade do cimento e *design* do espigão, de forma a diminuir a pressão hidrostática no interior do canal (Anusavice, 1999).

A cimentação adesiva, de polimerização lenta e dual é considerada uma boa escolha (Cohen & Burns, 2002), oferece menor micro-infiltração, melhor retenção e melhor capacidade para absorver cargas, que as técnicas de cimentação clássicas (Reid *et al.*, 2003). No entanto é mais frequente a descimentação do espigão e a técnica é muito mais sensível (Cheung, 2005; Naumann *et al.*, 2008).

II.6.5 SUGESTÕES TERAPÊUTICAS *VERSUS* REMANESCENTE DENTÁRIO

Conceição, 2007, sugere um padrão para que se possa fazer a escolha da restauração segundo a integridade da coroa. Recomenda restaurações diretas de resina composta quando houver cristas marginais intactas ou até 50% de perda tecidual, envolvendo parcialmente as cúspides. As restaurações indiretas de porcelana ou de resina compostas estão indicadas quando houver mais de 50% de perda tecidual e envolver totalmente uma ou mais cúspides. Sem a presença de nenhuma cúspide, a sugestão é a confecção de coroas totais com pinos ou “*overlay*” de porcelana.

Murgueitio, 2008, fez uma classificação específica para dentes posteriores, segundo a altura e distribuição de paredes remanescentes coronal e coto (com espessura mínima de 1mm). Classificou em: tipo I, IIa, IIb, III e IV (figura 1), com a intenção de

Restauração de Dentes Posteriores Endodonciados

que o clínico possa fazer uma comparação estandardizada e assim decidir com mais segurança por um tipo de restauração. O autor sugere para as classificações I e II, o núcleo de preenchimento com resina composta e uma restauração “onlay” ou “overlay”, e IIb, III, IV núcleo de preenchimento mais espigão e coroas totais.

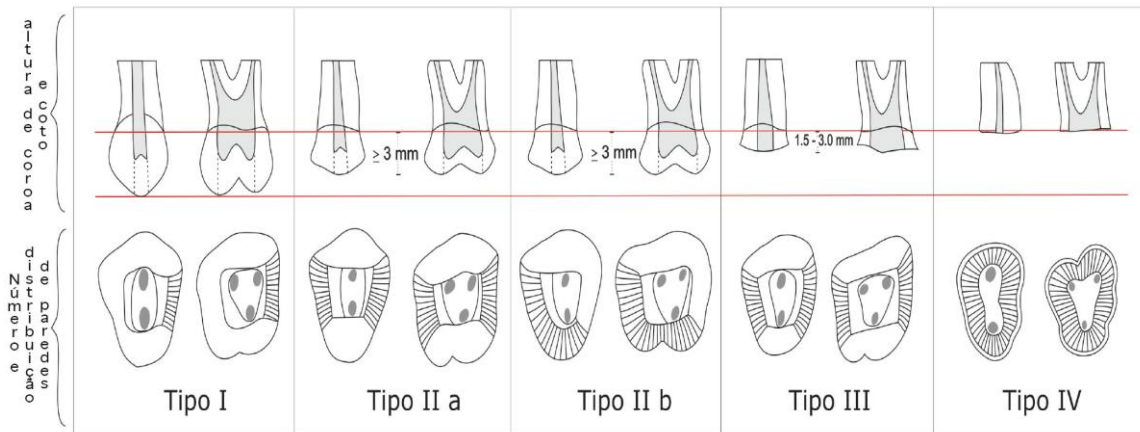


Figura 1: Classificação tecido remanescente/sugestão terapêutica restauradora, segundo Murgueitio, 2008.

Rodrigues, 2009, também sugere o tipo de procedimento restaurador a ser adotado segundo a quantidade de remanescente dental, para dentes posteriores, como o indicado na tabela abaixo (tabela 2) e ressalta que estes parâmetros devem ser considerados após uma análise crítica e cautelosa do caso clínico, pois cada caso deve ser avaliado em bases individuais.

Quantidade de estrutura dentária perdida		Procedimentos Restauradores	
Cristas marginais	Cúspides	Materiais	Técnica
Intactas ou perda não superior a 50% de tecido	Envolvimento parcial	Resina composta	Restauração direta
Perda superior a 50% de tecido	Envolvimento total de uma ou mais	Porcelana Resina composta	Restauração indireta sem recobrimento das demais cúspides
Perda global	Perda total	Porcelana Resina composta; Metalocerâmica	<i>Overlay</i> de porcelana ou Coroa Total com espigão intra-radicular

Tabela 2: Sugestão tecido dental remanescente/procedimento restaurador, segundo Rodrigues, 2009.

Restauração de Dentes Posteriores Endodonciados

Maurício & Reis, 2014, propõem ainda, nessa mesma linha, uma tabela intitlada: “Influência das cavidades na Decisão” (tabela 3). Onde, nas classe I, II e III e desde que exista uma espessura mínima de 1mm e uma altura de dentina de 2mm em todas as paredes, deve optar-se por restaurações diretas ou indiretas em resina composta ou cerâmica (“*inlays*”, “*onlays*” e “*overlays*”). Nas classes IV e V sempre que se utilizar uma coroa como material restaurador, deve procurar-se o “efeito férula”. Para se conseguir, é necessário que o remanescente dentário tenha uma altura mínima de 1,5mm, sendo 2mm o valor mais comumente aceite.

Classe		I	II	III	IV	V
Paredes Axiais		-	Perda de uma	Perda de duas	Perda de três	Perda de todas
Espigão		Não indicado	Não indicado	Não indicado	Indicado. Posteriores: podem ser espigões fundidos Anteriores: fibra	Indicado. Posteriores: podem ser espigões fundidos Anteriores: fibra
Exceções		Espessura >1mm	Espessura <1 mm Altura <2mm A técnica adesiva pode eliminar esta indicação	Espessura <1 mm Altura <2mm A técnica adesiva pode eliminar esta indicação		
Núcleo	Direto	Resina Composta	Resina Composta	Resina Composta	Resina Composta	Resina Composta
	Indireto	-	-	-	Metálico, Zircônio	Metálico, Zircônio
Restauração definitiva		Qualquer opção pode ser utilizada (restauração direta, <i>inlay</i>)	Qualquer opção pode ser utilizada (restauração direta, <i>inlay</i>)	Qualquer opção pode ser utilizada (restauração directa, <i>onlay</i>) Coroas nos posteriores são recomendáveis	Anteriores: coroa Posteriores: restaurações indiretas (coroas, <i>onlays</i>)	Coroa
Cargas funcionais aumentadas ou laterais		<i>Overlay</i>	<i>Overlay</i>	<i>Overlay</i> ou Coroa	Coroa	Coroa

Tabela 3: Classificação tecido dental remanescente/sugestão terapêutica restauradora, segundo Maurício & Reis, 2014.

II.6.6 A ESCOLHA DA RESTAURAÇÃO PARA DENTES POSTERIORES ENDODONCIADOS

É de consenso geral na literatura atual que as técnicas conservadoras de restauração são as mais vantajosas, proporcionando a longevidade do dente.

Segundo Rodrigues *et al.*, 2010, uma mudança em curso no paradigma restaurador de dentes endodonciados tem permitido o desenvolvimento de técnicas conservadoras com o objetivo de manter a integridade do dente. O aparecimento da técnica do ataque ácido, o desenvolvimento das resinas e a utilização de técnicas adesivas podem restabelecer a estrutura do dente de uma forma mais conservadora.

Quando a perda estrutural do dente submetido a endodontia é restrita à cavidade de acesso, com perda mínima de estrutura dental, pode alcançar-se excelentes resultados com restaurações diretas de resina composta (Paloshi, 2013).

Nos casos em que não se tem uma das cristas marginais (MO ou OD), mas que ainda as cúspides estão preservadas, pode manter-se a indicação de restaurações diretas com resina ou indiretas aderidas (Polesel, 2014). A autora acrescenta que, o profissional deverá estar apto para realizar a anatomia e as funções das áreas proximais (contactos, contorno, selamento cervical e perfil de emergência), nos casos clínicos em que a escolha for a restauração direta.

Num estudo por método de elemento finito em pré-molares, sobre a comparação de distribuição de tensões em restaurações diretas com resina composta (classe II, MOD) e restaurações indiretas com compósito (classe II, MOD), Serna & Rivera, 2008, concluíram que nesses casos a técnica direta depois da endodontia, apresenta uma distribuição de tensões mais adequada quando comparada com a técnica indireta. Isto porque, segundo os autores, a distribuição de tensão exercida sobre a interface do dente com o material de restauração depende do módulo de elasticidade do material restaurador. O módulo de elasticidade mais elevado da resina composta (OPALLIS) do que do compósito (SR ADORO) teria sido responsável pelo menor aumento de tensões gerado na interface dente-restauração, na técnica direta.

Deliperi, 2008, advoga a utilização adequada de restaurações reforçadas com fibras de vidro ou de polietileno associadas a resinas compostas, em molares endodonciados, com intenção de impedir o uso de tratamento mais extenso, possivelmente atrasando a necessidade de restaurações indiretas, que seriam mais dispendiosas.

Considera-se uma escolha segura, o uso de recobrimento cuspídeo, que se torna ainda mais relevante, à medida que as cavidades sejam mais largas e profundas; pois estarão mais presentes as forças de deflexão cuspídea (Mondelli, 2009).

Essa afirmação está de acordo com diversos autores (Hood, 1991 *cit. in* Takahashi *et al.*, 2001; Leles, 2004; Vârlan *et al.*, 2009) que apontam que o melhor comportamento das restaurações com cobertura de cúspides, poderia ser justificado pela melhor distribuição de cargas, neutralizando o efeito cunha das restaurações MOD sobre o remanescente dental, o que levaria a possível deflexão das cúspides e possível fratura.

Na opinião de Canta *et al.*, 2011, o recobrimento cuspídeo é uma opção clínica capaz de devolver à estrutura remanescente do dente endodonciado, as propriedades mecânicas, de modo a suportar melhor a acumulação de “*stress*” provocado pelas forças oclusais, minimizando a possibilidade de fraturas coronárias e radiculares.

Os mesmos autores sublinham a ideia de que a restauração com amálgama com recobrimento cuspídeo, apesar de não preencher o requisito estético, seria uma opção pouco dispendiosa e que cumpriria com as características físicas necessárias para o restabelecimento da função da peça unitária.

Polesel, 2011, considera que apesar da cobertura cuspídea do amálgama fornecer uma proteção contra o “*stress*” biomecânico, este possui uma limitação importante, que seria a alteração do volume, causada pelo coeficiente de expansão térmica e de expansão durante a fase de endurecimento. Esta expansão, mais extrema em ambientes húmidos, pode aumentar a tensão sobre os tecidos dentais, que conduz a microfraturas, não oferecendo reforço ao tecido saudável residual.

Muniz *et al.*, 2010, consideram que a resistência de pré-molar cai para níveis críticos quando submetido ao tratamento endodôntico e preparo MOD. Se for restaurado com amálgama, a resistência diminui ainda mais; sendo a resistência aumentada se receberem restaurações adesivas. Porém se esse dente ficar sujeito a parafunção, ele tende a fraturar. Em restaurações diretas com resina composta, a resistência do sistema é dada quando há preservação das cúspides e pela formação de uma “unidade” entre dente e resina, através do sistema adesivo. Entretanto, com o passar do tempo, adesão entre o dente e a resina diminui e a restauração que antes reforçava a estrutura dental remanescente, passa a atuar como cunha, aumentando o risco de fratura.

A maioria dos estudos encontrados, referentes à resistência à fratura, é destinada aos pré-molares e não aos molares. Mondelli, 2009, menciona que os pré-molares são dentes mais propensos a fraturas de cúspides por suas condições anatómicas reduzidas que com o desgaste de acesso endodôntico ficam mais fragilizadas. Além disso, como já foi dito aqui a posição na arcada, faz com que esses sofram forças laterais. Ficam ainda mais sobrecarregados em doentes que não tenham classe I molar (Rocca & Krejci, 2013).

Ferrari *et al.*, 2007, observaram, durante 2 anos, o impacto do uso de espigões de fibra de vidro e concluíram que havia uma redução do número de fraturas de pré-molares endodonciados. Sugeriram também, que os espigões poderiam ter um efeito preventivo e protetor contra a fratura da raiz desses dentes.

Num outro estudo Nathdurft *et al.*, 2008, avaliaram a influência de vários espigões sobre a carga e o modo de fratura de pré-molares endodonciados com cavidades classe II (MOD) e restaurações diretas. A utilização de espigões aumentou a resistência à fratura de pré-molares com perda de tecido limitada na qual nenhuma proteção de cúspide foi realizada. Quanto à capacidade de suporte de carga, os pré-molares endodonciados restaurados com espigões de fibra de quartzo foi semelhante aos sem espigões. Observaram ainda que as fraturas eram mais desfavoráveis aquando da presença de espigões do que as fraturas sem a presença destes.

Restauração de Dentes Posteriores Endodonciados

Aurélio *et al.*, 2015, na comparação entre vários estudos, onde apenas pré-molares foram investigados, a presença de um espigão de fibra, aumentou as taxas de sobrevivência nos dentes restaurados com coroas e mostrou ser mais eficaz na prevenção de fraturas radiculares, quando as cúspides não foram protegidas. Observaram que pré-molares e molares endodonciados, com perda de tecido limitada (50% ou mais de estrutura coronal preservada), podem ser restaurados sem retentor intra-radicular, se estiver planejado a cobertura total.

A colocação de um espigão de fibra melhorou significativamente a resistência à fratura de pré-molares com menos de duas paredes remanescentes, restaurados com coroas em metal e submetidos a cargas cíclicas (Hou *et al.*, 2013)

Ainda em estudos de pré-molares endodonciados, Scotti *et al.*, 2013, enfatizaram a importância da espessura da parede remanescente. Os autores relataram que a cobertura de cúspides feitas com resinas compostas fornecia uma melhor resistência à fratura em pré-molares superiores, especialmente quando a espessura da parede residual era menor de 2mm. Nos casos em que não se havia feito cobertura cuspídea, a presença do espigão aumentou a resistência à fratura e tipos de fraturas favoráveis.

Nos molares endodonciados, a influência da colocação de espigões na ocorrência de fraturas, parece ser diferente. Scotti *et al.*, 2012, investigaram molares com restaurações “*overlay*” e concluíram que a presença de espigões de fibra não melhorou a resistência à fratura dos dentes restaurados com cobertura total de cúspide.

Seguindo a ideia dos princípios básicos de restauração em dentes endodonciados, onde a literatura de modo geral está de acordo com preservação de tecido dental, a indicação de restaurações adesivas “*onlays*” ou “*overlays*” seria a opção para cavidades de médio porte em dentes posteriores endodonciados. Nesses casos, protege-se o tecido remanescente, quando uma restauração direta ou “*inlay*” adesiva já não é possível, e preserva-se o tecido dental saudável, que seria sacrificado na execução de uma coroa total (Polesel, 2014).

Restauração de Dentes Posteriores Endodonciados

Cavidades MO ou OD com duas cúspides adjacentes comprometidas, mas uma das cristas e as outras cúspides preservadas, são indicações para uma “*onlay*”. Em cavidades méso-ocluso-distais, onde as duas cristas marginais estão perdidas, a indicação é de uma “*overlay*” em dentes posteriores endodonciados (Edelhoff & Sorensen, 2002).

Os autores sublinham que o preparo de um dente para uma restauração “*overlay*” adesiva é 50% menor que o preparo para uma coroa total. Além disso, as técnicas adesivas permitem maior preservação do que remoção de dentina durante todo o procedimento (“*buil-up*”, preparação da cavidade, impressão, cimentação, acabamento e polimento), qualidade considerada como um dos critérios base para uma restauração de longa duração.

O preparo do dente para confecção das restaurações adesivas indiretas deverá ter uma forma expulsiva para adaptar a futura restauração. Por isso, pode previamente haver a necessidade de um preenchimento das retenções das cavidades que, além de reforçar, irão preservar os tecidos sadios. Este passo melhora o comportamento biomecânico do conjunto dente/restauração, melhora os padrões de distribuição de forças e diminui o risco de fratura (Moscovisch *et al.* 1998).

Uma das opções para restaurações adesivas indiretas, poderia ser o ouro, que assegura preparo conservador, proteção contra o “*stress*” biomecânico e fiabilidade a longo prazo. Os segundos molares seriam bons candidatos para esse tipo de restauração, especialmente no caso do espaço interoclusal ser limitado ou em pacientes com bruxismo (Polesel, 2014).

A análise de trabalhos de acompanhamento clínico demonstra a preocupação dos autores em excluir a indicação da cerâmica nas restaurações para pacientes com atividade parafuncional, pois estes podem produzir forças oclusais com potencial deletério sobre os sistemas totalmente cerâmicos (Bindl & Mormann, 2002; Martins *et al.*, 2010).

Restauração de Dentes Posteriores Endodonciados

A cerâmica odontológica representa uma opção interessante, quando corretamente indicada, como restauração indireta adesiva para dentes posteriores, por ter excelentes propriedades ópticas, maior facilidade de restabelecimento de contorno e contatos proximais durante a confecção em laboratório, diminuição de contração e maior resistência (Conceição *et al.*, 2007). As tensões geradas se concentram na própria cerâmica, devido ao alto módulo de elasticidade, resultando em fratura na mesma, antes de ocorrer fratura na estrutura dental (Soares *et al.*, 2008).

É importante ressaltar que o preparo adequado da cavidade (paredes expulsivas, ângulos arredondados, ângulos cavossuperficiais nítidos e sem bisel, margens axiais em chanfro profundo e margens oclusais em topo) é fundamental para o sucesso da restauração indireta tipo “*onlay*” ou “*overlay*” em cerâmica. A cavidade deve ter forma de retenção e resistência adequadas e uma altura ocluso-gengival suficiente para uma espessura de 2,0mm de cerâmica, além da margem do preparo finalizada em esmalte, necessária para a cimentação da peça (Ribeiro *et al.*, 2012).

A escolha adequada de um sistema cerâmico é outro fator importante para longevidade clínica da restauração (Martins *et al.*, 2010).

As cerâmicas são definidas como materiais compostos por uma combinação de elementos metálicos (Alumínio, Cálcio, Lítio, Magnésio, Potássio, Zircônio, Titânio) e não metálicos (Oxigênio, Silício, Boro, Flúor) (Bottino, 2009). São compostas por duas fases: uma fase cristalina circundada por uma fase vítrea e apresentam propriedades como: fundibilidade, moldabilidade, usinabilidade, cor, opacidade, translucidez, resistência à abrasão, resistência e tenacidade à fratura (Witkowski, 2005).

Existe uma grande variedade de cerâmicas disponíveis, para distintas indicações, mas não existe um único sistema totalmente cerâmico passível de ser empregue em todas as situações clínicas. O aumento crescente na resistência destes materiais permitiu utilizá-lo em restaurações de molares que é a região de maior esforço (Martins *et al.*, 2010).

Restauração de Dentes Posteriores Endodonciados

Hutchison, 2014, classifica os tipos de cerâmicas odontológicas segundo quatro critérios: quanto à composição, quanto ao ponto de fusão, quanto ao uso e quanto aos métodos de processamento. O autor apresenta uma tabela que relaciona uma classificação das cerâmicas com os nomes comerciais, indicações e tratamento interno das restaurações para melhor resultado de cimentação (tabela 4).

CLASSIFICAÇÃO	MARCAS COMERCIAIS	INDICAÇÕES	TRATAMENTO INTERNO
PORCELANAS FELDSPÁTICAS	BIODENT (DENTSPLY) CERINAT (DENT-MAT) NORITAKE (NORITAKE) CLASSIC (IVOCLAR/VIVADENT) CERAMCO II (CERAMCO) FORTUNE (WILLIAMS) VITADUR ALTA (VITA)	INLAYS E FACETAS	1 - Condicionamento c/ ácido fluorídrico 7 a 10% p/ 1 a 2' 2 - Aplicação de silano 3 - Aplicação do sistema adesivo
PORCELANAS ALUMINIZADAS 50%	IN-CERAM ALUMINA (VITA) IN-CERAM SPINELL (VITA) IN-CERAM ZIRCÔNIA (VITA)	INLAYS, REVESTIMENTO DE COPINGS	
PORCELANAS ALUMINIZADAS INFILTRADAS C/ VIDRO	PROCERA ALL-CERAM (NOBEL BIOCARE) PROCERA ALL-ZYRCON (NOBEL BIOCARE)	INLAYS, ONLAYS, OVERLAYS, FACETAS, COROAS PURAS, PRÓTESES FIXAS ATÉ E ELEMENTOS COM PREPARO TOTAL	1 - Sistema ROCATEC ou COJET 2 - Aplicação de silano 3 - Aplicação do sistema adesivo
ALUMINIZADAS E SINTERIZADAS			
VIDROS CERAMIZADOS FUNDIDOS	DICOR (DENTSPLY)	INLAYS, ONLAYS, OVERLAYS, FACETAS, COROAS ANTERIORES	1 - Condicionamento c/ ácido fluorídrico 7 a 10% p/ 1 a 2' 2 - Aplicação de silano 3 - Aplicação do sistema adesivo
USINADOS	CEREC (SIRONA) CELAY (VIDENT/MIKRONA)	INLAYS, ONLAYS, OVERLAYS, FACETAS, COROAS ANTERIORES	
PRENSADOS/INJETADOS	IPS-EMPRESS (IVOCLAR/VIVADENT) OPTEC HPS (JENERIC/PENTRON) CERPRESS (DILLON COMP.) FINESSE (DENTSPLY) VITAPRESS OMEGA 900 (VITA) IPS-EMPRESS 2 (IVOCLAR/VIVADENT)	INLAYS, ONLAYS, OVERLAYS, FACETAS, COROAS ANTERIORES INLAYS, ONLAYS, OVERLAYS, FACETAS, COROAS E PRÓTESES FIXAS ATÉ 3 ELEMENTOS (DISTAL 2º PRÉ MOLAR)	1 - Condicionamento c/ ácido fluorídrico 7 a 10% p/ 20 a 30" 2 - Aplicação de silano 3 - Aplicação do sistema adesivo

Tabela 4: Classificação dos diferentes tipos de cerâmicas, nomes comerciais, indicações e tratamento interno das restaurações pré-cimentação (Hutchison, 2014).

Com o processo evolutivo das cerâmicas odontológicas, é necessário que o profissional conheça os tipos, indicações, vantagens e desvantagens de cada sistema cerâmico, para que o mesmo possa oferecer um tratamento reabilitador adequado ao paciente (Att *et al.*, 2009).

No que diz respeito à melhoria das propriedades mecânicas, a incorporação de sílica (porcelanas ou vitrocerâmicas a base de leucita e de dissilicato de lítio) ou incorporação de óxido de alumínio (alumina, espinélio e zircônia estabilizada por ítrio), foram substâncias de reforço que aumentaram a tenacidade (Martins *et al.*, 2010).

Segundo os mesmos autores, a incorporação de leucita nas vitrocerâmicas trouxera um ganho na resistência flexural na ordem de 35-55% em relação às

feldspáticas e a incorporação de dissilicato de lítio conseguiu um reforço 4 vezes maior do que as feldspáticas. A incorporação de óxidos seguiu o mesmo conceito: aumento de rigidez e resistência flexural ainda maiores quando comparado à incorporação de sílica (leucita e dissilicato de lítio). Esses autores consideram a zircônia estabilizada com ítrio, a cerâmica com melhor resistência à flexão e de maior valor de tenacidade.

Carvalho *et al.*, 2012, estudaram numa revisão de literatura, as indicações, adaptação marginal e a longevidade clínica de diferentes sistemas cerâmicos: à base de dissilicato de lítio (*IPS e. Max Press*) e à base de zircônia (*CEREC III, Procera, LAVA e Everest*). Concluíram que todos os sistemas cerâmicos estudados apresentaram longevidade clínica satisfatória (período máximo de 10 anos) e que a adaptação marginal dos mesmos era clinicamente aceitável (entre 24 e 105 um). Segundo os autores, as cerâmicas à base de dissilicato de lítio (*IPS e. Max Press*) têm indicação clínica para: “*inlay*”, “*onlay*”, “*overlay*”, facetas laminadas; coroa total anterior e posterior, próteses parciais fixas de até 3 elementos em região anterior e de pré-molares. Já as cerâmicas reforçadas por óxido de zircônia (*CEREC III, Procera, LAVA, e Everest*) estão indicadas para: “*inlay*”, “*onlay*”, “*overlay*”, coroa total anterior e posterior, facetas laminadas, próteses parciais fixas de até 4 elementos em regiões anteriores e posteriores e próteses parciais fixas com “*cantilevers*”.

Além das restaurações adesivas já citadas (“*inlays*”, “*onlays*” e “*overlays*”), existem as coroas de recobrimento total, com as respectivas indicações. Estudos mostram que dentes com tratamento endodôntico, com grande perda de estrutura dentária, apresentam maior sobrevivência em longo prazo quando restaurados com coroas (Aquilino & Coplan, 2002).

As coroas tipo *endocrown* são uma alternativa para restaurações unitárias de dentes posteriores endodonciados em casos de moderada/grande perda de estrutura dentária, com bons resultados estéticos e funcionais a longo prazo (Pires *et al.*, 2013).

De encontro com o conceito de preservação do tecido sadio remanescente, o preparo para coroas do tipo *endocrown* é pouco invasivo, livre de espigões e núcleos, e

utiliza a câmara pulpar como retenção protética. A coroa se integra à retenção da câmara pulpar em uma peça única (Clavijo *et al.*, 2007; Baccharin & Zaze, 2012).

Muniz *et al.*, 2010, sugerem o uso de *endocrown* para dentes com coroa dental baixa, com bom volume de câmara pulpar, boa área de espelhamento e presença de esmalte nas margens do preparo. Estes autores não indicam esse tipo de coroa para pré-molares com alto grau de destruição, porque esses dentes possuem coroa mais alta e podem ser solicitados em movimentos de lateralidade, que contribuirá para falha.

A técnica do preparo para coroas tipo *endocrown* foi descrita por Baratieri & Monteiro, 2010, e segundo os autores segue o mesmo padrão de princípios dos preparos para restaurações indiretas “*inlay*” e “*onlay*”. Ângulos internos arredondados, paredes axiais ligeiramente expulsivas, assoalho da câmara pulpar reto. A diferença está no limite do preparo, que para casos “*inlay*” e “*onlay*”, o ângulo cavo superficial é nítido, bem definido e sem bisel, já para *endocrown* o ângulo não é o limite do preparo, mas o limite da câmara pulpar, que deverá ser arredondado para o preparo da parte externa do dente.

Os autores recomendam a realização de um preparo de um ombro de espessura de 1,5mm, circundando o dente, com a finalidade de melhorar a retenção mecânica da restauração.

Nas coroas *endocrown* a retenção do desenho geométrico se dá praticamente só na câmara pulpar, por isso o processo de cimentação tem papel de extrema importância (Baratiere & Monteiro, 2010).

Rizzo, 2013, destaca alguns elementos fundamentais que podem induzir o clínico a optar pela técnica *endocrown* em detrimento do uso de pinos intrarradiculares: estética associada à resistência, redução de custos e do tempo clínico.

Dejak & Mlotkowski, 2013, usaram o método de elementos finitos (3D) para comparar a equivalência de “*stress*” entre molares hígidos e molares endodonciados restaurados de três formas distintas: com coroas tipo *endocrown*, com espigões de fibra

de vidro e núcleo de preenchimento de resina composta acrescidos de coroas cerâmicas e finalmente com espigões/núcleos fundidos acrescidos de coroas cerâmicas. Todos os dentes foram submetidos à simulação de cargas mastigatórias.

Os resultados foram concordantes com os de outros autores onde concluíram que a rigidez das cerâmicas *endocrown* reforçou a estrutura dentária (Probster *et al.*, 1997). Os autores mostraram não haver falhas nas cerâmicas *endocrown* quando submetidas a cargas mastigatórias fisiológicas (Lin & Chang, 2011). Eles consideraram que os níveis de “*stress*” sofridos pelos dentes restaurados com uma cerâmica *endocrown* é menor que com coroas protéticas de desenho convencional (Lin *et al.*, 2010).

Para Dejak & Mlotkowski, 2013, as maiores tensões de “*stress*” ocorreram em molares restaurados com espigões de fibra de vidro, adicionados aos núcleos em compósitos e cobertos por coroa cerâmica. Essas foram consideradas as reconstruções mais desfavoráveis em termos biomecânicos, com menor resistência à fraturas. Biacchi & Bastig, 2012, apresentaram resultados semelhantes. Por outro lado, estudos de Forberger & Göhring, 2008, mostraram não haver diferença significativa entre dentes restaurados com espigões e *endocrowns*, em termos de resistência à fratura.

Em contraste com outros autores, Melo, 2007, em um estudo “*in vitro*”, comparou três abordagens indicadas para restauração de dentes posteriores endodonciados, em relação à resistência e padrão de fratura. O autor separou 40 dentes (terceiros molares hígidos) em quatro grupos iguais, sendo um dos grupos o controle, que permaneceu hígido, os outros três grupos foram endodonciados e restaurados respectivamente com coroas tipo *endocrown*, preenchimento de núcleo com resina composta mais coroa cerâmica; e colocação de espigão de fibra de vidro e preenchimento de núcleo com resina composta mais coroa cerâmica.

As restaurações mistas, confeccionadas com núcleos de preenchimento em resina composta associadas a coroas de cerâmica, tiveram melhor desempenho quanto à resistência e padrão de fratura. Os menores valores de resistência foram detectados no grupo dos dentes restaurados com *endocrown*.

Restauração de Dentes Posteriores Endodonciados

O autor justifica esses resultados com base em que o objetivo das abordagens restauradoras biomiméticas, é que se use um material com características compatíveis ao comportamento biomecânico do tecido que está a ser substituído (Magne & Douglas, 1999). Segundo Magne, 2006, as propriedades da dentina são reproduzidas de forma bastante eficiente pelos compósitos, ao passo que as características do esmalte são perfeitamente mimetizadas pelas cerâmicas.

Para Melo, 2007, o padrão de fratura seria mais desfavorável nas restaurações *endocrown*, quando comparadas às restaurações de coroas cerâmicas sobre núcleos de preenchimento em resina, porque nas últimas, as trincas seriam paralisadas ou desviadas quando atingiam a interface cerâmica-compósito e nas restaurações *endocrown* as trincas não encontravam nenhum obstáculo à sua progressão.

Os núcleos de preenchimento são confeccionados em sessão única com a finalidade de restabelecer a anatomia da parte coronária do remanescente dentário visando posterior preparo parcial ou total (Bispo, 2008). Para Albuquerque, 2003, o principal benefício dos núcleos de preenchimento é a conservação de tecido dental sadio, pois permite que o desgaste dental se limite à remoção de tecido cariado, restaurações antigas, além do acesso e preparo radicular. O núcleo de preenchimento e a estrutura remanescente são dependentes, ou seja, ambos são responsáveis e contribuem para a integridade estrutural do dente (Pegoraro, 1998).

Os materiais usados para a realização de núcleos de preenchimento devem apresentar as seguintes qualificações: ser biocompatíveis, não sofrerem corrosão, liberarem flúor, adesividade, ser compatíveis com os espigões (se utilizados), estáveis dimensionalmente, resistentes à compressão, resistentes à tração, resistentes ao cisalhamento, terem dureza aceitável, adequado tempo de trabalho antes da presa, possibilitar reparos, custo aceitável e estética. Os materiais utilizados são: amálgama, resina composta, ionômero de vidro modificado reforçado (Bispo, 2008).

Rodrigues, 2009, apresenta uma tabela com os materiais usados na confecção de núcleos e algumas de suas características (Tabela 5).

Restauração de Dentes Posteriores Endodonciados

Tipo de material do núcleo coronário	Adesão	Resistência	Tempo de reação	Estabilidade dimensional	Micro-infiltração	Facilidade de uso
Resina composta	Sim	Alta	Rápido	Média/Alta	Média	Fácil
Amálgama	Não	Alta	Lento	Alta	Baixa	Médio
Ionômero de vidro	Sim	Baixa/Média	Médio	Alta	Baixa	Fácil

Tabela 5: Propriedades comparativas dos principais materiais para núcleo de preenchimento

Os procedimentos para a confecção de um núcleo em resina composta devem ser efetuados com isolamento total, removendo os excessos Gutta-percha dos canais, utilizando o sistema adesivo adequado, respeitando os tempos de polimerização e fazendo a restauração por incrementos (Zarrow *et al.*, 2009).

Em muitos casos, pode ser necessário a indicação de uma forma de retenção adicional para o material empregue no núcleo de preenchimento. Essa forma de retenção é bem solucionada através da inserção intrarradicular de espigões pré-fabricados (Albuquerque *et al.*, 2003).

Como a maior parte dos dentes submetidos a tratamento endodôntico estão estruturalmente comprometidos, uma coroa protética normalmente é necessária para o restabelecimento de sua estrutura. Nestes casos, geralmente a dentina remanescente é insuficiente para suportar este tipo de restauração, sendo necessário um retentor intrarradicular, que pode ser anatômico (personalizado) ou pré-fabricado, para promover a retenção necessária às futuras restaurações (Nimigean *et al.*, 2012). Para Melo, 2007, o uso do espigão se justifica quando duas ou mais paredes dentais estão ausentes. Ele deve ser usado quando há insuficiente estrutura dentária restante para apoiar a restauração final.

Restauração de Dentes Posteriores Endodonciados

Aos espigões são atribuídas duas principais indicações. A primeira, aceita de forma universal, é proporcionar retenção ao material restaurador empregue no preenchimento. A segunda indicação está relacionada com o reforço da estrutura dental remanescente, sendo causa de controvérsias e objetivo de várias pesquisas (Albuquerque *et al.*, 2003).

Embora pré-molares e molares façam parte do grupo de dentes posteriores, o tipo de forças inseridas sobre eles e a estrutura de cada um, são diferentes. Vários trabalhos já citados neste estudo, reportam serem os pré-molares os dentes mais propensos à fratura e nestes dentes, a inserção de um espigão, quando bem indicado, é considerada por alguns autores como responsável pela redução significativa no risco de fratura destes dentes (Ferrari *et al.*, 2007; Nothdurft *et al.*, 2008; Hou *et al.*, 2013; Aurélio *et al.*, 2015).

Para Murgueitio, 2008, acrescentada à largura e comprimento radicular, a espessura entre o assoalho da câmara pulpar e a furca (detectada por uma radiografia pela técnica de paralelismo) pode ser um fator determinante na escolha do retentor intrarradicular.

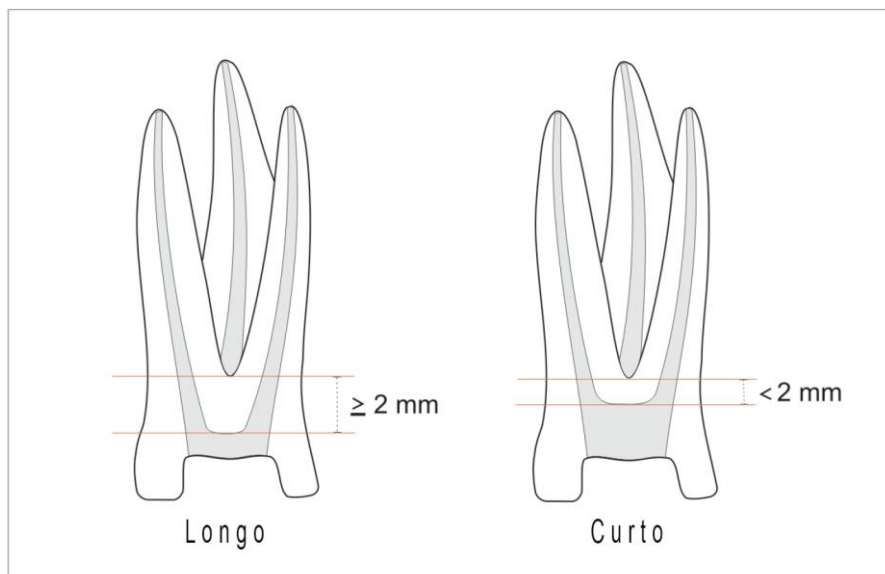


Figura 2: Espessura do assoalho da câmara pulpar à furca (Murgueitio, 2008).

Quando esta espessura for menor de 2mm, o autor recomenda o uso de retentores cimentados articulados, com o objetivo de ferulizar as raízes (Murgueitio,2008), bem como nos casos de grande perda estrutural (Maurício & Reis, 2014).

Muniz *et al.*, 2010, comentam que o direcionamento das forças a que são expostos os dentes mais posteriores, não justifica o uso de espigões como reforço da estrutura dental remanescente e ressalta que esse reforço seria dado pelo recobrimento das cúspides, amarrando-as. As cargas recebidas pelos molares são axiais, permitindo menor relevância quanto ao remanescente dental, quando comparada aos dentes anteriores. Nestes dentes, a câmara pulpar é volumosa e a altura da coroa é menor, quando comparada aos pré-molares, possibilitando de forma mais adequada a confecção de núcleo de preenchimento de resina composta, apenas com a desobstrução de 1 a 2mm das entradas dos canais, diminuindo a indicação de espigões.

Para Mazzaro *et al.*, 2006, há uma relação direta entre a força de compressão (axial) e o efeito cunha imprimido pelo espigão à raiz, principalmente em dentes posteriores. No entanto, para evitar acidentes como fratura radicular decorrente desse fator, os princípios de desobturação radicular, confecção e instalação do espigão devem ser seguidos rigorosamente.

Para que se obtenha uma correta biomecânica dos retentores intrarradiculares, além da sua correta seleção, é necessária a utilização das regras gerais de preparo do conduto, que devem ser conhecidas e respeitadas: pelo menos 1/3 do canal ou 4mm do mesmo deve ter material obturador endodôntico na região apical; uma relação de 1:1 entre a altura da coroa e o comprimento radicular do espigão; o espigão deve se estender ao menos por metade do comprimento da raiz suportada o tecido ósseo; as paredes circundantes do canal (dentina) devem ser desgastadas ao mínimo durante o preparo para colocação do pino visando desgastar no máximo 1/3 de seu diâmetro para não fragilizar ainda mais o remanescente radicular; e é importante que exista pelo menos 2 a 3mm de estrutura dental coronária, para ocorrer o efeito biomecânico conhecido como “efeito fêrula” (Morgano *et al.*, 2004; Baratieri & Monteiro, 2010; Pegoraro *et al.*, 2013).

A resistência do dente é afetada pela estrutura dentária remanescente que contribui para a capacidade do dente e do espigão resistirem às forças rotacionais e laterais, e transmissão de cargas oclusais (Faria *et al.*, 2010).

Para Mazzaro *et al.*, 2006, a anatomia radicular dita a seleção do espigão. Considerações sobre o tamanho e comprimento radicular são importantes, uma vez que o preparo inadequado para o retentor intrarradicular e o uso de espigões de largo diâmetro apresentam riscos de perfuração apical ou lateral. Além disso o pino ativo pode gerar trincas em parede dentinária delgada. Um conhecimento completo e a avaliação radiográfica da anatomia radicular ajudará o clínico a evitar danos à raiz quando do planeamento e do preparo para o retentor intrarradicular.

Quando se fizer a escolha de colocação de um espigão, deve-se escolher o canal mais largo e reto, de modo a minimizar o enfraquecimento da raiz e evitar perfurações. A escolha será o canal palatino nos molares e pré-molares superiores e o canal distal nos molares inferiores (Cheung, 2005).

Sobre a técnica do preparo do canal para a colocação de espigão é importante ressaltar, como já foi dito, que o selamento apical obtido pela obturação do canal deve ser respeitada, pois a quantidade e qualidade garantem que não haja micro-infiltração (Rahimi *et al.*, 2008).

Hayashi *et al.*, 2006, estudaram modos de fratura em dentes restaurados com espigões pré-fabricados de fibra, pré-fabricados metálicos e personalizados metálicos-fundidos; quando submetidos a cargas verticais e oblíquas. Concluíram que grandes cargas são necessárias para fraturar um dente restaurado com retentor metálico fundido, quando submetido à carga vertical. Quanto ao modo de fratura, as cargas verticais causaram fraturas propagadas do meio para porção apical das raízes enquanto que as cargas oblíquas causaram fraturas na porção cervical, quando os espigões de fibra foram utilizados e na parte média da raiz, quando foram utilizados espigões pré-fabricados metálicos ou fundidos metálicos.

Restauração de Dentes Posteriores Endodonciados

Para os autores, embora retentores metálicos fundidos apresentem maior resistência à fratura, quando esta ocorre, o dente é perdido por conta de sua localização. Ao passo que a localização mais cervical das fraturas ocorridas em dentes restaurados com espigões de fibra, não significam necessariamente a perda do elemento (Sorrentino *et al.*, 2007; Makade *et al.*, 2011).

A capacidade de recuperação do elemento dental, ou seja, o modo de falha ocorrente numa fratura dental, deve ser levada em conta para a escolha de um espigão (Faria *et al.*, 2010).

Diversos autores (Clavijo *et al.*, 2009; Li *et al.*, 2001; Castro *et al.*, 2012) afirmam que espigões confeccionados com materiais que possuam módulo de elasticidade próximo ao da dentina como os de fibra, promovem melhor distribuição de forças e previnem fraturas desfavoráveis.

Além disso, estes espigões aderem quimicamente às resinas para uso odontológico, sem ser necessário qualquer tratamento de suas superfícies; e podem ser facilmente removidos dos canais com um instrumento manual, caso haja necessidade de um retratamento endodôntico (Moro *et al.*, 2005).

A desvantagem dos espigões pré-fabricados em fibra é a espessura da camada de cimento, especialmente em dentes mais comprometidos. Nestes casos o uso de um espigão de fibra de vidro anatômico seria uma boa alternativa aos metálicos fundidos, uma vez que possuem resistência à fratura semelhante, pois a espessura do cimento se torna reduzida mas o padrão de fratura radicular é favorável devido ao material possuir módulo de elasticidade parecido com o da dentina (Clavijo *et al.*, 2009; Rocha *et al.*, 2015). No passado, o núcleo metálico fundido foi considerado por muitos como a melhor indicação de retentor intrarradicular (Clavijo *et al.*, 2009; Hedge *et al.*, 2012). E ainda hoje é o material mais utilizado (Nunes *et al.*, 2009; Nimigean *et al.*, 2012).

Alguns autores (Okamoto *et al.*, 2008; Dejak & Mlotkowski, 2011) constataram que o retentor metálico fundido, por sua maior rigidez, transmite menos tensão à dentina, que os de fibra de vidro. No entanto, Nakamura *et al.*, 2006, afirmaram que os

metálicos fundidos transmitem mais tensão para a dentina no terço final do espigão, o que aumentaria a probabilidade de fratura desfavorável relativamente aos de fibra de vidro.

Apesar da evolução dos sistemas de retentores intrarradiculares, os metálicos fundidos ainda têm suas indicações. Bispo, 2008, salienta que nos dentes posteriores endodonciados, quando se tem uma perda de estrutura coronal maior de 50%, com duas ou menos cúspides remanescentes, deve-se dar preferência para núcleos fundidos. Se a altura do remanescente coronário for menor do que 2mm, também aqui os núcleos fundidos metálicos e/ou cerâmicos são a melhor opção.

A escolha de um retentor intrarradicular deve levar em conta, também, o planejamento da reabilitação, pois uma vez que o dente seja suporte de uma prótese parcial fixa irá ter uma exigência diferente de um dente que será restaurado com uma coroa unitária. Assim, retentores intrarradiculares personalizados de cerâmica ou metálicos são recomendados para dentes suportes de próteses parciais fixas, embora o preparo do espigão requeira alargamento do canal. Estes retentores permitem um alinhamento mais adequado para os dentes que irão receber a prótese (Willershausen *et al.*, 2005).

Mais importante para a resistência do dente do que o tipo de material do espigão (Hoag, 1982 *cit. in* Pereira *et al.*, 2009), o seu comprimento (Isidor *et al.*, 1999 *cit. in* Maurício & Reis, 2014), ou mesmo o próprio recurso ou não ao espigão (Bolhuis *et al.*, 2001) é a presença do “efeito fêrula” no preparo do dente para receber a coroa protética. O “efeito fêrula” poderá ser definido por uma coroa com um colar metálico de 360° que circunda as paredes paralelas de dentina e se estende até o ombro da preparação (Sorensen & Engelman, 1990 *cit. in* Vaz, 2011).

O objetivo da “fêrula” é aumentar a resistência do dente à fratura e proporcionar melhor distribuição de cargas oclusais. No entanto, ela não anula a possibilidade de fraturas oblíquas ou verticais (Santana *et al.*, 2011). A “fêrula” serve ainda, para proteger a integridade do selamento promovido pela cimentação da coroa (Morgano *et al.*, 2004).

A realização desta técnica deve diminuir a possibilidade de fratura da raiz, fratura do núcleo e o deslocamento do espigão (Pereira *et al.*, 2006).

Como já foi dito, a quantidade de estrutura remanescente desempenha um papel importante na longevidade do dente e restauração (Rocha *et al.*, 2015). Vários autores sugeriram que um dente deve ter no mínimo 2mm de estrutura coronal acima da junção cimento-esmalte e no mínimo 1mm de espessura dentinária para que se possa realizar a técnica da “férula” (Murgueitio, 2008; Vârlan *et al.*, 2009).

Um estudo relatado por Tan *et al.*, 2005, demonstrou que dentes restaurados com espigões/núcleos usando 2mm uniformes de “férula”, apresentaram resistência à fratura similar aos dentes endodonciados restaurados sem espigões. Este estudo confirma que a resistência à fratura se relaciona proporcionalmente com a estrutura coronal remanescente, uma vez que o grupo de dentes preparados com uma “férula” de 2mm envolvendo toda a circunferência cervical e o grupo de dentes preparados com uma “férula” não uniforme, foram mais resistentes à fratura que o grupo sem “ferulização”.

Pereira *et al.*, 2009, em outro estudo, chegaram a resultados semelhantes e reafirmaram a ideia de que a presença do “efeito férula” de diferentes tamanhos, aumenta proporcionalmente a resistência à fratura do dente, e quanto maior for o remanescente dental, maior será a resistência. Também concluíram que um “efeito férula” realizado de maneira adequada diminui os impactos do sistema de espigão e núcleo, dos agentes de cimentação e da restauração final sobre o desempenho dos dentes endodonciados.

Fragou *et al.* 2012, além de concluírem que o uso do “efeito férula” aumentava a resistência à fratura, também observaram que o numero de fraturas desfavoráveis em dentes com “efeito férula” era maior que o numero de fraturas desfavoráveis.

Se a situação clínica não for favorável, impedindo assim que o “efeito férula” seja estabelecido de forma completa devido a lesões de cáries, restaurações anteriores

ou fraturas, sua confecção de forma incompleta poderá ser realizada, visto que esta seria uma melhor opção frente a sua completa ausência (Rocha *et al.*, 2015).

Deve observar-se que, o “espaço biológico” (dimensão da inserção do tecido conjuntivo e epitélio juncional na raiz acima da crista alveolar) e a distância entre a margem da coroa e a crista alveolar, devem ser assegurados. Isto significa um mínimo de 3mm entre a margem da coroa e a crista alveolar (Fugazzoto & Parma, 1984; Freeman, 1990). Portanto, para uma “férula” de 1,5mm ser realizada, será necessário pelo menos 4,5mm de estrutura de dente supra-alveolar (Stankiewicz & Wilson, 2002).

Quando um dente não tiver suficiente estrutura coronal para este feito, extrusão ortodôntica poderá ser considerada uma opção. Se nenhum dos métodos alternativos para proporcionar o “efeito férula” puder ser realizado, em virtude de um provável resultado pobre, pode-se considerar a possibilidade de extração do dente com reabilitação protética (Joloski *et al.*, 2012).

A última possibilidade de restauração para um dente endodonciado é a coroa total.

Atualmente, por conta do desenvolvimento das técnicas adesivas, as coroas totais têm menos indicações do que no passado e são mais utilizadas em 3 situações: (1) quando existe perda severa de estrutura coronal (por cárie ou fratura), ou iatrogenia (pré-existência de restaurações diretas que se estendem abaixo do nível cervical; (2) como um componente de suporte em uma prótese parcial fixa (quando os implantes são contraindicados); (3) para perio-protése (coroa com finalidade de salvar um dente com razoável comprometimento periodontal), (Polesel, 2014).

Salehrabi *et al.*, 2004, em um estudo de acompanhamento por 8 anos de dentes endodonciados com diferentes restaurações, observaram que dos dentes extraídos nesse período, 83% não tinham coroa total como restauração. A sobrevivência de dentes com coroa total foi 5 a 6 vezes maior do que os sem cobertura total, especialmente em dentes posteriores. A presença ou não de espigão, não teve influência significativa nos resultados.

Restauração de Dentes Posteriores Endodonciados

O desenvolvimento de materiais possibilita varias opções para confecção de coroas, com qualidades estéticas e funcionais ótimas, a curto e médio prazo (coroas de cerâmica à base de zircônia, coroas monolíticas em zircônia e coroas de dissilicato de lítio). Somente as coroas tradicionais, metalo-cerâmicas, têm comprovação científica de confiabilidade a longo prazo, e deve ser a primeira escolha em sectores de menor exigência estética (Polesel, 2014).

Apesar da necessidade de um maior desgaste para o preparo de um dente que visa receber uma coroa metalo-cerâmica, a autora considera isso uma limitação parcial, pois os dentes indicados para coroas totais, independentemente de que material elas serão feitas, já são dentes severamente comprometidos e necessitarão de espigão e “efeito férula” para serem restaurados.

No que diz respeito a utilização de dentes endodonciados como pilares de próteses parciais fixas, Goga & Purton, 2007, afirmaram que estes dentes poderiam servir a essa finalidade, embora tenham encontrado uma taxa de insucesso, enquanto que para os dentes vitais, a taxa de insucesso tenha sido apenas de 5%. Os autores preconizam o uso de dentes vitais, nos casos em que serão pilares de prótese fixas com “*cantilever*”, pois acreditam que a sobrevivência de dentes endodonciados diminuiu, devido a falhas mecânicas.

Ploumaki *et al.*, 2013, observaram um sucesso de 92% em dentes endodonciados e restaurados com coroas totais unitárias (sem diferença significativa do uso de espigões pré-fabricados e metálicos fundidos), após 6 anos. Como pilares de próteses parciais fixas, o sucesso foi de apenas 78%, no neste período de tempo.

Quando comparado o uso de dentes endodonciados utilizados como suporte de próteses parciais fixas com os utilizados como suporte de próteses parciais removíveis, Wegner *et al.*, 2006, relataram um sucesso maior de 92,7% nos primeiros e 51% nos últimos.

Restauração de Dentes Posteriores Endodonciados

A reabilitação de dentes endodonciados em prótese fixa deve ser guiada pelas condições do remanescente dental e da oclusão. Esta decisão deve ser feita de modo ponderado e visar efeito/benefício (Maurício & Reis, 2014).

Quanto menos dentes pilares remanescentes para uma reabilitação, maior será a importância de cada um deles para a estabilidade do tratamento, sendo que as próteses fixas não são mais um tratamento de eleição à longo prazo (Kölpin *et al.*, 2013).

III. CONCLUSÕES

Dentro de que se propôs este estudo, a inter-relação entre planeamento, posição do dente na arcada e tecido dental remanescente, na escolha de uma restauração para dentes posteriores endodonciados, podemos concluir que:

O planeamento, requisito fundamental para o sucesso, inicia-se antes da realização do tratamento endodôntico, com a decisão da viabilidade de uma futura restauração adequada.

A restauração deve ser feita o mais rápido possível após o término do tratamento endodôntico, para preservação do selamento do sistema radicular e proteção do tecido dental remanescente.

A longevidade de dentes endodonciados está intimamente ligada à quantidade e qualidade do remanescente dental, portanto os preparos devem ser os mais conservadores possíveis e as restaurações devem reforçar e proteger o tecido sadio remanescente. A ausência das cristas marginais fragiliza a estrutura dental.

A escolha da restauração deve ser progressiva, de acordo com a quantidade/qualidade, preservação e reforço da estrutura remanescente, a partir de uma restauração direta até uma coroa total com retentor intrarradicular anatómico metálico, como última possibilidade.

O efeito “férula” aumenta a resistência do remanescente dentário.

A posição do dente na arcada influencia a escolha da restauração em função dos tipos de forças incidentes. Os pré-molares são susceptíveis a forças laterais e neles um espigão de fibra tem um papel de reforço. Os molares são dentes nos quais as forças exercidas são axiais, onde normalmente os espigões não representam reforço. Nos dois grupos, o recobrimento cuspídeo parece prevenir fraturas, pelo papel de ferulização das cúspides.

Restauração de Dentes Posteriores Endodonciados

A escolha do adesivo e o domínio das técnicas de cimentação podem influenciar na longevidade das restaurações.

Novos estudos seriam necessários, para maiores conclusões, pois o desenvolvimento de novos materiais restauradores, a facilidade de execução e diminuição no custo, devem levar o clínico cada vez mais a acreditar na possibilidade de sucesso das restaurações dos dentes posteriores endodonciados, já que essa região bucal muitas vezes tem sido negligenciada devido à possibilidade da colocação de um elemento protético com implante.

IV. BIBLIOGRAFIA

Albuquerque, R. (2002). *Pinos intra-radulares pré-fabricados*. In: Cardoso, RJA., Gonçalves, EAN. *Odontologia: arte, ciência e técnica*. São Paulo: Artes Médicas, v.19, pp.441-62.

Albuquerque, R. *et al.* (2003). Pinos pré-fabricados intra-radulares: sistemas e técnicas, *Anais do 15º Conclave Odontológico Internacional de Campinas*, n.104.

Alfredo e Souza, ES *et al.* (2006). Effect of Eugenol-Based Endodontic Cement on the Adhesion of intracanal Posts, *Brazilian Dental Journal*, v.17, n.2, pp.130-3.

Aquilino, SA. e Caplan, DJ. (2002). Relationship between crown placement and the survival of endodontically treated teeth, *Journal Prosthetic Dentistry*, v.87, n.3, pp.256-3.

Arantes e Oliveira, S. e Chasqueira, F. (2013). Atualidades em Adesivo Dentários, *Revista da Ordem dos Médicos Dentistas*, n.19, pp.12-8.

Assif, D. e Gorfil, C. (1994). Biomechanical considerations in restoring endodontically treated teeth, *Journal Prosthetic Dentistry*, v.71, n.6, pp.565-7.

Att, W. *et al.* (2009). Marginal adaptation of three different zirconium dioxide three-unit fixed dental prostheses. *Journal Prosthetic Dentistry*, v.101, n.4, pp.239-7.

Aurélio, IL. *et al.* (2015). Are posts necessary for the restoration of root filled teeth with limited tissue loss? A structured review of laboratory and clinical studies, *International Endodontic Journal*, pp.1-9.

Baccarin, A. e Zaze, C. (2012). Coroa Endodôntica Adesiva – Relato de Caso Clínico, *Revista Odontológica de Araçatuba*, v.33, n.2, pp.47-1.

Baratieri, N. e Monteiro, S. (2010). *Coroas posteriores endocrown*. In: Baratieri L N. *Odontologia restauradora: fundamentos e técnicas*, São Paulo: Ed. Santos, v.2, cap.30, pp.738-55.

Bergman, P. *et al.* (1989). Restorative and endodontic results after treatment with cast posts and cores, *Journal Prosthetic Dentistry*, v.61, n.1, pp.10-5.

Bindl, A. e Mormamm, WH. (2002). An up to 5-year clinical evaluation of posterior In-Ceram CAD/CAM core crowns, *The International Journal of Prosthodontics*, v.15, n.5, pp.451-6.

Bispo, LB. (2008). *Reconstrução de dentes tratados endodonticamente: retentores intra-radiculares*. Universidade de São Paulo, Departamento de Dentística, Faculdade de Odontologia.

Blatz, MB. e Dent, M. (2002). Long-term clinical success of all-ceramic posterior restorations, *Quintessence International*, v.33, n.6, pp.415-26.

Bolhuis. HPB. *et al.* (2001). Fracture strength of different core build-up designs, *American Journal of Dentistry*, v.14, n.5, pp.286-20.

Bottino, MA. (2009). *Percepção - Estética em próteses Livres de Metal em Dentes Naturais e Implantantes*. São Paulo: Editora Artes Médicas.

Canta, J. *et al.* (2011). Recobrimento total de cúspides com amálgama de prata em dentes com tratamento endodôntico – caso clinic, *Revista Portuguesa Estomatologia, Medicina Dentária e Cirurgia Maxiofacial*, v.52, n.2, pp.89-7.

Carvalho, RL. *et al.* (2012). Indicações, adaptação marginal e longevidade clinica de sistemas cerâmicos livres de metal: uma revisão da literature, *International Journal of Dentistry*, Recife, v.11, n.1, pp.55-65.

Castro, CG. *et al.* (2012). Fracture resistance and mode of failure of various types of root filled teeth, *International Endodontic Journal*, v.45, n.9, pp.840-7.

Chan, CP. *et al.* (1999). Vertical root fracture in endodontically versus nonendodontically treated teeth: a survey of 315 cases in Chinese patients, *Oral Surgery, Oral Medicine, Oral Pathology, Oral Radiology and Endodontology*, v.87, n.4, pp.504-7.

Chen, L. *et al.* (2012). Bonding of primed zirconia ceramics: evidence of chemical bonding and improved bond strengths, *American Journal of Dentistry*, v.25, n.2, pp.103-8.

Cheung, W. (2005). A review of the management of endodontically treated teeth. Post, core and the final restoration, *The Journal of the American Dental Association*, v.136, n.5, pp.611-9.

Chugal, NM. *et al.* (2007). Endodontic treatment outcome: effect of the permanent restoration, *Oral Surgery, Oral Medicine, Oral Pathology, Oral Radiology and Endodontology*, v.104, n.4, pp.576-82.

Clavijo, V. *et al.* (2006). Pinos anatômicos, uma nova perspectiva clínica, *Revista Dental Press de Estética*, Maringá, v.3, n.3, pp.110-30.

Clavijo, V. *et al.* (2007). Coroas endocrown – uma opção para dentes posteriores desvitalizados, *Clínica – International Journal of Brazilian Dentistry*, São José, v.3, pp.246-2.

Clavijo, VG. *et al.* (2009). Fracture strength of flared bovine roots restored with different intraradicular posts, *Journal of Applied Oral Science*, v.17, n.6, pp.574-8.

Cohen, S. *et al.* (2006). A demographic analysis of vertical root fractures, *Journal of Endodontics*, v.32, n.12, pp.1160-3.

Conceição, EN.; Conceição, AB.; Pacheco, JFM. (2007). *Dentística - Saúde e Estética*, Porto Alegre-RS, Artmed, pp.503-35.

Costa, LCS.; Pegoraro, LF. e Bonfante, G. (1997). Influence of different metal restorations bonded with resin on fracture resistance of endodontically treated maxillary premolars, *Journal of Prosthetic Dentistry*, v.77, n.4, pp.365-9.

Cruz-Filho, AM. *et al.* (2001). Evaluation of the effect of EDTAC, CDTA and EGTA on radicular dentin microhardness, *Journal of Endodontics*, v.27, n.3, pp.183-4.

Dejak, B. e Młotkowski, A. (2011). Finite element analysis of strength and adhesion of cast posts compared to glass fiber-reinforced composite resin posts in anterior teeth, *Journal of Prosthetic Dentistry* , v.105, n.2, pp.115-26.

Deliperi, S. (2008). Direct Fiber-reinforced Composite Restoration in an Endodontically-treated Molar: A Three-year Case Report. *Clinical Technique/Case Report Operative Dentistry*, v.33, n.2, pp.209-14.

Dietschi, D. *et al.* (2007). Biomechanical considerations for the restoration of endodontically treated teeth: A systematic review of the literature – Part I. Composition and micro and macrostructure alterations, *Quintessence International*, v.38, n.9, pp.733-43.

Edelhoff , D. e Sorensen, JA. (2002). Tooth structure removal associated with various preparation designs for posterior teeth, *International Journal of Periodontics & Restorative Dentistry*, v.22, n.3, pp.241-49.

Ferracane, JL. *et al.* (2010). Self-adhesive resin cements – chemistry, properties and clinical considerations, *Journal of Oral Rehabilitation*, v.38, n.4, pp.295-314.

Ferrari, M. *et al.* (2007). Post placement affects survival of endodontically treated premolars, *Journal of Dental Research*, v.86, n.8, pp.729-34.

Figueredo, AR., Castro Filho, AA. e Matuda, FS. (2002). *Cimentação provisória e definitiva. In: Cardoso, RJ., Gonçalves, EAN. Oclusão/ATM, Prótese, Prótese Sobre Implantes e Prótese Bucomaxilofacial.* São Paulo: Artes Médicas.

Fokkinga, WA. *et al.* (2007). Up to 17-year controlled clinical study on postand-cores and covering crowns. *Journal of Dentistry*, v.35, n.10, pp.778-86.

Fragou T. *et al.* (2012). The effect of ferrule on the fracture mode of endodontically treated canines restored with fibre posts and metal-ceramic or all-ceramic crowns, *Journal of Dentistry*, v.40, n.4, pp.276-85.

Freeman, B. (1990). The biologic width periodontal - restorative considerations, *University of Toronto Dental Journal*, v.3, n.2, pp.32-3.

Fugazzotto, PA. e Parma-Benfenati, S. (1984). Pre-prosthetic periodontal considerations. Crown length and biologic width, *Quintessence International*, v.15, n.12, pp.1247-56.

Garofalo, JC. (2005). Desvendando a cimentação adesiva (parte 2). Informativo Interno do Laboratório Aliança. *Alianews*; Disponível em: <<http://www.laboratorioalianca.com.br/download/alianews04.pdf>>. Acesso em: 25/10/2006.

Goga, R. e Purton, DG. (2007). The use of endodontically treated teeth as a butments for crowns fixed partial dentures, or removable partial dentures: a Literature review, *Quintessence International*, v.38, n.2, pp.106-11.

Gonzaga, C. *et al.* (2011). Restoration of endodontically treated teeth, *Revista Sul-Brasileira de Odontologia*, v.8, n.3, pp.33-46.

Guedes, LLS. *et al.* (2008). Avaliação das propriedades mecânicas de cimentos resinosos convencionais e autocondicionantes, *Revista de Odontologia da UNESP*, v.37, n.1, pp.85-9.

Gulabivala, K. (2004). *Restoration of the root-treated tooth*. In: Stock, CJR.; Gulabivala, K.; Walker, RT. *Endodontics*. Edinburgh, Elsevier Mosby, 3rd ed., pp.279-305.

Gutmann, JL. e Lovdahl, PE. (1997). *Problems Encountered in Restoring Endodontically Treated Teeth*. In: Gutmann, JL. et al. (Ed.). *Problem Solving in Endodontics Prevention, Identification and Management*, USA, Mosby, 3rded., pp.325-45.

Hayashi, M. et al. (2006). Fracture resistance of pulpless teeth restored with post-cores and crowns, *Dental Materials*, v.22, n.5, pp.477-85.

Hegde, J. et al. (2012). An in vitro evaluation of fracture strength of endodontically treated teeth with simulated flared root canals restored with different post and core systems, *Journal of Conservative Dentistry*, Jul, v.15, n.3, pp.223-7.

Hoag, EP. e Dwyer, TG. (1982). A comparative evaluation of three post and core technique, *Journal Prosthetic Dentistry*, Feb, n.47, n.2, pp.177-181.

Hood, JAA. (1991). Biomechanics of the intact, prepared and restored tooth: some clinical implications, *International Dental Journal*, v.41, n.1, pp.25-32.

Hou, QQ.; Gao, YM. e Sun, L. (2013). Influence of fiber posts on the fracture resistance of endodontically treated premolars with different dental defects, *International Journal of Oral Sciences*, v.5, n.3, pp.167-71.

Hutchison, MP. (2014). Cerâmicas Odontológicas. Cerâmica Dental, Materiais dentários II. Disponível em: <<http://fr.slideshare.net/mphutchison/ceramicas-odontologicas>>. [Consultado em 16/03/2016].

Iqbal, MK. e Kim, S. (2008). A review of factors influencing treatment planning decisions of single-tooth implants versus preserving natural teeth with non-surgical endodontic therapy, *The Journal of Endodontics*, v.34, n.5, pp.519-29.

- Isidor, F., Brøndum, K. e Ravnholt, G. (1999). The influence of post length and crown ferrule length on the resistance to cyclic loading of bovine teeth with prefabricated titanium posts, *The International Journal of Prosthodontics*, v.12, n.1, pp.78-82.
- Jotkowitz, A. e Samet, N. (2010). Rethinking ferrule - a new approach to an old dilemma, *British Dental Journal*, v.209, n.1, pp.25-33.
- Juloski, J. *et al.* (2012). Ferrule effect: a literature review, *The Journal of Endodontics*, Jan, v.38, n.1, pp.11-9.
- Kishore, S. *et al.* (2015). An assessment of coronal leakage of permanent filling materials in endodontically treated teeth: An in vitro study, *Journal of Pharmaceutical Sciences and Pharmacology*, v.7, n.2, pp.607-11.
- Kölpin, M. (2013). Composite filling or single crown? The clinical dilemma of how to restore endodontically treated teeth, *Quintessence International*, v.45, n.6, pp.457-66.
- Kutller, S. *et al.* (2004). The impact of post space preparation with gates-glidden drills on residual dentin thickness in distal roots of mandibular molars, *The Journal of the American Dental Association*, v.135, n.7, pp.903-9.
- Larson, TD. (2006). The Restoration of Non-Vital Teeth: Structural, Biological, and Micromechanical Issues in Maintaining Tooth Longevity. Part 1, *Northwest Dentistry Journal*, The Minnesota Dental Association, v.85, n.6, pp.23-32.
- Leles, CR.; Souza, JB. e Busato, AL. (2004). *Princípios das Restaurações com Retenção Intra-Radicular*. In: Estrela, C. (Ed.). *Ciência Endodôntica*. São Paulo, Editora Artes Médicas Ltda, pp.991-1006.
- Li, Q. *et al.* (2011). Effects of auxiliary fiberposts on endodontically treated teeth with flared canals, *Operative Dentistry Journal*, v.36, n.4, pp.380-9.
- Magne, P. (2006). Composite Resins and Bonded Porcelain: The Postamalgam Era?, *Journal of California Dental Association*, v.34, n.2, pp.135-47.

Magne, P. e Douglas, WH. (1999). Rationalization of Esthetic Restorative Dentistry Based on Biomimetics, *International Journal of Esthetic Dentistry*, v.11, n.1, pp.5-15.

Makade, CS. *et al.* (2011). A comparative evaluation of fracture resistance of endodontically treated teeth restored with different post core systems - an in-vitro study, *The Journal of Advanced Prosthodontics*, v.3, n.2, pp.90-5.

Martins, ML. (2010). Comportamento Biomecânico das Cerâmicas Odontológicas: Revisão, *Cerâmica 56*, Faculdade do Odontologia de Bauru, Universidade de São Paulo, pp.148-155.

Maurício, P. e Reis, J. (2014). Tendências na reabilitação de dentes com tratamento endodôntico em prótese fixa – artigo de revisão. *Revista da Ordem dos Médicos Dentistas*, n.20, pp.2-8.

Melo, T. S. (2007). *Restauração de dentes tratados endodonticamente - Influência do artifício de retenção na resistência à fratura de restaurações cerâmicas confeccionadas pelo sistema CEREC 3*. [Dissertação] (mestrado) Universidade Federal de Santa Catarina - Dentística, Florianópolis.

Meyenberg, K. (2013). The ideal restoration of endodontically treated teeth - structural and esthetic considerations: a review of the literature and clinical guidelines for the restorative clinician, *The European Journal of Esthetic Dentistry*, official journal of the European Academy of Esthetic Dentistry, v.8, n.2, pp.238-68.

Mondelli, R. *et al.* (2009). Fracture Resistance of Weakened Teeth Restored with Condensable Resin with and without cusp coverage, *Journal of Applied Oral Science*, v.17, n.3, pp.161-5.

Morgano, SM., Rodrigues, AH., Sabrosa, CE. (2004). Restoration of endodontically treated teeth, *Dental Clinics of North America*; v.48, n.2, pp.397-416.

- Moro, M., Agostinho, AM. e Matsumoto, W. (2005). Núcleos metálicos fundidos x pinos pré-fabricados, *PCL - Revista Ibero-americana de Prótese Clínica e Laboratorial*, v.7, n.36, pp.167-72.
- Moscovich, H. *et al.* (1998). Effect of composite basing on the resistance to bulk fracture of industrial porcelain inlays, *The Journal of Dentistry*, v.26, n.2, pp.183-9.
- Muniz, L. *et al.* (2010). *Reabilitação estética em dentes tratados endodonticamente*, São Paulo Santos Editora, pp. 71-76.
- Muniz, L. *et al.* (2010). *Reabilitação estética em dentes tratados endodonticamente*, São Paulo Santos Editora, pp. 154-157.
- Muñoz, MA. *et al.* (2013). Immediate bonding properties of universal adhesives to dentine, *The Journal of Dentistry*, v.41, n.5, pp.404-11.
- Murgueitio, R. (2008). Clasificación de los defectos de extensión en dientes posteriores tratados con endodoncia, *Revista Estomatología*, v.16, n.2, pp.31-37.
- Nagasiri, R. e Chitmongkolsuk, S. (2005). Long-term survival of endodontically treated molars without crown coverage: A retrospective cohort study, *Journal of Prosthetic Dentistry*, v.93, n.2, pp.164-70.
- Nakamura, T. *et al.* (2006). Stress analysis of endodontically treated anterior teeth restored with different types of post material, *Dental Materials Journal*, Mar, v.25, n.1, pp.145-50.
- Namorato, LR. *et al.* (2013). Cimentação em cerâmicas: evolução dos procedimentos convencionais e adesivos, *Revista Brasileira de Odontologia*, v.70, n.2. pp.142-7.
- Nazaro, JVQ. *et al.* (2006). Fatores determinantes na seleção de pinos intra-radiculares, *Revista de Odontologia da UNESP*; v.35, n.4, pp.223-31.

Ng, CCH. *et al.* (2006). Influence of remaining coronal tooth structure location on the fracture resistance of restored endodontically treated anterior teeth, *Journal of Prosthetic Dentistry*, v.95, n.4, pp.290-6.

Ng, YL., Mann, V. e Gulabivala, K. (2010). Tooth survival following non-surgical root canal treatment: a systematic review of the literature, *International Endodontic Journal*, v.43, n.3, pp.171-89.

Nimigean, VR., Butincu, L. e Nimigean, V. (2012). A radiographic study regarding post retained restorations, *Romanian Journal of Morphology and Embryology*; v.53, n.3, pp.775-9.

Nothdurft, FP. *et al.* (2008). The fracture behavior of premolar teeth with class II cavities restored by both direct composite restorations and endodontic post systems, *Journal of Dentistry*, v.36, n.6, pp.444-9.

Nunes, T. *et al.* (2009). Frequência de pinos intrarradiculares utilizados em procedimentos de reconstrução dentária na Faculdade de Odontologia da Universidade Federal de Pelotas, *Odontologia Clinico-Científica.*, Recife, v.8, n.4, pp.315-18.

Okamoto, K. *et al.* (2008). Three-dimensional finite element analysis of stress distribution in composite resin cores with fiber posts of varying diameters, *Dental Materials*, Jan, v.27, n.1, pp.49-55.

Paloshi, D. (2013). *Novos paradigmas das restaurações de dentes posteriores tratados endodonticamente: opções aos tradicionais pino e coroa*. Instituto de Ciências da Saúde. Monografia apresentada ao Curso de Especialização em Endodontia do I.C.S.-FUNORTE – Núcleo Goiânia II, Goiás.

Pegoraro, LF. *et al.* (1998). *Prótese Fixa*. São Paulo, Artes Médicas. pp.217-9.

Perdigão, J. e Geraldellis, S. (2003). Bonding Characteristics of Self-etching Adhesives to Intact versus Prepared Enamel, *Journal of Esthetic and Restorative Dentistry*, v.15, n.1, pp.32–42.

Pereira, JR. *et al.* (2006). Effect of a crown ferrule on the fracture resistance of endodontically treated teeth restored with prefabricated posts, *The Journal of Prosthetic Dentistry*; v.95, n.1, pp.50-4.

Pereira, JR. *et al.* (2009). Influence of intraradicular post and crown ferrule on the fracture strength of endodontically treated teeth, *Brazilian Dental Journal*, v.20, n.4, pp. 297-302.

Peroz, I. *et al.* (2005). Restoring endodontically treated teeth with posts and cores: a review, *Quintessence International*, v.36, n.9, pp.737-46.

Pires, J. *et al.* (2013). Conceito Endocrown na restauração de dentes endodonciados: Revisão de casos clínicos, *Revista Portuguesa de Estomatologia, Medicina dentária e Cirurgia Maxilofacial*, v.54, n.1, pp.59.

Ploumaki, A. *et al.* (2013). Success rates of prosthetic restorations on endodontically treated teeth; a systematic review after 6 years, *Journal of Oral Rehabilitation*, v.40, n.8, pp.618-30.

Polesel, A. (2011). Il restauro conservativo del dente singolo posterior trattato endodonticamente, *Giornale Italiano di Endodonzia*, v.25, n.1, pp.3-21.

Polesel, A. (2014). Restoration of the endodontically treated posterior tooth, *Giornale Italiano di Endodonzia*, v.28, n.1, pp.2-16.

Pontius, O. e Hutter, JH. (2002). Survival rate and fracture strength of incisors restored with different post and core systems and endodontically treated incisors without coronoradicular reinforcement, *The Journal of Endodontics*, v.28, n.10, pp.710-5.

Rahimi, S. *et al.* (2008). In vitro comparison of three different lengths of remaining gutta-percha for establishment of apical seal after post-space preparation, *Journal of Oral Science*, v.50, n.4, pp.435-9.

Ribeiro, C. *et al.* (2012). Restauração Indireta Onlay: Seleção do Sistema Cerâmico e Cimentação com Cimento Auto-Adesivo - relato de caso clínico. *Revista Odontológica Brasileira Central*, v.21, n.58, pp.529-33.

Ribeiro, CMB. (2007). Cimentação em prótese: procedimentos convencionais e adesivos, *International Journal of Dentistry*, v.6, n.2, pp.58-62.

Rizzo, T. (2013). *Endocrowns : Recuperação da Estética, Resistência e Função de Dentes Posteriores*. Trabalho de conclusão de curso apresentado ao Centro de Ciências da Saúde, da Universidade Estadual de Londrina, Londrina.

Rocca, GT. e Krejci, I. (2013). Crown and post-free adhesive restorations for endodontically treated posterior teeth: from direct composite to endocrowns, *The European Journal of Esthetic Dentistry*, v.8, n.2, pp.156-79.

Rocha, I. *et al.* (2015). Fatores determinantes nas indicações e limitações dos diversos retentores intrarradiculares - revisão de literature, *Prosthesis Laboratory in Science*, v.4, n.14, pp.143-51.

Rodrigues, I (2009). *Restauração de dentes Permanentes com Tratamento Endodôntico não Cirúrgico*, Monografia (Mestrado Integrado) - Universidade Fernando Pessoa, Faculdade de Ciências da Saúde, Porto.

Sahafi, A. *et al.* (2004). Retention and failure morphology of prefabricated posts, *The International Journal of Prosthodontics.*, v.17, n.3, pp.307-12.

Salehrabi, R. (2004). Endodontic Treatment Outcomes in a Large Patient Population in the USA: An Epidemiological Study, *Journal of Endodontics*, v.30, n.12, pp.846-50.

Santana, FR. *et al.* (2011). Influence of post system and remaining coronal tooth tissue on biomechanical behaviour of root filled molar teeth, *International Endodontic Journal*, May; v.44, n.5, pp.386-94.

Sauáia, TS. *et al.* (2006). Microleakage evaluation of intraorifice sealing materials in endodontically treated teeth, *Oral Surgery, Oral Medicine, Oral Pathology, Oral Radiology, and Endodontics*, v.102, n.2, pp.242-246.

Schmitter, M. *et al.* (2007). Influence of Clinical Baseline Findings on the Survival of Post Systems: A Randomized Clinical Trial, *The International Journal of Prosthodontics*, v.20, n.2, pp.173-8.

Schulze, KA. *et al.* (2005). Effect of hydration variability on hybridlayer properties of a self-etching versus an acid-etching system, *Biomaterials*, v.26, n.9, pp.1011-18.

Schwartz, RS. e Robbins, JW. (2004). Post Placement and Restoration of Endodontically Treated Teeth: A Literature Review, *Journal of Endodontics*, v.30, n.5, pp.289-301.

Scotti, N. *et al.* (2012). Is fracture resistance of endodontically treated mandibular molars restored with indirect onlay composite restorations influenced by fibre post insertion?, *Journal of Dentistry*, v.40, n.10, pp.814–20.

Scotti, N. *et al.* (2013). Influence of adhesive techniques on fracture resistance of endodontically treated premolars with various residual wall thicknesses, *The Journal of Prosthetic Dentistry*, v.110, n.5, pp.376-82.

Serna, FN. e Rivera, JM. (2008). Distribución de tensiones mediante el análisis de elementos finitos en dientes restaurados directa e indirectamente después de un tratamiento endodôntico, *Kiru*, v.14, n.1, pp.36-51.

Soares, CJ. *et al.* (2008). The influence of cavity design and glass fiber posts on biomechanical behavior of endodontically treated premolars, *Journal of Endodontics*, v.31, n.10, pp.752-54.

Soares, PV. *et al.* (2008). Influence of Restorative Technique on the Biomechanical Behavior of Endodontically Treated Maxillary Premolars. Part I: Fracture Resistance and Fracture Mode, *Journal of Prosthetic Dentistry*, v.99, n.1, pp.30-7.

Sorensen, JA. e Engelman, MJ. (1990). Ferrule design and fracture resistance of endodontically treated teeth, *The Journal of Prosthetic Dentistry*, v.63, n.5, pp.529-36.

Sorrerino, R. *et al.* (2007). Effect of post-retained composite restoration of MOD preparation on the fracture resistance of endodontically treated teeth, *The Journal of Adhesive Dentistry*, v.9, n.1, pp.49-56.

Souza, TR. (2011). Cimentos autoadesivos: eficácia e controvérsias, *Revista Dentística online*; n.10, v.21. Disponível em < <http://coral.ufsm.br/dentisticaonline/1012.pdf>>. Consultado em 27/03/2016.

Spezia de Melo, T. (2007). *Restaurações de dentes tratados endodonticamente: influência do artifício de retenção na resistência à fratura de restaurações cerâmicas confeccionadas pelo sistema CEREC 3*. Dissertação apresentada ao Programa de Pós-graduação em Odontologia da Universidade Federal de Santa Catarina, Florianópolis.

Spielman, DDS. *et al.* (2012). Restorative outcomes for endodontically treated teeth in the Practitioners Engaged in Applied Research and Learning Network, *The Journal of the American Dental Association*, July ; v.143, n.7, pp.746-55.

Stankiewicz, NR. e Wilson, PR. (2002). The ferrule effect: a literature review, *International Endodontic Journal*, v.35, n.7, pp.575-81.

Steele, A. e Johnson, BR. (1999). In vitro fracture strength of endodontically treated

premolars, *The Journal of Endodontics*, v.25, n.1, pp.6-8.

Suprabha, BS., Sudha, P. e Vidya, M. (2003). Comparative evaluation of sealing ability of restorative materials used for coronal sealing after root canal therapy, *Journal of The Indian Society of Pedodontics and Preventive Dentistry*, v.19, n.4, pp.137-42.

Takahashi, CU., De Cara, AA. e Contin, I. (2001). Resistência à fratura de restaurações diretas com cobertura de cúspide em pré-molares superiores endodonticamente tratados, *Pesquisa Odontológica Brasileira*, jul/set, v.15, n.3, pp.247-51.

Tamse, A., Zilburg, I. e Halpern, J. (1998). Vertical root fractures in adjacent maxillary premolars: an endodontic-prosthetic perplexity, *International Endodontic Journal*, v.31, n.2, pp.127-32.

Tan, PLB. *et al.* (2005). In vitro fracture resistance of endodontically treated central incisors with varying ferrule heights and configurations, *The Journal of Prosthetic Dentistry*, v.93, n.4, pp.331-6.

Trulsson, M. (2005). Sensory and motor function of teeth and dental implants: a basis for osseoperception, *Clinical and Experimental Pharmacology and Physiology*, v.32, n.1-2, pp.119-122.

Türp, JC. *et al.* (2007). Restoring the fractured root-canal-treated maxillary lateral incisor: in search of an evidence-based approach, *Quintessence International*, v.38, n.3, pp.179-91.

Van Landuyt, KL. *et al.* (2007). Systematic Review of the Chemical Composition of Contemporary Dental Adhesives, *Biomaterials*, v.28, n.26, pp.3757-85.

Van Meerbeek, B. *et al.* (2005). A randomized controlled study evaluating the effectiveness of a two-step self-etch adhesive with and without selective phosphoric-acid etching of enamel, *Dental Materials*, v.21, n.4, pp.375-83.

Vârlan, C. *et al.* (2009). Current opinions concerning the restoration of endodontically treated teeth: basic principles, *Journal of Medicine and Life*, v.2, n.2, pp.165-72.

Vaz, I. (2011). *Restoration of endodontically treated teeth: importance of the remaining tooth structure*. REDOE. [Em linha] Disponível em: <http://www.redoe.com/ver.php?id=118>. [consultado em 01/03/2016].

Wahab, FK. (2004). Restoring of endodontically treated tooth Concepts and techniques, *The Saudi Dental Journal*, v.16, n.2, pp. 61-9.

Wegner, PK. (2006). Survival rate of endodontically treated teeth with posts after prosthetic restoration, *The Journal of Endodontics*, v.32, n.10, pp.928-31.

Willershausen, B. *et al.* (2005). Survival rate of endodontically treated teeth in relation to conservative vs post insertion techniques - a retrospective study, *European Journal of Medical Research*, v.10, n.5, pp.204-8.

Witkowski, S. (2005). (CAD-)/CAM in dental technology, *Quintessence of Dental Technology*, v.28, pp.169-84.

Yoshida, Y. *et al.* (2012). Self-assembled Nano-layering at the Adhesive Interface, *The Journal of Dental Research*, v.91, n.4, pp.376-81.

Zarow, M., Devoto, W. e Saracinelli, M. (2009). Reconstruction of endodontically treated posterior teeth - with or without post? Guidelines for the dental practitioner, *The European Journal of Esthetic Dentistry*, v.4, n.4, pp.312-27.