

Miguel José Carvalho Badas

**O impacto da variação anatómica do nervo lingual na
cirurgia oral**

Miguel José Carvalho Badas

Faculdade Fernando Pessoa

Ano 2019

Miguel José Carvalho Badas

**O impacto da variação anatómica do nervo lingual na
cirurgia oral**

Miguel José Carvalho Badas

Faculdade Fernando Pessoa

Ano 2019

Miguel José Carvalho Badas

**O impacto da variação anatómicas do nervo lingual na
cirurgia oral**

Dissertação apresentado à Universidade
Fernando Pessoa como parte dos requisitos
para obtenção de grau de Mestrado
Integrado em Medicina Dentaria

Resumo

O nervo lingual é um dos nervos sensitivos mais importantes da cavidade oral e é muito delicado, devido à sua localização e à sua anatomia. Aliás, podemos destacar que o nervo lingual tem várias variações anatómicas que podem tornar difícil os atos clínicos e, em alguns casos, podem levar a lesionar o próprio nervo e por isso devemos localizá-lo bem. As causas principais das lesões do nervo são as cirurgias na região, técnicas anestésicas e reabilitações. Os diversos tratamentos para a sua recuperação têm vindo a ser estudados, alguns são controversos e, por isso, foi desenhado uma classificação objetiva e rigorosa para comparar e avaliar os resultados dos diferentes casos clínicos.

Palavras-chaves: "Lingual Nerve", "Lingual Nerve Injuries", "Surgery, Oral", "Oral Surgical Procedures", "Lingual Nerve/anatomy and histology", "Lingual Nerve/surgery" e "Lingual Nerve/therapy"

Abstract:

The lingual nerve is one of the most important sensory nerves of the oral cavity and is very delicate due to its location and anatomy. Incidentally, we can note that the lingual nerve has several anatomical variations that can make clinical acts difficult and in some cases can lead to injure the nerve itself and so we should locate it well. The main causes of nerve injuries are surgeries in the area, anesthetic techniques, rehabilitation. The various treatments for its recovery have been studied, some are controversial and therefore an objective and rigorous classification was designed to compare and evaluate the results of the different clinical cases.

Keywords: "Lingual Nerve", "Lingual Nerve Injuries", "Surgery, Oral", "Oral Surgical Procedures", "Lingual Nerve/anatomy and histology", "Lingual Nerve/surgery" and "Lingual Nerve/therapy"

Agradecimentos

Quero agradecer às pessoas que sempre me ajudaram, me apoiaram nos momentos mais difíceis do curso. Quero dar um agradecimento à minha família que me ajudou em tudo e é por eles que estou aqui agora e tiveram muita paciência comigo. Quero agradecer aos meus amigos por brindar uns momentos inesquecíveis e experiências que nunca vou esquecer. Por último, quero agradecer aos professores que me estiveram a ajudar para crescer como pessoa e como profissional.

ÍNDICE

Resumo	I
Abstract:	II
I.Introdução.....	1
1.Materiais e Métodos	2
II.Desenvolvimento.....	3
1.Anatomia do nervo lingual	3
2.Variações anatômicas	5
3.Fatores etiológicos da lesão do nervo lingual.....	8
4.Alterações pós-traumáticas do nervo lingual	10
5.Tratamento	11
III.Discussão	14
IV.Conclusão.....	15
V.BIBLIOGRAFIA	16
VI.Anexos	21

Lista de abreviaturas e siglas

Músculo pterigóideu lateral (PL)

Músculo pterigóideu medial (PM)

Nervo alveolar inferior (NAI)

Nervo auriculotemporal (NAT)

Nervo lingual (NL)

Milímetros (mm)

Centrimetros (cm)

I. Introdução

O nervo lingual é um ramo do nervo mandibular que é uma divisão do nervo trigêmeo, o qual forma parte dos 12 pares de nervos cranianos (Drake, 2010). O nervo lingual é um nervo importante que inerva uma região extensa da cavidade oral, mas que pela sua localização e anatomia, é muito delicado. O Médico Dentista deve ter especial atenção nos procedimentos realizados em torno da sua localização, pois uma lesão deste nervo poder implicar uma parestesia total ou parcial. (von Arx *et al.*, 2013, Tan *et al.*, 2014, Hölzle e Wolff, 2001). Um dos procedimentos cirúrgicos que está relacionado com a lesão desta estrutura nervosa é a extração de terceiros molares. No entanto, atualmente os procedimentos de reabilitação de segundos molares por meio de colocação de um implante têm vindo a aumentar os relatórios de parestesia por lesão do nervo. Também, devemos recordar que o nervo lingual não vai seguindo o osso havendo uma reabsorção óssea e pela localização tão delicada, leva a uma associação de maior predisponência a ser lesionada. (Benninger, Kloenne e Horn, 2013)

O nervo vai entrar na língua através da superfície lateral do músculo hipoglosso que está fusionado com o gânglio submandibular. (Norton, 2007)

O nervo lingual tem três padrões de bifurcação: a bifurcação *standard* ou padrão, a bifurcação alta e a bifurcação comunicante. Tem-se relatado que na região retromolar há ramificações colaterais do nervo. A ramificação do nervo vai-se propagar pela face anterior da cortical medial mandibular até à face mesial dos primeiros molares (Al-Amery *et al.*, 2016). Ao chegar à língua o nervo vai-se ramificar para inervar os dois terços anteriores da língua. (Drake, 2010)

As novas tecnologias e novas técnicas permitem-nos detetar e localizar o nervo lingual de forma não invasivas. É importante que a identificação e a localização seja precisa para poder proteger as estruturas anatómicas que estão à volta do nervo (artérias, o próprio nervo). No entanto, não temos suficientes informações para poder dar uma precisa localização, anatomia, morfologia e a sua ramificação. A nossa informação provém toda dos estudos clássicos. (Rusu *et al.*, 2008).

1. Materiais e Métodos

Foi realizada uma pesquisa nas bases de dados eletrônica PubMed e B-on utilizando as seguintes palavras-chave: "Lingual Nerve", "Lingual Nerve Injuries", "Surgery, Oral", "Oral Surgical Procedures", "Lingual Nerve/anatomy and histology", "Lingual Nerve/surgery" e "Lingual Nerve/therapy".

A pesquisa foi efetuada num período entre setembro 2018 e janeiro 2019. Foram utilizados como critérios de inclusão: artigos a partir do ano 2001, que tivessem informação sobre as variações anatômicas do nervo, tratamentos após lesão do NL e meios de localização do NL.

Foi realizada uma primeira pesquisa eletrônica aplicando as palavras-chave, na qual foram encontradas 400 artigos. Após leitura dos resumos foram selecionados 40 artigos, os quais foram analisados.

Em complementação da pesquisa eletrônica foram utilizados os seguintes livros com o fim de detalhar bem a posição anatômica do nervo lingual:

1. Drake, R. L. (2010). *Gray: anatomia para estudantes*. 2 Edición.
2. von Arx, T. e Lozanoff, S. (2016). *Clinical Oral Anatomy. Clinical Oral Anatomy*.
3. Norton, N. (2007). *Nettercabeza Y Cuello*.

II. Desenvolvimento

1. Anatomia do nervo lingual

A inervação da cabeça está conformada por 12 pares de nervos cranianos: nervo olfativo, ótico, oculomotor, troclear, trigêmio, abducente, facial, vestibulococlear, glossofaríngeo, vago, acessório e hipoglosso. Todos eles formam parte do sistema nervoso periférico com origem comum no encéfalo, exceto o nervo acessório que sua a origem a partir de fibras motoras da medula espinhal cervical (Drake, 2010 e Norton, 2007).

Os nervos cranianos têm uma componente visceral e somática, e alguns deles possuem uma componente sensorial especial (nervos associados à audição, à visão, ao equilíbrio...) e motora (nervos associados à inervação dos músculos embrionários) (Drake, 2010 e Norton, 2007).

O nervo lingual é uma das ramificações do nervo mandibular, o qual pela sua vez, é uma divisão do nervo trigêmeo. O nervo trigêmio possui uma componente importante sensitiva e uma componente motora. Ele emerge na superfície ântero-lateral da protuberância, seguindo para a frente para sair da fossa craniana posterior e entrar na fossa craniana média. É na fossa craniana média que as suas fibras sensitivas vão formar a raiz sensitiva (gânglio de Gasser ou gânglio do trigêmio), comparado com um gânglio espinal, e as fibras motoras vão formar a raiz motora. Contêm fibras aferentes somáticas gerais e eferentes branqueais, é o nervo que inerva os músculos da mastigação e é o nervo sensitivo mais importante da face. Divide-se em três ramos, os quais se originam no bordo anterior do gânglio do trigêmeo (Drake, 2010) :

1. Nervo oftálmico (V1): contém fibras sensitivas para os globos oculares, conjuntiva, glândula lacrimal e pálpebra superior, cavidade nasal, seio nasal, frontal e etmoidal, cavidade orbitária, dorso do nariz, dura-máter da fossa craniana anterior e couro cabeludo. Sai do gânglio para seguir anteriormente pela parede lateral da dura-máter do seio cavernoso. Sai da cavidade craniana para se dividir em três ramos (lacrimal, frontal e nasociliar) e posteriormente entrar na órbita pela físsura orbitária superior. (Drake, 2010 e Norton, 2007).

2. Nervo maxilar (V2): dá a inervação sensitiva da região nasofaríngea, a cavidade nasal, palato, dentes maxilares, pele da região lateral do nariz, bochecha, lábio superior e pálpebra inferior. Tem origem na fossa craniana média, continuando anteriormente pela dura-máter da parede lateral do seio cavernoso, para sair pelo buraco redondo e entrar na fossa pterigo-palatina. (Drake, 2010 e Norton, 2007).. Antes da sua saída dá origem ao ramo meníngeo. O nervo maxilar origina quatro ramos: nervo zigomático, nervo alveolar superior posterior, nervo infraorbitários e nervos ganglionares. (Norton, 2007)
3. Nervo mandibular (V3): possui duas raízes, uma raiz sensitiva, à qual é de maior dimensão, e uma raiz motora. As fibras motoras vão inervar os quatro músculos da mastigação (músculo temporal, músculo pterigóideo lateral - PL, músculo pterigóideo medial – PM, e músculo masséter), assim como o músculo timpânico, milohióideu, o tensor do véu palatino e o ventre anterior do digástrico. As fibras sensitivas vão inervar a região inferior da face, bochecha, lábio inferior, região anterior do pavimento auricular, parte do canal auditivo externo, região temporal, dois terços anteriores da língua, dentes mandibulares e mucosa mandibular. Tem origem na margem inferior do gânglio trigêmio e sai da fossa craniana pelo buraco oval, unindo-se às componentes sensitiva e motora. Após a união de ambas as componentes, do nervo mandibular saem um ramo meníngeo e um ramo para o músculo PM. Posteriormente divide-se em dois troncos principais: um tronco anterior, do qual vão sair o nervo bucal, masséter, temporal profundo e o nervo para o músculo PL (todos eles são nervos motores, exceto o nervo bucal, predominantemente sensitivo); e um tronco posterior, do qual vão sair o nervo aurículo-temporal, lingual e alveolar inferior, o qual vai dar uma pequena ramificação para o músculo milohióideu (todos eles são sensitivos, exceto o nervo para o músculo milohióideu). (Drake, 2010, von Arx e Lozanoff, 2016, Norton, 2007 e Al-Amery *et al.*, 2016).

O nervo lingual é uma ramificação sensitiva do tronco posterior do nervo mandibular (Drake, 2010). Após a sua divisão na fossa infratemporal, o nervo lingual une-se às fibras do nervo na corda do tímpano, a 1-2 cm abaixo da base do crânio, ligeiramente acima da borda inferior do músculo PL. Desce entre o músculo tensor do véu palatino e o PL, seguindo pela superfície lateral do PM para chegar à cavidade oral entre a inserção posterior do milohioideu na linha milohioideu e a inserção do constritor superior da faringe, na rafe pterigomandibular. Uma vez que o nervo atinge o pavimento da cavidade

oral, ele encontra-se num sulco pouco profundo da superfície medial da mandíbula, imediatamente inferior ao último molar, onde é palpável através da mucosa. (Al-Amery *et al.*, 2016, Drake, 2010, von Arx e Lozanoff, 2016). Acede na língua pela superfície lateral do hipoglosso, unido ao gânglio submandibular. Este gânglio repousa sobre o músculo hipoglosso na borda posterior do milohioideu, pelo que pode ser lesado em cirurgia de remoção de terceiros molares por retração, dissecação ou cauterização, o que pode afetar a fibras secreto-motoras das glândulas salivares. Antes de penetrar na língua, o nervo lingual cruza lateralmente o ducto submandibular no espaço interproximal entre o primeiro e segundo molar. (Norton, 2007, Drake, 2010 e von Arx e Lozanoff, 2016) O nervo lingual aporta a inervação de forma geral à mucosa oral do pavimento da cavidade oral, à gengiva mandibular e periósteo mandibular e dos dois terços anteriores da língua (Al-Amery *et al.*, 2016, Norton, 2007 e Drake, 2010)

2. Variações anatômicas

A anatomia do nervo lingual pode influenciar na eficácia do procedimento anestésico, assim como na técnica cirúrgica de remoção de dentes inclusos ou na técnica de retalho em cirurgia mucogengival, assim, o conhecimento da sua anatomia pode ajudar-nos a diminuir os problemas associados com o seu traumatismo (von Arx *et al.*, 2013).

Devido ao seu trajeto superficial na região posterior mandibular e à variação no seu trajeto, o nervo lingual apresenta um alto risco de lesão durante procedimentos cirúrgicos e/ou durante procedimentos anestésicos. Para além da posição superficial, a alta incidência de ramificação deste nervo aumenta o risco de lesão (von Arx *et al.*, 2013), (Tan *et al.*, 2014), (Hölzle e Wolff, 2001), (Bokindo, Butt e Hassanali, 2015).

Kim *et al.* descreveram quatro padrões diferentes de bifurcação do NL

1. Divisão do NL abaixo do gânglio ótico e acima da incisura mandibular (65.6%).
2. Bifurcação do NL superiormente na metade do ramo mandibular entre a incisura mandibular e a lingual (25%).
3. Bifurcação do NL inferiormente na metade do ramo mandibular entre a incisura mandibular e a língula (3.1%).
4. Ramificação plexiforme (6.3%).

Erdogmus *et al.* em 2008 também identificaram padrões de bifurcações muito semelhantes aos encontrados previamente Figura 1. Descreveram 3 padrões diferentes de bifurcação (Sittitavornwong *et al.*, 2017a e von Arx e Lozanoff, 2016) :

1. Bifurcação padrão, próxima do buraco mandibular (70.1%).
2. Bifurcação alta, acima do buraco oval (16.6%).
3. Bifurcação comunicante, em que o NL se comunica com o alveolar inferior após a sua bifurcação (13.3%).(Shinohara, Mataga e Kageyama, 2012)

Em 2010, Shinohara *et al.* descreveram uma distância média de 8.7 ± 4.2 mm entre o buraco oval e a bifurcação do NL e NAI (von Arx *et al.*, 2013).

Num estudo dirigido por Holzle e Wolff em 2001 a distância média horizontal do NL à crista alveolar foi de $0.86 \text{ mm} \pm 1 \text{ mm}$, sendo que em 57.4% dos casos o NL entrou em contato com o osso. Estes resultados foram muito semelhantes aos encontrados anteriormente por Kiesselbach e Chamberlain (Hölzle e Wolff, 2001), (Sittitavornwong *et al.*, 2017a), (Kiesselbach e Chamberlain, 1984). Já Pogrel *et al.* encontraram valores diferentes, com uma média de distância de $3.45 \text{ mm} \pm 1.48 \text{ mm}$. Num estudo dirigido *in vivo* por Miloro *et al.* a distância média encontrada foi de 2.53 mm, em que em 25% dos casos o NL entrava em contato com o osso. Sittitavornwong *et al.* encontrou uma distância média horizontal do NL ao segundo molar de 14.64 mm. (Sittitavornwong *et al.*, 2017b)

Já para a distância média vertical, Holzel e Wolff encontraram uma média de 7.83 mm, semelhante à média de Pogrel *et al.* (8.32 mm) (Hölzle e Wolff, 2001, Sittitavornwong *et al.*, 2017a e Sittitavornwong *et al.*, 2017b). Em 8.82% dos casos o nervo encontrava-se sobre a crista ou acima dela no estudo dirigido por Holzle et Wolff, e em 15% dos casos para Pogrel *et al.* No estudo feito por Miloro *et al.* a distância média foi de 2.75 mm, em que em 10% dos casos o nervo encontrava-se sobre ou acima da crista, e para Kiesselbach et Chamberlain foi de $2.28 \text{ mm} \pm 1.98 \text{ mm}$ e 17.6% dos casos apresentava uma posição superficial (Kiesselbach e Chamberlain, 1984). Sittitavornwong *et al.* encontraram uma distância de 6.89 mm entre o nervo e o segundo molar. (Sittitavornwong *et al.*, 2017b) Para Al-Amery *et al.* a distância média encontrada foi de 12.36 mm (Al-Amery *et al.*, 2016). A figura 2 apresenta um resumo dos diferentes estudos encontrados na literatura que descrevem as distâncias verticais e horizontais. (Al-Amery *et al.*, 2016),

A morfologia externa do nervo lingual também foi alvo de vários estudos. Miloro *et al.* encontraram um diâmetro médio do NL de 2.54 mm (seção circular em 45% dos casos, oval em 30% e plana em 25%) (Erdogmus, Govsa e Celik, 2008). Kiesselbach e

Chamberlain relataram uma média de 1.86 mm (seção circular em 61.7%, oval em 17.6% e plana em 20.5%) (Kiesselbach e Chamberlain, 1984). Já Pogrel *et al.* encontraram uma média de 3.45 mm e Holzle et Wolff relataram 2.74 mm (seção oval em 50%, circular em 32.3% e plana em 17.7%). Kiesselbach *et Chamberlain* encontraram nervos linguais de espessura de 0.5mm, o que pode ter um impacto importante no trauma físico por contacto entre uma agulha e o nervo após a anestesia (Tan *et al.*, 2014, Erdogmus, Govsa e Celik, 2008, Iwanaga *et al.*, 2018 e Kiesselbach e Chamberlain, 1984). À medida que o NL avança para a região mais anterior, ele adota uma morfologia mais plana (Tan *et al.*, 2014). A figura 3 resume os diferentes estudos encontrados que relatam o diâmetro do NL (von Arx, T. e Lozanoff, S. 2016).

Vários autores relataram comunicações entre o nervo lingual e outras estruturas nervosas. Kim *et al.* relataram a presença de ramificações colaterais na área retromolar em 8.1%. Erdogmus *et al.* registaram anastomoses entre o NL e o NAI acima da incisura mandibular em 47.6%, assim como comunicações com o NAT em 14.3%, 4.8% com o ramo que inerva o músculo PM e com o nervo milo-hióideo em 11.9% (von Arx e Lozanoff, 2016). Já Racz e Maros falaram numa ansa sublingual, em que o nervo milo-hióideo emite fibras vegetativas pós-ganglionares desde esta anastomose até o NL (Erdogmus, Govsa e Celik, 2008). Potu *et al.* descreveu uma comunicação que emergia do nervo milo-hióideo a nível do tendão intermediário do digástrico e que se unia ao NL (von Arx e Lozanoff, 2016). Shinohara *et al.* descreveu uma comunicação entre o NL e o nervo hipoglosso, a qual pode ser anterior (na área sublingual 26.6%) ou posterior (na região dorsal da glândula submandibular 56.7%). Em 17.7% dos casos não encontrou alguma comunicação entre ambos nervos (Shinohara, Mataga e Kageyama, 2012).

Foi relatado uma ramificação do lingual que se estende anteriormente pela cortical medial mandibular até mesial dos primeiros pré-molares, cuja função é inervar o periósteo lingual, gengiva e mucosa. Estas ramificações foram já descritas por Kim *et al* (Al-Amery *et al.*, 2016).

Chan *et al.* registaram em 2010 variações no local de entrada do NL para a língua, registando o local mais frequente como a área do primeiro molar. No estudo de Al-Amery foi descrita como estando compreendida na área interproximal entre o primeiro e segundo molar (Al-Amery *et al.*, 2016). A relação do NL com o ducto submandibular pode apresentar certas variações, sendo descrita geralmente como uma alça do NL á volta do ducto. Mendes et al. apenas encontraram esta relação em 62.5% das amostras. (Al-Amery *et al.*, 2016)

Uma vez que o nervo lingual atinge a superfície ventral da língua, este pode ramificar-se (Al-Amery *et al.*, 2016).

Sittitavornwong *et al.* afirmam que o conhecimento da distância média entre o músculo milo-hióideo e a crista alveolar é importante para diminuir a incidência de lesões do nervo lingual, já que o músculo milohióideo se encontra na proximidade ápice do terceiro molar. Foi encontrada uma distância média de 6.89 mm da crista alveolar ao músculo milohióideo (Sittitavornwong *et al.*, 2017b).

3. Fatores etiológicos da lesão do nervo lingual

A lesão do nervo lingual, tanto temporária como permanente, é uma das complicações que podem surgir durante procedimentos cirúrgicos na zona posterior da mandíbula ou durante procedimentos anestésicos de bloqueio mandibular. Este risco surge devido a passagem íntima superficial do nervo lingual com a cortical lingual após a sua ramificação com o NAI. (von Arx *et al.*, 2013)

A incidência da lesão do NL varia muito na literatura, encontrando nalguns estudos uma incidência de 0.6 à 11.5% (von Arx *et al.*, 2013), de 0.5 à 1.9% para outros autores (Verweij *et al.*, 2017) ou de 0.2% à 22% (Bokindo, Butt e Hassanali, 2015). A incidência de lesão temporária do NL em cirurgia de extração de terceiros molares é de 0-23%, e de uma lesão permanente é de 0-8% (von Arx e Lozanoff, 2016). Já Entone *et McGurk* relatam prevalências menores, de 1% para casos de lesão temporária e 0.3% para casos de lesão definitiva, em que os fatores de risco foram a dificuldade da cirurgia, fatores inerentes ao cirurgião e à técnica cirúrgica escolhida (von Arx e Lozanoff, 2016).

As zonas mais frequentes onde ocorrem a lesão do NL é na região medial da mandíbula durante a cirurgia de extração de terceiros molares, cirurgia ortognatia e cirurgia periodontal e/ou pré-protética; e no bordo lateral da base da língua, durante procedimentos de anestesia geral por intubação endotraqueal submentoniana ou por microcirurgia endolaríngea. O NL também pode ser atingido durante cirurgia de ductoplastia e/ cirurgia de remoção de sialólitos (Al-Amery *et al.*, 2016).

Na área da cirurgia oral, os procedimentos que apresentam maior risco para a lesão são os procedimentos anestésicos por bloqueio mandibular, cirurgia de extração de terceiros molares inclusos e, mais recentemente, cirurgia de implantes:

Bloqueio anestésico mandibular:

Garisto *et al.* em 2010 encontraram uma predileção para a ocorrência de parestesia do NL em relação ao NAI, que pode ser explicado pela morfologia do NL, que é uma estrutura nervosa unifascicular ao nível da línula, em relação ao NAI que é uma estrutura multifascicular (von Arx e Lozanoff, 2016 e Iwanaga *et al.*, 2018).

A lesão nervosa pode produzir-se a partir de um contacto traumático da agulha com a estrutura nervosa ou também por neurotoxicidade ou hematoma (von Arx e Lozanoff, 2016 e Iwanaga *et al.*, 2018).

A técnica de bloqueio descrita tradicionalmente é uma técnica que eleva o risco de lesão do NL. Num estudo encontrou-se uma incidência de lesão nervosa de 3,62-4,5% usando a técnica tradicional de bloqueio. Morris *et al.* encontraram que em 95,5% dos casos a agulha passa lateralmente ao NL. No seu estudo, Morris registou $0,73 \pm 0,7$ mm como a distância mínima entre a agulha e o NL (von Arx e Lozanoff, 2016). Uma nova técnica anestésica para o bloqueio foi proposta : a mucosa bucal ipsilateral deve ser retraída com um instrumento enquanto o tecido é imobilizado lateralmente à borda anterior do ramo ascendente, e a agulha é inserida ao longo do plano oclusal (Figura 1) (Sittitavornwong *et al.*, 2017b). O corpo da carpule deve ser mantido na linha média da mandíbula ipsilateral durante a injeção, sendo que a crista oblíqua interna fornece uma proteção para o NL. A partir desta posição, a agulha avança ao longo do face medial de forma paralela numa direção póstero-lateral, o que permite que a agulha siga a divergência natural da mandíbula enquanto avança (Sittitavornwong *et al.*, 2017b).

O prognóstico para a lesão pós-anestésica é geralmente bom, ocorrendo uma recuperação completa espontânea em 8 semanas em 85-94% dos casos. Nos casos em que a recuperação supere as 8 semanas, a probabilidade de recuperação completa é menor (von Arx e Lozanoff, 2016).

Cirurgia de terceiros molares inclusos:

Para além da anestesia, outra lesão do NL pode ocorrer durante a incisão. A incisão classicamente descrita para remoção de terceiros molares inclusos inicia-se na face distal do segundo molar, entre a crista oblíqua externa e interna, decorrendo anteriormente para vestibular ao longo do sulco cervical do segundo molar, terminando numa incisão angulada de descarga antero-inferiormente na região posterior da mandíbula. Toda a incisão na mucosa lingual deve ser evitada, quando é necessária uma maior visão na área dos molares é indicado um descolamento mucoperiósteo. Desta forma o risco de lesão do NL é diminuído (Shimoo *et al.*, 2017). Kiesselbach et Chamberlain afirmaram que a

incisão para extração do terceiro molar incluso não deve ser feita medialmente ao ramo ascendente, sendo que a incisão deve ser feita em um ângulo de 45 ° para a tangente à superfície distal do terceiro molar (Hölzle e Wolff, 2001).

Holze et Wolff avaliaram a posição do NL em relação à incisão clássica para remoção de terceiros molares, observando uma distância média entre o NL e a incisão de 4.41 ± 1.44 mm, sendo que numa das amostras o NL foi seccionado pela incisão (Hölzle e Wolff, 2001 e von Arx e Lozanoff, 2016).

Zuninga *et al.* relataram que 75% das lesões resultam da cirurgia de extração de terceiros molares, em que a retração do retalho lingual, técnica cirúrgica de odontosseção e a osteotomia são os fatores causantes desta lesão. Pichler e Beirne sugeriram que o uso de retratores pode aumentar a incidência da lesão nervosa (Bokindo, Butt e Hassanali, 2015). Brann *et al.* encontrou que a lesão do NL era 5 vezes superior em cirurgias realizadas sob anestesia geral que aquelas realizadas em anestesia local. Valmaseda-Castellon *et al.* associam esta lesão ao retalho, técnica de extração do dente incluso, à inexperiência do cirurgião, à posição do dente em relação ao NL e a um tempo cirúrgico mais prolongado (von Arx e Lozanoff, 2016).

Cirurgia de implantes:

O NL pode ser lesado em cirurgia de colocação de implantes para substituir um segundo ou um terceiro molar ausente. Este risco aumenta quanto mais a posição do implante se aproximar da cortical lingual do osso mandibular, devido à íntima relação que o NL pode ter com esta cortical. Outra das explicações que foram propostas para a sua lesão durante este tipo de cirurgia foi a inexperiência do cirurgião, o desenho do retalho e/ou a sua retração no tempo peri-cirúrgico e a falta de valorização deste nervo durante a planificação cirúrgica (Bokindo, Butt e Hassanali, 2015 e Benninger, Kloenne e Horn, 2013).

4. Alterações pós-traumáticas do nervo lingual

Os distúrbios do nervo lingual são raros e poucos são documentados. No entanto, foi relatado que, uma vez que o nervo lingual é danificado, a recuperação da sensação, do sabor e da secreção salivar pode ser comprometida. Portanto, é necessário estar consciente de que os distúrbios sensitivos do nervo lingual podem ocorrer acidentalmente durante a extração do terceiro molar mandibular (Shimoo *et al.*, 2017).

Deficiências no gosto, alterações das sensações térmicas e de toque, assim como sensações anormais (por exemplo, parestesia e disestesia) são frequentemente causadas por danos nos nervos periféricos, levando à dificuldades na alimentação e / ou fala (Seo *et al.*, 2008). Como consequência, os pacientes podem sofrer de perturbação neurosensorial ou sensação de gosto prejudicado (Al-Amery *et al.*, 2016)

Outros sintomas que podem ser encontrados após lesão nervosa são a sensibilidade reduzida. Ocasionalmente, os pacientes podem desenvolver dor neuropática na região craniomandibular. Esses sintomas, especialmente a dor neuropática, levam a uma redução significativa na qualidade de vida. (Hözlze e Wolff, 2001)

5. Tratamento

A literatura documenta uma recuperação espontânea depois da extração do terceiro molar de apenas 60% nos primeiros 3 meses, depois dos primeiros 6 meses esta percentagem desce para quase metade (35%) e depois dos 9 meses redouce-se a menos de um 10%. (Bagheri *et al.*, 2010). O potencial de recuperação espontânea depende essencialmente da gravidade da lesão nervosa. Lesões axonotmese recuperam-se completamente no tempo, neste tipo de lesões ocorre uma degeneração Walleriana, em que a parte do axônio separada do corpo celular do neurônio se degenera distalmente à lesão. A extensão do axônio pode ocorrer de proximal a distal ao longo do local da lesão, pois os tubos endoneurais e o tecido perineural e epineural de suporte do nervo ainda estão intactos, e assim, a recuperação completa ocorre no tempo. Nas lesões neurotmese as lâminas basais são cortadas, constituindo lesões mais graves. Esta estrutura de orientação crucial para a superação de axônios é então deficiente para facilitar o crescimento axonal. Como resultado, a formação do neuroma ocorre, a recuperação funcional não acontecer e uma síndrome de dor neuropática pode-se desenvolver. (Hözlze e Wolff, 2001)

Na prática clínica, muitos pacientes com lesão do nervo lingual apresentam recuperação espontânea (Hözlze e Wolff, 2001). Se a dor persistir, o tratamento de primeira linha é o tratamento farmacológico, com recurso a AINEs, anticonvulsivantes (carbamazepina, fenitoina, topiramato), benzodiazepinas, antiespasmódicos (baclofeno) e anestésicos. Outro tipo de terapias mais conservadoras que podem ajudar na regeneração nervosa é a terapia de ozono, pela sua capacidade de aumentar a circulação e oxigénio, diminuindo o estresse oxidativo na lesão (Kim *et al.*, 2009). A terapia laser assistida bioestimulante

acelera o potencial cicatrizador, diminuindo os sintomas dolorosos (Miloró *et al* 2002) Podem ser usadas terapias mais invasivas, como a ablação por radiofrequência pulsada e crioablação (Sittitavornwong *et al.*, 2017a). O alívio permanente da dor é, no entanto, difícil de ser alcançado no caso de uma lesão neurotmesa (von Arx e Lozanoff, 2016).

Em pacientes que não respondem ao tratamento conservador, a cirurgia pode diminuir a sintomatologia. Na atualidade, não existe muita informação sobre qual é a estrutura nervosa ideal para a reparação de lesões do NL. O objetivo principal das técnicas cirúrgicas para a reparação de estrutura nervosa periféricas é obter a continuidade da mesma, com o fim de obter a recuperação anatômica e funcional com a recuperação sensorial funcional (Erakat *et al.*, 2013)

Assim, a microcirurgia está indicada em casos de secção do NL, na não observação de melhoras na sintomatologia num período de 3 meses ou mais após a lesão ter ocorrido, sensação dolorosa por formação de constrições e / ou cicatrizes, presença dum corpo estranho, deterioração da sintomatologia e hipoestesia não tolerada pelo paciente. Ela está contraindicada em casos de desenvolvimento de dor neuropática central, melhora da função sensorial, hipoestesia aceitável para o paciente, paciente com histórico médico comprometido e tempo prolongado desde a lesão até a cirurgia de reparação (Ziccardi, 2011).

Este tipo de procedimento é na atualidade um tema controverso, pois não há uma relação clara entre a reparação tardia com resultado neurosensorial mas outros investigadores afirmam que há associações. Passou-se a utilizar a escala modificada de *British Medical Research Council*, proporcionando uma forma clara para se poder avaliar. Esta classificação vai permitir uns critérios claros e fomenta uma utilidade comum e que seja aceiteada por todas as pessoas e assim poder fazer a comparativa dos resultados. Vai monitorizar a recuperação sensorial funcional (FSR) das lesões do nervo trigémio. A escala vai de S0, que o paciente não melhora até o S4 que é demonstrado com exames objetivos a recuperação completa. (Bagheri *et al.*, 2010)

Diferentes técnicas podem ser aplicadas dependendo da cicatriz local e da formação do neuroma. Se a integridade anatômica macroscópica do NL estiver intacta, a neurolise pode ser aplicada realizada. Na neurolise externa é eliminado qualquer tipo de tecido cicatricial que possa impedir a condução nervosa normal. A neurolise interna é aplicada quando é observada a formação de fibrose no NL ou regiões visíveis de compressão.

Neste tipo de microcirurgia o epineuro é aberto para posteriormente libertar o nervo da compressão fibrótica. Já em casos de secção da estrutura nervosa, pode ser aplicada a neurorafia direta, a qual visa suturar as duas extremidades sem tensão. No caso que não se consiga unir as duas partes da estrutura nervosa sem tensão, podem ser aplicadas técnicas de enxerto autólogo (Sittitavornwong *et al.*, 2017b), em que os nervos doadores vão ser o nervo auricular maior. (Sittitavornwong *et al.*, 2017b e Erakat *et al.*, 2013). Esta última técnica reconstrutiva possui a grande desvantagem da comorbilidade do sítio doador.

Em qualquer caso, um dos fatores importantes no êxito destas técnicas reparadoras é o selado e continuidade do conduto nervoso, o qual vai permitir que fatores de crescimento, colagénio e proteínas permitam uma correta especialização celular, obtendo assim uma reparação neuronal correta. Para este efeito foram desenhados três condutos em aloenxertos reabsorvíveis: NeuraGen (LifeSciences, Integra Nj Plainsboro colagénio tipo I), Neurolac (L-lactida caprolacton e poli-D) e Neurotube(Synovis e acido poliglicólico e Birmingham). (Erakat *et al.*, 2013).

A reparação por microcirurgia pode melhorar a sintomatologia que apresenta o paciente, no entanto, o paciente deve apresentar critérios cirúrgicos determinados e estandardizados. Foi demonstrado que o tratamento cirúrgico é positivo ao aliviar a dor e uma forma valida para reparação para muitos pacientes. (Bagheri *et al.*, 2010). No entanto, a reconstrução nervosa nunca leva à remissão total das queixas, mas na maioria dos pacientes é obtida uma redução parcial dos sintomas. Isso muitas vezes leva a uma melhora significativa na qualidade de vida. (Bokindo, Butt e Hassanali, 2015, Al-Amery *et al.*, 2016)

III. Discussão

O nervo lingual tem três tipos de variações anatômica: padrão, alta e comunicante. (Shinohara, Mataga e Kageyama, 2012 e von Arx, T. e Lozanoff, S. 2016), este tipo de anatomia pode colocar o nosso tratamento dentário, em risco de insucesso. No caso da variação comunicante pode levar que a anestesia não atua, causado pela comunicação entre nervo lingual com outros nervos, fazendo que o paciente sente dor. Devido a sua localização superficial pode leva a que o nervo seja fácil de lesionar nos tratamentos dentários (von Arx *et al.*, 2013, Tan *et al.*, 2014 e Hölzle e Wolff, 2001).

Uma lesão do nervo lingual pode fazer que a vida do afetado tenha uma serie de problemas, que incluem problemas na mastigação na deglutição, na função do nervo e na fala. (Bagheri *et al.*, 2010). Porque ao ter lesionado o nervo pode fazer que o paciente perca uma serie funções básicas e pode levar a uma exclusão social. As funções perdidas do nervo lingual são muito importantes e têm uma forte repercussão na psicologia e autoestima do paciente. Uma das causas de lesão do nervo é a técnica do bloqueio que já foi relatado uma técnica de alto risco de lesionar o nervo (von Arx e Lozanoff, 2016), e certo que esta técnica anestésica pode lesionar o nervo, não obstante se esta técnica for bem utilizada e o clinico tiver suficientes conhecimentos, o bloqueio é seguro. Alias, o estudo (von Arx e Lozanoff, 2016), criara uma nova técnica anestésica mais segura que a tradicional. Não obstante, esta nova técnica anestésica tem de demonstrar que é melhor e mais segura.

O motivo porque os resultados não estavam a dar certo, foi causado pela falta de senso científico. Na criação da classificação ou critério que permitiu que houvesse mais senso científico e uma visão mais uniforme, porque já dava para comparar os resultados de uma forma mais justa e eficaz. Transformando os mal-entendidos em pontos de encontro para novos achados científicos.

IV. Conclusão

O NL é muito importante, mas muitos profissionais não lhe dão o suficiente valor durante a prática clínica. A literatura científica reflete este problema, através de casos em que, nas reabilitações com implantes. O tratamento que com mais frequência que pode originar uma lesão do nervo lingual é a extração do terceiro molar, mas as cirurgias e as técnicas anestésicas na região do terceiro molar podem também lesionar o nervo lingual. Também, devemos remarcar que nos artigos há comentários a variações anatômicas que podem colocar o tratamento em risco. Como alguns autores explicaram, pode estar ligado a outros nervos e fazem que anestesiá-lo seja mais difícil e que o paciente sinta dor no transcurso do tratamento.

Não obstante, a área do tratamento sofreu uma revolução. Quando, a reparação do NL, há falta de mais estudos e mais informação não pelo que podemos escolher o tratamento padrão para a recuperação da função e anatomia normal. Na atualidade, podemos visualizar novos tratamentos como o colágeno tipo I e a microcirurgia. Agora são considerados como futuros tratamentos padrão, mas são precisos mais estudos, mais informações para serem considerados como tratamentos para lesões nevrálgicas.

Este tema é muito complexo, pelo que no futuro deverá ser objeto de mais estudos, para resolver os problemas atuais.

V. BIBLIOGRAFIA

1. Al-Amery, S. M. *et al.* (2016). Variation in lingual nerve course: A human cadaveric study. *PLoS ONE*, 11(9), pp. 1–20.
2. von Arx, T. *et al.* (2013). Clinical anatomy of the lingual nerve and identification with ultrasonography. *Journal of Oral and Maxillofacial Surgery*. Elsevier Inc., 30(3), pp. 97–102.
3. von Arx, T. e Lozanoff, S. (2016). *Clinical Oral Anatomy. Clinical Oral Anatomy*.
4. Bagheri, S. C. *et al.* (2010). Retrospective Review of Microsurgical Repair of 222 Lingual Nerve Injuries. *Journal of Oral and Maxillofacial Surgery*. Elsevier Inc., 68(4), pp. 715–723.
5. Balaji, T. *et al.* (2013). Variations in the posterior division branches of the mandibular nerve in human cadavers. *Singapore Medical Journal*, 54(3), pp. 149–151.
6. Beltrán, V., Fuentes, R. e Engelke, W. (2012). Endoscopic visualization of anatomic structures as a support tool in oral surgery and implantology. *Journal of Oral and Maxillofacial Surgery*. Elsevier Inc., 70(1), p. e1.
7. Benninger, B., Kloenne, J. e Horn, J. L. (2013). Clinical anatomy of the lingual nerve and identification with ultrasonography. *British Journal of Oral and Maxillofacial Surgery*. British Association of Oral and Maxillofacial Surgeons, 51(6), pp. 541–544.
8. Bokindo, I. K., Butt, F. e Hassanali, J. (2015). Morphology and Morphometry of the Lingual Nerve in Relation to the Mandibular Third Molar. *Open Journal of Stomatology*, 05(01), pp. 6–11.
9. Chan, H.-L. *et al.* (2010). The Significance of the Lingual Nerve During Periodontal/Implant Surgery. *Journal of Periodontology*, 81(3), pp. 372–377.
10. Doyle, E. J. *et al.* (2016). Minimally Invasive Approach to the Lingual and Hypoglossal Nerves in the Adult Rat. *Journal of Investigative Surgery*, 29(3), pp. 144–148.
11. Drake, R. L. (2010). *Gray: anatomia para estudantes*. 2 Edición.
12. Erakat, M. S. *et al.* (2013). Interval between injury and lingual nerve repair as a

- prognostic factor for success using type i collagen conduit. *Journal of Oral and Maxillofacial Surgery*. Elsevier, 71(5), pp. 833–838.
13. Erdogmus, S., Govsa, F. e Celik, S. (2008). Anatomic position of the lingual nerve in the mandibular third molar region as potential risk factors for nerve palsy. *Journal of Craniofacial Surgery*, 19(1), pp. 264–270.
 14. Fujita, S. *et al.* (2014). Outcome following lingual nerve repair with vein graft cuff: A preliminary report. *Journal of Oral and Maxillofacial Surgery*. American Association of Oral and Maxillofacial Surgeons, 72(7), pp. 1433.e1-1433.e7.
 15. Gaetti-jardim, E. C. *et al.* (sem data). Parestesia do nervo lingual após extração de terceiros molares : revisão de literatura e relato de caso Lingual nerve paresthesia after extraction of third molars : review of literature and case report Autor para correspondência : Angélica Cristiane Fardi.
 16. Garconnet, J. *et al.* (2015). Suture du nerf lingual: note technique. *Revue de Stomatologie, de Chirurgie Maxillo-faciale et de Chirurgie Orale*, 116(3), pp. 143–146.
 17. Hölzle, F. W. e Wolff, K. D. (2001). Anatomic position of the lingual nerve in the mandibular third molar region with special consideration of an atrophied mandibular crest: An anatomical study. *International Journal of Oral and Maxillofacial Surgery*, 30(4), pp. 333–338.
 18. Iwanaga, J. *et al.* (2018). Anatomical Study of the Lingual Nerve and Inferior Alveolar Nerve in the Pterygomandibular Space: Complications of the Inferior Alveolar Nerve Block. *Cureus*, 10(8).
 19. Kiesselbach, J. E. e Chamberlain, J. G. (1984). Clinical and anatomic observations on the relationship of the lingual nerve to the mandibular third molar region. *Journal of Oral and Maxillofacial Surgery*, 42(9), pp. 565–567.
 20. Kim, H. S. *et al.* (2009). Therapeutic effects of topical application of ozone on acute cutaneous wound healing. *Journal of Korean Medical Science*, 24(3), pp. 368–374.
 21. Kruse, A. L. D. *et al.* (2010). the Treatment of Composite Defect of Bone and Soft Tissues With a Combined Latissimus Dorsi and Serratus Anterior and Rib Free Flap. *Microsurgery*, 30(3), pp. 242–248.
 22. Kushnerev, E. e Yates, J. M. (2015). Evidence-based outcomes following inferior alveolar and lingual nerve injury and repair: A systematic review.

- Journal of Oral Rehabilitation*, 42(10), pp. 786–802.
23. Mello, F. W. *et al.* (2019). Prevalence of odontogenic cysts and tumors associated with impacted third molars: A systematic review and meta-analysis. *Journal of Cranio-Maxillofacial Surgery*. European Association for Cranio-Maxillo-Facial Surgery.
 24. Meyer, R. A. e Bagheri, S. C. (2011). Nerve Injuries from Mandibular Third Molar Removal. *Atlas of the Oral and Maxillofacial Surgery Clinics of North America*. Elsevier Inc., 19(1), pp. 63–78.
 25. Meyer, R. A. e Bagheri, S. C. (2015). Nerve Gap Reconstruction. *Journal of Oral and Maxillofacial Surgery*, 73(10), p. 1885.
 26. Miloro, M., Ruckman, P. e Kolokythas, A. (2015). Lingual nerve repair: To graft or not to graft? *Journal of Oral and Maxillofacial Surgery*. American Association of Oral and Maxillofacial Surgeons, 73(9), pp. 1844–1850.
 27. Nguyen, E., Grubor, D. e Chandu, A. (2014). Risk factors for permanent injury of inferior alveolar and lingual nerves during third molar surgery. *Journal of Oral and Maxillofacial Surgery*. American Association of Oral and Maxillofacial Surgeons, 72(12), pp. 2394–2401.
 28. Norton, N. (2007). *Nettercabeza Y Cuello*.
 29. Pigatto, P. D. *et al.* (2010). Rapid resolution of allergic contact dermatitis to nickel after intermaxillary fixation removal. *British Journal of Oral and Maxillofacial Surgery*, 48(4), p. 322.
 30. Rusu, M. C. *et al.* (2008). Details of the intralingual topography and morphology of the lingual nerve. *International Journal of Oral and Maxillofacial Surgery*, 37(9), pp. 835–839.
 31. Seo, K. *et al.* (2008). One Year Outcome of Damaged Lingual Nerve Repair Using a PGA-Collagen Tube: A Case Report. *Journal of Oral and Maxillofacial Surgery*, 66(7), pp. 1481–1484.
 32. Shimoo, Y. *et al.* (2017). Anatomic and Histological Study of Lingual Nerve and Its Clinical Implications. *The Bulletin of Tokyo Dental College*, 58(2), pp. 95–101.
 33. Shinohara, H., Mataga, I. e Kageyama, I. (2012). Discussion of clinical anatomy of the lingual nerves. *Okajimas Folia Anatomica Japonica*, 87(3), pp. 97–102.
 34. Sittitavornwong, S. *et al.* (2017a). Clinical Anatomy of the Lingual Nerve: A

- Review. *Journal of Oral and Maxillofacial Surgery*. Elsevier Inc, 75(5), pp. 926.e1-926.e9.
35. Sittitavornwong, S. *et al.* (2017b). Lingual Nerve Measurements in Cadaveric Dissections: Clinical Applications. *Journal of Oral and Maxillofacial Surgery*. Elsevier Inc., 75(6), pp. 1104–1112.
 36. Takezawa, K. e Kageyama, I. (2015). Nerve fiber analysis on the morphology of the lingual nerve. *Anatomical Science International*, 90(4), pp. 298–302.
 37. Tan, V. L. *et al.* (2014). Applied anatomy of the lingual nerve: Relevance to dental anaesthesia. *Archives of Oral Biology*. Elsevier Ltd, 59(3), pp. 324–335.
 38. Tsukiyama, T. *et al.* (2012). Comparison of the anatomic crown width/length ratios of unworn and worn maxillary teeth in Asian and white subjects. *Journal of Prosthetic Dentistry*, 107(1), pp. 11–16.
 39. Verweij, J. P. *et al.* (2017). Neuropathic Pain Due to Iatrogenic Lingual Nerve Lesion: Nerve Grafting to Reduce Otherwise Untreatable Pain. *Journal of Craniofacial Surgery*, 28(2), pp. 496–500.
 40. Wolf, K. T. *et al.* (2016). Variant Inferior Alveolar Nerves and Implications for Local Anesthesia. *Anesthesia Progress*, 63(2), pp. 84–90.
 41. Yamamoto, N. *et al.* (2013). Schwannoma Derived from Lingual Nerve Occurring in Floor of Mouth. *The Bulletin of Tokyo Dental College*, 54(3), pp. 163–169.
 42. Yang, H. M. *et al.* (2009). Course and distribution of the lingual nerve in the ventral tongue region: Anatomical considerations for frenectomy. *Journal of Craniofacial Surgery*, 20(5), pp. 1359–1363.
 43. Ziccardi, V. B. (2011). Microsurgical Techniques for Repair of the Inferior Alveolar and Lingual Nerves. *Atlas of the Oral and Maxillofacial Surgery Clinics of North America*. Elsevier Inc., 19(1), pp. 79–90.
 44. Zuniga, J. R. (2015). Sensory outcomes after reconstruction of lingual and inferior alveolar nerve discontinuities using processed nerve allograft - A case series. *Journal of Oral and Maxillofacial Surgery*. American Association of Oral and Maxillofacial Surgeons, 73(4), pp. 734–744.
 45. (Gaetti-jardim *et al.*, sem data; Hölzle e Wolff, 2001; Erdogmus, Govsa e Celik, 2008; Bagheri *et al.*, 2010; Kruse *et al.*, 2010; Pigatto *et al.*, 2010; Chan *et al.*, 2010; Drake, 2010; SHINOHARA, MATAGA e KAGEYAMA, 2012; Tsukiyama *et al.*, 2012; Beltrán, Fuentes e Engelke, 2012; Balaji *et al.*, 2013;

Yamamoto *et al.*, 2013; Benninger, Kloenne e Horn, 2013; Erakat *et al.*, 2013; Fujita *et al.*, 2014; Garconnet *et al.*, 2015; Al-Amery *et al.*, 2016; von Arx e Lozanoff, 2016; Doyle *et al.*, 2016; Iwanaga *et al.*, 2018; Mello *et al.*, 2019)

VI. Anexos

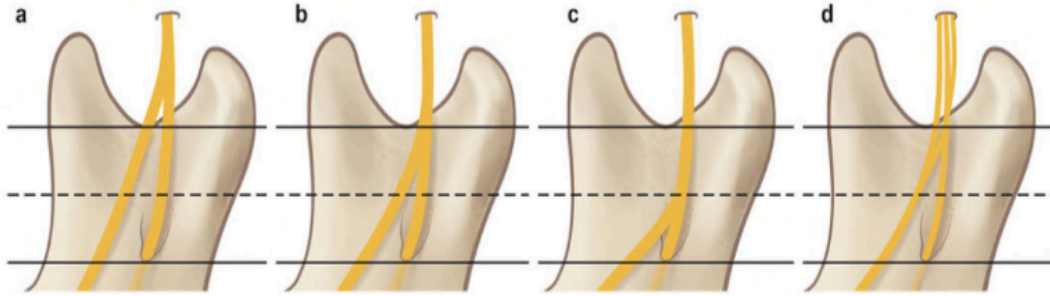


Figura 1. (von Arx, T. e Lozanoff, S. 2016)

Author(s)	Study material	N	Region of interest	Vertical distance	Horizontal distance	Other	Comments
Erdogmus et al. (2008)	21 adult male cadaveric heads	42 sides	Retromolar trigone	–	8.6±5.8 (3–14)	–	
			Third molar	7.1±1.3 (5–9)	9.3±2.1 (5.2–16.2)		
Trost et al. (2009)	5 cadaveric heads	10 sides	Sigmoid notch	–	All: 14.2 Right side: 15 (13.9–15.6) Left side: 13.3 (12.8–15.1)	–	After dissection LN was catheterized with wire and CTs were taken for measurements
			Third molar	–	All: 1.9 Right side: 2.2 (2.0–2.3) Left side: 1.8 (1.7–2.0)		
Chan et al. (2010)	15 cadavers	25 sites	Second molar	Right side: 9.5±3.9 (3–17) Left side: 9.7±2.9 (3–14)	–	–	Measurements taken at midlingual sites from CEJ to LN
			21 sites	First molar			
		9 sites	Second premolar	Right side: 14.3±3.6 (8–19) Left side: 15.7±1.5 (14–17)			
Morris et al. (2010)	44 adult cadaveric heads	44 sides	Lingula	–	3.4±1.72 (0.85–8.1)	–	–
Benninger et al. (2013)	28 cadavers	28 sides	Posterior aspect of third molar (or its extraction site)	*7.3 (2.9–13.2)	–	–	*Below superior edge of alveolar bone

Figura 2. (von Arx, T. e Lozanoff, S. 2016)

O impacto da variação anatômica do nervo lingual na cirurgia oral

Author(s)	Study material	N	Diameter	Site of measurements
Pogrel et al. (1995)	20 cadaveric heads	40 nerves	3.62 ± 1.0 (2.5–4.5)	Retromolar area
Miloro et al. (1997)	10 volunteers (MRI) (mean age 24.7 years, range 21–35 years)	20 nerves	2.54 (1.58–3.13)	Third molar region
Hölzle and Wolff (2001)	34 adult cadaveric heads	68 nerves	2.7 ± 0.3 (1.9–3.6)	Third molar region
Kim et al. (2004)	16 adult Korean cadaveric heads	32 nerves	2.3 ± 0.4 (1.5–3.5) 3.3 ± 0.6 (2.2–4.4)	Retromolar area Third molar region
Erdogmus et al. (2008)	21 adult male cadaveric heads	42 nerves	3.0 ± 0.6 (2.2–4.2) 2.03 ± 0.5 (1.23–2.97)	Second molar region Bifurcation from mandibular nerve
Morris et al. (2010)	44 adult cadaveric heads	44 nerves	2.04 ± 0.4 (1.42–2.96) 3.42 ± 0.38 (2.55–4.15)	Retromolar trigone Horizontal plane of needle placement (sham mandibular block)

Figura 3. (von Arx, T. e Lozanoff, S. 2016)

SPRINGER NATURE

Thank you for your order!

Dear Mr. miguel Carvalho,

Thank you for placing your order through Copyright Clearance Center's RightsLink® service.

Order Summary


Licensee:	Mr. miguel Carvalhp
Order Date:	Jul 8, 2019
Order Number:	4624360806172
Publication:	Springer eBook
Title:	Lingual and Mylohyoid Nerves
Type of Use:	Thesis/Dissertation
Order Ref:	3
Order Total:	0.00 EUR

View or print complete [details](#) of your order and the publisher's terms and conditions.

Sincerely,

Copyright Clearance Center

Tel: +1-855-239-3415 / +1-978-646-2777
customer@copyright.com
<https://myaccount.copyright.com>



Copyright
Clearance
Center

RightsLink®