


Carlota Berea Gómez-Naveira

Cirurgia mucogengival aditiva em dentes anteriores



Universidade Fernando Pessoa
Faculdade de Ciências da Saúde
Porto, 2019

Carlota Berea Gómez-Naveira

Cirurgia mucogengival aditiva em dentes anteriores

Universidade Fernando Pessoa
Faculdade de Ciências da Saúde
Porto, 2019

Carlota Berea Gómez-Naveira

Cirurgia mucogengival aditiva em dentes anteriores

“Trabalho apresentado à Universidade Fernando Pessoa como parte dos requisitos para obtenção do grau de mestre em Medicina Dentária”

(Carlota Berea Gómez-Naveira)

RESUMO:

A recessão gengival é uma característica clínica frequentemente observada nos pacientes podendo apresentar-se clinicamente como localizada ou generalizada e estar associada a uma ou mais superfícies dentárias. Existem diversos procedimentos cirúrgicos de recobrimento radicular que buscam resolver os problemas causados por esta patologia.

A realização deste trabalho tem como objetivo avaliar a eficácia das diferentes técnicas para tratamento da recessão gengival em dentes do sector anterior, nomeadamente a técnica de túnel, retalho de avanço coronário, enxerto de tecido conjuntivo, técnica vista, enxerto gengival livre e regeneração tecidular guiada.

Este trabalho foi realizado a partir da recolha de vários estudos publicados entre 2003 e Junho de 2018 em Português, Espanhol e Inglês utilizando a base de dados da Pubmed, b-on, science direct, sciELO e o repositório institucional da UFP. No entanto, por razões históricas existem 5 artigos publicados antes de 2003. A pesquisa foi efetuada com a utilização das seguintes palavras chaves: “gingival recession”, “CAF”, “tunnel technique”, “root coverage”, “connective tissue graft”, “esthetic”, “recessão”, “técnica”, “free gengival graft”. Os critérios de inclusão permitiram selecionar os ensaios clínicos randomizados, revisões bibliográficas e outros tipos de estudo referentes ao tratamento de recessões gengivais em humanos e cães.

ABSTRACT:

Gingival recession is a clinical feature frequently observed in patients who may present localized or generalized and associated with one or more dental surfaces. There are several surgical procedures of root coverage that seek to solve the problems caused by this pathology.

The aim of this work was to evaluate the efficacy of the different techniques as for the treatment for gingival recession in anterior teeth, with tunnel technique, coronally advanced flap, connective tissue graft, VISTA technique, free gingival graft and guided tissue regeneration.

This work was realized with studies published between 2003 and June 2018 in Portuguese, Spanish and English, using Pubmed, b-on, science direct, sciELO and institutional repository of the UFP. The research was made with keywords: “gingival recession”, “CAF”, “tunnel technique”, “root coverage”, “connective tissue graft”, “esthetic”, “recessão”, “técnica”, “free gingivalgraft”.

Inclusion criteria allowed the selection of randomized clinical trials, bibliographic reviews and other types of studies concerning the treatment of gingival recessions in humans and dogs.

DEDICATÓRIAS:

Aos meus bisavôs, Alberto e Lala, desde onde estejam espero que tenham muito orgulho em mim.

AGRADECIMENTOS:

A realização desta dissertação marca o fim de um ciclo da minha vida.

À professora Alexandra Arcanjo, orientadora da dissertação, agradeço profundamente o apoio, a disponibilidade, a simpatia e, por fim, a grande confiança depositada em mim.

Aos meus pais, estou eternamente grata por todo o esforço que fizeram durante estes 5 anos, sem eles este sonho não se teria tornado possível.

À minha irmã, que apesar dos quilómetros que nos separam foi sempre um pilar fundamental nesta conquista.

Ao Pablo, que me apoiou durante este percurso nos bons e nos maus momentos e que nunca me deixou desanimar nem desistir.

À Imane Djebbar, a minha binómia, e ao Jorge, dois grandes amigos que esta faculdade me deu, por ter tornado este percurso mais fácil.

À professora Helena Neves, pelos dois anos de clínica e pela disponibilidade demonstrada.

Aos meus colegas de casa, por terem tornado o Porto a minha segunda casa.

A todos os professores, funcionários da UFP e a todos aqueles que fizeram com que este percurso se tornasse mais simples.

Por fim e não menos importante, aos meus amigos de sempre que me aconselharam e ajudaram.

ÍNDICE GERAL

ÍNDICE DE FIGURAS.....	x
ÍNDICE DE TABELAS.....	xi
ÍNDICE DE ABREVIATURAS.....	xii
I. INTRODUÇÃO.....	1
1. Materiais e Métodos.....	1
II. DESENVOLVIMENTO	2
1. Critérios de avaliação	2
i. Critérios anatómicos	2
ii. Valores médios	3
iii. Biótipo gengival	4
iv. Medições	5
v. Saúde gengival	5
vi. Classificação de Miller	6
2. Microcirurgia versus Macrocirurgia	6
3. Técnicas de obtenção de enxerto/zona dadora	7
i. Desepitelização	7
ii. Alçapão	8
4. Técnicas cirúrgicas periodontais aditivas	8
i. Preparação radicular	8
ii. FGG (Free Gengival Graft)	8
iii. Túnel	9
iv. CAF (Coronally Advanced Flap)	10
v. VISTA.....	11
vi. GTR (Regeneração Tecidual Guiada).....	11
5. Técnicas de sutura	12
6. Pós-operatório	13
III. DISCUSSÃO	14
IV. CONCLUSÃO	15
V. BIBLIOGRAFIA	16
ANEXOS	19

ÍNDICE DE FIGURAS:

FIGURA 1: TIPOS DE PAPILAS (NORDLAND E TARNOW, 1998)	3
FIGURA 2: MARGEM GENGIVAL (CAUBET ET AL., 2009)	4
FIGURA 3: BIOTIPO GENGIVAL FINO (CAUBE ET AL., 2009)	4
FIGURA 4: BIOTIPO GENGIVAL GROSSO (CAUBE ET AL., 2009)	5
FIGURA 5: TIPOS DE SONDAS PERIODONTAIS	5
FIGURA 6: CLASSIFICAÇÃO DE MILLER (MASSIMO MAZZA)	6

ÍNDICE DE TABELAS:

Tabela I: Biótipos Gengivais (adaptado de Rouck et Al., e Araujo et Al., 2018).....	5/19
Tabela II: EDTA	8/20
Tabela III: Tipos de sutura (Alarcón-Palacios et Al., 2013).....	13/20
Tabela IV:Microcirurgia vs Macrocirurgia.....	14/21
Tabela V:Túnel vs VISTA.....	14/21

ÍNDICE DE ABREVIATURAS:

CAF- Coronally Advanced Flap

CHX- Clorhexidina

CTG- Conective Tissue Graft

EDTA- Ácido etilendiaminotetracético

FGG- Free Gengival Graft

GTR- Guided Tissue Regeneration

I. INTRODUÇÃO:

Em 1957, Friedman, introduziu o termo cirurgia mucogengival na literatura, posteriormente em 1993, Miller definiu-a como “*procedimentos cirúrgicos realizados para a prevenção e correção dos defeitos anatómicos de desenvolvimento, traumáticos ou causados por outras doenças gengivais, da mucosa alveolar e osso*”. (Corrales, Palacio and Arango, 2009; Bascones Martínez, Costa-Berenguer and Díez-Pérez, 2016)

A recessão gengival é caracterizada por um deslocamento apical da margem gengival, estando frequentemente associada a hipersensibilidade dentária e queixas estéticas, podendo ser localizada ou generalizada. A sua etiologia é variável, sendo o seu fator etiológico principal o acúmulo de placa bacteriana. Há quatro fatores relacionados com o desenvolvimento das recessões gengivais: fatores anatómicos, fatores relacionados com doenças inflamatórias, fatores relacionados com iatrogenia e fatores relacionados com trauma. (González, 2007; Xavier and Alves, 2015; Rossy, Alexandro and Caso, 2016)

Atualmente, observa-se uma procura crescente por parte dos pacientes em relação às técnicas de cirurgia plástica periodontal, que permitem melhorar ou restabelecer a harmonia do sorriso. A profundidade da recessão gengival, quantidade de gengiva queratinizada apical à recessão e o biótipo gengival são algumas das variáveis que condicionam a seleção da técnica cirúrgica. Do ponto de vista epidemiológico, numerosos estudos indicam que este transtorno mucogengival apresenta-se entre 50% a 80% em pacientes com idade igual ou superior a 65 anos e só em 50% dos pacientes se encontram em idades entre 18 e 64 anos. Estes dados demonstram que a prevalência e gravidade da recessão periodontal aumentam com a idade. (González, 2007; Xavier and Alves, 2015; Sarduy *et al.*, 2018)

1. Materiais e Métodos

Foi elaborada uma revisão bibliográfica, com recurso a bases de dados informáticos como PubMed, B-on, Science Direct, sciELO e o repositório institucional da UFP, através da pesquisa das seguintes palavras-chave e combinações entre elas: CAF, tunnel, technique, root coverage, connective tissue graft, esthetic e gingival recession.

Elaborou-se uma pesquisa bibliográfica, com limites temporais de 2003 a 2018 incluindo os artigos em Inglês, Português e Espanhol. Recorreu-se ainda a 5 artigos com data anterior a estas por motivos históricos.

II. DESENVOLVIMENTO:

1. Critérios de avaliação

i. Critérios anatómicos

Existem uma série de conceitos importantes relacionados com a anatomia que são relevantes para a cirurgia periodontal.

- A linha mucogengival é uma linha virtual entre a gengiva e a mucosa. (Lindhe, Lang and Karring, 2009)

- A junção amelocementária é a separação entre o esmalte dentinário e o cimento radicular. (Lindhe, Lang and Karring, 2009)

- A papila interdentária é um conceito que se refere à parte de gengiva localizada no espaço interdentário e a sua forma é determinada pelos pontos de contacto entre os dentes, pelas dimensões das superfícies interproximais e pelo desenho da linha amelocementária. O normal é que a papila interdentária ocupe toda a área apical ao ponto de contacto. (Lindhe, Lang and Karring, 2009; Nappe *et al.*, 2015)

- O espaço biológico é a distância entre a margem gengival e a crista óssea alveolar. A invasão do mesmo implica uma inflamação crónica progressiva que leva a uma reabsorção óssea. (Lindhe, Lang and Karring, 2009)

- O ponto zénit é o ponto mais apical da margem gengival em relação com o maior eixo vertical do dente (Nappe *et al.*, 2015)

- A linha do sorriso determina a quantidade de dente e tecido gengival que o paciente mostra quando sorri. É obtida através de vários fatores como: o grau de contração dos músculos da expressão, a posição dos maxilares, o tamanho e forma dos dentes, o tecido mole, a forma e o desgaste dentário. Depende da distância entre a margem gengival e o bordo do lábio superior em sorriso e pode classificar-se em:

a. Alta: quando o paciente mostra mais de 3 mm de gengiva ao sorrir.

b. Média: quando o paciente mostra a totalidade das coroas e até 3 mm da gengiva ao sorrir.

c. Baixa: quando o paciente mostra só parcialmente a coroa. (Lindhe, Lang and Karring, 2009)

- A proporção dentária é a proporção entre a altura e a espessura dos dentes ântero-superiores (Nappe *et al.*, 2015)

ii. Valores médios:

O tecido gengival saudável é geralmente de cor rosada, embora exista uma variação considerável entre indivíduos. (Caroli *et al.*, 2008)

Considera-se recobrimento completo quando a margem gengival se situa ao nível da linha amelocementária, o sulco gengival tem uma profundidade à sondagem inferior a 2mm e não há sangramento à sondagem. (Rossy, Alexandro and Caso, 2016)

A papila interdentária deve preencher o espaço inteiro abaixo do ponto de contacto, se não o fizer não é considerado padrão estético. Isso significa que irá ter o chamado “triângulo negro”. Existe um sistema de classificação em relação à altura papilar adjacente ao dente natural baseado em três pontos anatómicos de referência: o ponto de contacto interdentário, o ponto apical da junção amelocementária na face vestibular e o ponto coronário da junção amelocementária na face proximal. Pode classificar-se em:

- Normal: a papila interdentária ocupa inteiramente a ameia apical até o ponto/área de contacto interproximal. (Fig.1a)
- Classe I: a extremidade da papila localiza-se entre o nível da junção amelocementária na superfície da face proximal do dente e o ponto de contacto. (Fig.1b)
- Classe II: a extremidade da papila interdentária localiza-se apicalmente ou ao nível da junção amelocementária na superfície proximal do dente, mas coronária ao nível da junção amelocementária na face vestibular. (Fig. 1c)
- Classe III: a extremidade da papila interdentária localiza-se apicalmente e na junção amelocementária na face vestibular. (Fig.1d) (Nordland and Tarnow, 1998)

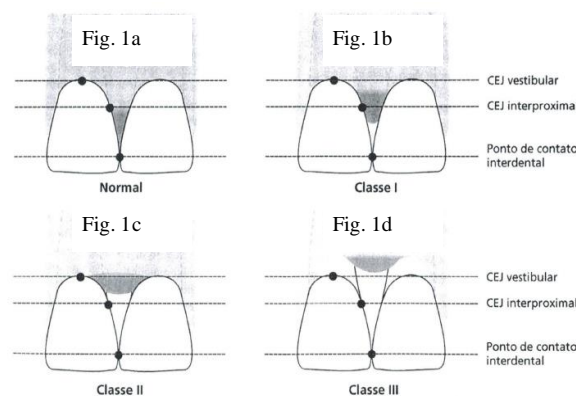


Figura 1: Tipo de Papilas (Nordland e Tarnow, 1998)

O ponto zenit, nos incisivos e caninos localiza-se na porção distal e nos incisivos laterais na porção central, com respeito a uma linha vertical que divide a coroa clínica em duas partes iguais. Quanto à altura, será considerado estético a linha de sorriso média. (Nappe *et al.*, 2015)

O contorno da margem gengival, como delineado pelos níveis cervicais dos caninos superiores e incisivos centrais, deve ser paralelo ao bordo incisal e à curvatura do lábio inferior. A margem gengival dos incisivos deve ser simétrica e ter uma posição mais apical quando comparada à dos incisivos laterais. (Lindhe, Lang and Karring, 2009) (Fig.2)

As margens gengivais apresentam dois contornos agradáveis esteticamente. O padrão sinuoso que ocorre quando a margem gengival do incisivo lateral está abaixo da linha traçada tangente entre as margens do incisivo central e o canino e o padrão reto, que ocorre quando as margens gengivais do incisivo central, incisivo lateral e canino estão alinhados na mesma tangente. Os dois padrões podem ocorrer de forma bilateral ou combinadas unilaterais. (Caroli *et al.*, 2008)

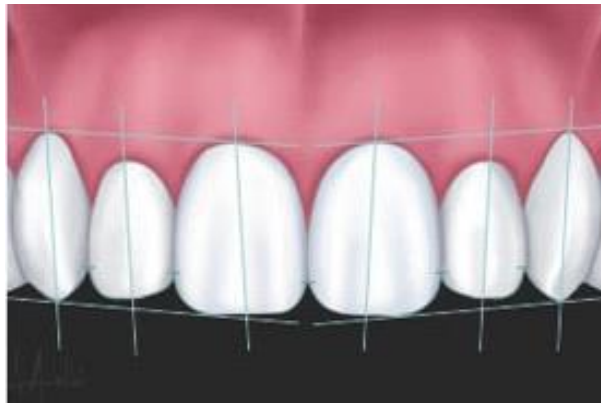

Figura 2: Margem gengival (Caubet et al., 2009)

iii. Biótipo gengival:

O biótipo gengival fino/delicado está normalmente associado a coroas com formato triangular, cristas ósseas interproximais afiadas, gengiva fina e delicada. Este tipo de periodonto tem maior predisposição para retracções gengivais e perdas de gengiva marginal papilar, apresentando um pior prognóstico em cirurgia reconstrutivas. (Lindhe, Lang and Karring, 2009)(Fig.3)

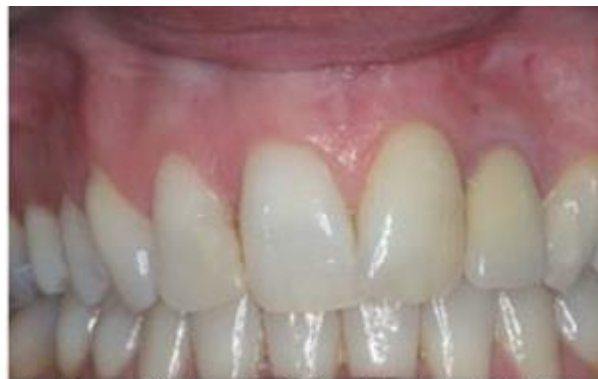

Figura 3: Biotipo gengival fino (Caube et al., 2009)

O biótipo gengival intermédio associa-se a coroas alongadas, tem uma faixa de mucosa queratinizada estreita, arco biselado e regular, gengiva de aspeto fibroso e grosso. (Araújo *et al.*, 2018)

O biótipo gengival espesso ou grosso relaciona-se com coroas de formato retangular, processo alveolar mais espessado, incluindo as cristas ósseas interproximais e uma gengiva espessa. O prognóstico das reconstruções gengivais neste tipo é mais favorável, pois, além do tecido ser mais fácil de manipular, o potencial da reparação do tecido ósseo é maior. (Caroli *et al.*, 2008; Biayna, Mas and Ortabe, 2009)(Fig.4) (Tab. I)

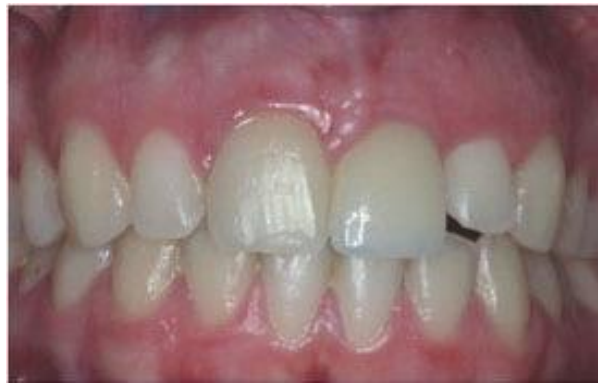

Figura 4: Biotipo gengival grosso (Caube et al., 2009)

iv. Medições:

As sondas periodontais são instrumentos exploradores que ajudam no diagnóstico periodontal, sondando e medindo a profundidade de bolsas periodontais e perda de inserção. Existem inúmeros tipos de sondas periodontais e entre elas estão: CP-8 (graduada 2,4,6 e 8mm), CP12 (graduada 3 em 3 mm), CP-15 (graduada a 5,10 e 15mm), Nabers (graduada cada 2mm e usada para medir lesões de furca), William (graduada de 1-10mm a cada milímetro) e Goldma-Fox (graduada cada 1.3.5.7.8 e 9mm). (Canales and Espinoza-montes, 2013) (Fig. 5)

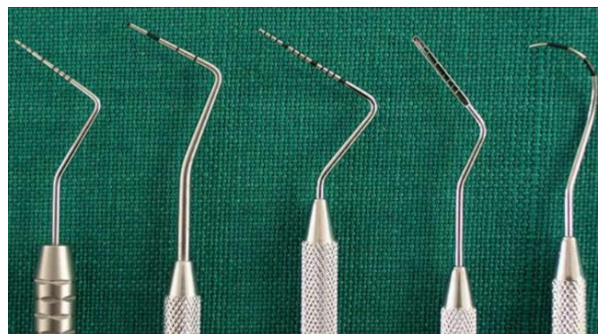


Figura 5: Tipos de sondas periodontais (Massimo Mazza)

v. Saúde gengival:

É considerada saúde gengival quando existe um periodonto intacto, sem perda de inserção, a saúde gengival clínica é caracterizada por uma ausência de sangramento à sondagem, eritema

ou edema. Não existindo perda óssea radiográfica e havendo uma profundidade à sondagem $\leq 3\text{mm}$. (Herrera *et al.*, 2018)

vi. Classificação de Miller:

Em 1985, Miller descreveu uma classificação dos diferentes tipos de recessões radiculares, tendo em conta a posição da margem gengival a nível interproximal e a presença ou ausência de gengiva inserida no local da recessão:

- Classe I: Recessão do tecido marginal que não se estende até à união mucogengival e não há perda óssea nem de tecido mole a nível interdentário. (Fig.6a)
- Classe II: Recessão do tecido marginal que se estende até ou ultrapassa a linha mucogengival e não há perda de tecido interproximal nem ósseo nem mole. (Fig.6b)
- Classe III: Recessão do tecido marginal que se estende até, ou ultrapassa, a linha mucogengival, há perda óssea ou de tecido mole interdentária apical à junção amelocementária, mas coronal à margem apical da recessão. (Fig.6c)
- Classe IV: Recessão do tecido marginal que ultrapassa a linha mucogengival. A perda óssea interdentária estende-se até um nível apical em relação à, extensão da recessão da margem gengival. (Fig.6d) (González, 2007; Lindhe, Lang and Karring, 2009; Bascones Martínez, Costa-Berenguer and Díez-Pérez, 2016)

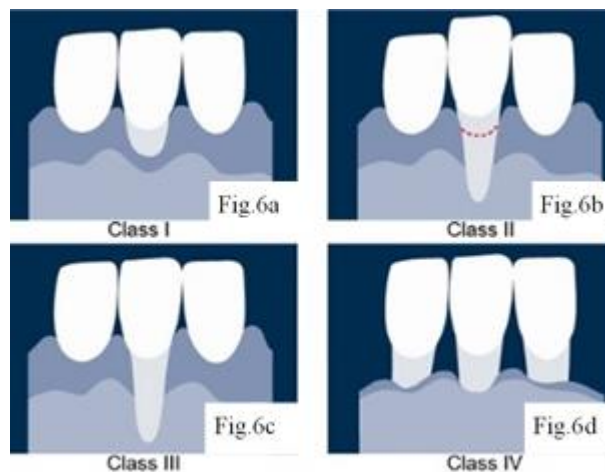


Figura 6: Classificação de Miller (Massimo Mazza, 2013)

2. Microcirurgia versus macrocirurgia:

Na macrocirurgia há inúmeros instrumentos usados, entre eles existem lâminas de bisturi descartáveis (15,15c, etc), pinça cirúrgica, porta agulha cirúrgico e tesoura. Na microcirurgia os instrumentos utilizados são mais delicados e de utilização minuciosa. Alguns exemplos são os porta-agulhas microcirúrgicos, lâminas microcirúrgicas como a S6M 69, bisturís

microcirúrgicos, etc. Estes instrumentos permitem a manipulação o mais atraumática possível dos tecidos. (Burkhardt and Lang, 2005; Xavier and Alves, 2015)

Também existem sistemas de ampliação que são usados na microcirurgia que permitem uma ampliação que melhora a precisão das habilidades clínicas e diagnósticas. Um exemplo destes sistemas são as lupas, existindo lupas simples, compostas ou telescópicas de prisma. As lupas fornecem uma escala limitada de ampliação de 1,5x a 6x, estas não podem ser muito pesadas se não destabilizam o campo visual. Existem também outro sistema, os microscópicos, que comparados com as lupas dão uma melhor ampliação e são mais versáteis. Os microscópicos, empregam a óptica de Galileu, com peças binoculares. (Newman *et al.*, 2002)

Estudos clínicos demonstraram que os procedimentos cirúrgicos plásticos periodontais projetados para a cobertura de superfícies expostas realizados por meio de uma abordagem microcirúrgica melhoraram substancialmente os resultados do tratamento a um nível clinicamente relevante quando comparados com o desempenho clínico rotineiro e condições macroscópicas. Nos procedimentos microcirúrgicos os movimentos da mão são menores que nos procedimentos macrocirúrgicos, pelo que vão diminuir consideravelmente a fadiga e o desenvolvimento de doenças ergonômicas. Mas precisam de uma curva de aprendizagem devido à minuciosidade requerida. (Deepa, Mehta and Munjal, 2014; Lang and Burkhardt, 2014) .

3. Técnicas de obtenção de enxerto/zona dadora:

i. Deseptelização:

São realizadas 2 incisões horizontais e paralelas ao plano oclusal, e duas incisões verticais formando um ângulo de 90° com as outras. Sendo respeitada uma distância aproximada de 2,5 mm da margem gengival na incisão horizontal mais apical, a fim de evitar retrações gengivais em sítios originalmente sem alterações de contorno gengival além de excluir do preparo estruturas anatómicas importantes, como o nervo e a artéria palatinas. O comprimento das incisões horizontais deve ser determinado pelas dimensões do enxerto que precisamos face às restrições anatómicas. É usado um pequeno elevador para levantar cuidadosamente o retalho de espessura total que vai facilitar a dissecação do retalho, dependendo da perícia do Médico Dentista. Com a utilização da pinça e da lâmina de bisturi opta-se pela espessura que se deseja de retalho (1 a 2mm), iniciando-se uma separação entre tecido conjuntivo e epitelial. Esta separação estendesse até todas a incisões lineares realizadas anteriormente. Tem como vantagem que é recolhido mais tecido. Uma desvantagem é a cicatrização por 2ª intenção e o pós-operatório do paciente. Existem goteiras termofomáveis usadas com clorohexidina,

previamente realizadas através das impressões do paciente, que podem ser colocadas após a obtenção de tecido, para uma melhor cicatrização e conforto do paciente. (Reino *et al.*, 2013)

ii. Alçapão:

Os enxertos são obtidos da região palatina na maior parte dos casos, nas áreas compreendidas entre pré-molares e molares devido à maior espessura tecidual. A técnica do alçapão, na qual é realizada uma incisão em três lados de um retângulo, preservando o quarto lado (o mais apical) como pedículo irrigador. Após as incisões, obtêm-se um retalho com uma base móvel que permite o acesso cirúrgico para obtenção do tecido conjuntivo. Procurando respeitar as zonas nobres anatómicas. Após a remoção do tecido conjuntivo, os retalhos são reposicionados e coaptados às margens através de sutura simples. (Souza *et al.*, 2009)

4. Técnicas cirúrgicas periodontais aditivas:

i. Preparação radicular:

Existem condicionadores radiculares entre os que se pode destacar o EDTA (Ácido Etilendiaminotetracético) que se aplica sobre a superfície dentinária, que ficará sem íons de cálcio. Este agente deve ser colocado após a raspagem e alisado radicular das superfícies, dado que as raízes estão contaminadas. É um agente eficaz na eliminação dos resíduos (endotoxinas) da superfície radicular. Numerosos artigos reportaram que a desmineralização com EDTA pode favorecer a inserção de fibras do ligamento periodontal com uma adequada orientação sobre a superfície radicular sem a necessidade de remover grandes quantidades de cimento radicular. (Carrillo Martinez *et al.*, 2003) (Tab. II)

ii. FGG (Free Gengival Graft):

Foi descrita em 1968, por Sullivan y Atkins, sendo uma técnica principal para o aumento de tecido queratinizado, aumento da extensão do vestíbulo e eliminação de inserção de freios, mostrando-se como um procedimento previsível para o tratamento de recessões. A técnica consiste em preparar o leito recetor. Sendo realizado um retalho de espessura parcial por meio de duas incisões verticais localizadas em distais dos dentes seguintes que vão ser tratados, e uma outra incisão horizontal na base das papilas á altura da junção amelocimentária. O tecido do retalho é manipulado (colocado apicalmente), obtendo-se assim um leito recetor constituído por perióstio e tecido conjuntivo remanescente. O enxerto precisa de recobrir o leito recetor e se estender pelo menos 3mm apicalmente à margem da recessão. O enxerto de

epitélio conjuntivo deve ser uniformemente espesso, ter margens retas e uma espessura ideal de 1,5mm aproximadamente. Para adaptação e estabilização do enxerto, recomenda-se suturas descontínuas nas margens, coronariamente e uma sutura sobre a porção central do enxerto, para impedir a formação de espaços mortos que dificultem a nutrição do enxerto. (Hurzeler *et al.*, 1998; Vicario-Juan *et al.*, 2006; Feitosa *et al.*, 2008)

Este tipo de enxerto tem como desvantagem uma perda de volume tecidual e uma pior correspondência entre cor e textura, pelo que, não é usado especialmente em áreas com alto impacto estético e exige duas zonas operatórias. (Schneider *et al.*, 2014)

iii. Túnel:

Foi descrito por Allen em 1994, nesta técnica é feita uma incisão vestibular por distal das recessões que vão ser tratadas, posteriormente, é criado um túnel suprapariosteal descolando-se a gengiva (sem descolar as papilas) criando um retalho de espessura parcial que se estende apicalmente além da linha mucogengival e lateralmente um dente além da recessão. Com uma sonda periodontal verifica-se se o túnel se encontra no mesmo plano, de forma a permitir um fácil deslizamento do enxerto e que se encontra passível e manipular. O enxerto é guiado através do túnel com uma sutura e um descolador, deixando o enxerto cerca de 1 mm acima (coronal) da junção amelocimentária. Finalmente o enxerto é estabilizado e a sutura utilizada como guia é removida, suturando-se depois o enxerto e o retalho. (Hurzeler *et al.*, 1998; Xavier and Alves, 2015)

Indicada quando as recessões se encontram numa área estética pois permite a preservação das papilas sem cicatriz e é muito utilizada em recessões ≤ 3 mm e classe I e II de Miller. É contraindicado no tratamento de recessões profundas, devido ao reposicionamento coronal limitado da técnica. Tem como vantagens ser pouco traumática, ausência de incisões de descarga que asseguram uma melhor vascularização e manutenção da profundidade do vestíbulo, permitindo obter excelentes resultados estéticos e funcionais a longo prazo, face ao enxerto ser colocado entre a superfície radicular e o tecido conjuntivo, preservando desta forma a cor da mucosa preexistente. Pode ser considerada uma desvantagem a capacidade do operador influenciar muito o prognóstico e serem necessários instrumentos específicos tais como as facas de tunelização. (González, 2007; Salama, Salama and Garber, 2008; Xavier and Alves, 2015)

Existe uma técnica de túnel mais localizada, chamada envelope, descrita em 1985 por Raetzke que se utiliza no tratamento de recessões isoladas com o fim de melhorar a nutrição e o suporte do enxerto. Realizada uma incisão com bisel interno e assegura-se um trauma

cirúrgico mínimo e uma estética adequada dos tecidos no pós-operatório. Tem como vantagem apresentar o dobro de abastecimento sanguíneo e a cor São feitas suturas para manter a posição do enxerto. Esta técnica tem como desvantagem não poder ser realizada em recessões gengivais múltiplas.(Corrales, Palacio and Arango, 2009; Lindhe, Lang and Karring, 2009)

iv.CAF (Coronally Advanced Flap):

O procedimento do retalho de avanço coronário é uma abordagem muito comum para a cobertura da raiz. É um procedimento que se baseia no deslocamento coronal dos tecidos moles na superfície da raiz exposta. Esta abordagem pode ser usada isoladamente ou em combinação com enxertos de tecidos moles. (Cairo *et al.*, 2008)

Na técnica CAF são realizadas duas incisões de descarga verticais, divergentes apicalmente, que se estendem de um ponto que mede o tamanho da recessão maior mais cerca de 1 mm, no centro da zona papilar. Realiza-se uma incisão intra-sulcular e eleva-se o retalho em espessura parcial 3mm a partir do ponto marcado na papila procurando manter a integridade do perióstio e do retalho, pois a perfuração destes compromete o suprimento sanguíneo da área manipulada.. Realiza-se a despitelização das papilas e ajustasse o retalho coronalmente sobre as papilas, devido á elasticidade da mucosa alveolar. Pode ser usado em recessões múltiplas ou isoladas. Mas precisa de ter pelo menos 1 mm de gengiva queratinizada.(Lindhe, Lang and Karring, 2009; Bascones Martínez, Costa-Berenguer and Díez-Pérez, 2016; Rossy, Alexandro and Caso, 2016)

CAF + CTG(Conective Tissue Graft): A área recetora é manipulada do mesmo modo já descrito sendo colocado um enxerto conjuntivo por baixo do retalho aquando o seu reposicionamento. O enxerto deverá ser suturado com fio reabsorvível e o retalho normalmente procurando sempre a coaptação entres estes e o périosseo. O CTG apresenta uma série de desvantagens incluindo a necessidade de ter um local de colheita no doador, disponibilidade limitada de tecidos e um aumento potencial da morbidade na pós-colheita. Em pacientes com múltiplos defeitos de recessões gengivais contiguas, são ainda mais problemáticos, pois otimizar os resultados estéticos depende do tratamento simultâneo de todas as recessões.(Andrade *et al.*, 2010; Zadeh, 2011)

Os resultados confirmam que os locais tratados com uma combinação de CAF mais CTG resultaram numa cobertura mas sigilosa em relação a locais tratados apenas com CAF, sendo mais notório em recessões unitárias ou diminutas. (Cortellini *et al.*, 2009)

v. VISTA:

A abordagem VISTA inicia-se com uma incisão de acesso vestibular maxilar, na linha média, na zona do freio que é uma ótima localização que dá acesso a toda a maxila anterior. O acesso ao local da cirurgia é obtido por meio de uma abordagem denominada acesso ao túnel suprapariosteal através da incisão vestibular. Esta técnica permite o acesso e a oportunidade de reposicionar coronalmente as margens gengivais de todos os dentes envolvidos. É usado um elevador microcirúrgico periosteal para criar o túnel, introduzindo-o através da incisão de acesso entre o periosteio e osso. É importante estender a elevação do túnel o suficiente para além da margem mucogengival bem como através dos sulcos gengivais dos dentes que vão ser recobertas para permitir o reposicionamento coronal sem tensão. As limitações desta técnica incluem a delicadeza na realização do túnel porque necessitam obter o acesso também através de uma zona sulcular e o aumento do risco de traumatizar ou perfurar os tecidos sulculares, potenciando possíveis resultados desfavoráveis. Outra desvantagem é a diminuição da profundidade do fundo do vestíbulo. Tem como vantagens não serem realizadas incisões nas papilas pelo que é uma boa técnica para áreas estéticas e minimamente invasiva. Pode-se colocar uma sutura de colchonero horizontal em aproximadamente 2 a 3 mm para apical da margem gengival, abrangendo a largura do dente. (Zadeh, 2011)

vi. GTR (Regeneração Tecidual Guiada):

Em 1992, foram descritos os princípios do uso do procedimento de GTR no tratamento das retrações descritas originalmente por Pini Prato e colaboradores. A aplicação clínica da GTR na terapia periodontal envolve a colocação de uma barreira física para garantir que a superfície radicular previamente afetada pela periodontite seja repovoada com células do ligamento periodontal. Nas últimas décadas, a GTR tem sido aplicada em diversos testes clínicos para o tratamento de vários defeitos periodontais; como defeitos infra-ósseos, envoltimentos de furca e defeitos da recessão gengival localizada. (Lindhe, Lang and Karring, 2009)

A cirurgia é iniciada com incisões intra-sulculares ou nas margens gengivais, nos aspectos tanto vestibulares quanto linguais, seguidas das incisões verticais vestibular e linguais. As incisões de descarga devem ser feitas a uma distância mínima de 1 dente (anterior e/ ou posteriormente) do dente que está a ser tratado e devendo ser cuidadoso durante o procedimento para preservar a papila interdentária. (Lindhe, Lang and Karring, 2009)

Todo o epitélio do retalho é elevado, de maneira que o tecido conjuntivo é deixado no retalho de espessura total após a sua reflexão. Após a elevação dos retalhos, todo o tecido de granulação é removido e o completo desbridamento das superfícies radiculares afetadas é obtido com o uso de curetas e brocas. O desenho do material é realizado de modo que fique adaptado intimamente ao dente e cobrindo completamente o defeito, estendendo-se no mínimo até 3 mm sobre o osso além das margens do defeito. Isso assegura boa estabilidade ao material e protege o coágulo subjacente durante a cicatrização. Na colocação, é essencial assegurar a boa adaptação do material ao osso alveolar ao redor do defeito e evitar sobreposições ou dobras do material. Embora existam exceções, os materiais de membrana disponíveis são fixados ao dente por meio de uma sutura pela técnica de suspensório. Para um desempenho perfeito, a barreira deve ser colocada com suas margens 2 a 3 mm apicais à margem do retalho. Para maximizar a cobertura da membrana, uma incisão relaxante horizontal no perióstio pode auxiliar no deslocamento coronal do retalho no momento da sutura. No entanto, deve-se ter cuidado em não comprometer o suprimento sanguíneo do retalho. O espaço interproximal próximo à membrana deve ser suturado primeiro obtendo-se uma boa adaptação. (Lindhe, Lang and Karring, 2009)

Observou-se que a migração apical do epitélio provocava a reepitelização da ferida e isto impede a formação da inserção conetiva. No entanto, a reepitelização também tem o seu efeito positivo já que evita a reabsorção radicular, que é a resposta quando o tecido de granulação era o primeiro a chegar à superfície radicular. As únicas células que demonstraram capacidade para formar uma nova inserção eram as originárias do ligamento periodontal. A GTR pretende isolar a ferida óssea perirradicular dos outros tecidos, para favorecer que sejam originadas células no ligamento periodontal para repovoar o coágulo de sangue que é formado por baixo. É interposta uma barreira física (membrana) que podem ser reabsorvíveis ou não reabsorvíveis. (Alpiste *et al.*, 2006)

5. Técnicas de sutura:

Um dos principais fatores determinantes do sucesso na cirurgia é o fecho por primeira intenção da ferida. O uso de uma abordagem microcirúrgica e técnicas de sutura em camadas é de suma importância para o fecho preciso e metucioso da ferida. (Wachtel *et al.*, 2006)

Foi demonstrado que suturas monofilamentares não reabsorvíveis provocam reações inflamatórias teciduais mínimas, por isso o polipropileno monofilamentar 6-0,7-0 é usado para reposicionar retalhos microcirúrgicos sem qualquer tensão ou força. Para a sutura dos

enxertos está indicada suturas reabsorvíveis, sendo que estas idealmente ficarão cobertas pelo retalho. (Wachtel *et al.*, 2006)

A técnica de sutura é de grande importância neste contexto, uma vez que deve atender aos dois pré-requisitos principais necessários: um contacto íntimo dos tecidos afetados e uma estabilização adequada da ferida. Suturas descontínuas são a técnica mais usada no reposicionamento coronal, pois são capazes de fixar o retalho coronalmente e manter a sua posição durante todo o período de cicatrização inicial, aumentando a segurança no tempo. (Rebele *et al.*, 2009)

A técnica double-sling precisa de pontos de contacto de compósito para ancorar as suturas que são construídos com compósito fluído antes da cirurgia. Iniciando no lado vestibular, a agulha é guiada através do tecido mole, aproximadamente 5mm apical à ponta da papila, mas nunca apical à junção muco gengival, a agulha será passada envolvendo a região de contacto onde está o compósito e deslizada por baixo do ponto de contacto para reaparecer na face palatina. O mesmo procedimento é repetido mais uma vez, mas agora partindo da face palatina, depois de passar pela área interdentária a agulha ressurgirá no lado vestibular logo abaixo da ponta da papila. O nó é colocado para o lado vestibular, e feito com pouca pressão. O cruzamento da sutura ao redor do ponto de contacto interproximal aplica pressão e eleva o retalho, ao enxerto de tecido conjuntivo subadjacente. Isso aumenta a estabilidade e em particular, a nutrição durante o período inicial de cicatrização. Esta sutura é indicada para reposicionamentos coronais sendo muito relatada associada à técnica de túnel. Numerosos estudos concluem que o trauma tecidual e a tensão podem ser diminuídos escolhendo um fio de sutura com menor diâmetro (6-0/7-0). (Rebele *et al.*, 2009) (Tab. III)

6. Pós-operatório:

Os pacientes são recomendados a não escovar os dentes durante as primeiras duas semanas, no entanto, foi aconselhado bochechar com 0,2% CHX duas/três vezes por dia (excluindo as primeiras 24 horas). Após as duas semanas iniciais e reavaliação médica devem recorrer a uma escova macia para higienizar a zona. Podem ser prescritos anti-inflamatórios e analgésicos, como por exemplo, paracetamol 1000 mg a cada 8 horas ou ibuprofeno de 600mg, de 12 em 12 horas e durante três a cinco dias. Na visita pós-operatória (duas semanas), todas as suturas não reabsorvíveis foram removidas, se desnecessárias. É avaliada, explicada e revista com o paciente a higiene oral e o controlo da placa bacteriana. (Pini Prato *et al.*, 2005; Salama, Salama and Garber, 2008; Xavier and Alves, 2015; Rossy, Alexandro and Caso, 2016)

III. DISCUSSÃO:

Um dos principais objetivos das técnicas de recobrimento radicular é atingir um completo recobrimento radicular e repor a anatomia da gengiva em resultado dos problemas estéticos e de sensibilidade dentária. Atualmente, inúmeros procedimentos cirúrgicos têm sido descritos na literatura com este objetivo.

Existem estudos que demonstraram que uma abordagem microcirúrgica para cobrir recessões gengivais localizadas resultou em uma vascularização mais rápida dos tecidos lesados e, portanto, em uma cobertura radicular de percentagem mais alta, estatisticamente significativa. Embora na abordagem microcirúrgica para cobertura radicular fosse claramente superior aos resultados do que na abordagem convencional, a macrocirurgia ou microcirurgia deve ser vista à luz dos resultados do tratamento, logística, custo e parâmetros centrados no paciente. (Burkhardt and Lang, 2005) (Tab. IV)

Equipamentos microcirúrgicos ajudam a melhorar a visão normal através da ampliação juntamente com uma iluminação favorável, permitindo a realização de procedimentos cirúrgicos periodontais precisos. Têm numerosas vantagens como a capacidade de acoplar acessórios como as câmaras fotográficas e de vídeo para documentar os casos, excelente iluminação óptica e o conforto ocular do operador. A sua desvantagem mais notória é o alto custo dos materiais. (Deepa, Mehta and Munjal, 2014)

O enxerto gengival livre é uma opção de tratamento previsível, quando condições como ausência ou insuficiente largura de tecido queratinizado contraindicam outras técnicas cirúrgicas. Estudos afirmaram que apenas defeitos pequenos e estreitos (altura e largura $\leq 3\text{mm}$) têm capacidade de proporcionar um leito recetor com capilares para suprir a vascularização do enxerto e recobrir todo o enxerto gengival livre. (Feitosa *et al.*, 2008)

Quanto à técnica VISTA quando comparada com outras abordagens de técnicas clássicas, é primordialmente referido o grau de avanço coronal da margem gengival defendido durante o procedimento, a margem gengival é avançada para o nível mais coronal das papilas interproximais adjacentes, em vez de para a junção amelocementária. (Zadeh, 2011) (Tab. V)

Numerosos estudos demonstraram que as recessões maiores ou iguais de 2mm têm indicação para a utilização de CAF. Vários estudos referem a técnica de túnel como a opção mais adequada para recessões menores ou iguais de 3mm. (Cairo *et al.*, 2008; Cortellini *et al.*, 2009; Xavier and Alves, 2015)

Foram relatados casos com uma nova abordagem de CAF para o tratamento de recessões múltiplas, sem incisões verticais. Os resultados demonstraram uma cobertura completa dos

tecidos moles em 88,6% dos pacientes entre 2 a 5 mm de defeitos de recessão por paciente. (Needleman *et al.*, 2002)

Existem alternativas, como membranas de fibrina que numerosos estudos evidenciam levar a um ganho de espessura gengival, mas a um recobrimento radicular menor. Tem vantagens como ter um bom suporte sanguíneo e a desnecessidade de outra zona operatória, mas desvantagens como o alto custo que implica a obtenção de estas membranas de fibrina. (Uraz *et al.*, 2015)

IV. CONCLUSÃO:

Com a análise dos vários estudos apresentados desde 2003 até ao presente ano, com respeito ao tratamento das recessões gengivais através da utilização da combinação das técnicas retalho de reposicionamento coronal, enxerto livre de gengiva, enxerto de tecido conjuntivo, técnica de envelope, técnica de túnel, técnica vista e GTR, podemos dentro das limitações impostas pelo tipo de revisão efetuada, concluir que:

- o Tanto o retalho de reposicionamento coronal, o enxerto de tecido conjuntivo e a técnica do túnel são efetivos nas recessões de classe I e II de Miller.
- o O uso de enxertos de tecido conjuntivo subepitelial são considerados o gold standard em cirurgia plástica periodontal porque mudam a espessura tecidual. Sendo possível realizar enxertos epiteliais que aumentam a gengiva queratinizada.
- o Em recessões ≤ 3 mm é elegível a técnica de Túnel.
- o A técnica VISTA, é uma ótima escolha no caso de recessões múltiplas no entanto, a técnica do envelope é a perfeita eleição para realizar em áreas estéticas mas isoladamente.
- o FGG não é recomendado nas áreas estéticas mas sim usado para aumentar a gengiva queratinizada.

V. BIBLIOGRAFÍA

- Alpiste, F. *et al.* (2006). Periodontal regeneration in clinical practice. *Medicina Oral Patología Oral Cirugía Bucal*, 11.
- Andrade, P. *et al.* (2010). Macrosurgical Techniques for the Treatment of Localized Gingival Recessions Using Coronally Positioned Flaps and Enamel Matrix Derivative. *Journal of Periodontology*, 81(11).
- Araújo, L. *et al.* (2018). Determinação do biótipo periodontal através da análise de fotografias intra-orais. *Revista de Odontologia da UNESP*, 47(5), pp. 282–290.
- Bascones Martínez, A., Costa-Berenguer, X. and Díez-Pérez, R. (2016). Cirugía plástica periodontal en dientes del sector anterior. *Avances en Periodoncia*, 28, pp. 147–154.
- Biayna, J. C., Mas, M. M. and Ortabe, J. I. I. (2009). Manejo de defectos óseos anteroposteriores en el frente estético Management of anteroposterior bone defects in aesthetic restoration of the. *Revista Cirugía oral y Maxilofacial*, pp. 81–97.
- Blomlof, J. (1996). Root cementum appearance in healthy monkeys and periodontitis-prone patients after different etching modalities. *Journal Of Clinical Periodontology*, pp. 12–19.
- Blomlöf, J., Blomlöf, L. and Lindskog, S. (1997). Effect of different concentrations of EDTA on smear removal and collagen exposure in surfaces. *Journal Of Clinical Periodontology*, 24, pp. 534–537.
- Burkhardt, R. and Lang, N. P. (2005). Coverage of localized gingival recessions : comparison of micro- and macrosurgical techniques. *Journal Of Clinical Periodontology*, 32, pp. 287–293.
- Cairo, F. *et al.* (2008). Treatment of gingival recession with coronally advanced flap procedures : a systematic review. *Journal Of Clinical Periodontology*, 35, pp. 136–162.
- Canales, J. and Espinoza-montes, C. (2013). Material de suturas en periodoncia e implantes. *Revista Estomatología Herediana*, 23(3), pp. 148–53.
- Caroli, A. De *et al.* (2008). Evaluation of gingival contour in the aesthetic of the smile Avaliação do contorno gengival na estética do sorriso. *Revista Instituto Ciências da Saúde*, 26(2), pp. 242–245.
- Carrillo Martinez, J. *et al.* (2003). *Fundamentos de la Periodontología.pdf*.
- Corrales, I., Palacio, P. and Arango, R. (2009). Estado actual del manejo de recesiones gingivales mediante cirugía plástica periodontal Ibeth. *Revista CES Odontología*.
- Cortellini, P. *et al.* (2009). Does placement of a connective tissue graft improve the outcomes of coronally advanced flap for coverage of single gingival recessions in upper anterior teeth ? A multi-centre , randomized , double-blind , clinical trial. *Journal Of Clinical Periodontology*, pp. 68–79.
- Deepa, D., Mehta, D. S. and Munjal, V. (2014). Periodontal microsurgery - A must for perio-aesthetics. *Indian Journal of Oral Sciences*, 5(3), pp. 103–108.
- Feitosa, D. *et al.* (2008). Indicações atuais dos enxertos gengivais livres Current indications of free gingival grafts. *RGO*, 56, pp. 1–6.
- González, D. (2007). El injerto de tejido conectivo subepitelial en túnel para cobertura de recesiones gingivales múltiples en el sector anterior superior ., (11), pp. 10–13.
- Herrera, D. *et al.* (2018). La nueva clasificación de las enfermedades periodontales y periimplantares. *Revista científica de la Sociedad Española de Periodoncia*.

- Hurzeler, M. *et al.* (1998). Clinical periodontal Healing patterns in recession defects treated with ePTFE membranes and with free connective tissue grafts A histologic and histometric study in the beagle. *Journal Of Clinical Periodontology*, 25, pp. 238–245.
- Lang, N. and Burkhardt, R. (2014). Fundamental principles in periodontal plastic surgery and mucosal augmentation : A Fundamental principles in periodontal plastic surgery and mucosal augmentation – a narrative review. *Journal Of Clinical Periodontology*, (April).
- Lindhe, J., Lang, N. P. and Karring, T. (2009). *Clinical Periodontology and Implant Dentistry, 2 Volumes - 5Th Edition*.
- Nappe, C. *et al.* (2015). Implantología y Rehabilitación Oral Parámetros mucogingivales y dentarios en estudiantes de odontología chilenos. *Revista Clínica de Periodoncia, Implantología y Rehabilitación Oral*. Sociedad de Periodoncia de Chile, Sociedad de Implantología Oral de Chile y Sociedad de Prótesis y Rehabilitación Oral de Chile, 8(3), pp. 228–233.
- Needleman, I. *et al.* (2002). Periodontal plastic surgery for treatment of localized gingival recessions : a systematic review. *Journal Of Clinical Periodontology*, 29(3), pp. 178–194.
- Newman, M. *et al.* (2002). *Periodontología clínica*.
- Nordland, W. P. and Tarnow, D. P. (1998). A Classification System for Loss of Papillary Height. *Journal of Periodontology*, 69, pp. 1124–1126.
- Pini Prato, G. *et al.* (2005). Coronally Advanced Flap : The Post-Surgical Position of the Gingival Margin Is an Root Coverage. *Journal of Periodontology*, 76(5).
- Rebele, S. F. *et al.* (2009). A Modified Suture Technique for Plastic Periodontal and Implant Surgery – the Double-Crossed Suture. *The European Journal of Esthetic Dentistry*, 4.
- Reino, D. M. *et al.* (2013). Palatal Harvesting Technique Modification for Better Control of the Connective Tissue Graft Dimensions. *Brazilian Dental Journal*, 24, pp. 565–568.
- Rossy, B., Alexandro, L. and Caso, D. (2016). Cirugía Plástica Periodontal : Reporte de un caso clínico Periodontal Plastic Surgery : A clinical case report Antecedentes. *Odontoestomatología*, XVIII(27), pp. 49–54.
- Salama, H., Salama, M. and Garber, D. (2008). Periodontics Plastic Treatment of Multiple Adjacent. *Inside Dentistry*.
- Sarbinoff, J. A., O’Leary, T. J. and Miller, C. H. (1983). The Comparative Effectiveness of Various Agents in Detoxifying Diseased Root Surfaces. *Journal of Periodontology*, 54(2), pp. 77–80.
- Sarduy, L. *et al.* (2018). Tratamiento de recesiones periodontales con injerto libre y colgajo de. *Revista científica Villa Clara*, 22(3), pp. 218–228.
- Schneider, D. *et al.* (2014). Soft tissue augmentation of ridge defects in the maxillary anterior area using two different methods : a randomized controlled clinical trial. *Clinical Oral Implantology*, 26, pp. 688–696.
- Souza, F. *et al.* (2009). Enxerto subepitelial de tecido conjuntivo para recobrimento radicular Subepithelial connective tissue graft for root coverage. *Revista Cirurgia Traumatología Buco-Maxilofacial*, 9(4), pp. 31–38.
- Uraz, A. *et al.* (2015). Comparative evaluation of platelet-rich fibrin membrane and connective tissue graft in the treatment of multiple adjacent recession defects : A clinical study. *Journal of Dental Sciences*. Elsevier Taiwan LLC, 10(1), pp. 36–45.

Vicario-Juan, M. *et al.* (2006). Técnicas de cirugía mucogingival para el cubrimiento radicular. *Revista del Ilustre Consejo General de Colegios de Odontólogos y Estomatólogos de España*, 11(1), pp. 61–73.

Wachtel, H. *et al.* (2006). The Double-Sling Suture : A Modified Technique for Primary Wound Closure. *The European Journal of Esthetic Dentistry*, 1(4), pp. 314–325.

Xavier, I. and Alves, R. (2015). Enxerto de tecido conjuntivo tunelizado – a propósito de um caso clínico. *Revista Portuguesa de Estomatologia, Medicina Dentária e Cirurgia Maxilofacial*. Sociedade Portuguesa de Estomatologia e Medicina Dentária, 56(4), pp. 256–261.

Zadeh, H. (2011). Minimally Invasive Treatment of Maxillary Anterior Gingival Recession Defects by Vestibular Incision Subperiosteal Tu *The International journal of periodontics & restorative dentistry*, 31(6), pp. 1–9.

ANEXOS

FINO	INTERMÉDIO	GROSSO
Gengiva clinicamente delicada e fina	Gengiva de aparência fibrosa e grossa	Gengiva de aparência fibrosa e comparativamente mais grossa
Coroas alongadas e triangulares	Coroas alongadas	Coroas quadrangulares
Estreita faixa de mucosa queratinizada adjacente	Faixa de mucosa queratinizada estreita	Ampla faixa de mucosa queratinizada adjacente
Osso alveolar relativamente fino	Arco biselado e regular	Arco gengival de bordos arredondados
Pouca convexidade cervical		Acentuada convexidade cervical
Contatos interproximais próximos ao bordo incisal		Contatos interproximais maiores e posicionados apicalmente
Sonda visível por translucidez da margem gengival livre durante a sondagem	Presente de maneira menos definida	Sonda não visível por translucidez da margem gengival livre durante a sondagem

Tabela I: Biotipos gengivais (Adatado de Rouck et al., e Araujo et al., 2018)

EDTA VANTAJOSO	EDTA SEM DIFERENÇAS SIGNIFICATIVAS
(Carrillo Martinez <i>et al.</i> , 2003)	(Manuel <i>et al.</i> , 2006)
(BLOMLÖF, BLOMLÖF AND LINDSKOG, 1997)	
(Sarbinoff, O'Leary and Miller, 1983)	
(BLOMLÖF AND LINDSKOG, 1995)	
(BLOMLOF, 1996)	

Tabela II: EDTA

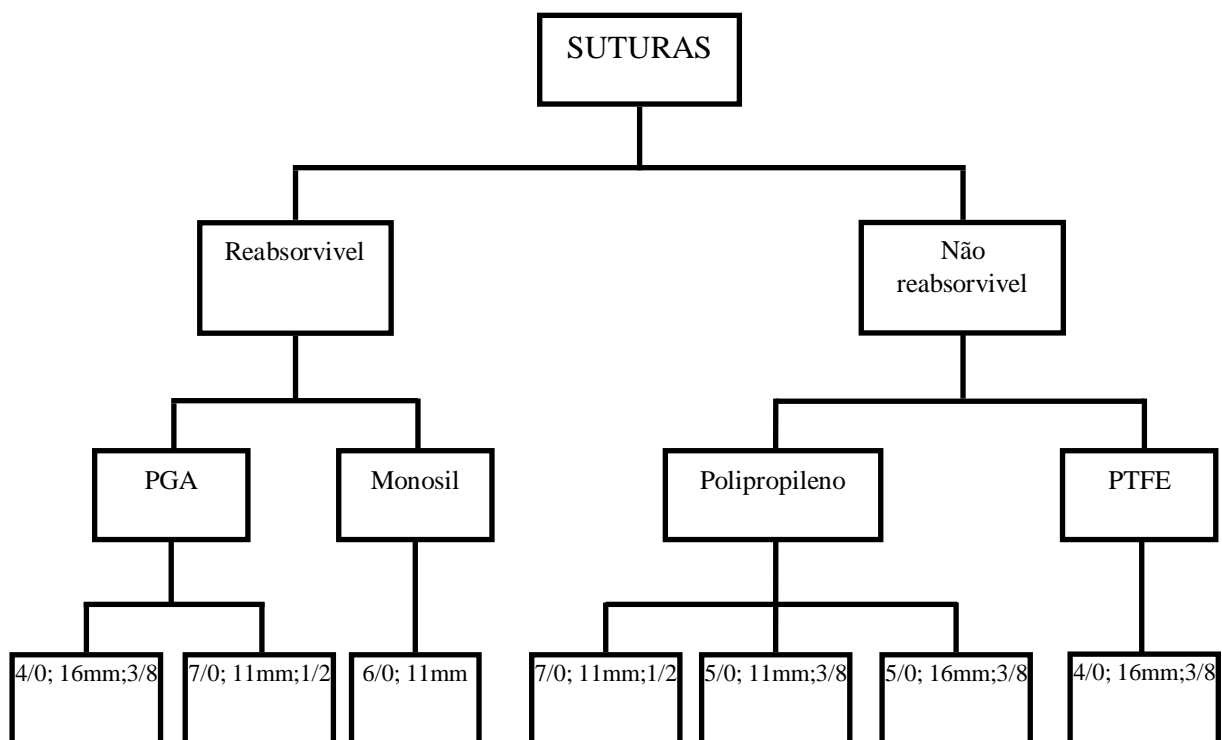


Tabela III: Tipos de sutura (Canales and Espinoza-montes, 2013)

MICROCIRURGIA	MACROCIRURGIA
(Np, Periodontol and Munksgaard, 2005)	(Series, 2010)
(Deepa, Mehta and Munjal, 2014)	

Tabela IV: Microcirurgia versus macrocirurgia

	TÚNEL	VISTA
TAMANHO DA RECESSÃO	≤3mm (Dentária and Xavier, 2015)	Até 4 mm (International and California, 2015)
INCISÕES	Incisões laterais	Incisão estética
ESTÉTICA	+	++
PÓS-OPERATÓRIO	Semelhante	Semelhante
EXPERIÊNCIA DO OPERADOR	+	++
ANTIGUIDADE	Mais antiga	Anterior

Tabela V: Tunel v.s VISTA

Autorizações das imagens:

De: [Massimo Mazza](#) >

Para: carlotaberea@gmail.com > [Ocultar](#)

MM

Copyrights

5 de enero de 2019, 11:48

Yes as long as you mention my name and
put a link to my blog.
Dr. Massimo Mazza

JORGE CAUBET BIAYNA

4/1/19

JB

Re:

[Detalles](#)

Para: Carlota Berea Gómez-Naveira

Buenos días,

No hay ningún problema siempre que se
mencione la fuente.

Espero que sea un éxito.

Un cordial saludo

Jorge Caubet Biayna
Doctor en Medicina y Cirugía
Médico Especialista en Cirugía
Maxilofacial
Clínica GBCOM. www.gbcom.es