

Elvira Fernanda Rodrigues Pereira da Fonseca

**ASSIMETRIA MANDIBULAR:
DIAGNÓSTICO PRECOCE EM ORTODONTIA**

Universidade Fernando Pessoa
Faculdade de Ciências da Saúde
Porto, 2015

Elvira Fernanda Rodrigues Pereira da Fonseca

**ASSIMETRIA MANDIBULAR:
DIAGNÓSTICO PRECOCE EM ORTODONTIA**

Universidade Fernando Pessoa
Faculdade de Ciências da Saúde
Porto, 2015

Elvira Fernanda Rodrigues Pereira da Fonseca

**ASSIMETRIA MANDIBULAR:
DIAGNÓSTICO PRECOCE EM ORTODONTIA**

A aluna

(Elvira Fonseca)

“Monografia apresentada à Universidade Fernando
Pessoa como parte dos requisitos para obtenção do
grau de Mestre em Medicina Dentária”

SUMÁRIO:

A assimetria facial, mais propriamente a assimetria mandibular, está relacionada com diversos fatores etiológicos. Estes passam por fatores de ordem congênita e de desenvolvimento ou fatores de ordem adquirida. Neste trabalho serão abordados os possíveis fatores etiológicos, sendo o diagnóstico precoce da anomalia o aspecto mais relevante do trabalho.

A assimetria mandibular em conjunto com alterações progressivas na oclusão não é frequente contudo tem importância clínica, pois apresenta uma alteração na postura da mandíbula e pode estar associado a diferentes decursos patológicos.

Neste contexto, o diagnóstico deve ser centrado para as seguintes e possíveis causas: hiperplasias, hipoplasias, fatores traumáticos, fatores patológicos e fatores funcionais.

ABSTRACT:

The facial asymmetry, more properly the mandibular asymmetry, is related to several etiological factors. These are related to congenital and development factors or acquired factors. This assignment will approach the possible etiologies, being the early diagnosis, the main and most important approached theme.

Mandibular asymmetry in alliance with others occlusal progressive alterations is not frequent but it has clinical relevance, as it shows an alteration on the posture of the mandible and it can be associated to different pathological subjects.

In this context, the diagnosis will be centered to the possible causes, such as: hyperplasia, hypoplasia, traumatic factors, pathological factors and functional factors.

DEDICATÓRIA

Dedico esta monografia aos meus pais, António e Manuela, por todo o amor e apoio que me deram ao longo deste tempo, sendo que sem eles nada disto seria possível.

À minha irmã, Laura, a minha melhor amiga, por todo o carinho.

Ao meu padrinho, Hernani.

Ao meu namorado, Frederico, por toda a paciência e companheirismo.

Por fim, e sobretudo a eles, dedico aos meus avós Manuel Perfeito e Deolinda Rosária.

AGRADECIMENTOS

Ao meu orientador, Professor Doutor Nelso Reis, pela ajuda e disponibilidade.

Aos meus amigos e a todos aqueles que me ajudaram a chegar até aqui.

ÍNDICE:

I. Introdução.....	13
II. Desenvolvimento	14
1. Materiais e Métodos	14
2. A Mandíbula	15
3. Assimetria Facial	16
4. Fatores Congênitos e Desenvolvimento	21
4.1. Hiperplasias	21
4.1.1. Hiperplasia Hemimandibular (Vertical)	24
4.1.2. Alongamento Hemimandibular (Horizontal).....	25
4.1.3. Híbrida	26
4.2. Hipoplasias	27
4.2.1. Origem Adquirida	28
4.2.2. Origem Congênita.....	29
4.2.2.1. Microsomia Hemifacial.....	29
5. Fatores Adquiridos	30
5.1. Traumático.....	30
5.1.1. Fraturas condilares.....	30

5.1.2. Anquilose da ATM	35
5.2. Patológico.....	38
5.2.1. Tumores	38
5.3. Funcional	41
5.3.1. Mordida cruzada posterior.....	41
III. Discussão	45
IV. Conclusão	47
Bibliografia:	48

ÍNDICE DE FIGURAS

Figura 1 - Imagem 3D de uma mandibula assimétrica (adaptado de Lin et al. 2013)	16
Figura 2 - Assimetria mandibular para o lado esquerdo. (adaptado de Pacheco et al. 2010).....	18
Figura 3 - Assimetria mandibular para o lado esquerdo. (adaptado de Santos, S. 2007).....	20
Figura 4 - Hiperplasia condilar direita. A: vista coronal. B: vista horizontal. C: vista panorâmica. (adaptado de Xavier et al. 2014).....	24
Figura 5 - Hiperplasia condilar esquerda. (adaptado de Neville et al. 2009)	26
Figura 6 - Hipoplasia condilar esquerda. A: vista panorâmica. B: côndilo direito normal. C: côndilo esquerdo hipoplásico. (adaptado de Santos, S. 2007).....	27
Figura 7 - Figura superior: côndilo normal, sem desvios da linha média nem assimetria da face. Figura inferior: côndilo traumatizado com desvio da linha média e assimetria facial. (adaptado de Rossi et al. 2010)	33
Figura 8 - Fratura de côndilo sem desvio. (adaptado de Manganello e Silva, 2002)	34
Figura 9 - Fratura de côndilo com desvio. (adaptado de Manganello e Silva, 2002)	35
Figura 10 - Fratura de côndilo com desvio e luxação. (adaptado de Manganello e Silva, 2002).....	35

Figura 11 - Em cima: vistas frontal e lateral. Em baixo: abertura de 7mm e vista panorâmica. (adaptado de Filho et al. 2011).....	37
Figura 12- Cintolografia mostrando massa na região condilar esquerda. (adaptado de Utimi et al. 2010)	40
Figura 13 - Desvio da mandibula para o lado direito. (adaptado de Locks et al. 2008).....	42
Figura 14 -Desvio da linha média para o lado direito. (adaptado de Locks et al. 2008).....	44

I. INTRODUÇÃO

Molina (*cit in* Fontequ 2006) estabelece o sistema estomatognático como sendo representado por um conjunto de estruturas, assimilado por um conjunto de tecidos e órgãos. Cada um destes constituintes expõe uma biologia e estrutura de função distinta e adaptada a funções específicas. Em condições habituais promovem uma harmonia funcional entre as partes abrangidas. Alterações patológicas entre estas estruturas podem levar a um desequilíbrio e desarranjo entre algum ou entre todos os componentes.

Schiffman (*cit in* Santos e Morosolli 2007) afirma que a assimetria mandibular em conjunto com alterações progressivas na oclusão não é frequente contudo tem importância clínica, pois apresenta uma alteração na postura da mandíbula e pode estar associado a diferentes decursos patológicos.

Está descrito na literatura que as assimetrias dentárias e uma diversidade de desvios funcionais podem ser tratadas ortodonticamente. No entanto, esses problemas podem necessitar de correção ortopédica durante a fase de crescimento e/ou necessidade de cirurgia ortognática em adultos. (Silva et al. 2011)

A elaboração desta monografia teve como objetivo identificar e diagnosticar alguns dos possíveis fatores etiológicos que provocam assimetria mandibular.

II. DESENVOLVIMENTO

1. MATERIAIS E MÉTODOS

Para a realização deste trabalho foram consultados diversos artigos científicos, cuja pesquisa foi efetuada através das bases de dados *PubMed*, *Scielo*, *ScholarGoogle*. Foram usadas as seguintes palavras: *Assimetria facial*, *mandibula*, *hiperplasia condilar*, *hipoplasia condilar*, *fraturas condilares*, *anquilose ATM*, *osteocondroma*, *mordida cruzada posterior*, *facial asymmetry*, *mandible*, *condylar hyperplasia*, *condylar hypoplasia*, *condylar fractures*, *ATM ankylosis*, *osteocondroma*, *posterior cross bite*. Não foi usada restrição de datas nem de idiomas, tendo sido, no entanto, apenas usados artigos em inglês e português.

Também foram consultados livros científicos das áreas da Medicina e Medicina Dentária.

2. A MANDÍBULA

Ramalhão (2009) afirma que a mandíbula ostenta atividade de crescimento endocondral e periósseo e que esta cresce por aposição superficial e por remodelação. Por outro lado, o côndilo mandibular, que é coberto por cartilagem na articulação temporomandibular, e ainda que seja uma cartilagem com características distintas das placas epifisárias ou das sincondroses, é igualmente afetado por fenômenos de hiperplasia e de hipertrofia.

Durante o crescimento pós-natal, a mandíbula é o osso facial com maior potencial de crescimento vertical e aquele que apresenta maior variação morfológica individual.

Face aos dados clínicos e experimentais atuais, hoje em dia é possível compreender melhor o papel desempenhado pelo côndilo e pela sua cartilagem neste processo. Efetivamente, a mandíbula relaciona-se atrás com a base do crânio, através da articulação temporomandibular, e à frente com a maxila. Desse modo, é sobretudo o crescimento vertical condilar, que vai desempenhar um importante papel adaptativo entre estas duas zonas limite.

Variações de crescimento mandibular consequentes de traumas à articulação temporomandibular são frequentes.

O crescimento vertical da mandíbula diz respeito a três componentes: o crescimento do côndilo, a atividade remodeladora de aposição e reabsorção que ocorre fundamentalmente ao nível do bordo inferior da mandíbula que vai permitir a adaptação e o crescimento em dimensão e ainda o crescimento por aposição de osso alveolar. (Ramalhão, 2009)

As anomalias congénitas que afetam a cavidade glenóidea e condilar ocorrem frequentemente no terceiro trimestre de gestação. Estas podem ser de dois tipos: crescimento deficitário ou excessivo. O crescimento deficitário traduz-se em aplasia ou hipoplasia condilar, que quando se apresenta de forma unilateral constitui o síndrome de microssomia hemifacial, que por sua vez pode estar associado a outros síndromes

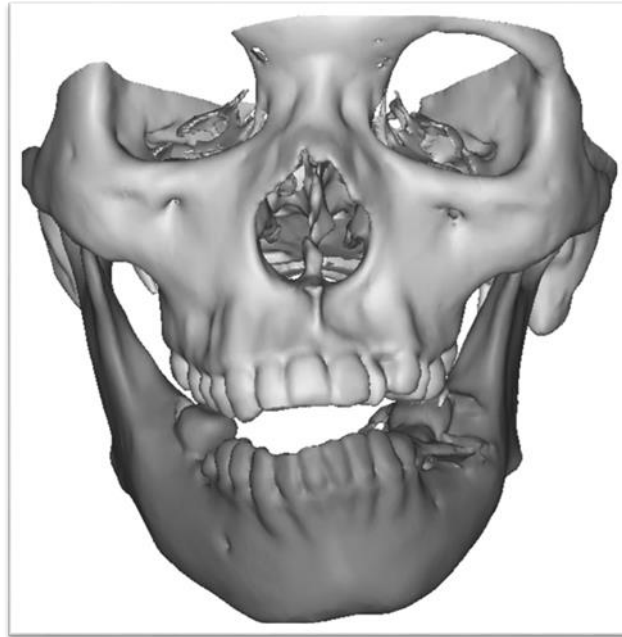


Figura 1- Imagem 3D de uma mandíbula assimétrica (adaptado de Lin et al. 2013)

congênitos. O crescimento mandibular implica um aumento da atividade da mesma, principalmente no centro do seu crescimento (côndilo), ainda que também possa afetar a mandíbula de forma mais generalizada. (Raspall, 1997)

3. ASSIMETRIA FACIAL

O dicionário médico Stedman's define simetria como “a igualdade ou a correspondência em forma de peças distribuídas em torno de um centro ou de um eixo, nos dois extremos ou pólos, ou nos dois lados opostos do corpo”. Ainda que nenhuma face seja perfeitamente simétrica, considera-se assimétrica, aquela em que é evidente uma desarmonia perceptível. Assim sendo, a assimetria facial dos tecidos moles e tecidos ósseos pode ser descoberta em pacientes com e sem alterações estéticas na face.

De acordo com Procaci (*cit in* Dias et al. 2004) é possível explicar o conceito de beleza como uma condição de proporção e equilíbrio das dimensões faciais, estabelecidas

pelos dentes, tecidos moles e estruturas ósseas. Nota-se um equilíbrio em organização, dimensão e formato das características anatómicas entre lados contrários, isto com relação a um plano de referência mediano. A simetria está diretamente catalogada a beleza.

Já Shah e Joshi (1978) argumentam que o estudo da Ortodontia está indubitavelmente relacionado com a arte da face humana. Portanto, o tema “estética facial” é de enorme importância para os ortodontistas. Estética facial em termos de simetria corresponde à condição de equilíbrio facial, seja em tamanho, forma e ordem das características, isto tanto de um lado como do oposto, no plano sagital. Ou seja, segundo este autor e neste contexto o complexo craniofacial ideal deveria ter o lado direito e esquerdo idênticos.

Skolnick (*cit in* Dias et al. 2004) afirma que interiormente às assimetrias faciais, a assimetria mandibular é comumente representada clinicamente à presença de distintos fatores, sendo alguns deles, o desvio do mento para um dos lados, mordida cruzada dento-alveolar, discrepância em sentido vertical da mandíbula, discrepância dento-facial no que refere à linha média. A principal causa, atribuível a esta condição é a variação da capacidade de crescimento da mandíbula.

Como argumenta Fonseca (*cit in* Dias et al. 2004) malformações podem ocorrer isoladamente num dos maxilares ou podem acontecer em diversas estruturas faciais. Estas podem aparecer uni ou bilateralmente e apresentam-se em diferentes graus nos diferentes planos faciais (vertical, horizontal e transversal). Este autor relata que as disformidades dento-faciais afetam sensivelmente 20% da população, sendo ainda possível que os pacientes com estas discrepâncias mostrem vários graus de comprometimento estético e funcional.

Segundo Olate et al. (2013) a assimetria pode confirmar-se através de metodologias de análise da face (em 2D ou 3D ou por cintilografia óssea), possibilitando a comparação entre lado direito e esquerdo e delimitar o grau de assimetria. Ainda acrescenta que, assimetria facial é uma condição presente em diversas populações.

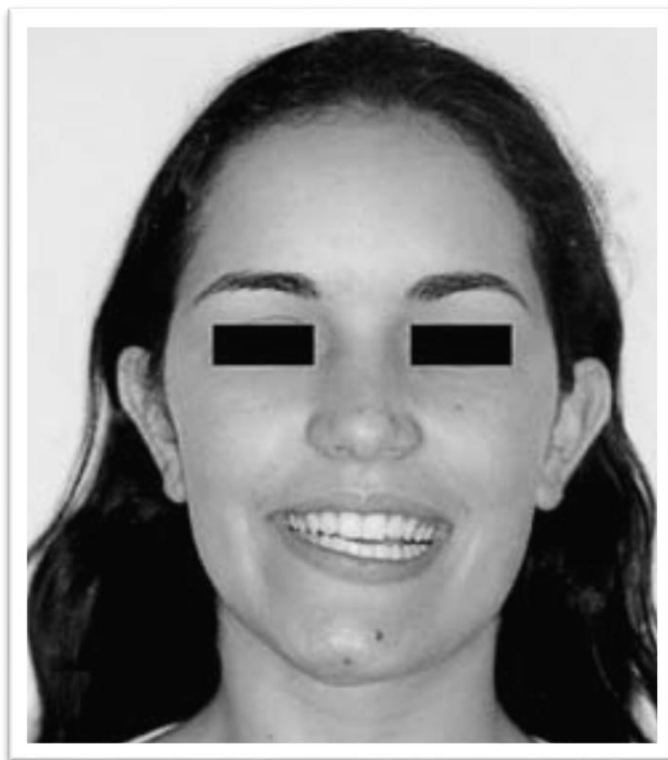


Figura 2 - Assimetria mandibular para o lado esquerdo. (adaptado de Pacheco et al. 2010)

As assimetrias funcionais devem ser diagnosticadas quanto a frequência ou não de discrepância entre a relação cêntrica e a intercuspidação máxima. A avaliação do plano vertical pode e deve ser executada, para isso é pedido ao paciente que morda uma lâmina, sendo que essa peça irá representar o plano oclusal. Mais se acrescenta que, a avaliação das condições da oclusão deve ser feita em relação cêntrica, isto porque os desvios da mandíbula podem amenizar ou agravar a assimetria existente, quando o paciente se encontra em oclusão cêntrica. (Virginia Lyrio Aguiar, 2013)

Entretanto e de acordo com Suguino et al. (1996), o exame facial revela a chave do diagnóstico, seja pela vista frontal e pela vista de perfil. Devem ser obtidas

adequadamente a posição da cabeça, a relação cêntrica e a postura relaxada, para que os dados possam ser recolhidos corretamente. A posição da cabeça do paciente deve ser obtido quando é pedido para este olhar para frente, na linha do horizonte, ou diretamente para um espelho na parede. Esta posição é chamada de posição natural da cabeça e é a que o paciente leva no dia-a-dia.

O crescimento do crânio, maxila e mandíbula estão profundamente relacionados. Isto mostra que caso não haja contrabalanço no crescimento de uma dessas áreas, o crescimento e desenvolvimento assimétrico de qualquer parte do esqueleto craniofacial pode resultar em desvio da linha média mandibular.

Como a assimetria da mandíbula está particularmente relacionada à oclusão, de acordo com Al-Zubair (2014) o diagnóstico correto de assimetria, isto é, se é esquelética ou dentária, é extremamente importante para direcionar ao correto tratamento. Assimetria do arco dentário pode ser causada por uma combinação de fatores genéticos e ambientais, com repercussões dentárias, esqueléticas e funcionais. Assimetrias do arco dentário são comumente encontradas em crianças ditas normais, ou seja, que não foram tratadas ortodonticamente e em crianças com alterações congénitas, sucção do dedo, extrações, cáries interproximais e outros fatores extrínsecos que podem aumentar a assimetria do arco dentário. Durante a dentição mista fatores ambientais podem contribuir para a assimetria, isto porque o crescimento e desenvolvimento aceleram depois do período estável da dentição decídua.

A avaliação clínica completa e testes com técnicas de imagens adequadas são indicados para o diagnóstico de um indivíduo portador de uma assimetria facial. (Bortolli, 2014).

Deve-se fazer diagnóstico diferencial entre as assimetrias verdadeiras e as assimetrias aparentes, com o recurso a radiografias como a ortopantomografia e telerradiografia frontal da face.

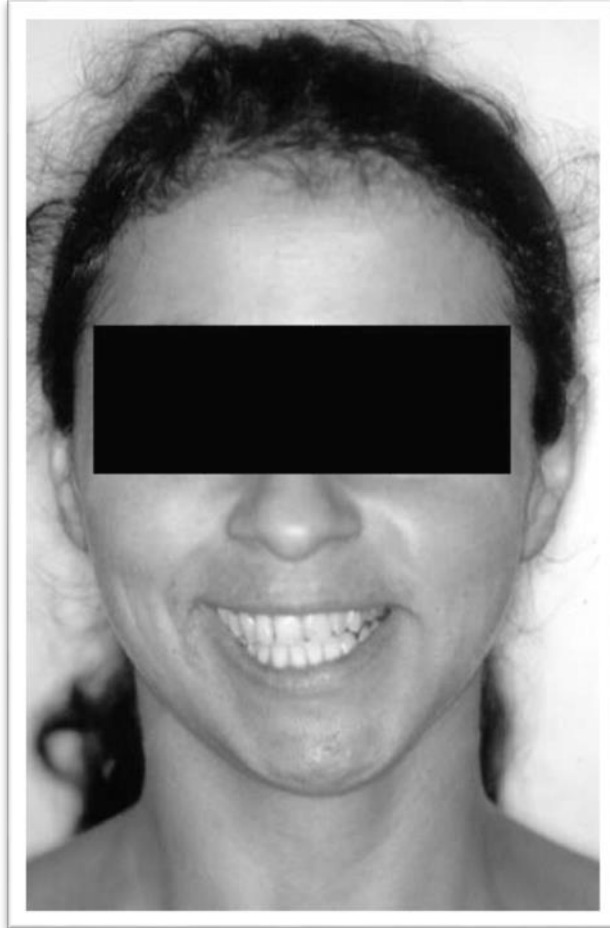

Figura 3 - Assimetria mandibular para o lado esquerdo. (adaptado de Santos, S. 2007)

Segundo Santos e Morosolli (2007) a assimetria mandibular verdadeira representa-se através de uma discrepância das distâncias cêndilo–pogônio dos dois lados, à custa da diferença do tamanho dos ramos, cêndilo e corpo mandibular. Comummente neste tipo de assimetria nota-se um desvio do mento para o lado mais curto, assim como a linha média dentária inferior, tanto em intercuspidação máxima, como em relação cêntrica e em abertura máxima.

Uma assimetria pode ser estimada como aparente quando as duas hemimandíbulas são iguais em tamanho, podendo ser provocadas por posicionamento incorreto da mandíbula por deslizamento cêntrico ou em indivíduos que exibem distribuição assimétrica das forças musculares entre as estruturas localizadas nas porções laterais da mandíbula (Esperante e Bedani *cit in* Santos e Morosolli 2007)

Vasconcelos et al. (2012) divide os fatores etiológicos em congênitos, de desenvolvimento ou adquiridos, podendo-se ainda subdividir em traumáticos, patológicos e funcionais.

4. FATORES CONGÊNITOS E DESENVOLVIMENTO

4.1. HIPERPLASIAS

Hiperplasia condilar é uma doença óssea descrita pelo aumento do desenvolvimento de um dos côndilos mandibulares. Revela-se, habitualmente, como um crescimento ativo com assimetria facial usualmente sem dor. A consequência mais conhecida é assimetria facial. (Olate et al. 2013)

De acordo com Olate et al. (2013), o diagnóstico desta patologia é feito inicialmente com uma análise facial. Deformidades faciais assimétricas e má oclusão são uma consequência clara da hiperplasia condilar. Geralmente, não existe dor associada com a articulação afetada, embora ruídos articulares ligado a hiperplasia condilar e desvio da abertura da boca para o lado contralateral tenham sido descritos.

Esta condição tem etiologia desconhecida e não é possível definir uma data de quando começa ou quando acaba. Estatisticamente, e segundo este autor, está descrito que se manifesta mais frequentemente em mulheres do que em homens.

Neville et al. (2009) caracteriza hiperplasia condilar como sendo causada pelo crescimento excessivo de um dos côndilos e como uma malformação rara da mandíbula. Salaria que a causa desta hiperplasia é desconhecida, no entanto algumas alterações circulatórias locais, perturbações endócrinas e lesões foram propostas como prováveis fatores etiológicos. A hiperplasia condilar pode manifestar-se sob várias formas, incluindo assimetria facial, prognatismo, mordida cruzada e mordida aberta. Algumas vezes, é acompanhada por crescimento maxilar de compensação e uma inclinação do plano oclusal. Este autor afirma que esta condição é mais relatada em adolescentes e adultos jovens e que as características radiográficas são muito diversas. Alguns pacientes têm alongamento do colo do côndilo e outros apresentam um prolongamento da cabeça do côndilo. Bastantes casos também ostentam uma hiperplasia de todo o ramo da mandíbula, o que sugere que a condição determinadas vezes afeta mais do que o côndilo. Na hiperplasia condilar a cintilografia tem sido apontada como um método vantajoso na apreciação do grau de atividade óssea.

Mehrotra et al. (2001) explica que a assimetria facial foi atribuída a hiperplasia condilar e descrita pela primeira vez por Adams em 1836. Gottlieb (*cit in* Mehrotra et al. 2011) descreveu hiperplasia condilar como um osteoma que causava deformidade unilateral e prognatismo com desvio, subsequente de uma desproporção bilateral do tamanho do côndilo. Rowe (*cit in* Mehrotra et al. 2011) caracterizou hiperplasia condilar unilateral, como estando associada a alongação do côndilo, mordida cruzada e concavidade contralateral do lado do ramo da mandíbula. O aumento progressivo, lento e unilateral da cabeça e colo do côndilo causa mordida cruzada, má oclusão, assimetria facial e desvio da linha média do mento para o lado não afetado. O paciente também parece apresentar prognatismo e, frequentemente, o bordo inferior da mandíbula pode ser convexo no lado afetado.

A hiperplasia do côndilo mandibular é uma condição rara e diz respeito a uma malformação de desenvolvimento, causada por um crescimento condilar em excesso, de origem não neoplásica, representada pelo alongamento progressivo do côndilo mandibular. Resulta em assimetria facial e distúrbios da oclusão, como mordida aberta e/ou cruzada. De facto, alguns pacientes apresentam sintomas na articulação temporomandibular, relatados como dor, limitação da abertura bucal e ruídos articulares.

A etiologia desta condição ainda não foi totalmente esclarecida, apesar de diversos fatores terem sido apontados como possíveis causas, nomeadamente problemas circulatórios, traumatismo prévio, distúrbios hormonais, carga anormal sobre a articulação temporomandibular, exostose cartilaginosa, infecções e distúrbios neurotróficos. (Roth, 2010)

Wolford et al. (*cit in* Roth et al. 2009) sugeriu que existem dois vetores básicos de crescimento com a hiperplasia condilar: o tipo 1, em que o côndilo mantém habitualmente uma arquitetura relativamente normal mas com aumento no comprimento da cabeça do côndilo, colo e corpo da mandíbula, e o tipo 2 em que a cabeça e colo do côndilo são muito maiores em comprimento do que em diâmetro; este autor considera, ainda, a possibilidade de uma hiperplasia bilateral, que é caracterizada por um prognatismo severo, com crescimento mandibular contínuo, além do crescimento normal com o passar dos anos.

Em 1986, também Obwegeser e Makek (*cit in* Monnazzi et al. 2009) classificaram a hiperplasia condilar de acordo com os vetores de crescimento básicos: o tipo 1 (vetor de crescimento horizontal, chamado alongamento hemimandibular) e o tipo 2 (vetor de crescimento vertical chamado hiperplasia hemimandibular). Os dois têm um efeito assimétrico sobre a anatomia mandibular.

Cavalléro et al. (2009) conclui que a hiperplasia condilar pode ser nomeada em ativa, quando o crescimento ainda está em evolução, modificando a oclusão e acentuando a assimetria facial, ou inativa, quando este já parou, não existindo mais mudanças na morfologia e dimensões do côndilo. Como diz respeito a uma condição estável, (da qual não se espera mais crescimento) o tratamento da hiperplasia condilar inativa é realizado com o objetivo de corrigir a deformidade dento-esquelética residual.

4.1.1. HIPERPLASIA HEMIMANDIBULAR (VERTICAL)

A hiperplasia hemimandibular (tipo 2 ou vertical) é um dos tipos de hiperplasias descritos, e segundo Pacheco et al. (2010) pode ser caracterizada pelo aumento tridimensional do lado afetado da mandíbula, estendendo-se até a região da sínfise. Apresenta como características: bordo inferior da mandíbula do lado afetado posicionado mais para baixo, quando comparado com o lado contralateral; aumento da distância dos ápices dentários em relação ao canal mandibular, e pode ser vista uma inclinação do plano oclusal e da rima labial no lado afetado. Dependendo da fase em que o desenvolvimento da assimetria ocorrer, haverá um envolvimento com a inclinação da maxila, procurando compensar esse crescimento da mandíbula. Caso isto não ocorra, haverá mordida aberta

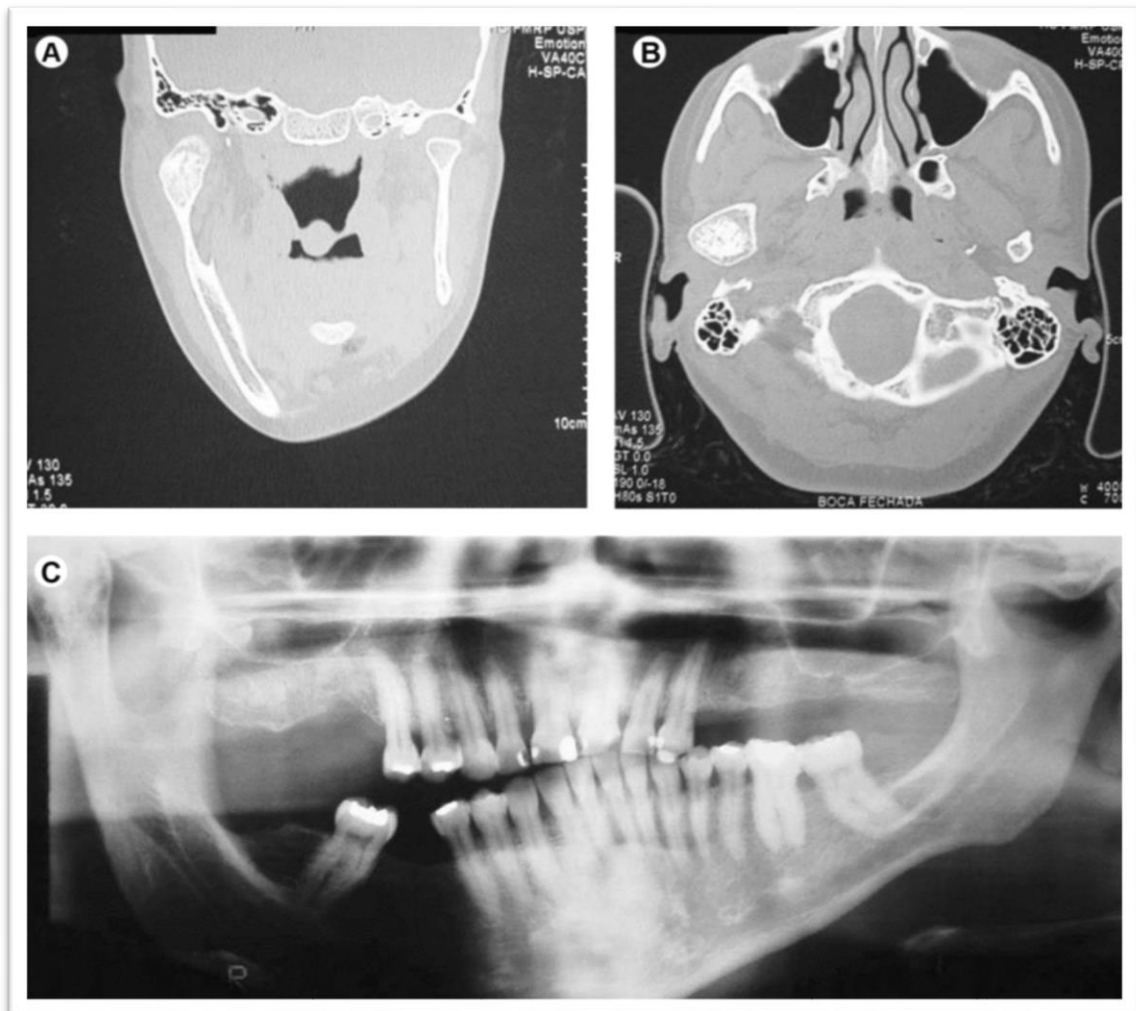


Figura 4 - Hiperplasia condilar direita. A: vista coronal. B: vista horizontal. C: vista panorâmica. (adaptado de Xavier et al. 2014)

posterior unilateral. A linha média dentária normalmente é desviada para o mesmo lado da deformidade, o ângulo goníaco é normal ou mais agudo e, em geral, há um período de crescimento assimétrico após o término do crescimento geral do paciente.

Barbalho et al. (2013) explica que a hiperplasia hemimandibular leva a um aumento no sentido vertical do ramo ascendente da mandíbula, deslocando o corpo mandibular no sentido inferior, associada a uma rotação medial. O bordo inferior da mandíbula é hiperplásico até à zona do mento, ipsilateralmente, e este é levemente, ou não, desviado. O aspeto intraoral apresenta um aumento da altura do osso alveolar maxilar e conseqüente desvio para baixo do plano oclusal no lado ipsilateral. Quando o plano oclusal maxilar falha em acompanhar o plano mandibular, uma mordida aberta pode se desenvolver do lado ipsilateral.

4.1.2. ALONGAMENTO HEMIMANDIBULAR (HORIZONTAL)

Pacheco et al. (2010) refere que o alongamento hemimandibular (tipo 1 ou horizontal) pode ocorrer como um alongamento do côndilo ou do ramo (plano vertical) ou do corpo (plano horizontal) e que combinações de alongamento no sentido vertical e horizontal são possíveis. Exibe como característica clínica principal um alongamento de metade da mandíbula, contudo sem aumento de produção de massa óssea. Existe desvio do mento e da linha média dos dentes inferiores para o lado oposto ao do alongamento, e típica mordida cruzada. Os dentes do lado afetado normalmente estão em infraoclusão (quando comparados com os dentes do lado oposto). Pode ainda ser observado um aplainamento do ângulo goníaco do lado alterado. Normalmente, ocorre estabilização do alongamento após terminado o crescimento do paciente.

No alongamento hemimandibular, a cabeça do côndilo tem forma normal, mas o processo condilar é delgado e apresenta alongamento do ramo ascendente, o mento encontra-se desviado para o lado contralateral, a comissura labial está deprimida no lado contralateral e não existe presença de assimetria vertical. No que diz respeito ao aspeto intraoral a linha média mandibular está desviada para o lado não afetado, os molares contralaterais estão inclinados no sentido lingual na tentativa de se manterem em oclusão e também pode estar presente mordida cruzada contralateral.

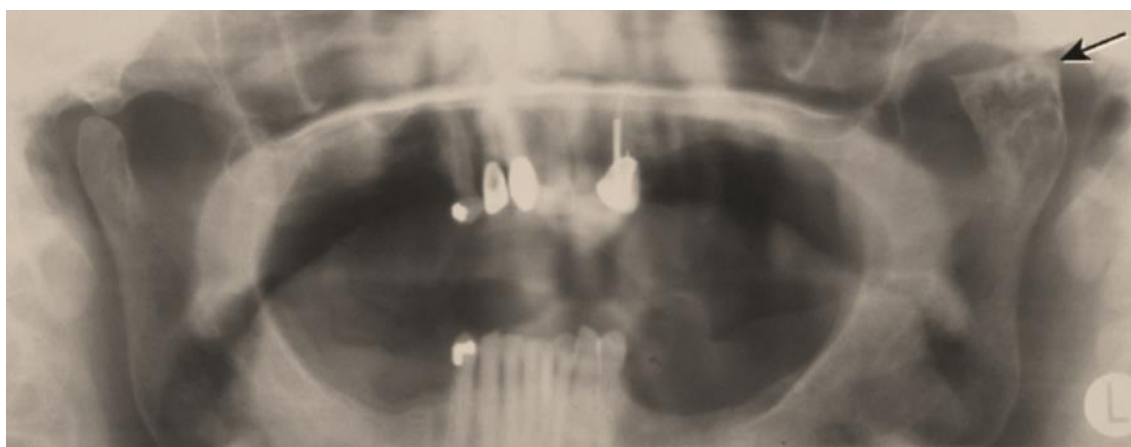


Figura 5 - Hiperplasia condilar esquerda. (adaptado de Neville et al. 2009)

O diagnóstico clínico é efetuado pela observação do comprometimento funcional e estético, juntamente com a análise dos modelos convenientemente montados em oclusão cêntrica. O diagnóstico imagiológico é feito através de telerradiografia frontal, radiografia panorâmica, tomografia computadorizada, cintilografia, e a tomografia computadorizada por emissão de fóton único (SPECT), sendo estas últimas usadas para averiguar a atividade de crescimento do côndilo. (Barbalho et al. 2013)

4.1.3. HÍBRIDA

A forma híbrida pode produzir os mais inabituais tipos de assimetria facial e mandibular. O côndilo pode apresentar um aumento da sua massa óssea, desvio do mento para o lado oposto, um aumento vertical da hemimandíbula afetada e pode haver mordida cruzada, produzindo um plano oclusal oblíquo. Os sinais observados irão depender de qual fator de crescimento está a ser ativado. (Pacheco et al. 2010)

4.2. HIPOPLASIAS

Neville et al. (2009) descreve que a hipoplasia condilar, ou o crescimento defeituoso do côndilo mandibular, pode ser de origem congênita ou adquirida. A hipoplasia condilar congênita está relacionada com síndromes da cabeça e pescoço, incluindo a disostose mandibulofacial, a síndrome oculoauriculovertebral e a microssomia hemifacial. Agenesia do côndilo, ou ramo, pode ser encontrada nos casos mais graves e é denominada por aplasia condilar.

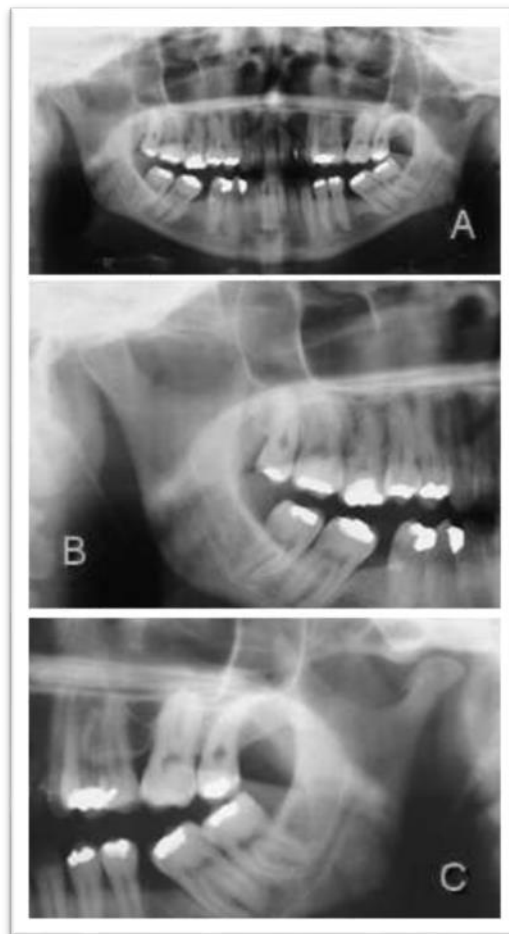


Figura 6 - Hipoplasia condilar esquerda. A: vista panorâmica. B: côndilo direito normal. C: côndilo esquerdo hipoplásico. (adaptado de Santos, S. 2007)

Condições deste tipo ocorrem devido à estreita inter-relação de fatores genéticos e ambientais, sendo, desta forma, conhecidas como herança multifatorial. Entre os fatores genéticos destacam-se os distúrbios de desenvolvimento, as alterações gênicas e as alterações cromossômicas (translocações, deslocações e alterações de número). Outra suposição é a de alguns indivíduos apresentarem suscetibilidades para desenvolverem malformações, isto baseado na ocorrência de mutações em genes recetores de folato, que podem aumentar o risco de aparecimento de deformidades congénitas mandibulofaciais. (Ribeiro et al. 2011)

Kaplan (*cit in* Ribeiro et al. 2010) comenta que em relação à oclusão, é frequente existir mordida cruzada do lado afetado, isto porque está presente um desvio da mandíbula para esse lado. Produz-se então, uma mandíbula assimétrica onde estará presente um desvio de linha média notável para o lado afetado, devido a um processo alveolar pouco desenvolvido do lado cruzado e, potencialmente, uma sobremordida profunda devido às ações musculares.

4.2.1. ORIGEM ADQUIRIDA

A hipoplasia condilar adquirida ocorre por distúrbios do centro de crescimento do côndilo em desenvolvimento. A causa mais comum é o trauma na região condilar durante a primeira e segunda décadas de vida. Outras causas incluem infecções, radioterapia e artrite reumatoide ou degenerativa. A hipoplasia condilar pode ser uni ou bilateral, resultando em uma mandíbula pequena, com má oclusão do tipo Classe II. A hipoplasia unilateral resulta em distorção e depressão da face no lado afetado. A linha média da mandíbula é desviada para o lado afetado quando o paciente abre a boca, acentuando a deformidade. Nos casos relacionados com trauma pode ocorrer anquilose da articulação temporomandibular (ATM). A deformidade é facilmente observada em radiografias panorâmicas e a gravidade pode variar. Nos casos graves, o côndilo ou o ramo podem estar completamente ausentes. Os casos mais brandos exibem um processo condilar pequeno, chanfradura sigmoide rasa e cabeça do côndilo malformada. Uma chanfradura antegonial proeminente pode estar presente. A tomografia computadorizada pode ser útil na avaliação dos côndilos. (Neville et al. 2009)

As anomalias adquiridas ou outra alteração degenerativa que ocorra durante o crescimento da mandíbula podem levar à diminuição da diferenciação das células mesenquimais que constituem o côndilo, ou a um número reduzido de células disponíveis para a diferenciação o que vai dar origem a um côndilo hipoplásico (Schiffman et al e Esperante e Bedani *cit in* Santos e Morosolli, 2007).

Crê-se, também, que hormonas e traumatismos localizados possam afetar esta diferenciação, e, desta forma, restringir potencial de crescimento do côndilo (Yavich *cit in* Santos e Morosolli 2007).

4.2.2. ORIGEM CONGÊNITA

4.2.2.1. MICROSSOMIA HEMIFACIAL

Microssomia facial é a terceira mal formação craniofacial mais comum ao nascimento, com uma prevalência de 1 em 3.500 a 18.000 nascimentos. A origem desta condição não é totalmente conhecida mas é caracterizada por assimetria uni ou bilateral com subdesenvolvimento de estruturas faciais, incluindo a orelha, maxila, mandíbula, nervos faciais e músculos da expressão facial. (Khetani et al. 2013)

Esta é uma deformidade derivada do primeiro e segundo arco braquial e envolve primariamente o esqueleto facial, resultando no subdesenvolvimento deste componente. Esta condição é a anomalia craniofacial mais comum em humanos depois do lábio leporino e fenda palatina. O objetivo do tratamento é conseguir um bom perfil facial sem perda de função. (Jeong-Seok Seo et al. 2015)

Mishra et al. (2013) afirma que microssomia hemifacial é também conhecida como síndrome do primeiro e segundo arco braquial, dismorfogênese otomandibular e displasia lateral facial. Refere ainda que a consequência desta condição é o desvio lateral da mandíbula, que é acompanhada por má oclusão e deficiência auricular. Na maioria das vezes o músculo masséter está ausente no lado afetado. A imagem clínica desta condição varia desde uma pequena assimetria na face, até uma severa deformidade de um dos lados da face, com complicações orbitárias e auriculares. O mento e a linha média estão

descentrados e desviados para o lado afetado. Frequentemente, um dos cantos da boca está mais elevado que o outro, o que leva a uma linha dos lábios com forma oblíqua. Outros sinais são o osso maxilar e temporal hipoplásico, arco zigomático curto, e malformações externas e internas auriculares.

O exame radiográfico é de extrema importância no estabelecimento do diagnóstico. As radiografias convencionais, como radiografias panorâmicas, providenciam uma fácil comparação entre o lado afetado e o lado são. A tomografia computadorizada providencia uma imagem tridimensional (3D) do tecido mole e o tecido ósseo que ajuda a estabelecer o grau anatómico da deformação e a relação entre a deformação e o restante esqueleto facial.

5. FATORES ADQUIRIDOS

5.1. TRAUMÁTICO

5.1.1. FRATURAS CONDILARES

A mandíbula é o único osso móvel da face e transmite funções básicas como mastigação, fonação, deglutição e manutenção da oclusão dentária. Ainda que seja considerado o osso mais pesado e robusto da face, a mandíbula está propensa a fraturas por ser um arco aberto, estar associado à hiperextensão e hiperflexão da cabeça, estar circunscrito à região inferior da face e por sofrer atrofia com o avançar da idade. As fraturas são consequentes, na generalidade das vezes, de choques na região da sínfise mandibular, sendo as fraturas da mandíbula das mais comuns da face, acontecendo da exposição e pequena proteção dessa região. A pessoa submetida à fratura condilar poderá apresentar evidência de trauma facial, sobretudo na sínfise mandibular. O exame clínico pode divulgar edema e dor ligada à região da articulação temporomandibular, desvio na abertura bucal (na direção do lado fraturado), limitação da abertura de boca, mudança da oclusão no lado fraturado, mordida aberta posterior no lado contralateral (com possível mordida cruzada), dor à palpação no lado fraturado, presença de sangue no canal auditivo,

ausência de movimento do côndilo durante a palpação em protrusão, desvio da mandíbula em direção ao lado fraturado, inabilidade do paciente de mover a mandíbula no lado fraturado, dificuldade de movimentos de protrusão da mandíbula ou ainda a formação de mordida aberta. (Rampaso et al. 2009)

Filho et al. (2003) afirma que traumas na região mandibular que resultem em fraturas do processo condilar da mandíbula conseguem levar a alterações não apenas no desenvolvimento facial, como na oclusão dentária e na atividade da articulação temporomandibular. Desse modo, o autor descreve que o diagnóstico das fraturas e a indicação de tratamento devem ser concretos, isto para que se evite complicações, como as disfunções da articulação ou ainda sequelas mais graves que alterem o crescimento do rosto e da mandíbula, ou ainda, que inviabilizem a abertura normal da boca, como acontece no caso das anquiloses temporomandibulares. Este autor defende ainda que, apesar da mandíbula ser um dos locais mais atingidos por traumas na região facial, as fraturas do processo condilar muitas vezes não são diagnosticadas, em particular quando são atingidos o colo e a cabeça do côndilo. Distintos são os fatores que influenciam na indicação de tratamento e, por consequência, no prognóstico do tratamento das fraturas condilares. É ressaltado que tudo isto deve ser levado em consideração antes da decisão final sobre o tipo de procedimento a usar, sendo de salientar que os fatores não devem ser avaliados isoladamente, mas sim em conjunto.

Miloro (2011) declara que, uma das causas mais comuns da assimetria facial, e neste caso, mandibular, é provocada pelo trauma acometido ao côndilo, e refere ainda que em muitos casos nem a criança nem os pais se recordam do evento traumático. A lesão que foi induzida por trauma ao côndilo, pode levar a hemartroses e esta, por sua vez, vai provocar cicatrizes intracapsulares e restrição no movimento de translação do côndilo. Proffit e Turvey (*cit in* Peterson, 2011) traçam o quadro clínico descrito por Peterson como anquilose funcional ou anquilose intracapsular de tecidos moles, isto porque na maior parte dos casos a função do côndilo é aceitável. O primeiro autor defende ainda, que em adição ao movimento limitado da mandíbula causado por anquilose osteo-fibrosa, alongação do processo coronóide e cicatrizes no tendão temporal, a completa anquilose óssea do côndilo ao osso temporal pode também ocorrer depois de hemartrose intracapsular, resultando em falta de rotação ou imobilização condilar. Como

consequência das cicatrizes induzidas pelo trauma ou anquilose, vai existir restrição de crescimento esquelético dessa zona em diferentes graus. Este revela ainda que quanto maior o grau de restrição de translação, maior vai ser a deformidade facial. Outro cenário clínico semelhante, descrito por este autor, envolve a abertura reduzida da boca e a fixação interna da fratura do côndilo, isto porque parece necessário para estabilizar o centro de crescimento cartilágneo do côndilo em pacientes com esqueleto imaturo. Ainda assim, descreve também que estudos feitos em primatas e crianças com esqueleto imaturo provaram que o segmento do côndilo deslocado sofre reabsorção e é feita a substituição por um novo côndilo com a regeneração da cartilagem sobreposta com base na remodelação funcional. Portanto, não há nada de intrinsecamente crítico sobre o côndilo como um centro de crescimento mandibular, e porque o côndilo em crianças regenera espontaneamente, a necessidade de fixação do segmento do côndilo deslocado é desnecessária. Além disso, está descrito que o procedimento cirúrgico não está livre de morbidade significativa, e como desfecho as cicatrizes resultantes e possível restrição de tecidos moles e duros do procedimento de fixação, podem pesar mais que os benefícios de redução cirúrgica anatômica do côndilo. Posto isto, o autor conclui que vários estudos indicam que a fixação das fraturas do côndilo em crianças deve ser evitada.

Os sinais e sintomas da fratura de côndilo são: dor, limitação dos movimentos mandibulares, oclusão dentária alterada, assimetria facial e retroposicionamento mandibular. (Manganello, 2002)

Devido à sua projeção corporal anterior, a pele do rosto e o esqueleto facial são extraordinariamente expostos a essas agressões. Os tecidos moles podem sofrer lesões, como dilacerações, cortes, hemorragias e hematomas, potencializando os efeitos destrutivos das fraturas ósseas. Isto acontece porque a pele tem espessura fina e elástica, o tecido subcutâneo é estreito, a musculatura é superficial e a vascularização e a inervação são vastas. Nas crianças, as fraturas faciais estão relacionadas com brincadeiras infantis e quedas dentro de casa. (Montovani et al. 2006)

Segundo menciona Rampaso et al. (2009), a alta frequência da fratura do côndilo pode ser explicada pelas suas características anatómicas, morfológicas e funcionais. As várias forças que atingem a mandíbula, por carga oclusal ou por ação dos músculos nela inseridos são disseminadas para o crânio, através do processo condilar da articulação temporomandibular. Ou seja, o colo do côndilo integra uma região de constrição óssea e que atua como um ponto de fragilidade da mandíbula sendo que a sua fratura é útil para prevenir lesões intracranianas que poderiam suceder caso o côndilo fosse projetado superiormente, isto é, para dentro da fossa do crânio.

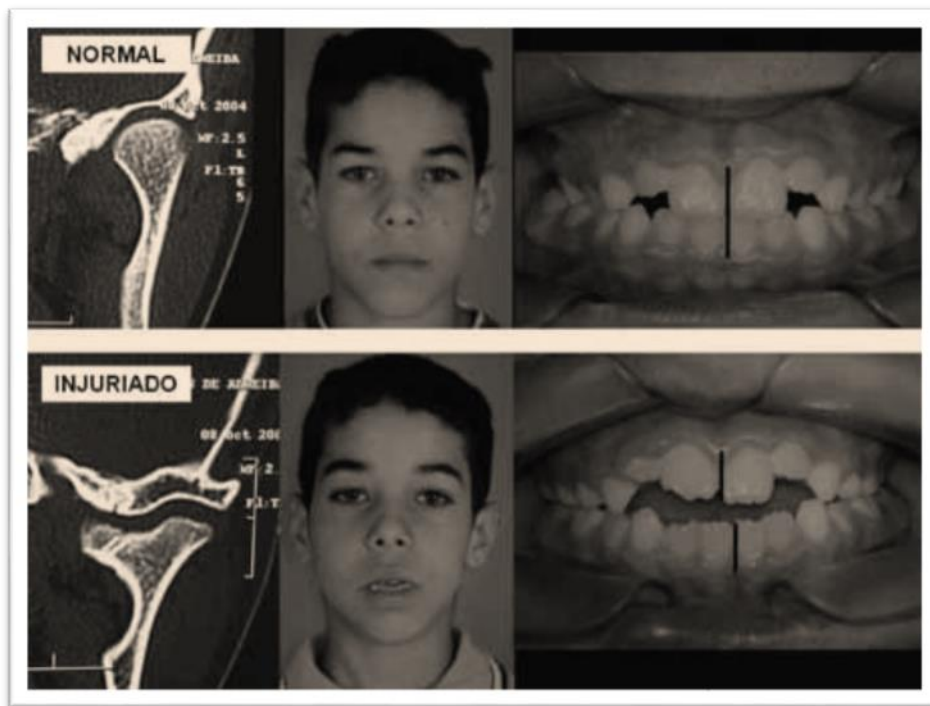
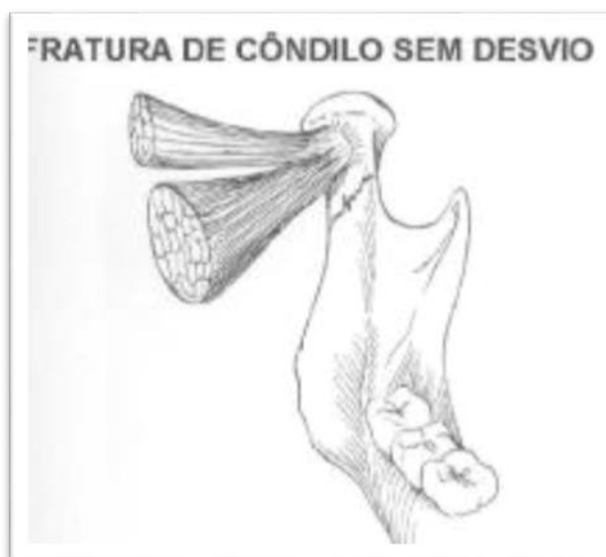
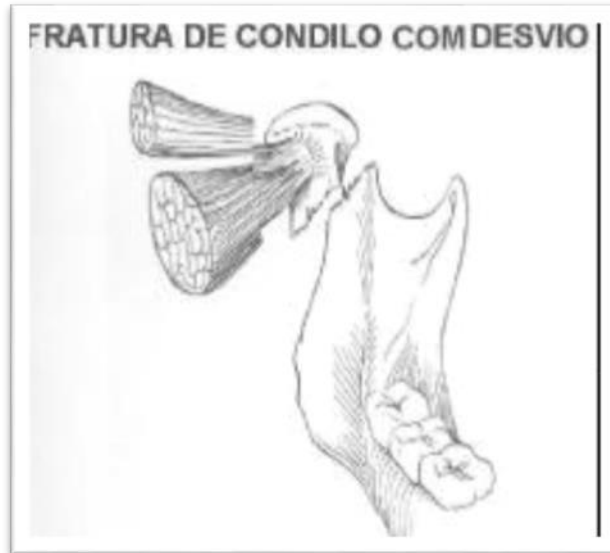Figura 7 - Figura superior: côndilo normal, sem desvios da linha média nem assimetria da face. Figura inferior: côndilo traumatizado com desvio da linha média e assimetria facial. (adaptado de Rossi et al. 2010)

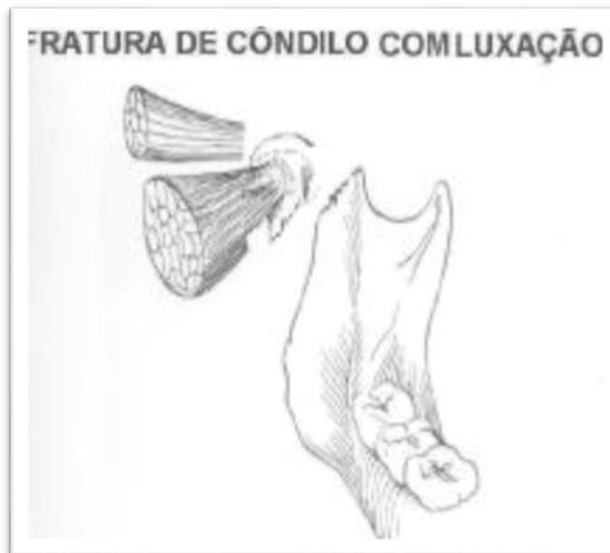Raspall (1997) constata que as fraturas do maciço facial são frequentes, afetando sensivelmente 40-70% dos pacientes politraumatizados. Dentro destas, as fraturas mandibulares apresentam entre 40-60%. Já as fraturas condilares são as de primeira ocorrência, dentro das fraturas mandibulares, sendo cerca de 30%. Assim sendo, pela sua especial frequência e por estar diretamente relacionadas com a ATM, valem especial apreciação, sobretudo no que diz respeito ao tratamento. Este autor distingue dois tipos de mecanismos lesivos que levam a estas fraturas, nomeadamente direto ou indireto. O mecanismo direto é tido como um impacto que se produz exatamente sobre a zona articular. O mecanismo indireto é aquele em que o impacto é produzido em outra zona e as forças são transmitidas até à zona condilar, produzindo a fratura, sendo associado com mais frequência ao impacto frontal sobre o mento.



*Figura 8 - Fratura de côndilo sem desvio.
(adaptado de Manganello e Silva, 2002)*



*Figura 10 - Fratura de côndilo com desvio.
(adaptado de Manganello e Silva, 2002)*



*Figura 9 - Fratura de côndilo com desvio e
luxação. (adaptado de Manganello e Silva, 2002)*

5.1.2. ANQUILOSE DA ATM

A anquilose da articulação temporomandibular trata-se de uma união entre o côndilo mandibular e a cavidade glenóide. Como resultado vai acontecer limitação ou restrição dos movimentos articulares, levando à mastigação limitada e outras alterações

funcionais que influenciam o crescimento craniofacial. A fusão ou união destas estruturas pode ser fibrosa ou óssea. (Pereira Filho et al. 2011)

É de salientar que o fator etiológico mais frequentemente associado a esta condição é o trauma e que a anquilose da articulação temporomandibular pós-traumática é passível de ter vários fatores causais, sendo o deslocamento do disco o mais frequente. Nos traumatismos durante a primeira infância, como por exemplo o trauma provocado durante o nascimento pelo uso inadequado de fórceps ou por acidentes subsequentes de quedas, podem causar fraturas dos côndilos provocando, hematomas intra-articulares, seguidos de fibrose e futuramente de fusão óssea. A anquilose é suscetível de ocorrer em qualquer idade, contudo é mais frequente em crianças com menos de 10 anos. (Pereira Filho et al. 2011)

Compreende-se como anquilose, ou síndrome de hipomobilidade mandibular, a situação em que a abertura de boca está diminuída, isto é, abaixo do valor considerado normal (40-50mm), com resultante deterioração da fonação, função mastigatória e higiene oral. Ainda dentro dos síndromes de hipomobilidade, é possível considerar três situações distintas, sendo elas o trismo, a pseudoanquilose e a anquilose propriamente dita.

Trismo é assente como limitação do movimento devido a uma alteração na acção muscular. Na pseudoanquilose existe uma diminuição do movimento devido a uma variação extra-articular que provoca uma proliferação do tecido ósseo ou fibroso para o interior da articulação. Na anquilose a limitação do movimento ocorre por uma alteração intra-articular. (Raspall, 1997)

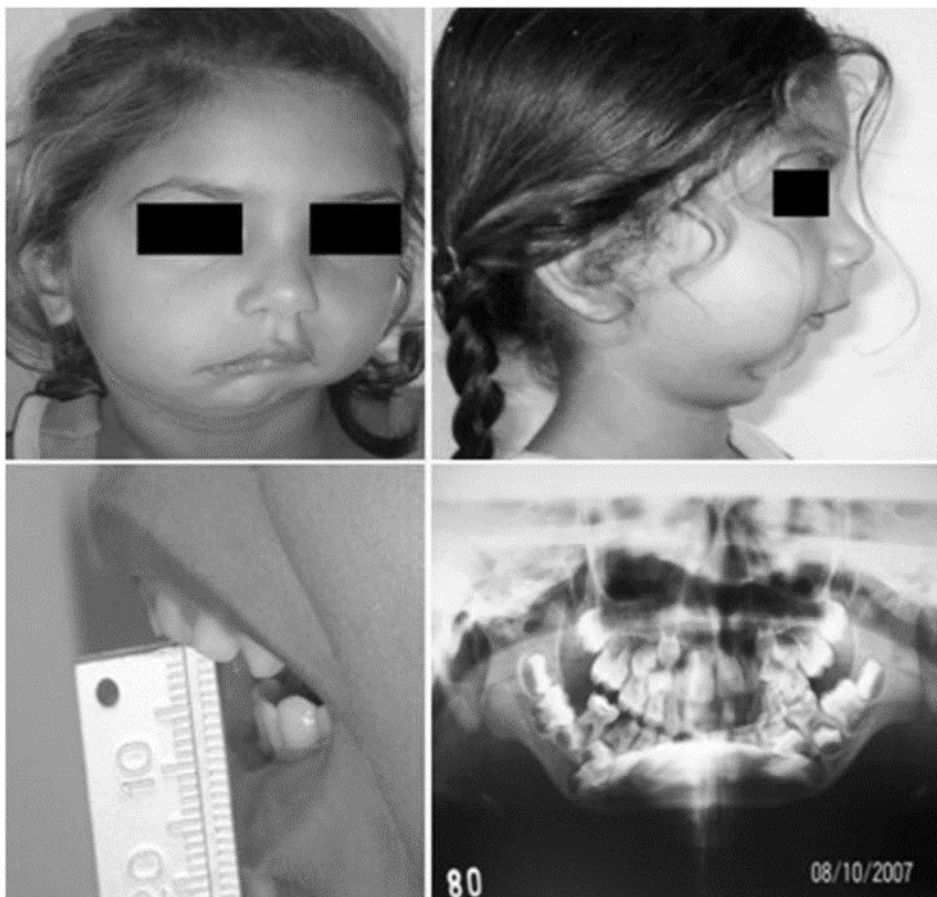


Figura 11 - Em cima: vistas frontal e lateral. Em baixo: abertura de 7mm e vista panorâmica. (adaptado de Filho et al. 2011)

Segundo Vieira et al. (2009) a anquilose temporomandibular pode ser explicada como um comprometimento da mobilidade da mandíbula devido a uma aderência fibrosa ou óssea nos componentes da articulação temporomandibular. O movimento torna-se restrito na protrusão e movimentos de lateralidade em diferentes graus e dependendo da amplitude e tipo de envolvimento da articulação. Desta forma o limite do movimento da mandíbula vai variar desde uma pequena interferência até à completa incapacidade de abertura de boca.

A anquilose da articulação temporomandibular em crianças produz problemas de função como restrição da abertura de boca, dificuldade de mastigação, problemas de fonação, higiene oral deficiente (cáries), perturbações de crescimento da face e mandíbula provocando assimetria facial, má oclusão e comprometimento das vias aéreas. Todas estas consequências vão influenciar de forma negativa o desenvolvimento psicossocial do

paciente. A assimetria facial é uma particularidade referencial nos casos de anquilose unilateral, provocando o desvio do mento para o lado que está afetado e sendo a dimensão vertical do lado afetado menor, isto quando comparada ao lado que não está afetado. Quando existe uma limitação total da abertura de boca acompanhada de um retrognatismo mandibular a anquilose da articulação é bilateral. É importante esclarecer que o grau de recuo do mento e a assimetria da mandíbula dependem do fase do crescimento e também do estágio da patologia. (Vieira et al. 2009)

5.2. PATOLÓGICO

5.2.1. TUMORES

Atendendo que o côndilo mandibular tem origem endocondral é mais suscetível de dar origem a condromas, osteomas e osteocondromas do que outros tumores, como por exemplo os tumores de células gigantes, mixomas, fibro-osteomas, displasias fibrosas, fibrossarcomas, tumores metastáticos, osteblastomas, condroblastomas, exostoses. Hiperplasias podem estar presentes e têm como características principais a assimetria mandibular, a má oclusão com mordida aberta no lado afetado ou mordida cruzada no lado contralateral e prognatismo com desvio do mento para o lado oposto. Dor e limitação de abertura de boca são outras das perturbações associadas. (Bortolli, 2014)

Miloro (2011) descreve o condroma como um tumor benigno da cartilagem madura, sendo a ocorrência destas lesões na mandíbula extremamente rara e o verdadeiro diagnóstico nestes casos relatados é de facto um condrossarcoma de baixo grau. Histologicamente, as lesões abarcam lóbulos de cartilagem hialina madura bem definida. Radiograficamente, apresentam-se como lesões radiolúcidas com irregularidades, embora, ocasionalmente, centros de calcificação possam estar presentes, assim como reabsorções das raízes dos dentes. A maior parte dos relatos diz respeito ao côndilo mandibular, sugerindo que estas lesões podem surgir a partir de restos de cartilagem. O condroma apresenta um inchaço progressivo e indolor, o qual pode resultar em ulceração da mucosa. A distribuição por género é igual e a maioria dos tumores ocorrem em pacientes com menos de 50 anos de idade.

Neville et al. (2009) relata que osteocondromas são dos tumores ósseos mais frequentes e são localizados mais comumente nos ossos das mãos e dos pés. Todavia, um diagnóstico de condroma dos ossos gnáticos, ossos da face e base do crânio deve ser visto com especial cautela porque muitas lesões identificadas como condromas benignos têm recidivado e até evoluído para forma maligna. Este autor constata que não são relatadas muitos casos de condromas em ossos craniofaciais e que dessa forma têm sido encontrados relatos individuais e pequenos relatos de condromas gnáticos, pelo que conclui que muitos tenham surgido de restos cartilagosos vestigiais e que esses restos estão localizados na maxila anterior, processo coronoide e côndilo, e sínfise.

Já Wolford (*cit in* Simões et al. 2014) explica que o osteocondroma é um dos mais frequentes tumores ósseos benignos e que revela pertencer a 35 a 50% de todos os tumores benignos e 8 a 15% de todos os tumores ósseos.

Saito e Ongole (*cit in* Simões et al. 2014) sustentam que ocorre de preferência em ossos longos e, invulgarmente, em região maxilofacial, com incidência de cerca de 1% de todos os casos. Ongole (*cit in* Simões et al. 2014) afirma que este é mais constante no processo coronóide da mandíbula.

Wolford (*cit in* Simões et al. 2014) relata que os sintomas clínicos devem incluir má oclusão, assimetria mandibular progressiva, dilatação facial no lado acometido, estalidos na abertura da boca, cabeça do côndilo aumentada, aumento na altura vertical do côndilo, perda da função do côndilo e dor.

Osteocondroma do côndilo deve ser discriminado de hiperplasia condilar unilateral, pois a hiperplasia manifesta-se, clinicamente, como um processo condilar que está aumentado, por outro lado o osteocondroma frequentemente apresenta-se com uma aparência globular e com distorção da morfologia habitual. Radiologicamente, os osteocondromas podem surgir como massas exofíticas com aparência esclerótica e densidade mista. Apesar do diagnóstico poder ser realizado através dos achados clínicos e radiológicos, a confirmação só deve e pode ser realizada pelo exame histopatológico. Este exame vai mostrar uma proliferação da cartilagem extranormal e calcificação da mesma, a camada exterior da cabeça do osteocondroma é composta por cartilagem hialina

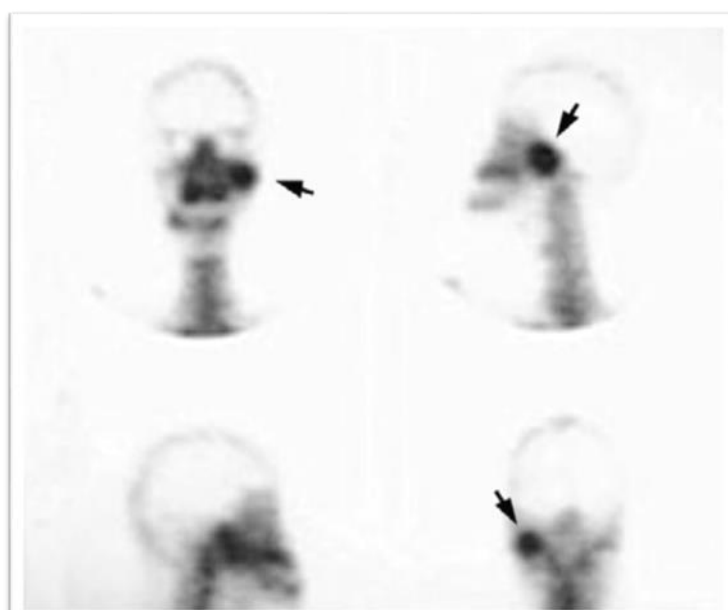


Figura 12- Cintlografia mostrando massa na região condilar esquerda. (adaptado de Utimi et al. 2010)

que nem sempre é dependente deste tumor, isto porque osteocondromas que sejam mais antigos tendem a criar calcificação nesta capa. (Saito *cit in* Simões et al. 2014)

Biópsias percutâneas fazem parte do diagnóstico de tumores ósseos. As biópsias a “céu aberto” ficam limitadas aos casos em que, através da biópsia percutânea, o diagnóstico suscitou dúvida ou até mesmo quando não conseguiu ser alcançado. Pode ser desnecessária a biópsia em casos de lesões benignas, como quistos ósseos simples, defeitos corticais fibrosos e osteocondromas. (Meireles, 2011)

5.3. FUNCIONAL

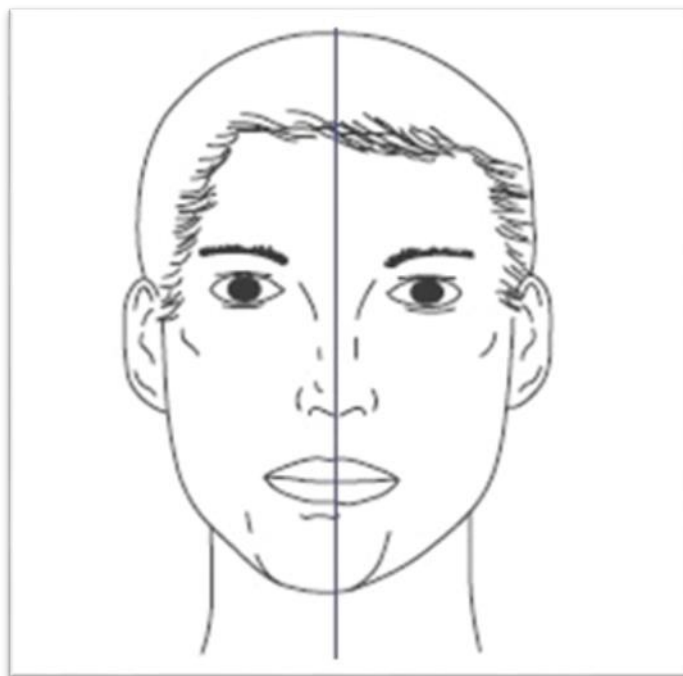
5.3.1. MORDIDA CRUZADA POSTERIOR

Myers (*cit in Moraes et al. 2004*) caracteriza mordida cruzada unilateral posterior como incapacidade dos arcos dentários de ocluirem normalmente provocado por um problema de posicionamento dos dentes, do inadequado crescimento alveolar ou ainda devido a uma grave desarmonia entre a maxila e a mandíbula. Leighton (*cit in Moraes et al. 2004*) afirma que o desenvolvimento desta condição provoca um desvio da mandíbula para o lado afetado aquando do fechar da boca. Proffit (*cit in Moraes et al. 2004*) recomenda que o tratamento da mordida cruzada, acompanhada de desvio da mandíbula, deve ser o tão precoce quanto possível pois pode levar a um crescimento anormal da mesma.

Kutin (*cit in Almeida et al. 2009*) afirma que a mordida cruzada posterior é tida como uma relação entre os dentes anormal, quando acontece a oclusão dos arcos dentários, no sentido vestibulo-lingual e podendo ser categorizada como dentária, esquelética ou funcional.

A causa mais frequente é a redução na largura do arco dentário superior e dependendo do grau de contração, a mordida cruzada pode ser classificada em uni ou bilateral. A mordida cruzada posterior unilateral é descrita como sendo a que ocorre mais vezes, e parece ser resultado de um desvio lateral da mandíbula para uma posição que não é normal, todavia mais confortável para o paciente. (Almeida et al. 2009)

Almeida et al. (2009) afirma que na literatura publicada há acordo em que a mordida cruzada posterior deve ser corrigida mal seja diagnosticada. Isto porque parece que a correção espontânea é improvável e vai promover a irrupção anormal dos dentes permanentes, o que vai prejudicar o crescimento dos arcos dentários. Se esta má oclusão não for corrigida durante os períodos de crescimento, pode advir uma assimetria estrutural e cujo tratamento se torna muito mais difícil. Pacientes com mordida cruzada posterior têm assimetria mandibular simplesmente posicional e, justo a esse fato, a expansão maxilar é estimado como o tratamento de seleção para que a mandíbula regresse à posição normal.



*Figura 13 - Desvio da mandíbula para o lado direito.
(adaptado de Locks et al. 2008)*

Segundo Lemos et al. (2014), apesar de não ser considerado um problema de saúde pública, a mordida cruzada posterior destaca-se como um dos mais estudados problemas de má oclusão na dentição primária e mista. Uma vez ocorrida em fases iniciais de desenvolvimento, a autocorreção não acontece. O diagnóstico precoce e intervenção ortodôntica permitem um adequado crescimento e guia da mandíbula, assim como estabilização a nível funcional juntamente com o resto da musculatura e ainda um desenvolvimento harmonioso da oclusão. Se o tratamento não for instituído

precocemente, pode ocorrer remodelação da articulação temporo-mandibular, levando assim a um desvio permanente da linha media, provocando assimetria facial. Assim sendo, o tratamento tardio é normalmente mais complexo, dispendioso e demorado e pode ainda necessitar de intervenção cirúrgica.

Tanto Chow como Vadiakas & Viazis e Wood (*cit in* Tashima et al. 2003) caracterizam mordida cruzada como sendo uma má oclusão repetidamente diagnosticada em crianças na fase de dentição mista e pode ser explicada como uma alteração consequente do posicionamento desajustado dos dentes superiores em relação aos dentes inferiores, podendo estar presente tanto na zona anterior quanto na posterior.

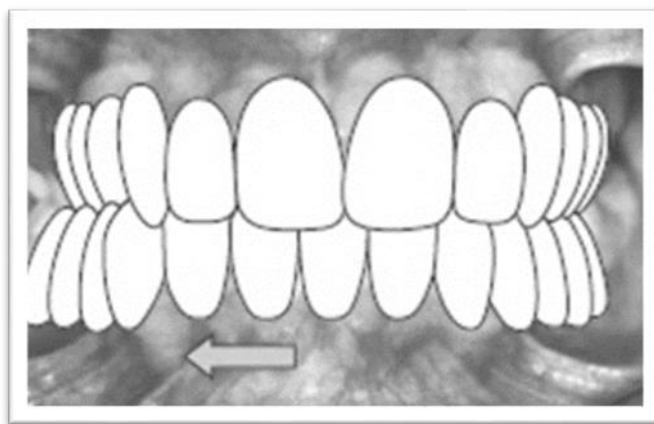
Silva Filho (*cit in* Tashima et al. 2003) argumenta este tipo de situação não permite autocorreção, e dessa forma torna-se extremamente importante que o tratamento ortodôntico seja instaurado precocemente, evitando assim que a má oclusão se instale na dentição permanente permitindo um crescimento harmonioso das bases ósseas. Sendo assim, a intervenção ortodôntica preventiva possibilita a correção ou melhoria da situação presente, diminuindo, dessa forma a necessidade de um tratamento ortodôntico corretivo posterior.

Boer e Steenks (*cit in* Fonteque, 2006) sustentam que a mordida cruzada posterior unilateral é uma das anomalias de oclusão mais detetadas em crianças e se não for corrigida pode provocar assimetria do crescimento da mandíbula, desvios laterais e ainda assimetria da função dos músculos.

A relação entre a mordida cruzada posterior unilateral funcional e o posicionamento assimétrico dos côndilos dentro da fossa glenoide é ponderada em diversos trabalhos publicados na literatura. Apesar de ser controverso, a mordida cruzada posterior unilateral funcional pode causar mudanças progressivas na estrutura esquelética e dentária, durante a fase de crescimento, e intervir no crescimento e desenvolvimento dos côndilos, conduzindo, casualmente, a assimetrias esqueléticas e problemas na articulação temporomandibular, sabendo que esta é uma área suscetível a alterações de natureza funcional. Essa relação ocorre devido à atresia maxilar, que gera um desvio funcional da mandíbula no momento da oclusão, causado por uma interferência dentária.

Esse desvio será feito para procurar um maior número de contatos oclusais e assim, também um posicionamento mandibular mais confortável para o paciente. (Costa et al. 2009)

Lippold et al. (2013) relata que durante o crescimento craniofacial, a mordida cruzada posterior unilateral funcional leva a um aumento do crescimento do lado não afetado e ao comprometimento do lado da mordida cruzada. Uma adaptação progressiva dos tecidos moles e duros manifesta-se numa mordida cruzada unilateral com possível transformação em assimetria facial. No entanto, as crianças com dentição decídua ou dentição mista precoce não mostram necessariamente sinais e/ou sintomas de disfunção temporomandibular, pois esta condição poderá desenvolver-se mais tarde, durante o crescimento. Segundo este autor, a literatura discute a utilização do tratamento ortodôntico precoce de mordidas cruzadas posteriores para evitar manifestações esqueléticas e melhorar os parâmetros funcionais. Os efeitos do tratamento precoce não são consensuais nos estudos realizados, isto devido a variações no tamanho das amostras de pacientes, protocolos de estudo e/o grupo controle (muitas vezes ausente) com o mesmo diagnóstico inicial.



*Figura 14 -Desvio da linha média para o lado direito.
(adaptado de Locks et al. 2008)*

III. DISCUSSÃO

Mediante apresentação de um paciente com assimetria facial, mais especificamente assimetria da zona mandibular, são possíveis, segundo os autores mencionados, vários diagnósticos.

Começando pela possibilidade de estar na origem desta condição um possível envolvimento condilar, temos dois tipos de situações possíveis: a hiperplasia do côndilo ou a hipoplasia do mesmo.

Após o exame imagiológico, o diagnóstico pode ser revelado como hiperplasia quando existe aumento notório do comprimento e/ou volume do côndilo do lado oposto ao desvio mandibular. Esta condição ser distinguida em diferentes categorias, nomeadamente, alongamento hemimandibular (tipo 1 ou horizontal), caso o côndilo aparente ter uma arquitetura relativamente normal mas com aumento no comprimento da cabeça do côndilo, colo e corpo da mandíbula, hiperplasia hemimandibular (tipo 2 ou vertical) caso a cabeça e colo do côndilo sejam maiores em comprimento do que em diâmetro. (Wolford et al. *cit in* Roth et al. 2009). A hiperplasia condilar pode ainda ser mista ou híbrida e apresentar características conjuntas das duas situações anteriores.

O diagnóstico pode ainda revelar hipoplasia do côndilo, e, nesse caso, temos como característica principal um crescimento defeituoso e diminuído do côndilo. A hipoplasia foi descrita como sendo de duas origens possíveis, e segundo os autores referem no capítulo deste tema, é possível ser de origem adquirida (por trauma durante o crescimento do côndilo, por infeções ou artrite degenerativa) ou de origem congénita (onde está incluída a microssomia hemifacial e causas de origem genética). Neste caso a imagem é de extrema importância no estabelecimento do diagnóstico. As radiografias convencionais, como radiografias panorâmicas, providenciam uma fácil comparação entre o lado afetado e o lado são. A tomografia computadorizada providencia uma imagem 3D do tecido mole e o tecido ósseo. Isto ajuda a estabelecer o grau anatómico da deformação e a relação entre a deformação e o restante esqueleto facial. (Mishra et al. 2013)

Outras possíveis causas inerentes ao diagnóstico da assimetria facial passam por fatores de origem traumática, sendo subdivididos em duas etiologias: as fraturas, se aquando do diagnóstico forem encontradas evidências de trauma na face, dor e imagem radiológica que apresente fratura na zona do côndilo e mandíbula. As anquiloses quando estão evidentes estes sinais e sintomas e ainda está presente dificuldade ou limitação de abertura de boca, demonstrando uma fusão ou adesão das estruturas da articulação temporomandibular.

Outra possível causa da assimetria mandibular passa pela possibilidade de estar na origem do problema uma situação patológica relacionada com tumores (normalmente osteocondromas). Segundo Wolford os sintomas clínicos devem incluir mal oclusão, assimetria mandibular progressiva, dilatação facial no lado acometido, estalido na abertura da boca, cabeça do côndilo aumentada, aumento na altura vertical do côndilo, perda da função do côndilo e dor. Radiologicamente, os osteocondromas podem surgir como massas exófticas com aparência esclerótica e densidade mista apesar de que o diagnóstico definitivo deve ser discriminado através de biópsia.

Por fim, temos como possível causa as mordidas cruzadas, e como referem Boer e Steenks (*cit in* Fontequé, 2006) a mordida cruzada posterior unilateral é uma das anomalias da área da ortodontia mais detetadas em crianças e observa-se que a posição de intercuspidação dos dentes na mandibular é para lateral e para anterior, e que se não for corrigida, esta desarmonia pode provocar assimetrias do crescimento da mandíbula, desvios laterais e ainda assimetria da função dos músculos.

IV. CONCLUSÃO

Para concluir podemos afirmar que os vários autores descritos neste trabalho concordam entre si quanto às possíveis causas que estão por detrás da assimetria mandibular e que mais importante, concordam ainda que o diagnóstico precoce é de extrema importância para estabelecimento da etiologia e posterior tratamento para cada caso.

É um tema ambíguo e com diversas causas possíveis para que possa ser formado um diagnóstico correto e preciso, e, por isso, deve ser bem estudado e avaliado cada possível fator antes de começar ou planejar um tratamento para a assimetria mandibular.

O tratamento diferencial das assimetrias mandibulares deverá ser estabelecido com base nas diferentes etiologias associadas, nomeadamente, a hiperplasia e hipoplasia condilar como origem de uma assimetria tipo esquelética, fatores traumáticos e patológicos e a assimetrias do tipo funcional, passível de ser tratada precocemente no âmbito da Ortodontia Intercetiva e/ou Corretiva.

Deve-se preconizar um correto exame clínico através de exames complementares como radiografias, tomografias computadorizadas com reconstrução tridimensional e cintilografias ósseas.

BIBLIOGRAFIA:

1. Aguiar, V. (2013). *Assimetria facial: Diagnóstico, Etiologia e Tratamento*. Canoas. Instituto de Ciências de Saúde Funorte/Soebras.
2. Almeida, M. et al. (2009). A correção da mordida cruzada posterior unilateral com desvio funcional melhora a assimetria facial?. *Revista Dental Press de Ortodontia e Ortopedia Facial*. 14(2), pp. 89-94.
3. Al-Zubair, N. (2014). Dental arch asymmetry. *European Journal of Dentistry*. 8, pp. 224-8.
4. Barbalho, J. et al. (2013). Tratamento cirúrgico de assimetria facial associada ao alongamento hemimandibular: relato de caso. *Revista de Cirurgia e Traumatologia. Buco-Maxilo-Facial*. 13(3), pp. 31-36.
5. Bortolli, J. (2014) – *Entendendo o osteocondroma e a hiperplasia condilar na articulação temporomandibular: Ênfase no diagnóstico diferencial*. Porto Alegre. Universidade Federal do Rio Grande do Sul – Faculdade de Odontologia.
6. Cavalléro et al. (2010). Hiperplasia condilar associada à recidiva de deformidade dentofacial. *Revista de Cirurgia e Traumatologia Buco-Maxilo-Facial*. 10(1), pp. 15-20.
7. Costa, T., Carneiro, M. e Júnior, J. (2009). Avaliação tomográfica da posição condilar em pacientes portadores de mordida cruzada posterior unilateral funcional. *Revista Dental Press de Ortodontia e Ortopedia Facial*. 14(3), pp. 75-82.

8. Filho, E. et al. (2003). Fraturas do côndilo mandibular: análise clínica retrospectiva das indicações e do tratamento. *Revista de Associação Médica Brasileira*. 49(1), pp. 54-9.
9. Filho, E. et al. (2011). Anquilose da Articulação Temporomandibular em Criança: Relato de Caso. *Odonto*. 19(38), pp. 31-38.
10. Fonteque, M. (2006). *Estudo comparativo em crianças portadoras de mordida cruzada posterior unilateral e normoclusão através da análise estabilométrica*. São José dos Campos – SP. Universidade do Vale do Paraíba – Instituto de Pesquisa e Desenvolvimento.
11. Khetani, M. et al. (2013). Health-Related Quality of Life in Children with Hemifacial Microsomia: Parent and Child Perspectives. *Journal of Developmental & Behavioral Pediatrics*. 34(9), pp. 661–668.
12. Lemos, A. et al. (2014). Mandibular asymmetry: A proposal of radiographic analysis with public domain software. *Dental Press Journal of Orthodontics*. 19(3), pp. 52-8.
13. Lippold, C. (2013). Early treatment of posterior crossbite – a randomised clinical trial. *BioMed Central Ltd*. 14:20.
14. Manganello, L. e Silva, A. (2002). Fraturas do Côndilo mandibular: classificação e tratamento. *Revista Brasileira de Otorrinolaringologista*. 68(5), pp. 749-55.
15. Mehrotra, D. et al. (2011). Condylar Hyperplasia and Facial Asymmetry: Report of Five Cases. *Journal of Maxillofacial and Oral Surgery* 10(1), pp. 50–56.

16. Meireles, A. (2011) – *Osteocondroma em côndilo mandibular: revisão de literatura e relato de caso clínico*. Salvador. Faculdades Unidas do Norte de Minas (Núcleo FUNORTE - Salvador/IAPPEM).
17. Miloro, M. et al. (2011) - *Peterson's Principles of Oral and Maxillofacial Surgery*. Shelton – Connecticut, People's Medical Publishing House.
18. Misra, S. et al. (2013). Hemifacial Microsomia: A Series of Three Case Reports. *Journal of Clinical and Diagnostic Research*. 7(10), pp. 2383-2386.
19. Monnazzi, M. et al. (2010). Tratamiento de la deformidad facial causada por la hiperplasia condilar: relato de caso. [Em linha]. Disponível em www.actaodontologica.com/ediciones/2010/3/art15.asp. [Consultado em 28/07/2015].
20. Montovani, J. et al. (2006). Etiologia e incidência das fraturas faciais em adultos e crianças: experiência em 513 casos. *Revista Brasileira de Otorrinolaringologia*. 72(2), pp. 235-41.
21. Moraes, L. et al. (2004). Assimetria da face associada à mordida cruzada medida em radiografias panorâmicas. *Revista Gaúcha de Odontologia*. 52(2), pp. 101-106.
22. Neville, B. et al. (2009). *Patologia Oral e Maxilofacial*. Rio de Janeiro, Elsevier.
23. Olate, S. et al. (2013) - Mandible condylar hyperplasia: a review of diagnosis and treatment protocol. *International Journal of Clinical and Experimental Medicine*. 6(9), pp. 727-737.

24. Olate, S. et al. (2013). Facial asymmetry and condylar hyperplasia: considerations for diagnosis in consecutives patients. *International Journal of Clinical and Experimental Medicine*. 6(10), pp. 937-941
25. Pacheco, M. et al. (2010). Hiperatividade condilar: diagnóstico e tratamento - relatos de casos. *Dental Press Journal of Orthodontics*. 15(4), pp. 77-83.
26. Proffit, W., Fields, H. e Sarver, D. (2007). *Ortodontia Contemporânea*. Rio de Janeiro, Elsevier.
27. Ramalhão, M. (2009). *Deslocamento Condilar nos Tipos Faciais Hiperdivergentes*. Porto, Faculdade de Medicina Dentária da Universidade do Porto.
28. Rampaso, C. et al. (2009). Estudo epidemiológico das fraturas do côndilo da mandíbula. *Revista Brasileira de Cirurgia da Cabeça e Pescoço*. 38(1), pp. 19-21.
29. Raspall, G. (1997). *Cirurgia Maxilo-Facial*. Madrid, Editora Médica Panamericana.
30. Ribeiro, F. et al. (2011). Tratamento não-cirúrgico de microssomia hemifacial por meio da ortopedia funcional dos maxilares. *Revista Gaúcha de Odontologia*. 59(1), pp. 131-134.
31. Roth, L. (2010). Hiperplasia Condilar: Considerações sobre o tratamento e relato de caso. *Revista de Cirurgia e Traumatologia Buco-Maxilo-Facial*. 10(3), pp. 19-24.

32. Santos, S e Morosolli, A. (2007). Análise da assimetria mandibular associada a alterações condilares por meio de radiografia panorâmica. *Sotau Revista Virtual de Odontologia*. 1, pp. 23-27.
33. Santos, S. (2007). Relato de caso de hipoplasia de côndilo e assimetria facial: tratamento ortodôntico e cirúrgico. *Sotau Revista Virtual de Odontologia*. 1(2), pp. 19-25.
34. Seo, J-S. et al. (2015). Sequential treatment for a patient with hemifacial microsomia: 10 year-long term follow up. *Maxillofacial Plastic and Reconstructive Surgery*. 37, p.3.
35. Shah, S. e Joshi, M. (1978). An Assesment of Asymmetry in the normal Craniofacial Complex. *Ahmedabad, Gujarat-India, Department of Ortodontics, Government Dental College and Hospital*.
36. Silva, E. et al. (2004). Tratamento cirúrgico de assimetria mandibular relato de caso clinico. *Revista de Cirurgia e Traumatologia Buco-Maxilo-Facial*. 4(1), pp. 23-29.
37. Silva, N. (2011). Habilidade de ortodontistas e leigos na percepção de assimetrias da mandíbula. *Dental Press Journal of Orthodontics*. 16(4), pp.38. e 1-8.
38. Simões, J., Gama, R. e Simões, F. (2014). Osteocondroma do côndilo da mandíbula – relato de caso e revisão da literatura. *Rev. Med. Res*. 16(1) pp. 51-56.
39. Suguino, R. et al. (1996) Análise Facial. *Revista Dental Press de Ortodontia e Ortopedia Maxilar*. 1(1), p. 86-107.

40. Tashima, A. et al. (2003) - Tratamento Ortodôntico Precoce da Mordida Cruzada Anterior e Posterior: Relato de Caso Clínico. *Jornal Brasileiro de Odontopediatria e Odontologia do Bebê*. 6(29), pp. 24-31.

41. Vasconcelos, B. et al. (2012). Mandibular asymmetry: literature review and case report. *Brazilian Journal of Otorhinolaryngology*. 78(4) p. 137.

42. Vieira, A. e Rabelo, L. (2009). Anquilose da ATM em crianças: aspectos de interesse cirúrgico. *Revista de Cirurgia e Traumatologia Buco-Maxilo-Facial*. 9(1), pp. 15-24.