

Nádia Cristina da Cruz Marques

## **Osteorradionecrose dos Maxilares**

Universidade Fernando Pessoa

Faculdade de Ciências da Saúde

Porto, 2015

## Osteorradiationecrose dos maxilares

Osteorradiationecrose dos maxilares

Nádia Cristina da Cruz Marques

## **Osteorradiationecrose dos Maxilares**

Universidade Fernando Pessoa

Faculdade de Ciências da Saúde

Porto, 2015

Osteorradionecrose dos maxilares

Autor: Nádia Cristina da Cruz Marques

Título: “Osteorradionecrose dos maxilares”

Atesto a originalidade do Trabalho:

---

“Trabalho apresentado à Universidade Fernando Pessoa  
como parte dos requisitos para obtenção do grau de Mestre  
em Medicina Dentária sob a orientação do professor José  
Paulo Macedo”

## **Resumo**

A osteorradioneecrose dos maxilares, é uma complicação severa das radiações ionizantes, utilizadas no tratamento dos cancros da região da cabeça e pescoço. Esta revisão bibliográfica, visa dar ênfase, aos principais efeitos colaterais da radioterapia na cavidade oral, de uma forma geral e da osteorradioneecrose em particular. Serão discutidas as formas preventivas desta patologia bem como, os factores etiológicos que desencadeiam e levam ao seu progresso, o diagnóstico, factores de risco, associados ao desenvolvimento da mesma. Por outro lado, serão apresentados os planos de tratamento e as diligências, que o Médico Dentista deve ter em conta, em pacientes que manifestem esta patologia, bem como em doentes que vão ser subjugados a tratamentos radioterapêuticos na região de cabeça e pescoço.

## **Abstract**

The osteoradionecrosis of the jaws is a severe complication of ionizing radiation used in the treatment of cancers of the head and neck region. This literature review aims to give emphasis to the main side effects of radiotherapy in the oral cavity, in general and in particular osteoradionecrosis. Preventive forms will be discussed this pathology as well, the etiological factors that trigger lead to your progress, diagnosis and risk factors, associated with the development of the same. On the other hand, treatment plans and steps will be presented, the dentist should take into account, in patients who show this pathology, as well as in patients who will be subjugated to radiotherapeutic treatments in the head and neck.

## Dedicatória

Dedico este trabalho, aos meus pais e ao meu irmão, por todo amor, carinho, apoio, dedicação, para que, conseguisse sempre concretizar todos os meus sonhos. Todos os valores que me transmitiram, todos os ensinamentos, foram fundamentais para me orientar, realizar e poder afirmar na minha vida profissional e pessoal. Estou grata pelo esforço que fizeram, para que a realização deste sonho, fosse possível. Tudo o que tenho e sou, também a eles lhes devo.

Ao meu namorado, Ricardo Cardoso, por todo o amor, carinho, compreensão, dedicação força, ajuda e apoio incondicional, por acreditar em mim e no meu trabalho, pela sua presença nos momentos bons e menos bons e pelas suas palavras de incentivo e coragem, que foram o meu grande pilar neste percurso.

Sem vocês, a vida não faria qualquer sentido.

À Melanie dos Santos (*in memoriam*, 2007), que foi a inspiração para a realização desta dissertação, pelo seu exemplo que se tornou, o meu exemplo de vida.

A todos os meus amigos e amigas que desde sempre me apoiaram, acompanharam, ajudaram e acreditaram em mim, ao longo deste percurso. Também à Sara Carvalho, Alexandra Sousa e Paula Pilar, que foram a minha família do coração durante estes anos.

Aos meus amigos de curso, nomeadamente, à Sara Carvalho, ao Eduardo Flor, José Miguel Costa, Miguel Ferreira e Spyros Mantalenakis, pelo companheirismo, pelo espírito de entreajuda e luta, perante as adversidades. Vocês foram cruciais para o meu desenvolvimento como profissional.

## **Agradecimentos**

Ao meu orientador, professor José Paulo Macedo, pela ajuda e partilha de conhecimentos que contribuíram para a concretização deste trabalho.

A todos os docentes que transmitiram os seus conhecimentos que tanto contribuíram para a minha formação, ao longo destes cinco anos.

## Índice Geral

Índice de Tabelas.....	i
Índice de Esquemas.....	ii
Abreviaturas e siglas.....	iii
I- Introdução.....	1
II- Desenvolvimento.....	3
1. Materiais e Métodos.....	3
2. Radioterapia na prática da Medicina Dentária- Radioterapia de Cabeça e Pescoço.....	6
3. Efeitos colaterais da radiação ionizante na região da cabeça e pescoço.....	8
3.1. Mucosite.....	8
3.2. Xerostomia.....	11
3.3. Disgeusia.....	13
3.4. Disfagia.....	15
3.5. Trismo.....	15
3.6. Cárie por radiação.....	16
3.7. Infecções.....	17
4. A Osteorradionecrose na prática da Medicina Dentária.....	19
4.1. Histo e Fisiopatologia da Osteorradionecrose.....	21
4.2. Prevenção.....	28
4.3. Diagnóstico.....	32
4.4. Classificação dos estádios da Osteorradionecrose.....	34
4.5. Fatores de risco.....	35
4.6. Tratamento.....	40
4.7. Osteonecrose dos maxilares, associada ao uso de bifosfonatos.....	48
5. Cuidados a ter em Medicina dentária perante pacientes submetidos a Radioterapia de cabeça e pescoço.....	50
5.1. Cuidados pré-radioterapêuticos.....	50
5.2. Cuidados durante a radioterapia.....	52
5.3. Cuidados pós-radioterapia.....	52
6. Procedimentos cirúrgicos na cavidade oral, pós-radioterapia.....	54
III- Conclusão.....	59
IV- Bibliografia.....	60

## Índice de Tabelas

Tabela 1: Escala de classificação clínica de xerostomia (adaptado de Silva, A ., 2012). .....	12
Tabela 2: Processo de fibrose atrófica induzida por radiação .....	25
Tabela 3:Classificação segundo Marx e Meyer, 1983 .....	34
Tabela 4: Classificação da Osteorradionecrose de acordo com Epstein et al.,1987.....	34
Tabela 5: Classificação da Osteorradionecrose segundo Store et al.,2000 .....	34
Tabela 6 : Classificação da ORN segundo Kagan & Schwartz,2002.....	35
Tabela 7:Classificação da ORN segundo Notani et al.,2003.....	35
Tabela 8: Fatores de risco associados à ORN .....	39
Tabela 9: Tratamento da ORN de acordo com o decurso clínico da doença (estado inicial).....	47
Tabela 10: Tratamento da ORN de acordo com o decurso clínico da doença (estado intermédio) .....	47
Tabela 11:Tratamento da ORN de acordo com o decurso clínico da doença (estado avançado)	47
Tabela 12: Estádios clínicos de Osteonecrose maxilar associada ao uso de BFs.....	49
Tabela 13: Propostas de tratamento .....	50
Tabela 14 : Cuidados gerais antes do tratamento com radioterapia .....	53
Tabela 15: Cuidados gerais durante o tratamento com radioterapia .....	53
Tabela 16: Cuidados gerais após o tratamento com radioterapia .....	54
Tabela 17: Guidelines para realização de cirurgia dento-alveolar em pacientes submetidos a RT ou com diagnóstico com diagnóstico de ORN .....	56
Tabela 18: Relação dos implantes com o osso após radioterapia.....	57

## Índice de Esquemas

Ilustração 1: Teoria de Meyer .....	22
Ilustração 2- Representação esquemática da fisiopatologia fibro-atrófica.....	27
Ilustração 3: Patofisiologia da ORN mandibular segundo Delanian e Lefaix.....	45

## **Abreviaturas e siglas**

**ADN** - Ácido Desoxirribonucleico

**AINE's** – Anti-inflamatórios não esteróides

**ATM**- Articulação temporomandibular

**BFs**- Bifosfonatos

**BMP's**- Proteínas morfogénicas do osso

**DPOC**- Doença Pulmonar Obstrutiva Crónica

**Gy**- Unidade Gray

**HDR**- High Dose Rate

**IMRT**- Radioterapia de Intensidade Modulada

**LDR**- Low Dose Rate

**OHB** – Oxigénioterapia Hiperbárica

**ORN**- Osteorradionecrose

**OMAB**- Osteonecrose dos maxilares associada ao uso de BFs

**RT**- Radioterapia

**US**- Ultra-Som

## **I- Introdução**

Com uma incidência crescente de cancro a nível mundial, é fundamental que cada doente seja acompanhado por uma equipa multidisciplinar, a fim de, manter a sua qualidade de vida ao longo de todo o processo. Todos os profissionais de saúde se devem sentir responsabilizados a cederem informação, acerca de factores de risco, medidas preventivas, diagnóstico precoce, sinais e sintomas e tratamento de doenças do foro oncológico.

O cancro oral é uma neoplasia maligna, relativamente frequente e responsável por uma elevada taxa de mortalidade (Santos, L., Teixeira, L. 2011).

O tratamento do cancro de cabeça e pescoço, continua a ser um desafio, ainda que se verifiquem avanços nas técnicas reconstrutivas cirúrgicas, a grande maioria dos doentes, continuam a necessitar de radio ou quimioterapia adjuvante, a fim de melhorar o controlo loco-regional da doença (Rayatt, S., Mureau, M., Hofer, S. 2007).

A radioterapia como terapêutica adjuvante, poderá acarretar diversos efeitos adversos na cavidade oral, nomeadamente a Osteorradionecrose (ORN). Esta é uma das complicações mais severas oriundas da radioterapia e é de grande importância que o médico dentista, como parte integrante de uma equipa multidisciplinar, seja capaz de, prevenir, diagnosticar e tratar.

Os objectivos desta revisão bibliográfica, prendem-se com, o estudo da radioterapia e a análise dos efeitos deletérios desta, na cavidade oral, aquando do tratamento de tumores de cabeça e pescoço, o estudo da histopatofisiologia da Osteorradionecrose, das medidas preventivas, do diagnóstico, factores de risco e tratamento e de que forma o

médico dentista pode evitar e diminuir o impacto da mesma, sustentando, promovendo ou restituindo qualidade de vida ao seu doente.

A motivação atribuída à realização desta dissertação, prende-se com o valor pessoal e sobretudo sentimental que este tema tem na minha vida, uma vez que cresci com a convicção de que, queria entender a causa do desenvolvimento do cancro, como o detetar (através dos sinais e sintomas) de forma a diagnosticar o mais precocemente possível, sobretudo, para poder minimizar as sequelas, que as doenças do foro oncológico produzem na qualidade de vida dos doentes, tratando-os com a dignidade que cada ser humano merece.

.

## **II- Desenvolvimento**

### **1. Materiais e Métodos**

Foi realizada uma pesquisa bibliográfica através da consulta das bases de dados seguintes: MedLine ([www.ncbi.nlm.gov](http://www.ncbi.nlm.gov)), scielo ([www.scielo.org](http://www.scielo.org)), b-on (<http://www.b-on.pt>), ScienceDirect (<http://www.sciencedirect.com>) . Os termos-chave utilizados foram: “Osteoradionecrosis”, “dental care and Osteoradionecrosis” “dental extraction and osteoradionecrosis”, “osteoradionecrosis in head and neck”.

Os critérios de inclusão nesta pesquisa bibliográfica foram: últimos 15 anos, texto em português, inglês, francês e espanhol. A pesquisa foi efetuada no período compreendido entre Outubro e Dezembro de 2014. Os artigos utilizados referem, revisões bibliográficas, estudos, meta-análise e revisões sistemáticas. No que aos critérios de inclusão diz respeito, foram admitidos todos os artigos que abordavam os efeitos da radioterapia na cavidade oral, efeitos colaterais da radiação na região da cabeça e pescoço, planos de tratamento para a osteorradionecrose, fatores de risco, etiologia, prevenção, complicações da osteorradionecrose, complicações associadas a procedimentos cirúrgicos na cavidade oral. Incluíram-se 56 artigos dos 2600 encontrados com os termos-chave supramencionados, os restantes não enquadravam nos objectivos pretendidos, ou apenas defendiam as mesmas teorias e acabaram por contribuir apenas para leitura complementar.

Também foi realizada pesquisa em bibliotecas, nomeadamente, na biblioteca da Faculdade de Ciências da Saúde da Universidade Fernando Pessoa e da Faculdade de Medicina Dentária da Universidade do Porto, na qual incluí quatro obras literárias de referência e cinco dissertações de mestrado de relevo, no âmbito desta revisão.

## **Introdução**

Segundo Sera et al., (2013) anualmente, ocorrem mais de oito milhões de casos novos de cancro no mundo, dos quais 212.000 têm origem na cavidade oral. O cancro é um grupo complexo de doenças, com inúmeras causas, incluindo a acção de carcinogéneos químicos, físicos e biológicos (Santos, L., Teixeira, L. 2011).

A doença oncológica da cabeça e pescoço representa cerca de 10% dos tumores malignos a nível mundial, comprometendo várias áreas anatómicas. Em média, 40% dos casos ocorre na cavidade oral, 25% na laringe, 15% na faringe, 7% nas glândulas salivares e 1% nos restantes locais (Freitas et al.,2011 *cit in* Correia. S, 2013). O carcinoma espinocelular é o tipo histológico mais frequente das neoplasias malignas da cavidade oral (Santos, L., Teixeira, L. 2011).

As terapêuticas utilizadas no tratamento do cancro oral são várias, e a escolha do tratamento adequado para cada caso vai depender de vários factores, nomeadamente, o estágio de evolução da doença, localização anatómica do tumor primário, potencial de envolvimento dos tecidos adjacentes, evidência clínica de disseminação nodal regional, margens tumorais, condições clínicas do paciente, factores psicossociais, preferências pessoais de cada paciente e terapias prévias (Ragghianti et al., 2002).

A radioterapia, consiste no emprego de radiações ionizantes capazes de destruir as células tumorais. Ao interagirem com os tecidos, as radiações ionizantes, desencadeiam diversos mecanismos capazes de levarem à morte celular, que podem ser, desde a incapacidade de reprodução da própria célula, ou apenas inactivação de sistemas vitais para ela. A radioterapia pode ser efectuada de duas formas, externa ou interna (Vidal, A., Revoredo, E. 2010) (Santos, L., Teixeira, L.2011).

A escolha da técnica a utilizar, vai depender do local, da extensão loco-regional da doença e do objectivo do tratamento. A radioterapia externa, consiste na utilização de uma fonte de energia, externamente localizada ao doente. Na radioterapia interna, denominada de braquiterapia, a fonte de energia é colocada no doente como tratamento intersticial ou endoluminal (Santo,L., Teixeira, L. 2011).

Como supramencionado, a radioterapia interna ou braquiterapia, refere-se ao efeito terapêutico, de radioisótopos colocados em contacto com a lesão a tratar. De uma forma geral, a braquiterapia divide-se em dois grupos singulares, a primeira a ser desenvolvida, foi a braquiterapia com fontes de baixa taxa de dose (LDR- Low Dose Rate), com implantes temporários ou permanentes e posteriormente, com indicações distintas desta, surgiram os tratamentos com fontes de alta taxa de dose (HDR- High Dose Rate), em implantes temporários (Varregoso, J., 2006) (Santos, L., Teixeira,L. 2011).

Na primeira técnica, são usadas sementes radioactivas, implementadas no órgão ou tumor de forma contínua, enquanto que, na segunda, os implantes temporários empregam vectores, colocados dentro ou perto do tumor, transversalmente aos tecidos e estes poderão ser fios de metal ou tubos de plástico. Estes vectores, são conectados a uma fonte radioactiva e são, deixados por um período de tempo, no interior do corpo. Conforme o tipo de taxa e dose utilizada (baixa, média, pulsátil ou alta), a fonte é removida após alguns minutos se a taxa for alta, ou alguns dias, se for baixa. Esta técnica pressupõe a utilização de um bunker (espaço protegido), uma vez que, o contacto próximo com outras pessoas, não é possível. (Santos, L., Teixeira,L. 2011).

## **2. Radioterapia na prática da Medicina Dentária- Radioterapia de Cabeça e Pescoço**

Desde 1985, que a radioterapia é utilizada no tratamento de neoplasias malignas (Andrade.I,2011). A radioterapia, é fundamental no tratamento, com o propósito curativo, do cancro da cavidade oral, envolvendo o tratamento primário ou protocolos de tratamento adjuvante à cirurgia. É indicado em estádios iniciais, em que, os resultados se sobrepõem aos do tratamento cirúrgico, bem como nos tumores em estádios avançados e irressecáveis, ou como terapêutica preservadora de órgão, sendo que nesta, é associada à quimioterapia (Santos,L., Teixeira,L. 2011).

A radioterapia consiste, na utilização de energia ionizante electromagnética, capaz de interagir com os tecidos no tratamento de neoplasias malignas, que pode provocar danos químicos e biológicos, como danos no ADN, impedindo desta forma, a replicação de células neoplásicas e porque, se trata de um tratamento não selectivo, atua de igual forma em células saudáveis, representando portanto, toxicidade para o organismo. A unidade de medida da radiação é o gray (Gy), que é definida como absorção de um joule de energia por quilograma de matéria e em pacientes com carcinomas de cabeça e pescoço, a dose curativa varia entre 50 e 70 Gy. A dose de tratamento radical é de 70 a 74Gy e 50 a 54Gy nas áreas que apresentam um risco superior a 5% de doença microscópica. Esta dose é aplicada de forma fraccionada, ou seja, por dia a dose é de aproximadamente, 2 Gy, durante um intervalo de tempo que varia entre cinco a sete semanas, uma vez ao dia, durante cinco dias da semana. (Rolim, A., Costa, L., Ramalho, L. 2011) (Santos, L., Teixeira,L. 2011).

O objectivo deste tratamento é, fazer incidir feixes de radiação, de uma forma precisa, sobre o leito tumoral ou tumor, protegendo os tecidos adjacentes que se apresentam sãos (Santos, L., Teixeira, L. 2011).

Atualmente, são utilizadas a radioterapia conformacional ou 3D e a radioterapia de intensidade modulada (IMRT) (Silva, A., 2012). A Radioterapia 3D, consiste num tipo de planeamento, que tem por base uma reconstrução a três dimensões das imagens de TAC, de forma a definir um volume alvo, ao qual o médico especialista em Radioterapia prescreve uma dose de tratamento e ao mesmo tempo, delimita os órgãos adjacentes e determina a dose máxima que estes podem tolerar (Santos, L., Teixeira, L. 2011). A radioterapia de intensidade modulada, é a técnica mais avançada e apresenta vantagens em relação à conformacional, da qual deriva.

A IMRT, utiliza o planeamento inverso, onde inicialmente são definidas as doses máximas de tolerância que os órgãos podem receber, próximos do volume de tratamento. São calculados vários feixes de radiação com ângulos e formas distintos, que irão resultar num tratamento otimizado ao volume e doses planeadas. Desta forma, consegue-se doses elevadas no volume de tecido neoplásico a tratar e a inclusão de menor percentagem de tecido são (Santos, L., Teixeira, L. 2011).

De acordo com Lôbo, A., Martins, G. (2009), a radioterapia pode ter três objectivos, nomeadamente, curativo (neoadjuvante), remissivo (adjuvante) e sintomático (paliativo).

No caso em que, o tratamento é adjuvante, para leito tumoral, a dose de tratamento é de 60Gy, caso as margens se apresentem livres, se por outro lado, as margens forem positivas ou apresentarem adenopatias com extensão extracapsular, essa dose passa para 66Gy. No tratamento paliativo hemostático, de acordo com a localização e extensão, aceitam-se outras modalidades de hipofraccionamento (Santos, L., Teixeira, L. 2011).

### **3. Efeitos colaterais da radiação ionizante na região da cabeça e pescoço**

A radioterapia, provoca alterações de natureza química, física, biológica e também celular. Os efeitos positivos desta terapia dependem essencialmente da capacidade de reparação, redistribuição e reoxigenação celular de tecidos e órgãos. Os efeitos deletérios da radioterapia podem ocorrer de forma imediata durante o tratamento e/ou meses ou anos após a conclusão do mesmo. (Rolim, A., Costa, L., Ramalho, L. 2011).

Os efeitos agudos, ocorrem durante a radioterapia e incluem tecidos, com elevada taxa de renovação celular, como por exemplo a mucosa oral (Ragghianti et al., 2002). Dermatite, mucosite, xerostomia, disgeusia, disfagia, trismo, cárie de radiação, osteorradionecrose, são os efeitos colaterais mais comuns da radioterapia na região da cabeça e pescoço, que se podem apresentar de forma precoce ou tardia, reversíveis ou irreversíveis. (Lôbo.A., Martins,G. 2009).

Os efeitos a longo prazo, relacionam-se com as alterações da vascularidade e celularidade dos tecidos moles e osso, dano nas glândulas salivares e aumento da síntese de colagénio e consequente fibrose. Estas alterações, conduzem a regra dos 3 H's: Hipocelularidade, hipovascularidade e hipóxia tecidual. Os tecidos moles e o osso afectado perdem progressivamente, a capacidade de remodelação instalando-se o risco de infecção e necrose (Hancock et al.,2003 *cit in* Azevedo. A, 2012).

#### **3.1. Mucosite**

A mucosite, é dos primeiros sinais clínicos que aparecem na cavidade oral durante a radioterapia de cabeça e pescoço (Lôbo, A., Martins, G. 2009), acredita-se que, é uma reacção adversa, que pode interferir no curso da radioterapia alterando o controlo local do tumor e consequentemente, a sobrevida do paciente (Sera et al., 2013).

Segundo (Santos, L., Teixeira, L. (2011)), para além do efeito da quimioterapia e radioterapia sobre as células, a saúde oral do doente, modula a intensidade da inflamação da mucosa. Factores de risco locais, como por exemplo restos radiculares, infecções dentárias e periodontais, xerostomia e hábitos de higiene oral deficientes e as condições gerais do paciente, sobretudo se existir imunossupressão, vão condicionar a gravidade da mucosite.

Os primeiros sinais inflamatórios, podem ser observados ao fim de uma semana de tratamento, com uma pequena descoloração da mucosa, que ocorre devido à diminuição da actividade mitótica e subsequente retenção celular, permitindo deste modo que, se tornem altamente queratinizadas. Como há perda de células e não há reposição em número suficiente, pelo epitélio subjacente, a mucosa fica mais fina e avermelhada, levando a ulcerações e em casos severos, geralmente encontra-se recoberta por um exsudado fibrino branco-amarelado, com acentuação deste quadro após três ou quatro semanas (Ragghianti et al., 2002).

Na fase inicial, a radioterapia e/ou a quimioterapia, provocam a libertação de radicais livres de oxigénio que causam dano tecidual, lesando directamente as células e os vasos. Na segunda fase, a fase epitelial, os agentes antitumorais atingem directamente a mucosa oral, provocando a libertação de citoquinas, morte celular e atrofia da mucosa, tornando-se esta eritematosa (amplificação). Esta fase ocorre após o quinto dia de tratamento, onde existe, simultaneamente, diminuição do débito salivar e a mastigação pode provocar ulcerações e portanto, esta fase é chamada de ulcerativa, e surge quando existe pressão medular e neutropenia acentuadas. A penetração dos microorganismos é facilitada pela existência de ulcerações na mucosa, ocorrendo infecções orais que podem evoluir para sépsis. Esta é a fase mais dolorosa. A última fase, corresponde à regeneração epitelial, que consiste no aumento de neutrófilos e então começa a fase de cicatrização (Santos, L., Teixeira, L., 2011).

A mucosite é portanto, caracterizada por uma descamação da mucosa, eritema, pseudomembrana e ulceração, enquanto que, os sintomas que ocorrem são, dor e sensação de queimadura, principalmente, aquando a ingestão de alimentos condimentados e de texturas ásperas, o que dificulta a deglutição e higiene oral. A mucosite é dividida em quatro graus, de acordo com a Organização Mundial de Saúde, em que o grau 0, representa ausência de mucosite, o grau I, representa eritema, o grau II, apresenta eritema, edema e úlcera dolorosa e o paciente ainda mantém capacidade para ingerir alimentos sólidos, grau III, representa um quadro grave com ulcerações orais e o paciente consegue alimentar-se apenas de líquidos e por último, o grau IV, representa o paciente que já não consegue alimentar-se (Rolim, A., Costa, L., Ramalho, L. 2011).

Num estudo efectuado por Júnior et al., (2011), concluiu-se que, embora a consequência principal observada e relatada pelos pacientes submetidos a radioterapia seja a mucosite, estando esta, directamente relacionada com a dose e fraccionamento da mesma, não se observaram diferenças significativas de severidade e prevalência da mucosite em relação à intensidade da radioterapia administrada.

O melhor tratamento para a mucosite é a sua prevenção, sendo que, estes doentes devem ser motivados a melhorar a sua higiene oral e informados a cerca das possíveis complicações das terapêuticas antioncológicas (Santos, L., Teixeira,L. 2011). Devem ser eliminadas todas as fontes potenciais de irritação, como as cúspides agudas ou fracturadas, próteses mal adaptadas ou bandas ortodônticas e é importante orientar o paciente para evitar a ingestão de alimentos duros, quentes, ácidos ou condimentados e salientar a importância da hidratação (Rolim, A., Costa, L., Ramalho, L. 2011).

O uso de agentes citoprotectores é relatado na literatura (Rolim, A., Costa, L., Ramalho, L. 2011), a amifostina, administrada por via endovenosa, pode ser utilizada preventivamente (Santos, L., Teixeira, L. 2011).

Quando já existe a patologia, a laserterapia é uma alternativa recomendada, mas previamente, deve ser analisada a situação do doente e evitar a aplicação de laserterapia em áreas tumorais. Em algumas situações pode ser necessária a prescrição de anestésicos tópicos ou em casos com sintomatologia dolorosa e mais severos, analgésicos sistémicos. Também, caso se verifique a existência de infecções oportunistas, secundárias, pode ser necessário prescrever o uso de corticóides associados a antibióticos (Rolim, A., Costa, L., Ramalho, L. 2011).

Os bochechos de clorexidina a 0.12% são os mais adequados, no entanto a sua utilização tem gerado controvérsia ( Santos, L., Teixeira, L., 2011).

### **3.2.Xerostomia**

O termo “Xerostomia”, designa o sintoma de boca seca, decorrente ou não da hipofunção das glândulas salivares (Neto, C., 2004).

Relatada como “Sensação de boca seca”, a xerostomia pode ter início, logo após a segunda semana de tratamento. Esta complicação, ocorre devido ao envolvimento das glândulas salivares, no campo de radiação, que por serem radiosensíveis, a sua função secretora vai ser comprometida, pela atrofia dos ácinos serosos, e tornar a saliva mais espessa e viscosa, bem como a sua acção bactericida. Os efeitos da xerostomia na cavidade oral são avassaladores (Hupp, J., Ellis, E., Tucker, M. 2009) (Lôbo, A., Martins, G., 2009).

Nos casos mais graves, os pacientes, apresentam a mucosa sem qualquer humidificação, dificultando a mastigação e a preparação do bolo alimentar e conseqüentemente a deglutição até ao comprometimento da fala. A perda de função salivar, desencadeia

sequelas adversas nas quais se incluem, a disfunção esofágica, maior frequência de intolerância aos medicamentos orais e produtos de higiene oral, aumento da incidência de infecção local/regional (glossite, candidíase, cárie dentária, halitose, sialoadenite bacteriana), alteração do pH e menor capacidade tampão, reduz a capacidade de remineralização, provocando uma maior predisposição a cárie dentária, bem como a sensibilidade dentária, diminuição da resistência estrutural devido à abrasão, atrito e erosão, aumento da susceptibilidade de lesões da mucosa e incapacidade de usar próteses dentárias (Rolim, A., Costa, L., Ramalho, L. 2011).

**Tabela 1:** Escala de classificação clínica de xerostomia

<b>Grau 1 (Leve)</b>	Sintomático (apresenta saliva espessa ou escassa) não tem alterações relevantes na dieta; produção salivar não estimulada > 0.2ml/min.
<b>Grau 2 (Moderado)</b>	Sintomático mas com alterações relevantes na dieta (Ingestão abundante de água ou uso de lubrificantes, dieta limitada a alimentos moles e húmidos), produção salivar não estimulada entre 0.1 e 0.2 ml/min.
<b>Grau 3 (Severo)</b>	Sintomas que incapacitam a alimentação oral; necessidade de alimentação enteral ou parentérica; a produção salivar não estimulada <0.1ml/min.

(Adaptado de Silva, A ., 2012).

Segundo (Lopes, C., Mas, J., Zângaro, R. (2006)), as alterações de volume e fluxo salivar, podem persistir durante anos e a recuperação da produção normal, vai depender, das características de cada paciente e da percentagem de área radiada das glândulas salivares, podendo estar relacionada com os danos vasculares destas. Desta forma, pode ser irreversível, com tendência a recuperação de até 50% da quantia inicial de saliva, caso o volume da glândula irradiada seja o mais baixo possível. Esta queixa pode prolongar-se durante meses ou anos no período pós-radioterapia (Neto, C., 2004).

Para estes pacientes, podem-se recomendar algumas medidas preventivas, tais como, a correta ingestão de água, optar por bebidas sem açúcar, alimentos ricos em ácido ascórbico, ácido málico ou ácido cítrico, evitar os cafés, refrigerantes, chás e alimentos salgados, não fumar ou ingerir bebidas alcoólicas e recomendar o uso de clorexidina a 0.12%, a fim de controlar os microorganismos orais, também pode ser realizada uma cirurgia, a fim de promover o deslocamento da glândula submandibular para uma área não irradiada (Rolim,A., Costa, L., Ramalho, L. 2011).

A nível terapêutico da xerostomia, pode-se recorrer ao uso de saliva artificial ou de humidificadores orais, ou ao uso sistémico de sialogogos em casos mais graves, a acupuntura nas glândulas salivares, laserterapia, anestésicos tópicos ou sistémicos e em alguns casos, encaminhar o doente para terapias não farmacológicas no combate à dor (Rolim.A., Costa, L., Ramalho, L. 2011).

### **3.3.Disgeusia**

A disgeusia, é uma complicação precoce, da radioterapia que precede, na maioria das vezes, da mucosite (Irene et al., 2014) é definida como uma alteração de paladar, decorrente da redução do fluxo salivar e alterações bioquímicas na saliva (Rubira et al.2007).

Durante a radioterapia, ocorre a perda de 20 a 30% das papilas gustativas (Ragghianti et al., 2002). A radiação pode afectar as papilas gustativas quando a língua está localizada no campo de radiação, provocando, a perda da sensação gustativa (Rolim, A., Costa, L., Ramalho, L. 2011).

A saliva, facilita a percepção dos sabores, fazendo com que, as papilas gustativas se adaptem rapidamente ao sabor de qualquer solução na boca, portanto, a xerostomia

contribui para a perda de paladar, bem como a mucosite e a xerostomia também se associam a maior sensibilidade, a sabores fortes, sensação de frio e calor (Raggihanti et al.2002).

A disgeusia, hostiliza os pacientes, a partir da segunda ou terceira dose de aplicação de radioterapia, podendo durar várias semanas ou meses. Isto ocorre porque, as papilas gustativas, são radiosensíveis, fazendo com que, a degeneração da arquitectura histológica normal das mesmas se suceda. Também o aumento da viscosidade do fluxo salivar e a alteração bioquímica da saliva formam uma barreira mecânica de saliva que vai complicar o contacto físico entre a língua e os alimentos. (Jham, B., Freire, A. 2006).

As papilas gustativas, sofrem atrofia, com doses em torno de 10Gy, e afetam comumente a percepção dos sabores ácidos e amargos, no início do tratamento, posteriormente vai-se perceber uma alteração gustativa para os sabores doces e salgados. Devido a estas alterações os pacientes apresentam fraqueza, mal-estar, desidratação, perda de apetite, reflectindo-se negativamente no seu quadro clinico geral. No entanto, estas alterações são transitórias e reversíveis, após dois a quatro meses do tratamento radioterapêutico (Rolim, A., Costa, L., Ramalho, L. 2011).

Em função destas alterações, nestes casos, o paciente, deve monitorar com frequência, o seu peso e fazer um acompanhamento com nutricionista. A suplementação com zinco e cobre a título preventivo e durante toda a radioterapia, pode reduzir a disgeusia (Rolim, A., Costa, L., Ramalho, L. 2011).

### **3.4. Disfagia**

A disfagia consiste, na dificuldade de mastigar e engolir os alimentos e é provocada por fibrose da radiação, no interior dos músculos constritores da faringe (Rubira *et al.*, 2007, *cit in Caielli et al.*, 1995).

A disfagia é uma complicação da radioterapia, nas fases iniciais, durante e nas fases tardias do tratamento, decorrente da hipossalivação, dor, mucosite, má higiene oral, própria da doença em estágio mais avançado e fibrose dos músculos da deglutição (Agarwal *et al.*, 2010 *cit in Torres, B.*, 2011).

Segundo Cardoso *et al.*, (2005) a disfagia pode ser classificada em ausente ou presente, e quando presente, podemos subdividir em leve, moderada e grave. Na disfagia leve, consegue deglutir alimentos sólidos com dificuldade; na moderada, consegue deglutir alimentos pastosos e líquidos e na grave, a alimentação realiza-se através da sonda.

### **3.5. Trismo**

O trismo induzido pela radioterapia, é a abertura limitada da boca, devido a diversos factores, como o edema, a destruição celular e fibrose muscular (Torres.B, 2011).

Segundo Hupp, J., Ellis, E., Tucker, M., (2009), quando a cinta ptérgico-massetérica e os tecidos periarticulares são irradiados, ficam inflamados, e conseqüentemente, o músculo irradiado, torna-se fibrótico e contrai e as superfícies articulares, degeneram. Estes são os factores que levam ao desenvolvimento do trismo.

O trismo, está relacionado com as neoplasias malignas, localizadas na região retromolar e palato mole, ocorrendo devido à exposição da articulação temporomandibular (ATM) e músculos mastigatórios às radiações, causando a fibrose gradual dos feixes musculares envolvidos. O paciente costuma relatar como primeiro sintoma, a dificuldade de abertura de boca, que vai comprometer a higiene oral (Lôbo, A., Martins, G. 2011).

Nestes casos, o tratamento, passa pela execução de exercícios fisioterapêuticos dos músculos mastigatórios envolvidos, a fim de aumentar a abertura bucal e com o intuito de reduzir os sintomas de dor, podendo ser prescritos AINE's e relaxantes musculares (Rolim, A., Costa, L., Ramalho, L. 2011).

### **3.6. Cárie por radiação**

É um tipo de cárie, que se desenvolve em pacientes submetidos a radioterapia de cabeça e pescoço, como consequência da disfunção das glândulas salivares, declínio do pH e aumento de bactérias cariogênicas (Paiva et al., 2010).

As cáries por radiação, são caracterizados por terem uma rápida progressão, atingindo as superfícies das regiões cervicais dos dentes, devido à grande redução do fluxo salivar, tornando-os mais susceptíveis, à acumulação de biofilme dentário e agregação na superfície do dente (Antunes et al., 2004 cit in Andrade, I. 2011).

Apresenta uma evolução agressiva, quanto à sua extensão e um rápido desenvolvimento. Por vezes, a polpa é afectada pela radiação, pelo que, a sintomatologia não é, na maioria das vezes, dolorosa (Paiva et al. 2010) Também, o aumento da incidência de lesões de cárie, pode ser pela existência de disgeusia, que vai alterar a alimentação, para uma dieta mais macia e doce (Barbosa et al. 2010 *cit in*

Ribeiro, S. 2012). Nestas condições, existirá um aumento da susceptibilidade á cárie. As lesões, podem ser detectadas 3 a 12 semanas após o término da radioterapia (Azevedo, A.,2012 *cit* Silverman,1999 *cit in* Salazar *et al.*,2008).

O aspecto clínico, caracteriza-se por amplas áreas de esmalte desmineralizado, chegando algumas vezes à amputação da coroa dentária na região cervical. O dente, pode adquirir um aspecto quebradiço e lascas de esmalte, podem ser destacadas com facilidade (Ragghianti et al., 2002).

A cárie de radiação é, portanto, uma cárie de progressão aguda, rápida, altamente destrutiva e localizada na região cervical do dente, que surge, após três meses de tratamento, normalmente. A radiação, pode alterar os componentes orgânicos e inorgânicos dos dentes, fazendo com que os mesmos descalcifiquem e não produzam dentina secundária. Este fenómeno agrava-se, com a xerostomia, trismo, dieta pastosa e falta de higiene oral associada a mucosite (Sera et al., 2013).

Nestes pacientes, o tratamento é essencialmente preventivo, orientando o paciente, em relação à higiene oral, fazendo uma dieta equilibrada e mantendo uma boa hidratação, também pode ser realizada a transferência cirúrgica de glândulas submandibulares, recorrer a salivas artificiais, fazer bochechos de clorexidina 0.12%, mas, aquando da intervenção terapêutica, esta deve passar por restaurações com ionómero de vidro e evitar as restaurações com amálgama (Rolim, A., Costa, L., Ramalho, L. 2011).

### **3.7. Infecções**

Em pacientes debilitados devido à terapia para o cancro, podem ocorrer infecções bacterianas, fúngicas ou virais (Lôbo, A., Martins G., 2011). Alguns factores, devem ser avaliados em pacientes com infecções orais, tais como, disfunções endócrinas, lesões em mucosas, higiene oral deficiente, tratamento prolongado com antibióticos e corticóides. Estes pacientes, sujeitos a radioterapia, são imunodeprimidos, e portanto, a

função imunológica está debilitada, para o combate de microorganismos da própria microbiota oral e outros oportunistas. Outro factor predisponente é a redução de fluxo salivar e da qualidade da saliva (Rolim, A., Costa, L., Ramalho, L. 2011).

A infecção por *Candida*, é caracterizada pela presença de placas brancas na língua e na mucosa oral, que, aquando a raspagem, demonstram uma superfície dolorosa e ulcerada. Em pacientes oncológicos, quando relacionada à mucosite, produz desconforto e vai levar ao detrioramento do estado nutricional, como resultado da diminuição da ingestão de alimentos líquidos e sólidos. A radioterapia, modifica selectivamente a microflora oral, aumentando a colonização por *candida*, durante o tratamento (Paiva et al.,2010).

Os principais sinais e sintomas apresentados nas infecções bacterianas são, dor, febre acima de 38°C e lesões na mucosa e gengiva ( Lôbo, A., Martins,G. 2009).

A infecção viral, causada pelo herpes simples e herpes zoster, tem sido observada com frequência em pacientes oncológicos, com manifestações intra e extrabucais, presença de eritema, lesões agrupadas e ulceradas que podem aparecer no palato, comissuras labiais ou abaixo do nariz ( Lôbo, A., Martins,G. 2009).

Em pacientes submetidos a terapia antineoplásica, a redução da secreção salivar vai comprometer a protecção por si conferida, ao revestimento epitelial, provocando, uma diminuição da resistência à entrada de agentes patogénicos, aumentando o risco de infecções. Os factores de risco, podem ser directos ou indirectos, sendo que, os directos apresentados são a higiene oral, a perda da integridade da mucosa e a aquisição de patogéneos e os indirectos, a imunossupressão e a disfunção das glândulas salivares (Paiva et al.,2010).

#### **4. A Osteorradionecrose na prática da Medicina Dentária**

O termo “Osteorradionecrose”, foi primeiramente descrito por Regaud, em 1922, mas em 1926, Ewing, denominou as alterações ósseas após a radiação, de “osteíte de radiação” (Conduto et al.,2010).

A Osteorradionecrose (ORN) dos maxilares, é uma das mais severas e debilitantes complicações dos pacientes após submissão ao tratamento de radioterapia de cabeça e pescoço. A incidência da ORN, varia entre 5 a 15% e é mais frequentemente observada (em mais de 70% dos casos), nos primeiros três anos após a conclusão do tratamento (Rice et al., 2014), (Hupp.J.,Ellis.E., Tucker.M. 2009).

Ocorre sete vezes mais na mandíbula do que na maxila, devido à sua elevada densidade óssea e menor vascularização (Rolim.A., Costa, L., Ramalho, L. 2011) ( Paulo. M, 2011).

Em 74% dos casos há ocorrência nos primeiros três anos após a radioterapia, com maior frequência, em pacientes que receberam doses superiores a 60Gy (Rolim, A., Costa, L., Ramalho, L. 2011).

A incidência de ORN varia de 2 a 2,7%, sendo que, em cerca de 90% dos casos ocorre na região mandibular e muitos factores predisponentes têm sido apontados, como por exemplo, a localização anatómica inicial do tumor, a dose de radiação, a técnica de radiação utilizada e o estado dentário, mas a etiologia ainda não está clara (Mendonça. et al. 2011).

A maioria das definições propostas, remetem a uma classificação adaptada. Atribuir uma definição precisa da osteorradionecrose é difícil, no entanto, a ORN, é uma necrose óssea secundária, proveniente das radiações ionizantes destinadas a fins terapêuticos. Há uma alteração das capacidades de defesa e de cicatrização do tecido ósseo mandibular ou maxilar. A expressão clínica, é variável em função dos pacientes, mas geralmente, a dor está presente, contudo, a exposição óssea, fistulas e fraturas patológicas podem surgir ao longo da evolução (Raoul et al., 2005) (McLeod, N., Bater, M., Brennan, A. 2009).

Segundo Marx (1983), a ORN não está directamente relacionada com a radiação, trauma ou infecção, mas com eventos de hipoxia, hipocelularidade e hipovascularidade, no entanto, outros autores, referem que a ORN estaria relacionada não somente a um dano vascular, mas sim, a uma associação da não regulação do processo de proliferação fibroblástica, tão importante e essencial num processo normal de reparação tecidual (Mendonça et al, 2011).

A ORN, pode surgir em qualquer momento, após o tratamento e com qualquer modalidade de radiação. O aparecimento precoce, é associado a elevadas doses de radioterapia, ou seja, doses superiores a 65Gy estão associadas a maior risco de ORN (Santos, L., Teixeira, L. 2011). O aparecimento de ORN, é significativamente maior e com maior tempo de duração, quando é efectuado um tratamento exclusivamente radioterapêutico, do que quando se associa a radioterapia à cirurgia (Raoul et al., 2005).

A radiação ionizante, torna os canais vasculares estreitos (endarterite obliterante), o que vai diminuir o fluxo sanguíneo, gerando uma área pouco resistente ao trauma e de difícil regeneração, uma vez que ocorre, um decréscimo de osteócitos e osteoblastos viáveis no osso afectado. A doença periodontal ou endodôntica, prévia à radiação favorece o acesso dos microorganismos da cavidade oral, às áreas sistémicas e a necrose óssea (Rolim, A., Costa, L., Ramalho, L., 2011).

A idade de ocorrência da Osteorradionecrose situa-se entre os 55 anos e corresponde exactamente à idade de maior incidência de cancro das vias aéreas digestivas superiores. A predominância masculina é evidente, no entanto à uma tendência ao aumento das proporções de mulheres afectadas (Raoul et al., 2005).

Portanto, a ORN, consiste na exposição do osso afectado e associado a sinais e sintomas, como fístulas, drenagem de secreção purulenta, algia, dificuldade mastigatória e trismo (Sera et al., 2013).

#### **4.1. Histo e Fisiopatologia da Osteorradionecrose**

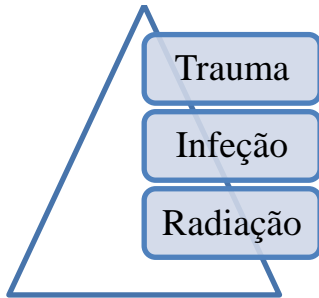
Em 1963, Damian, enfatizou o papel da isquemia e infecção. A hipovascularidade poderia explicar a predominância de ORN , envolvendo o corpo e angulo da mandibula, que são irrigados exclusivamente pela artéria alveolar inferior, o que resultaria num frágil suprimento sanguíneo na região dos pré-molares, molares e zona retromolar (Robard et al., 2013).

De acordo com Raoul et al., (2005), na teoria dos “2I” de Dambrain, a isquemia e infecção, explicam a evolução da ORN. Esta teoria, descreve que, a infecção, apenas está presente a nível do osso exposto e não no volume total ósseo, ou seja, nas zonas mais profundas não expostas, os focos de ORN não se encontram infeccionadas. Quanto à isquemia, por si só, não explica a fisiopatologia.

Em 1970, Meyer, definiu a tríade clássica de osteorradionecrose como radiação, trauma e infecção, que durou cerca de uma década e delineou o tratamento base, para o uso de antibióticos em associação com a cirurgia (Suryawanshi et al.,2014). Em 1972, Daly,

concentrou-se no papel do trauma na ORN, bem como, no dos microorganismos, que não é a verdadeira causa etiológica da ORN (Fan et al.,2014).

**Ilustração 1:** Teoria de Meyer



(Adaptado de Suryawanshi *et al.*,2014).

Em 1983, Marx, propôs uma teoria que, implicava a hipoxia induzida pela radiação, hipovascularidade e hipocelularidade óssea, pelo que, não haveria uma reparação óssea adequada. Se houver danificação dos tecidos moles adjacentes, o osso fica exposto e infecta. A proliferação de medula óssea, células do perióstio e endoteliais, bem como a produção de colagénio ficam comprometidas com a radioterapia (Burke, M., Fenlan, M. .2010).

Esta teoria, denominada dos “3 H’s”, conduz a uma falha das capacidades metabólicas do tecido irradiado e uma diminuição das capacidades de reparação e cicatrização (Raoul et al., 2005).

Os achados histológicos, observados por Marx, revelaram morte endotelial, hialinização e trombose dos vasos com um perióstio fibrótico (Suryawanshi et al.,2014), hiperémia, inflamação, hipocelularidade e hipovascularização (Raoul et al., 2005).

Em 1990, foi sugerida, a partir de achados histopatológicos, que, a obliteração induzida por radiação do nervo alveolar inferior, foi o fator dominante que levou a necrose isquêmica da mandíbula (Fan et al., 2014).

Em 2002, Delanian e Lefaix, propuseram uma definição histopatológica da ORN, que consiste na revitalização das trabéculas ósseas, pela destruição de osteócitos e perda de osteoblastos, que difere dos processos observados na osteomielite (inflamação crônica aguda, da medula óssea e osso compacto). A ORN, é o resultado final de um processo patológico progressivo do osso da matriz e da destruição de células, que é mal compensado pela osteogênese defeituosa, favorável à indução pela radiação, de tecido cicatricial fibroso (Robard et al., 2013).

De acordo com (Silvestre-Rangil, J., Silvestre, F (2010)), a radioterapia pode provocar ORN, porque, vai afectar os pequenos vasos sanguíneos do osso, induzindo inflamação, que vai favorecer a formação de pequenos trombos que obliteram o lúmen vascular e interrompem consequentemente a perfusão tecidual. De igual modo, a radioterapia vai aumentar a produção de radicais livres e alterar a síntese de colagénio. O osso vai perder a sua normalidade celular e sofre atrofia fibrosa, comprometendo, a sua capacidade de reparação e de remodelação. Sob estas condições, o mínimo trauma externo, vai provocar ulceração, facilitando a contaminação e infecção, promovendo a necrose óssea.

O metabolismo do osso irradiado é comprometido, porque, há um desaparecimento de células diferenciadas, que são específicas deste tecido, tais como, os osteoblastos e osteoclastos e em contrapartida, há produção de fibroblastos. A cicatrização óssea ocorre pela multiplicação de fibroblastos que vão reconstruir, mas que não têm possibilidade de recalcificar pelo défice de osteoblastos (Raoul *et al.*, 2005) .

Após a radiação, as células hospedeiras são submetidas a uma série de respostas que incluem a remodelação histológica de um tecido menos funcional e resiliente. O

problema prende-se com, a perda completa de mitoses de células endoteliais vasculares, que vão resultar numa perda de brotamento capilar e redução progressiva de vascularização do tecido ao longo do tempo. É de preocupação particular, na mandíbula, pelo défice de opções para suprimento arterial, em comparação com a maxila (Brown, D., Evans, A., Sandor, G., 1998).

A remodelação óssea, não envolve apenas a aposição osteoblástica/ reabsorção osteoclástica, mas também a reabsorção/formação óssea pelos jovens osteócitos reactivados a qualquer momento. Os estudos anatómicos das alterações ósseas pós-irradiação, carecem de especificidade e são de difícil interpretação. O osso irradiado, pode desenvolver diversas lesões elementares, relacionadas a um desequilíbrio variável entre a síntese e a degradação do tecido ósseo, tais como, a osteomielite, osteoporose, osteólise e osteonecrose. Numa fase de constituição da lesão, o osso irradiado apresenta frequentemente, sinais de osteoporose, que se caracteriza por trabéculas ósseas finas, normalmente calcificadas e atrofia óssea. Na fase de lesão, o osso irradiado, é desmineralizado e apresenta uma estrutura trabeculada desorganizada do tipo pagetóide, que combina simultaneamente a osteogénese e osteólise, neovascularização e fibrose medular e por fim, na fase evoluída de osteonecrose, há desvitalização das trabéculas ósseas pela destruição dos osteócitos e perda dos osteoblastos que se podem associar a fractura espontânea e foco infeccioso (Delanian, S., Lefaix, J, 2000).

Foi introduzida, em 2004, uma nova teoria que, explica os danos aos tecidos normais, incluindo os ossos, após a radioterapia, denominada de “Fibrose induzida por radiação” (Suryawanshi et al., 2014).

Em resposta à exposição, as populações dos fibroblastos, não passam apenas pelo esgotamento celular total, como também, demonstraram uma reduzida capacidade para produzir e segregar colagénio no tecido circundante. Esta teoria, fundamenta-se no conceito de que, os osteoclastos sofrem danos de radiação mais cedo do que o desenvolvimento de alteações vasculares. Assim, é apontada o elemento-chave, na

progressão da ORN, que é, a activação e desregulação da actividade de fibroblastos que vai levar à atrofia do tecido dentro de uma área previamente irradiada (Fan et al., 2014).

Esta teoria, possui três fases distintas, a primeira, é fase pré-fibrótica, que compreende uma inflamação crónica, resultante da presença de produtos de degradação do colagénio e destruição das células endoteliais, que conduz à activação dos fibroblastos. Na segunda fase, que é a fase constitutiva organizada, predomina a actividade fibroblástica anormal, com a desorganização da matriz extracelular, na terceira fase, ou fase fibroatrófica tardia, compreende a formação de tecidos pouco friáveis e pouco vascularizados, seguidos de uma tentativa de remodelação de tecido. Esta teoria, refuta a conclusão de Marx, de que a hipoxia tecidular persistente causa as alterações descritas (Rice et al.,2014).

**Tabela 2:** Processo de fibrose atrofica induzida por radiação

I.	Pré-fibrótica	Inflamação crónica e destruição das células endoteliais
II.	Constitutiva organizada	Actividade fibroblástica anormal e destruição da matriz extracelular
III.	Fibroatrófica tardia	Tecidos mal vascularizados e frágeis

(Adaptado de Rice et al., 2014).

A supressão de renovação óssea, tem sido apontada como factor etiológico primário, e o processo de fibrose necrótica, também é apontado como causa de ORN, sendo relevante para tratamentos com novas drogas (Burke et al., 2010).

A radiação, reduz a vascularização dos tecidos e a actividade celular é colocada em risco, como também formação de colagénio e a capacidade cicatricial da área lesada, devido às condições de hipovascularidade e hipóxia. A redução de fluxo sanguíneo, vai

impedir a chegada de nutrientes, bem como, das células de defesa o que vai provocar, degeneração óssea dos maxilares (Grimaldi et al., 2005).

Segundo Azevedo, A., (2012), a má perfusão e baixa densidade, aliadas ao ambiente oral hostil, tornam a mandíbula mais susceptível do que qualquer osso da cabeça e pescoço.

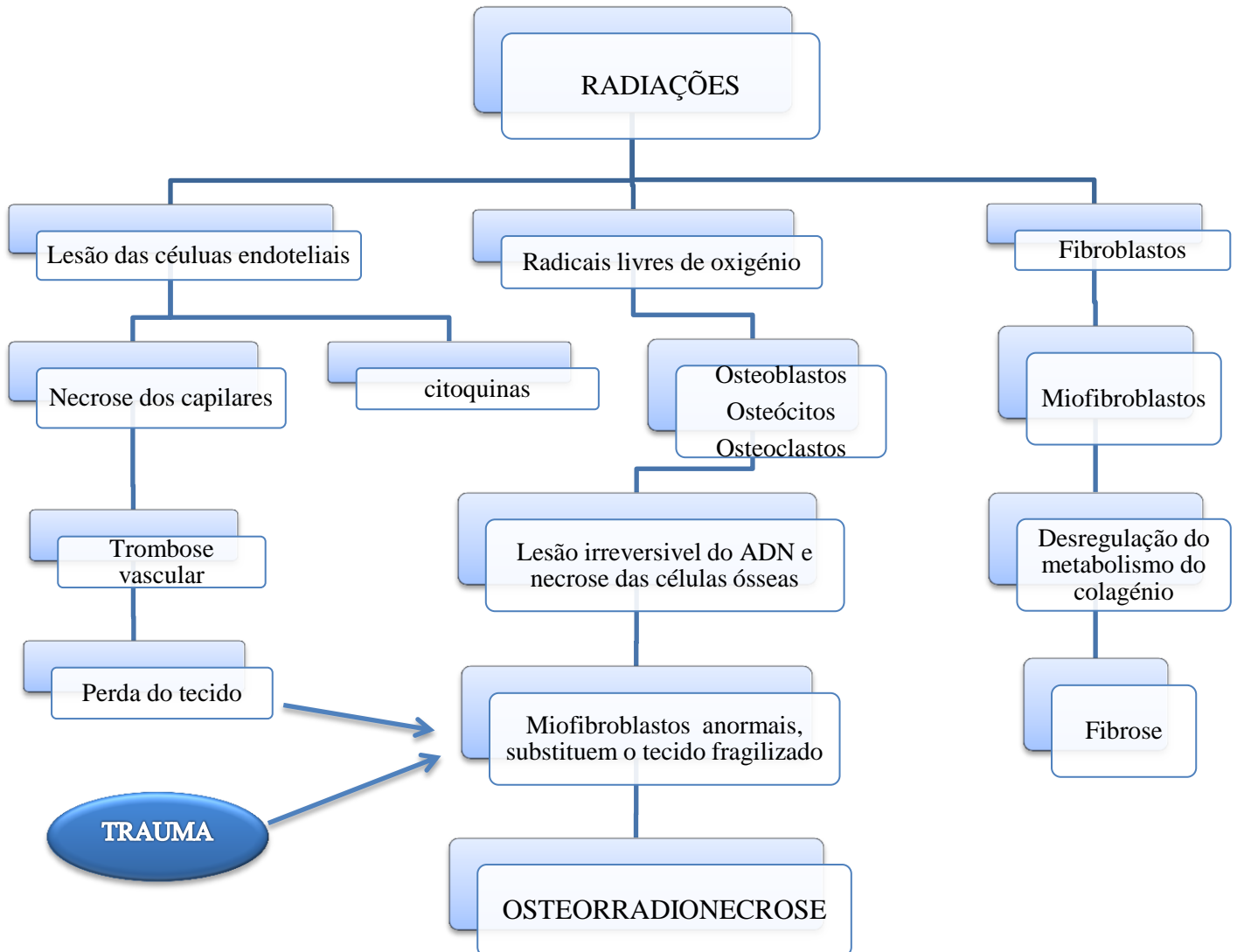
A região mandibular entre a espinha de spix e emergência do forâmen mentoniano, beneficiam principalmente de vascularização. A região condilar, coronal, ramo e sínfise são vascularizados por intermédio dos músculos adjacentes. A região do angulo da mandibula, retromolar e ramo são muito susceptíveis à ORN, devido a esta questão da vascularização (Raoul et al., 2005).

O trígono retromolar, ramos e região de molares da mandíbula, são as áreas mais radiosensíveis (Azevedo, A.,2012).

De uma forma simplista, a radiação, produz os seus efeitos deletérios, através de radicais livres, de que resulta a morte celular. Os efeitos, são maiores em células que têm uma capacidade de divisão rápida, como é o exemplo da mucosa. As células de remodelação, como fibroblastos, osteoblastos e osteoclastos, vão apresentar alterações na sua divisão e no processo de cicatrização. Isto vai repercutir a descrição de Marx dos 3 H's, ou seja,hipocelularidade, hipóxia e hipovascularidade (Rayatt et al., 2007).

A fisiopatologia da ORN pode ser explicada pelas seguintes teorias: A primeira, baseia-se no efeito direto da radiação nos osteoclastos, que ocorre antes de existirem alterações vasculares, assim dá-se a supressão do “turnover” ósseo via aumento da função osteoclástica, a segunda baseia-se na indução da fibrose pela radiação, assim dá-se a activação e desregulação da actividade fibroblástica, com produção de tecido atrófico (Paulo, M.,2011).

**Ilustração 2-** Representação esquemática da fisiopatologia fibro-atrónica



(Adaptado de: Suryawanshi et al.,2014; Santos, L., Teixeira, L. 2011).

## 4.2. Prevenção

Apesar das diversas técnicas existentes, a ORN é, uma doença de extrema complexidade no que diz respeito ao seu tratamento, o que torna muito importante, os esforços para sua prevenção. O tratamento cirúrgico, deve ser executado o mais precocemente possível, tentando manter a integridade óssea e conservando o periósteo, sempre que possível. Quando a cirurgia ocorrer após a radioterapia, é importante que seja usado antibiótico de largo espectro (Conduto et al., 2010).

A realização do tratamento preventivo e curativo, é necessário para reduzir as hipóteses de surgimento de complicações orais durante e após a radioterapia, é necessária a consciencialização do doente, acerca da importância e necessidade de um plano preventivo baseado nas consultas de controlo e na manutenção rigorosa da higiene dos tecidos orais (Vier et al., 2005).

As medidas preventivas, devem ser tomadas em conta, de forma a, diminuir o risco ou gravidade da ORN. A ORN, ocorre três vezes mais em pacientes dentados, do que em edêntulos, face ao resultado de trauma associado, com necessidade de extracções após a radiação e ao maior numero de bactérias presentes (Silvestre-Rangil, J., Silvestre F., 2010).

A prevenção da ORN, baseia-se no tratamento dentário pré-radiação, eliminando todos os focos infecciosos, restaurações ou próteses, que possam provocar traumas, exodontias dos dentes com prognóstico duvidoso, antes do início da radioterapia, com técnica cirúrgica atraumática (Nabil, S., Samman,N), também devem ser arredondadas as cúspides pontiagudas existentes, de forma, a advertir a irritação mecânica, devem ser confeccionadas moldeiras para a aplicação de flúor e caso o doente tenha hábitos tabágicos ou alcoólicos, também deverá ser encorajado a abandoná-los antes do inicio da terapia por radiação, visto que, provocam irritação da mucosa (Hupp, J., Ellis, E., Tucker, M., 2009)

O estado da dentição e da saúde periodontal pré-irradiação, são bons indícios acerca dos cuidados prestados pelo doente, à cavidade oral, pelo que, perante uma situação em que os pacientes apresentem uma higiene oral e saúde periodontal ótima, o clínico deve considerar a conservação do maior número de dentes possível, se por outro lado, os pacientes apresentarem, falta de diligência na sua saúde oral, a probabilidade de continuarem a negligenciar a mesma, é muito maior, perante situações de dor severa e xerostomia (Hupp, J., Ellis, E., Tucker, M., 2009).

Segundo (Nabil, S., Samman, N (2011)), a utilização de Oxigénioterapia Hiperbárica (OHB), apresenta eficácia na prevenção em pacientes que, necessitem de extracções, no entanto, a selecção dos pacientes, tem de ser criteriosa, de forma a, maximizar os efeitos benéficos da OHB. Verifica-se um efeito benéfico, sobretudo em pacientes que tenham recebido uma radiação superior a 60 Gy, que necessitem de uma extracção de um dente abrangido no campo de radiação e que, não revelem contra-indicações ao uso de OHB. Estes autores, também referem a profilaxia antibiótica, como uma medida preventiva aceite pelos cirurgiões e pacientes, no que diz respeito às extracções em pacientes irradiados, nomeadamente a Penicilina e a Clindamicina são os mais utilizados, no entanto, a fisiopatologia da ORN, não suporta o uso generalizado de antibióticos para a sua prevenção, mas sim, de forma a evitar a infecção do tecido danificado.

A Oxigénioterapia Hiperbárica, estimula a vascularização, bem como a formação de colagénio e células, aumenta a oxigenação dos tecidos e melhora a cicatrização (Thomas et al.,2010), no entanto, a sua utilização é controversa, em doentes oncológicos, visto que a potencial estimulação celular, originada pela maior disponibilidade de oxigénio em células displásicas, pode desencadear, o surgimento de recidivas e novas lesões (Almeida et al., 2010).

Os doentes sujeitos a radioterapia, devem ser avaliados, antes, durante e após o tratamento, sendo o tratamento dentário prévio à radioterapia, o ponto mais importante

para a prevenção da ORN. Dentes não restauráveis ou que necessitem de restaurações complicadas e demoradas, que se encontrem no campo de radiação futuro, devem ser removidos, intervenções periodontais, endodônticas ou ortodônticas, devem ser realizados previamente, avaliando o tempo requerido e a necessidade de novas intervenções pós radioterapia. A evolução, deve ser acompanhada por imagiologia, nomeadamente Ortopantomografia e quando necessário fazer uso de Tomografia Axial Computorizada (TAC) de forma a complementar a avaliação clínica (Santos, L., Teixeira, L. 2011).

Vários autores defendem que, a extracção, deve ser o mínimo traumático ou atraumática, para reduzir o risco de desenvolver ORN, desta forma, consegue-se preservar a integridade do periósteo, que é uma fonte importante de vascularização, nomeadamente em tecidos comprometidos (S, Nabil., N, Samman., 2011).

A exodontia, está indicada, em lesões cáries avançadas com estado pulpar questionável ou envolvimento pulpar, lesões periapicais extensas, doença periodontal moderada a avançada, raízes residuais que não estejam completamente cobertas por osso alveolar, ou com radiotransparência periapical, dentes parcialmente erupcionados, que não sejam cobertos por osso alveolar ou que se encontrem em contacto com o ambiente oral e dentes próximos ao tumor (Vieira et al.,2005).

Não há uma concordância, para a questão do tempo que deve ser estipulado, após a exodontia para dar início à radioterapia, no entanto, com base no período de reepitelização, tem sido propostos, sete a catorze dias, entre a exodontia e a radioterapia, mas caso possível, a radioterapia deve ser adiada por cerca de três semanas após a exodontia, ou também deve ser considerado adiamento, no surgimento de deiscência de ferida local, sendo que, os cuidados com a ferida, como irrigação e administração de antibióticos no pós-operatório são fundamentais até à cicatrização dos tecidos (Hupp, J., Ellis, E., Tucker, M., 2009).

Antes de uma extração, deve iniciar-se a antibioterapia (Penicilina, Amoxicilina, Ciprofloxacina, Clindamicina ou Tetraciclina) e é aconselhável a utilização de um antibiótico  $\beta$ -lactâmico (duas semanas, com início um dia antes do procedimento). Caso existam alergias a um antibiótico  $\beta$ -lactâmico, a Clindamicina é o antibiótico escolhido (Santos, L., Teixeira, L. 2011) e em pacientes que apresentem alergia às penicilinas, o metronidazol é o antibiótico de substituição, mais usual (McLeod, N., Bater, M., Brennan, A.2009). Se existir drenagem purulenta, deve ser realizado um exame bacteriológico do exsudado e antibiograma, antes de se dar início ao antibiótico (Santos, L., Teixeira, L. 2011).

Segundo (McLeod, N., Bater, M., Brennan, P. (2009)), a utilização de anestésicos local com vasoconstritor, vai reduzir o sangramento durante a cirurgia bem como reduzir o fluxo sanguíneo no local, este facto, vai permitir uma potencialização do efeito, sendo que, alguns estudos, têm apontado um aumento de necrose tecidual nos locais onde a aplicação de vasoconstritor tem sido verificada e uma baixa incidência de ORN em situações onde tem sido evitada, é pertinente evitar o uso de vasoconstritor no anestésico, em pacientes submetidos a radiação e aos que já apresentam a patologia.

De acordo com Baltar. S (2010), o doente deve ser motivado para uma boa higiene oral, bem como, incentivado para continuar os tratamentos dentários, durante a irradiação de forma a evitar extracções. O médico dentista, por sua vez, deve prever a confecção de uma moldeira revestida com chumbo, de forma a proteger os dentes das cáries de radiação bem como a parte lingual da gengiva, diminuindo o risco de ORN e também fazer aplicações de flúor concentrado a 1% durante 5 minutos todos os dias.

Na tentativa de reduzir e prevenir, o médico dentista, tem um papel fundamental na equipa terapêutica. O radioterapeuta também é fundamental para controlar a dose e campo de radiação a que o paciente é submetido. Antes do início do tratamento, o paciente deve ser informado para os efeitos colaterais do mesmo (Baltar.S.,2010).

### **4.3. Diagnóstico**

Wong, Wood e McLean, em 1997, atribuíram os critérios de diagnóstico para a osteorradionecrose, sendo estes acordados pela maior parte dos autores: o local afectado deve ter sido previamente irradiado, deve haver ausência de tumor recorrente no local afectado, deve ocorrer o fracasso da cicatrização, resultando na exposição óssea, o osso adjacente deve estar “morto”, devido a uma necrose hipóxica (regra geral), a celulite, fistulação ou fratura patológica pode não estar presente para ser considerado como osteorradionecrose. A osteorradionecrose desenvolve-se, regra geral, depois de três a seis meses de exposição, pelo menos durante três meses (Suryawanshi et al.2014).

Raoul et al., (2005), sugerem que, o diagnóstico da ORN é múltiplo e não é necessariamente clínico. A dor surge em primeiro lugar e de seguida surge a exposição óssea, que vai aumentar a dor, no entanto a ORN pode ser diagnosticada ocasionalmente, numa ortopantomografia de controlo ou de seguimento, que demonstra sinais clínicos a favor do desenvolvimento de uma ORN.

Os sinais e sintomas característicos da ORN, são os mais variados, desde a erosão óssea superficial, até à fractura patológica. As características clinicas mais comuns para o diagnóstico são a dor local, trismo, halitose, exposição óssea, drenagem de secreção e fistulização para a pele ou mucosa. No entanto, existem muitos casos assintomáticos, sendo suspeitos pela presença de uma área com osso desvitalizado. A maioria surge após meses ou anos depois da exposição à radiação. É denominada de precoce, quando a ocorrência dos sintomas se dá num intervalo menor que dois anos após a RT e está associada a altas doses de radiação, denominamos de ORN tardia quando esse intervalo após RT é maior que dois anos e está relacionada a um trauma (extração dentária, prótese, etc.) num ambiente com tecido que tenha sofrido hipóxia (Conduta et al., 2010) (Touraine, M., 2012).

Em alguns casos, as lesões são descobertas na sequência do exame visual da cavidade oral ou relacionado com o desconforto percebido numa determinada área da boca. A mandíbula é o local mais afectado, em cerca de 80% dos casos, nomeadamente, na região dos pré-molares e molares. Tal fato se deve, ao aumento da densidade óssea nessas zonas, bem como da sua escassa circulação lateral comparativamente com a maxila (Silvestre-Rangil & Silvestre,2010).

O diagnóstico da ORN, é baseado no exame clínico do osso crónicamente exposto. Os exames imagiológicos, revelam a densidade óssea e fracturas ocasionais. O diagnóstico, é realizado na presença de sintomas e sinais como a dor, ulceração da mucosa oral e exposição persistente do osso necrosado, durante mais de três meses, com evidência imagiológica de necrose óssea e exclusão de doenças neoplásicas (Mendonça *et al.*, 2011).

Embora as lesões pareçam clinicamente pequenas, a utilização de imagens, como Tomografia Computorizada, revelam um tamanho superior da lesão. A dor provocada pela infecção, faz com que, em alguns casos os pacientes tenham disestesia em algumas zonas e sintam dificuldade em mastigar e deglutir. Os alimentos impactados nas lesões, podem desencadear uma halitose severa (Silvestre-Rangil. J, Silvestre.F.,2010). Segundo Raoul et al (2005), a dor, pode ser a causa da desnutrição dos doentes, que acabam por recusar a alimentação.

O diagnóstico diferencial da ORN, com uma recorrência da neoplasia, deve ser sempre realizado, pelo facto de, as características clínicas poderem ser confundidas e o facto de um dos sintomas típicos de recidiva de doença tumoral prende-se com o aparecimento de uma ferida de cicatrização difícil, pelo que, o diagnóstico da osteorradionecrose, deve contemplar os sinais e sintomas, como dor, drenagem de secreção, fístulas, úlceras da mucosa oral com exposição óssea, necrose óssea visualizada em exame radiológico e ausência de recidiva tumoral (Conduta et al., 2010).

#### 4.4. Classificação dos estádios da Osteorradionecrose

São variadas as classificações para a Osteorradionecrose, no entanto, ainda não existe um consenso quanto à classificação mais adequada para a doença (Conduto *et al.*, 2010).

**Tabela 3:** Classificação segundo Marx e Meyer, 1983

<b>Estádio I</b>	Pacientes apresentam uma exposição óssea com menos de 2 mm numa região irradiada depois de 6 meses, com ou sem dor. Sinais radiográficos de desmineralização difusa;
<b>Estádio II</b>	Pacientes que não respondem ao tratamento do estágio I ou que tenham uma exposição óssea, superior a 2 mm;
<b>Estádio III</b>	Pacientes que não respondem ao tratamento do estágio II. Pacientes apresentam uma fractura patológica, uma fístula orocutânea ou com afectação do bordo mandibular.

(Tabela adaptada de Marx & Meyer, 1983 *cit in* Raoul *et al.*, 2005; & Martins, J., Hilgenberg, A., Keim, F., 2008)

**Tabela 4:** Classificação da Osteorradionecrose de acordo com Epstein *et al.*, 1987

<b>Estádio I</b>	Resolvido ou restabelecido
<b>Estádio II</b>	Crónica (> 3 meses) persistente, não progressivo
<b>Estádio III</b>	Activa ou progressiva

(Tabela adaptada de Epstein *et al.* 1987 *cit in* Conduto *et al.*, 2010; Rice *et al.*, 2014)

**Tabela 5:** Classificação da Osteorradionecrose segundo Store *et al.*, 2000

<b>Estádio O</b>	Apresenta ulceração na mucosa
<b>Estádio I</b>	Há evidência radiológica de osso necrótico, mas com a mucosa intacta
<b>Estádio II</b>	Osteonecrose radiológica com osso exposto intraoralmente
<b>Estádio III</b>	Clinicamente e imagiológicamente há osso radionecrótico exposto, com presença de fístulas

(Tabela adaptada de Store *et al.*, 2000 *cit in* Conduto *et al.*, 2010)

**Tabela 6 :** Classificação da ORN segundo Kagan & Schwartz,2002

<b>Estádio I</b>	Apenas envolvimento superficial da mandíbula
<b>Estádio II</b>	Envolvimento localizado da mandíbula
<b>Estádio III</b>	Envolvimento difuso da mandíbula

(Tabela adaptada de Kagan & Shwartz,2002 *cit in* Rice *et al.*, 2014).

**Tabela 7:**Classificação da ORN segundo Notani et al.,2003

<b>Estádio I</b>	ORN confinada ao osso alveolar
<b>Estádio II</b>	ORN até ao canal nervo dentário inferior
<b>Estádio III</b>	ORN extensa, ultrapassando o canal dentário inferior, ou com fratura patológica ou fístula.

(Tabela adaptada de Notani et al.,2003 *cit in* Conduta et al.,2010).

#### 4.5. Fatores de risco

De acordo com Raoul et al., (2005), a osteorradionecrose, pode ser de origem mecânica (ou secundária) ou de origem espontânea. Na primeira, o surgimento da osteorradionecrose, precede um traumatismo, com exposição óssea de origem cirúrgica sobre tecidos irradiados ou a uma odontorradiationecrose. Nestes, incluem-se os microtraumatismos provocados pelo uso de uma prótese dentária, escovagem e alimentação, odontorradiationecrose e mau estado buco-dentário, avulsões e cuidados dentários e traumatismos cirúrgicos (biópsia, vestibuloplastia, implantologia, regularização da crista). Na segunda, de acordo com Marx, 35 a 39% dos casos de osteorradionecrose são de origem traumática, mas espontâneas, desencadeadas por um déficit das capacidades metabólicas do osso irradiado. Os principais responsáveis pelo desenvolvimento de ORN, são a radiação, o trauma e a infecção (Mendonça et al., 2011).

Os fatores de risco apontados por Piret e Deneufbourg (2002), prendem-se com três variáveis, sendo elas, o doente, o tumor e o tratamento. Os factores de risco relacionados com o doente, são as arteriopatias, as doenças sistémicas, estado de desnutrição avançada, intoxicação alcoólica ou tabágica e má higiene oral. Associados ao tumor, o risco aumenta, quanto maior for o volume tumoral, da lesão adjacente ao osso ou da localização em torno da parótida e por último, associados ao tratamento, são referidos vários factores, relacionados com a radiação, com a localização e a extensão do campo, a dose total, o tratamento cirúrgico após a radioterapia e a quimioterapia concomitante.

Também, como factores associados ao paciente, apresentam-se as extracções pós-radioterapia e cirurgia oral, tais como a osteotomia ou recessão mandibular realizados previamente à radioterapia. A ORN sem cirurgia prévia, demonstrou ser muito rara, cerca de 2,7% de incidência após 5 anos (Silvestre-Rangil, J, Silvestre.F.,2010).

Uma higiene oral deficiente, doença periodontal, abscesso dento-alveolar, cáries extensas, local anatómico do tumor, doses crescentes de radioterapia, cirurgia dento-alveolar durante RT ou pós-operatório, hábitos alcoólicos ou tabágicos e estimulação traumática como a extracção dentária ou irritação desencadeada pelo uso de prótese, resultando em exposição óssea, são factores de risco apresentados (Grimaldi et al., 2005).

Os factores dependentes do tumor, compreendem a localização anatómica do crescimento, a proximidade ou grau de envolvimento das estruturas ósseas vizinhas estágio e tamanho do tumor (Silvestre-Rangil, J., Silvestre.F.,2010).

De acordo com Lyons et al., (2011), os factores considerados, incluem factores relacionados com o tumor, tais como tamanho e localização, factores relacionados com o tratamento, nomeadamente a dose e o tipo de ressecção mandibular, deficiências imunitárias e má nutrição. Muitos dos pacientes com cancro oral, têm história longa, de

uso inadequado de álcool e tabaco, que, com o uso adicional de quimioterapia concomitante, aumenta o risco, bem como a combinação destes factores com a má higiene oral e extracções pós radioterapia.

A localização e o estágio do tumor, são factores de risco consideráveis, sendo que o tumor do soalho da boca e tumores em estádios clínicos avançados, estão associados a um maior desenvolvimento de ORN pós radioterapia, pelo facto de que, a distância do tumor ao tecido ósseo é menor torna-se necessário aplicar uma maior dose de radiação, para alcançar as regiões (Zanetin,V., Franzi, S., 2013).

O risco aumenta, com o uso de quimioterapia neoadjuvante, assim como, a terapia de neutrões rápidos, enquanto que, com a radioterapia de intensidade modulada, pode reduzir o risco. Todos estes factores combinados com um défice de higiene oral e exigência de radioterapia pós-extracções, podem colocar os doentes em elevado risco de desenvolvimento de ORN (Lyon et al.,2011).

A dose de radiação, é um importante factor de risco no desenvolvimento de ORN, e quanto maior for a dose administrada, mais severo é o dano tecidual e maior será o risco de desenvolver ORN (Nabil, S., Samman,N., 2011) (Hupp,J.,Ellis, E., Tucker, M,2009).

A maioria dos autores, concorda que, as elevadas doses de radiação, contribuem mais do que qualquer outro factor singular, nomeadamente doses superiores a 5000 ou 6000 cGy. A maioria dos casos de ORN, ocorre acima das doses terapêuticas, são poucos os casos que se desenvolvem com menores doses de radiação (Grimaldi et al., 2005).

O tempo de administração da dose de radiação, também é apontado como um factor de risco, visto que, esta confere lesões progressivas dos tecidos, a nível celular e humoral, pelo que se a dose for administrada num curto período de tempo, vai impedir que as células sãs, recuperem, e conseqüentemente, provocarão mais danos, se por outro lado, a dose for fraccionada, as complicações da radioterapia são reduzidas (Rayatt et al., 2007).

Os factores de risco dependentes de radioterapia são a dose total administrada (com efeitos aumentados superiores 65Gy), dose fraccionada, tipo de radioterapia (braquiterapia ou irradiação externa), dimensão da área irradiada (Silvestre-Rangil, J., Silvestre,F.,2010) e a localização da radiação (Hupp,J., Ellis, E., Tucker, M, 2009).

O número de glândulas salivares e ossos envolvidos no campo de radiação, vai ser proporcional ao grau de severidade de xerostomia e comprometimento vascular dos ossos maxilares (Hupp,J., Ellis, E., Tucker, M, 2009).

De acordo com Rayatt et al., (2007), a radiação, lesa os tecidos e causa xerostomia e mucosite, o que, aliados a uma pobre higiene oral ou a próteses mal ajustadas aos tecidos, podem levar ao surgimento de infecções odontogénicas e periodontais, o que por sua vez, pode desencadear a ORN.

Muitos autores consideram que, a exodontia, nomeadamente, no período pós-radioterapia, é um factor de risco, no entanto, segundo (Santos, L., Teixeira, L., 2011), após a radioterapia as exodontias podem ser realizadas, bem como outras cirurgias, a seguir á radioterapia tendo em conta que, quanto maior o tempo decorrido, maior é o risco de comprometimento vascular e ósseo e desde que o estado de saúde do doente o permita.

Alguns pesquisadores, descobriram um pico bimodal de incidência relativa à ORN, induzida por trauma, nomeadamente, Marx e Johnson sugeriram que, o primeiro surge nos primeiros três meses, estando este relacionado com o trauma antes ou durante a radiação e o segundo, após dois a cinco anos no máximo, sendo este derivado, do aumento do número de pacientes que necessitam de extracções, devido à destruição dentária, alguns anos após a radioterapia (Nabil, S., Samman, N. 2011).

O risco de ORN, aumenta no decorrer do tempo, sendo que, as descobertas chamam a atenção de que, o risco de desenvolver ORN persiste por anos após a radioterapia e a maior incidência de ORN após a extração ocorre no período entre os dois a cinco anos após a radiação (Nabil, S., Samman, N., 2011).

Segundo Azevedo (2012), o risco de ORN, diminui cerca de 98%, se forem usados esteróides, efeito este explicado com base na inibição da inflamação inicial, prevenindo a formação de trombose, atrofia e necrose. Também diminui significativamente o risco, a terapia anticoagulante.

**Tabela 8:** Fatores de risco associados à ORN

Relacionados com o tratamento de radioterapia	<ul style="list-style-type: none"> <li>• Dose</li> <li>• Tipos de radioterapia</li> <li>• Tipo de cirurgia efectuada</li> <li>• Campo irradiado</li> <li>• Tratamento concomitante com a quimioterapia</li> </ul>
Relacionados com o paciente	<ul style="list-style-type: none"> <li>• Doença periodontal</li> <li>• Cáries ativas</li> <li>• Infecções odontogénicas</li> <li>• Cirurgia dento-alveolar durante ou após a radioterapia</li> <li>• Doenças metabólicas (diabetes)</li> <li>• Tabaco</li> <li>• Maus cuidados orais</li> <li>• Álcool</li> </ul>
Relacionados com o tumor	<ul style="list-style-type: none"> <li>• Localização do tumor</li> <li>• Tumor primário ou secundário</li> <li>• Agressividade do tumor</li> </ul>

(Tabela adaptada de Santos e Teixeira, 2011, p.185)

#### **4.6. Tratamento**

O tratamento da Osteorradionecrose, depende da sua extensão e fundamenta-se, numa combinação de medidas conservadoras e ressecção cirúrgica. De entre as medidas conservadoras a mais usual, é a antibioterapia tópica ou sistémica, tendo sido usados já a irrigação local, oxigénioterapia hiperbárica e medicamentos derivados das metilxantinas e antioxidantes (Conduta et al.,2010).

As formas de tratamento para a ORN baseiam-se fundamentalmente, no controlo da sintomatologia dolorosa, prevenindo a expansão da área necrótica (Mendonça et al., 2011).

A volubilidade da patologia, torna duvidoso o seu tratamento. Uma optimização da higiene oral e o debridamento transoral, leva a crer que, é suficiente no tratamento de lesões primárias. Nas situações em que, os doentes apresentam, numa fase inicial, uma patologia mais extensa, que inclua fistula orocutânea, fratura patológica e necrose óssea extensa, bem como quando a terapia invasiva não é suficiente para tratar a doença, é necessária uma ressecção cirúrgica com reconstrução (Azevedo, A., 2012).

Nas fases iniciais, pode ser considerado o tratamento conservador, quando a ORN é caracterizada por uma única lesão de pequena dimensão, nestas situações, que implicam uma lesão localizada e num estado inicial de desenvolvimento, os cuidados locais e medicação (com antibióticos) podem resolver mais de metade dos casos (Silvestre-Rangil, J., Silvestre, F. 2010), no entanto os antibióticos sistémicos, devem ser usados de forma pontual, uma vez que, a osteorradionecrose trata de uma ferida hipóxica não cicatrizante e não de uma infecção do osso (Hupp, j., Ellis, E., Tucker, M., 2009).

Segundo Azevedo (2012), o tratamento primário da ORN, abrange modalidades conservadoras, como a aplicação de anti-sépticos tópicos, irrigação com soluções salinas, melhoria na higiene oral, desbridamento e sequestrectomia, utilização de analgésicos, AINE's, corticóides e antibióticos via parental e terapia com OHB.

Uma opção de tratamento conservador para o controlo e cura da ORN, é o Gluconato de Clorexidina, cujo princípio ativo, à base livre de clorexidina é solúvel em água e dissocia-se rapidamente no pH fisiológico, libertando a clorexidina carregada positivamente. O mecanismo de acção antimicrobiana, relaciona-se à sua carga catiónica, que se une às paredes celulares microbianas e a outros complexos, modificando o equilíbrio osmótico do microorganismo (Almeida et al., 2012).

O tratamento com esta terapêutica, implica uma grande motivação do doente, que deve perceber qual a é a sua responsabilidade no processo de cura e bem como se comprometer com a sua colaboração (Almeida et al., 2012).

Num estudo elaborado por Almeida et al., (2012), cujo principal objectivo, foi relatar a experiência de tratamento conservador e controlo de ORN mandibular, em seis pacientes, com Gluconato de Clorexidina a 0.12%, durante um tempo médio de 16,6 meses, concluiu-se que, esta terapêutica conservadora, resultou na redução ou cura dos quadros clínicos sem efeitos indesejáveis.

Por outro lado, acredita-se que, os bochechos com clorexidina a 0.12%, no dia da cirurgia bem como no pós-operatório, reduz a quantidade de bactérias presentes na cavidade oral, a presença de microorganismos no osso e o risco de osteíte alveolar e, embora não exista nenhuma evidência direta da sua acção na diminuição de risco de ORN, é uma medida simples e de custo reduzido recomendada (McLeod, N., Bater, M., Brennan, A. 2009).

As escolhas dos antibióticos podem ser: Clindamicina, ciprofloxacina, penicilinas, metronidazol, doxicilina e tetraciclina (Torres, B., 2011), A utilização de tetraciclina tem revelado particular interesse pela sua excelente fixação óssea (Monteiro, L., Barreira, E., Medeiros, L. 2005).

Devido à hipovascularização dos tecidos, os antibióticos sistêmicos, não conseguem um acesso eficaz à área (Hupp, j., Ellis, E., Tucker, M., 2009).

Em 2009, num estudo efectuado por Shiiba *et al.*, verificou-se que o ambiente hipovascular na mandíbula com ORN, impede a infiltração de antibióticos para os tecidos e a fim de colmatar este fato, foi utilizado um método de injeção intra-arterial selectiva contínua de antibióticos, com o objectivo de proporcionar uma dosagem óptima de antibióticos na área mandibular hipovascularizada. No entanto, e apesar dos resultados satisfatórios, serão necessários mais estudos.

A eliminação de hábitos como o tabaco e álcool, próteses traumáticas, uso de medidas de higiene oral e colutórios anti-sépticos várias vezes por dia e uso de analgésicos fazem parte da terapia conservadora (Grimaldi et al., 2005) (Santos, L., Teixeira, L., 2011) (Robard et al., 2014).

Uma das abordagens terapêuticas mais usuais é a Oxigenioterapia hiperbárica (OHB) (Mendonça et al.,2011). A OHB, foi descrita como uma terapia complementar no tratamento da ORN (Rice et al.,2014) pela primeira vez em 1973, por Mainous (Delanian & Lefaix,2001). Em casos refractários ao tratamento conservador, deve ser indicada a terapia de oxigenação hiperbárica, isto é, a aplicação de oxigénio sob alta pressão atmosférica, associada ou não à cirurgia (Grimaldi, N.,2005) composta por três elementos fundamentais, sendo eles, a inalação de O<sub>2</sub>, o aumento de pressão e a câmara hiperbárica (Zanetin, V., Franzi, S., 2013). A Oxigenioterapia hiperbárica é o tipo de tratamento que gera mais contestação (Conduta et al.,2005), e a sua eficácia não está unânimemente provada (Thariat et al.,2010), para além de que, deve ser complementada

com o uso de antibióticos nos pacientes submetidos a exodontias antes e após a radioterapia de cabeça e pescoço (Zanetin, V., Franzi, S., 2013).

A razão plausível para a OHB, é a exigência de oxigénio, na cicatrização de feridas, que vai resultar num aumento da tensão de oxigénio nos tecidos e optimização da síntese de colagénio, angiogénese e epitelização (Rice et al.,2014).

Uma revisão de protocolos propostos por Marx, efetuada por Conje em 1998, concluiu que, nenhuma cirurgia deve ser realizada, antes dos primeiros trinta tratamentos com OHB promoverem a angiogénese necessária, para suportar o ato cirúrgico, sendo que, o autor observou, em 1983, que mais de 95% dos doentes podem ser curados com sucesso da patologia, com resultados funcionais e esteticamente aceitáveis (Zanetin , V., Franzi, S. 2013).

A OHB, induz neovascularização pelo aumento da tensão de oxigénio nos tecidos, o que, vai permitir a proliferação de células endoteliais e de fibroblastos, com o aumento da síntese de colagénio, criando uma matriz para o crescimento capilar (Mendonça et al.,2011) é também bacteriostático e bactericida (Grimaldi.N.,2005) e produz um efeito sobre os germes anaeróbios e alguns aeróbios (Thariat et al.,2010 )( Raoul et al.,2005).

O oxigénio hiperbárico, sinergicamente com os antibióticos, vai alterar o ambiente bioquímico, tornando-o adverso à proliferação bacteriana, restringindo e interferindo na produção e actividade das suas toxinas, sendo directamente bactericida, para as bactérias anaeróbias (Morais et al.,2008).

A OHB, é contra-indicada em doentes com doença pulmonar obstrutiva crónica (DPOC), com insuficiência cardíaca crónica ou tumor activo não controlado, por isso, não é uma opção para muitos doentes (Nabil, S., Samman, N. 2011). Também é uma contra-indicação absoluta, a realização desta terapia em pacientes com pneumotórax não

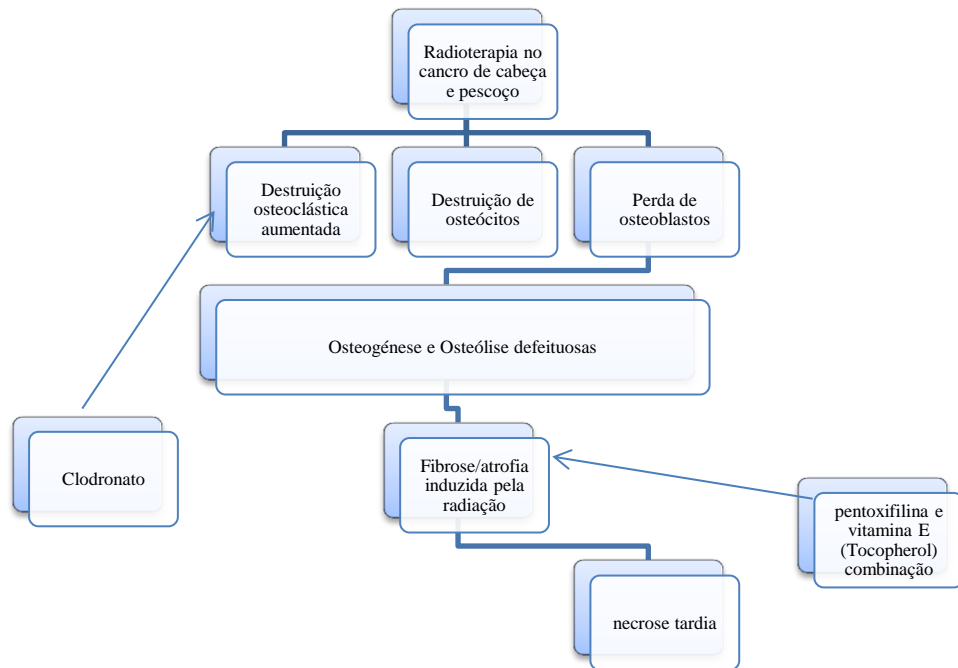
drenado, crises asmáticas em evolução e podem ser contra-indicações temporárias, a otite, sinusite e episódios infecciosos bronco pulmonares (Raoul et al., 2005).

De acordo com Raoul et al., (2005), algumas condições não são contra-indicadas, no entanto, têm de ser vigiadas no decorrer das sessões, como no caso de antecedentes epilépticos, estados psiquiátricos alterados. A indicação desta terapêutica em doentes oncológicos é controversa, tendo em vista o potencial de estimulação celular, promovida pela oxigenação excessiva em células displásicas, que pode levar ao surgimento de recidivas e novas lesões (Almeida et al., 2012).

A terapia PENTOCLO, abona-se no conceito de tratamento antioxidante e antifibrótico da fibro-atrofia. Na configuração da ORN, este tratamento é antecedido por um período inicial de quatro a seis semanas de tratamento com anti-inflamatório, antifúngico e antibiótico, de forma a controlar a superinfecção local na zona irradiada. A combinação PENTOCLO é usada para diminuir o processo fibrótico já existente (combinação da pentoxifilina-vitamina E), reduzir a destruição óssea (clodronato) e promover a cicatrização da área necrótica (Robard et al.,2013). A pentoxifilina é um derivado da metilxantina, que reduz a viscosidade sanguínea, promovendo um aumento da oxigenação tecidual e inibe a fibrose (Conduto et al., 2010).

A pentoxifilina e a vitamina E, têm sido usadas no tratamento de casos avançados de ORN, com resultados promissores. Estas drogas são usadas para promover a cicatrização, sendo que, a pentoxifilina vai diminuir a viscosidade do sangue, aumentar o nível de oxigénio no tecido, reduzir a proliferação de fibroblastos e aumentar a actividade da colagenase. A vitamina E é um anti-oxidante (Thomas et al., 2010). A adição de clodronato inibe a destruição óssea osteoclástica. Delanian et al., descreveram que a combinação de pentoxifilina-tocoferol, não só reduziu a fibrose induzida pela radiação, como também promoveu a cura rápida de formas mínimas de ORN (Robard et al., 2013).

**Ilustração 3:** Patofisiologia da ORN mandibular segundo Delanian e Lefaix



(Adaptado de Delanian & Lefaix, 2002 *cit in* Robard et al.,2013).

Num estudo efectuado por Robard et al., (2013), a terapia PENTOCLO, foi bem tolerada e teve uma grande aderência, o que leva a crer que este seja, um tratamento eficaz, de custo reduzido e quase desprovido de efeitos adversos.

Os pacientes que tenham indicação para cirurgia oral, podem realizar uma profilaxia da fibrose com pentoxifilina 400mg de 12/12 horas e 1000U de tocoferol (vitamina E) numa só toma, uma semana antes do procedimento, sendo que, se deve durante oito semanas. Uma semana após exórdio do protocolo, podemos realizar as exodontias ou outra cirurgia oral. Caso haja sinal de complicações, o esquema deverá ser mantido durante seis meses (Santos, L., Teixeira, L. 2011).

Em 1992, Harris, introduziu o ultra-som (US), como uma modalidade de tratamento da ORN. O US, consiste em ondas sonoras, com uma frequência superior ao limite

humanamente audível, que ronda os 20kHz. A terapia com ultra-sons, induz a angiogénese, restitui o fluxo sanguíneo muscular e a cicatrização de úlceras varicosas isquémicas (Rice et al., 2014).

Foi demonstrado que os US, induzem a proliferação fibro e osteoblástica no tecido irradiado (Nabil, S., Samman, N. 2011). O ultra-som, possui um efeito vasodilatador direto, que vai induzir a síntese de proteínas e citocinas, estimulando a produção de óxido nítrico e de prostaglandinas (E2) pelos fibroblastos e osteoblastos (Silvestre-Rangil, J., Silvestre, F. 2010). A vantagem do US em relação à OHR, prende-se com o fato de ser mais barato, mais fácil de tolerar e associado a menos complicações (Nabil, S., Samman, N. 2011).

A piezocirurgia, é um aparelho de ultra-som, que corta osso com microvibrações, cuja principal vantagem, é a selectividade do corte, uma vez que reconhece a dureza do tecido e funciona apenas em estruturas mineralizadas, não causando danos nos tecidos moles. Cirurgicamente, é fácil de controlar este dispositivo, se compararmos com as brocas rotativas ou serras oscilantes. A utilização da piezocirurgia na cirurgia oral e maxilo-facial tem aumentado (Yoshimura et al., 2013).

Têm sido estudadas técnicas alternativas de tratamento para ORN, como as proteínas morfogénicas que induzem a diferenciação óssea (BMP's). Avaliou-se num estudo, o potencial das BMP's na capacidade de formação óssea em animais previamente irradiados, e concluiu-se que, o BMP-2 induz a regeneração óssea e que apresenta ótimas aplicações em cirurgias reconstrutivas maxilo-faciais após o tratamento de radioterapia (Grimaldi et al., 2005).

A alteração das capacidades de cicatrização dos tecidos irradiados e a realização qualitativa e quantitativa da vascularização cervicofacial, vão minorar as possibilidades de reconstrução microcirúrgica e quanto mais avançado for o estado de osteorradionecrose, mais radical será o tratamento (Thariat et al., 2010).

Aproximadamente, metade dos doentes com osteorradionecrose, necessitam de ressecção cirúrgica, sendo o primeiro passo do tratamento, o desbridamento cirúrgico, deve sem ressecados todos os tecidos desvitalizados e otimizar o suprimento sanguíneo (Conduto et al.,2010).

**Tabela 9:** Tratamento da ORN de acordo com o decurso clínico da doença (estado inicial)

**FASE INICIAL** (Sem desconforto associado à lesão, ou que esteve presente num curto período de tempo)

1. Acompanhamento periódico do paciente irradiado a cada três meses durante o primeiro ano e mais tarde de seis em seis meses.
2. Premunir irritantes da mucosa oral (tabaco, álcool, próteses removíveis).
3. Implementação de uma boa higiene oral.
4. Irrigar as lesões com clorexidina a 0.2% (três vezes ao dia).
5. Introduzir a pentoxifilina (800mg/dia) e a Vitamina E (1000IU/dia)

(Adaptado de Silvestre-Rangil, J., Silvestre, F.,2010).

**Tabela 10:** Tratamento da ORN de acordo com o decurso clínico da doença (estado intermédio)

**FASE INTERMÉDIA** (Surgimento de dor, que pode ou não melhorar com o antibiótico)

1. Observação continuada de uma boa higiene oral.
2. Continuar a irrigação das lesões com clorexidina a 0.2%.
3. Terapêutica antibiótica: Amoxicilina / ácido clavulânico (875 mg/ 3vezes ao dia) com ciprofloxacina (500mg/ 2 vezes ao dia), até ao desaparecimento da dor.
4. Se a dor e o desconforto persistirem, pode ser realizada uma cirurgia pouco invasiva, desde que a lesão seja pequena e não invada as estruturas vizinhas

(Adaptado de Silvestre-Rangil, J., Silvestre, F.,2010).

**Tabela 11:** Tratamento da ORN de acordo com o decurso clínico da doença (estado avançado)

**FASE AVANÇADA** (complicações surgem na forma de trismo, fistula ou fratura mandibular)

1. Continuar a aplicação das medidas supramencionadas
2. Cirurgia para eliminação das áreas osteolíticas
3. Cirurgia reconstrutiva, com enxertos ósseos, retalhos ou enxertos vascularizados livres.

(Adaptado de Silvestre-Rangil, J., Silvestre, F.,2010).

#### **4.7. Osteonecrose dos maxilares, associada ao uso de bifosfonatos**

Os bifosfonatos (BFs) são fármacos, que pela sua elevada afinidade para o tecido ósseo, ligam-se às zonas de reabsorção óssea ativa diminuem a atividade osteoclástica (Coelho, A., Gomes, P., Fernandes, M., 2010), têm sido uma terapêutica de recurso na redução das complicações ósseas (Heymann et al., 2004), tais como osteoporose, doença de Paget, hipercalecemia maligna e dor óssea (Dimitrakopoulos, L., Magopoulos, C., Karakasis, D., 2006) ( Ruggiero, L., Fantasia, J., Carlson, E., 2006) (Souza et al., 2009) e a osteogênese imperfeita da infância (Coelho, A., Gomes, P., Fernandes, M., 2010).

Em doentes oncológicos, com hipercalecemia maligna, moderada a grave, com metástases ósseas osteolíticas associadas a um tumor sólido, é realizada a administração de BFs intravenosa (Pamidronato, Zolendronato), associado a fármacos anti-neoplásicos (Coelho, A., Gomes, P., Fernandes, M., 2010).

O Pamidronato bem como o Zolendronato, são BFs nitrogenado que se caracterizam pelo acúmulo e permanência na matriz óssea durante longos períodos de tempo, sendo por isso, fundamental para o desenvolvimento da osteonecrose dos maxilares (Souza et al., 2009).

Comparativamente com os pacientes que tomam BFs orais, os pacientes que são submetidos à terapia intravenosa apresentam maior susceptibilidade à doença (Hupp, J.R., Ellis,E., Tucker, M.R.,2009).

Segundo Souza et al., (2009), desde 2003, que estudos clínicos demonstram um número significativo de casos de osteonecrose dos maxilares associados ao uso de bifosfonatos (OMAB), sendo por isso, uma preocupação na área da medicina dentária (Coelho, A., Gomes, P., Fernandes, M., 2010). A OMAB, caracteriza-se pela exposição de osso necrótico, que persiste por um intervalo de tempo superior a oito semanas sem

cicatrização, em pacientes que fizeram ou fazer terapêutica com BFs e sem história de radioterapia cervico-facial (Coelho, A., Gomes, P., Fernandes, M., 2010).

À semelhança do que ocorre na osteorradionecrose, nos estádios iniciais da OMAB, as manifestações radiográficas, não podem ser visualizadas, os pacientes podem ser assintomáticos, mas também podem apresentar dor severa provocada pela infecção e exposição do osso necrótico (Hupp, J.R., Ellis, E., Tucker, M., 2009). As características radiográficas da OMAB, são muito semelhantes à da ORN, portanto tornam-se evidentes quando já existe um envolvimento significativo do osso, e nesses casos mais avançados, apresentam uma radioluscência perfeitamente definida (Souza et al., 2009).

**Tabela 12:** Estádios clínicos de Osteonecrose maxilar associada ao uso de BFs

<b>Estádio I</b>	<b>Exposição do osso necrótico, assintomático</b>
<b>Estádio II</b>	Exposição do osso necrótico associado a dor e infecção
<b>Estádio III</b>	Exposição do osso necrótico, dor, infecção e fratura patológica, fístula extraoral e osteólise que se estende até ao bordo inferior.

(Tabela adaptada de Ruggiero, S., Fantasia, J., Carlson E., 2006).

Os factores de risco para o desenvolvimento da OMAB são, a duração do tratamento com BFs, se o tratamento foi realizado com BFs intravenosos, extrações dentárias, cirurgia oral com manipulação óssea, próteses dentárias mal ajustadas, trauma da mucosa jugal, cancro e terapêuticas anti-neoplásicas, uso de glicocorticóides, consumo de álcool e tabaco, doença periodontal ou dentária pré-existente (Coelho, A., Gomes, P., Fernandes, M., 2010), sendo o fator de risco com maior significado, as extrações dentárias (Dimitrakopoulos, L., Magopoulos, C., Karakasis, D., 2006) (Ruggiero, S., Fantasia, J., Carlson, E., 2006).

As estratégias de prevenção na consulta de medicina dentária, em pacientes que estejam a efetuar tratamento com BFs orais e intravenosos, prendem-se com uma cuidadosa avaliação da saúde oral do doente e da necessidade de realização de tratamentos dentários de forma a diminuir o risco de desenvolvimento da OMAB existente (Coelho, A., Gomes, P., Fernandes, M., 2010). Quando já há manifestação da doença, são diversos os tratamentos propostos e descritos (Souza et al.,2009), no entanto, o principal objectivo passa a ser a eliminação da dor, controlo da infeção nos tecidos adjacentes e a minimização da progressão da necrose óssea (Coelho, A., Gomes, P., Fernandes, M., 2010).

**Tabela 13:** Propostas de tratamento

<b>Estádio I</b>	<ul style="list-style-type: none"> <li>• Enxaguamento oral diário com antimicrobianos ou clorexidina (0.12%);</li> <li>• Acompanhamento clínico regular</li> </ul>
<b>Estádio II</b>	<ul style="list-style-type: none"> <li>• Terapias antimicrobianas (baseadas em dados de cultura e de sensibilidade);</li> <li>• Analgesia e enxaguamento oral diário ou irrigação com clorexidina (0.12%);</li> </ul>
<b>Estádio III</b>	<ul style="list-style-type: none"> <li>• Desbridamento cirúrgico do osso necrótico;</li> <li>• Terapia antimicrobiana;</li> <li>• Analgesia e enxaguamento oral diário com antimicrobianos ou clorexidina (0.12%).</li> </ul>

(Tabela adaptada de Ruggiero, S., Fantasia, J., Carlson E., 2006).

## **5. Cuidados a ter em Medicina dentária perante pacientes submetidos a Radioterapia de cabeça e pescoço**

### **5.1. Cuidados pré-radioterapêuticos**

O grande objectivo do tratamento dentário prévio ao tratamento oncológico, é eliminar ou promover a estabilização das condições orais a fim de, minimizar a infecção local ou

sistémica, durante e após o tratamento do cancro e poder de forma consequente, proporcionar um aumento da qualidade de vida do doente (Vieira et al., 2012).

Na fase de pré-tratamento, o Médico Dentista, deve efectuar um exame clínico intra-oral de forma a identificar os principais factores que poderão contribuir para o aparecimento de ORN e eliminados antes de qualquer sessão de radioterapia. Assim dentes muitos cariados, com lesões periapicais, com doença periodontal avançada e todos os dentes com mau prognóstico devem ser extraídos. Devido ao elevado risco de irritação da mucosa e ao desenvolvimento de ORN, o uso de próteses deve ser evitada durante o período de tratamento. As extracções dentárias, são o principal fator causal de ORN, pelo que, a RT deve ter início, no mínimo 14 dias após a extracção no sentido de reduzir ORN, sendo que, esse risco diminui para zero quando o intervalo passa para 21 dias entre o dia da extracção e o início da RT (Baltar, S., 2010).

Para a realização de extracções, a necessidade de antibioterapia no período pré-irradiação, não é consensual, e a sua eficácia não foi avaliada de forma prospectiva, no entanto, apesar da maioria dos clínicos recorrer à utilização desta terapêutica, não é considerada uma medida preventiva padrão (Werning, J., 2007).

Desta forma, os principais cuidados pré-radioterapêuticos, a implementar em pacientes radioinduzidos, são a abstenção de tabaco e álcool, reforço e incentivo das medidas de higiene oral, exodontias de dentes não restauráveis, com patologia periodontal avançada, isolados e com inclusão parcial, emprego de colutórios com clorexidina, flúor tópico e pilocarpina (em situações de comprometimento salivar) e confecção de escudos protectores, em pacientes com indicações para braquiterapia (Santos, L.,Teixeira, L. 2011).

## **5.2.Cuidados durante a radioterapia**

Durante a radioterapia, não devem ser realizadas extracções, no entanto, caso a situação assim o exija, deve-se suspender, a título provisório, a radioterapia, proceder à realização de análises sanguíneas de forma a avaliar o grau de depressão medular e potenciais alterações da coagulação, principalmente se o tratamento incluir drogas citotóxicas e realizar a exodontia sob cobertura antibiótica (Santos, L., Teixeira,L. 2011).A utilização de prótese parcial, removível e total, e de solução de Gluconato de Clorexidina a 0.2% deve ser suspensa a título temporário e a realização de exercícios de abertura e fecho da boca, e de relaxamento mandibular com massagens acompanhadas de movimentos circulares na região da articulação temporomandibular (Cardoso *et al.*, 2005), uma vez que, radiação induz fibrose progressiva nos músculos da mastigação e dificulta o processo de abertura adequado da boca, daí que os pacientes devam ser esclarecidos em relação a exercícios de fisioterapia, a fim de, manter a dimensão interincisal pré-tratamento com radiação (Hupp, j., Ellis, E., Tucker, M., 2009).

## **5.3.Cuidados pós-radioterapia**

Após a radioterapia, deve ser feito um reforço das medidas de higiene oral, manutenção e suspensão do uso de prótese durante 180dias (Cardoso *et al.*,2005), sempre que for possível, deverão ser realizados tratamentos conservadores, realizar a limpeza local com soro fisiológico irrigando a zona exposta, colutórios com clorexidina e analgésicos (Santos, L., Teixeira, L. 2011).

Como o risco da recorrência ou de um novo cancro se desenvolver é elevado, é fundamental um controlo e seguimento contínuos e rigorosos do estado de saúde do doente, através de exames que permitam detetar sinais da recorrência ou de novas lesões malignas e reconhecer complicações crónicas resultantes da radiação, como a candidíase e a xerostomia e o risco persistente, a longo prazo da osteorradionecrose (Azevedo, A., 2012).

**Tabela 14 :** Cuidados gerais antes do tratamento com radioterapia.

---

<b>Medidas antes da radioterapia</b>	<ul style="list-style-type: none"><li>•Medidas gerais de privação de tabaco e álcool</li><li>• Promover as medidas de higiene oral;</li><li>•Suspensão temporária de próteses removíveis, parcial e total</li><li>•Extracção de dentes irrestauráveis, com patologia periodontal avançada, isolados, com inclusão parcial;</li><li>•Colutório com clorexidina, flúor tópico e pilocarpina quando há grande comprometimento salivar;</li><li>•Esperar duas e três semanas após a exodontia para iniciar a radioterapia;</li><li>•Pacientes com braquiterapia indicada, deverão ser confeccionados escudos protectores, por exemplo com moldeira acrílica revestida com material radiopaco. Reduz significativamente (cerca de 50%) as sequelas sobre os dentes e estruturas de suporte.</li></ul>
--------------------------------------	--

---

(adaptado de: Santos & Teixeira, p.191-192 e Cardoso et al.,2005).

**Tabela 15:** Cuidados gerais durante o tratamento com radioterapia

---

<b>Medidas simultâneas à radioterapia</b>	<ul style="list-style-type: none"><li>• Não deverão ser realizados actos cirúrgicos orodentários, podendo ser executadas medidas conservadoras;</li><li>• A mucosite é a maior preocupação, nesta fase;</li><li>• Durante a radioterapia o risco de ORN é menor.</li></ul>
---	--

---

(adaptado de: Santos & Teixeira, p.191-192 e Cardoso et al.,2005).

**Tabela 16:** Cuidados gerais após o tratamento com radioterapia

---

**Medidas pós-  
radioterapia**

- Reforço da orientação para a higienização oral;
  - Manutenção da suspensão do uso de próteses removível, parcial e total por um período de 180 dias;
  - Avaliação de três em três meses durante o primeiro ano e, posteriormente de seis em seis meses;
  - Manutenção dos exercícios fisioterápicos durante 180 dias;
  - Xerostomia e cáries radiógenas são as consequências que devem captar maior atenção;
  - Tratamentos dentários conservadores, sempre que possível, se bem que por vezes se impões a realização de exodontias múltiplas
  - Limpeza local com soro fisiológico irrigando a zona exposta;
  - Analgésicos;
  - Colutórios com clorexidina;
  - Iniciar antibioterapia (penicilina, amoxicilina, cirpofloxacina, clindamicina ou tetraciclina), aconselhando-se o uso de um antibiótico  $\beta$ -lactâmico (duas semanas, iniciando-se um dia antes do procedimento), antes de realizar uma extração; no caso de existirem reacções alérgicas a um antibiótico  $\beta$ -lactâmico, a clindamicina é o antibiótico de eleição; se se verificar drenagem purulenta, deve ser realizado um exame bacteriológico do exsudado e antibiograma antes de se iniciar o antibiótico;
- 

(adaptado de: Santos & Teixeira, p.191-192 e Cardoso et al.,2005).

## **6. Procedimentos cirúrgicos na cavidade oral, pós-radioterapia**

Apesar de se tratar de um assunto controverso, as extracções dentárias devem ser sempre ponderadas antes da radioterapia e quimioterapia, uma vez que, a ORN constitui uma complicação de difícil tratamento e desta forma, a reabilitação oral pode ser concretizada, assegurando a qualidade de vida (Santos, L., Teixeira, L. 2011).

De acordo com Roszalina et al., (2002), no que às extracções prévias à radioterapia diz respeito, o intervalo de tempo entre a exodontia e a radioterapia é crucial. Marx e Johnson (1987) recomendavam um intervalo de três semanas após o início da radioterapia, contudo, alguns estudos demonstraram resultados satisfatórios com apenas duas semanas de intervalo, a fim de não adiar a radioterapia. A maior ocorrência de osteorradionecrose foi constatada em pacientes que realizaram exodontia logo antes ou após a radioterapia.

A exodontia, está indicada em lesões de cárie avançada, com estado pulpar questionável ou envolvimento pulpar, doença periodontal moderada a avançada, raízes residuais que não estejam completamente cobertas por osso alveolar ou que apresentem radiotransparência periapical, dentes parcialmente erupcionados que não estejam cobertos por osso alveolar ou que estejam em contato com o ambiente oral e dentes próximos da localização do tumor (Jansma et al.,1992, *cit in* Azevedo,A., 2012). As extracções, devem ser limitadas a um ou dois dentes em cada sessão e a técnica cirúrgica deve ser atraumática e asséptica (Rozsalina et al.,2002).

As cirurgias dento-alveolares, podem precipitar o aparecimento de ORN, e neste caso, constata-se um atraso da cicatrização alveolar, com progressão para a exposição óssea, e quanto mais traumáticas forem as cirurgias, maior é o risco (Santos, L., Teixeira,L. 2011).

A dose para o osso que suporta os dentes, a dose *in vivo* medida nos molares superiores, a dose na mandíbula (níveis que variam de 40 a 70 Gy), são factores determinantes, no que às decisões de extracções após a irradiação para avaliar o risco de desenvolvimento de osteorradionecrose. A cirurgia na mandíbula precedente à radioterapia, é um fator de risco de conhecimento comum, ao desenvolvimento da osteorradionecrose (Thariat, J. et al.,2010).No que às extracções de terceiros molares impactados antes da radioterapia, diz respeito, se o doente apresentar um terceiro molar parcialmente erupcionados, a

remoção deverá ser comedida, para advertir infecção pericoronária, mas caso o dente esteja totalmente impactado no interior do osso mandibular, será mais judicioso mantê-lo no local do que o remover e aguardar a cicatrização (Hupp, j., Ellis, E., Tucker, M., 2009).

Após a radioterapia, podem ser realizadas exodontias ou outras cirurgias orais. Postulava-se que, estas só deveriam ser realizadas seis meses após o último tratamento de radioterapia, mas actualmente considera-se que quanto maior for o tempo decorrido, maior será a probabilidade de existir um comprometimento vascular e ósseo (Santos, L., Teixeira, L. 2011).

**Tabela 17:** Guidelines para realização de cirurgia dento-alveolar em pacientes submetidos a RT ou com diagnóstico com diagnóstico de ORN

<b>Plano de tratamento</b>	<ul style="list-style-type: none"> <li>• Consentimento informado para o ato cirúrgico, que inclui o risco de desenvolver ORN.</li> </ul>
<b>Pré-operatório</b>	<ul style="list-style-type: none"> <li>• Bochechos com Clorexidina</li> <li>• Profilaxia antibiótica: Amoxicilina 3gr (via oral) 1 hora antes do procedimento; Caso apresente alergia à penicilina: Clindamicina 600mg (via oral)</li> </ul>
<b>Operatório</b>	<ul style="list-style-type: none"> <li>• Técnica cirúrgica conservadora;</li> <li>• Fechamento primário dos tecidos, sempre que possível.</li> </ul>
<b>Pós-operatório</b>	<ul style="list-style-type: none"> <li>• Bochechos de clorexidina durante duas semanas, ou até à cicatrização;</li> <li>• Antibioterapia pós-operatória durante 5dias: Amoxicilina 250mg (via oral) 3vezes por dia; Claritromicina 250mg, 2 vezes por dia ou Metronidazol 200mg (via oral), 3 vezes por dia.</li> </ul>

(Adaptado de : McLeod, N., Bater, M., Brennan, A. 2009).

Quando se pretende reabilitar o doente irradiado com implantes, devem-se ter em conta critérios, como a dose de radiação recebida pelo local onde vai ser colocado, (Thariat et al.,2010), terapias adjuvantes (Andrade, I. 2011), o tipo de radiação, o tempo decorrido desde o tratamento, a protecção dispensada ao osso durante o tratamento e as respostas fisiológicas do doente, que são influenciadas de acordo com a idade, sexo, genética, tabagismo entre outros (Hupp, J., Ellis, E., Tucker, M., 2009), sendo que, o risco de fracasso é, cerca de três vezes superior nestes casos. Uma dose inferior a 40-45Gy, está associada a um risco nulo e abaixo de 50Gy também permanece baixo (<5%) (Thariat et al.,2010) e doses superiores a 65Gy, têm maior risco de complicações associados à colocação de implantes(Andrade, I., 2011).

Outros factores, como por exemplo, a colocação de implantes em enxertos ósseos sujeitos a radiação, ou em osso transplantado após a radiação, vão ser condicionantes, porque no último, não existe nenhuma reacção adversa esperada após a colocação de implantes (Hupp, J., Ellis, E., Tucker, M., 2009).

Segundo Andrade, I., (2011), a melhor área para colocação de implantes em pacientes submetidos a RT, é a zona anterior da mandíbula, sendo, a zona posterior da mandíbula e a maxila as que apresentam piores resultados.

**Tabela 18:** Relação dos implantes com o osso após radioterapia

<b>Elevada administração de radiação</b>	Maior taxa de insucesso do implante endósseo
<b>Maior duração de tratamento entre radiação e colocação de implante</b>	Maior taxa de insucesso
<b>Combinação de radioterapia e quimioterapia</b>	Insucesso de osteointegração
<b>Tamanho diminuído do implante</b>	Mau prognóstico
<b>Colocação &lt;3 meses ou &gt; 2 anos</b>	Risco elevado de Osteorradionecrose

(Adaptado de Hupp, J., Ellis, E., Tucker, M., pp: 367).

Em pacientes sujeitos a radioterapia, o tempo determinado para a osteointegração é prolongado, devido à menor actividade metabólica do osso, sendo que, após a radioterapia, a recuperação da microvascularização ocorre entre o terceiro e sexto mês (Andrade, I., 2011).

### III- Conclusão

A radioterapia, é um tratamento de eleição, nos tumores de cabeça e pescoço, que incita inúmeras sequelas ao doente, que a ela é submetido, acarretando complicações severas a nível do sistema estomatognático. As principais complicações são, a xerostomia, a disgeusia, a disfagia, a mucosite, o trismo, a cárie de radiação, infecções e a osteorradionecrose, sendo por isso, fundamental que o médico dentista reconheça cada uma delas de forma minuciosa, a fim de prevenir, diagnosticar e tratar, visto que as taxas de incidência de cancro oral da cabeça e pescoço tendem a aumentar.

A osteorradionecrose, apresenta maior ocorrência na mandíbula do que na maxila, devido à sua elevada densidade óssea e pobre vascularização. A procura pela explicação da fisiopatologia da ORN, tem gerado controvérsia, com as inúmeras teorias que se submetem à mesma, assim como, a procura pela terapêutica mais adequada. Estudos recentes, têm salientado a importância da utilização de determinados fármacos para o tratamento e prevenção, como é o caso da associação da pentoxifilina e o tocoferol e o gluconato. As medidas preventivas, defendidas pela maioria dos autores, passam pela melhoria de distribuição das doses e campo de radiação e, devem ser tidos em conta, os factores de risco relativos ao tratamento, ao doente e ao tumor.

Face aos cuidados que o Médico Dentista deve prestar aos doentes submetidos a esta terapia radiológica, é de ressaltar a importância da prevenção, é fundamental instruir o doente para medidas de higiene oral, eliminar focos infecciosos antes do tratamento ou factores que possam despoletar o aparecimento de ORN. Em torno dos procedimentos cirúrgicos, existem factores de risco associados, tais como a dose de radiação recebida pelo doente, sendo que, quanto maior for a dose, maior será o risco de ocorrer ORN, mas, inicialmente postulava-se que não deveriam ser realizadas após a RT, ou que haveria um período mínimo de seis meses para os realizar, mas actualmente, a maioria dos autores concorda, que possa ser realizada, tendo como base fundamental, que as técnicas cirúrgicas executadas, sejam atraumáticas. Desta forma, é essencial que, o Médico Dentista tenha conhecimentos íntegros das complicações associadas ao tratamento radioterapêutico, a fim de, integrar uma equipa multidisciplinar, de forma a proporcionar qualidade de vida a estes doentes.

#### IV- Bibliografia

- [1] Almeida et al., (2010). Diagnóstico Precoce, Tratamento Conservador e Remissão Completa de Osteorradionecrose de mandíbula- Relato de um caso. *Rev Port Estomatol Med Dent Cir Maxilofac.* 2010, Vol. 51, nº3,pp: 149-153
- [2] Almeida, F.C.S., *et al* (2012). Tratamento conservador de osteorradionecrose de mandíbula: Equidade e Racionalização de recursos. *Rev Bras Ciên Saúde* vol.16nº1;(2012) pp:67-70..
- [3] Andrade, I. (2011). Implantologia em pacientes oncológicos. Dissertação de mestrado, Universidade Fernando Pessoa, Porto, 2011.
- [4] Azevedo, A. (2012). Enquadramento da Osteorradionecrose na consulta de Medicina Dentária. Dissertação de mestrado, Universidade Fernando Pessoa, Porto,2012.
- [5] Baltar, S.(2010). Osteorradionecrose: prevalência e prevenção. Monografia-artigo de revisão bibliográfica, Faculdade de Medicina Dentária da Universidade do Porto, Porto, 2010.
- [6] Brown, D., Evans, A., Sandor, G. (1998). Hyperbaric oxygen therapy in the management of osteoradionecrosis of the mandible. *Adv Otorrinolaryngol.* Basel, Karger, 1998, vol54, pp:14-32.
- [7] Burke, M., Fenlon, M. (2010). Osteoradionecrosis- a review of prevention and management. *Journal of Disability and Oral Health* (2010) 11/1; pp:03-09.

[8] Cardoso, M., et al. (2005). Prevenção e controlo das sequelas bucais em pacientes irradiados por tumores de cabeça e pescoço. *Radiol Bras*, 38(2), pp:107-115, 2003.

[9] Coelho, A., Gomes, P., Fernandes, M., 2010. Osteonecrose dos Maxilares Associada ao Uso de Bifosfonatos. Parte I, Etiologia e apresentação clínica. *Rev Port Estomatol Med Dent Cir Maxilofac.*, 2010; vol.51;95-101.

[10] Coelho, A., Gomes, P., Fernandes, M., 2010. Osteonecrose dos Maxilares Associada ao Uso de Bifosfonatos. Parte II: Linhas de Orientação na Consulta de Medicina Dentária. *Rev Port Estomatol Med Dent Cir Maxilofac.*, 2010; vol.51, no.3

[11] Conduto, J.L., et al. (2010). Osteorradionecrose em face: fisiopatologia, diagnóstico e tratamento. *Rev Bras Cir Plást* (2010); 25(2) pp: 381-7.

[12] Correia, S. (2013). Reabilitação do doente oncológico da cabeça e pescoço-considerandos clínicos e protocolos de actuação. Dissertação de mestrado, Universidade Católica Portuguesa, Viseu, 2013.

[13] Delanian, S., Lefaix, J. (2000). Radionécrose de l'os mature. Connaissance physiopathologique récente motrice d'une thérapeutique médicale innovante. *Cancer Radiother*, 2002;6;pp:1-9.

[14] Dimitrakopoulos, L., Magopoulos, C., Karakasis, D. Bisphosphonate-induced avascular osteonecrosis of the jaws: a clinical report of 11 cases. *Int J Oral Maxillofac Surg*. 2006, 35, pp: 588-593.

[15] Fan,H., et al. (2014). New approach for the treatment of osteoradionecrosis with pentoxifyline and tocoferol. *Biomater Res*18:13, pp:1-10, 2014.

[16] Grimaldi, N., et al. (2005). Conduta do cirurgião-dentista na prevenção e tratamento da osteorradioneecrose: revisão da literatura. *Rev Bras Cancer.*,2005; 51(4);pp:319-324.

[17] Guy's St Thomas NHS Foudation Trust, King's College London (2010). Osteoradionecrosis - A review of prevention and management. *J Disabil Oral Health.*,11/1, 03/09, 2010.

[18] Heymann et al., 2004. Bisphosphonates: new therapeutic agentes for the treatment of bone tumors. *TRENDS in Molecular Medicine*,vol.10 no.7, July 2004.

[19] Hupp, J.R., Ellis,E., Tucker, M.R. (2009). *Cirurgia Oral e Maxilofacial Contemporânea*. 5ª Edição, Elsevier,cap.18.pp: 361-374.

[20] Irune et al.,(2014). Treatment-related dysgeusia in head and neck cancer patients. *Cancer Treat Rev* Vol.40 (2014), pp: 1106-1117.

[21] Jham, B., Freire, A. (2006). Complicações bucais da radioterapia em cabeça e pescoço. *Rev Bras Otorrinolaringol.*, Vol.72, nº5, São Paulo, Sept./Oct.

[22] Jiang,Y-M.,Zhu,X-D.,Qu,S.(2014). Incidence of osteoradionecrosis in patients who have undergone dental extraction prior to radiotherapy: a systematic review and meta-analysis. *J Oral Maxillofac Surg, Medicine, and Pathology*. Vol.26 (2014),pp:269-275.

[23] Junior,J.C.M.,Hilgenberg,A., Keim,F.S.,(2008). Management of patients with Osteoradionecrosis of the after Radiation Therapy to the Head and Neck. *Intl Arch Otorhinolaryngol.*, São Paulo, Vol.12,nº2,pp:239-245,2008.

[24] Júnior, E., et al. (2011). Efeitos da radioterapia sobre as condições bucais de pacientes oncológicos. *RPG; Rev Pós Grad.*, 18(2), pp:96-101, 2011.

[25] Lôbo, A., Martins, G. (2009). Consequências da Radioterapia na Região de Cabeça e Pescoço: Uma revisão da Literatura. *Rev Port Estomatol Med Dent Cir Maxilofac.*, 2009;vol.50,nº4, pp:251-255

[26] Lopes, C., Mas, J., Zângaro, R. (2006). Prevenção da xerostomia e da mucosite oral induzidas por radioterapia com uso de laser de baixa potência. *Radiol Bras.*, 39(2), pp:131-136, 2006.

[27] Lyons, A., et al. (2011). Osteoradionecrosis in head-and-neck cancer has a distinct genotype-dependent cause. *Int J Radiation Oncology Biol Phys.*,vol.82,nº2,pp:1479-1484.2012.

[28] Lyons,A., et al. (2014). Osteoradionecrosis- A review of current concepts in defining the extent of the disease and a new classification proposal. *Br J Oral Maxillofac Surg.*,52(2014),pp:392-395.

[29] McLeod, N., Bater, M., Brennand, A. (2009). Management of patients at risk of osteoradionecrosis: results of survey of dentists and oral & maxillofacial surgery units

in the United Kingdom, and suggestions for best practice. *Br J Oral Maxillofac Surg.*, 48 (2010), pp:301-304.

[30] Mendonça, J. et al. (2011). Osteorradionecrose dos maxilares. *Rev Salusvita*, Bauru, vol.30,nº1,pp:59-69,2011.

[31] Morais, H., et al. (2008). Oxigenoterapia hiperbárica na abordagem cirúrgica de paciente irradiado. *Rev Gaú Odontol.*, Porto Alegre, vol.56, nº2, pp:207-212, Abr./Jun.,2008.

[32] Nabil,S., Samman, N. (2011). Incidence and prevention of osteoradionecrosis after dental extraction in irradiated patients: a systematic review. *Int J Oral Maxillofac Surg.*,2011;40:229-243.

[33] Nabil, S., Samman, N. (2012). Risk factors for osteoradionecrosis after head and neck radiation: a systematic review. *Oral Surg Oral Med Pathol Oral Radiol.*, Vol.113, Nº1, January 2012, pp:54-69.

[34] Neto, C. (2004). Tratamento da xerostomia em pacientes irradiados na região da cabeça e pescoço. *Rev. Biociên.*, Taubaté, vol.10, nº3, pp:147-151, Jul./Set.2004.

[35] Paiva, M., et al. (2010). Complicações orais decorrentes da terapia antineoplásica. *Rev Arq Odontol.*, vol.46, nº1, Jan./Março, 2010.

[36] Paulo, M. (2011). Terapia com oxigênio Hiperbárico na Medicina Dentária. Relatório de actividade clínica. Faculdade de Medicina Dentária da Universidade do Porto, Julho,2011.

[37] Piret, P., Deneufbourg, J.M. (2002). L'ostéoradionecrose mandibulaire: Epée de Damoclès de la radiothérapie cervico-faciale?. *Rev Med., Liege*, 2012. 57:6 pp:393-399.

[38] Ragghianti et al. (2002). Tratamento radioterápico: parte II- estratégias de atendimento clínico. Vol.21, n.1, pp:87-95, 2002.

[39] Raoul, G., et al. (2005). Ostéoradionécrose des maxillaires (maxillaire et mandibulaire). *EMC-stomatologie* (2005), vol.1, pp: 255-276.

[40] Rayatt, S.S., Mureau, M.A.M., Hofer, S.O.P.(2007). Osteoradionecrosis of the mandible: etiology, prevention, diagnosis and treatment. *Indian J Plast Surg.*, 2007, vol.40 supplement

[41] Ribeiro, S. (2012). Alterações na cavidade oral provocadas pelo tratamento de radioterapia em pacientes com cancro de cabeça e pescoço. Dissertação de mestrado, Universidade Fernando Pessoa, Porto, 2012.

[42] Rice, N., et al. (2014). The management of osteoradionecrosis of the jaws- A review. *J Roy coll surg endinb ireland* (2014) pp:1-9.

[43] Robard, L., et al. (2013). Medical treatment of osteoradionecrosis of the mandible by PENTOCLO: Preliminary results. *Eur Ann Otorhinolaryngol, Head Neck diseases.*, 131(2014) pp.333-338.

[44] Rolim, A., Costa, L., Ramalho, L. (2011). Impact of radiotherapy on the orofacial region and management of related conditions. *Radiol Bras.* 2011 Nov/Dez;44(6) pp.388-395.

[45] Roszalina, R. et al. (2002). Avoiding Osteoradionecrosis- The Dental Surgeon's Nightmare. *Med J Malaysia.*, Vol.57,nº2 June 2002;pp:246-250.

[46] Rubira et al. (2007). Evaluation of some oral postradiotherapy sequelae in patients treated for head and neck tumors. *Braz Oral res.*, 21(3), pp:272-7, Jul./Sep., 2007.

[47] Ruggiero, S., Fantasia, J., Carlson E., 2006. Bisphosphonate-related osteonecrosis of the jaw: background and Guidelines for diagnosis, staging and management. *Oral Surg Oral Med Oral Pathol Oral Radiol endod.*, vol.102;no.4; october 2006,

[48] Santos, L., Teixeira, L. (2011). *Oncologia oral*. Lidel, pp:77-83;178-199.

[49] Sera, E., et al. (2013). Avaliação dos cuidados odontológicos pré e trans tratamento radioterápico. *Braz J Periodontol.*, Setembro 2013, vol.23, pp:30-38.

[50] Silva, A. (2012). A radioterapia em patologia oncológica de Cabeça e Pescoço: Impacto na qualidade de vida e na Saúde Oral. Dissertação de Mestrado, Universidade Fernando Pessoa, Porto,2012.

[51] Silvestre-Rangil, J., Silvestre, F-J. (2010). Clinico-therapeutic management of osteoradionecrosis: A literature review and update. *Med Oral Patol Oral Cir Bucal.*,2011, Nov 1;16 (7); pp:e900-4.

[52] Shiiba, M., et al. (2009). Continuous-selective intra-arterial injection of antibiotics for osteoradionecrosis of the mandible. *Asian J Oral Maxillofac Surg.*, 22 (2010). pp. 112-116.

[53] Souza et al., 2009. Osteonecrose dos Maxilares Associada ao Uso de Bisfosfonatos: Revisão da Literatura e Apresentação de um Caso Clínico. *Rev Port Estomatol Med Dent Cir Maxilofac.*, Vol. 50, no.4, 2009.

[54] Suryawanshi, A., et al. (2014). Maxillofacial Osteoradionecrosis. *J Dent Res Rev.*, Jan-Apr 2014; vol.1;ed.1.pp.42-49.

[55] Thariat, J. et al. (2009), Dente et irradiation: prévention et traitement des complications dentaires de la radiothérapie y compris l'osteoradionécrose. *Cancer/Radio.* 14 (2010). pp.137-144.

[56] Tong, A., et al.,(1999). Incidence of complicated healing and osteoradionecrosis following tooth extraction in patients receiving radiotherapy for treatment of nasopharyngeal carcinoma. *Australian Dent J.*,1999; 44(3); pp:187-194.

[57] Torres, B., (2011). Tratamento odontológico para pacientes submetidos á radioterapia de cabeça e pescoço: uma revisão da literatura. Universidade Federal de Santa Catarina, Florianópolis, 2011.

[58] Touraine, M. (2012). L'oxygénothérapie hyperbare dans le traitement de l'osteoradionecrose. These pour le doctorat en chirurgie dentaire. Université Claude Bernard, Lyon I. U.F.R. D'ontologie.pp:23-41,2012.

[59] Varregoso, J. (2006). Braquiterapia prostática. *Acta Urológica*, 23(3), pp:21-30, 2006.

[60] Vidal, A., Revoredo, E. (2010). Radioterapia em tumores de boca. *Odontol Clin-Cient.*, Recife, 9(4), pp:295-298, out./dez., 2010.

[61] Vieira, F., et al. (2005), Manejo da osteorradionecrose em pacientes submetidos à radioterapia de cabeça e pescoço. *Rev Odonto Ciênc - Fca. Odonto/PUCRS*, vol.20, n.47, Jan./Mar., 2005.

[62] Vieira *et al.* (2012). Tratamento odontológico em pacientes oncológicos. *Oral Sci.*, Jul/Dez.2012; vol.4, nº2, pp.37-42.

[63] Werning, J., 2007. Oral Cancer: Diagnosis, Management and Rehabilitation. *Thiem Med Pub, Inc.*, New York, 2007.

[64] Yoshimura, H., *et al.* (2013). Piezosurgery-assisted transposition of the inferior alveolar nerve in a patient with osteoradionecrosis: A case report with a neyrosensory assessment and a review of the literature. *J Oral Maxillofac Surg, Med Pathol.*, 26(2014),pp:472-476.

[65] Zanetin, V.P., Franzi, S.A. (2013). A oxigenioterapia hiperbárica no tratamento da osteorradionecrose de mandíbula em pacientes com carcinoma epidermóide avançado de boca. *Rev Bras Cir Cabeça Pescoço*, Abril/Maio/Junho.2013. v.42, nº2, pp:118-123.