

Maria Beatriz Teles Campos

Canais Calcificados - Abordagem em Endodontia

Universidade Fernando Pessoa  
Faculdade de Ciências da Saúde

Porto, 2016



Maria Beatriz Teles Campos

Canais Calcificados - Abordagem em Endodontia

Universidade Fernando Pessoa  
Faculdade de Ciências da Saúde

Porto, 2016

Maria Beatriz Teles Campos

Canais Calcificados – Abordagem em Endodontia

Trabalho apresentado à  
Universidade Fernando Pessoa  
como parte dos requisitos para  
obtenção do grau de Mestre  
em Medicina Dentária.

---

## **Resumo**

A abordagem Endodôntica tem como grandes objetivos a manutenção funcional e estética do dente no sistema estomatognático. O sucesso desta abordagem terapêutica depende da realização eficiente da desinfecção, conformação e obturação do canal radicular. Estas etapas podem tornar-se difíceis de realizar na presença de dentes calcificados.

A localização e manipulação dos canais calcificados são considerados um grande desafio durante a abordagem Endodôntica. Na tentativa de localização dos canais podem ocorrer erros de procedimento, como perfurações, fraturas de instrumentos e desvios do trajeto original do canal.

Atualmente, vários recursos clínicos são utilizados para auxiliar estes procedimentos, como radiografias, microscópio operatório e o ultrassom.

A calcificação pode ser resultado do processo fisiológico de envelhecimento, ou da deposição de dentina como mecanismo de defesa da polpa contra agentes agressores externos.

Os dentes com calcificação não costumam apresentar sintomatologia, sendo o diagnóstico muitas vezes acidental. Clinicamente, a coroa dentária apresenta coloração alterada, e radiograficamente os canais apresentam os seus limites pulpaes apagados, revelando obstrução parcial ou completa da câmara pulpar e dos canais, devido à deposição excessiva de dentina.

A abordagem apropriada para dentes calcificados pode ser um dilema para o clínico. Esta deve ser feita a partir de decisão prudente entre a intervenção Endodôntica para o dente envolvido e outras intervenções restauradoras estéticas disponíveis.

A maioria da literatura não apoia a intervenção Endodôntica a menos que seja detetado patologia apical ou sintomatologia do dente envolvido. A observação e o exame periódico do dente calcificado são as opções geralmente adotadas.

## **Abstract**

The Endodontic approach has as major objectives the functional and aesthetic support of the tooth in the stomatognathic system. The success of this therapeutic approach depends in the realization of an efficient disinfection, constitution and filling of the radicular canal. The accomplishment of those stages may become difficult in the presence of calcified teeth.

The localization and manipulation of calcified canals are held as a great challenge during the Endodontic approach. In the attempt of locating of the root canals there may happen errors in the procedures, such as perforations, fractures of instruments, and deflections in the original passage of the root canal. Nowadays, several clinical resources are used in the aid of those procedures, such as radiographs, operating microscope and Endodontic ultrasonic.

The calcification may be the result of a physiological process of aging, or the dentine's deposition as a defense mechanism of the pulp against aggressive external agents.

The teeth with calcification do not usually present symptomatology, rendering the diagnosis usually accidental. Clinically, the tooth crown presents an abnormal color, and in the x-ray the canals present faint pulpar boundaries, revealing partial or complete obstruction of the pulpar chamber and canals due to the excessive exposure of the dentine.

The appropriate approach for calcified teeth can be a dilemma for the clinician. It may be done from a prudent decision between the Endodontic intervention for the given tooth, or other recovering aesthetical interventions available.

Most of the clinical literatures do not support an Endodontic intervention, unless the pathology or symptomatology of the involved tooth is detected. The observation and periodic examination of the calcified tooth generally are the adopted option.

## **Dedicatória**

*«O homem, no desejo da imortalidade, renasce em seu sucessor.»*

**À memória de um guerreiro, amado e respeitado por muitos...principalmente por mim.**

**Manoel José Telles**

(1926-2015)

## **Agradecimentos**

Agradeço a colaboração inestimável de todos aqueles que, a seu modo, contribuíram para a conclusão desta longa jornada.

Aos meus pais, Márcia e César, pelo amor incondicional, educação, segurança e coragem. Pelo privilégio de me terem dado asas e raízes, a força para partir e um lugar para onde voltar.

Aos meus avós, Telles e Djá, pela fé, sabedoria e lealdade. Por nunca terem permitido que um mar entre nós fosse motivo de ausência.

Aos meus irmãos, Lucas e Henrique, pelo maior exemplo que são e dão, de seriedade, esforço e dedicação.

Aos meus irmãos, João Miguel e Jessica Eliane, pela convivência e amparo do dia-a-dia.

À Margarida Leitão, por ter sido colega, amiga, família, apoio incansável desde o primeiro dia. E que por mais difícil que fossem as circunstâncias, sempre teve paciência, confiança e presente.

Aos meus amigos e colegas, Sara Pereira, José António, Eduardo Monteiro, Rui Costa, Patrícia Oliveira, Raquel Rodrigues, Joana Eiró, Alexandra Arcanjo, Madalena Alves e Cátia Couto, pelo companheirismo, carinho, autenticidade e amizade que proporcionaram, fazendo este caminho mais leve e saudável.

Por fim ao meu orientador, Dr. Miguel Albuquerque Matos, por todo o conhecimento e gosto que me transmitiu pela Endodontia, e ainda por me ensinar que a paciência, a persistência e o esforço são a combinação imbatível para alcançar o sucesso.

*“Quando tudo parecia perdido, lembrou-se da **semente** que precisou da violência da  
chuva para se tornar **flor**”*

**- Lucas Odersvank**

## **Índice**

<b>Introdução</b> .....	1
<b>Desenvolvimento</b> .....	4
<b>Materiais e Métodos</b> .....	5
<b>I. Complexo Pulpo-Dentinário</b> .....	5
<b>1. Dentina</b> .....	7
<b>2. Polpa Dentária</b> .....	8
<b>3. Mecanismos de defesa do complexo pulpo-dentinário</b> .....	10
<b>II. Tipos de calcificação</b> .....	10
<b>1. Calcificação Pulpar</b> .....	13
<b>2. Calcificação Distrófica</b> .....	14
<b>3. Calcificação Nodular</b> .....	14
<b>4. Calcificação Parcial</b> .....	14
<b>5. Calcificação Total</b> .....	15
<b>6. Metamorfose Calcificante</b> .....	16
<b>III. Incidência</b> .....	17

<b>IV. Métodos de Diagnóstico</b> .....	18
<b>1. Exame Clínico</b> .....	18
<b>2. Exame Histológico</b> .....	19
<b>3. Testes Sensibilidade</b> .....	19
<b>4. Exames Radiográficos</b> .....	23
<b>V. Abordagem Terapêutica</b> .....	23
<b>1. Tratamento Endodôntico Não Cirúrgico</b> .....	26
<b>1.1. Cavidade de Acesso</b> .....	26
<b>1.2. Localização dos Canais Radiculares</b> .....	28
<b>1.3. Exploração e Negociação dos Canais Radiculares</b> .....	31
<b>VI. Tratamento Endodôntico Cirúrgico</b> .....	34
<b>VII. Considerações Estéticas</b> .....	35
<b>VIII. Complicações no Tratamento</b> .....	36
<b>Conclusão</b> .....	38
<b>Referências Bibliográficas</b> .....	39

## Índice de Figuras

- Figura 1:** Radiografias periapicais do tratamento Endodôntico de um segundo molar inferior direito com um nódulo pulpar. (Fotografia gentilmente cedida pelo Professor Miguel Albuquerque Matos)..... 12
- Figura 2:** Radiografia periapical de um incisivo central superior esquerdo com calcificação parcial canalar e lesão apical. (McCabe e Dummer, 2012)..... 20
- Figura 3:** Radiografia periapical de um incisivo central superior esquerdo com calcificação total do canal radicular. (Silva e Muniz, 2007)..... 19
- Figura 4:** Desobstrução da calcificação a entrada do canal radicular. (Fotografia gentilmente cedida pelo Professor Ângelo Menezes Freire)..... 28
- Figura 5:** Localização, instrumentação e obturação de canais calcificados. (Fotografia gentilmente cedida pelo Professor Ângelo Menezes Freire)..... 31

## Índice de Tabelas

<b>Tabela 1:</b> Dentes calcificados - Opções de abordagem (adaptado de McCabe e Dummer, 2012).....	25
---	----

## **Abreviatura e Siglas**

**EDTA** – Ácido Etilenodiamino Tetra-acético

**TVCB** – Tomografia Volumétrica Cone-Beam

**2D** – Duas dimensões

**3D** – Três dimensões

**mm** – Milímetros

**%** - Percentagem

## **Introdução**

O sucesso da terapia Endodôntica está dependente de diversos fatores, muitos destes controláveis pelo clínico antes de iniciar o tratamento. (Cohen e Hargreaves, 2011)

Preparações adequadas do dente a ser tratado são de grande importância para o sucesso e obtenção de um procedimento relativamente sem complicações. (Cohen e Hargreaves, 2011)

A abordagem dos canais radiculares tem como finalidade a limpeza, desinfecção, conformação e obturação do espaço anteriormente ocupado pela polpa. (Lopes e Siqueira, 2015)

A limpeza e a conformação dos canais estão condicionadas pelo estado patológico da polpa, dos tecidos perirradiculares e da anatomia radicular. (Lopes e Siqueira, 2015)

A complexidade da anatomia interna e a distribuição dos microrganismos consideram-se constituir um grande desafio para o tratamento Endodôntico. (Cohen e Hargreaves, 2011)

O conhecimento sobre a formação, estrutura e função dos tecidos dentários, são clinicamente importantes e frequentemente decisivos para a preservação dos dentes e de um tratamento bem-sucedido. (Lopes e Siqueira, 2015)

Assim verifica-se que o conhecimento do complexo pulpo-dentinário com os aspetos correlacionados a atividade clínica, auxiliam o profissional que deseja fundamentar em bases biológicas os procedimentos da prática clínica. (Lopes e Siqueira, 2015)

A polpa e a dentina formam uma autêntica unidade biológica, conhecida como complexo pulpo-dentinário, pelos seus aspetos estruturais, embriológicos e funcionais. (Leonardi, 2011)

A dentina é um tecido muito sensível aos estímulos externos recebidos pelas terminações nervosas da polpa. (Leonardi, 2011)

Se estes estímulos não forem removidos, a polpa encaminhará para pulpites, necrose pulpar, ou calcificação radicular. (Cohen e Hargreaves, 2011; Leonardi, 2011)

A Teoria Hidrodinâmica considera que os estímulos externos atuam na dentina induzindo um movimento abrupto do fluido dentinário no interior dos túbulos dentinários, em direção à polpa ou em direção à periferia. O rápido deslocamento do fluido dentinário, ativa as fibras nervosas sensoriais da polpa e da dentina, provocando dor. (Ginjeira et al., 2008; Lopes e Siqueira, 2015)

Uma agressão por trauma, pode originar uma resposta isquémica, que por sua vez pode diminuir o suprimento neurovascular da polpa, ocasionando aumento de deposição de dentina mineralizada dentro da cavidade pulpar. (Zuolo et al., 2010; Lopes e Siqueira, 2015)

Diversas classificações são utilizadas quando se avalia a dentina mineralizada, variando de acordo com a estrutura, composição, tamanho e localização da deposição deste tecido. (Zuolo et al., 2010)

A obliteração parcial ou total da cavidade pulpar por tecido mineralizado, genericamente denominada de calcificação, representa um desafio para o clínico no âmbito de localizar e trabalhar nos canais. (Zuolo et al., 2010)

O tema “Canais Calcificados – Abordagem em Endodontia” foi escolhido com o objetivo de compreender os vários processos que envolvem a deposição de tecido mineralizado na câmara pulpar e nos canais radiculares, como também identificar os seus aspetos clínicos, aspetos radiográficos, e opções de abordagem terapêutica.

## **Desenvolvimento**

### **Materiais e Métodos**

De modo a realizar a revisão bibliográfica referente a abordagem em Endodontia de Canais Calcificados presente nesta monografia, recorreu-se as bibliotecas da Universidade Fernando Pessoa, e as seguintes bases de dados online: Researchgate, PubMed, Scielo, Science Direct, e b-On.

Para a pesquisa bibliográfica foram seleccionados 33 artigos científicos e 7 livros publicados entre os anos de 2000 e 2016, utilizando as palavras-chave: “Calcified root Canals”, “Calcific metamorphosis”, “calcific pulp obliteration”, “Pulp canal obliteration”, com restrição bibliográfica aos idiomas Português, Inglês e Espanhol.

## **I. Complexo Pulpo-Dentinário**

A dentina e a polpa dentária são tecidos que partilham a mesma origem embrionária, mas que apresentam características diferentes. Pela sua íntima relação durante todo o desenvolvimento e vida funcional do dente, estes dois tecidos são considerados como uma estrutura integrada designada complexo pulpo-dentinário. (Lopes e Siqueira, 2015)

O complexo pulpo-dentinário encontra-se geralmente isolado do ambiente oral através de um revestimento protetor natural. Na coroa, este revestimento protetor consiste no esmalte, e na raiz, consiste em cimento. Quando este revestimento é perdido ou danificado, o complexo pulpo-dentinário fica sujeito a exposição de agentes agressores. (Lopes e Siqueira, 2015)

Todas as agressões impostas à dentina são repercutidas ao tecido pulpar, e a resposta da polpa aos estímulos externos resultam em alterações fisiológicas refletidas na dentina. (Cohen e Hargreaves, 2011)

### **1. Dentina**

A dentina é um tecido mineralizado que envolve a polpa e que constitui as paredes da câmara pulpar e do canal radicular, sendo assim considerado o maior volume da coroa e raiz do dente. (Ferreira et al., 2007)

Na sua composição, a dentina, apresenta 70% de material inorgânico, maioritariamente cristais de hidroxiapatite, 20% de matriz orgânica, maioritariamente colagénio, e 10% de água. (Nanci, 2013)

Na junção entre polpa e pré-dentina, localizam-se os odontoblastos, células especializadas e responsáveis pela síntese dos diferentes tipos de dentina. A dentina do manto, é a primeira dentina sintetizada pelos odontoblastos, localizando-se inferiormente ao esmalte e cimento. (Lopes e Siqueira, 2015)

A pré dentina, consiste numa zona estreita não mineralizada, localizada entre a camada odontoblástica e a dentina mineralizada. (Cohen e Hargreaves, 2011)

A dentina globular, é uma dentina mineralizada, que não se funde numa massa homogénea. (Ferreira et al., 2007)

A dentina interglobular, é uma dentina não mineralizada ou hipomineralizada, que circunda a polpa. (Ferreira et al., 2007)

A dentina peritubular, deposita-se no interior dos túbulos dentinários de forma centripeta, lenta e gradual. É mais rígida e calcificada do que a dentina intertubular. (Ferreira et al., 2007)

A dentina intertubular, é a dentina que compreende o maior corpo de dentina, circundando a parte externa da dentina peritubular. Consiste num extenso número de finas fibras de colagénio envolvidas numa substância amorfa. (Ferreira et al., 2007; Cohen e Hargreaves, 2011)

A dentina secundária, é formada após a formação completa do dente, devido a uma função pulpar fisiológica. (Cohen e Hargreaves, 2011)

A sua deposição causa uma diminuição progressiva do tamanho da câmara pulpar e do número de odontoblastos por mecanismos de apoptose. (Cohen e Hargreaves, 2011)

As alterações de espessura da dentina secundária podem ser controladas por radiografias. (Lopes e Siqueira, 2015)

A dentina terciária, forma-se como resposta a estímulos externos, e pode ser também designada por dentina reacional ou reparadora. (Ferreira et al., 2007)

Na sua constituição fazem parte células recém diferenciadas que se originam a partir de células tronco mesenquimais da polpa, que substituem os odontoblastos originais destruídos pelo estímulo agressor. (Lopes e Siqueira, 2015)

Outra dentina que aparece como resultado de lesões ou do processo fisiológico de envelhecimento, é a dentina esclerótica. (Lopes e Siqueira, 2015)

A dentina esclerótica é caracterizada pela calcificação dos túbulos dentinários, apresentando uma transparência conseqüente da diferença de índices refrativos dos túbulos dentinários calcificados e dos túbulos dentinários normais adjacentes, quando analisados pela luz transmitida. (Lopes e Siqueira, 2015)

As dentinas terciárias e esclerosadas podem ser mecanismo de defesa importantíssimos para a defesa do complexo pulpo-dentinário contra agressões externas. (Lopes e Siqueira, 2015)

## **2. Polpa**

A polpa dentária é um tecido conjuntivo, que se apresenta contido entre as paredes de dentina. É constituída por: nervos, vasos sanguíneos, fluido intersticial, odontoblastos, fibroblastos e outros componentes celulares. (Chandra e Krishna, 2010)

Anatomicamente, a polpa dentária, pode ser dividida como polpa coronária, que representa a porção presente na câmara pulpar, e como polpa radicular, a porção de polpa presente no canal radicular. (Lopes e Siqueira, 2015)

A polpa radicular conecta-se com o ligamento periodontal diretamente através dos forâmenes apicais e laterais. Consequentemente os tecidos perirradiculares, nomeadamente ligamento periodontal, osso alveolar e cimento, podem ser afetados por qualquer alteração patológica no tecido pulpar. (Lopes e Siqueira, 2015)

A polpa apresenta várias funções:

- Produção de dentina para formação do dente;
- Nutrição para preservar a vitalidade dos elementos celulares;
- Sensorial para a percepção dos estímulos externo;
- Proteção e reparação contra os estímulos nocivos para o dente. (Chandra e Krishna, 2010)

### **3. Mecanismos de defesa do Complexo Pulpo-Dentinário**

A polpa e a dentina do dente funcionam como um sistema integrado, sendo que o elemento essencial para o funcionamento deste sistema são os odontoblastos. (Cohen e Hargreaves, 2011)

A proteção da polpa dentária é dependente da quantidade de dentina formada pelos odontoblastos. Deste modo verifica-se na dinâmica integrada do complexo pulpo-dentinário, que impactos sobre a dentina podem afetar os componentes da polpa e

consequentemente distúrbios na polpa dentária, vão interferir na quantidade e qualidade de dentina produzida. (Cohen e Hargreaves, 2011)

As reações pulpare são observadas quando a barreira dentinária está suficientemente permeável para possibilitar que bactérias ou suas toxinas atinjam a polpa. O complexo pulpo-dentinário apresenta mecanismos de defesa contra agressões de origem: biológica, térmica, química ou mecânica. (Abbot e Yu, 2008; Cohen e Hargreaves, 2011)

Estes mecanismos de defesa têm como objetivo manter a vitalidade do tecido e dos odontoblastos, que são as primeiras células sensibilizadas pelo agente agressor. (Abbot e Yu, 2008; Cohen e Hargreaves, 2011)

Para as agressões de origem biológica o complexo pulpo-dentinário reage como mecanismo de defesa, com a deposição de dentina terciária, para as agressões químicas reage com a deposição de dentina intratubular, e para as de origem mecânica reage com inflamação e resposta humoral. (Abbott e Yu, 2008)

A agressão por trauma no complexo pulpo-dentinário pode resultar numa resposta isquêmica como mecanismo de defesa, que leva a uma diminuição do suprimento neurovascular do tecido pulpar, e por consequência aumento de tecido mineralizado no interior da cavidade pulpar e canais radiculares. (Lopes e Siqueira, 2015)

Essa formação progressiva de tecido duro no interior do sistema de canais radicular, pode levar a sua obliteração parcial ou total, também designada por calcificação. (Cohen e Hargreaves, 2011)

## **II. Tipos de calcificação**

A deposição de tecido calcificado pode ser uma resposta fisiológica natural durante o envelhecimento ou uma resposta de defesa a um estímulo agressor externo, apresentando com ele uma íntima relação espacial, posicionando-se ligeiramente para apical em relação à lesão. (Cohen e Hargreaves, 2011)

O tecido de calcificação encontra-se usualmente depositado a volta das fibras de colagénio, detritos de células necróticas ou coágulos sanguíneos. (Cohen e Hargreaves, 2011)

A deposição de tecido calcificado causada por ataque bacteriano apresenta uma redução inicial no espaço pulpar coronal que, posteriormente, poderá progredir para os canais radiculares. A deposição de tecido calcificado causada por trauma, apresenta uma redução de igual volume para a câmara pulpar e canais radiculares. (Cohen e Hargreaves, 2011)

### **1. Calcificação Pulpar**

A calcificação pulpar, consiste numa massa calcificada, que ocorre na polpa ou nas paredes do espaço pulpar. (Ferreira et al., 2007)

Na polpa coronária, a calcificação geralmente tem tendência a apresentar-se de forma discreta e concêntrica com pedras pulpares, ao contrário da polpa radicular, onde a calcificação apresenta-se de forma difusa. (Lopes e Siqueira, 2015)

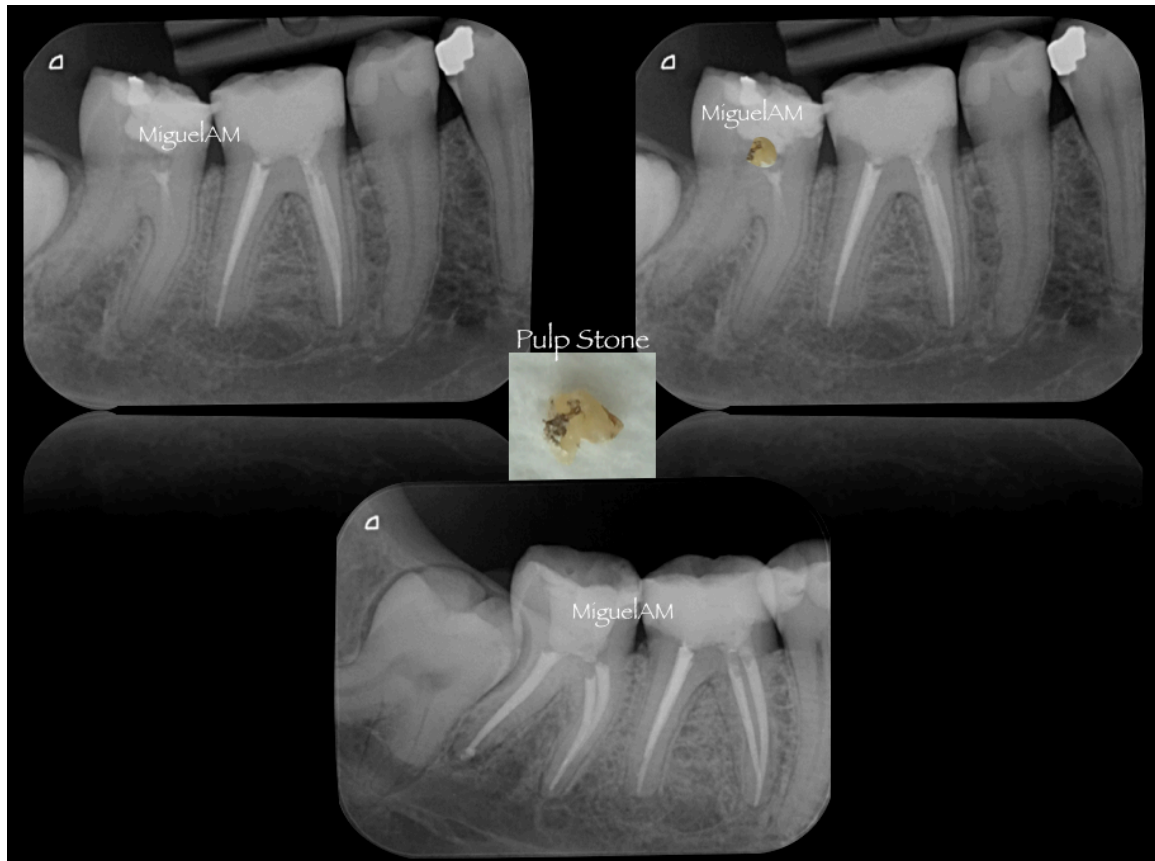As principais causas da calcificação pulpar são maioritariamente desconhecidas, mas sabe-se que podem desenvolver-se devido a cáries, medicações intracanalares, traumas (extrusão, luxação lateral) e envelhecimento. (Deva et al, 2006; Lopes e Siqueira, 2015)

A presença de mais que um nódulo pulpar no mesmo dente com características histológicas diferentes leva a conclusão que os fatores etiológicos e patológicos na base da formação de nódulos pulpares são múltiplos. (Deva et al, 2006)

Ao nível da câmara pulpar, pelo ponto de vista histológico e processo de formação, estão descritos dois tipos de calcificação: os nódulos pulpares e os falsos nódulos pulpares. (Deva et al, 2006)

Os nódulos pulpares representam massas calcificadas que aparecem na polpa dentária frequentemente na vizinhança do forâmen apical. Apresentam uma estrutura bioquímica e microscópica similar a dentina, sendo idêntica à razão de cálcio/fósforo. (Nanci, 2013)

Variam, em tamanho, de pequenas partículas microscópicas a grandes expansões que podem ocupar toda a câmara pulpar. Adicionalmente, eles apresentam túbulos dentinário formados por odontoblastos que fazem fronteira com a dentina no exterior. (Nanci, 2013)



**Figura 1:** Radiografias periapicais do tratamento Endodôntico de um segundo molar inferior direito com um nódulo pulpar. (Fotografia gentilmente cedida pelo Profº Miguel Albuquerque Matos)

Os nódulos pulpares podem ser únicos ou múltiplos em qualquer dente, podem inclusive aparecer em todos os dentes de um indivíduo. (Nanci, 2013)

No âmbito de serem diagnosticados radiograficamente, os nódulos pulpares devem apresentar um tamanho minimamente largo, e uma concentração suficiente de sais minerais. (Deva et al., 2006)

A etiologia da sua formação ainda não é clara. Verificou-se que podem aparecer em dentes aparentemente normais sem qualquer tipo de lesão, como seu mecanismo de

defesa devido a problemas de oclusão que conduziram a aparição de pressões oclusais distintas em direção e força. (Deva et al., 2006)

Por outro lado, temos os falsos nódulos pulpare, que não apresentam túbulos dentinários nem odontoblastos na sua periferia. A incidência da sua formação com o envelhecimento e de sintomatologia é baixa. (Deva et al., 2006)

Considera-se a probabilidade destas formações calcificantes agirem como um corpo estranho na câmara pulpar, induzindo sintomatologia inespecífica e de baixa intensidade, que não chega muitas vezes a ser levada em consideração pelo paciente ou profissional. (Deva et al., 2006)

Deste modo, a sua descoberta é feita na maioria dos casos de modo acidental, maioritariamente em estudos histológicos do que radiográfico. (Deva et al., 2006)

Para serem evidenciados na radiografia os nódulos pulpare têm de ser grandes o suficiente. (Deva et al., 2006)

A sua relevância clínica primária permanece na área de tratamento Endodôntico, uma vez que as formações de dentina secundária e terciária influenciam o tratamento de canais radiculares. (Oginni et al., 2009)

## **2. Calcificação Distrófica**

As calcificações distróficas, são frequentemente encontradas nas paredes e vasos sanguíneos. (Silva e Muniz, 2007)

Este processo inicia-se dentro da mitocôndria, devido ao aumento de permeabilidade da membrana ao cálcio. Este processo resulta numa falha para manter ativos os sistemas de

transporte dentro das membranas das células. Por consequência, a degeneração das células, serve como foco para iniciar a calcificação do tecido. (Silva e Muniz, 2007)

Normalmente os dentes apresentam alteração de cor que varia do castanho ao amarelo, tornando os dentes mais saturados pela intensa deposição de dentina. (Silva e Muniz, 2007)

### **3. Calcificação Nodular**

A calcificação nodular consiste numa alteração fisiológica relacionada a alterações regressivas correspondentes à vacuolização dos odontoblastos com atrofia reticular e calcificação pulpar. (Ferreira et al., 2007)

Os nódulos podem ou não incluir estrutura dentinária e podem encontra-se aderentes a dentina, à parede da câmara ou no tecido pulpar. (Ferreira et al., 2007)

### **4. Calcificação Parcial**

A calcificação parcial consiste na diminuição do lúmen do canal radicular e atrofia da câmara pulpar pela formação de dentina terciária, resultante das alterações defensivas da polpa. (Ferreira et al., 2007)

### **5. Calcificação Total**

A calcificação total consiste na obstrução completa do sistema de canais radiculares. A sua origem parece ser consequência de traumatismos de pequena intensidade. (Ferreira et al., 2007)

## **6. Metamorfose Calcificante**

A metamorfose calcificante, também designada por obliteração canal, é uma consequência usual do traumatismo dentário. Considera-se que a metamorfose calcificante desenvolve-se maioritariamente em dentes com histórico de concussão e subluxação. (Cleen, 2002; Oginni e Adekoya-Sofowora, 2007)

Fatores como a extensão da luxação e o estágio da formação radicular vão influenciar a frequência da metamorfose. (Cleen, 2002; Oginni e Adekoya-Sofowora, 2007)

Em dentes com a formação da raiz incompleta, o trauma resulta em rompimento dos vasos de sangue que fazem suprimento sanguíneo do dente, produzindo a necrose pulpar. O forâmen apical amplo permite ao tecido conjuntivo do ligamento periodontal proliferar e substituir o tecido necrosado, trazendo com ele células capazes de se diferenciar em cementoblastos e/ou osteoblastos. (Cohen e Hargreaves, 2011)

O exato mecanismo para a ocorrência deste fenómeno é desconhecido, pensa-se que o controlo do suprimento sanguíneo para os odontoblastos é alterado resultando numa formação descontrolada de dentina reparativa. (Haque e Hossain, 2010)

Outra teoria que existe, é que após um trauma no dente pode haver ocorrência de hemorragia e formação de um coágulo de sangue no dente, sendo estes fatores um foco para a calcificação subsequente. (Haque e Hossain, 2010)

Movimentos ortodônticos intrusivos são considerados ter um grande impacto no suprimento sanguíneo da polpa e apical do dente. (Bauss et al., 2008)

### **III. Incidência**

A calcificação do tecido pulpar é uma ocorrência muito comum. Embora as estimativas de incidentes do fenómeno variem, é certo dizer que um ou mais dos tipos de calcificação estão presentes em, pelo menos, 50% de todos os dentes. (Zuolo et al., 2010)

A necrose pulpar ocorre em 20% dos dentes detetados radiograficamente com calcificação. (Sardhara et al., 2016)

A calcificação ocorre com maior frequência em pacientes idosos, dentes com cárie, expostos a traumatismos, abfração ou abrasão, capeamento pulpar, pulpotomia, desequilíbrio oclusal e procedimentos operatórios. (Lopes e Siqueira, 2015)

As calcificações também são consequências comuns após traumas oclusais, em alguns tipos de cirurgia maxilar, e certos tratamentos ortodônticos. (Sardhara et al., 2016)

A aplicação de forças ortodônticas extrusivas favorece o aparecimento de nódulos pulpares nos dentes em 20%. (Sardhara et al., 2016)

A formação de um nódulo pulpar é um complexo morfológico que necessita de um certo tempo. Por esta razão, os nódulos pulpares podem aparecer em qualquer dente de arcada dentária e em pacientes de diversas idades. (Deva et al., 2006)

Sendo que se verificou que a incidência dos nódulos pulpares aumenta com a idade, e que quase 90% dos pacientes com nódulos pulpares estão acima dos 40 anos de idade. (Deva et al., 2006)

No estudo de Deva et al. (2006), 70% dos casos de nódulos pulpares são evidenciados principalmente ao nível dos molares maxilares e mandibulares. Considera-se que esta

evidência se deve a grande incidência de câmaras pulpares largas, fortes pressões oclusais, e lesões de cárie e periodontite, nesta área.

Os nódulos pulpares são maioritariamente observados nas câmaras pulpares, mas também podem ser encontrados no canal radicular. Nestes casos aparecem como uma pequena calcificação que pode ou não deformar o canal radicular, tornando-se uma calcificação difusa difícil de diferenciar. (Deva et al., 2006)

Foram encontrados mais casos de nódulos pulpares de grande tamanho em dentes com necrose pulpar do que em dentes vitais com processos de cavidades profundas ou com periodontite. (Amir et al., 2001; Deva et al., 2006)

No entanto, é certo que a sua formação e desenvolvimento teve início na polpa viva, sem saber exatamente como e em que grau o tecido pulpar foi afetado no momento em que o processo de mineralização se iniciou. (Amir et al., 2001; Deva et al., 2006)

Usualmente dentes com metamorfose calcificante são dentes anteriores que estiveram sujeitos ao trauma em idade jovem. (Amir et al., 2001; Deva et al., 2006)

#### **IV. Métodos de Diagnóstico**

A maior parte dos dentes com calcificação pulpar e/ou canal são considerados saudáveis e funcionais baseados na avaliação radiográfica, exame clínico, sinais e sintomas. (Oginni, 2009)

Dentes com calcificação pulpar geralmente não costumam apresentar sintomas, geralmente são diagnosticados acidentalmente com investigações clínicas ou radiográficas. (Oginni, 2009).

## **1. Exame Clínico**

No exame clínico as coroas dos dentes afetadas pelas transformações causadas por calcificação podem mostrar uma coloração amarelada comparada ao dente normal adjacente. (Cohen e Hargreaves, 2011)

Esta coloração associada ao desaparecimento dos limites pulpares da câmara pulpar por calcificação parcial ou total, observada no exame radiográfico, são dados que levam a suspeita de presença de metamorfose calcificante da polpa. (Zuolo, 2010; Cohen e Hargreaves, 2011)

No caso de cálculos pulpares, a dor e a sensibilidade são frequentemente presentes. E se houver histórico de trauma, ocasionalmente o dente pode estar levemente solto ou deslocado. (Haque e Hossain, 2012)

## **2. Exame Histológico**

Nos cortes histológicos os nódulos pulpares tendem a aparecer como formações calcificadas conjuntivas com estrutura não homogênea, de forma redonda ou oval, bem delimitados do resto da estrutura pulpar, da camada de odontoblastos e dentina. Outros apresentam-se de forma alongada e contornos irregulares. (Deva et al, 2006)

Dentro algumas áreas onde os nódulos pulpares tinham estado em contacto direto com os odontoblastos, essas células apresentam uma reação de defesa com a síntese e deposição de dentina em direção a câmara pulpar. (Deva et al, 2006)

### **3. Testes de Sensibilidade**

Em dentes calcificados a presença ou ausência de sintomas está dependente do estado da mineralização do sistema de canais. (Malhotra e Mala cit in Fonseca, 2015).

Geralmente a resposta ao frio e ao quente tende a diminuir e a resposta aos testes elétricos pode apresentar-se normal ou ausente, dependendo do estágio da calcificação. Geralmente estes dentes não apresentam sensibilidade a percussão. (Malhotra e Mala cit in Fonseca, 2015).

Na presença de calcificação canal, é geralmente verificado que os testes de sensibilidade não são fiáveis, sendo observado também que há diferença significativa no teste elétrico pulpar entre dentes parcialmente calcificados e totalmente calcificados. (Oginni et al. 2009)

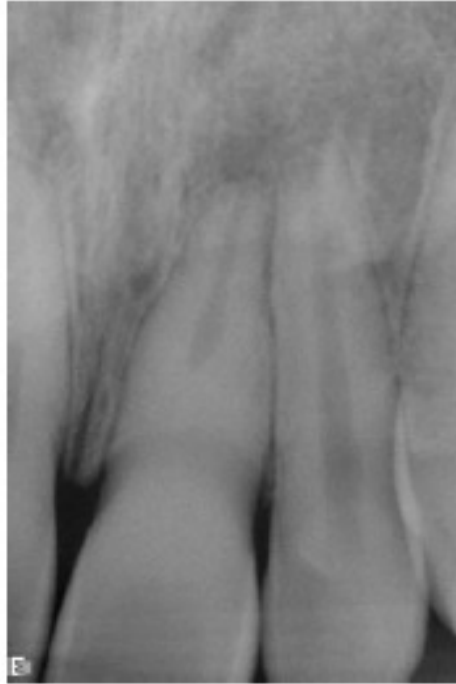A ausência de resposta positiva aos testes elétricos não implica necessariamente necrose pulpar. (Oginni et al. 2009).

### **4. Exame Radiográfico**

A interpretação radiográfica deve ser realizada minuciosamente, sendo de extrema importância para a identificação de problemas, determinação do diagnóstico, e em todas as fases do tratamento Endodôntico, nomeadamente planeamento, controlo intra-operatório e avaliação dos resultados. (Cohen e Hargreaves, 2011)

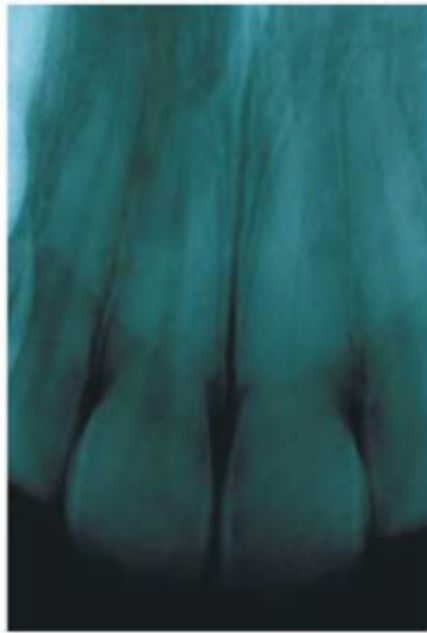Para a avaliação da morfologia radicular e dos canais radiculares, várias técnicas têm sido utilizadas: coloração dentária, radiografia digital e convencional, radiografia de contraste e tomografia computadorizada (Ingle et al., 2008)

O seu diagnóstico de calcificação canalar é precoce, quando o dente apresenta obstrução total do espaço pulpar coronário e/ou radicular, sem quaisquer vestígios das paredes laterais nos exames radiográficos obtidos. (Munley, 2005)



**Figura 2:** Radiografia periapical de um incisivo central superior esquerdo com calcificação parcial canalar e lesão apical. (McCabe e Dummer, 2012)

No exame radiográfico, o espaço pode parecer totalmente obliterado, mas ainda pode haver tecido pulpar remanescente no canal. (Munley, 2005)



**Figura 3:** Radiografia periapical de um incisivo central superior esquerdo com calcificação total do canal radicular. (Silva e Muniz, 2007)

Nas radiografias convencionais, consegue-se detetar nódulos pulpaes na câmara, ao contrário das calcificações na raiz que usualmente só são detetadas durante a exploração do canal radicular. (Cohen e Hargreaves, 2011)

Estes dentes normalmente estão assintomáticos e radiograficamente sem patologia apical. A radiografia pré-tratamento consegue evidenciar a entrada dos canais, e a extensão da calcificação no sistema de canais radiculares no caso de esta ser quase total ou total. (Cohen e Hargreaves, 2011)

Yoshioka et al. (2004), mostraram que grande parte dos profissionais mostram inabilidade para detetar mudanças de calcificação canal. Os profissionais generalistas estão mais preparados para detetar mudanças periapicais e calcificações canales em radiografias quando já está de natureza moderada a extensa, mas se essas mudanças ainda são pequenas, são facilmente desapercibidas pelo profissional.

Clinicamente, o diâmetro aparente radiográfico do canal nem sempre corresponde à sua verdadeira largura. E a obliteração completa radiográfica do espaço do canal radicular não significa necessariamente ausência do espaço da polpa ou do canal; na maioria dos casos, um espaço de tecido pulpar no canal ainda é presente. (Munley e Goodell, 2005)

A radiografia bite-wing pode ser útil como um exame suplementar. Este exame normalmente apresenta uma distorção menor da imagem devido à sua colocação paralela e fornece uma informação importante sobre a coroa anatômica do dente. Incluindo a extensão anatômica da câmara pulpar, a existência de cálculos pulpares ou calcificações, qualquer evidência de terapia pulpar anterior. (Cohen e Hargreaves, 2011)

As radiografias convencionais representam uma imagem bidimensional (2D) de estruturas tridimensionais (3D), deste modo não fornecem uma descrição precisa da anatomia interna do canal radicular. (Tyndal e Rathore, 2008)

A grande vantagem da Tomografia Computorizada Cone Beam está na precisão geométrica tridimensional que proporciona. (Tyndal e Rathore, 2008)

Quando os canais são identificados, mas estão submetidos a calcificação, o TVCB mostrou-se uma ferramenta poderosa para avaliar o acesso da calcificação, contribuindo assim para a determinação da sequência adequada do tratamento. (Randy et al., 2013)

As imagens TVCB permitem a visualização da profundidade das calcificações, guiando o clínico para a correta localização, ângulo e profundidade para o acesso dos canais. (Randy et al, 2013)

Segundo Randy et al. (2013) quando calcificações completas são detetadas, o TVCB fornece informação crítica para que se decida preservar estruturas dentárias, particularmente quando não existe patologia apical e o risco de expor um canal completamente calcificado é injustificável.

A Tomografia Volumétrica Cone-beam não deve ser vista como substituta da radiografia convencional, mas como um adjuvante diagnóstico. (Cohen e Hargreaves, 2011)

A vantagem das radiografias convencionais é que elas permitem a visualização da maior parte das estruturas numa imagem única. (Cohen e Hargreaves, 2011)

Embora possa mostrar maiores detalhes em muitos planos de visão, a TVCB também pode deixar de fora detalhes importantes se o “corte” não estiver na área da condição patológica existente. (Cohen e Hargreaves, 2011)

## **V. Abordagem Terapêutica**

O sucesso do tratamento Endodôntico depende de várias etapas realizadas com êxito, particularmente, o diagnóstico pulpar e periodontal, anatomia, preparação, desinfecção e obturação canal. (Sherwood, 2012)

O tratamento convencional dos canais radiculares geralmente apresenta alto índice de sucesso igual para os casos relativamente simples, como também para os casos mais difíceis. (Cohen e Hargreaves, 2011; Shweta et al., 2016)

No entanto, em situações que as calcificações bloqueiam o acesso ao canal, o tratamento Endodôntico é muitas vezes fracassado. (Cohen e Hargreaves, 2011; Shweta et al., 2016)

Segundo McCabe (2011) a necrose pulpar e a doença periodontal não são complicações frequentes em dentes com calcificação, não sendo necessário o tratamento Endodôntico na maior parte das vezes em dentes calcificados.

Por outro lado, Oginni et al. (2009), considera que as transformações de calcificação notadas na radiografia sugerem que o dente deve ser tratado Endodonticamente, uma

vez que é esperada uma necrose pulpar por infecção secundária, e a terapia Endodôntica deve ser realizada enquanto os canais tem largura o suficiente para serem instrumentados.

Pallipurath et al. (2015) descreveram quatro opções possíveis para abordagem dos dentes com calcificação, estas são:

- 1- Esperar e observar
- 2- Abordagem não cirúrgica
- 3- Abordagem cirúrgica
- 4- Abordagem não cirúrgica seguida de abordagem cirúrgica.

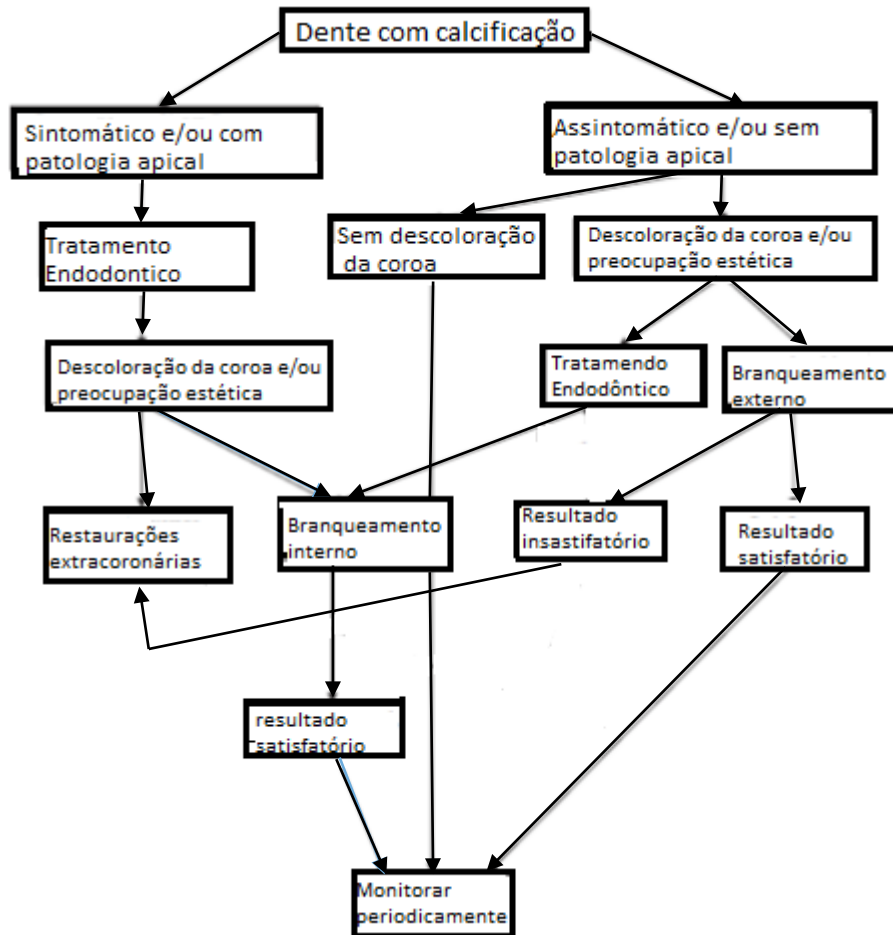
A escolha da abordagem a realizar é dependente do estado canal e periapical do dente afetado. Quando o dente está assintomático e com mais três quartos do dente com obstrução pulpar, nenhuma intervenção é indicada, sem ser a monitorização radiográfica periódica. (Pallipurath et al., 2015)

Por outro lado, se o dente se apresentar sintomático à sensibilidade, percussão, e ou com lesão periapical associada, está recomendada a intervenção terapêutica para eliminar o foco de infecção. (Pallipurath et al., 2015)

A intervenção pode ser feita com o tratamento Endodôntico não cirúrgico, mas em caso de impossibilidade de localizar o canal ou persistência de infecção, a cirurgia endodôntica é recomendada. (Pallipurath et al., 2015)

A cirurgia Endodôntica pode ser a única alternativa possível diferente de extração do dente, quando o tratamento convencional não cirúrgico fracassa. Apesar de sua

importância não poder ser subestimada, há uma falta na literatura sobre o tratamento ideal de dentes mostrando sinais calcificação. (Tavares, 2012)



**Tabela 1:** Dentes calcificados - Opções de abordagem (adaptado de McCabe e Dummer, 2012)

## **1. Tratamento Endodôntico Não cirúrgico**

O Tratamento Endodôntico Não cirúrgico tem como objetivo curar ou prevenir periodontites periradiculares, tratando a polpa e o sistema de canais radiculares, de modo que se possa restabelecer a estética e função do dente. (Cohen e Hargreaves, 2011)

Durante a tentativa de instrumentação de canais calcificados, é comum observar-se calcificação em qualquer nível do espaço canal. (Gutman e Lovdah, 2012)

Estudos histológicos revelam que as calcificações raramente são completas até ao ápice. Assim o prognóstico do tratamento Endodôntico vai depender da integridade dos tecidos pulpares e periapicais no lado apical da zona obstruída. (Gutman e Lovdah, 2012)

### **1.1. Cavidade de Acesso**

A preparação da cavidade de acesso no dente, permite a localização, limpeza, modelagem, desinfecção, e obturação tridimensional do sistema de canal radicular. (Cohen e Hargreaves, 2011)

A execução incorreta desta etapa em termos de posição, profundidade, ou extensão irá dificultar a obtenção de resultados satisfatórios no tratamento. (Cohen e Hargreaves, 2011)

A limpeza adequada do espaço Endodôntico, é um dos principais fatores a levar em conta, deve ser a mais rigorosa possível. É necessário a remoção completa do teto da câmara pulpar, permitindo assim a remoção de detritos, tecido pulpar, calcificações. O fracasso desta fase leva a contaminação do sistema radicular e descoloração do dente. (Castellucci, 2005)

A cavidade de acesso em dentes com calcificação pulpar normalmente é a parte crítica do tratamento. Deverá ser realizada cuidadosamente e de forma lenta, tendo sempre em conta a diferenciação de cor de dentina na região. (Santos et al., 2013)

Por vezes é necessário realizar um aumento no tamanho da abertura coronária nos dentes anteriores e na parede mesial nos posteriores para melhorar a visualização da câmara pulpar, reduzindo a possibilidade da perfuração com a utilização de instrumentos cortantes, nomeadamente brocas esféricas com ponta ativa, na procura dos canais. (Lopes e Siqueira, 2015)

A diminuição da câmara pulpar é um aspeto importante a ser considerado em pacientes com idade avançada. Em caso de calcificação pulpar, a cirurgia de acesso coronário apresentará maior dificuldade, e a realização do acesso com imprudência poderá resultar em perfurações do dente em questão. (Santos et al., 2013)

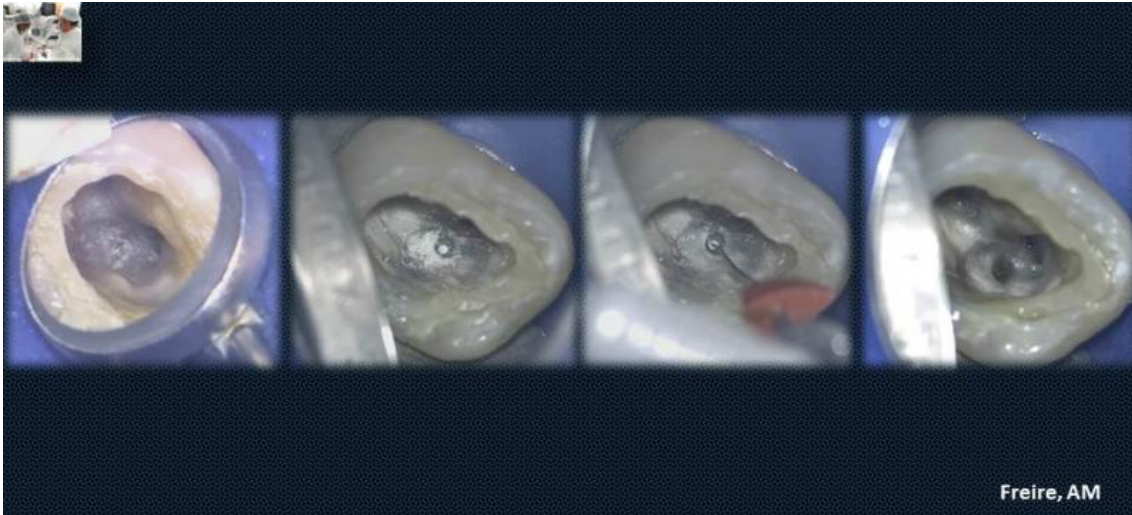
Nos incisivos centrais, incisivos laterais e caninos, a cavidade de acesso é geralmente realizada no centro da superfície palatina da coroa, com a penetração da broca a aproximadamente 45 graus em relação ao longo eixo do dente. (Amir et al., 2001)

No entanto, numa câmara pulpar calcificada a penetração continua feita com o ângulo de 45 graus em relação ao longo eixo acabará por passar inteiramente sobre o canal e resultar em perfuração da superfície radicular. (Amir et al., 2001)

Para prevenir este acidente, após a penetração de 3 a 4 mm da broca, esta deverá ser rotacionada o mais paralelo possível ao longo eixo do dente. (Amir et al., 2001)

Se a preparação de acesso permanece bem centrada, ao longo do eixo do dente e limitada inicialmente ao nível da junção amelocementária, a entrada dos canais radiculares torna-se mais fácil de localizar. (Sardhara, 2016)

Uma vez que a cavidade de acesso tenha sido preparada segundo as guias anatómicas para o dente em questão, o uso do microscópio operatório e ultrassom são de importante utilidade para o auxílio na remoção dos pequenos blocos de dentina. (McCabe, 2006)



**Figura 4:** Desobstrução da calcificação à entrada do canal radicular. (Fotografia gentilmente cedida pelo Professor Ângelo Menezes Freire)

## 1.2. Localização dos canais radiculares

A iluminação e a magnificação do campo operatório são de grande utilidade no procedimento clínico para desobstrução em casos de canais calcificados. Permitem determinar a posição da câmara pulpar, a distinção entre a dentina radicular, o solo da câmara pulpar e os depósitos calcificados. (Zuolo,2010)

A transiluminação é uma técnica que permite a visualização de orifícios estreitos de canais radiculares e outras condições clínicas. Consiste em empregar uma luz intensa

pela lateral do dente, aumentando consideravelmente a capacidade de diagnóstico e tratamento do clínico. Um dente saudável irá apresentar um índice de transmissão de luz maior do que em caso de dente com cárie ou cálculos. Se uma luz intensa for aplicada a um dente, e toda a luz externa for reduzida, essas entidades clínicas vão aparecer como áreas escuras nítidas numa estrutura clara. (Cohen e Hargreaves, 2011)

Soluções como o hipoclorito de sódio a 5% podem ser utilizadas para a identificação do canal calcificado. O teste da bolha ou teste do champanhe, consiste em colocar 5% de hipoclorito de sódio dentro da câmara pulpar sobre o canal calcificado. O contacto do hipoclorito com o tecido pulpar remanescente resulta num conjunto de bolhas que emergem da oxigenação do tecido, indicando o local onde se encontra o canal calcificado. (Johnson, 2009; Tavares, 2012)

O uso de magnificação auxilia a visualização do conjunto de bolhas, sendo também necessário como guia durante todo o procedimento. (Johnson, 2009; Tavares, 2012)

Os instrumentos de ultrassom desempenham um papel cada vez mais importante no tratamento Endodôntico. Estes instrumentos apresentam um método para corte de tecidos dentários duros e materiais restauradores utilizando oscilações piezo-eléctrico. Como o campo operatório é limitado, o uso de alta ampliação e iluminação adequada é essencial durante o uso desses instrumentos. (Silva e Muniz, 2007)

Uma variedade de modelos de ponta de ultrassons está disponível, e variam em complexidade de curvas simples para curvas multianguladas. Os ultrassons permitem a desobstrução conservadora dos canais radiculares, sem precisar a destruição da estrutura radicular. Também são úteis para realizar o desgaste compensatório dentinário, uma vez que proporcionam cortes mais precisos no tecido. (Silva e Muniz, 2007)

O uso de agentes quelantes são uma ótima ferramenta para conseguir uma adequada instrumentação do canal calcificado e obter um correto comprimento de trabalho dos canais. (Cohen e Hargreaves, 2011)

O grau em que estes agentes facilitam a negociação e preparação dos canais continua desconhecida. Isto porque há dificuldade em providenciar uma quantidade suficiente do quelante para o canal radicular, e também porque há diferenças da estrutura entre a parte media, coronal e apical da dentina. A dentina apical é frequentemente mais esclerosada. (Cohen e Hargreaves, 2011)

A solução líquida ETDA é recomendada para a identificação da entrada dos canais calcificados. (Cohen e Hargreaves, 2011)

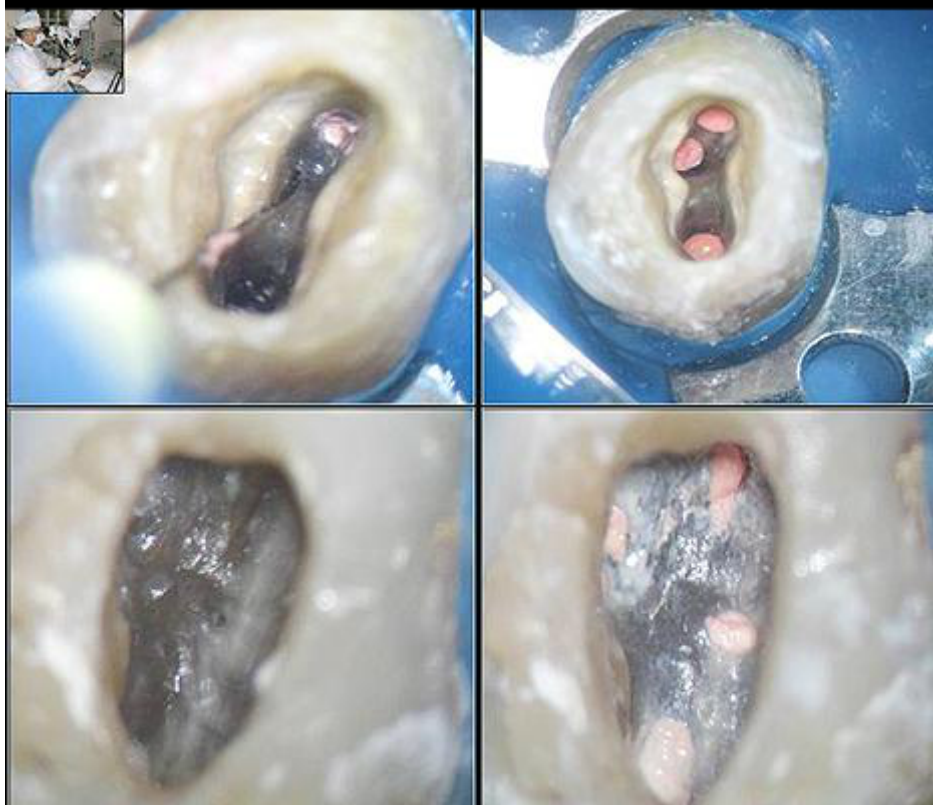O ETDA em gel e o peróxido de hidrogênio são recomendados para lubrificar os canais, facilitando a ação e movimento dos instrumentos manuais nos canais calcificados e atrésicos. A sua ação quelante age sobre os cristais de hidroxiapatite produzindo o amolecimento da dentina. (Maekawa et al., 2009)

As características anatômicas do solo da câmara pulpar, nomeadamente as mudanças de cor do solo, são ferramentas essenciais para a localização dos orifícios canulares, e nesta medida devem ser preservadas o máximo possível. (Amir et al., 2001)

A dentina calcificada apresenta diferenças clínicas da dentina original. Pode apresentar-se mais translúcida com características vítreas, com textura rugosa e irregular ou mais esbranquiçada preenchendo os espaços dos sulcos no solo da câmara pulpar. Essa diferença de cor cria uma distinta junção onde a parede e o solo da polpa se encontram. Os orifícios canulares são localizados nessas junções. (McCabe, 2006; Zuolo, 2010)

O explorador endodôntico DG16 é outro instrumento muito importante para a localização da entrada do canal radicular. (McCabe, 2006)

Para minimizar o risco de perfuração é importante confirmar, radiograficamente e com o localizador eletrônico apical, a localização do canal. (Amir et al., 2001)



**Figura 5:** Localização, instrumentação e obturação de canais calcificados. (Fotografia gentilmente cedida pelo Professor Ângelo Menezes Freire)

### 1.3. Exploração e negociação dos canais radiculares

Após a localização da entrada do canal, deve-se alargar o terço coronal do dente de modo a aumentar a sensação táctil e melhorar a penetração dos instrumentos. (Amir et al., 2001)

As limas manuais K são suficientemente flexíveis para negociar canais calcificados. Considera-se que a lima K 10 é muito larga e a 6 muito frágil para aplicar pressão

apical. A lima de escolha para iniciar a negociação do canal calcificado é a lima K 8.(Amir et al., 2001)

As limas devem ser introduzidas dentro do canal com o auxílio de um agente quelante e movimentos de “vai-e-vem”, seletivamente circunferenciais com pressão lateral. Este procedimento vai permitir realizar o alargamento do canal e possibilitar o acesso para a introdução de brocas e limas de maior calibre. (Cohen e Hargreaves, 2011)

Outros instrumentos também podem ser utilizados como brocas esféricas com diâmetro ISO 0,5mm, de haste longa, de aço inoxidável, empregadas em baixa rotação, ou unidades de ultrassom com pontas especiais desenvolvidas para o desgaste da dentina e de interferências anatómicas. (Lopes e Siqueira, 2015)

As pontas de ultrassom são menores e mais seguras e que as brocas, portanto a dentina pode ser removida em incrementos menores e com maior controle. (Lopes e Siqueira, 2015)

Durante a abordagem terapêutica deverá ser realizada irrigação abundante com hipoclorito de sódio 3% a 5% de modo a potencializar a dissolução de detritos orgânicos, lubrificar o canal e manter os fragmentos de dentina e de calcificação em solução. (Gutmann e Lovdahl, 2012)

O processo de calcificação geralmente ocorre na direção coronal-apical, desta forma, quando é localizada e entrada do canal, o instrumento tende a progredir mais facilmente até ao término do canal. (Amir et al., 2001; Torabinejad et al., 2009)

A técnica crowdown é recomendada para a progressão do instrumento pelo canal e sua conformação, uma vez que oferece um aumento na sensação táctil e melhor penetração apical. A esta técnica pode ser associada a brocas gate-glidden, limas manuais, ou limas de sistemas rotatórios. (Amir et al., 2001; Torabinejad et al., 2009)

Durante a penetração do terço apical, uma lima de aço inoxidável nº 10 ou 15, suavemente, pré curvadas, deve ser usada para penetrar além do terço médio. Com leves movimentos circulares nos sentidos horário e anti-horário, deve-se avançar com o instrumento mais de 1 a 2 mm para dentro do canal. O espaço recém-penetrado é preenchido pelo instrumento até que ele mesmo deslize facilmente e alcance o nível desejado no canal. (Gutmann e Lovdahl)

Quando o comprimento de trabalho estimado do dente é alcançado, uma lima k 8 deve ser utilizada até uma k10 até 1 mm aquém desse comprimento. Nesse momento com o instrumento no canal realiza-se a verificação radiográfica do comprimento de trabalho. (Gutmann e Lovdahl, 2012)

O uso de radiografias e o do localizador eletrônico do ápice são importantes para determinar o comprimento de trabalho do canal. No caso das radiografias convencionais, a visualização pode ser mais difícil em razão de as limas serem muito finas. (Gutmann e Lovdahl, 2012)

Após obter as informações do comprimento, a remoção das limas deverá ser feita com uma força de rotação suavemente, em vez de fazer tração com força diretamente, para evitar fraturas. (Gutmann e Lovdahl, 2012)

A diminuição do volume do espaço pulpar, verificada nas radiografias, principalmente nas áreas mais próximas à coroa e em regiões mais apicais, não é uma contraindicação para a terapia Endodôntica convencional. No entanto, é necessária atenção adicional durante os procedimentos clínicos como pré-alargamento e pré-curvatura de instrumentos manuais. (Cohen e Hargreaves, 2011)

Se a calcificação não poder ser removida, o tratamento cirúrgico ou a extração podem ser consideradas, particularmente se está presente lesão periradicular. (Cohen e Hargreaves, 2011)

## **VI. Tratamento Endodôntico Cirúrgico**

A abordagem cirúrgica deve ser considerada em casos onde se observou a persistência de sintomas ou doença periapical, dificuldades, acidentes e fracassos durante o tratamento Endodôntico não cirúrgico ou retratamento. (Carrotte, 2005)

Várias modalidades cirúrgicas podem ser utilizadas, e todas elas oferecem uma abordagem direta ao ápice radicular. Estas modalidades podem ser: curetagem com alisamento apical, apicectomia, apicectomia com retrobturação, apicectomia com retroinstrumentação e retrobturação e obturação do canal simultaneamente. (Orso e Filho, 2006)

No caso de dentes calcificados, a cirurgia Endodôntica pode ser opção terapêutica primária. A decisão para esta abordagem deverá ser feita após o estudo e planejamento detalhado do caso com o auxílio de múltiplas radiografias e a ponderação da possibilidade de preservação dente com estabelecimento de selamento apical. (Cohen e Hargreaves, 2011)

A evolução científica e da técnica da cirurgia Endodôntica tradicional, elevou os índices de sucesso da cirurgia Endodôntica, passada a designar-se por microcirurgia Endodôntica, de 60% para níveis acima dos 90%. (Pereira, 2013)

A microcirurgia Endodôntica combina a magnificação e a iluminação proporcionada pelo microscópio com uso de micro-instrumentos, permitindo preparações apicais conservadoras e obturações apicais precisas, obtendo maior sucesso mecânico e biológico no tratamento. (Castro e Grisales, 2015)

## VII. Considerações Estéticas

A dentina é a responsável pela cor branco-amarelada do dente. Esta coloração está dependente do grau de mineralização da dentina, da idade do indivíduo, e de pigmentos endógenos e exógenos. (Lopes e Siqueira, 2015)

A cor do dente pode modificar apresentando-se mais escurecido, quando: a polpa perde vitalidade, após a extirpação pulpar, com a medicação usada durante o tratamento Endodôntico, com as hemorragias pulpares pós traumatismo, como sequela durante o tratamento Endodôntico ou fratura. (Lopes e Siqueira, 2015)

O primeiro procedimento a realizar num dente que apresente descoloração é determinar a sua causa. O exame clínico, os exames radiográficos, a transiluminação, e os testes de sensibilidade pulpar são apropriados para determinar a vitalidade do dente. (Oginni *et al*, 2009; Haywood e DIAngeils,2010)

A intensa deposição de dentina verificada na calcificação canalar, normalmente provoca uma alteração de cor, que varia do castanho ao amarelo, causando um escurecimento do dente. (Silva e Muniz, 2007)

Os dentes com esta condição geralmente não apresentam sintomatologia nem aspetos radiográficos indicativos de alterações periapicais, sendo que maior problema recai sobre a estética, um dos fatores de maior desconforto a muitos pacientes, principalmente em dentes anteriores. (Silva e Muniz, 2007)

Vários tratamentos são propostos individualmente ou combinados para restaurar com uma cor aceitável descolorações em dentes calcificados, estes podem ser branqueamento externo, branqueamento interno, restaurações extracoronárias parciais ou totais. (Haywood e DIAngeils, 2010)

O tratamento Endodôntico pode ser associado a estas opções caso o dente não esteja vital, com sintomatologia e/ou com lesão apical. (Haywood e DIAngeils,2010; McCabe e Dummer, 2011)

### **VIII. Complicações no tratamento**

De acordo com a American Association of Endodontists, os dentes calcificados estão na categoria de alta dificuldade de tratamento, e consideram que é um desafio a obtenção de resultados positivos até mesmo para profissionais experientes. (American Association of Endodontics, 2005)

O excesso de zelo ou tentativas inapropriadas para localizar os canais radiculares podem conduzir a sérios erros e complicações no tratamento Endodôntico. (Amir et al., 2001; Cohen e Hargreaves, 2011)

A taxa de falha no tratamento Endodôntico não cirúrgico de canais calcificados está entre 10 a 19%, sendo aconselhado a exame clínico e radiográfico periódico. (Amir et al., 2001; Cohen e Hargreaves, 2011)

As complicações mais evidentes no tratamento destes canais são: a excessiva remoção de estrutura dentária, a perfuração, e a fratura de instrumentos (McCabe e Dummer, 2011)

O uso do microscópio operatório e ultrassom são úteis e seguros para a remoção das calcificações, reduzindo o risco de perfurações. No caso de comunicação com o tecido periodontal, a reparação deverá ser realizada imediatamente. (McCabe, 2006; Cohen e Hargreaves, 2011)

Os instrumentos devem ser avançados gradualmente, limpos e inspecionados cada vez que são retirados do canal, e não devem ser reinsertados se a sua integridade for questionável. (Gutman e Lovdah, 2012)

Amir et al. (2001) verificou que a resseção de uma raiz num sistema de canais calcificados pode deixar detritos de tecido necrosado em contacto com os tecidos periradiculares, resultando numa inflamação crónica e consequentemente falha do tratamento.

A prevenção é o melhor método para evitar erros durante a preparação dos canais calcificados. (Amir et al., 2001)

Conhecimento, experiência e formação profissional são de extrema importância, como também o monitoramento de alguns princípios básicos, tais como a obtenção de um desgaste compensatório adequado, uso de irrigação abundante e quelantes. (Amir et al., 2001)

## **Conclusão**

A terapia Endodôntica abrange desafios que se apresentam desde o desenvolvimento de um correto diagnóstico e seguem durante todos os procedimentos clínicos. As calcificações representam um destes desafios.

A calcificação do sistema de canais radiculares caracteriza-se pela deposição do tecido duro no espaço canal, obstruindo-o parcialmente ou totalmente.

Clinicamente observa-se descoloração da coroa clínica, e ausência de sintomatologia.

É indicada a realização de exames clínicos, radiográficos, e teste de sensibilidade para verificar a existência de alterações apicais.

Quando é diagnosticada a calcificação, surge a dúvida da altura em que se deve abordar o dente Endodonticamente.

Há autores que acreditam que a intervenção profilática tem que ser realizada antes que a calcificação não permita e dificulte a negociação. Outros acreditam que a abordagem deverá ser feita no momento em que o dente apresente sinais e sintomas.

Os dentes calcificados usualmente apresentam problemas com a localização e negociação do canal radicular.

O uso de ultrassons, iluminação e magnificação, associados a um cuidadoso exame clínico e radiográfico, permitem ao clínico atuar em segurança.

A tecnologia associada ao conhecimento científico e a abordagem terapêutica conservadora endodôntica, permitem a otimização e a manutenção dos resultados positivos do tratamento.

## Referências bibliográficas

Abbott, P., Yu, C. (2007). A clinical classification of the status of the pulp and the root canal system. *Australian Dental Journal Supplement*, 52 (1), pp. 17-31.

American Association of Endodontics. (2005). AAE Endodontic Case difficulty assesement and referreal.[Em linha]. Disponível em [https://www.aae.org/uploadedfiles/publications\\_and\\_research/endodontics\\_colleagues\\_for\\_excellence\\_newsletter/ss05ecfe.pdf](https://www.aae.org/uploadedfiles/publications_and_research/endodontics_colleagues_for_excellence_newsletter/ss05ecfe.pdf). [Consultado em 12/06/2016].

Amir, F. et al. (2001). Calcific metamorphosis: a challenge in endodontic diagnosis and treatment. *Quintessence Int*, 32(6), pp. 47-55.

Ball, R. et al. (2013). Intraoperative endodontic applicants of cone-beam computed tomography. *Journal of Endodontics*, 39(4), pp. 548-557.

Bauss, O. et al. (2008). The effect of pulp obliteration on pulpal vitality of orthodontically intruded traumatized teeth. *Journal of Endodontics*, 34, pp. 417-420.

Cardona-Castro, J., Fernandez-Grisales, R. (2015). Anatomía radicular, una mirada desde la micro-cirurgia endodontica: Revisión. *Revista CES Odontología*, 28(2), pp. 70-99.

Carrotte, P. (2005). Surgical endodontics. *British Dental Journal*, 198(2), pp. 71-79.

Castellucci, A. (2005). *Endodontics*. Florence, Il Tridente. Volume II

Chandra, B., Krishna, V. (2010). *Grossman's Endodontic Practice*. 12ª edição. WoltersKluwer.

Cleen, M. (2002). Obliteration of pulp canal spaces after concussion and subluxation: endodontic considerations. *Quintessence International*, 33, pp. 61–69.

Cohen, S., Hargreaves, K. (2011). *Cohen Caminhos da Polpa*. 10ª edição. Rio de Janeiro. Elsevier

Cotton, T. et al. (2007). Endodontic Applications of Cone-Beam Volumetric Tomography. *Journal of Endodontics*, 33(9), pp.1121-1132.

Deva, V. et al. (2006). Radiological and microscopic aspects of the denticles. *Romanian Journal of Morphology and Embryology*, 47(3), pp.263–268.

Ferreira, M. et al. (2007). *Glossário de Termos Endodônticos - Parte I*. *Revista Portuguesa Estomatologia Cirurgia Maxilofacial*, 48, pp. 247-255.

Ginjeira, A. et al. (2008). Glossário de Termos Endodônticos - Parte III. *Revista Portuguesa Estomatologia Cirurgia Maxilofacial*, 49, pp.119-125.

Gutmann, J, Lovdah, P. (2012). *Soluções em Endodontia: Prevenção, Identificação e Procedimentos*. 5ªedição. Brasil. Elsevier

Haque, S., Hossain, Z. (2012). Pulp Calcification: Case reports with difficult Endodontic Problem. *City Dental College Journal*, 9(1), pp. 19-22.

Haywood, V., DiAngelis, A. (2010). Bleaching the Single Dark Tooth . *Inside Dentistry*, pp. 42-53.

Ingle, J., Bakland, L., Baumgartner, J. (2008). *Ingle Endodontics*. 6ª edição. Ontario. BC Decker Inc.

Johnson, W., Noblett, W. (2009). *Cleaning and Shaping in: Endodontics: Principles and Practice*. 4ª edição. Philadelphia. Elsevier

Leonardi, D. et al. (2011). Alterações pulpare e periapicais. *Revista Sul-Brasileira de Odontologia*, 8(4), pp.47-61.

Lopes, H., Siqueira, J. (2015). *Endodontia: Biologia e Técnica*. 4ª. edição. Rio de Janeiro. Guanabara Koogan

Maekawa, L. et al. (2009). Atividade antimicrobiana de um EDTA gel associado a peróxido de hidrogênio sobre cepas clínicas de *Candida albicans*. *Revista Odontologia Ciência Brasil*, 12 (2), pp 57-60.

McCabe, P., Dummer, H. (2012). *Pulp Canal obliteration: an endodontic diagnosis and treatment challenge*. *International Endodontic Journal*, 45, pp. 177-197.

Munley, P., Goodell, G. (2005). Calcific metamorphosis. *Naval Postgraduate Dental School*, 27(4), pp. 4-5.

Nanci, A. (2013). *Ten Cate Histologia oral: desenvolvimento, estrutura e função*. 8ª edição. Rio de Janeiro. Elsevier.

Oginni, A., Adekoya-Sofowora, C. (2007). Pulpal sequelae after trauma to anterior teeth among adult nigerian dental patients. *BMC Oral Health*, 7, pp. 11-15

Oginni, A. et al. (2009). Evaluation of radiographs, clinical signs and symptoms associated with pulp canal obliteration: an aid to treatment decision. *Dental Traumatology*, 25, pp. 620–625.

Orso, V., Filho, M. (2006). Cirurgia parentodôntica: como e quando fazer. *Revista Faculdade de Odontologia de Porto Alegre*, 47(1), pp.20-23.

Pallippurath, G. et al. (2015). Management of Calcified Canal with the Aid of Cone Beam Computer Tomography. *British Biomedical Bulletin*, 3(2), pp. 159-165.

Pereira, L. (2013). Microcirurgia Endodôntica Piezoelétrica: conceitos e aspectos clínicos. *Revista da Associação Paulista de Cirurgiões Dentistas*, 67(3), pp. 178-186.

Santos, et al. (2013). Tratamento endodôntico na terceira idade. *Revista Gaúcha de Odontologia*. 6, pp. 485-489.

Sardahara, Y. et al. (2016). Management of Maxillary Central Incisor with Calcified Canal: Case Report. *Journal of Dental and Medical Science*, 15(1), pp. 24-41.

Sherwood, A. (2012). Pre-operative diagnostic radiograph interpretation by general dental practitioners for root canal treatment. *Dentomaxillofacil Radiology*, 41(1), pp. 43-54.

Silva, R., Muniz, L. (2007). Clareamento externo para dentes com calcificação distrófica da polpa: relato de caso clínico. *Revista de Ciências Médicas e Biológicas*, 6(2), pp. 247-251.

Tavares, W. et al. (2012). Non-surgical treatment of pulp canal obliteration using contemporary endodontic techniques: Case series. *Dental Press Endodontics*. 2(1), pp. 52-8.

Torabinejad, M, Walton, R. (2009). Outcomes of nonsurgical retreatment and endodontic surgery: a systematic review. *Journal of Endodontics*, 35(7), pp. 30-7.

Tyndall D., Rathore S. (2008). Cone-Beam CT Diagnostic Applications: Caries, Periodontal Bone Assessment, and Endodontic Applications. *Journal Dental Clinics of North America*, 52(4), pp. 825-841.

Yoshioka, T. et al. (2004). Radiographic evaluation of root canal multiplicity in mandibular first premolars. *Journal of Endodontics*. 30(2), pp. 73-74.

Zuolo M. et al. (2010). Localização de canais calcificados com auxílio do microscópio clínico operatório - Série de casos. *Revista da Associação Paulista de Cirurgiões Dentistas*, 64(1), pp. 28-34.