

Solange Filipa Andrade Basílio

Técnicas de alongamento coronário – Uma revisão bibliográfica

Universidade Fernando Pessoa

Porto, 2015

Técnicas de alongamento coronário – Uma revisão bibliográfica

Solange Filipa Andrade Basílio

Técnicas de alongamento coronário – Uma revisão bibliográfica

Universidade Fernando Pessoa

Porto, 2015

Técnicas de alongamento coronário – Uma revisão bibliográfica

Solange Filipa Andrade Basílio

Técnicas de alongamento coronário – Uma revisão bibliográfica

(Solange Filipa Andrade Basílio)

Trabalho apresentado à
Universidade Fernando Pessoa
como parte dos requisitos para
obtenção do grau de mestre
em Medicina Dentária

Sumário

Introdução: O alongamento coronário é um procedimento que pode envolver, ou não, técnicas cirúrgicas, e que tem como principal objetivo aumentar o tamanho da coroa clínica, assim como devolver a estética, a forma e a função às arcadas dentárias. Este procedimento realiza-se, ou por motivos estéticos ou motivos restauradores. Ultimamente, os motivos estéticos têm vindo a ganhar importância e são eles que, muitas da vezes, levam os pacientes às consultas de medicina dentária. O sorriso gengival é um desses motivos, e pode ser causado, entre outras razões por, uma erupção passiva alterada ou/e um excesso vertical maxilar. Estas são as etiologias que serão descritas neste trabalho. O aumento coronário realiza-se, também, quando há a necessidade de reabilitar um dente, quer seja com resinas compostas ou com coroas. Este, deve sempre respeitar os limites biológicos do periodonto, nomeadamente o espaço biológico. A invasão deste espaço pode por em risco a manutenção da saúde do periodonto e a viabilidade do tratamento a longo prazo, por isto, preconiza-se que deve ser deixado um espaço de 3mm, desde a crista óssea até a margem restauradora. As técnicas de alongamento coronário enumeradas e definidas ao longo desta tese são: a gengivectomia, o retalho apicalmente posicionado e a erupção dentária forçada. Cada uma delas possui as suas indicações e contra-indicações. A gengivectomia é realizada quando não há necessidade de recontorno ósseo, pelo contrário, quando essa necessidade existe opta-se pelo retalho apicalmente posicionado. A erupção forçada é uma alternativa ao alongamento cirúrgico e aplica-se, normalmente a dentes não restauráveis mas com estrutura dentária sã abaixo do da crista óssea. Um ótimo diagnóstico é o essencial para a escolha da técnica de aumento coronário que melhor se adequa a cada caso.

Objetivo: O objetivo desta revisão bibliográfica tem por base a pesquisa das técnicas de alongamento coronário, começando por perceber a anatomia do periodonto, as alterações que nele acontecem antes e depois dos procedimentos de alongamento coronário, a descrição e a comparação dos mesmos.

Materiais e métodos: Para a realização desta revisão foram utilizados os principais motores de busca de dados científicos como a PubMed, B-on, Medline, Scielo, Google Académico e ainda o repositório on-line da Universidade Fernando Pessoa. Foram

utilizadas as seguintes palavras chaves: “altered passive eruption”, “gingivectomy”, “gingivoplasty”, “apically repositioned flap”, “surgical crown lengthening”, “biologic width”, “mucogingival junction”, “forced eruption”, “prosthetic dentistry”, “gummy smile”, resultando num pesquisa de 45 artigos e duas obras literárias de interesse.

Conclusões: Foi possível concluir que existem varias técnicas de alongamento coronário, cada uma adequada a cada caso e verificou-se que existem vários motivos pelo qual se realiza essa técnica.

Palavras-chave: “altered passive eruption”, “gingivectomy”, “gingivoplasty”, “apically repositioned flap”, “surgical crown lengthening”, “biologic width”, “mucogingival junction”, “forced eruption”, “prosthetic dentistry”, “gummy smile”.

Abstract

Introduction: The crown lengthening is a procedure that can or cannot involve surgical techniques, and its main objective is to augment the width of the clinical crown, as well as give back esthetics, form and function to the dental arch. This procedure either is performed for esthetic reasons or restorative ones. Nowadays, more and more patients go to the dentist for esthetic reasons. The “gummy smile” is one of those reasons, and it can be caused, among other reasons, by an altered passive eruption or a vertical maxillary excess. These are the etiologies that are described in this thesis. The crown lengthening is also performed when there is the need to restore a tooth whether with composites or a prosthetic crown. This procedure should always respect the biological limits of the periodontum, namely the biological space. The violation of this space can jeopardize the health of the periodontum and the viability of the treatment in a long term, this is why it is professed that should exist a 3mm space, from the osseous crest to the restorative margin. The crown lengthening techniques listed and defined in this thesis are: gingivectomy, apically repositioned flap and forced dental eruption. Each one of them has its indications and contraindications. The gingivectomy is performed whenever there is no need for osseous counteracting, on the contrary, if osseous counteracting is needed, the option should be the apically repositioned flap. Forced eruption is an alternative to the surgical lengthening and it is usually performed in non-restorable teeth but with sound dental structure below the osseous crest. An optimum diagnosis is essential to choose the best technique for each case.

Objectives: the objective of this review is the research of the crown lengthening techniques, starting to understand the periodontum anatomy, the changes that occur before and after the procedure, their description and their comparison.

Materials and Methods: the main scientific search motors utilized in this review were PubMed, B-on, Medline, Scielo, Scholar Google and the University Fernando Pessoa on-line repository. The following key-words were used: “altered passive eruption”, “gingivectomy”, “gingivoplasty”, “apically repositioned flap”, “surgical crown lengthening”, “biologic width”, “mucogingival junction”, “forced eruption”, “prosthetic dentistry”, “gummy smile”, resulting in the search of 45 articles and two literary books of interest.

Conclusions: It was concluded that exist several crown lengthening techniques, each one more suitable for each case, it was also verified that are various reasons why this procedure is performed.

Key-words: “altered passive eruption”, “gingivectomy”, “gingivoplasty”, “apically repositioned flap”, “surgical crown lengthening”, “biologic width”, “mucogengival junction”, “forced eruption”, “prosthetic dentistry”, “gummy smile”.

Dedicatória

Aos meus pais, pela dedicação, apoio, compreensão e acima de tudo AMOR. Obrigada pelo exemplo que são e pelos valores e princípios que me têm transmitido. Sem vós este percurso nunca teria sido possível.

Ao meu irmão, por acreditar que eu sou capaz. Não consigo imaginar a minha vida sem ti.

À madrinha, por ser a melhor do mundo e por ser uma segunda mãe, irmã e amiga.

À minha avó, pelo carinho que me dá.

À restante família, mas não menos importante, por serem quem são e pelo apoio que demonstram.

Gosto muito de todos!!!

Agradecimentos

Ao orientador, Dr. Hélder Oliveira, pela pronta disponibilidade e aceitação em orientar este trabalho.

À madrinha, por corrigir as gralhas ortográficas e léxicas do mesmo, pela paciência e disponibilidade.

Aos pais, por tornarem tudo isto possível e por permitirem a concretização de um sonho.

Aos amigos, por terem feito parte e por contribuírem para que esta jornada não fosse enfadonha e sem graça.

Índice geral

Siglas e abreviaturas	XIII
Índice de figuras	XIV
Índice de tabelas	XV
I – Introdução	1
II – Desenvolvimento	3
1 – Materiais e métodos.....	3
2 - Anatomia do periodonto.....	3
2.1 A gengiva.....	4
2.1.1 A gengiva marginal	4
2.1.2 A gengiva aderida.....	5
2.1.3 A gengiva interdentária	6
2.2 O ligamento periodontal	6
2.3 O cimento	7
2.4 O osso alveolar.....	7
2.5 O espaço biológico.....	8
3 - Parâmetros estéticos da face e do sorriso	9
4 - Etiologia do sorriso gengival.....	11
4.1 A erupção passiva alterada.....	12
4.2 Excesso vertical maxilar	16
5 - Cirurgia plástica periodontal	17
5.1 Perspetiva histórica	17
5.2 Definição e Indicações.....	17
6 - O alongamento coronário	18
6.1 O que é o alongamento coronário	18
7 - Técnicas de alongamento coronário	19
7.1 Alongamento coronário cirúrgico	19
7.1.1 Alongamento coronário cirúrgico de uma etapa	19
7.1.2 Alongamento coronário cirúrgico de duas etapas	23
7.2 Gengivectomia e gengivoplastia	23
7.2.1 Gengivectomia com laser	26
8 – Alongamento coronário não cirúrgico	27

8.1 Erupção dentária forçada	27
8.2 Erupção dentária forçada com fibrotomia.....	29
9 - Consideração periodontais no alongamento coronário com fins restauradores	29
III - Conclusão	32
IV - Bibliografia	34

Siglas e abreviaturas

E.P.A – Erupção Passiva Alterada

Mm - milímetros

JAC – Junção amelo-cementária

JDG – Junção dento-gengival

Índice de figuras

Figura 1 - Periodonto e as suas dimensões fisiológicas.....	8
Figura 2 - Espaço biológico.....	9
Figura 3 - Classificação morfológica da erupção passiva alterada, de acordo com Coslet	14

Índice de tabelas

Tabela 1 - Classificação da erupção passiva alterada no adulto.....	15
Tabela 2 - Classificação do excesso vertical maxilar	16

I – Introdução

“Um sorriso agradável é considerado um símbolo de beleza e bem-estar pela sociedade moderna.” (Cairo et al., 2012)

O essencial de um sorriso envolve a relação entre três componentes importantes: os dentes, os lábios e a arquitetura gengival. (Garber e Maurice, 1996)

As principais preocupações em relação aos dentes prendem-se com a cor, a posição e a forma. A era da dentística adesiva permitiu uma modificação instantânea nos valores atrás referidos. (Garber e Maurice, 1996)

Em relação aos lábios, pode afirmar-se que são estes os responsáveis por formarem a moldura do sorriso. As linhas do sorriso podem ser consideradas altas, médias ou baixas, expondo mais ou menos tecido gengival durante o sorriso. (Garber e Maurice, 1996)

As considerações estéticas têm influenciado muito a forma como os problemas dentários são resolvidos hoje em dia. (Jorgensen e Nowzari, 2001)

O alongamento coronário é um termo que caracteriza um conjunto de técnicas cirúrgicas que removem tecido periodontal duro e mole, permitindo um ganho supra-crestal do comprimento da coroa, sem nunca comprometer o espaço biológico e a saúde do periodonto. (Lanning et al, 2003)

São várias as razões pelas quais se realizam os alongamentos coronários, umas são de ordem estética outras de ordem restauradora. Quando existe uma coroa clínica curta ou uma linha de sorriso muito alta o aspeto estético está comprometido, nos casos em que é necessário tratar uma lesão cáriosa sub-gengival, ou as margens restauradoras se encontram infra-gengivais e inacessíveis para a toma de impressões, a futura restauração pode estar comprometida. Estas são algumas das indicações para o alongamento coronário. (Huynh-Ba, Brägger e Lang, 2007)

O objetivo desta revisão bibliográfica tem por base a pesquisa das técnicas de alongamento coronário, começando por perceber a anatomia do periodonto, as alterações que nele acontecem antes e depois dos procedimentos de alongamento coronário, a descrição e a comparação dos mesmos.

Pretende saber-se, no final desta revisão, que procedimentos se adequam melhor a cada caso, as situações clínicas nas quais se realizam alongamentos coronários

Esta revisão justifica-se pelo meu interesse pessoal nas questões estéticas de um periodonto saudável.

II – Desenvolvimento

1 – Materiais e métodos

Para a realização desta revisão foram utilizados os principais motores de busca de dados científicos como a PubMed, B-on, Medline, Scielo e Google Acadêmico.

Para limitar e definir a pesquisa foram usadas as palavras-chave que passo a elencar: “altered passive eruption”, “gingivectomy”, “gingivoplasty”, “apically repositioned flap”, “surgical crown lengthening”, “biologic width”, “mucogengival junction”, “forced eruption”, “esthetic dentistry”, “gummy smile” algumas das quais usadas em associação, levando à seleção de artigos, em inglês, desde 1949 até Junho de 2015.

Os critérios de inclusão utilizados foram, todos os artigos que se relacionavam com as palavras-chave acima referidas, recorreu-se, também, à análise da bibliografia referenciada por diversos autores.

No total da pesquisa foram encontrados 116 artigos, depois da leitura do título e abstract dos mesmos, foram selecionados 60. Com a leitura completa dos artigos, restaram 45. Foram também utilizadas duas obras literárias de interesse para orientação e complemento da pesquisa.

2 - Anatomia do periodonto.

O periodonto consiste nos tecidos de suporte do dente. Esses tecidos são: a gengiva, o ligamento periodontal, o cemento e o osso alveolar. (Lindhe, Karring e Araújo, 2008)

As funções principais do periodonto são: ancorar o dente ao osso dos maxilares, manter a integridade da mucosa mastigatória da cavidade oral (Lindhe, Karring e Araújo, 2008), promover o selamento à volta dos dentes, para suportar as forças friccionais da mastigação e defender o espaço entre dente e tecidos moles de micro-organismos. (Schroeder e Listgarten, 1997)

O periodonto é uma estrutura que sofre alterações com o passar do tempo e que está

sujeita a modificações morfológicas relacionadas com mudanças funcionais e do próprio ambiente da cavidade oral. (Newman, 2002)

Este tecido começa a desenvolver-se numa fase ainda embrionária, completando-se esse processo com a erupção dentária. (Lindhe, Karring e Araújo, 2008)

2.1 A gengiva

A gengiva é a parte da mucosa mastigatória que cobre os processos alveolares e o dente, até à sua porção cervical. Microscopicamente é formada por uma camada de epitélio queratinizado no seu exterior, e no seu interior, por uma camada de tecido conjuntivo. Uma gengiva saudável apresenta-se numa cor rosa-coral, com uma superfície ponteadas e livre de qualquer sinal de inflamação. (Lindhe, Karring e Araújo, 2008)

Anatomicamente, este tecido estende-se desde a margem gengival até à junção mucogengival (Ainamo e Löe, 1966) encontrando-se dividido em 3 tipos de gengiva: a gengiva marginal, a gengiva aderida e a gengiva interdentária.

2.1.1 A gengiva marginal

A gengiva marginal, também denominada de gengiva livre é aquela que rodeia o dente, tanto por vestibular como por palatino/lingual, num desenho festonado, não estando intimamente ligada ao mesmo, ou seja, gengiva livre e dente podem ser separados por uma sonda periodontal, formando assim, o sulco gengival. Este tecido, estende-se, apicalmente, até ao correspondente da junção amelo-cementária, o chamado groove da gengiva. Anatomicamente, o groove é uma depressão no tecido que delimita a gengiva livre da aderida. (Lindhe, 2008)

Ainamo e Löe, em 1966, referem que este groove só está presente em, aproximadamente, um terço dos pacientes que observaram. Nos casos em que não está presente, pode observar-se uma linha horizontal que fará a distinção entre os dois tipos de gengiva.

O sulco gengival apresenta uma anatomia em forma de V e a sua profundidade de

sondagem constitui um bom indicador para a determinação de um diagnóstico e consequente plano de tratamento. Num periodonto saudável essa profundidade não ultrapassará os 3mm. (Carranza, 2002)

2.1.2 A gengiva aderida

A gengiva aderida estende-se desde o groove da gengiva livre até a junção mucogengival, estando esta em contacto com a mucosa alveolar. (Orban, 1948) Esta definição de Orban deixou de ter significado clínico, sendo substituída pela atual: a gengiva aderida é a gengiva que se estende desde a margem gengival até a linha mucogengival, menos a profundidade de sondagem do sulco gengival sem inflamação. (Hall, 1981) A sua textura tem a particularidade de apresentar pequenas depressões na sua superfície, que lhe conferem o aspeto de pele casca de laranja. É um tecido firme, resiliente e está intimamente ligado ao osso alveolar, bem como ao cemento através de tecido conjuntivo, característica que lhe proporciona pouca ou nenhuma mobilidade. O seu comprimento pode variar de 1 a 9mm. (Lang e Løe, 1972)

Segundo um estudo de Bowers, datado de 1963, o tamanho da gengiva aderida varia de zona para zona. Na maxila e na mandíbula, por vestibular, tem o seu maior tamanho na região dos incisivos centrais e laterais, diminuindo entre caninos e segundos pré-molares, aumentando novamente na zona dos molares. No aspeto lingual, na mandíbula, a gengiva aderida é mais estreita na região anterior do que na posterior. No palato, a gengiva funde-se com a mucosa do palato duro, tornando-se difícil distinguir os dois tecidos. (Schroeder e Listgarten, 1997)

Contudo, no geral, o comprimento da gengiva aderida é maior na maxila do que na mandíbula. Em 1972, Lang e Løe corroboram os achados de Bowers de 1963.

Bowers constatou também, que o tamanho deste tecido varia de indivíduo para indivíduo, não havendo, no entanto, uma variação significativa entre homem e mulher. É um tecido que acompanha o crescimento do indivíduo, estabilizando na idade adulta.

O comprimento da gengiva aderida pode variar devido a: dentes mal posicionados, tendo como exemplo as duas situações que se apresentam - dentes vestibularizados cuja gengiva aderida é mais estreita do que aqueles corretamente alinhados ou dentes numa

posição mais lingual em que acontece o contrário; inserção alta de freios e músculos podendo acarretar um estreitamento, ou até mesmo, o total desaparecimento deste tecido; e por fim, a recessão gengival, que potencia um estreitamento da gengiva aderida. (Bowers, 1963)

Uma gengiva saudável não tem, necessariamente, que ter 9mm de gengiva aderida. Menos de 1mm deste tecido pode ser suficiente para a manutenção da sua saúde. (Bowers, 1963)

2.1.3 A gengiva interdentária

A gengiva interdentária que constitui a papila interdentária é determinada pela relação de contacto existente entre os dentes (forma e posição da coroa anatómica), pela largura das superfícies proximais dos mesmos e pela junção amelo-cementária. A anatomia da papila difere da região anterior para a posterior. Na zona anterior, a papila adota uma forma piramidal, pois a área de contacto dos dentes é menor, ou seja, existe apenas um ponto de contacto. Na região posterior, como existe uma superfície de contacto e não apenas um ponto, a papila forma uma concavidade na área interproximal, tendo como denominação o col. (Lindhe, Karring e Araújo, 2008)

2.2 O ligamento periodontal

O ligamento periodontal é um tecido conjuntivo rico em células e vasos, que rodeia a raiz dentária ligando-a ao osso alveolar (Carranza, 2002). A sua principal função é dissipar as forças provenientes da mastigação e de outras funções orais, para que sejam devidamente absorvidas pelo osso alveolar, sem causar danos ao mesmo. É também o ligamento que permite o movimento dentário. (Lindhe, Karring e Araújo, 2008)

O ligamento periodontal está em constante remodelação, na medida em que células e fibras em rutura são substituídas por novas. É este tecido que fornece a propriedade de propriocepção ao dente. (Carranza, 2002)

Este tecido é constituído por fibras de colagénio que se organizam de formas diferentes ao longo do ligamento, a saber: as fibras transeptais, as fibras da crista óssea, seguindo-

se as fibras horizontais, depois as fibras oblíquas e as fibras apicais, e por fim, as fibras interradiculares. (Newman, 2002)

2.3 O cimento

O cimento é um tecido mineralizado especializado que recobre a superfície da raiz, não contendo células, vasos ou fibras nervosas, nem capacidade de remodelação. Tem a característica de se ir depositando numa posição mais apical da raiz, ao longo do tempo. Da sua constituição fazem parte fibras de colagénio embebidas numa matriz orgânica e, aproximadamente 65% de cristais de hidroxiapatite. (Lindhe, Karring e Araújo, 2008)

As suas principais funções são fazer a ligação entre o ligamento periodontal e a raiz, e contribuir no processo de reparação depois de um dano acometido à superfície radicular. (Lindhe, Karring e Araújo, 2008)

2.4 O osso alveolar

O processo alveolar é a porção, tanto da mandíbula como da maxila, que constitui e forma o alvéolo dentário. É uma estrutura que se desenvolve conjuntamente com a erupção dentária, para fornecer ao dente o devido suporte e contacto com o ligamento periodontal. Com o desaparecimento dos dentes, o osso alveolar é reabsorvido, permanecendo só, o osso basal. (Newman, 2002)

A sua principal função é reabsorver e distribuir forças geradas pela mastigação e contactos dentários. (Newman, 2002)

Anatomicamente, o processo alveolar é constituído por uma parede de osso cortical mais denso no exterior, e interiormente por um tipo de osso mais esponjoso. (Newman, 2002)

Na maxila, a parede vestibular, é bem mais fina do que a parede palatina. Na mandíbula, a espessura varia da região anterior para a região posterior. Na zona de incisivos e pré-molares a parede vestibular é mais fina do que a parede lingual. Na zona de molares, acontece precisamente o contrário, osso mais grosso na parede vestibular do que na

parede lingual. (Newman, 2002)

O osso pode apresentar dois tipos de defeito: uma deiscência, na qual há falha de osso na zona mais coronal da raiz; ou uma fenestração, no qual existe sempre osso na sua porção coronal. Estas deformações são mais frequentes na região anterior do que posterior. (Lindhe, Karring e Araújo, 2008)

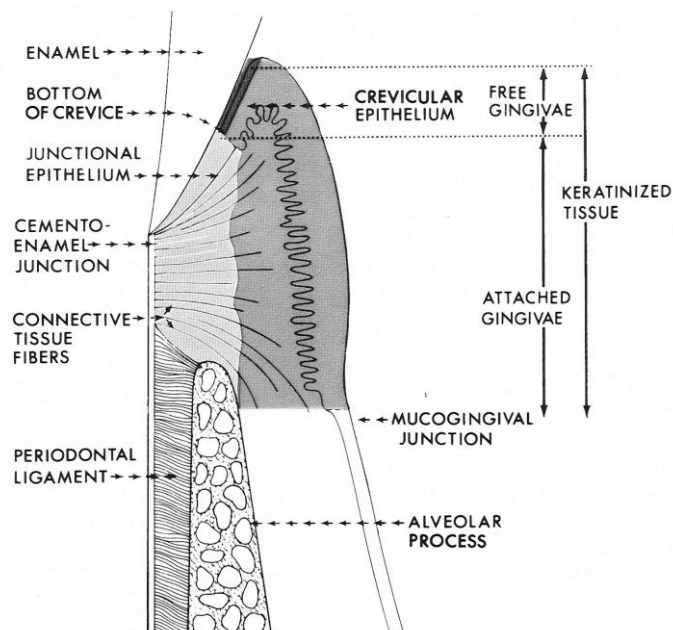


Figura 1 - Periodonto e os seus constituintes anatómicos (adaptado de Maynard e Wilson, 1979)

2.5 O espaço biológico

O “espaço biológico” é o termo utilizado que se refere às dimensões do conjunto das fibras de tecido conjuntivo e epitélio juncional, dimensões estas que podem variar consoante a posição do dente, de dente para dente e de superfície para superfície no mesmo dente. (Se-Lim Oh, 2010)

Ghahroudi et al, em 2014, afirmaram que o espaço biológico é composto por epitélio juncional e o tecido conjuntivo supra-crestal. Em conjunto, têm como função criar um selamento biológico ao redor dos dentes e proteger todos o tecido conjuntivo sub-gingival, da ação de micro-organismos.

Gargiulo et al, no estudo de 1961, apresentaram dimensões médias dos tecidos acima referidos: o epitélio juncional medindo 0,97mm e o tecido conjuntivo até à crista óssea 1,07mm. Devido a estas dimensões, é portanto aceitável dizer-se que 3mm supra-crestais devem ser mantidos para a manutenção da saúde dos tecidos periodontais.

Aquando de tratamentos restauradores invasivos, a violação do espaço biológico pode acontecer e significa uma reabsorção do osso, recessão gengival com perda óssea localizada, hiperplasia gengival, também localizada, ou uma combinação destas três alterações.

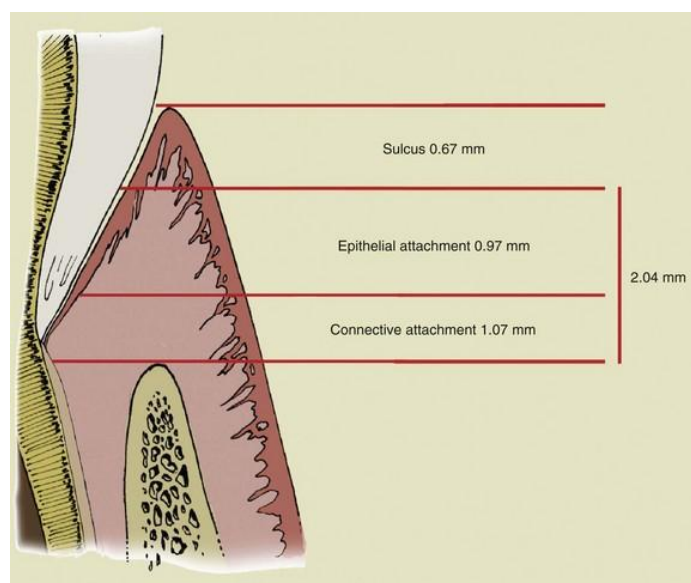


Figura 2- Espaço biológico (adaptado de Fiorini et al., 2015)

3 - Parâmetros estéticos da face e do sorriso

As considerações estéticas têm influenciado muito a forma como se lida com os problemas dentário, desde há vários anos. Recentemente, a expectativa e consciência dos pacientes tem vindo a ser cada vez mais exigente, ao ponto de só um tratamento com resultados estéticos ótimos é aceitável. (Jorgensen e Nowzari, 2001)

“Um sorriso agradável é considerado um símbolo de beleza e de bem estar pela sociedade moderna.” (Cairo et al, 2012)

O médico dentista deve proceder, então, a uma rigorosa avaliação extra e intra-oral. No momento da avaliação das condições extra-orais, tem de tomar especial atenção à simetria e altura facial, ao comprimento e espessura do lábio superior, ao perfil e à linha do sorriso. (Jorgensen e Nowzari, 2001)

A simetria facial é avaliada com base na linha interpupilar, sendo que os dois lados da face devem ser semelhantes. Quanto à altura facial, esta é avaliada dividindo a face em terços. O terço superior mede-se desde a linha do couro cabeludo até a glabella cutânea, o terço médio mede-se da glabella cutânea até ao ponto subnasal e o terço inferior, desde o ponto subnasal até ao mento cutâneo. São os dois últimos terços que têm um grande peso nas considerações estéticas de um dentista. Em repouso, todos os terços avaliados devem ter, aproximadamente, o mesmo tamanho. (Robbins, 1999)

O parâmetro seguinte a avaliar é o lábio superior. Deve ser medido em repouso, desde o ponto subnasal até à sua borda inferior. Em jovens mulheres adultas, mede em média 20 a 22mm e em homens jovens varia entre 22 e 24mm. Nesta posição, há uma exposição de cerca de 3 a 4mm dos incisivos superiores nas mulheres, e menos de 2mm nos homens. À medida que a pessoa envelhece, o lábio tende a alongar, cobrindo os incisivos superiores e expondo, gradualmente, os incisivos inferiores. (Robbins, 1999)

Quanto à linha do sorriso, no sorriso totalmente aberto, o lábio superior deve ficar ao nível da margem gengival dos incisivos centrais e caninos, mostrando assim 10 a 12mm da coroa clínica, enquanto o lábio inferior deve coincidir com as margens incisais dos dentes superiores anteriores. Se o lábio superior expuser mais de 1,5 a 2mm de gengiva, este excesso pode comprometer a estética do sorriso. (Jorgensen e Nowzari, 2001)

A gengiva também deve ter uma forma e contorno adequados. A forma refere-se à curvatura da margem gengival do dente e ao seu ponto mais alto, o zenith. Nos incisivos laterais superiores e nos incisivos mandibulares, o zenith deve coincidir com o longo eixo axial do dente. Nos incisivos centrais e caninos superiores, o zenith posiciona-se ligeiramente para distal do eixo axial do dente. (Sarver e Yanosky, 2004)

Quanto ao contorno gengival, este deve ser simétrico entre dentes contra laterais. A altura do contorno dos incisivos centrais deve coincidir com a altura dos caninos

maxilares. O contorno dos incisivos laterais deve estar ligeiramente numa posição mais incisal, em cerca de 1,5mm, do que os centrais e caninos. (Sonick, 1997)

Na avaliação das condições intra-orais, deve ter-se em conta a observação clínica e radiográfica, onde se podem observar a presença de cáries, fraturas ou patologias pulpares, bem como a dimensão dos dentes. A altura da coroa anatómica é medida desde a junção amelo-cementária (JAC) até ao bordo incisal, e a da coroa clínica é medida desde a margem gengival até ao bordo incisal. Também se deve ter em conta o comprimento e a espessura de gengiva queratinizada, as profundidades de sondagem, o nível de inserção clínica e a altura da crista óssea em relação à JAC. (Jorgensen e Nowzari, 2001)

4 - Etiologia do sorriso gengival

A exposição excessiva de gengiva, vulgarmente apelidada de sorriso gengival, é a condição que, por razões estéticas, leva muitos pacientes ao consultório. Robbins, em 1999, afirmou que 7% dos homens e 14% das mulheres apresentam sorriso gengival.

O sorriso gengival pode ser o resultado de vários fatores, tais como: um alargamento e espessamento gengival, que pode ter origem, não só, na placa bacteriana, como em medicamentos, tais como a fenitoína, a ciclosporina e os bloqueadores dos canais de cálcio, mas também numa condição hereditária, a fibromatose gengival (Jorgensen e Nowzari, 2001); a altura da coroa clínica insuficiente, cuja distância entre a junção amelo-cementária e o bordo incisal não correspondente a valores preconizados; um excesso vertical maxilar, em que o defeito está no comprimento do osso maxilar; lábio superior curto, se após medição do lábio superior este não se encontrar dentro da dimensão padrão, ou se pelo contrário, todas as dimensões estiverem corretas, assume-se que o lábio é hiperativo, sendo que, neste caso, a aplicação da toxina botulínica ou cirurgia plástica, podem ser opções de tratamento; extrusão do sector anterior ou uma erupção passiva alterada. Uma vez determinada a causa do sorriso gengival poder-se-á realizar um diagnóstico preciso e um plano de tratamento adequado que produza resultados a longo prazo. (Jorgensen e Nowzari, 2001)

Apesar das várias etiologias acima referidas, são também vários os autores que

consideram a erupção passiva alterada e o excesso vertical maxilar a principal causa do excesso gengival. Um e outro podem ser distinguidos recorrendo a um critério clínico, a forma dos dentes. Se o dente se apresentar, de alguma forma, curto ou achatado, ou seja, se o seu comprimento vertical for pequeno, quando comparado com a dimensão horizontal, então é possível que o sorriso gengival se deva a uma erupção passiva alterada. Se pelo contrário, a forma do dente parecer normal, então o excesso gengival dever-se-á a um crescimento vertical desmesurado da maxila, logo poder-se-á concluir que se está perante um excesso vertical maxilar. (Garber e Salama, 1996)

4.1 A erupção passiva alterada

Em 1961, Gargiulo afirma que o epitélio juncional é a estrutura que mais varia no periodonto, uma vez que, o comprimento deste tecido diminui devido à ação da erupção passiva. A função deste epitélio está associada à proteção biológica da junção dento-gengival (JDG). De acordo com Sicher (*cit. in* Gargiulo et al, 1961), a junção dento-gengival é uma unidade funcional composta por duas partes: as fibras de tecido conjuntivo e o epitélio juncional. Anatomicamente, a junção dento-gengival começa na margem gengival e estende-se até à crista óssea. A firmeza desta junção deve-se à existência de fibras gengivais que se inserem no cimento. Durante a erupção passiva e ativa, esta junção vai migrando apicalmente, expondo a superfície dentária.

Numa situação normal, e em adultos, a junção dento-gengival deverá situar-se entre 0,5mm e 2mm, coronalmente, à junção amelo-cementária. (Løe *cit. in* Coslet 1977)

A margem gengival deverá estar pousada sobre o esmalte, e o epitélio juncional deverá posicionar-se entre a junção amelo cementária e a base do sulco gengival. A junção mucogengival deverá localizar-se apicalmente, de preferência, à crista óssea. (Coslet, Vanarsdall e Weisgold, 1977)

O comprimento entre a crista do processo alveolar e a junção amelo-cementaria é, em média, 1,55mm. Contudo, um estudo de Boyle, Via e McFall mostra que esta distância nem sempre toma este valor (variando com a idade), e que, não raramente, é maior que 0.2mm. Todos estes parâmetros indicam que há uma relação de proporcionalidade entre a junção dento-gengival e os outros tecidos de suporte do dente. Depois de se

compreender o ambiente, considerado normal, que rodeia a junção dento-gengival, poder-se-á então definir e classificar a erupção passiva alterada ou retardada.

A erupção passiva alterada consiste num desequilíbrio que ocorre na unidade funcional, a junção dento-gengival, no qual a margem gengival se encontra numa posição demasiado incisal, não se aproximando da junção amelo-cementária. Um estudo realizado por Volchansky e Cleaton-Jones revelou que esta situação ocorreu em cerca de 12% dos pacientes, numa amostra de 1025. (*cit. in* Coslet, Vanarsdall e Weisgold, 1977)

Para se classificar a erupção passiva alterada é preciso ter em conta as relações entre gengiva e coroa anatómica, e entre crista alveolar e junção amelo-cementária. Estas relações foram bem definidas por Coslet, em 1977.

Quanto à relação entre gengiva e coroa anatómica, pode dizer-se que existem dois tipos de casos: um, prende-se com o facto do comprimento de gengiva aderida ser superior àquele preconizado por Bowers, e o outro, com o facto do comprimento de gengiva aderida se encontrar dentro dos padrões normais, contudo toda a gengiva queratinizada existente se posiciona na coroa anatómica. No primeiro caso, uma ressecção dos tecidos gengivais resultaria num tamanho considerado normal de gengiva aderida. No segundo caso, uma ressecção dos tecidos, levaria à perda completa da gengiva queratinizada. (Coslet, 1977)

Quanto à relação entre crista alveolar e junção amelo-cementária, numa situação normal a crista alveolar deve estar situada apicalmente à junção amelo-cementária, com uma distância de cerca de 1,5mm. (Gargiulo *cit. in* Coslet, 1977). Podem, também, encontrar-se casos, nos quais a crista óssea se encontra ao nível da junção amelo-cementária. Nestes, como não existe um adequado tecido conjuntivo a integridade e funcionalidade das estruturas subjacentes podem estar em risco. A gengiva apresenta, ainda, pouca tonicidade e pode ocorrer a formação de uma pseudo-bolsa.

Classificando a E.P.A quanto à relação gengiva-coroa anatómica, existem dois tipos:

- Tipo 1: a margem gengival está posicionada incisalmente à junção amelo-cementária, situando-se a distância entre margem gengival e junção muco-gengival

muito acima dos valores preconizados por Bowers. Nestes casos, a junção muco-gengival, encontra-se apicalmente à crista alveolar. (Coslet, 1977)

- Tipo 2: a distância entre a margem gengival e a junção muco-gengival encontra-se dentro dos valores considerados normais pelo autor acima referido, no entanto toda a gengiva se encontra sobre a coroa anatômica, sendo que a junção muco-gengival está ao nível da junção amelo-cementária. (Coslet, 1977)

Classificando a E.P.A quanto à relação crista alveolar-junção amelo-cementária, existem dois sub-grupos:

- Sub-grupo A: a distância entre a crista alveolar e a junção amelo-cementária corresponde ao valor aceite como normal, 1,5mm, o que permite uma normal inserção das fibras de tecido conjuntivo da gengiva no cimento. (Coslet, 1977)
- Sub-grupo B: a crista alveolar encontra-se ao nível da junção amelo-cementária. Este fenómeno é normal ocorrer durante a erupção ativa de um dente. (Coslet, 1977)

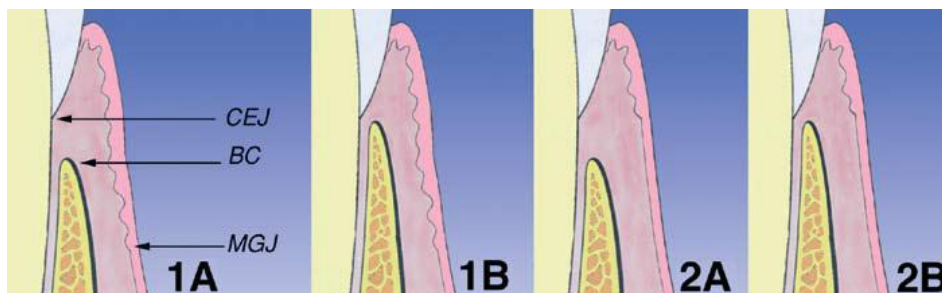


Figura 3 - Classificação morfológica da erupção passiva alterada, de acordo com Coslet (adaptado de Alpiste-Illueca, 2010)

Classificação da erupção passiva alterada no adulto		
	Tipo 1	Tipo 2
Sub-grupo A	Normal relação entre a crista óssea e a junção amelo-cementária. Contudo, a quantidade de gengiva é bastante superior aos valores normais.	Normal relação entre a crista óssea e a junção amelo-cementária. Contudo, a quantidade de gengiva é normal, sobrepondo-se na coroa anatômica.
Sub-grupo B	A crista óssea encontra-se ao nível da junção amelo-cementária e a quantidade de gengiva é superior.	A crista óssea encontra-se ao nível da junção amelo-cementária e a quantidade de gengiva é normal, contudo sobrepõe-se sobre a coroa anatômica.

Tabela 1 - Classificação da erupção passiva alterada no adulto

Nos tipos 1A, como a distância entre crista alveolar e junção amelo-cementária está dentro dos padrões de normalidade e a junção mucogengival se encontra apicalmente à crista alveolar e apesar de existir um excesso de gengiva, parte da mesma está suportada por fibras gengivais e por osso alveolar. Por estas razões, o biótipo de gengiva é mais denso e a sua tonicidade é mantida, o que a torna menos suscetível a doença periodontal. (Coslet, 1977)

Nos tipos 2A, apesar da distância da crista alveolar à junção amelo-cementária ser a correta, toda a gengiva existente não está suportada pelas fibras de tecido conjuntivo que se aderem ao cimento, o que a torna mais fina e mais vulnerável a doença periodontal. (Coslet, 1977)

O tratamento da erupção passiva alterada passa por um alongamento coronário cirúrgico. Para se proceder ao tratamento correto desta patologia, é necessário realizar um bom diagnóstico do tipo de E.P.A que o paciente apresenta. Segundo Cairo et al. (2012) um possível tratamento para a erupção passiva tipo 1, inclui gengivectomia e cirurgia de retalho apicalmente reposicionado, com recontorno ósseo, caso se trate do tipo 1B. O tratamento do tipo 2, para além da cirurgia periodontal, pode incluir o tratamento prostodôntico e ortodôntico.

4.2 Excesso vertical maxilar

Quando ocorre um crescimento vertical hiperplásico da maxila, os dentes ficam colocados numa posição bastante distante da base esquelética maxilar, fazendo com que haja um aumento do tecido gengival. (Garber e Salama, 1996)

A classificação do excesso vertical maxilar faz-se por graus de severidade e foi desenvolvida para determinar o melhor tratamento para cada um dos graus. Os graus de severidade, grau I, II e III, são determinados pela quantidade de gengiva presente. O tratamento desta condição varia desde a intrusão ortodôntica, passando pela cirurgia ortognática, bem como por procedimentos de cirurgia plástica periodontal. (Garber e Salama, 1996)

Classificação do excesso vertical maxilar		
Grau	Quantidade de gengiva	Tratamento
I	2-4mm	Intrusão ortodôntica; Terapia periodontal e restauradora;
II	4-8mm	Terapia periodontal e restauradora; Cirurgia ortognática;
III	≥8mm	Cirurgia ortognática e terapia periodontal e restauradora, onde for necessário.

Tabela 2 - Classificação do excesso vertical maxilar (adaptado de Garber e Salama, 1996)

Apesar de se poder distinguir uma erupção passiva alterada de um excesso vertical maxilar, estas condições clinicas podem ocorrer em simultâneo num paciente. (Garber e Salama, 1996)

Nestes casos, o plano de tratamento deve começar por corrigir a erupção passiva alterada, de modo a fornecer ao dente um aspeto mais estético, ou seja, não tão curto e achatado, deixando meramente o aumento maxilar para corrigir. É apenas desta forma que o cirurgião tem a noção da quantidade de impactação necessária a realizar. De seguida poder-se-á proceder à cirurgia ortognática para reposicionamento da maxila. Este procedimento está limitado pela quantidade de margem incisal que é aceitável

mostrar, em repouso (2mm), portanto a maxila não deve ser impactada para além deste nível. Por último, e só depois da cirurgia, são removidos quaisquer restos de excesso gengival remanescentes. (Garber e Salama, 1996)

5 - Cirurgia plástica periodontal

5.1 Perspetiva histórica

O termo “cirurgia plástica periodontal” evoluiu a partir do termo “cirurgia mucogengival” introduzido por Friedman, em 1957. Esta última, descreve todo um conjunto de procedimentos que tenham como objetivo resolver problemas que comprometam a relação entre gengiva e mucosa alveolar, tais como bolsas que se estendam apicalmente até à junção mucogengival, freios mal posicionados e profundidade vestibular inadequada. (Friedman, 1964)

Em 1992, Miller introduz o termo de cirurgia plástica periodontal.

5.2 Definição e Indicações

A cirurgia plástica periodontal abrange um conjunto de procedimentos regeneradores e reconstrutivos idealizados não só para restaurar a forma e a função, mas também para favorecer a estética. (Miller, 1992)

Alguns desses procedimentos são:

- Aumentos gengivais;
- Recobrimentos radiculares;
- Correção de defeitos da mucosa peri-implantar;
- Aumentos coronários;
- Preservação gengival na erupção ectópica;
- Remoção de freios;
- Prevenção do colapso da crista óssea com extração dentária;
- Aumento da crista edêntula; (Wennström, Zucchelli e Pini-Prato, 2008)

6 - O alongamento coronário

6.1 O que é o alongamento coronário

O alongamento coronário é um termo que caracteriza um conjunto de técnicas cirúrgicas que removem tecido periodontal duro e mole, permitindo um ganho supra-crestal do comprimento da coroa, sem nunca comprometer o espaço biológico e a saúde do periodonto. (Lanning et al, 2003)

A erupção forçada é também uma técnica de alongamento coronário alternativa às técnicas cirúrgicas. (Potashnick e Rosenberg, 1982)

Deve ser um procedimento que já teve por base a fase higiénica da terapia periodontal e está indicado nas seguintes situações:

- Margens sub-gengivais, quando a toma de impressões está dificultada;
- Lesões cariosas sub-gengivais;
- Fraturas radiculares no 1/3 cervical da raiz;
- Reabsorção radicular no 1/3 cervical da raiz;
- Perfurações pulpares no 1/3 cervical da raiz;
- Retenção reduzida de uma coroa, devido a altura coronal diminuída;
- Em combinação com secção, amputação e separação de raízes;
- Promoção de um aspeto estético nos dentes anteriores, nos casos de coroas clínicas curtas ou linhas de sorriso muito altas; (Huynh-Ba, Brägger e Lang, 2007)

Apesar das inúmeras indicações, existem também algumas contraindicações, tais como:

- Pacientes que corram alto risco em qualquer intervenção cirúrgica;
- Pacientes que fracassaram na fase inicial e higiénica da terapia periodontal;
- Se o alongamento coronário prejudicar zonas de furca;
- Dentes com perda óssea até ao 1/3 apical da raiz;
- Dentes com comprometimento periodontal severo; (Huynh-Ba, Brägger e Lang, 2007)

7 - Técnicas de alongamento coronário

7.1 Alongamento coronário cirúrgico

Esta técnica é baseada nos conceitos de cirurgia de retalho, e a conservação da papila é considerada no desenho do retalho. (Huynh-Ba, Brägger e Lang, 2007)

Segundo os autores acima citados, o procedimento começa com um bloqueio anestésico da área cirúrgica, sendo a primeira incisão realizada até ao osso e na direção do eixo axial do dente, intrasulcularmente. Um retalho de espessura total é, depois, levantado, expondo o campo cirúrgico, fornecendo visibilidade para a superfície radicular e a crista alveolar. De seguida e com o auxílio de curetas é removido tecido de granulação e tecido que esteja em excesso. A quantidade de osteotomia e osteoplastia tem de ser estimada, tendo em conta o respeito pelo espaço biológico e o tipo de restauração a ser implementada no dente. Quando a quantidade de superfície radicular supra-crestal que está exposta é suficiente, procede-se a uma raspagem da raiz para eliminar quaisquer restos de fibras do ligamento periodontal, aderidas ao cimento. De seguida, faz-se uma abundante irrigação com uma solução salina estéril com o objetivo de eliminar impurezas da ferida cirúrgica. Para finalizar, pressiona-se o retalho contra o osso e adaptam-se as suas margens para uma boa cicatrização. O uso de suturas pode estar indicado.

Os cuidados pós-operatórios incluem a administração de anti-inflamatórios e bochechos com antissépticos orais, como a clorhexoidina. O uso de uma escova macia está, também, indicado.

7.1.1 Alongamento coronário cirúrgico de uma etapa

Esta técnica consiste no levantamento de retalho de espessura total (mucoperiostal), seguido de osteotomia e do reposicionamento apical dos tecidos gengivais, ao nível ou perto da crista óssea. É um procedimento de escolha quando a quantidade de gengiva queratinizada é limitada, pois tem a vantagem de a preservar e manter a saúde da gengiva marginal. No entanto se a cicatrização do paciente for atrasada, o sulco gengival pode levar meses a reabilitar. Depois do processo de cicatrização, a posição

dos tecidos ou o seu aspeto podem ainda não ser esteticamente agradáveis, nestas situações uma posterior gengivoplastia pode ser realizada, para colocar a margem gengival na posição pretendida para atingir um resultado estético. (Sonick, 1997)

O **Retalho Apicalmente Posicionado** é uma técnica cirúrgica que se enquadra na categoria do alongamento coronário de uma etapa. É um termo que Friedman desenvolveu, em 1962, tendo por base o anterior de reposicionamento da gengiva aderida, apresentado por Nabers em 1954. A necessidade desta mudança deve-se ao facto de nesta técnica cirúrgica não ser apenas transportada apicalmente a gengiva aderida, mas todo o conjunto de gengiva, mucosa alveolar e freios, se necessário. (Friedman, 1962)

É um procedimento que consiste no levantamento de um retalho, suturando-o numa posição mais apical, eliminando bolsas periodontais e conseqüente retenção da gengiva aderida existente. (Carranza e Carraro, 1970)

As indicações do retalho apicalmente posicionado são, entre elas:

- Quando a base da bolsa periodontal se encontra ao nível ou apicalmente à junção mucogengival; (Friedman, 1962)
- Alongamentos coronários;
- Reposição de freios e aumento de gengiva aderida. (Donnenfeld, Marks e Glickman, 1964)

A técnica de retalho apicalmente posicionada é uma técnica que apresenta inúmeras vantagens, tais como: a cicatrização é obtida, principalmente, por primeira intenção, o que a torna mais rápida e menos dolorosa; o osso é totalmente coberto por tecido viável e saudável; a quantidade de gengiva deixada pode ser controlada. (Friedman, 1962)

No entanto, também apresenta desvantagens: é mais difícil de realizar do que qualquer outro retalho, pois deve ser suturado com precisão e a gengiva deve ser estreitada corretamente, para que não fique demasiado grossa aquando da cicatrização; quando a quantidade de gengiva pré-operatória já é pouca, é difícil manipular o retalho e suturá-lo; locais onde a profundidade do vestíbulo é pequena, também limitam a manipulação do

retalho. (Friedman, 1962)

Antes de proceder ao ato cirúrgico, o médico dentista deve ter em atenção alguns aspetos clínicos, fazendo uma sondagem das áreas a operar. Com a sondagem, vai perceber onde se encontra a base da bolsa em relação à junção mucogengival, até onde houve reabsorção óssea, qual foi o padrão de reabsorção e em que nível se encontra o osso em relação ao tecido mole. (Friedman, 1962)

Contudo, o recontorno ósseo está contraindicado nas seguintes situações: quando a estabilidade do dente a tratar pode ser afetada, se se comprometer o ratio coroa-raiz, as áreas de furca também devem ser evitadas. (Hempton e Dominici, 2010)

Existem vários tipos de retalho apicalmente posicionado e a classificação de cada um está dependente do comprimento de gengiva existente no pré-operatório, pelo que se podem classificar da seguinte forma: retalho apicalmente posicionado de classe I, II e III.

- Classe I: Sempre que a quantidade de gengiva pré-operatória existente é abundante e fibrótica. O cirurgião deve estimar quantidade de gengiva a ser mantida, para que a porção de gengiva aderida seja a suficiente no pós-operatório. É realizada uma incisão biselada e festonada. Levanta-se um retalho de espessura total, realiza-se o recontorno ósseo quando necessário, e coloca-se o mesmo numa posição mais apical. É necessária uma sutura para recobrir a crista óssea.
- Classe II: Sempre que a quantidade de gengiva, antes da cirurgia, é moderada e não costuma ser fibrótica. Contudo, esta tem de ser movida apicalmente de modo a que a gengiva aderida tenha uma proporção correta e funcional no pós-operatório. O retalho é manuseado da mesma forma que na classe I.
- Classe III: Nesta classe existe uma ínfima quantidade de gengiva, pelo que é necessário aumentar a mesma, de forma a obter uma adequada gengiva aderida no pós-operatório. Para que esta situação possa acontecer, uma pequena porção de osso é deixada desnudada. (Friedman, 1964)

Quanto à técnica descrita por Friedman, em 1962 e por Donnenfeld, Marks e Glickman, em 1964, processa-se da seguinte forma:

- 1.º: realiza-se uma incisão biselada e festonada, dependendo a sua distância da margem gengival, da profundidade da bolsa, da grossura e do comprimento da gengiva. Se no pré-operatório a gengiva for fina e estreita, então a incisão deve ser o mais próxima possível do dente. Duas incisões verticais devem ser feitas para delimitar o campo operatório e permitir que o retalho seja levantado.
- 2.º: levanta-se o retalho de espessura total para além da junção mucogengival e elimina-se a porção da gengiva que inclui tecido de granulação e bolsa. De seguida, dimensionam-se e alisam-se as raízes.
- 3.º: faz-se o recontorno ósseo da crista alveolar, de modo a que adquira a sua forma original.
- 4.º: o retalho é posicionado apicalmente com a sua margem ao nível da crista óssea remanescente e é fixado nesta posição por suturas interproximais e laterais.
- 5.º: recobre-se a ferida cirurgica com um pack de cicatrização, que deve ser substituído aquando da remoção da sutura.

Quando se realiza um retalho apicalmente posicionado, com o objetivo de se alongar uma coroa clínica, o recontorno ósseo não deve ser apenas realizado na região a tratar mas também nos dentes adjacentes, para que não haja uma discrepância do perfil ósseo e para que o retalho seja suturado sem repuxar os tecidos. É também por estes motivos que este retalho não deve ser realizado num único dente, na zona estética. Outra razão pela qual se aumenta o número de dentes no campo cirúrgico é a necessidade de manter ou melhorar a simetria das coroas entre as hemi-arcadas.

Durante o procedimento, pelo menos 4mm de estrutura dentária devem ser expostos, uma vez que com a cicatrização, os tecidos supra-crestais proliferam em direção coronal cerca de 2 a 3mm.

No seu estudo de 1964, Donnenfeld et al, provam que esta técnica de retalho é eficaz na remoção de bolsas periodontais, na recolocação de freios e no aumento de gengiva aderida. Contudo, Sonick em 1997, enfatiza que este tipo de procedimento mantém as dimensões da gengiva aderida.

7.1.2 Alongamento coronário cirúrgico de duas etapas

O alongamento coronário de duas etapas está indicado quando é necessário aumentar a altura coronal de um dente e a remoção de osso é necessária. (Sonick, 1997)

Na primeira etapa, levanta-se um retalho de espessura total para se ter acesso ao osso alveolar, realiza-se a remoção do osso, de acordo com princípios estéticos, pois os tecidos adaptam-se ao contorno do osso. Caso se considere restaurar o dente futuramente, o osso deve ficar posicionado a cerca de 3mm da margem restauradora, para se manter espaço biológico. Se pelo contrário, não se pretende restaurar, então o osso deve ficar a cerca de 2mm da junção amelo-cementária para que o corpo seja capaz de reformular 2mm de espaço biológico e 1mm de sulco gengival. Depois de realizada a osteotomia, o retalho é suturado na sua posição original. É de esperar que duas semanas depois do procedimento, a cicatrização inicial esteja completa. (Sonick, 1997)

A segunda fase, que acontece 3 meses depois da primeira, pois os tecidos encontram-se estáveis, consiste na realização de uma gengivectomia. Procede-se à sondagem da crista alveolar e mede-se o comprimento de gengiva acima da crista óssea, este comprimento menos 3mm, é a quantidade de gengiva que é aceitável excisar sem que haja mudanças na margem gengival livre. (Sonick, 1997)

7.2 Gengivectomia e gengivoplastia

A gengivectomia é um procedimento cirúrgico que faz a excisão do tecido mole de uma bolsa periodontal ou de tecido gengival que se encontre em excesso. (Grant et al *cit. in* Waite, 1975). A gengivectomia é uma forma de tratamento efetiva, tendo as suas indicações e contraindicações.

Indicações da gengivectomia:

- Eliminação de bolsas supra-crestais, nas quais o tecido é fibroso;
- Diminuição de gengivas aumentadas/alongamento coronal;
- Eliminação de abscessos periodontais supra-ósseos. (Carranza, 2002)

Segundo Huynh-Ba, Brägger e Lang (2007), a gengivectomia só deve ser realizada em casos onde existem pseudo-bolsas, um excesso do crescimento gengival ou existência de “sorriso gengival”. Caso estas situações não se verifiquem, a gengivectomia só poderá prejudicar as dimensões da gengiva.

Contraindicações:

- Necessidade de cirurgia óssea;
- Se a eliminação da bolsa resultar na remoção total da gengiva aderida;
- Situações em que a base da bolsa está situada apicalmente à junção mucogengival;
- Situações em que haja um comprometimento estético, principalmente nas zonas anteriores. (Carranza, 2002)

O procedimento cirúrgico da gengivectomia foi concisamente descrito por Goldman em 1951. Depois de corretamente anestesiada a área a operar, devem ser medidas as profundidades de sondagem com uma sonda periodontal, de modo a que do lado exterior a gengiva possa ser marcada e perfurada nessa exata medida, criando um ponto sangrante. É esta sucessão de pontos sangrantes que serve de guia para a incisão. A lâmina de bisturi usada deve ser angulada para que se possa fazer um corte biselado e deve estar bem afiada para que não se formem pequenas secções no tecido operado. A primeira incisão deve ser feita de modo a que se obtenha um bom desenho festonado na gengiva remanescente. Para que isto aconteça, algum tecido conjuntivo do complexo dento-gengival deve ser deixado. No caso da excisão do tecido acontecer até à crista alveolar, o contorno final da gengiva está unicamente dependente do processo de cicatrização. Nas zonas onde a gengiva é mais grossa é recomendado que a lâmina seja posicionada mais apicalmente ao ponto sangrante, para se obter um bisel mais acentuado. Em gengiva mais fina não se efetua este procedimento, pois não é necessário um bisel acentuado. A incisão deve ser direcionada à base da bolsa. Nas áreas interproximais, onde as bolsas poderão ser mais profundas que nos aspetos vestibular e palatino, é necessário que nestes últimos se retire mais tecido para que o contorno fisiológico da gengiva seja mantido. Depois de executada a incisão por vestibular e palatino, realiza-se uma incisão na área interproximal para separar o tecido mole do periodonto. Por fim, descola-se o tecido excisionado por meios de uma cureta ou

descolador, faz-se nova sondagem para verificar a eliminação completa das bolsas e remove-se o tecido de granulação. A ferida cirúrgica deve ser coberta com um material que proteja a cicatrização, a ser mantido durante 14 dias.

Se a excisão dos tecidos moles, por meios de uma gengivectomia, resultasse num comprimento de gengiva inferior a 3mm, então o retalho apicalmente posicionado deve ser considerado em alternativa à gengivectomia. Assim, preserva-se tecido gengival e ainda, se poderá aumentar a largura de gengiva aderida. (Hempton e Dominici, 2010)

A medição do nível ósseo é, também, um parâmetro importante na escolha do procedimento cirúrgico a adotar. Se a crista óssea se encontra a menos de 3mm da margem gengival, uma simples gengivectomia não é o suficiente para um bom alongamento coronário e acresce-se o risco dos tecidos voltarem a desenvolver. (Hempton e Dominici, 2010)

Por este motivo, Garber e seus colegas afirmam que *“The tissue is the tissue, but the bone sets the tone”*.

O contorno ósseo tem um importante papel na cicatrização e no design da gengiva. Se depois da terapia, o mesmo tem um arquitetura desejável, então o mesmo é esperado acontecer na margem gengival. (Hempton e Dominici, 2010)

A gengivoplastia é uma técnica que consiste no contorno plástico da gengiva marginal e inter-proximal, para que lhe seja devolvida a sua forma fisiológica. Difere da gengivectomia, na medida em que tem como único objetivo fornecer um aspeto mais estético à gengiva. Segundo Prichard em 1961, as principais aplicações da gengivoplastia são:

- Casos de erupção passiva alterada tipos 1A e 2A;
- Quando casos de gengivite ulcerativa necrozante recorrente alteraram a arquitetura gengival;

A técnica cirúrgica é a mesma usada na gengivectomia.

7.2.1 Gengivectomia com laser

O laser cria uma luz monocromática, num comprimento de onda bastante estreito, que é enviada através de um tubo filamentosos. A energia gerada pelo laser é absorvida pelo tecido, aumentando a temperatura deste. Assim, os tecidos passam pelas fases de aquecimento, coagulação, desnaturação proteica, secagem, vaporização e carbonização. O laser corta pela ablação dos tecidos. (Sarver e Yanosky, 2004)

Existem três tipos de lasers usados em medicina dentária: o laser de Co₂, o laser de érbio e o laser diodo.

O laser de Co₂ é difícil de usar pois não contacta com o tecido durante a fase de corte. Tem um comprimento de onda que é invisível a olho nu, usando-se um laser de hélio-néon, que tem um comprimento de onda no espectro visível, como “apontador”. (Sarver e Yanosky, 2004)

O laser de érbio tem um comprimento de onda entre 2790 e 2940nm, e por isso é absorvido pela hidroxiapatite e pela água. Também pode ser usado para cortar tecidos moles, no entanto não controla a hemorragia. (Sarver e Yanosky, 2004)

O laser diodo tem um comprimento de onda de 812-980nm e é absorvido pela pigmentação dos tecidos moles, o que faz dele um excelente hemostático. É usado em contacto direto com o tecido, sem causar sangramento nem desconforto. A sua grande vantagem é não ser absorvido pelo osso nem pelo esmalte, atuando apenas em tecidos moles. (Sarver e Yanosky, 2004)

As principais aplicações dos lasers em dentária são: gengivectomias, frenetomias, remoção de lesões mucocutâneas, escultura dos contornos gengivais em implantes e cirurgia mucogengival. (Sarver e Yanosky, 2004)

Algumas das vantagens do uso deste método, em detrimento do uso da lâmina de bisturi, prendem-se: com a precisão do corte devido ao pouco sangramento, uma vez, que o campo cirúrgico tem sempre visibilidade; a ferida está esterilizada; a dor e a inflamação no pós-operatório são menores; o reduzido tempo de intervenção e célere recuperação

dos tecidos. Apesar das vantagens, os instrumentos de laser têm um elevado custo e requerem precauções extra aquando da manipulação do instrumento. (Sarver e Yanosky, 2004)

8 – Alongamento coronário não cirúrgico

8.1 Erupção dentária forçada

Potashnick, Rosenberg e Dent, em 1982, descrevem a erupção dentária forçada como sendo uma alternativa à cirurgia para alongamento coronário. Em 1991, Heithersay e Ingber citados por Assif et al, sugerem o uso da erupção forçada para o tratamento de dentes não restauráveis mas com estrutura sã ao nível ou abaixo da crista óssea, bem como para o tratamento de defeitos ósseos isolados. Pode ser uma técnica preferível à cirúrgica, na medida em que: conserva o osso, preserva o espaço biológico, expõe estrutura dentária saudável para suportar as margens de uma restauração, mantém a estética, melhora o ratio coroa-raiz e o osso alveolar dos dentes adjacente não é sacrificado. (Assif et al, 1991)

Durante o movimento de extrusão, as forças de alongamento resultam no aumento da tensão exercida sobre as fibras principais do periodonto, havendo assim uma deposição de osso nas paredes do osso alveolar e uma remodelação do ligamento periodontal. (Schwimer, Rosenberg e Schwimer, 1990)

As indicações para a erupção forçada são a extrusão da raiz, na qual o problema se encontra ao nível ou abaixo da crista óssea, sendo estes: fraturas horizontais, reabsorções internas e externas e perfurações iatrogénicas. (Simon *cit. in* Johnson e Sivers, 1986)

É uma técnica de eleição na região anterior, devido à grande preocupação estética que esta levanta. (Johnson e Sivers, 1986)

A erupção forçada de um dente é uma técnica útil quando a radioterapia contraindica cirurgias pelo risco de osteoradionecrose. (Johnson e Sivers, 1986)

As contraindicações incluem uma proporção coroa-raiz inadequada, espaço oclusal insuficiente para a quantidade de extrusão pretendida e complicações periodontais. (Johnson e Sivers, 1986)

A técnica preconiza-se da seguinte forma: braquetes ortodônticos são aderidos ao dente a extruir e aos adjacentes, sendo ligados por um arco de arame. Caso seja necessário tratamento endodôntico do dente a extruir, este deve ser realizado antes da extrusão. (Wennström, Zucchelli e Pini-Prato, 2008)

Antes de se iniciar um tratamento com a erupção forçada de um dente, deve ter-se em consideração vários factores como: o estado periodontal do dente, morfologia da raiz, a posição do dente e a sua restaurabilidade, seguindo-se, para tal, as seguintes diretrizes: (Johnson e Sivers, 1986)

- 1.º: estimar o comprimento de raiz saudável, que se encontra dentro do osso, através de radiografia;
 - 2.º: estimar o espaço disponível para a coroa clínica;
 - 3.º: calcular a quantidade de erupção necessária para restaurar o dente, tendo em conta que 4mm de estrutura dentária sã devem estar acima da crista óssea.
 - 5.º: calcular se a estrutura extruída é suficiente para receber uma restauração.
- (Assif, Pilo e Marshak, 1991)

Findo o tratamento de extrusão dentária é necessário estabilizar o dente, para prevenir o risco de recidiva, durante o processo de reorganização das fibras do ligamento periodontal. A estabilização pode passar pela adesão de compósito aos dentes adjacentes. (Johnson e Sivers, 1986)

Nesta técnica, se forem usadas forças leves durante um longo período de tempo, é de esperar que o periodonto também adquira uma posição mais coronal. Quando isto ocorre deve-se proceder a um alongamento coronário incluindo osteotomia do dente extruído. (Johnson e Sivers, 1986)

8.2 Erupção dentária forçada com fibrotomia

A erupção forçada com fibrotomia requer uma consideração clínica e biológica adicional. (Schwimer, Rosenberg e Schwimer, 1990)

Os princípios que são aplicados à erupção forçada convencional são os mesmos aplicados à erupção forçada com fibrotomia. (Schwimer, Rosenberg e Schwimer, 1990) Contudo, nesta técnica, a crista óssea e a margem gengival são retidas no local onde estavam antes do procedimento e a interface dente-gengiva dos dentes adjacente permanece inalterada. (Wennström, Zuchelli e Pini Prato, 2008)

A sua principal indicação é o alongamento coronário, no qual não se pretende alterar a localização da margem gengival dos dentes adjacentes. Não deve ser usada em dentes com defeitos ósseos angulares. (Wennström, Zuchelli e Pini Prato, 2008)

A técnica é similar à da erupção forçada convencional, contudo a cada 7 a 10 dias, as fibras de tecido conjuntivo supra-crestais são cortadas com uma lâmina de bisturi. É este corte das fibras que elimina a transmissão de forças, e é por isso que o osso alveolar não é remodelado coronalmente. (Wennström, Zuchelli e Pini Prato, 2008)

O objetivo desta técnica é que a crista óssea e restante aparato periodontal não tomem uma posição coronal, permanecendo no mesmo local. (Schwimer, Rosenberg e Schwimer, 1990)

9 - Consideração periodontais no alongamento coronário com fins restauradores

O objetivo do alongamento coronário é fornecer ao dentista um tamanho de coroa clínica suficiente para um ótimo tratamento restaurador. (Herrero e Maropis, 1995)

A manutenção da saúde do periodonto deve ser a principal prioridade e preocupação aquando da realização de um procedimento cirurgico para fins restauradores. Só assim, se poderá obter sucesso no tratamento a longo prazo. (Maynard e Wilson, 1979)

As principais funções dos tratamentos restauradores são: o restabelecimento da forma,

da função e da estética perdidas devido a trauma ou a doença. (Starr, 1991)

De acordo com autores como Nevins, Fugazzotto e Ingber (*cit. in* Lanning et al, 2003), deverão ser conservados, no mínimo, 3mm supra-crestais de estrutura dentária sã, aquando da realização do alongamento coronário cirúrgico. Se o objetivo do alongamento for a reabilitação com prótese fixa, então, autores como Rosenberg et al (*cit. in* Lanning 2003) recomendam um espaço de 3,5mm a 4mm, desde a margem da restauração até ao tecido conjuntivo. Porém, outros autores como Wagenberg et al, sugerem que devem ser deixados, no mínimo, 5mm a 5,25mm de estrutura dentária acima da crista óssea. Já Ramfjord (*cit. in* Starr 1991) afirma que não é necessária uma distância mínima, desde que a inflamação seja controlada.

A guideline preconizada e utilizada é a de Gargiulo, ou seja, 3mm devem ser mantidos entre a crista alveolar e a margem da futura restauração, durante a realização do alongamento cirúrgico. Só assim, se alcança a estabilidade dos tecidos periodontais. (Lang, 1995)

No estudo de Lanning et al, de 2003, chega-se à conclusão de que a grande tendência foi a diminuição do espaço biológico após o alongamento coronário cirúrgico, sendo capaz de restabelecer a sua posição em 6 meses.

Maynard e Wilson (1979) afirmam que, não é apenas a dimensão vertical do tecido gengival que se deve ter em conta. O outro aspeto importante é a espessura do tecido. Portanto, se durante uma profundidade de sondagem se vê a sonda através do tecido, é duvidoso que o mesmo suporte uma margem de restauração infra-gengival.

As principais indicações para o alongamento coronário com fins restauradores, prendem-se com a necessidade de aumentar a retenção e melhorar o acesso de margens sub-gengivais da futura restauração. (Lang, 1995)

O objetivo do alongamento coronário cirúrgico é fornecer uma quantidade adequada de coroa clínica que permita a restauração do dente. (Herrero, Maropis e Yukna, 1995)

No artigo de Assif et al, de 1991, constata-se que a presença de estrutura dentária sã

suficiente acima da crista óssea é essencial para alcançar objetivos como: assentar as margens das restaurações em dente são, preservar espaço biológico e periodonto saudável, facilitar a toma de impressões dos dentes preparados e obter estética.

A quantidade de gengiva aderida varia, entre periodontos saudáveis, cerca de 1-2mm de gengiva aderida pode ser o suficiente para a manutenção da saúde do periodonto. No entanto, quando se considera reabilitar um dente proteticamente e a gengiva aderida tem uma altura mínima, o alongamento coronário tem de ser considerado, para se evitar o risco de recessão gengival. Nestes casos, a gengivectomia está contraindicada e dá-se preferência a um retalho apicalmente posicionado. (Sonick, 1997)

III - Conclusão

Para se falar de cirurgia periodontal e, principalmente, de técnicas de alongamento coronário é necessário compreender o ambiente que envolve o periodonto. Este tem as principais funções de proteger e dar suporte ao dente. Pode ser considerado um complexo que abrange várias estruturas, a saber: gengiva, cemento radicular, ligamento periodontal e osso alveolar. (Lindhe, Karring e Araújo, 2008)

Falar de tecido periodontal é, muitas vezes, sinónimo de se falar de espaço biológico e é esta estrutura, composta por epitélio juncional e fibras de tecido conjuntivo, que deve ser respeitar no momento da cirurgia periodontal.

O alongamento coronário é um dos procedimentos abrangidos pela cirurgia plástica periodontal e para se obter um resultado estético satisfatório, devem conhecer-se todos os parâmetros do sorriso e da face, tais como, simetria facial, linha do sorriso, contorno gengival e quantidade de gengiva que é exposta durante o sorriso. (Robbins, 1991)

Os procedimentos de alongamento coronário têm como objetivo remover tecido duro e mole permitindo um ganho supra-crestal do comprimento da coroa, sem nunca comprometer o espaço biológico e a saúde do periodonto. (Lanning et al, 2003)

As principais razões pelas quais se realizam alongamentos coronários ou são estéticas (existe um excesso gengival, o que torna o sorriso desagradável) ou são restauradoras (quando existem lesões cáries sub-gengivais, quando existe uma coroa pouco retentiva...), (Huynh-Ba, Brägger e Lang, 2007)

São várias as etiologias para o excesso gengival, tais como, gengivite, excesso vertical maxilar, lábio superior hiperativo e erupção passiva alterada, tendo esta sido exhaustivamente definida por Coslet, em 1977. Nada impede que estas etiologias se associem, como foi constatado nos capítulos acima. Um excesso vertical maxilar pode estar presente num paciente, mesmo que este seja diagnosticado com uma erupção passiva alterada., (Garber e Salama, 1996).

O tratamento do excesso gengival varia conforme a sua etiologia e compreende técnicas como: alongamento coronário cirúrgico, como a gengivectomia e gengivoplastia e o retalho apicalmente posicionado; e ainda o alongamento coronário não-cirúrgico como a erupção dentária forçada com ou sem fibrotomia. Apesar de cada uma destas técnicas apresentar as suas indicações e especificidades, é, no entanto, possível compará-las.

Muitas vezes, o alongamento coronário precede a realização de uma restauração protética. Neste tipo de procedimento é necessário ter em atenção e estar ciente dos efeitos que a margem de uma restauração pode ter na saúde do tecido periodontal. O sucesso a longo prazo de um bom tratamento restaurador está altamente dependente da saúde do periodonto. (Maynard e Wilson, 1979)

IV - Bibliografia

Ainamo, A. et alli. (1992). Location of the mucogingival junction 18 years after apically repositioned flap surgery, *Journal of Clinical Periodontology*, 19(1), pp. 49-52.

Ainamo, J. e Løe, H. (1966). Anatomical Characteristics of Gingiva A Clinical and Microscopic Study of the Free and Attached Gingiva, *J Periodontal*, 37(1), pp. 5-13.

Alpiste-Illueca, F. (2011). Altered passive eruption (APE): A little-known clinical situation, *Med Oral Patol Oral Cir Bucal*, 16(1), pp. 100-104.

Aremband, D. e Wade, A. B. (1973). A comparative wound healing study following gingivectomy by electrosurgery and knives, *J.periodont.Res.*, 8(1), pp. 42-50.

Assif, D., Pilo, R. e Marshk, B. (1991). Restoring teeth following crown lengthening procedures, *The Journal of prosthetic dentistry*, 65(1), pp. 62-64.

Balasubramanian, K., Arshad, M. L. e Priya, B. D. (2015). Reconstruction of pink esthetics: The periodontal way, *Contemporary Clinical Dentistry*, 6(1), pp. 84-87.

Biniraj, K. R. et alli. (2015). A Combined Periodontal - Prosthetic Treatment Approach to Manage Unusual Gingival Visibility in Resting Lip Position and Inversely Inclined Upper Anterior Teeth: A Case Report with Discussion, *Journal of International Oral Health*, 7(3), pp. 64-67.

Bowers, G. M. (1963). A Study of the Width of Attached Gingiva, *Journal of Periodontology*, 34(3), pp. 201-209.

Brägger, U., Lauchenauer, D. e Lang, N.P. (1992). Surgical lengthening of the clinical crown, *Journal of Clinical Periodontology*, 19(1), pp. 58-63.

Cairo, F. et alli. (2012). Periodontal Plastic Surgery to Improve aesthetics in Patients with Altered Passive Eruption/Gummy Smile: A Case Series Study, *International Journal of Dentistry*.

Carranza, F. A. (2002). The gengivectomy technique. *In*: Newman, M. G., Takei, H. H. e Carranza, F. A. (9ª). Clinical periodontology. Estados Unidos da América, W. B. Saunders Company, pp. 749-753.

Carranza, F. A. e Carraro, J. J. (1970). Mucogingival Techniques in Periodontal Surgery, *Journal of Periodontology*, 41(5), pp. 294-299.

Coatoam, G. W., Behrents, R. G. e Bissada, N. F. (1981). The Width of Keratinized Gingiva During Orthodontic Treatment: Its Significance and Impact on Periodontal Status, *Journal of Periodontology*, 52(6), pp. 307-313.

Coslet, J. G., Vanarsdall, R. e Weisgold, A. (1977). Diagnosis and Classification of Delayed Passive Eruption of the Dentogingival Junction in the Adult, *The Alpha Omegan*, 70(3), pp. 24-28.

Donnenfeld, O. W., Marks, R. M. e Glickman, I. (1964). The Apically Repositioned Flap - A Clinical Study, *Journal of Periodontology*, 35(5), pp. 381-387.

Fiorini, A. et alli. (2015). Diagnosis and Treatment Planning in Restorative Dentistry. [Em linha]. Disponível em <<http://pocketdentistry.com/1-diagnosis-and-treatment-planning-in-restorative-dentistry/>>. [Consultado em 03/09/2015].

Friedman, N. (1962). Mucogingival Surgery: The Apically Repositioned Flap, *Journal of Periodontology*, 33(4), pp. 328-340.

Friedman, N. e Levine, H. L. (1964). Mucogingival Surgery: Current Status, *Journal of Periodontology*, 35(1), pp. 5-21.

Garber, D. A. e Salama, M. A. (1996). The aesthetic smile: diagnosis and treatment, *Periodontology 2000*, 11(1), pp. 18-28.

Gargiulo, A. W., Wentz, F. M. e Orban, B. (1961). Dimensions and Relations of the Dentogingival Junction in Humans, *Journal of Periodontology*, 32(3), pp. 261-267.

Ghahroudi, A. et alli. (2014). Is Biologic Width of Anterior and Posterior Teeth Similar, *Acta Medica Iranica*, 52(9), pp. 697-702.

Goldman, H. M. (1951). The development of physiologic gingival contours by ginigvoplasty, *Oral Surgery, Oral Medicine, Oral Pathology*, 3(7), pp. 879-888.

Hall, W. B. (1981). The Current Status of Mucogingival Problems and Their Therapy, *Journal of Periodontology*, 52(9), pp. 569-575.

Hempton, T. J. e Dominici, J. T. (2010). Contemporary Crown-Lengthening Therapy: A Review, *The Journal oh the American Dental Association*, 141(6), pp. 647-655.

Herrero, F. et alli. (1995). Clinical Comparison of Desired Versus Actual Amount of Surgical Crown Lengthening, *Journal of Periodontology*, 66(7), pp. 568-571.

Huynh-Ba, G., Brägger, U. e Lang, N. (2007). Surgical lengthening of the clinical crown: a periodontal concept for reconstructive dentistry, *Quintessenz Journals*, 4(3), pp. 193-201.

Jananni, M., Sivaramakrishnan, M. e Libby, T. J. (2014). Surgical correction of excessive ginigval display in class I vertical maxillary excess: Mucosal strip technique, *Journal of Natural Science, Biology and Medicine*, 5(2), pp. 494-498.

Johnson, G. K. e Sivers, J. E. (1986). Forced eruption in crown-lengthening procedures, *The Journal of Prosthetic Dentistry*, 56(4), pp. 424-427.

Jorgensen, M. G. e Nowzari, H. (2001). Aesthetic crown lengthning, *Periodontology 2000*, 27(1), pp. 45-58.

Kaldahl, W. B. et alli. (1982). Achieving an esthetic appearance with a fixed prosthesis by submucosal grafts, *Journal of American Dental Association*, 104(1), pp. 449-452.

Lang, N. P. (1995). Periodontal considerations in prosthetic dentistry, *Periodontology*

2000, 9(1), pp. 118-131.

Lang, N. P. e Løe, H. (1972). The Relationships Between the Width of Keratinized Gingiva Health, *Journal of Periodontology*, 43(10), pp. 623-627.

Lanning, S. K. et al. (2003). Surgical Crown Lengthening: Evaluation of the Biological Width, *Journal of Periodontology*, 74(4), pp. 468-474.

Lindhe, J e Nyman, S. (1980). Alterations of the position of the marginal soft tissue following periodontal surgery, *Journal of Clinical Periodontology*, 7(1), pp. 525-530.

Maynard, J. G. e Wilson, R. D. K. (1979). Physiologic Dimensions of the Periodontium Significant to the Restorative Dentist, *Journal of Periodontology*, 50(4), pp. 170-174.

Miller, P. D. (1992). Periodontal plastic surgery, *Current opinion in periodontology*, pp. 136-143.

Nethravathy, R., Vinoth, S. K. e Thomas, A. V. (2013). Three different surgical techniques of crown lengthening: A comparative study, *Journal of pharmacy & bioallied sciences*, 5(1), pp. 14-16.

Newman, M. G. (2002). The normal Periodontium. In: Newman, M. G., Takei, H. H. e Carranza, F. A. (9ª). *Clinical Periodontology*. Estados Unidos da América, W.B. Saunders Company, pp. 15-57.

Oh, S. L. (2009). Biologic width and crown lengthening: Case reports and review, *General Dentistry*, 58(5), pp. 205-200.

Potashnick, S. R. e Rosenberg, E. S. (1982). Forced eruption: Principles in periodontics and restorative dentistry, *The Journal of prosthetic dentistry*, 48(2), pp. 141-148.

Prichard, J. (1961). Gingivoplasty, Gingivectomy, and Osseous Surgery, *Journal of Periodontology*, 32(4), pp. 275-282.

Ramfjord, S. P. e Costich, E. R. (1963). Healing After Simple Gingivectomy, *Journal of Periodontology*, 34(5), pp. 401-415.

Robbins, J. W. (1999). Differential Diagnosis and Treatment of Excess Gingival Display, *Pract Periodont Aesthet Dent*, 11(2), pp. 265-272.

Rossi, R., Benedetti, R. e Santos-Morales, R. I. (2008). Treatment of Altered Passive Eruption: Periodontal Plastic Surgery of the Dentogingival Junction, *The European Journal of Esthetic Dentistry*, 3(3), pp. 212-223.

Saghirian, L. M. (1949). Electrosurgical Gingivoplasty, *Oral Surgery, Oral Medicine, Oral Pathology*, 2(12), pp. 1549-1557.

Sanavi, F., Weisgold, A. S. e Rose, L. F. (1998). Biologic Width and its Relation to Periodontal Biotypes, *Journal of Esthetic Dentistry*, 10(3), pp. 157-163.

Sarver, D. M. e Yanosky, M. (2004). Principles of cosmetic dentistry in orthodontics: Part 2. Soft tissue laser technology and cosmetic gingival contouring, *American Journal of Orthodontics and Dentofacial Orthopedics*, 127(1), pp. 85-90.

Schroeder, H. E. e Listgarten, M. A. (1997). The gingival tissues: the architecture of periodontal protection, *Periodontology 2000*, 13(1), pp. 91-120.

Schwimer, C. W., Rosenberg, E. S. e Schwimer, D. H. (1990). Rapid Extrusion With Fiberotomy, *Journal of Esthetic Dentistry*, 2(3), pp. 82-88.

Sonick, M. (1997). Esthetic crown lengthening for maxillary anterior teeth, *Compendium*, 18(8), pp. 807-812.

Starr, C. B. (1991). Management of Periodontal Tissues for Restorative Dentistry, *Journal of Esthetic Dentistry*, 3(6), pp. 195-208.

Volchansky, A e Cleaton-Jones, P. (1976). The position of the gingival margin as expressed by clinical crown height in children ages 6-16 years, *Journal of dentistry*, 4(3),

pp. 116-122.

Waite, I. M. (1975). The present status of the gingivectomy procedure, *Journal of Clinical periodontology*, 2(1), pp. 241-249.

Wennström, J. L., Zucchelli, G. e Pini-Prato, G. P. (2008). Mucogingival Therapy-Periodontal Plastic Surgery. *In: Lindhe, J., Lang, N. P. e Karring, T. (5ª). Clinical Periodontology and Implant Dentistry*. Blackwell Munksgaard, pp. 997-1008.