



UNIVERSIDADE  
FERNANDO  
PESSOA

# CAPACIDADE DE REPARAÇÃO PERIAPICAL APÓS OBTURAÇÃO COM CIMENTOS BIOCERÂMICOS VS RESINA EPOXY – REVISÃO INTEGRATIVA

[Periapical repair capacity after filling with bioceramic cements vs epoxy resin –  
Integrative review]

Dissertação de Mestrado

Mestrado Integrado em Medicina Dentária

Giuseppe Albanese

Orientador:

Doutora Natália Maria Rebelo Pestana de Vasconcelos

Junho 2024







**CAPACIDADE DE REPARAÇÃO PERIAPICAL APÓS  
OBTURAÇÃO COM CIMENTOS BIOCERÂMICOS VS RESINA  
EPOXY – REVISÃO INTEGRATIVA**

[Periapical repair capacity after filling with bioceramic cements vs epoxy resin –  
Integrative review]

Dissertação de Mestrado

Mestrado Integrado em Medicina Dentária

Giuseppe Albanese

Orientador:

Doutora Natália Maria Rebelo Pestana de Vasconcelos

Junho 2024



Voglio dedicare questa tesi per primo a me stesso per l'impegno e i sacrifici fatti durante questi cinque anni per la costanza e il fatto di essere andato sempre avanti nonostante tutte le avversità, nella speranza di poter utilizzare un giorno tutta l'esperienza accumulata per poter affrontare le difficoltà che la vita mi parerà davanti.

Ovviamente non posso non dedicare questo lavoro alla mia famiglia che mi ha sempre sostenuto, incoraggiato e creduto in me, molto più di quanto non ci credessi io a volte, senza mai mostrare un minimo di titubanza o sfiducia.

A mia madre da cui ho imparato cosa significa il sacrificio, lo spirito di abnegazione, nel mettersi sempre in secondo piano per le persone care senza esitare per un istante, per la volontà di vedere la felicità della famiglia prima della sua.

A mio padre una delle persone più forti che io conosca da cui ho imparato ad andare sempre avanti non arrendendosi mai perché c'è sempre una via da seguire.

A mia sorella Marta da cui ho imparato cosa significa la responsabilità verso gli altri, prendersi cura delle persone care per la vita.

Ci tengo a dedicare un pensiero ai miei nonni che non ci sono più, con la sicurezza che sarebbero stati felicissimi nel vedere il mio sogno realizzarsi e alle mie nonne che in questi anni sono sempre state in pensiero per me sapendo che mi trovassi tanto lontano da casa.

Un giorno avrai quello che desideri, ogni scelta che hai fatto sbagliata sarà fuoco per la tua ambizione, che ogni persona che hai incontrato che ti ha fatto del male sarà il sangue nelle tue vene, che ogni tua ossessione sarà la tua passione, che la tua testa sarà leggera come il battito d'ali di un angelo.

Il futuro è in mano ai deboli che si sono fatti coraggio.



## AGRADECIMENTOS

Agradeço à minha orientadora Natália Vasconcelos, que desde a primeira abordagem me deu total apoio, pela disponibilidade para me orientar, pela paciência e ensinamentos ao longo destes meses. A sua dedicação e empenho constantemente me inspiraram e motivaram a dar o meu melhor e por ter me apoiado e tranquilizado nas minhas ansiedades.

A todos os docentes que me acompanharam durante o meu percurso desde o primeiro dia do primeiro ano até ao último dia do quinto ano, pelo conhecimento transmitido e dedicação, por ter me feito crescer tanto a nível profissional e acadêmico quanto a nível humano.

Ringrazio la mia famiglia, mia madre, mio padre e mia sorella per l'appoggio economico ed emotivo durante questo percorso che mi ha permesso di raggiungere l'obiettivo che da tutta la vita mi ero prefissato.

Ringrazio i miei colleghi Davide Martella, Tullio Lotti, Mohamad Asad, Luca Annichiarico, Giovanni Cremonese, Mattia Schillaci, Daria Abate, Alberto Turano, Gianmarco Perrotti, Mariasole Caggiula, Aurora Picone, Maria vittoria Buscemi, Andrea Galisse e Nicolò Fresta che mi hanno accompagnato in questa avventura, condividendo con me le il dolce e l'amaro della vita universitaria e per avermi sopportato nei momenti in cui le cose non andavano e il nervosismo la faceva da padrone sono diventati persone importanti che porterò sempre con me con i quali ho costruito ricordi indelebili.

Ringrazio tutti i miei amici del gruppo Cambridge: Giorgia, Ciccio, Musso, Peppe, Marta, Delia, Sofia, Fabio, Alessio, Simone, Aurora, Dario, Luca, Emanuele e Ugo. La mia comitiva e la mia seconda famiglia che, come tutte le famiglie, non è perfetta ma è quella di cui ho bisogno e che voglio accanto a me, per aver creduto in me in questi anni e per i bellissimi momenti di divertimento e spensieratezza che mi hanno regalato. Vi voglio bene

In modo particolare voglio ringraziare due persone: La mia amica Giorgia Iraci, una persona speciale a cui voglio molto bene, autentica e che c'è sempre stata quando ho avuto bisogno, che ha saputo ascoltare e accogliere le mie ansie e paure, tirando fuori le parole di incoraggiamento di cui avevo bisogno nel momento giusto, è sempre pronta a tendermi la mano senza un minimo di esitazione e spero di averla per sempre al mio fianco, grazie.

Il mio amico/cugino Ciccio Lombardo sempre pronto a fare festa anche nei momenti non brillanti, la persona con cui vorresti parlare alle tre del mattino in un parcheggio dei tuoi sogni e fare progetti nella speranza di un futuro migliore convinti che con dedizione tempo e sacrifici si possano conquistare tutte le vette, grazie.

## RESUMO

A periodontite apical é uma inflamação dos tecidos periapicais que, na sua fase crónica, apresenta uma lesão à volta do ápice do dente, evidenciada pela presença de uma radiolucidez periapical nos exames radiográficos. O tratamento endodôntico não cirúrgico é o tratamento de eleição para a resolução desta doença. Na fase final do tratamento endodôntico é realizada a obturação do sistema de canais radiculares. Nesta fase podem ser utilizados vários tipos de materiais obturadores tais como cimentos à base de resina e cimentos biocerâmicos. Desta forma, o objetivo é avaliar, através de vários estudos, se a utilização de um determinado tipo de cimento em comparação com outro pode alterar a capacidade de reparação das lesões periapicais. Para tal foi realizada uma pesquisa bibliográfica nas bases de dados PubMed, B-On e ScienceDirect com diversas palavras-chave combinadas entre si. A questão de investigação desta revisão foi “Que tipo de cimentos estão mais indicados para permitirem a reparação de uma lesão periapical?” Foram incluídos diversos tipos de artigos, tais como estudos caso-controlo, in vivo, in vitro e longitudinais, publicados nos últimos cinco anos e que avaliam a realização do tratamento endodôntico com os dois tipos de cimentos em análise e que compararam a reparação de lesões periapicais em cada um destes cimentos endodônticos. formado resultado da pesquisa e após utilização de critérios de elegibilidade, obtiveram-se 7 artigos que cumpram os critérios de inclusão desta revisão. Verificou-se que os cimentos biocerâmicos apresentavam uma maior vantagem na resolução de lesões periapicais que os cimentos à base de resina, mas deve-se ter em conta que não só a escolha do cimento influencia a cicatrização periapical como também esta é influenciada pela limpeza e desinfeção dos canais e pela técnica de obturação utilizada. Também a dor pós-operatória após tratamento endodôntico está diretamente ligada à cicatrização periapical. Os cimentos biocerâmicos apresentam valores mais baixos de dor pós-operatória que os cimentos à base de resina. Contudo é de salientar que no futuro são necessários mais estudos com qualidade e metodologias adequadas que permitam comparar os vários estudos e obter resultados mais válidos.

**Palavras-chave:** Periapical periodontitis, Periapical lesion, Bioceramic cement, Epoxy resin based cement, Endodontic treatment, Healing.



## **ABSTRACT**

Apical periodontitis is an inflammation of the periapical tissues that, in its chronic phase, presents a lesion around the apex of the tooth, evidenced by the presence of periapical radiolucency on radiographic examinations. Non-surgical endodontic treatment is the treatment of choice for the resolution of this disease. In the final phase of endodontic treatment, the root canal system is filled. Thus, the objective is to evaluate, through several studies, whether the use of a certain type of cement compared to another can alter the repair capacity of periapical lesions. To this end, a literature search was carried out in the PubMed, B-On and ScienceDirect databases with several keywords combined with each other. The research question of this review was "What type of cements are most suitable for the repair of a periapical lesion?" and it was used the PICO's strategie. Several types of articles were included, such as case-control, in vivo, in vitro and longitudinal, published in the last five years and evaluating the performance of endodontic treatment with the two types of cements and comparing the repair of periapical lesions. Thus, 7 articles that met the inclusion criteria of this review were obtained. It was found that bioceramic cements had a greater advantage in the resolution of periapical lesions than resin-based cements, but it should be taken into account that not only the choice of cement influences periapical healing, but also this is influenced by the cleaning and disinfection of the canals and by the filling technique used. Also, postoperative pain after endodontic treatment is considered a localized inflammatory reaction of the periapical tissues and is directly linked to periapical healing. Bioceramic cements have lower values of postoperative pain than resin-based cements. However, it should be noted that in the future there is a need for more studies with adequate quality and methodologies to compare the various studies and obtain more valid results.

**Keywords:** Periapical periodontitis, Periapical lesion, Bioceramic cement, Epoxy resin based cement, Endodontic treatment, Healing.



# ÍNDICE GERAL

ÍNDICE DE FIGURAS .....	xvii
ÍNDICE DE TABELAS.....	xix
LISTA DE ABREVIATURAS, SIGLAS, SÍMBOLOS OU ACRÓNIMOS .....	xxi
1. INTRODUÇÃO.....	1
1.1. Cimentos Endodônticos.....	7
1.1.1. Cimentos de Resina Epóxi.....	7
1.1.2. Cimentos Biocerâmicos.....	9
2. DESENVOLVIMENTO.....	13
2.1. Metodologia.....	13
2.1.1. Fontes de pesquisa.....	13
2.1.2. Critérios de inclusão e exclusão .....	14
2.2. Resultados.....	15
2.2.1. Seleção dos estudos .....	15
2.2.2. Características dos estudos selecionados.....	16
2.2.3. Resultados dos estudos selecionados.....	20
2.3. Discussão .....	23
3. CONCLUSÃO.....	29
4. REFERÊNCIAS BIBLIOGRÁFICAS .....	31



## ÍNDICE DE FIGURAS

<b>Figura 1:</b> Representação gráfica do diagrama PRISMA ( <i>Preferred Reporting Items for Systematic Reviews and Meta-Analyses</i> ) .....	16
---	----



## ÍNDICE DE TABELAS

<b>Tabela 1:</b> Modelo PICO para a formulação da questão clínica. ....	13
<b>Tabela 2:</b> Características metodológicas dos estudos selecionados para a análise.....	17
<b>Tabela 3:</b> Características e principais resultados dos estudos selecionados para a análise .....	18



## LISTA DE ABREVIATURAS, SIGLAS, SÍMBOLOS OU ACRÓNIMOS

<b>CBO</b>	Técnica Carrier Based
<b>ECR</b>	Ensaio clínico randomizado
<b>EDTA</b>	Ácido etilenodiaminotetracético
<b>GP</b>	Guta Percha
<b>MMP</b>	Metaloproteinases
<b>MTA</b>	<i>Mineral trioxide aggregate</i>
<b>NaOCl</b>	Hipoclorito de sódio
<b>PAI</b>	Índice periapical



## 1. INTRODUÇÃO

A periodontite apical é uma inflamação dos tecidos periapicais que geralmente pode ocorrer em dois estágios, aguda e crónica, dependendo fundamentalmente do grau de progressão da doença (Blake et al., 2023).

A periodontite apical normalmente ocorre em consequência de uma necrose pulpar devido a trauma ou presença de cárie dentária. Como consequência o sistema de canais radiculares fica exposto à colonização de microrganismos, que podem contribuir para o início e estabelecimento das lesões perirradiculares. A reação do hospedeiro provoca o aparecimento de diferentes lesões, com diversas imagens histológicas e clínicas, tais como: inflamações periapicais agudas e crónicas, inflamação periapical supurativa crónica, abscesso, granulomas ou quistos (Sakly et al., 2021).

O fator etiológico da periodontite apical mais predominante é a proliferação de bactérias provenientes do interior do sistema de canais radiculares. A cavidade oral é um espaço com diferentes tipos de microrganismos, mas os dentes têm várias barreiras que impedem a entrada dos patógenos para a cavidade pulpar. Quando estas barreiras são ultrapassadas podemos ter infeções na polpa dentaria. A causa mais comum da perda de continuidade dos tecidos dentários é a carie dentária, que destrói esmalte e dentina, atingindo a polpa (Gomes & Herrera, 2018).

O fator de virulência que inicia todo o processo de inflamação e infeção é, nas bactérias Gram negativas, o lipopolisaccarideo / endotoxina e nas bactérias Gram positivas, o ácido lipoteicoico. Estes fatores de virulência conseguem recrutar monócitos e macrófagos que levam à libertação de citoquinas nos lugares da infeção. Por sua vez, estas citoquinas permitem facilitar a passagem das metaloproteases (MMP) das células inflamatórias para os tecidos circundantes. As MMP são enzimas que degradam a matriz extracelular com a conseguinte destruição de ligamento periodontal e dos tecidos periradiculares (Bronzato et al., 2021; Gomes & Herrera, 2018).

A periodontite apical aguda é a forma inicial da doença que se apresenta com dor e sensação de dente alto. Esta sintomatologia está associada ao facto de existir um espessamento do ligamento periodontal; radiograficamente nada de muito evidente é observado (Blake et al., 2023).

A sua fase crónica é a fase avançada da doença e é possível observá-la através de um dos principais sinais, detetáveis radiograficamente, que é a presença de uma zona radiolúcida

ao redor do ápice do dente. Esta zona radiolúcida corresponde à lesão periapical, portanto, os tecidos muito frequentemente envolvidos neste processo de reabsorção são: o osso periapical, ligamento periodontal, cimento e dentina. Nesta fase de periodontite apical crônica está sempre associado o diagnóstico da necrose pulpar. Este processo inicia-se com a proliferação descontrolada de bactérias, muitas vezes provenientes de uma cavidade de cárie e que, a partir daí começam a proliferar em direção ao ápice através do interior dos canais radiculares. Portanto, quando já é visível radiograficamente a presença de uma lesão radiolúcida na região apical do dente, a infecção bacteriana já contaminou a polpa, levando o dente ao processo de necrose. Não necessariamente, no entanto, a periodontite apical deve ser de origem bacteriana também pode ter outras formas etiológicas (traumáticas, por exemplo) (Blake et al., 2023).

Segundo um estudo de Tiburcio-Machado et al. (2021) para avaliar qual a prevalência de periodontite apical no mundo, foi demonstrado que a prevalência global é de 52% e que os fatores que influenciam mais a probabilidade de desencadear esta doença são: viver em países em via de desenvolvimento, lugar de recrutamento das amostras, saúde sistêmica do indivíduo, o tipo de exame radiográfico utilizado para o diagnóstico (maiores prevalência quando utiliza-se o CBCT), a técnica e a escala utilizada para avaliar a presença e o grau da periodontite apical (Tiburcio-Machado et al., 2021).

A literatura descreve o Tratamento Endodôntico Não Cirúrgico como o *gold standard* para a resolução da periodontite apical pois este tratamento permite a diminuição do número de bactérias e consequente resolução da patologia periapical (Khandelwal, Janani et al., 2022).

O tratamento endodôntico visa erradicar ou reduzir significativamente e controlar a invasão bacteriana para garantir a cicatrização do tecido perirradicular e só pode ser alcançado se a irrigação química sustentar a instrumentação mecânica (Sakly et al., 2021).

No que diz respeito às fases de tratamento não é tanto a instrumentação mecânica que tende a resolver o problema, embora seja uma parte fundamental na limpeza e remoção de tecido duro infetado, mas o que realmente faz a diferença é a desinfecção do canal e a remoção de tecidos orgânicos através de soluções irrigantes como o hipoclorito de sódio (NaOCl) ou ácido etilenodiaminotetracético (EDTA) e, obviamente, a obturação tridimensional do sistema de canais radiculares, de forma hermética, não permitindo

possibilidade de infiltração bacteriana (Khandelwal, Janani et al., 2022; Khandelwal, Jose et al., 2022).

Para obter sucesso no tratamento endodôntico, é crucial eliminar substâncias e microrganismos da polpa e erradicar as suas toxinas dos canais radiculares. Os principais responsáveis pelas infecções em endodontia são as espécies de bactérias anaeróbias, particularmente *Enterococcus faecalis*, que têm a capacidade de resistir à medicação intracanal (Dioguardi et al., 2018).

Durante o tratamento endodôntico, as soluções de irrigação desempenham um papel crucial como lubrificante e agentes de limpeza. A sua principal função é eliminar detritos e microrganismos, garantindo que a dentina esteja livre de contaminação e mantendo a permeabilidade de toda a extensão do canal. Como resultado, os irrigantes interagem diretamente com as paredes do canal, principalmente na região apical (Sakly et al., 2021).

Dioguardi et al. (2018) descrevem as qualidades desejáveis de um irrigante, que abrangem vários aspetos. Estes incluem fornecer lubrificação para instrumentos endodônticos e canais radiculares, remover eficazmente substâncias orgânicas e inorgânicas, exibir propriedades antimicrobianas, garantir que não haja danos às células e evitar alterar a microestrutura do dente (Dioguardi et al., 2018).

No domínio do tratamento endodôntico, o hipoclorito de sódio (NaOCl) ocupa uma posição primordial como irrigante de eleição. A sua importância reside na sua capacidade de dissolver eficazmente os restos de tecido necrótico e os elementos orgânicos da dentina. Além disso, esta poderosa solução é capaz de eliminar detritos pulpaes e predentina de superfícies que não foram instrumentadas (Abuhaimed & Abou Neel, 2017).

De acordo com estudos realizados nesta área de intervenção, a concentração de NaOCl utilizada pode variar de 0,5% a 5,25%, sendo a concentração mais utilizada 2,5% (Ruksakiet et al., 2020) e a mais eficaz 5,25%. O aumento da concentração de NaOCl está relacionado ao aumento da sua ação antimicrobiana, mas simultaneamente, ao aumento da sua toxicidade (Sakly et al., 2021). Por outro lado, ao usar NaOCl como irrigante, é aconselhável evitar o uso simultâneo de EDTA. A investigação demonstrou que o NaOCl não dissolve o EDTA e, portanto, o EDTA só deve ser aplicado na fase final do tratamento, quando já não for necessário realizar a irrigação com hipoclorito, para evitar a erosão da dentina (Haapasalo et al., 2014).

A Clorexidina pode servir como um substituto viável ao NaOCl, oferecendo propriedades antimicrobianas e baixa toxicidade, tornando-a adequada para desinfecção e alargamento de canais radiculares, embora não tenha ação de degradação da matéria orgânica (Riaz et al., 2018; Ved & Hegde, 2020).

O hidróxido de cálcio é bastante utilizado como medicamento intracanal para dentes com lesões periapicais devido às suas propriedades biológicas já que proporciona um ambiente alcalino, com pH de 12, onde a maioria dos microrganismos não consegue sobreviver (Sakly et al., 2021).

Após a limpeza químico-mecânica e remoção dos microrganismos todos os canais devem ser selados hermeticamente para eliminar e evitar que os microrganismos recolonizem o sistema de canais radiculares. Assim, a obturação do canal radicular envolve o preenchimento tridimensional de todo o sistema de canais radiculares e deve eliminar todas as vias de possível infiltração microbiana proveniente da cavidade oral ou dos tecidos perirradiculares para o sistema de canais radiculares (Sakly et al., 2021; Ved & Hegde, 2020).

A obturação bem-sucedida requer a utilização de materiais e técnicas capazes de preencher completamente todo o espaço do canal radicular e fornecer um selamento hermético do canal tanto a fluidos do segmento apical do canal como à entrada do canal, evitando reinfeção (Ved & Hegde, 2020).

O preenchimento do canal é realizado usando Guta Percha (GP), que é um material de borracha/ elástico derivado de resina natural, e um cimento endodôntico que permite a adaptação e selamento da GP às paredes do canal radicular (Hubbe et al., 2016).

A GP, quando utilizada isoladamente, não é considerada adequada para obturação de canais radiculares, devido à sua incapacidade de aderir às paredes do canal (Ashraf et al., 2018).

A GP, é comercializada em diversos formatos e tamanhos, como cones ou para sistemas de injeção termoplástica, e é considerada o material de preenchimento de eleição e amplamente utilizado na prática clínica (Torabinejad et al., 2021). Para obter uma compactação adequada, é necessário armazenar a GP em ambiente húmido (Ashraf et al., 2018).

Para otimizar a cicatrização do tecido periapical, é essencial estabelecer um adequado selamento que promova um ambiente biológico propício. Ao longo dos anos, dois

métodos principais têm sido sugeridos para a obturação de canais radiculares, incluindo a técnica de condensação lateral fria e a compactação vertical quente da GP (Togoe et al., 2021) e estas têm sofrido diversas adaptações para a obturação do sistema de canais radiculares (Ko et al., 2020).

São destacados vários métodos de preenchimento para a obturação dos canais radiculares.

A técnica conhecida como condensação lateral fria é utilizada amplamente nos tratamentos endodônticos. Implica a inserção de um único cone de GP junto com um cimento obturador no canal radicular. Cones adicionais de GP são então adicionados e compactados usando um condensador. Essa compactação é obtida através da adesão friccional e da presença do cimento obturador, garantindo que os cones de GP permaneçam firmemente unidos e aderidos entre si e às paredes do canal (Bhandi et al., 2021).

Um dos benefícios notáveis desta técnica é a sua versatilidade, pois pode ser aplicada em diversos cenários sem a necessidade de equipamentos especializados. Além disso, tem um histórico comprovado de sucesso em ambientes clínicos (Torabinejad et al., 2021). Por outro lado, existem certas desvantagens a serem consideradas. Uma dessas desvantagens é a adaptabilidade limitada dos cones GP às irregularidades encontradas nas paredes do canal, como istmos, morfologias em forma de C, reabsorções e canais acessórios. Além disso, esta técnica pode exigir mais tempo em comparação com outros métodos de obturação (Torabinejad et al., 2021; Wong et al., 2017). Apesar do seu processo demorado, é favorecida pela sua acessibilidade e posicionamento preciso da GP dentro do canal radicular (Bhandi et al., 2021).

As técnicas de compactação vertical a quente, são outro tipo de técnicas, que permitem obter um selamento apical adequado e compactar efetivamente a GP a nível apical. A primeira técnica, é também conhecida como técnica de Schilder. Esta técnica permitiu uma maior homogeneidade e preenchimento de uma parcela significativa da área apical do canal radicular com GP (Ho et al., 2016).

A condensação vertical quente oferece um benefício significativo na sua capacidade de se adaptar às paredes do canal radicular, tornando-a particularmente vantajosa para canais de formato irregular, como aqueles afetados pela reabsorção interna (Torabinejad et al., 2021). No entanto, a técnica de condensação vertical apresenta a desvantagem de exigir equipamentos mais caros em comparação com a condensação lateral. Além disso,

alcançar o controle apical adequado do material obturador pode representar desafios em alguns casos (Ho et al., 2016).

A técnica de onda contínua, uma versão modificada da técnica de condensação vertical, foi desenvolvida como uma alternativa mais simples para a condensação vertical (Torabinejad et al., 2021). Introduzido na década de 1990, o System B® (Sybron Endo, Orange, CA, EUA) revolucionou a técnica de condensação vertical ao introduzir algumas diferenças notáveis. No contexto da utilização do System B, o instrumento utilizado serve uma dupla finalidade, como transportador de calor e condensador de GP. Além disso, é equipado com uma variedade de pontas flexíveis, cada uma com uma conicidade distinta que varia de 4% a 12%. Isto permite que técnicas de condensação vertical sejam implementadas de forma eficaz (Flores - Flores & Pastenes - Orellana, 2018).

Uma outra técnica de obturação termoplástica é a técnica de obturação conhecida como Carrier Based (CBO). Esta técnica envolve o uso de um material transportador central revestido com GP para preencher os canais radiculares (Torabinejad et al., 2021). Esta técnica oferece diversas vantagens, incluindo o fluxo suave da GP por todo o espaço do canal radicular, o que é conseguido através de uma combinação de aquecimento e a capacidade do transportador de facilitar a inserção do material, pressionando-o levemente contra as paredes do canal. A simplicidade do CBO elimina os riscos e problemas associados ao uso de pluggers, aquecedores e condensadores em canais radiculares complexos (Gambarini, 2016).

No entanto, existem certas desvantagens associadas às técnicas de CBO. Um problema potencial é o risco de preenchimento excessivo ou insuficiente, o que pode ocorrer se o comprimento total de trabalho desejado não for alcançado. Além disso, a CBO pode ser influenciada por vários fatores, incluindo variações nas temperaturas do forno, o tipo e a quantidade de GP utilizada e as dimensões e flexibilidade do transportador (Gambarini, 2016).

No tratamento endodôntico não cirúrgico, a técnica de obturação de cone único é, também, uma opção viável (Zare et al., 2021). Esta técnica envolve o uso de um único cone de GP projetado especificamente para se ajustar ao tamanho e à conicidade do canal preparado. A técnica de cone único oferece benefícios como eficiência de tempo e controle preciso de comprimento. No entanto, tem desvantagens, incluindo a

incapacidade de adaptar a GP a canais de formato irregular e o potencial aparecimento de espaços vazios (Torabinejad et al., 2021).

Nos últimos anos, assistimos a um aumento na popularidade desta técnica quando em combinação com um cimento de silicato tricálcico, como o Endosequence NC®. No entanto, há ainda uma escassez de publicações científicas, com estudos clínicos, que examinem a eficácia desta abordagem (Zare et al., 2021).

Os cimentos à base de resina têm mostrado uma boa adaptabilidade, propriedade adesiva e menos dissolução, mas os cimentos biocerâmicos podem ser vantajosos em situações clínicas onde estão presentes lesões periapicais e podem auxiliar na resolução eficaz das lesões periapicais devido às suas melhores propriedades mecânicas e biológicas (Ved & Hegde, 2020).

### **1.1. Cimentos Endodônticos**

Os diversos cimentos endodônticos diferem entre si pelas suas características como: fluidez, solubilidade, biocompatibilidade, poder regenerativo, adesão em ambientes húmidos, serem bactericidas e bacteriostáticos, tempo de trabalho e selamento (Hubbe et al., 2016).

Komabayashi et al. (2020) descrevem as características desejadas dos cimentos de obturação da seguinte forma: alcançar um selamento hermético, aderirem à dentina e às paredes do canal depois de endurecidos, apresentarem radiopacidade, serem não absorvíveis, manterem a estabilidade dimensional, facilitarem a manipulação e promoverem a regeneração do tecido evitando a inflamação (Komabayashi et al., 2020).

Atualmente, graças ao progresso científico, podemos ter disponíveis vários tipos de materiais que podem ser usados como cimento na obturação dos canais radiculares. Temos diversos tipos de cimentos como, cimentos de óxido de zinco-eugenol, à base de resina e ionómeros e MTA (Hubbe et al., 2016; Zaki et al., 2018).

#### **1.1.1. Cimentos de Resina Epóxi**

A resina epóxi foi descoberta por P. Castan em 1938 e nos anos seguintes foi produzido o cimento endodôntico com base em resina epóxi. Estes cimentos são constituídos por resinas epóxi e aminas que através de uma ligação por adição formam polímeros (Komabayashi et al., 2020).

Embora os estudos continuem a ser realizados e o progresso científico continue, os cimentos de resina epóxi continuam a ser o *gold standard* para a obturação dos canais radiculares no tratamento endodôntico (Martins et al., 2023). De acordo com alguns estudos os cimentos de resina ainda tendem a gerar produtos inflamatórios e um certo nível de citotoxicidade nos primeiros 4 dias, mas que diminui com o tempo, de modo que, mesmo assim, os estudos falam desta classe de materiais como biocompatíveis e com potencial biológico (Mutoh et al., 2013).

Este tipo de cimento é reconhecido pelas suas propriedades antibacterianas, alcalinizantes e mineralizantes e pode, portanto, ajudar a tratar dentes com periodontite apical crônica (Martins et al., 2023).

As outras características dos cimentos de resina epóxi são: o tempo de presa que, segundo alguns estudos, varia entre 2 e 15 horas e a variação depende principalmente da composição do cimento e do tipo de reações que acontecem, sendo algumas mais rápidas e outras mais lentas (Lee et al., 2017). A adesão respeita os critérios standards mas tem o problema da contração aquando da polimerização, que pode originar infiltrações e espaços vazios e tem uma solubilidade normal à água e muito elevada ao alótano que pode ser útil nos retratamentos endodônticos (Komabayashi et al., 2020).

No campo da Medicina Dentária, os cimentos resinosos continuam a ser utilizados pelas suas inúmeras vantagens, como forte radiopacidade, estabilidade dimensional, solubilidade mínima, excelente adesão à dentina e bom manuseamento (Ashraf et al., 2018).

Na endodontia, Schroeder introduziu cimentos à base de resina, como o AH 26® (Dentsply, De Trey, Konstanz, Alemanha) e o seu sucessor AH Plus® (Dentsply Sirona, York, PA) (Ashraf et al., 2017).

A investigação demonstrou que possuem um nível mais elevado de penetração nos túbulos dentinários e apresentam uma adesão mais forte à dentina do canal radicular em comparação com cimentos à base de ionómero de vidro e óxido de zinco-eugenol (Almohaimede, 2020).

AH 26®, que consiste em metenammina para polimerização e óxido de bismuto, oferece excelentes propriedades de fluxo e solubilidade mínima. Além disso, este cimento é altamente eficaz na ligação às paredes dentinárias (Ashraf et al., 2017). O cimento AH

26® tem algumas desvantagens, incluindo a emissão de formaldeído devido à metenamina, descoloração da estrutura dentária (Torabinejad et al., 2021).

Por outro lado, o cimento AH plus® é um cimento à base de resina epóxi que tem sido amplamente considerado como uma opção alternativa. O AH Plus® é um cimento endodôntico amplamente reconhecido como referência na endodontia, devido às suas excepcionais características físico-químicas, embora não possua qualidades bioativas (M. Almeida et al., 2020). Composto por adamantina e uma mistura única de aminas, este cimento endodôntico permite a polimerização sem a produção de formaldeído. Notavelmente, o AH Plus® apresenta avanços em relação ao seu antecessor, AH 26®, como uma espessura de filme mais fina e solubilidade reduzida (Torabinejad et al., 2021).

Nos últimos trinta anos, uma nova classe de cimentos endodônticos, os cimentos biocerâmicos, começaram a ser comercializados e utilizados em âmbito endodôntico como cimento intra-canal (Al-Haddad & Che Ab Aziz, 2016).

### **1.1.2. Cimentos Biocerâmicos**

Esta nova classe é conhecida por uma característica em particular, pela biocompatibilidade com os tecidos, sendo que a sua primeira utilização foi servir de material para o recobrimento da polpa em exposições pulpares diretas e, nos últimos anos, como cimentos endodônticos (Bardini et al., 2020).

Os primeiros investigadores que utilizaram os cimentos biocerâmicos como cimento endodôntico foram Krell e Wefe (Al-Haddad & Che Ab Aziz, 2016). A característica mais importante deste tipo de cimento é o seu poder regenerativo através de processos que permitem a libertação de iões e outros minerais que desencadeiam a regeneração óssea, conseguindo alterar a taxa de deposição óssea e organizar um ambiente mais propício à remineralização (Khandelwal, Jose et al., 2022). Os estudos científicos utilizando este tipo de cimentos continuam a ser realizados para garantir que se encontre o cimento endodôntico ideal que possa incluir em si mesmo as melhores características.

Os estudos sobre a força de adesão nos últimos anos mostraram que temos uma boa adesão quando o material de preenchimento canal consegue estabelecer ligações com a dentina radicular e, os cimentos biocerâmicos, têm esta característica (Al-Haddad & Che Ab Aziz, 2016).

Os cimentos biocerâmicos, apareceram graças à modificação do MTA (Mineral Trioxide Aggregate), um material já existente que foi usado principalmente para recobrimentos

pulpaes ou no fecho de ápices imaturos de dentes definitivos. Este cimento, por sua vez, é resultante de uma modificação do cimento Portland, que, portanto, forma a base da sua composição, juntamente com a adição de cálcio e silicato em percentagens variáveis (Gomes-Filho et al., 2013).

Esses materiais são definidos como "bioativos" porque têm a capacidade de libertar iões de cálcio, produzindo hidróxido de cálcio e apatite quando em contacto com fluidos teciduais, diminuindo assim a reação inflamatória e induzindo a regeneração óssea (Bardini et al., 2020). Para que os fatores de crescimento sejam segregados e para que a mobilização e a proliferação de células estaminais comecem, o processo inflamatório deve ser contido (Jeanneau et al., 2019)

A reação que ocorre uma vez que o cimento entra em contato com fluidos teciduais é uma reação de hidratação seguida de precipitação de hidroxiapatite e conseqüentemente um aumento do pH na área circundante levando à criação de um ambiente mais alcalino, útil para o efeito antimicrobiano (Jeanneau et al., 2019);(Zavattini et al., 2020).

O MTA é então utilizado como base para os cimentos biocerâmicos porque é capaz de estimular a mineralização da polpa e promover a diferenciação de fibroblastos e osteoblastos (Salles et al., 2012). Os componentes principais que podemos encontrar neste tipo de cimento são: hidroxiapatite e fosfato de cálcio, alumina, cerâmicas de vidro, zirconia e outras substâncias dependendo do produtor (Al-Haddad & Che Ab Aziz, 2016).

O tempo de presa é bastante variável, sendo um tipo de cimento sensível à humidade, mas geralmente o tempo de presa é de 3-4 horas. Foi demonstrado que em algumas marcas comerciais específicas o tempo de presa pode chegar até um mês. Esta sensibilidade à humidade é explicada pela sua alta solubilidade em água que é uma importante característica que favorece as reações que levam à libertação de iões (Komabayashi et al., 2020).

Em comparação com outros tipos de cimentos, os cimentos biocerâmicos têm uma alta fluidez mas quando há necessidade de realizar um retratamento endodôntico foi evidenciada dificuldade em remover os resíduos do cimento do interior do canal utilizando para isso diferentes técnicas como: utilização de solvente, temperatura e técnicas mecânicas (Al-Haddad & Che Ab Aziz, 2016).

Formado exposto, objetivo desta revisão integrativa é avaliar se a utilização de um determinado tipo de cimento em comparação com outro pode alterar a capacidade de

Capacidade de reparação periapical após obturação com cimentos biocerâmicos vs resina epoxy – revisão integrativa

reparação das lesões periapicais. Nomeadamente, pretende-se avaliar de entre os cimentos de resina e os cimentos biocerâmicos, quais poderão estar mais indicados na obturação de canais radiculares em situações de presença de lesão perapical.



## 2. DESENVOLVIMENTO

### 2.1. Metodologia

A metodologia desta revisão integrativa foi de encontro às guidelines PRISMA: *Preferred Reporting Items for Systematic Reviews and Meta-Analyses*.

A questão formulada para a prossecução dessa revisão integrativa foi baseada na estratégia PICO (*Population, Intervention, Comparison, Outcome*) utilizada nas revisões integrativas e sistemáticas, para definir a pergunta de pesquisa (Tabela 1). A questão de investigação foi: “Que tipo de cimentos, biocerâmicos ou resinas epóxi, estão mais indicados para permitirem a reparação de uma lesão periapical?”

**Tabela 1:** Modelo PICO para a formulação da questão clínica.

<b>População</b>	Pacientes com lesões periapicais e necessidade de tratamento endodôntico
<b>Intervenção</b>	Tratamento endodôntico com cimentos biocerâmicos
<b>Comparação</b>	Tratamento endodôntico com cimentos de resina epóxi
<b>Outcome Primário</b>	Reparação de lesões periapicais
<b>Outcome secundário</b>	Dor pós-operatória.

#### 2.1.1. Fontes de pesquisa

Foi realizada uma pesquisa bibliográfica nas bases de dados PubMed, B-On e ScienceDirect. Foram utilizadas combinações de palavras-chave com os operadores booleanos “AND” e “OR”: “periapical periodontitis”, “periapical lesion”, “bioceramic cement”, “epoxy resin based cement”, “endodontic treatment” e “healing”. Nos filtros de pesquisa foi o limite temporal de 2018-2024 e idiomas português e inglês.

Para a revisão da literatura foi realizada uma pesquisa bibliográfica adicional nas mesmas bases de dados mas aumentando o limite temporal pois considerou-se pertinente a existência de algumas informações que eram reportadas fora do limite temporal dos últimos 5 anos.

### **2.1.2. Critérios de inclusão e exclusão**

Para a escolha dos artigos foram aplicados critérios de inclusão e exclusão.

**Critérios de inclusão:** estudos realizados com a utilização de cimentos biocerâmicos e cimentos à base de resina epóxi e que comparem a reparação das lesões apicais com a utilização destes cimentos; ensaios clínicos randomizados (ECR), estudos transversais, estudos caso-controlo e estudos de cohort retrospectivos, estudos laboratoriais.

**Critérios de exclusão:** estudos que avaliam apenas um dos tipos de cimentos e que avaliam os cimentos somente nas suas características físicas e mecânicas; meta-análises e revisões sistemáticas.

## **2.2. Resultados**

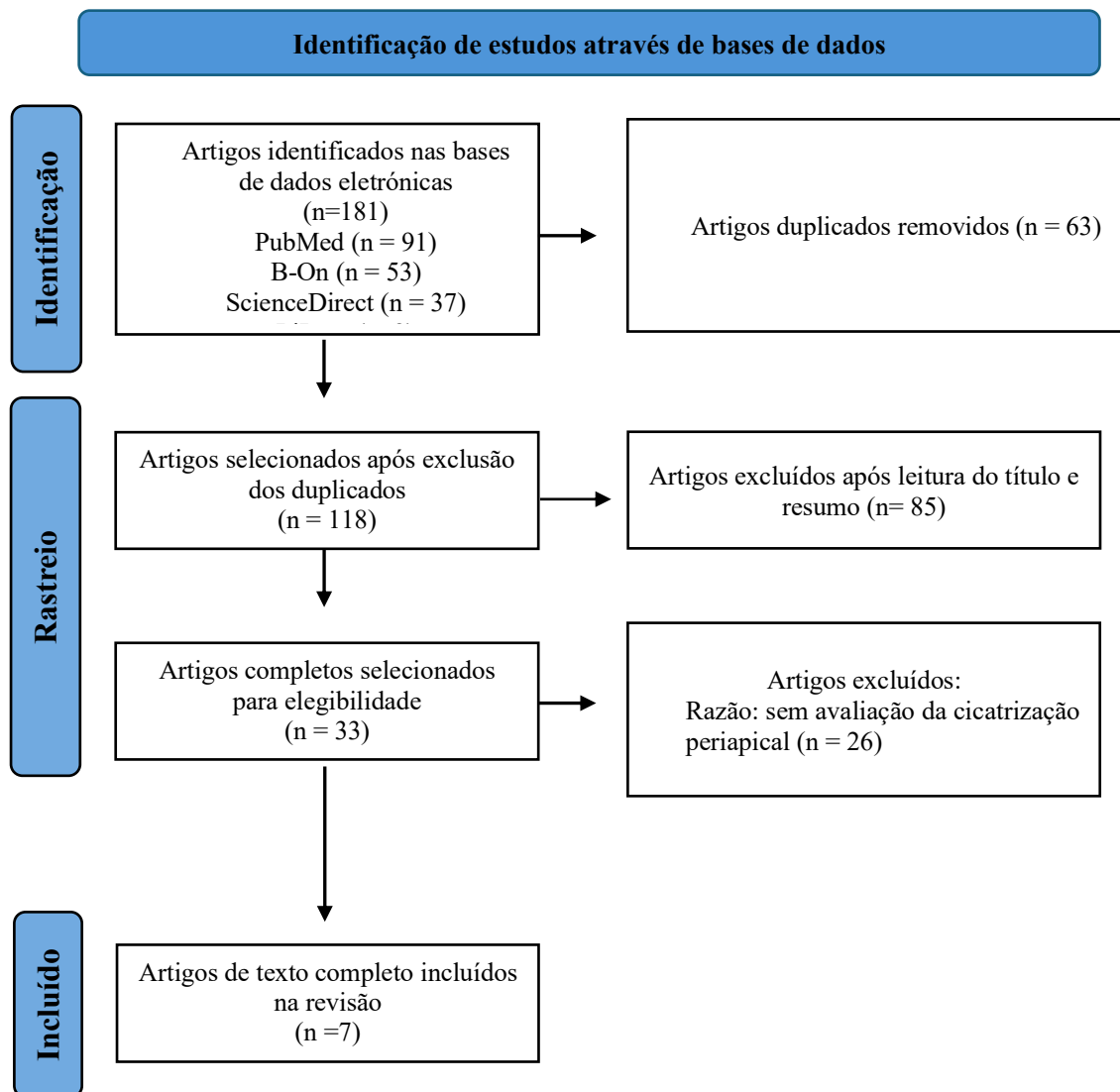
### **2.2.1. Seleção dos estudos**

Uma avaliação preliminar dos títulos e resumos dos artigos foi realizada para determinar que artigos atendiam aos objetivos do estudo, e os artigos irrelevantes e duplicados foram removidos. Todos os artigos que se encontravam completos foram lidos na íntegra após a fase de identificação inicial, a fim de verificar a elegibilidade.

A estratégia para extração dos dados foi previamente estabelecida, sendo definida com base no desenho e tipo do estudo, características das amostras, outcome avaliado e como foi medido, análise estatística e resultados gerais. Os dados foram extraídos dos artigos tal como estavam descritos nos estudos.

Desta forma, foram selecionados 7 estudos que atendiam aos critérios de inclusão e aos objetivos propostos. Esta metodologia encontra-se representada no Fluxograma PRISMA (Figura 1).

**Figura 1:** Representação gráfica do diagrama PRISMA (*Preferred Reporting Items for Systematic Reviews and Meta-Analyses*)



**Legenda:** n (Número)

### 2.2.2. Características dos estudos selecionados

Na tabela 2 são apresentadas as informações gerais (autor, ano de publicação) e os aspetos mais relevantes dos estudos selecionados para esta revisão sistemática. São incluídos também os objetivos, métodos de avaliação e os principais resultados de cada estudo.

Capacidade de reparação periapical após obturação com cimentos biocerâmicos vs resina epoxy – revisão integrativa

**Tabela 1:** Características metodológicas dos estudos selecionados para a análise

Autor	Tipo de Estudo	Amostra (Total)	Tipo de Dentes	Grupos de Estudo	Protocolo Clínico	Resultados
Nagar & Kumar (2018)	Estudo Clínico	52	Dentes anteriores maxilares	Grupo 1: cimento biocerâmico Grupo 2: Cimento à base de MTA Grupo 3: Cimento de resina (AH plus) Grupo 4: Cimento de óxido de zinco eugenol (ZOE)	Tipo de instrumentação não mencionado. 2 ml de NaOCl a 2,5% e 2,0 ml de soro fisiológico estéril seguidos de 10 ml de EDTA a 17%. Obturação feita em sessão única.	Cicatrização periapical e sintomas pós-operatórios (dor, trajeto fistuloso, mobilidade e edema)
Zavattini et al. (2020)	ECR	125	Dentes diagnosticados com pulpite irreversível ou necrose pulpar	Grupo 1: AH Plus Grupo 2: Bio Root RCS	Instrumentação com sistema rotatório ProTaper Next; Irrigação com NaOCl 2% e EDTA 17% ativado sonicamente; Grupo 1 obturado com condensação vertical; Grupo 2 obturado com técnica de cone único; Não foram mencionados detalhes sobre o número de sessões de tratamento endodôntico.	Cicatrização periapical
Khandelwal, Jose et al. (2022)	ECR	63	Dentes anteriores maxilares	Grupo 1: Cimento à base de ZOE Grupo 2: Cimento de resina epóxi (AH plus) Grupo 3: Cimento biocerâmico (BioRoot RCS)	Instrumentação rotativa com Protaper gold. 3% NaOCl. O hidróxido de cálcio foi colocado e recolhido após uma semana.	Cicatrização periapical e dor pós-operatória
Song et al. (2022)	ECR	72	Dentes diagnosticados com pulpite irreversível ou necrose pulpar	Grupo 1: AH Plus Grupo 2: ADseal Grupo 3: CeraSeal Grupo 4: EndoSeal TCS	Instrumentação com ProTaper e limas NiTi; irrigação ultrassônica passiva com NaOCl a 2,5%; Obturação realizada na segunda sessão de tratamento	Cicatrização periapical e Dor pós-operatória
Alharith et al. (2023)	ECR	171	Dentes anteriores e posteriores	Grupo 1: BC sealer Grupo 2: AH Plus	Não mencionado	Cicatrização periapical
Hu et al. (2023)	ECR	76	Dentes com pulpite irreversível ou necrose	Grupo 1: AH Plus Grupo 2: iRoot SP	Instrumentação com ProTaper; Irrigação com 5 mL NaOCl 3% e EDTA 17%; Obturação com técnica de compactação vertical quente e feita em sessão única; Restauração provisória com Cavition	Cicatrização periapical

Capacidade de reparação periapical após obturação com cimentos biocerâmicos vs resina epoxy – revisão integrativa

Zamparini et al. (2023)	Estudo clínico	94	Dentes anteriores e posteriores	Grupo 1: Ceraseal Grupo 2: AH plus	Instrumentação com Reciproc e pontas ultrassônicas; Irrigação com 5 mL NaOCl 5%, 3 mL de EDTA 10% e 2 mL de água estéril; Obturação com a técnica Thermafill em ambos os grupos feita em sessão única; Restauração provisória radiopaca higroscópica	Cicatrização periapical
-------------------------	----------------	----	---------------------------------	---------------------------------------	--	-------------------------

**Legenda:** ECR (ensaio clínico randomizado); EDTA (ácido etilenodiaminotetracético); NaOCl (Hipoclorito de sódio); ZOE (óxido de zinco eugenol)

**Tabela 2:** Características e principais resultados dos estudos selecionados para a análise

Autor	Follow-up	Perda de Follow-up	Análise Estatística	Resultados	Conclusões
Nagar & Kumar (2018)	6 meses	-	Teste ANOVA-F unidirecional	Uma diferença significativa foi encontrada com cimento biocerâmico em comparação com outros cimentos, enquanto nenhuma diferença foi encontrada com MTA, AH plus e ZOE	Os cimentos biocerâmicos foram superiores em comparação com outros cimentos
Zavattini et al. (2020)	12 meses	21 falharam o follow-up 2 para retratamento	Teste exato de Fisher para determinar a diferença entre sucessos e insucessos	A taxa de sucesso apresentou valores acima de 80% em ambos os grupos utilizando os critérios de perda sendo que não há diferença estatisticamente significativa entre ambos	O cimento biocerâmico em combinação com a técnica de cone único promove tantos casos de sucesso como a resina epóxi com condensação vertical quente
Khandelwal, Jose et al. (2022)	6 meses	6 pacientes relataram perda de follow-up	Teste Qui-quadrado para avaliar a diferença nas taxas de extrusão entre os grupos. Teste de Mann-Whitney foi utilizado para avaliar as diferenças nas pontuações médias de dor	A cicatrização periapical foi melhor com Bioroot RCS em comparação com AH plus e cimento à base de óxido de zinco aos 3 e 6 meses	A cicatrização periapical foi melhor com Bioroot RCS do que com outros cimentos
Song et al. (2022)	3 meses	A taxa de follow-up foi de 98,6%	Teste Qui-Quadrado e teste de Fisher	Durante um período de seguimento de 3 meses, todos os casos foram mantidos com sucesso, exceto um caso do grupo ADsealer	Não houve diferença significativa entre o cimento biocerâmico e resina epóxi em termos de processo de cicatrização ou dor pós-operatória.

Capacidade de reparação periapical após obturação com cimentos biocerâmicos vs resina epoxy – revisão integrativa

Alharith et al. (2023)	12 a 48 meses	-	Teste Qui-Quadrado para comparação entre os grupos; Teste de correlação de Pearson para correlação	A taxa de cicatrização dos dentes anteriores foi substancialmente maior do que a dos dentes posteriores. Além disso, houve uma fraca correlação positiva entre o tempo de follow-up do tratamento e o estado de cicatrização	Ambos os cimentos Bioceramico e AHPlus podem efetivamente alcançar a cicatrização periapical
Hu et al. (2023)	24 meses	A taxa de follow-up foi de 88,2%	Teste Qui-Quadrado para comparação entre grupos	A taxa de sucesso foi ligeiramente superior no AH Plus que no iRoot SP provavelmente devido à randomização da amostra. 5 casos com lesão periapical pré-operatória fracassaram devido à persistência ou não diminuição da radiolucência	iRoot SP mostrou uma taxa de sucesso clínico e radiográfico comparável com AH Plus
Zamparini et al. (2023)	24 meses	A taxa de follow-up foi de 96,4%	Teste Qui-Quadrado para comparação entre os grupos	A percentagem de cicatrização periapical aumentou desde o estado pré-operatório inicial em ambos os grupos; Não foram observadas novas lesões periapicais ou reaxacerbações apicais durante o estudo. Três extrusões do grupo Ceraseal foram reabsorvidas e completamente indetetáveis após 24 meses.	Ambos os cimentos Biocerâmicos e AHPlus podem efetivamente alcançar a cicatrização periapical

**Legenda:** MTA (Mineral Trioxide Aggregate); ZOE (óxido de zinco eugenol)

### 2.2.3. Resultados dos estudos selecionados

São então descritos os 7 estudos que atendiam aos critérios de inclusão e aos objetivos propostos.

Zamparini e colaboradores (2023) testaram o uso de um cimento biocerâmico pré-misturado associado à técnica de obturação Thermafill usando no grupo de controle um cimento à base de resina epóxi. Foram incluídos 85 pacientes que necessitaram de 94 tratamentos endodônticos, sendo atribuídos a um grupo de obturação: Ceraseal (n=47) ou AH Plus (n=47). Foram realizadas radiografias periapicais na fase pré-operatória, após a obturação e após 6, 12 e 24 meses e o índice periapical (PAI) foi avaliado bem como a extrusão do cimento. A taxa de sucesso e taxa de sobrevivência também foram avaliadas e testes de qui-quadrado foram utilizados para analisar as diferenças entre os grupos. No final foram analisados 89 tratamentos, sendo a desistência total de 3,6% (3 pacientes, 5 dentes). Foi observado um total de 91,1% de dentes cicatrizados (PAI 1-2) no grupo Ceraseal e 88,6% no grupo AH Plus sendo que não existiu diferença significativa nos resultados de sucesso e sobrevivência entre os dois grupos. A extrusão apical ocorreu em 17 casos (19%). Destes 6 foram no grupo Ceraseal (13,3%) e 11 no grupo AH Plus (25%) sendo que três extrusões de Ceraseal não eram detetáveis radiograficamente após 24 meses e todas as extrusões do grupo AH Plus não sofreram alterações durante o período do estudo. Concluíram assim que o uso de cimentos biocerâmicos apresentava resultados equiparáveis ao cimento à base de resina epóxi.

Hu e colaboradores (2023) realizaram um ensaio clínico randomizado para comparar o efeito de um cimento biocerâmico e um cimento à base de resina no resultado do tratamento endodôntico. Foram incluídos 76 dentes com diagnóstico de pulpite irreversível ou necrose pulpar. Após a instrumentação e desinfecção, os canais radiculares foram obturados com a técnica de compactação vertical quente com iRoot SP (n=43) ou AH Plus (n=33). Todos os pacientes foram acompanhados por exame clínico e radiográfico aos 6, 12 e 24 meses. Verificaram que durante cada sessão de follow-up, as taxas de sucesso foram de 80%, 85,2% e 85% no grupo iRoot SP e 82,8%, 91,3% e 88,2% no grupo AH Plus sendo que estas taxas não diferiram significativamente. O cimento biocerâmico obteve um desempenho clínico e radiográfico semelhante ao cimento à base de resina.

Alharith e colaboradores (2023) realizaram um estudo retrospectivo de análise radiográfica onde pretenderam comparar as taxas de cicatrização periapical de tratamentos endodônticoa utilizando cimentos biocerâmicos e AH Plus, em pacientes da Arábia Saudita. Incluíram 171 dentes e o tempo de acompanhamento variou de 1 a 4 anos. A avaliação radiográfica do estado de cicatrização não revelou diferença significativa nas taxas de sucesso do tratamento endodôntico entre os cimentos biocerâmicos e AH Plus. No caso do grupo AH Plus 53% estavam totalmente recuperados e no grupo biocerâmico a percentagem era 47%. Também verificaram que os dentes anteriores têm maior probabilidade de recuperação que os dentes posteriores. Estes resultados indicaram que tanto os cimentos biocerâmicos como AH Plus podem atingir a cicatrização periapical.

Song e colaboradores (2022) pretenderam, num ensaio clínico randomizado e controlado, avaliar a eficácia clínica a curto prazo da obturação do sistema de canais radiculares usando cimentos biocerâmicos e cimentos à base de resina epóxi. Foram incluídos 72 dentes com diagnóstico de pulpíte irreversível ou necrose pulpar que foram distribuídos aleatoriamente em quatro grupos distintos. Na primeira sessão foi realizado o tratamento endodôntico com instrumentação rotatória com ProTaper e irrigação ultrassônica passiva. Na segunda sessão os dentes foram obturados com o cimento do grupo a que pertenciam. A qualidade de obturação foi avaliada com radiografias pós-operatórias quanto à presença de espaços vazios e extrusão do cimento. Os pacientes foram reconvocados em intervalos de 1 semana, 1 mês e 3 meses e os níveis de dor foram medidos pela escala visual analógica e exame clínico com palpação sendo também tiradas radiografias. Durante o período de acompanhamento todos os casos foram mantidos com sucesso exceto um caso do grupo ADsealer, que mostrou fistula recorrente um mês após a obturação do canal. Verificaram a ocorrência de alterações radiográficas em alguns casos com lesão periapical em cada grupo. O grupo ADsealer apresentou maior regressão de radiolucência periapical (3 de 7 casos) seguida pelo grupo Endoseal (4 de 10 casos), AH Plus (2 de 6 casos) e Ceraseal (2 de 8 casos).

Khandelwal, Jose e colaboradores (2022) pretenderam avaliar e comparar a dor pós-operatória e a cicatrização periapical após tratamento endodôntico com três cimentos diferentes. O tratamento endodôntico foi iniciado em 63 dentes com diagnóstico de polpa necrótica e periodontite apical e foi concluído em duas sessões. Os pacientes foram alocados aleatoriamente em cada grupo. A dor pós-operatória foi registada usando a escala visual analógica às 24h, 48h, 72h e 7 dias após obturação. Foi também realizada

avaliação radiográfica periapical digital para avaliar a taxa de cicatrização periapical no início do estudo e após 1, 3 e 6 meses. Observaram que a diferença média no tamanho das lesões periapicais aos 3 meses foi de 6,27 (ZOE), 3,86 (AH Plus) e 4,05 (BioRoot RCS). Aos 6 meses a diferença era 13,41 (ZOE), 9,80 (AH Plus) e 10,22 (BioRoot RCS). As pontuações médias de dor em 24 horas foram  $17,94 \pm 11,35$  (ZOE),  $11,57 \pm 11,18$  (AH Plus) e  $4,73 \pm 7,72$  (BioRoot RCS). Ao fim de 72 horas apenas o grupo do cimento ZOE apresentava dor com uma pontuação média de  $2,63 \pm 7,33$ . Concluíram que o BioRoot RCS apresentava menor dor pós-operatória e melhor cicatrização periapical em comparação com o AH Plus.

Zavattini e colaboradores (2020) pretenderam comparar a taxa de sucesso de tratamentos de canal radicular realizados usando dois tipos de cimento. Foram incluídos 125 dentes necróticos ou com diagnóstico de pulpíte irreversível onde foi realizado a preparação biomecânica do canal radicular e estes foram obturados com AH Plus e condensação vertical quente ou BioRoot RCS e técnica de cone único. A avaliação de follow-up foi realizada aos 12 meses usando tomografia computadorizada de feixe cónico (CBCT). Ao fim de 1 ano 104 dentes foram avaliados. A taxa de sucesso usando critérios para imagens CBCT e radiografias periapicais foi respetivamente de 80% e 89% no grupo AH Plus e de 84% e 90% no grupo BioRoot RCS, não existindo diferença significativa entre os dois grupos. Concluíram que o cimento biocerâmico juntamente com a técnica de cone único tem tanta eficácia na cicatrização periapical quanto o AH Plus e a condensação vertical quente.

Nagar e Kumar (2018) pretenderam avaliar e comparar o sucesso clínico do cimento biocerâmico com cimento à base de MTA, cimento à base de resina epóxi e cimento à base de ZOE e averiguar a sua aplicabilidade clínica e biocompatibilidade. Um total de 52 dentes anteriores maxilares com periodontite apical ou lesão periapical foram incluídos e distribuídos aleatoriamente pelos quatro grupos de estudo. A eficácia dos cimentos endodônticos foi avaliada por parâmetros clínicos e radiográficos no início do estudo e 1, 3 e 6 meses após a obturação. Verificaram diferença significativa do cimento biocerâmico em relação a todos os parâmetros avaliados com os restantes cimentos, sendo este superior.

### 2.3. Discussão

O selamento tridimensional do sistema de canais radiculares é o principal objetivo na prevenção da microinfiltração apical, já que esta é considerada o fator de risco mais importante responsável pela periodontite apical. A obturação completa do canal radicular usando um material biocompatível e dimensionalmente estável é essencial para se alcançar o sucesso do tratamento endodôntico e permitir a reparação das lesões periapicais.

Os cimentos à base de resina epóxi são considerados o *gold standart* devido às suas propriedades físico-químicas ideais. Estes cimentos têm sido utilizados há décadas devido à sua baixa solubilidade e desintegração, com estabilidade dimensional adequada. No entanto estes carecem de potencial osteogénico em comparação aos cimentos biocerâmicos (Chopra et al., 2022).

Nesta revisão integrativa foram incluídos 7 estudos publicados nos últimos 5 anos e que comparam cimentos biocerâmicos com cimentos à base de resina epóxi na resolução de lesões periapicais.

Estes estudos, contudo, são bastante heterogéneos entre si nas diversas características dos mesmos. Embora todos os estudos incluídos tenham mencionado o tamanho da amostra, na maioria, não houve detalhes sobre o método de estimativa do tamanho da amostra e também poderá validade do estudo. Apenas dois deles (Song et al., 2022; Zamparini et al., 2023) referem o método de estimativa do tamanho da amostra e poderá validade do estudo bem como o aumento do tamanho da amostra para compensar a perda de follow-up. Outro estudo (Khandelwal, Jose et al., 2022) apenas relatou o aumento do tamanho da amostra para compensar a perda de follow-up. O tamanho da amostra variou entre 52 e 171 participantes nos estudos incluídos.

Na avaliação do tempo de acompanhamento, um estudo teve período de acompanhamento de 3 meses (Song et al., 2022), dois estudos tiveram período de acompanhamento de 6 meses (Khandelwal, Jose et al., 2022; Nagar & Kumar, 2018), um estudo teve um período de acompanhamento de um ano (Zavattini et al., 2020), dois estudos tiveram um período de acompanhamento de dois anos (Hu et al., 2023; Zamparini et al., 2023) e um teve o período de acompanhamento de quatro anos (Alharith et al., 2023). Apesar disso dois estudos não relataram perda de pacientes durante o período de acompanhamento (Alharith et al., 2023; Nagar & Kumar, 2018).

Quanto ao tipo de dentes que foram analisados, os estudos incluídos nesta revisão utilizaram dentes unirradiculares em dois deles (Khandelwal, Jose et al., 2022; Nagar & Kumar, 2018) sendo que os restantes usaram dentes anteriores e posteriores (Alharith et al., 2023; Hu et al., 2023; Song et al., 2022; Zamparini et al., 2023; Zavattini et al., 2020). Contudo deve-se ter em conta que não é clinicamente confiável comparar a cicatrização periapical quando há falta de homogeneidade na seleção dos dentes incluídos na análise. Diferentes tipos de dentes possuem ramificações apicais e deltas apicais que são diferentes entre si. Embora a ramificação apical seja diferente entre os dentes anteriores e posteriores ela pode influenciar bastante a taxa de cicatrização.

O estudo de Alharith e colaboradores (2023) foi o único que relatou a diferença de cicatrização periapical entre dentes anteriores e posteriores verificando que os dentes anteriores têm maior probabilidade de recuperação que os dentes posteriores (Alharith et al., 2023).

Também dos estudos incluídos um deles não menciona o número de consultas para a obturação, por se tratar de um estudo retrospectivo radiográfico (Alharith et al., 2023). Em três estudos o tratamento radicular foi concluído numa sessão de tratamento (Hu et al., 2023; Nagar & Kumar, 2018; Zamparini et al., 2023) enquanto nos outros três foi concluído em duas sessões de tratamento (Khandelwal, Jose et al., 2022; Song et al., 2022; Zavattini et al., 2020).

Alguns estudos da literatura indicam que o tratamento em múltiplas sessões é o mais indicado devido ao uso de um curativo de demora à base de hidróxido de cálcio, tornando assim a taxa de reparação do tratamento mais elevado que o tratamento realizado numa única sessão (Dennis, 2018; Patil et al., 2016; Riaz et al., 2018). Alguns autores discordam deste facto, afirmando que o tratamento em única sessão é mais viável, uma vez que devido aos avanços da tecnologia conseguiu-se reduzir o tempo operatório com a otimização da instrumentação, da irrigação e da obturação; tornando assim o tratamento em sessão única uma opção (Almeida et al., 2017; Schwendicke & Göstemeyer, 2017).

Os estudos de Zavattini et al. (2020), Song et al. (2022) e Hu et al. (2023) utilizaram o sistema ProTaper e irrigação com NaOCl e EDTA e mostraram resultados consistentes com uma alta taxa de sucesso para ambos os tipos de cimento (biocerâmico e resina epóxi). As técnicas avançadas de irrigação e a instrumentação rotatória parecem contribuir para resultados positivos, independentemente do tipo de cimento utilizado.

Os estudos de Nagar & Kumar (2018), Hu et al. (2023) e Zamparini et al. (2023), que utilizaram a obturação em sessão única, com diferentes concentrações de NaOCl e EDTA, indicam que tanto os cimentos biocerâmicos quanto outros cimentos, como o AH Plus, podem alcançar resultados positivos. A superioridade do cimento biocerâmico relatada por Nagar & Kumar pode ser influenciada pela ausência de detalhes sobre a instrumentação e as técnicas de irrigação, enquanto Hu e Zamparini mostram resultados mais comparáveis, indicando que outros fatores do protocolo clínico desempenham um papel crucial.

Khandelwal, Jose et al. (2022) realizaram a instrumentação utilizando ProTaper Gold e irrigação com NaOCl, e evidenciaram que o uso de hidróxido de cálcio como medicação intermediária pode favorecer uma melhor cicatrização periapical, sugerindo que protocolos que incluam medicações intermediárias podem ser vantajosos para o sucesso do tratamento endodôntico. Bioroot RCS mostrou uma clara vantagem, indicando que a escolha do cimento pode influenciar significativamente a cicatrização periapical.

Em relação a Alharith et al. (2023), a falta de detalhes específicos sobre os protocolos clínicos neste estudo dificulta a comparação direta com os outros. No entanto, as conclusões sugerem que, independentemente do protocolo, tanto os cimentos biocerâmicos quanto o AH Plus podem ser eficazes, confirmando a tendência geral observada nos outros estudos.

Em geral, os protocolos clínicos detalhados e o uso de técnicas avançadas de instrumentação e irrigação parecem contribuir significativamente para o sucesso do tratamento endodôntico, enquanto a escolha do cimento, embora importante, deve ser considerada dentro de um contexto clínico bem estruturado.

Durante o período entre consultas, a qualidade do selamento coronal influencia a asépsia do canal radicular. Apenas dois dos estudos relataram o tipo de restauração provisória utilizada (Hu et al., 2023; Zamparini et al., 2023) e apenas três referem a técnica de obturação utilizada (Hu et al., 2023; Zamparini et al., 2023; Zavattini et al., 2020). No entanto enquanto o estudo de Zamparini e colaboradores (2023) e Hu e colaboradores (2023) utiliza a mesma técnica de obturação para ambos os cimentos endodônticos, (Hu et al., 2023; Zamparini et al., 2023) o estudo de Zavattini e colaboradores (2020) utiliza técnicas diferentes para cada cimento (Zavattini et al., 2020).

Quanto à reparação de lesões periapicais e cicatrização periapical, o objetivo primário desta revisão, verifica-se que cinco estudos relataram não existir diferenças significativas entre os cimentos biocerâmicos e os cimentos à base de resina epóxi (Alharith et al., 2023; Hu et al., 2023; Song et al., 2022; Zamparini et al., 2023; Zavattini et al., 2020) sendo que apenas dois afirmam que o cimento biocerâmico apresenta melhor cicatrização apical que o cimento à base de resina epóxi (Khandelwal, Jose et al., 2022; Nagar & Kumar, 2018). Contudo, mesmo nos estudos onde não é encontrada diferença significativa o cimento biocerâmico apresenta resultados ligeiramente mais favoráveis.

No entanto, o estudo de Hu e colaboradores (2023) é o único onde, apesar de não existir diferença estatisticamente significativa, as taxas de sucesso são ligeiramente superiores no grupo com cimento à base de resina do que no grupo com cimento biocerâmico (Hu et al., 2023).

Também o estudo de Alharith e colaboradores (2023) encontrou uma correlação positiva moderada entre o tempo de acompanhamento do tratamento e o estado de reparação apical (Alharith et al., 2023). O mesmo foi relatado por Nagar e Kumar (2018), que encontraram uma ligeira correlação entre o tempo de acompanhamento e as taxas de sucesso, mas não existindo nenhuma relação significativa entre as duas variáveis. (Nagar & Kumar, 2018)

Por outro lado, a dor pós-operatória após tratamento endodôntico é considerada uma reação inflamatória localizada dos tecidos periapicais e está diretamente ligada à cicatrização periapical. A inflamação local devido ao cimento extruído na região periapical causa dor pós-operatória e influencia o processo de cicatrização, com a magnitude da reação inflamatória sendo influenciada pela composição dos cimentos.

De entre os estudos analisados, dois deles avaliaram também a dor pós-operatória (Khandelwal, Jose et al., 2022; Song et al., 2022). Song e colaboradores (2022) afirmaram não existir diferenças no nível de dor pós-operatória entre os cimentos (Song et al., 2022), mas Khandelwal, Jose e colaboradores (2022) relataram que o cimento biocerâmico era o que apresentava valores mais baixos de dor pós-operatória ao fim de 24 horas sendo que ao fim de 72 horas a dor já não era relatada. Estes resultados estão em concordância com vários estudos encontrados na literatura que avaliaram a dor pós-operatória nos cimentos biocerâmicos em comparação com cimentos à base de resina epóxi (Khandelwal, Jose et al., 2022).

Graunaite e colaboradores (2018) examinaram o impacto dos cimentos endodônticos à base de resina e biocerâmicos na incidência e gravidade do desconforto pós-operatório em pacientes com periodontite apical assintomática. Cada paciente com dois dentes monoradiculares foi retratado e obturado usando vários materiais de obturação e o método de condensação vertical quente. 57 pessoas com 114 dentes entre os 61 participantes que estiveram envolvidos no ensaio terminaram-no. Verificaram que AH Plus e TotalFill apresentam desempenho semelhante em termos de incidência e gravidade da dor pós-operatória em dentes com Procedimentos de Apexificação e Apexogênese (Graunaite et al., 2018).

No estudo de Fonseca e colaboradores (2019), 64 pacientes que necessitaram de tratamento endodôntico para dentes maxilares unirradiculares com polpa necrótica foram incluídos. No ensaio, os dentes necróticos foram tratados numa única sessão usando o mesmo método e foram separados em dois grupos de forma aleatória com base no material de selamento utilizado. O primeiro grupo, referido como o grupo à base de resina, usou o cimento endodôntico "AH Plus" para a obturação do canal e o segundo grupo usou um cimento biocerâmico. As pontuações de dor do paciente foram medidas usando a escala visual analógica em intervalos de 24 horas, 48 horas, 72 horas e uma semana. O nível médio de dor nos intervalos de 24 e 48 horas foi, respetivamente, de  $1,46 \pm 1,96$  e  $0,44 \pm 0,86$  para o AH Plus e de  $1,21 \pm 2,09$  e  $0,09 \pm 0,38$  para o cimento biocerâmico, sendo que não houve relato de dor após 48 horas (Fonseca et al., 2019).

No ensaio de Aslan e Dönmez Özkan (2021), 90 indivíduos com um ou dois primeiros ou segundos dentes molares que demonstraram ter pulpite irreversível assintomática foram aleatoriamente alocados em três grupos com base no cimento utilizado. A pontuação de dor foi observada na escala visual analógica às 6h, 12h, 24h, 48h e 3, 4, 5, 6 e 7 dias e verificaram que os cimentos testados foram associados a níveis semelhantes de dor pós-operatória e foram associados a uma administração semelhante de analgésicos (Aslan & Dönmez Özkan, 2021).

Também Paz e colaboradores (2018) avaliaram os resultados clínicos de dois sistemas de obturação endodôntica. Um cimento à base de resina foi utilizado com o método de condensação lateral fria ou com a técnica de onda contínua e comparado com os resultados obtidos após o uso de um material biocerâmico como cimento endodôntico com a técnica de cone único. Contudo, neste estudo, o uso da técnica de cone único em conjunto com um cimento biocerâmico foi associada a uma maior incidência de dor pós-

operatória em comparação com o uso de um cimento de resina combinado com uma condensação de onda contínua ou técnica de condensação lateral, contradizendo, portanto, os outros estudos (Paz et al., 2018).

A dor pós-operatória é relatada constantemente pelos pacientes. Esta dor pode estar associada à própria técnica de preparação dos canais radiculares, medicações intracanal utilizadas entre sessões, e com a presença de bactérias no interior do canal ou no periápice do dente (AbdurRahman et al., 2019).

Assim, de acordo com os resultados desta revisão, verifica-se que o tipo de cimento obturador utilizado não só irá influenciar a cicatrização da lesão periapical como também a possível dor pós-operatória relatada pelo paciente.

### 3. CONCLUSÃO

A periodontite apical é uma inflamação dos tecidos periapicais e que ocorre em consequência de uma necrose pulpar devido a trauma ou presença de cárie dentária, permitindo que o sistema de canais radiculares fique exposto à colonização de microrganismos. Estes microrganismos contribuem para o estabelecimento das lesões perirradiculares.

O tratamento endodôntico não cirúrgico é amplamente reconhecido como o tratamento de eleição para a periodontite apical. Este tratamento visa a erradicação ou a redução significativa da carga bacteriana nos canais radiculares, promovendo a cicatrização dos tecidos perirradiculares.

Esta revisão integrativa tem como objetivo avaliar se a utilização de um determinado tipo de cimento em comparação com outro pode alterar a capacidade de reparação das lesões periapicais. Nomeadamente, pretendeu-se avaliar de entre os cimentos de resina e os cimentos biocerâmicos, quais poderão estar mais indicados na obturação de canais radiculares em situações de presença de lesão perapical

De acordo com os resultados desta revisão integrativa e tendo em vista o seu objetivo primário verifica-se que os cimentos biocerâmicos apresentam uma maior vantagem na resolução de lesões periapicais que os cimentos à base de resina. Esta superioridade dos cimentos biocerâmicos pode ser atribuída às suas propriedades biocompatíveis e à sua capacidade de promover um ambiente favorável à cicatrização.

Contudo, é importante destacar que a eficácia na cicatrização periapical não depende unicamente da escolha do cimento. A limpeza e desinfecção dos canais radiculares, bem como a técnica de obturação utilizada, são fatores cruciais que também influenciam significativamente o tratamento.

Também a dor pós-operatória após tratamento endodôntico é considerada uma reação inflamatória localizada dos tecidos periapicais e está diretamente ligada à cicatrização periapical. Os cimentos biocerâmicos apresentam valores mais baixos de dor pós-operatória comparados com os cimentos à base de resina.

Embora os cimentos biocerâmicos mostrem promissoras vantagens, a literatura sugere a necessidade de mais estudos com alta qualidade metodológica. Estudos futuros devem focar-se em comparar de forma rigorosa os diversos tipos de cimentos, utilizando

amostras maiores e metodologias padronizadas para obter resultados mais validos e conclusivos, essencial para o avanço da endodontia e para o benefício dos pacientes.

Em conclusão, a escolha do material de obturação desempenha um papel importante na cicatrização das lesões periapicais, com os cimentos biocerâmicos mostrando uma vantagem clara sobre os cimentos à base de resina.

#### 4. REFERÊNCIAS BIBLIOGRÁFICAS

- AbdurRahman, S., Abdel Aziz, S. M., Gawdat, S. I., & AbdalSamad, A. M. (2019). Postoperative pain of patients with necrotic teeth with apical periodontitis following single visit endodontic treatment versus multiple visit endodontic treatment using triple antibiotic paste: A randomized clinical trial. *F1000Research*, 8, 1203, 1–17. <https://doi.org/10.12688/f1000research.19936.1>
- Abuhaimed, T. S., & Abou Neel, E. A. (2017). Sodium hypochlorite irrigation and its effect on bond strength to dentin. *BioMed Research International*, 2017, 1–8. <https://doi.org/10.1155/2017/1930360>
- Al-Haddad, A., & Che Ab Aziz, Z. A. (2016). Bioceramic-based root canal sealers: A review. *International Journal of Biomaterials*, 2016, 1–10. <https://doi.org/10.1155/2016/9753210>
- Alharith, D. N., Mansi, I. T., Abdulmotalib, Y., Amous, H., Aljulban, T., Aiban, H. M. A., & Haffar, S. M. (2023). Radiographic evaluation of periapical healing rates between bio-ceramic sealer and AH+ sealer: A retrospective study. *Annals of Dental Specialty*, 11(2), 124–128. <https://doi.org/10.51847/rTpmLOU0gT>
- Almeida, D. O., Chaves, S. C., Souza, R. A., & Soares, F. F. (2017). Outcome of single- vs multiple-visit endodontic therapy of nonvital teeth: A meta-analysis. *The Journal of Contemporary Dental Practice*, 18(4), 330–336. <https://doi.org/10.5005/jp-journals-10024-2041>
- Almeida, M., Rodrigues, C., Matos, A., Carvalho, K., Silva, E., Duarte, M., Oliveira, R., & Bernardineli, N. (2020). Analysis of the physicochemical properties, cytotoxicity and volumetric changes of AH plus, MTA Fillapex and TotalFill BC Sealer. *Journal of Clinical and Experimental Dentistry*, e1058–e1065. <https://doi.org/10.4317/jced.57527>
- Almohaimede, A. (2020). Fracture resistance of roots obturated with bio-ceramic and epoxy resin-based sealers: In vitro study. *Turkish Endodontic Journal*, 5(2), 134–137. <https://doi.org/10.14744/eej.2019.33042>
- Ashraf, H., Najafi, F., Heidari, S., Mohammadian, M., & Zadsirjan, S. (2017). Physical Properties and Chemical Characterization of Two Experimental Epoxy Resin Root Canal Sealers. *Iranian Endodontic Journal*. <https://doi.org/10.22037/iej.2017.30>
- Ashraf, H., Najafi, F., Heidari, S., Yadegary, Z., & Zadsirjan, S. (2018). Cytotoxicity of two experimental epoxy resin-based sealers. *Iranian Endodontic Journal*, 13(2), 257–262. <https://doi.org/10.22037/iej.v13i2.19530>
- Aslan, T., & Dönmez Özkan, H. (2021). The effect of two calcium silicate-based and one epoxy resin-based root canal sealer on postoperative pain: A randomized controlled trial. *International Endodontic Journal*, 54(2), 190–197. <https://doi.org/10.1111/iej.13411>
- Bardini, G., Casula, L., Ambu, E., Musu, D., Mercadè, M., & Cotti, E. (2020). A 12-month follow-up of primary and secondary root canal treatment in teeth obturated with a hydraulic sealer. *Clinical Oral Investigations*, 25(5), 2757–2764. <https://doi.org/10.1007/s00784-020-03590-0>
- Bhandi, S., Mashyakhy, M., Abumelha, A. S., Alkahtany, M. F., Jamal, M., Chohan, H., Raj, A. T., Testarelli, L., Reda, R., & Patil, S. (2021). Complete obturation—cold

lateral condensation vs. thermoplastic techniques: A systematic review of micro-ct studies. *Materials*, 14(14), 4013, 1–15. <https://doi.org/10.3390/ma14144013>

- Blake, A., Tuttle, T., & McKinney, R. (2023, Julho 17). *Apical periodontitis*. StatPearls [Internet]. Treasure Island (FL): StatPearls Publishing. <https://www.ncbi.nlm.nih.gov/books/NBK589656/>
- Bronzato, J. D., Davidian, M. E. S., De Castro, M., de-Jesus-Soares, A., Ferraz, C. C. R., Almeida, J. F. A., Marciano, M. A., & Gomes, B. P. F. A. (2021). Bacteria and virulence factors in periapical lesions associated with teeth following primary and secondary root canal treatment. *International Endodontic Journal*, 54(5), 660–671. <https://doi.org/10.1111/iej.13457>
- Chopra, V., Davis, G., & Baysan, A. (2022). Clinical and radiographic outcome of non-surgical endodontic treatment using calcium silicate-based versus resin-based sealers—a systematic review and meta-analysis of clinical studies. *Journal of Functional Biomaterials*, 13(2), 38. <https://doi.org/10.3390/jfb13020038>
- Dennis, D. (2018). Similar success rates were achieved in single- and multiple-visit endodontic treatment. *Journal of Evidence Based Dental Practice*, 18(4), 343–345. <https://doi.org/10.1016/j.jebdp.2018.10.003>
- Dioguardi, M., Gioia, G. D., Illuzzi, G., Laneve, E., Cocco, A., & Troiano, G. (2018). Endodontic irrigants: Different methods to improve efficacy and related problems. *European Journal of Dentistry*, 12(03), 459–466. [https://doi.org/10.4103/ejd.ejd\\_56\\_18](https://doi.org/10.4103/ejd.ejd_56_18)
- Flores - Flores, A. G., & Pastenes - Orellana, A. (2018). Técnicas y sistemas actuales de obturación en endodoncia. Revisión crítica de la literatura. *Kiru*, 15(2), 85–93. <https://doi.org/10.24265/kiru.2018.v15n2.05>
- Fonseca, B., Coelho, M. S., Bueno, C. E. D. S., Fontana, C. E., Martin, A. S. D., & Rocha, D. G. P. (2019). Assessment of extrusion and postoperative pain of a bioceramic and resin-based root canal sealer. *European Journal of Dentistry*, 13(03), 343–348. <https://doi.org/10.1055/s-0039-3399457>
- Gambarini, G., Piasecki, L., Schianchi, G., Di Nardo, D., Miccoli, G., Al Sudani, D., Di Giorgio, R., & Testarelli, L. (2016). In vitro evaluation of carrier based obturation technique: A CBCT study. *Annali Di Stomatologia*, VII(1-2), 11-15. <https://doi.org/10.11138/ads/2016.7.1.011>
- Gomes, B. P. F. D. A., & Herrera, D. R. (2018). Etiologic role of root canal infection in apical periodontitis and its relationship with clinical symptomatology. *Brazilian Oral Research*, 32, 82-110. <https://doi.org/10.1590/1807-3107bor-2018.vol32.0069>
- Gomes-Filho, J. E., Watanabe, S., Cintra, L. T. A., Nery, M. J., Dezan-Junior, E., Queiroz, I. O. A., Lodi, C. S., & Basso, M. D. (2013). Effect of MTA-based sealer on the healing of periapical lesions. *Journal of Applied Oral Science*, 21(3), 235–242. <https://doi.org/10.1590/1679-775720130089>
- Graunaite, I., Skucaite, N., Lodiene, G., Agentiene, I., & Machiulskiene, V. (2018). Effect of resin-based and bioceramic root canal sealers on postoperative pain: A split-mouth randomized controlled trial. *Journal of Endodontics*, 44(5), 689–693. <https://doi.org/10.1016/j.joen.2018.02.010>

- Haapasalo, M., Shen, Y., Wang, Z., & Gao, Y. (2014). Irrigation in endodontics. *British Dental Journal*, 216(6), 299–303. <https://doi.org/10.1038/sj.bdj.2014.204>
- Ho, E. S. S., Chang, J. W. W., & Cheung, G. S. P. (2016). Quality of root canal fillings using three gutta-percha obturation techniques. *Restorative Dentistry & Endodontics*, 41(1), 22–28. <https://doi.org/10.5395/rde.2016.41.1.22>
- Hu, J., Zhu, Y., Deng, S., Wang, Z., & He, F. (2023). Outcome of root canal treatment using warm vertical compaction with bioceramic and resin-based sealers: A randomised clinical trial. *Australian Endodontic Journal*, 49(S1), 170–178. <https://doi.org/10.1111/aej.12713>
- Hubbe, K. L., Oliveira, K. V. D., Coelho, B. S., & Baratto-Filho, F. (2016). AH plus extrusion into periapical tissue: Literature review of main related properties and report of clinical cases. *RSBO*, 13(4), 280. <https://doi.org/10.21726/rsbo.v13i4.352>
- Jeanneau, C., Giraud, T., Laurent, P., & About, I. (2019). BioRoot RCS extracts modulate the early mechanisms of periodontal inflammation and regeneration. *Journal of Endodontics*, 45(8), 1016–1023. <https://doi.org/10.1016/j.joen.2019.04.003>
- Khandelwal, A., Janani, K., Teja, K., Jose, J., Battineni, G., Riccitiello, F., Valletta, A., Palanivelu, A., & Spagnuolo, G. (2022). Periapical healing following root canal treatment using different endodontic sealers: A systematic review. *BioMed Research International*, 2022, 1–9. <https://doi.org/10.1155/2022/3569281>
- Khandelwal, A., Jose, J., Teja, K.-V., & Palanivelu, A. (2022). Comparative evaluation of postoperative pain and periapical healing after root canal treatment using three different base endodontic sealers – a randomized control clinical trial. *Journal of Clinical and Experimental Dentistry*, e144–e152. <https://doi.org/10.4317/jced.59034>
- Ko, S.-Y., Choi, H. W., Jeong, E.-D., Rosa, V., Hwang, Y.-C., Yu, M.-K., & Min, K.-S. (2020). Main and accessory canal filling quality of a premixed calcium silicate endodontic sealer according to different obturation techniques. *Materials*, 13(19), 4389. <https://doi.org/10.3390/ma13194389>
- Komabayashi, T., Colmenar, D., Cvach, N., Bhat, A., Primus, C., & Imai, Y. (2020). Comprehensive review of current endodontic sealers. *Dental Materials Journal*, 39(5), 703–720. <https://doi.org/10.4012/dmj.2019-288>
- Lee, J. K., Kwak, S. W., Ha, J.-H., Lee, W., & Kim, H.-C. (2017). Physicochemical properties of epoxy resin-based and bioceramic-based root canal sealers. *Bioinorganic Chemistry and Applications*, 2017, 1–8. <https://doi.org/10.1155/2017/2582849>
- Martins, J. F. B., Guerreiro Viegas, O., Cristescu, R., Diogo, P., & Shemesh, H. (2023). Outcome of selective root canal retreatment—a retrospective study. *International Endodontic Journal*, 56(3), 345–355. <https://doi.org/10.1111/iej.13871>
- Mutoh, N., Satoh, T., Watabe, H., & Tani-Ishii, N. (2013). Evaluation of the biocompatibility of resin-based root canal sealers in rat periapical tissue. *Dental Materials Journal*, 32(3), 413–419. <https://doi.org/10.4012/dmj.2012-218>
- Nagar, N., & Kumar, N. (2018). A comparative clinical evaluation of a bioceramic root canal sealer with MTA based sealer, resin based sealer and zinc oxide based sealer—an in vivo study. *IOSR Journal of Dental and Medical Sciences*, 17, 81–5. <https://doi.org/10.9790/0853-1705108185>

- Patil, A. A., Joshi, S. B., Bhagwat, S. V., & Patil, S. A. (2016). Incidence of postoperative pain after single visit and two visit root canal therapy: A randomized controlled trial. *Journal of Clinical and Diagnostic Research*, 10(5). <https://doi.org/10.7860/JCDR/2016/16465.7724>
- Paz, A., Vasconcelos, I., & Ginjeira, A. (2018). Evaluation of Postoperative Pain after Using Bioceramic Materials as Endodontic Sealers. *EC Dent. Sci*, 17, 1739–48.
- Riaz, A., Maxood, A., & Abdullah, S. (2018). Comparison of frequency of post-obturation pain of single versus multiple visit root canal treatment of necrotic teeth with infected root canals. A Randomized Controlled Trial. *J Pak Med Assoc*, 68(10), 1429–1433
- Ruksakiet, K., Hanák, L., Farkas, N., Hegyi, P., Sadaeng, W., Czumbel, L. M., Sangngoen, T., Garami, A., Mikó, A., Varga, G., & Lohinai, Z. (2020). Antimicrobial efficacy of chlorhexidine and sodium hypochlorite in root canal disinfection: A systematic review and meta-analysis of randomized controlled trials. *Journal of Endodontics*, 46(8), 1032-1041.e7. <https://doi.org/10.1016/j.joen.2020.05.002>
- Sakly, E. H., Al-Hawwaz, Z. M., Zokkar, N., & Douki, N. (2021). Healing of periapical lesion after root canal treatment: A case report. *IP Indian Journal of Conservative and Endodontics*, 6(4), 228–232. <https://doi.org/10.18231/j.ijce.2021.049>
- Salles, L. P., Gomes-Cornélio, A. L., Guimarães, F. C., Herrera, B. S., Bao, S. N., Rossa-Junior, C., Guerreiro-Tanomaru, J. M., & Tanomaru-Filho, M. (2012). Mineral trioxide aggregate-based endodontic sealer stimulates hydroxyapatite nucleation in human osteoblast-like cell culture. *Journal of Endodontics*, 38(7), 971–976. <https://doi.org/10.1016/j.joen.2012.02.018>
- Schwendicke, F., & Göstemeyer, G. (2017). Single-visit or multiple-visit root canal treatment: Systematic review, meta-analysis and trial sequential analysis. *BMJ Open*, 7(2), e013115. <https://doi.org/10.1136/bmjopen-2016-013115>
- Song, M., Park, M.-G., Kwak, S.-W., Kim, R. H., Ha, J.-H., & Kim, H.-C. (2022). Pilot evaluation of sealer-based root canal obturation using epoxy-resin-based and calcium-silicate-based sealers: A randomized clinical trial. *Materials*, 15(15), 5146. <https://doi.org/10.3390/ma15155146>
- Tibúrcio-Machado, C. S., Michelon, C., Zanatta, F. B., Gomes, M. S., Marin, J. A., & Bier, C. A. (2021). The global prevalence of apical periodontitis: A systematic review and meta-analysis. *International Endodontic Journal*, 54(5), 712–735. <https://doi.org/10.1111/iej.13467>
- Țogoe, M.-M., Crăciunescu, E.-L., Topală, F.-I., Sinescu, C., Nica, L. M., Ioniță, C., Duma, V.-F., Romînu, M., Podoleanu, A. G., & Negruțiu, M.-L. (2021). Endodontic fillings evaluated using en face OCT, microCT and SEM. *Romanian Journal of Morphology and Embryology*, 62(3), 793–800. <https://doi.org/10.47162/RJME.62.3.17>
- Torabinejad, M., Fouad, A. F., & Shabahang, S. (2021). Obturation and temporization. *Endodontic principles and practice* (6ª Edição) (pp. 327-349). Elsevier.
- Ved, R., & Hegde, V. (2020). An evaluation of the efficiency of a novel polyamide polymer bioceramic obturating system in cases with periapical lesions: An *in vivo* study. *International Journal of Oral Care and Research*, 8(3), 39-42. [https://doi.org/10.4103/INJO.INJO\\_24\\_20](https://doi.org/10.4103/INJO.INJO_24_20)

- Wong, A. W.-Y., Zhang, S., Li, S. K.-Y., Zhang, C., & Chu, C.-H. (2017). Clinical studies on core-carrier obturation: A systematic review and meta-analysis. *BMC Oral Health*, *17*(1), 167. <https://doi.org/10.1186/s12903-017-0459-1>
- Zaki, D. Y., Zaazou, M. H., Khallaf, M. E., & Hamdy, T. M. (2018). In vivo comparative evaluation of periapical healing in response to a calcium silicate and calcium hydroxide based endodontic sealers. *Open Access Macedonian Journal of Medical Sciences*, *6*(8), 1475–1479. <https://doi.org/10.3889/oamjms.2018.293>
- Zamparini, F., Spinelli, A., Cardinali, F., Ausiello, P., Gandolfi, M. G., & Prati, C. (2023). The use of premixed calcium silicate bioceramic sealer with warm carrier-based technique: A 2-year study for patients treated in a master program. *Journal of Functional Biomaterials*, *14*(3), 164. <https://doi.org/10.3390/jfb14030164>
- Zare, S., Shen, I., Zhu, Q., Ahn, C., Primus, C., & Komabayashi, T. (2021). Micro-computed tomographic evaluation of single-cone obturation with three sealers. *Restorative Dentistry & Endodontics*, *46*(2), e25. <https://doi.org/10.5395/rde.2021.46.e25>
- Zavattini, A., Knight, A., Foschi, F., & Mannocci, F. (2020). Outcome of root canal treatments using a new calcium silicate root canal sealer: A non-randomized clinical trial. *Journal of Clinical Medicine*, *9*(3), 782. <https://doi.org/10.3390/jcm9030782>