

Leilane Cabral de Araujo

Utilização de mini-implante para intrusão de molar

Universidade Fernando Pessoa

Faculdade de Ciências da Saúde

Porto, 2018

Leilane Cabral de Araujo

Utilização de mini-implante para intrusão de molar

Universidade Fernando Pessoa

Faculdade de Ciências da Saúde

Porto, 2018

Leilane Cabral de Araujo

Utilização de mini-implante para intrusão de molar

Dissertação apresentada à Universidade Fernando Pessoa

como parte dos requisitos para obtenção

do grau de Mestre em Medicina Dentária

“É mais fácil obter o que se deseja com um sorriso do que à ponta da espada.”

William Shakespeare

DEDICATÓRIA

Aos meus pais, Vicente e Leonor, pessoas que eu amo e que nunca mediram esforços para que eu pudesse realizar todos os meus projetos, sempre me incentivando e cooperando.

A minha irmã, Caroline por estar sempre presente.

Ao meu esposo, Marcos pelo amor e companheirismo.

AGRADECIMENTOS

A professora e orientadora Maria Gabriel Queirós pelos ensinamentos e disposição em ajudar a todo o momento.

Aos amigos que conquistei nestes anos de convivência, que com companheirismo ajudaram a superar dificuldades e dividir alegrias.

RESUMO

Intruir os molares superiores é considerado um movimento ortodôntico muito difícil e de alta complexidade para se executar, principalmente quando se recorre a ancoragens tradicionais. Os mini-implantes ortodônticos de titânio surgiram como um importante dispositivo para conseguir a ancoragem esquelética nos movimentos complexos como o de intrusão. A simplicidade da sua instalação e da remoção, aliada ao baixo custo e alta flexibilidade de uso clínico, predispõe a uma grande aceitação e conforto por parte do paciente. O objetivo deste trabalho é realizar uma revisão literária abordando pontos importantes para se ter sucesso ao utilizar mini-implantes de titânio para ancoragem esquelética na intrusão de molares.

Palavras-chaves: “Intrusão de molares”, “mini-implante”, “tratamento ortodôntico”.

ABSTRACT

Intruding the maxillary molars is considered a very difficult and highly complex orthodontic movement to perform, especially when using traditional anchoring. Titanium orthodontic mini-implants have emerged as an important device to achieve skeletal anchorage in complex intrusion movements. Its simplicity of installation and removal, together with the low cost and high flexibility of clinical use, predisposes to great acceptance and comfort on the part of the patient. The aim of this work is to perform a literature review addressing important points to be successful when using miniature titanium mini-implants for skeletal anchorage in molar intrusion.

Keywords: “molars intrusion”, “mini-implant”, “orthodontic treatment”.

INDICE

| | |
|--|------|
| DEDICATÓRIA..... | vi |
| AGRADECIMENTOS | vii |
| RESUMO | viii |
| ABSTRACT | ix |
| INDICE..... | ix |
| INDICE DE FIGURAS | xi |
| LISTA DE ABREVIATURAS E SIGLAS | xii |
| I. INTRODUÇÃO | 1 |
| I.1. Materiais e Métodos..... | 2 |
| II. DESENVOLVIMENTO | 3 |
| II.1. Características dos Mini-Implantes..... | 3 |
| II.2. Mini-Implantes como dispositivo de ancoragem | 4 |
| II.3. Intrusão com Mini-Implantes..... | 7 |
| III. DISCUSSÃO | 12 |
| IV. CONCLUSÃO | 14 |
| V. BIBLIOGRAFIA..... | 15 |

INDICE DE FIGURAS

| | | |
|----------|---|----|
| Figura 1 | Microparafuso ortodôntico de titânio composto por três partes: A) Cabeça, B) Perfil-transmucoso e C) Corpo. | 18 |
| Figura 2 | Microparafusos ortodônticos com diferentes comprimentos de perfil-transmucoso: 3mm, 2mm, 1mm e sem perfil-transmucoso | 18 |
| Figura 3 | Microparafusos com diferentes comprimentos de corpo: 6mm, 8mm e 10mm. | 18 |
| Figura 4 | Microparafusos com diferentes diâmetros de corpo: 1,4mm, 1,6mm e 1,8mm. | 19 |

LISTA DE ABREVIATURAS E SIGLAS

| | |
|-------------|--------------------------------------|
| Niti | Liga metálica de níquel – titânio |
| \pm | Mais ou menos (para o desvio padrão) |
| gf | Grama-força |
| N | Newton |
| TMA | Titânio-molibdênio |

I. INTRODUÇÃO

A ancoragem ortodôntica tem sido motivo de preocupação para os ortodontistas desde o principio da especialidade. Uma terapia ortodôntica bem sucedida, na maior parte dos casos, depende do planeamento criterioso da ancoragem, não sendo exagero afirmar que este factor é um dos determinantes quanto ao sucesso ou insucesso de muitos tratamentos (Araujo *et al.*, 2006).

Os dispositivos transitórios de ancoragem mostram-se opções viáveis de ancoragem em ortodontia por fornecer maior controle e previsibilidade em determinados movimentos ortodônticos. Os mini-implantes ortodônticos vêm sendo mais usados pelos próprios ortodontistas devido à facilidade de inserção, podendo assim ser instalados em diferentes posições e regiões da cavidade bucal (Gurgel, Varcelino, Bramante, 2012).

A utilização da mecânica convencional para a intrusão de molares, além de limitada, é demasiado lenta e frequentemente não se atinge um sistema de forças eficaz, com uma unidade de ancoragem capaz de evitar a extrusão nos dentes desta unidade (Bezerra *et al.*, 2004).

A utilização dos mini-implantes para ancoragem ortodôntica tem, atualmente, alcançado popularidade, pois proporcionam ancoragem absoluta nas situações de movimentação ortodôntica que necessitam do máximo controlo (Brandão, Mucha, 2010).

Em pacientes adultos, é frequente a extrusão dos dentes posteriores decorrente da perda do antagonista com redução do espaço interoclusal essencial para a reabilitação protética. Nestes casos, a aplicação de mini-implantes como ancoragem esquelética para intruir os molares tem sido mais comum, devido à dos seus benefícios, tanto para o paciente como para o ortodontista (Valarelli *et al.*, 2010)

Outra finalidade de se intruir os molares é correção da mordida aberta anterior, casos estes, onde a redução da altura da região dentoalveolar posterior pode levar a uma diminuição efectiva da altura facial inferior, gerando rotação do plano mandibular. O uso de mini-implante na intrusão dos molares, torna-se eventualmente eficaz, para corrigir as mordidas abertas esqueléticas com gravidade inferior, com pequenas ou médias repercussões faciais. Em problemas esqueléticos sérios que causam

deformidades faciais importantes o procedimento de tratamento ortodôntico com cirurgia ortognática posteriormente seria o mais indicado. (Villela *et al.*, 2008).

Segundo Araujo *et al.*, (2008) a intrusão dentária representa um enorme desafio mecânico, pela complexidade no controlo de movimentos indesejáveis nas unidades de ancoragem. Obviamente, ao longo dos anos, a literatura tem descrito resultados satisfatórios ao usar aparelhos auxiliares extra e intrabuciais. Contudo, nem sempre é fácil conseguir do paciente a colaboração necessária, pelo desconforto físico e/ou estético que esses aparelhos podem causar, sendo neste contexto os mini-implante uma excelente alternativa.

O propósito deste trabalho foi realizar uma revisão literária sobre os mecanismos de intrusão de molares utilizando mini-implantes ortodônticos como ancoragem.

I.1 Materiais e Métodos

Para a elaboração desta revisão bibliográfica primeiramente, foi realizada uma pesquisa na base de dados da Pub med (Medline) e Scielo, sem limitação temporal, usando as palavras chaves: intrusão de molares, mini-implante, tratamento ortodôntico, ancoragem esquelética nas línguas inglesa e portuguesa.

Em seguida, foi feito um levantamento bibliográfico baseado na lista de referências de cada artigo selecionado na primeira etapa. Foi feita a leitura desses artigos com o objectivo de seleccionar os que serveriam ao propósito proposto.

Foram seleccionados 31 artigos, por estarem directamente relacionados ao propósito de trabalho e pela sua relevância científica.

II. DESENVOLVIMENTO

II.1. Características dos Mini-Implantes

Os mini-implantes na sua maioria, são constituídos por uma liga de titânio. Podendo a sua estrutura ser dividida em três partes: corpo, perfil transmucoso e cabeça. A cabeça do mini-implante pode ter um orifício, um gancho ou botão na sua extremidade, podendo também ser encontrada com design de Breckett, oferecendo a vantagem de proporcionar o controle tridimensional, bem como a ancoragem indireta. Nesta porção, são acoplados dispositivos tais como molas, elásticos ou fios de arame, para ancoragem ou movimentação, conforme o planeamento e respetiva mecânica (Nascimento *et al.*, 2006). (Anexos – Figura 1, p. 18).

O perfil transmucoso representa a parte intermédia, em contacto a mucosa. As suas partes podem variar quanto a formas e medidas, especialmente quanto à espessura e ao comprimento (Consolaro *et al.*, 2008). No que respeita a este último poderá possuir quatro comprimentos distintos: curto(1mm), médio(2mm), longo(3mm) e sem perfil transmucoso. A configuração do corpo e o modelo da rosca, classificaram os mini-implantes em auto-rosqueáveis ou auto-perfurantes (Vilella *et al.*, 2008). (Anexos – Figura 2, p. 18).

O autor, no que respeita ao comprimento refere também que a (Anexos – Figura 3,4, pp. 18 e 19) opção do mesmo está dependente do espaço ósseo existente para a sua instalação, sendo de 8mm e 10mm os mais utilizados, podendo haver no que diz respeito ao diâmetro do corpo uma variação entre 1,4mm e 1,8mm dependendo esta, por sua vez, do espaço existente entre as raízes para a sua instalação.

Segundo Consolaro *et al.*,(2008) os auto-perfurantes, oferecem menores riscos de perfuração de raízes, por possuírem um terço médio inferior bastante afiado e a ponta pro-ativa, enquanto que os auto-rosqueáveis, requerem uma brocagem óssea prévia, por não possuírem pontas ativas, aumentando assim, o risco de perfuração das raízes.

A ancoragem oferecida na utilização de mini-implantes permite uma força inicial entre 150g e 200g, usada logo após a sua implantação. É aconselhável no entanto, que o

aumento seja gradual até 350g. A implantação do dispositivo pode ser simples, no entanto pode não ser isenta de complicações como o contacto com as raízes dos dentes adjacentes, ocorrência esta, que pode estar associada ou não, à espessura da cortical e densidade óssea (condição do osso), contaminação, fraturas e mucosite (Marassi, Marassi, 2008).

II.2. Mini-Implantes como dispositivo de ancoragem

A ideia de se utilizar parafusos fixos em tecido ósseo para se obter ancoragem absoluta surgiu em 1945, quando Gainsforth e Higley inseriram parafusos de titânio no ramo ascendente da mandíbula de seis cães. Nestes animais, foram aplicados elásticos que se estendiam do gancho do parafuso ao arco maxilar, para distalização dos caninos, no período entre 16 e 31 dias. Os resultados mostraram-se insatisfatórios uma vez que os dispositivos não apresentaram integração no tecido ósseo, impossibilitando assim, a resistência às forças ortodônticas. Os mesmos atribuíram a destruição de todos os parafusos à infecção advinda da comunicação entre o parafuso de titânio e a cavidade bucal.

Gray *et al.* (1983) com o intuito de avaliar a resistência dos implantes ósseos ao movimento, colocaram, no fêmur de 12 coelhos, implantes confeccionados com materiais distintos. Após 28 dias, foram aplicadas forças constantes, de magnitude ortodôntica, variando entre 60 e 180 gf. A análise da firmeza dos implantes, realizada após o período da aplicação das forças, revelou que nenhum movimento significativo havia ocorrido em qualquer uma das magnitudes de força ou tipo de implante.

Em 1988 Turley *et al.* realizaram um estudo, onde avaliaram dois diferentes sistemas de implantes, sendo a variável que os distinguiu o tamanho e a técnica de implantação. Os resultados observados com relação à estabilidade dos implantes, quando submetidos a forças de grande magnitude (300 gf), mostraram eficiência deste dispositivo como ancoragem para forças de tal intensidade. Contudo, o êxito da osteointegração foi significativamente menor com os implantes de menor comprimento, colocados em

apenas um estágio cirúrgico, principalmente quando o local de implantação envolvia mucosa não queratinizada, ou de exposição às forças oclusais.

Block, Hoffman (1995) desenvolveram um outro sistema para fornecer ancoragem absoluta denominado onplant, que consistia num disco fino de titânio (2mm de espessura por 10mm de diâmetro) inserido subperiostealmente, com duas superfícies distintas. Estudos realizados em macacos e cães concluíram que uma vez osteointegrado o dispositivo resistia a forças de aproximadamente 350 gramas.

Singer, Henry, Rosenberg (2000) sugeriram a colocação de 2 implantes de 3,75mm de diâmetro por 7mm de comprimento na região zigomática, bilateralmente, numa menina de 12 anos para tratamento de uma maloclusão de classe III. Verificou-se uma osteointegração nos implantes em 6 meses e foi feita tração elástica de 400 mg. Em 8 meses o resultado foi alcançado. Os autores concluíram que esta técnica oferecia uma alternativa rápida de tratamento para pacientes com classe III.

Bezerra *et. al* (2004) descreveram a utilização de mini-implantes, como ancoragem, para intruir dois pré-molares e o primeiro molar superior que se encontravam extruídos. Para isso foram instalados dois mini-implantes por vestibular para servir de apoio para o uso de elásticos que foram ligados ao segmento do arco. Não foi observada nenhuma alteração colateral nas demais peças dentárias, já que nenhuma delas foi submetida a forças recíprocas. No entanto, no caso clínico apresentado, demonstrou-se a intrusão das cúspides vestibulares mais rapidamente do que das palatinas, além de tendência à vestibularização dos molares, o que precisou de ser controlado com o torque no arco.

Laboissière Jr. *et al* (2005) analisaram as indicações e aplicações clínicas da ancoragem absoluta com o uso dos mini-implantes ortodônticos, e observaram que, como dispositivo de ancoragem direta, simplifica a aparatologia ortodôntica e minimiza os efeitos adversos das forças indesejáveis de forma versátil e eficaz. Os pacientes foram altamente receptivos a esta nova abordagem no tratamento quando se demonstravam as vantagens e os benefícios do uso dos mini-implantes ortodônticos. Este dispositivo auxiliar no tratamento mostrou-se cômodo e reduziu a dependência da colaboração dos pacientes.

Marassi *et al.* (2005) relataram que alguns mini-implantes viabilizaram a ancoragem absoluta, eliminando a colaboração por parte do paciente e ampliando as possibilidades de tratamento. Os mini-implantes seriam indicados para pacientes com necessidade de ancoragem máxima, com número reduzido de elementos dentários, em casos assimétricos, intrusão de molares e pacientes não colaborantes. Para os autores, os mini-implantes são mais versáteis que os implantes osteointegrados provisórios na sutura palatina e mini-placas de titânio.

Brandão, Mucha (2008) relataram num estudo preliminar o grau de aceitação por parte dos pacientes de utilização de microparafusos como ancoragem máxima durante o tratamento ortodôntico. Foram avaliados dez pacientes adultos Classe I, com biprotrusão, que foram submetidos a tratamento ortodôntico com a colocação de quatro microparafusos nos arcos dentários, entre os primeiros molares e segundos pré-molares superiores e inferiores. Os pacientes responderam a um questionário, com o objetivo de avaliar as condições de aceitação dos dispositivos e os resultados indicaram que a maioria aceitou prontamente o procedimento, que estavam satisfeitos e que recomendariam para outros pacientes. Tendo também a maior parte dos mesmos referido uma boa tolerância dos microparafusos durante todo o tratamento ortodôntico. Os autores concluíram que os microparafusos foram aceites de forma positiva pela maioria dos pacientes submetidos ao tratamento ortodôntico.

Para Lima *et al.* (2010), um novo conceito de ancoragem absoluta e direcionamento de força foi introduzido na Ortodontia, a partir da utilização do microparafusos ortodônticos. O seu reduzido tamanho e grande resistência à força horizontal formam a combinação ideal para a sua indicação nas mais diversas mecânicas ortodônticas, possibilitando uma ancoragem segura e livre da cooperação do paciente.

Para Namiuchi Jr. *et al.* (2013) a utilização de mini-implantes de titânio como dispositivo de ancoragem absoluta direta, simplificava a aparatologia ortodôntica e minimizava os efeitos indesejados das forças devido à possibilidade de escolha do local ideal para a sua implantação. Os autores referem também o facto de poderem ser ativados de maneira imediata, desde que apresentassem boa estabilidade inicial, possibilitando a movimentação simultânea de várias peças dentárias sem prejuízo para o

sistema de ancoragem e de ainda permitirem corrigir a inclinação de dentes sem extruí-los.

Bertroz *et al.* (2015), por sua vez, destacaram que os dispositivos de ancoragem esquelética compunham uma parte importante no arsenal de todo ortodontista, por possibilitarem a aquisição de um sistema de ancoragem estável e que idealmente não apresenta movimentação recíproca referente à unidade ativa. Sendo muito viáveis por serem dispositivos pequenos e fixos ao osso, podendo ser utilizados em diversos tipos de movimentos ortodônticos inclusive em casos com ancoragem crítica.

II.3. Intrusão com Mini-Implantes

Intrusão dentária refere-se ao movimento apical do centro geométrico da raiz, em relação ao plano oclusal ou um plano baseado no longo eixo do dente, sendo um dos movimentos mais difíceis de conseguir durante o tratamento ortodôntico (Burstone, 1980).

Miyawaki *et al.* (2003) realizaram um estudo em 51 pacientes com má oclusão, colocando 134 parafusos de titânio distribuídos em 3 tipos e 17 mini-placas. Foram examinados num estudo retrospectivo referente às características clínicas. A finalidade deste estudo era examinar as taxas do sucesso dos três tipos de parafusos e das mini-placas de titânio, encontrar os factores associados com a estabilidade dos parafusos de titânio colocados no osso alveolar vestibular da região posterior como escoras ortodônticas, usando parafusos de titânio com diâmetro de 1,0mm e um comprimento de 6mm, outro com diâmetro de 1,5mm e um comprimento de 11mm e o outro com diâmetro de 2,3 mm por 14 mm, e mini-placas modificadas com 2 parafusos de diâmetro de 2,0mm e de 5mm de comprimento. Observaram as taxas de sucesso. Após 1 ano a taxa de sucesso dos parafusos com 1,0 mm de titânio era significativamente menor que os outros parafusos com diâmetro de 1,5 mm ou de 2,3 mm e das mini-placas.

Estas observações permitem ao autor concluir que em osso alveolar posterior vestibular, não se deve usar parafusos de titânio com diâmetro inferior a 1,0 mm, pois essa região possui um osso cortical mais fino provocando uma instabilidade no parafuso e consequente inflamação.

Ohmae *et al.* (2001) estudaram e avaliaram histológica e clinicamente 36 mini-implantes de titânio como ancoragem na intrusão ortodôntica, em cães. Após 12 a 18 semanas de intrusão o estudo realizado nos dentes permitiu verificar que estes tinham sido intruídos em média 4,5mm e, na avaliação histológica, foi observada pequena reabsorção na região da furca e ápice radicular. Todos os mini-implantes permaneceram estáveis durante o movimento dentário. Os mini-implantes apresentaram calcificações ósseas periimplantares iguais ao do grupo controle. Estes resultados sugeriram que os mini-implantes foram ferramentas eficazes na ancoragem ortodôntica.

Sherwood, Burch, Thompson (2002) propuseram-se estudar a existência ou não de intrusão verdadeira dos molares em adultos e testar a estabilidade das mini-placas como ancoragem para intrusão de dentes posteriores na maxila. Para isso, trataram quatro pacientes que possuíam mordida aberta anterior com intrusão posterior dos molares, utilizando mini-placas como ancoragem.

Os autores verificaram a ocorrência do fechamento da mordida aberta anterior em todos os quatro pacientes. Sendo a média de fechamento de incisivos de 3,62 mm, com fechamento do plano mandibular de 2,62 mm e plano oclusal diminuído em 2,25 mm, simultaneamente verificaram uma intrusão média de 1,45 mm a 3,32 mm, não se tendo verificado também qualquer movimento das mini-placas.

Yao *et al.* (2004) investigaram em pacientes com aparelhos fixos, a quantidade de movimento intrusivo de um molar superior utilizando microparafusos como ancoragem. As pontas das cúspides dos dentes que seriam intruídos foram registadas, a partir dos modelos de gesso, por um digitalizador tridimensional, antes e após o tratamento. A força média aplicada a partir de cadeias elásticas para a intruir variou de 150 gf a 200 gf por um período de 5 meses. Depois de obtida a intrusão desejada, houve um período de estabilização em que os dentes submetidos a intrusão foram ligados aos microparafusos através de fio de ligadura metálico. A média de movimento intrusivo nos primeiros

molares superiores ficou entre 3 e 4mm, com um máximo de 8mm. Para os segundos molares foi aferida uma média de 2mm de intrusão. O estudo demonstrou, segundo os autores, que uma intrusão real e significativa dos molares superiores pode ser obtida, de maneira controlada, utilizando-se aparatologia ortodôntica fixa associada à ancoragem absoluta por meio de microparafusos.

Jeon *et al.* (2006) relataram o caso clínico de um paciente adulto que possuía assimetria facial e prognatismo mandibular. Introduziram mini-implantes na região posterior esquerda da mandíbula e da maxila e iniciaram o movimento de intruir os molares, trocando a cadeia elástica a cada 2 ou 3 semanas. Foram necessários 6 meses para intruir os dentes superiores e 3 meses para os inferiores. Após essa fase foi realizada cirurgia ortognática para correção do prognatismo mandibular.

No movimento de intrusão dos molares superiores, Marassi (2006) descreveu que esse movimento poderia ser realizado, com o uso de mini-implantes ortodônticos, sem que ocorressem efeitos colaterais nos dentes vizinhos e sem risco de desvio do plano oclusal no caso de intrusões unilaterais. Além disso, o processo intrusivo poderia ser realizado de modo previsível. A carga sugerida era de 150 gf a 200 gf, aplicada através de elásticos trocados a cada três semanas, ou através de molas de níquel-titanio durante 6 meses.

Kuroda *et al.* (2007) compararam os resultados do tratamento de mordida aberta anterior severa em pacientes tratados com ancoragem esquelética e tratados através de cirurgia ortognática. Para isso utilizaram uma amostra de 23 pacientes, dos quais 10 foram tratados com ancoragem esquelética (mini-implantes ou miniplacas) e 13 tratados através de cirurgia ortognática. Observou-se que o tratamento com mini-implantes ou miniplacas foi mais rápido que o tratamento cirúrgico, e que nos pacientes tratados cirurgicamente os incisivos extruíram. Mesmo assim, não se verificaram diferenças significativas nos resultados dos tratamentos, e pôde-se concluir que ambas as modalidades de tratamento alcançaram resultados aceitáveis através do aumento da sobremordida e diminuição da altura facial. Pelo que os autores concluíram que, utilizando-se a ancoragem esquelética o tratamento era mais simples e mais útil do que o tratamento através de cirurgia.

Valarelli *et al.* (2010) verificaram frequentemente a extrusão dos dentes posteriores decorrente da extração do antagonista, com redução do espaço interoclusal fundamental para a reabilitação protética. Pelo que testaram a aplicação de microparafusos como ancoragem esquelética para intrusão de molares. Num caso de um paciente de 42 anos de idade, com extrusão do primeiro molar no espaço interoclusal do primeiro molar inferior direito ausente. Foi aplicada uma força intrusiva e após 4 meses observaram uma intrusão de 3mm do primeiro molar superior direito. Os autores concluíram que a técnica de utilização do microparafuso foi eficaz para a intruir o dente, tornando-se por isso, um recurso praticável no tratamento de extrusão dos dentes posteriores, decorrente de perdas dentárias no arco antagonista e recuperação do espaço necessário à reabilitação protética do paciente, sem causar movimentos recíprocos de extrusão.

À semelhança de Valarelli (2010), Luvisa *et al.* (2013) destacaram que a utilização de microparafusos para intruir molares era um recurso importante no tratamento da extrusão de dentes posteriores, decorrentes da extração de elementos dentários no arco antagonista. Considerando também que os microparafusos, como elementos de ancoragem para intruir os molares extruídos, permitiam o emprego de uma mecânica ortodôntica mais fácil, porém requeriria conhecimentos de biomecânica para o seu correto efeito.

Paiva *et al.* (2015) relataram o caso clínico de um paciente de 37 anos, do gênero masculino, com perdas dentárias e necessidade de reabilitação oral. O exame físico intrabucal demonstrou ausência dos primeiros molares inferiores, o que possibilitou a extrusão dos antagonistas que invadiram o espaço protético inferior e não permitiriam a reabilitação oral do paciente. Após o alinhamento e nivelamento com o aparelho ortodôntico o paciente foi encaminhado para a instalação dos mini-implantes. Foi planejada a colocação de dois mini-implantes de 1,5mm de diâmetro X 12mm de comprimento acima da linha muco-gengival, com o objetivo de intruir, sendo um colocado por mesiovestibular do dente 16 e outro por distovestibular do 26. A cirurgia para instalar os mini-implantes foi realizada sob anestesia local. Uma guia cirúrgica feita de fio de aço previamente dobrado foi fixado ao do dente 15, o que permitiu confirmar através de uma radiografia periapical pré-operatória imediata o correto posicionamento do mini-implante no meio das raízes dos dentes adjacentes. Para a

perfuração transmucosa foi utilizada uma broca helicoidal de 1,1mm de diâmetro adaptada na chave manual de instalação do sistema. A perfuração foi realizada apenas na cortical vestibular e os mini-implantes foram instalados com ± 45 graus de inclinação em relação ao eixo dos dentes para permitir maior contacto com a cortical, utilizando-se a chave manual do sistema. Por último, foi utilizado um fio feito de níquel titânio (NiTi) em overlay associado à tração por mini-implantes, cadeias elásticas e molas de NiTi para a realização da intrusão. A cada consulta, a força dos elásticos foi verificada através de um tensiômetro e quando necessário, as ligaduras elásticas e/ou molas fechadas de NiTi foram substituídas de modo que a força fosse mantida constante.

Com estes dispositivos as intrusões foram finalizadas em seis meses sendo possível a colocação de um implante dentário e da respectiva coroa provisória. Finalizado o tratamento ortodôntico, o aparelho fixo foi removido e instalado o aparelho de contenção removível superior, contenção fixa na região ântero-inferior e um fio de aço colado dos dentes 37 e 47 aos provisórios sobre implantes.

Consolaro, Romano (2014) afirmaram que uma das mais frustrantes consequências do uso dos mini-implantes se verificava quando durante o uso clínico como ancoragem absoluta, estes se deslocavam e se soltavam do local em que eram instalados, perdendo-se assim o referido dispositivo. Várias hipóteses foram colocadas para a explicação do índice de até 20% destas ocorrências durante o tratamento ortodôntico. As questões biológicas relacionadas às células e bactérias, não explicariam estas perdas já que as bactérias eram as mesmas da microbiota e, quando em contacto com os tecidos moles, eram logo debeladas como ocorre naturalmente. Por outro lado quer as células, quer os mecanismos de defesa aceitam muito bem as ligas de titânio, conforme já revelaram inúmeros trabalhos. Tendo em conta as observações anteriores os autores concluíram que as perdas dos mini-implantes estariam, quase sempre, relacionadas aos aspectos físicos e mecânicos decorrentes de uma escolha inadequada do local e técnica deficiente.

Tendo em conta os insucesso anteriormente referidos, alguns autores preconizam determinados procedimentos Araujo *et al.* (2008) destacaram a importância de se avaliar, previamente à decisão de se intruir um determinado elemento, através de radiografias periapicais e/ou interproximais, o nível ósseo entre os dentes. Realçaram

que atenções especiais e monitorização contínua também se tornaram necessários para a eficácia do tratamento. Outro ponto importante era o controlo aprimorado da higiene bucal, incluindo a cautela do profissional antes e durante o movimento, uma vez que a placa supragengival podia colaborar na produção de placa subgengival, no decorrer do movimento de intrusão. Os autores sugerem, igualmente, a realização de radiografias periapicais frequentes, com períodos de quatro a seis meses de intervalo, para monitorizarem a ameaça de reabsorções radiculares quando forem identificados factores de risco, como por exemplo registo de traumatismos prévios.

Crismani *et al.* (2010) publicaram um trabalho de revisão sistemática, que teve como objetivo avaliar os efeitos de algumas variáveis, umas diretamente relacionadas com o paciente (gênero e idade) e outras referentes aos dispositivos e técnicas, nomeadamente, tipo de parafuso, método de colocação e a força empregue com a estabilidade dos microparafusos. A taxa de sucesso geral foi de 83,8%. A variável gênero dos pacientes não apresentou significância estatística, ao contrário da idade, em que pacientes com idade superior a 30 anos apresentaram maior estabilidade do parafuso. No que diz respeito ao dispositivo, verificara que o diâmetro do parafuso de 1 a 1,1mm produziu taxas de sucesso significativamente mais baixos que os de 1,5 a 2,3mm. O mesmo aconteceu com os parafusos de 6mm comparado com os de 8mm (72% x 90%). A forma de colocação dos parafusos apresentou resultados contraditórios. Verificou-se uma taxa de sucesso maior para a maxila em relação à mandíbula. Em referente á força empregue não se verificaram diferenças, utilizando forças de até 200g.

III. DISCUSSÃO

Ao longo da pesquisa efetuada, não se verificaram grandes contradições ou não concordância entre os autores.

A grande vantagem destes dispositivos para os operadores é seguramente a não dependência da colaboração dos pacientes, para a eficácia do tratamento preconizado. Segundo a perspectiva do paciente o facto do mini-implante ser de instalação

relativamente simples assim como sua remoção, faz com que o tratamento seja por estes bem aceite.

A eficiência da ancoragem ortodôntica, conseguida através dos mini-implantes tem sido bem demonstrada na literatura como afirma Block, Hoffman (1996), Yao *et al.* (2004), Singer, Henry, Rosenberg (2000).

Para ancoragem ortodôntica, o mini-implante deve ser pequeno o bastante para ser colocado na região de osso alveolar, afirma Marassi *et al.* (2005), com procedimento cirúrgico simples e cicatrização rápida, estando de acordo com Bezerra *et al.* (2004) e Araujo *et al.* (2006) que comprovaram o sucesso no uso de mini-implantes como ancoragem ortodôntica.

Para Bezerra *et al.* (2006), Kuroda *et al.* (2007), Yao *et al.* (2004) e Marassi (2006) o movimento de intrusão dos molares superiores, por meio das técnicas ortodônticas convencionais de ancoragem, pode ser executado, no entanto, com resultados parcialmente satisfatórios. A aparatologia complexa exigida para possibilitar a intrusão molar com tais técnicas de ancoragem, somada à dependência da colaboração do paciente e a extrusão recíproca gerada nos dentes adjacentes, tornaria essa mecânica um verdadeiro desafio. Para estes autores, o emprego de ancoragem absoluta, através de mini-implantes ortodônticos, promoveria a intrusão de forma menos complexa e mais previsível, especialmente nos casos clínicos com supra-erupção dos molares resultante da perda precoce de peças dentárias antagonistas.

Os diversos autores apresentaram opinião consensual no que contempla ao uso de mini-implantes como ancoragem ortodôntica para as seguintes aplicações clínicas: retração, intrusão, distalização, mesialização e verticalização de peças dentárias. Considerando tais aplicações eficientes, já que simplificam a mecânica, reduzem os efeitos indiretos, minimizam a colaboração do paciente, além de diminuírem o tempo de tratamento (Araújo *et al.* 2008, Ohmae *et al.* 2001, Singer *et al.* 2000, Yao *et al.* 2004, Labossière *et al.* 2005).

Para Marassi *et al.* (2005), Bezerra *et al.* (2004) e Araújo *et al.* (2006) a importância do controle microbiológico por intermédio de um rígido protocolo cirúrgico, no que tange

ao controle de infecção, é um dos principais responsáveis pelo sucesso da terapia com mini-implantes ortodônticos. A ocorrência de processos inflamatórios/infecciosos na mucosa alveolar leva à morte dos tecidos periimplantares, causando injúrias tecidulares e mais dificuldade de higienização, com conseqüente acúmulo de placa sobre a cabeça dos parafusos.

IV. CONCLUSÃO

A utilização de mini-implantes de titânio para obter uma ancoragem esquelética veio trazer novas perspectivas para a Ortodontia. Estes dispositivos como elementos de ancoragem com o objetivo de intruir os molares extruídos permitem uma mecânica ortodôntica mais simples, exigindo, porém conhecimentos de biomecânica para a sua correcta aplicação.

VI. BIBLIOGRAFIA

Araújo, T.M. *et al.* (2008). Intrusão dentária utilizando mini-implantes. *Rev Dental Press Ortodon Ortop Facial. Maringá*, 13(5), pp. 36-48.

Araújo, T.M. *et al.* (2006). Ancoragem esquelética em Ortodontia com miniimplantes. *Rev Dental Press Ortodon Ortop Facial. Maringá*, 11(4), pp. 126-56.

Bertroz, A.P.M. *et al.* (2015). Aplicações clínicas dos mini-implantes ortodônticos no tratamento ortodôntico. *Rev Odontol Araçatuba*, 36(1), pp. 65-69.

Burstone, C.J., Goldberg, A.J. (1980). Beta titanium: a new orthodontic alloy. *Am J Orthod., St. Louis*, 77(2), pp. 121-132.

Block, M.S., Hoffman, D.R. (1995). A new device for absolute anchorage for orthodontics. *Am J Orthod Dentofacial Orthop., St Louis*, 107(3), pp. 251-258.

Brandão, L.B.C., Mucha, J.N. (2008). Grau de aceitação de mini-implantes por pacientes em tratamento ortodôntico – estudo preliminar. *Rev Dental Press Ortodon Ortop Facial. Maringá*, 13(5), pp. 118-27.

Bezerra, F. *et al.* (2004). Ancoragem ortodôntica absoluta utilizando microparafuso de titânio. Planejamento e protocolo cirúrgico (Trilogia – Parte I). *Impl News. São Paulo*, 1(5).

Consolaro, A. *et al.* (2008). Mini-implantes: pontos consensuais e questionamentos sobre seu uso clínico. *Rev Dental Press Ortodon Ortop Facial. Maringá*, 13(5), pp. 20-7.

Consolaro A., Romano F.L. (2014). Por que se perdem os mini-implantes: valorizando a escolha do local de fixação. *Dental Press J Orthod.* 19(2), pp.18-24.

Crismani A.G. *et al.* (2010). Miniscrews in orthodontic treatment: review and analysis of published clinical trials. *Am J Orthod Dentofacial Orthop.* 137, pp. 108-113.

Gainsforth, B.L., Higley, L.B.A. (1945). A study of orthodontic Anchorage possibilities in basal bone. *Am. J. Orthod. Oral Surg. St. Louis*, 31(8), pp. 406-417.

Gray, J.B. *et al.* (1983). Studies on the efficacy of implants as orthodontic anchorage. *Am J Orthod, St Louis*, 83(4), pp. 311-317.

Gurgel, J.A., Vercellino C.R.M.P., Bramante F.S., (2012). Abordagens da biomecânica ortodôntica utilizando mini-implantes. *Orthod Sci Pract.* 5(19), pp. 400-409.

Jeon Y.J. *et al.* (2006). Correction of a canted occlusal plane with miniscrews in a patient with facial asymmetry. *Am J Orthod Dentofacial Orthop.* 130(2), pp. 244-52.

Kuroda S. *et al.* (2007). Treatment of severe anterior open bite with skeletal anchorage in adults: Comparison with orthognathic surgery outcomes. *Am J Orthod Dentofacial Orthop.* 132, pp. 599-605.

Laboissière Jr, M. *et al.* (2005). Ancoragem ortodôntica absoluta utilizando microparafuso de titânio. Planeamento e protocolo cirúrgico (Trilogia – Parte II). *Impl News. São Paulo*, 2(1).

Lima L.A.C., *et al.* (2010). Mini-implante como ancoragem absoluta: ampliando os conceitos de mecânica ortodôntica. *Innov Implant J, Biomater Esthet, São Paulo*, 5(1), pp. 85-91.

Luvisa A. *et al.* (2013). Intrusão de molares: o uso dos mini-implantes. *Braz J Surg Clin Res.* 4(3), pp.21-26.

Marassi, C. *et al.* (2005). The use of mini-implants as auxiliary of orthodontic treatment. *Ortod SPO. São Paulo*, 38(3), pp. 256-65.

Marassi, C. (2006). Quais as principais aplicações clínicas e quais as chaves para o sucesso no use de mini-implantes em Ortodontia? *Rev Clin Ortodon Dental Press.* 5(4), pp.13-25.

Miyawaki, S. *et al.* (2003). Factors associated with the stability of titanium screws placed in the posterior region for orthodontic Anchorage. *Am J Orthod Dentofacial Orthop., St. Louis*, 124(4), pp. 373-378.

Nascimento, M.H.A., Araujo, T.M., Bezerra, F. (2006). Microparafuso ortodôntico: instalação e orientação de higiene periimplantar. *Rev Clin. Ortodon. Dental Press, Maringá*, 5(1), pp. 24-31.

Namuichi Jr, O.K. *et al.* (2013). Utilização do mini-implantes no tratamento ortodôntico. *Rev Gaúcha Odontol., Porto Alegre*, 61(0), pp. 453-460.

Ohma E.M. *et al.* (2001). A clinical and histological evaluation of titanium mini-implants as anchors for orthodontic intrusion in the beagle dog. *Am J Orthod Dentofacial Orthop.* 119, pp. 489-97.

Paiva, G.J.P *et al.* (2015). Utilização de mini-implantes em intrusão de molares na recuperação de espaço protético inferior para reabilitação com implantes dentários. *Rev Odontol Bras Central.* 24(69).

Turley, P.K. *et al.* (1988). Orthodontic force application to titanium endosseous implants. *Angle Orthod, Appleton*, 58(2), pp. 151-62.

Vilella, H.M. *et al.* (2008). Intrusão de molares superiores utilizando microparafusos ortodônticos de titânio auto-perfurantes. *Rev Clin. Ortodon Dental Press, Maringá*, 7(2).

Valarelli, F.P. *et al.* (2010). Efetividade dos mini-implantes na intrusão de molares superiores. *Innov Implant J esthet. São Paulo.* 5(1).

Sherwood, K.H., Burch, J.G, Thompson, W.J. (2002). Closing anterior open bites by intruding molars with titanium miniplate anchorage. *Am J Orthod Dento facial Orthop.* 122, pp. 593-600.

Singer, S.L., Henry, P.J., Rosenberg, I. (2000). Osseointegrated implants as an facemask therapy: a case report. *Angle Orthod. Appleton*, 70(3), pp. 253-262.

Yao, C.C. *et al.* (2004). Intrusion of the overerupted upper left first and second molars by mini-implants with partial-fixed orthodontic appliances: a case report. *Angle Orthod., Appleton*, 74(4), pp. 550-557.

ANEXOS




Figura 1 - Microparafuso ortodôntico de titânio composto de três partes: A) Cabeça, B) Perfil-transmucoso e C) Corpo. Adaptado (Nascimento *et al.* 2006)




Figura 2 - Microparafusos ortodônticos com diferentes comprimentos de perfil-transmucoso: 3mm, 2mm, 1mm e sem perfil-transmucoso. Adaptado (Villela *et al.* 2008)

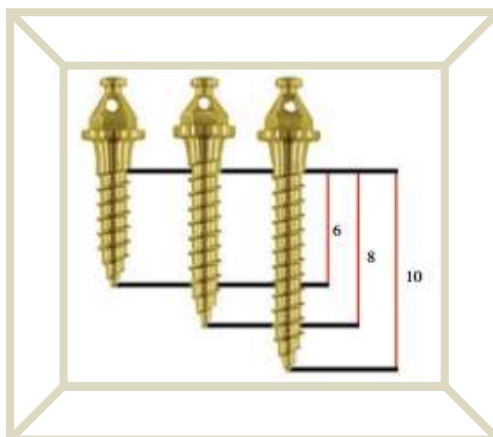


Figura 3 - Microparafusos com diferentes comprimentos de corpo: 6mm, 8mm e 10mm. Adaptado (Villela *et al.* 2008)

Utilização de mini-implante para intrusão de molar

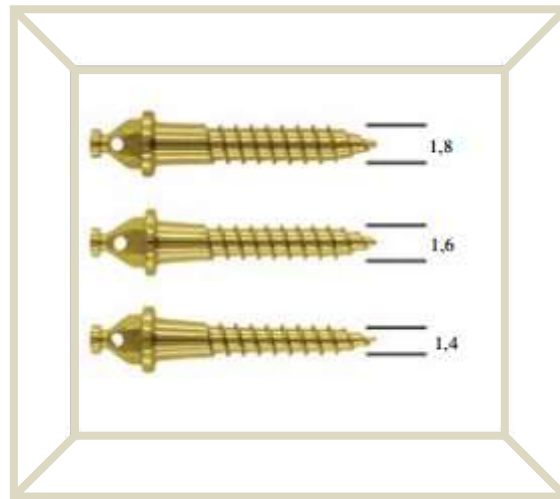


Figura 4 - Microparafusos com diferentes diâmetros de corpo: 1,4mm, 1,6mm e 1,8mm.

Adaptado (Vilela et al. 2008)