

André Filipe Ribeiro Viseu

Regeneração Óssea Guiada Horizontal prévia à colocação de implante

Universidade Fernando Pessoa

Faculdade de Ciências e Saúde

Porto, 2016

André Filipe Ribeiro Viseu

Regeneração Óssea Guiada Horizontal prévia à colocação de implante

Universidade Fernando Pessoa

Faculdade de Ciências e Saúde

Porto, 2016

André Filipe Ribeiro Viseu

Regeneração Óssea Guiada Horizontal prévia à colocação de implante

Trabalho apresentado à Universidade
Fernando Pessoa como parte dos requisitos
para obtenção do grau de Mestre em
Medicina Dentária

Resumo

A técnica de Regeneração Óssea Guiada (ROG) é um procedimento que tem por objetivo a reposição do volume ósseo da crista alveolar necessário para garantir o sucesso da reabilitação oral recorrendo a implantes, repondo tanto a componente estética como funcional.

Este trabalho foca apenas a ROG horizontal prévia à colocação de implantes e analisa o sucesso e a previsibilidade clínica deste procedimento de aumento ósseo, o sucesso e a sobrevivência de implantes colocados em osso regenerado bem como alguns tipos de enxertos ósseos e membranas.

Metodologicamente consiste numa revisão de literatura, baseando-se numa pesquisa de artigos em bases de dados *on-line* e recorrendo também à consulta de livros em formato digital. As palavras-chave utilizadas na pesquisa *on-line* foram: “*bone healing*” AND “*tooth extraction*”, “*bone resorption*” AND “*tooth extraction*”, “*bone regeneration*” AND “*dental implants*”, “*horizontal guided bone regeneration*”, “*horizontal guided bone regeneration*” AND “*dental implants*”, “*horizontal bone augmentation*” AND “*horizontal bone augmentation*” AND “*dental implants*”, “*lateral bone augmentation*” AND “*dental implants*”, “*horizontal ridge augmentation*” AND “*dental implants*”.

A regeneração óssea guiada manifesta comprovado sucesso e previsibilidade no aumento ósseo e os implantes colocados em osso regenerado demonstram sucesso a longo-prazo.

Abstract

Guided Bone Regeneration (GBR) is a procedure which is used to increase the amount of bone volume in the alveolar ridge, which is essential to successful implant placement, thus providing aesthetics and function.

This dissertation focus on horizontal GBR before implant placement and it analyses the success and predictability of augmentation of deficient alveolar ridges, the long-term results and the survival of implants in regenerated bone as well as some types of bone grafts and membranes.

The methodology used was literature review based on online search, both in article databases and eBooks. The keywords used on databases searches were: “*bone healing*” AND “*tooth extraction*”, “*bone resorption*” AND “*tooth extraction*”, “*bone regeneration*” AND “*dental implants*”, “*horizontal guided bone regeneration*”, “*horizontal guided bone regeneration*” AND “*dental implants*”, “*horizontal bone augmentation*” “*horizontal bone augmentation*” AND “*dental implants*”, “*lateral bone augmentation*” AND “*dental implants*”, “*horizontal ridge augmentation*” AND “*dental implants*”.

Horizontal Guided Bone Regeneration has been shown to be a successful technique to achieve predictable bone regeneration and a long-term success rate of implants placed in augmented bone.

Dedicatórias

Dedico esta dissertação aos meus pais e irmã, Teresa, Floriano e Inês por todo o apoio e carinho ao longo da minha vida e à minha namorada Inês Xavier. Uma palavra também ao resto da minha família e aos meus amigos mais próximos.

Agradecimentos

Agradeço aos meus pais, à minha irmã e à minha namorada pelo apoio prestado para a concretização desta dissertação bem como à minha orientadora, Dr.^a Cristina Lima pela disponibilidade e empenho para me ajudar na concretização deste trabalho. Uma palavra de agradecimento também ao Dr. Paulo Magalhães por todo o conhecimento que me proporcionou.

Índice Geral

I. Introdução	1
II. Desenvolvimento	3
1. Anatomia e Fisiologia óssea	3
2. Cicatrização após extração dentária	4
3. Defeitos ósseos	6
4. Técnicas para aumento da crista alveolar	6
5. Regeneração Óssea Guiada	8
5.1. Princípios da Regeneração Óssea Guiada	8
5.2. Membranas	9
5.2.1. Membranas não Reabsorvíveis	10
5.2.2. Membranas Reabsorvíveis	11
5.2.3. Membranas não Reabsorvíveis versus Membranas Reabsorvíveis..	12
5.3. Enxertos ósseos	15
6. Osteointegração	18
7. Critérios de sucesso e de sobrevivência de implantes	20
III. Materiais e Métodos	22
IV. Resultados	24
V. Discussão	36
VI. Conclusão	45
VII. Bibliografia	47

Índice de Tabelas

Tabela 1 – Vantagens e desvantagens das membranas reabsorvíveis e não reabsorvíveis utilizadas em ROG	14
Tabela 2 – Resultados principais de duas revisões sistemáticas (Esposito et al., 2008 e Clementini et al.,2012)	31
Tabela 3 – Resultados principais da revisão sistemática de Kuchler & Arx, 2014 .	32
Tabela 4 – Resultados principais da revisão sistemática de Milinkovic & Cordaro, 2014	33
Tabela 5 – Resultados principais da meta-análise de Sánchez et al., 2015	34

Lista de abreviaturas e siglas

ROG – Regeneração Óssea Guiada

RTG – Regeneração Tecidual Guiada

ePTFE – Membrana de Politetrafluoretileno Expandido

dPTFE – Membrana de Politetrafluoretileno de alta densidade

PVA – Ácido polilático

PGA – Ácido poliglicólico

FDA – Food and Drug Administration

RCT – Estudo controlado randomizado

I. Introdução

Atualmente a reabilitação oral recorrendo a implantes dentários endoósseos é uma técnica muito frequente que permite restabelecer a componente funcional e estética do aparelho estomatognático. No entanto, por vezes é necessário recorrer a procedimentos de regeneração óssea para que a colocação dos implantes dentários seja bem-sucedida.

Várias modalidades de tratamento têm sido desenvolvidas para o crescimento ósseo incluindo a distração óssea, enxerto ósseo *onlay*, técnicas de expansão da crista e a regeneração óssea guiada (ROG). A técnica de regeneração óssea guiada pode ser usada para aumento ósseo horizontal e/ou vertical.

A regeneração óssea guiada foi desenvolvida com o objetivo de aumentar a eficácia da reabilitação com implantes em pacientes desdentados e com perda óssea significativa, sendo um método de aumento ósseo com evidência científica na literatura e com sucesso clínico comprovado.

Esta técnica tem como princípio biológico a utilização de membranas que funcionam como uma barreira física para impedir a invasão de células epiteliais no espaço destinado à regeneração óssea, permitindo que apenas células formadoras de osso ocupem esse espaço. Na maior parte das situações clínicas são usados enxertos ósseos, de modo a conferir suporte e estabilidade à membrana.

Os objetivos deste trabalho consistem na análise da previsibilidade da técnica de ROG horizontal para reabilitação com implante no que toca a resultados a médio e longo prazo e a comparação entre o sucesso de reabilitação em osso nativo e regenerado.

Na realização deste trabalho efetuou-se uma revisão bibliográfica da literatura existente relacionada com o tema. Com esse intuito foi realizada uma pesquisa em três bases de dados principais, a PubMed, a B-On e o Google Académico. As palavras-chave utilizadas na pesquisa foram: *“bone healing” AND “tooth extraction”, “bone resorption” AND “tooth extraction”, “bone regeneration” AND “dental implants”, “horizontal guided bone regeneration”, “horizontal guided bone regeneration” AND “dental implants”, “horizontal bone augmentation” “horizontal bone augmentation”*

AND “dental implants”, “lateral bone augmentation” AND “dental implants”, “horizontal ridge augmentation” AND “dental implants”. Foram ainda consultados livros em formato digital, referenciados na bibliografia.

A literatura científica indica que o aumento ósseo utilizando a técnica de ROG tornou-se assim uma importante opção de tratamento para fornecer suporte ósseo ideal para implantes dentários osteointegrados. Com esta técnica é possível obter um aumento ósseo da crista alveolar com resultados previsíveis, promovendo quantidade e volume de osso adequado para que seja possível a colocação de implantes com estabilidade primária.

II. Desenvolvimento

1. Anatomia e Fisiologia óssea

O processo alveolar é definido como a parte constituinte da maxila e da mandíbula que forma e apoia a base dos dentes. Desenvolve-se em conjunto com o desenvolvimento e a erupção dentária. O processo alveolar consiste em tecido ósseo, que é formado tanto por células do folículo dentário (osso alveolar próprio) como por células independentes do desenvolvimento dos dentes. Juntamente com o cemento radicular e o ligamento periodontal, o osso alveolar constitui o mecanismo de ligação aos dentes e a sua principal função é distribuir e reabsorver as forças geradas, por exemplo, pela mastigação e pelos contactos dentários (Lindhe et al., 2005).

O osso é um tecido conjuntivo especializado, de grande complexidade, possuindo uma alta vascularização e inervação. É principalmente caracterizado pela sua matriz orgânica mineralizada. Esta matriz orgânica é composta por colagénio, proteínas não colagénicas e proteoglicanos. Dentro desta matriz, iões de cálcio e de fosfato (fosfato de cálcio) organizam-se de forma a originar a hidroxiapatite. Esta composição permite que o tecido ósseo resista a cargas, proteja os órgãos altamente sensíveis de forças externas e participe como um reservatório de minerais que contribuem para a homeostase orgânica (Lang et al., 2005).

Os complexos ósseos maxilares e mandibulares são compostos por várias estruturas anatómicas com uma função, composição e fisiologia adequada: (i) um osso basal que se desenvolve juntamente com o esqueleto e forma o corpo da mandíbula e da maxila, (ii) o processo alveolar que se desenvolve no seguimento da erupção dentária e contém o alvéolo do dente, (iii) o feixe do osso que reveste o alvéolo, estendendo-se coronalmente formando a crista do osso vestibular e que faz parte da estrutura periodontal uma vez que envolve as terminações externas das fibras periodontais (fibras de Sharpey) (Pagni et al., 2012).

A qualidade do osso nos maxilares (superior e inferior) é dependente da sua localização e da posição dentro das arcadas dentárias. O osso mais denso é encontrado na região anterior da mandíbula, seguido pela região anterior da maxila e da mandíbula posterior.

O osso menos compacto é normalmente encontrado nas regiões posteriores do maxilar superior. Misch classificou essas densidades ósseas num espectro de quatro categorias, variando de D1 (estrutura cortical densa) a D4 (principalmente osso esponjoso com uma trabecular fina). A qualidade óssea na maxila posterior foi descrita como sendo cinco a dez vezes inferior em comparação com o osso na maxila e mandíbula anterior. A densidade do osso é uma qualidade importante na estabilidade primária do implante (Emam & Stevens, 2013).

2. Cicatrização após extração dentária

Segundo Schropp et al. (2003), um volume suficiente bem como uma arquitetura favorável do osso alveolar são essenciais para se obter uma reabilitação estética e funcionalmente ideal recorrendo a implantes. O conhecimento sobre o processo de remodelação óssea nos locais de perda dentária, associado a uma alteração do contorno dos tecidos moles, devido a fenômenos de reabsorção óssea torna-se então fundamental. A reabsorção óssea da crista alveolar pode ocorrer devido a exodontia, doença periodontal, patologia periapical ou traumatismos.

O contorno do processo alveolar sofre alterações após a perda de peças dentárias devido à reabsorção óssea e subsequente rearranjo estrutural. Esta remodelação ocorre em duas fases. A primeira fase decorre ao longo do primeiro ano após a perda dentária e a segunda prolonga-se ao longo do resto da vida. Na primeira fase ocorre uma reabsorção inicial, mais rápida nos primeiros três meses. Durante este período, a neoformação óssea e a perda de quase toda a altura da crista alveolar acontecem simultaneamente com a redução de aproximadamente dois terços da largura do rebordo. O processo continua, embora a um ritmo mais lento, ao longo dos três meses seguintes. Entre os seis a doze meses, parte deste novo osso formado sofre remodelação e ocorre aproximadamente 50 % de redução da largura do rebordo alveolar. A segunda fase é contínua e mais lenta, ocorrendo ao longo da vida (Mezzomo et al., 2011).

Araujo & Lindhe (2005) realizaram um estudo usando cães com o objetivo de analisar as alterações dimensionais da crista alveolar após extração dentária bem como os

processos de remodelação óssea associada, submetendo-os a extrações programadas de pré-molares inferiores. Nas primeiras 24 a 48 horas ocorre a formação de um coágulo sanguíneo no alvéolo. Após uma semana de cicatrização, o tecido conjuntivo da mucosa que cobre o local da extração exibe alguns sinais inflamatórios, onde algumas áreas podem ser identificadas como sendo pobres em conteúdo de colagénio, mas ricas em estruturas vasculares e células inflamatórias. Os osteoclastos iniciam o processo de reabsorção da crista alveolar. Duas semanas após, a mucosa do local passa a ser desprovida de células inflamatórias, mas inclui um tecido conjuntivo rico em fibroblastos. Vasos sanguíneos migram para o centro do coágulo. As porções exteriores de ambas as paredes ósseas (lingual e vestibular) são preenchidas por osteoclastos. Nas zonas laterais e apicais da bolsa dá-se uma neoformação óssea enquanto a superfície do tecido ósseo é preenchida densamente por osteoblastos. Passadas quatro semanas, o alvéolo é preenchido por tecido de granulação e a superfície do alvéolo é reepitelizada. Pode-se observar uma grande neoformação de tecido ósseo. A superfície deste novo tecido apresenta sinais de remodelação, prolongando-se por várias semanas. Às oito semanas de cicatrização a parede óssea lingual apresenta maior dimensão vertical do que a parede vestibular. A crista óssea vestibular localiza-se 2 mm apical em relação à crista óssea lingual. É possível observar radiograficamente a formação óssea alveolar, contudo a fase de remodelação continua.

Segundo Araújo & Lindhe (2005) a maior quantidade de perda óssea é na dimensão horizontal e ocorre principalmente por vestibular da crista alveolar. Há também uma redução da altura da crista na dimensão vertical, que tem sido descrita como sendo mais pronunciada também por vestibular.

Em consequência desta reabsorção, a crista alveolar torna-se mais estreita e curta e o efeito deste padrão de reabsorção é o deslocamento do centro da crista óssea para palatino/lingual (Pinho et al., 2006).

Segundo Nallaswamy (2003) durante o primeiro ano após a extração a quantidade de reabsorção do rebordo alveolar é de 2-3 mm na maxila e 4-5 mm na mandíbula. Posteriormente a taxa anual de redução de altura na mandíbula é de 0,1 a 0,2 mm, sendo que é quatro vezes menos no maxilar desdentado. A reabsorção da crista alveolar é centrípeta na maxila e centrífuga na mandíbula. Assim, o tamanho da arcada superior

tende a diminuir com a reabsorção, enquanto o tamanho da arcada mandibular tende a aumentar. A reabsorção da crista alveolar, decorrente de um processo cicatricial após exodontia dentária, tem consequências estéticas e funcionais que podem dificultar o posterior tratamento de reabilitação oral (Bartee, 2001).

3. Defeitos ósseos

Os defeitos ósseos da crista alveolar podem ser causados por doença periodontal avançada, lesão periapical, insucesso do implante, exodontia dentária, trauma, tumor ou doença congénita (Prato et al., 2004).

A primeira classificação dos defeitos da crista alveolar foi proposta por Seibert em 1982 e mais tarde modificada por Allen em 1985. Seibert dividiu os defeitos em três classes: (Seibert, 1983 cit. in Kazor et al., 2004).

- Classe I: perda de tecido no sentido buco-lingual, com altura óssea normal;
- Classe II: perda de tecido no sentido ápico-coronal, com largura óssea normal;
- Classe III: combinação de defeitos, com redução da altura e da largura da crista;

As técnicas de aumento do osso alveolar, que servem precisamente para corrigir estes defeitos ósseos, dependem do grau de extensão do defeito a nível horizontal e vertical (McAllister, 2007).

Posteriormente, Allen quantificou a perda de dimensão da crista em leve (até 3 mm), moderada (entre 3 e 6 mm) e severa (superior a 6 mm) (Kazor et al., 2004).

4. Técnicas para aumento da crista alveolar

Segundo Kazor et al. (2004) para se conseguir uma excelente reabilitação recorrendo a implantes, alguns pré-requisitos são considerados essenciais, tais como: um volume ósseo adequado (horizontal, vertical e de contorno), uma ótima posição implantar

(mesio-distal, ápico-coronal e vestibulo-lingual), uma angulação adequada, tecidos moles periimplantares estáveis e são e ainda um perfil de emergência ideal.

Para se satisfazerem os pré-requisitos necessários para uma boa reabilitação com implantes osteointegrados, por vezes torna-se fundamental realizar procedimentos cirúrgicos para aumentar a crista alveolar. Várias modalidades de tratamento têm sido desenvolvidas para o crescimento ósseo (Urban, 2012). Algumas das técnicas cirúrgicas para aumento do volume ósseo são: enxertos do tipo *onlay*, enxertos do tipo *inlay*, expansão da crista, distração osteogénica e ROG (Esposito et al., 2008).

As técnicas para aumento da crista alveolar podem ser utilizadas para defeitos em alvéolos pós extracionais, aumento horizontal e vertical do rebordo alveolar e elevação do seio maxilar (McAllister, 2007).

- Elevação do seio maxilar, através de um acesso cirúrgico lateral ou com recurso a osteótomos, efetua-se uma elevação do pavimento do seio para posterior colocação de enxerto ósseo;
- Expansão da crista alveolar, permite um aumento horizontal da crista alveolar, através de uma separação cirúrgica longitudinal e preenchimento com enxertos ósseos;
- Distração osteogénica, consiste no preenchimento, horizontal ou vertical, de novo osso no defeito criado pela separação lenta de dois fragmentos ósseos;
- Regeneração Óssea Guiada, caracterizado pela utilização de membranas para proteção de um espaço a ser preenchido por osso (Emam & Stevens, 2013).

A ROG tornou-se uma importante opção de tratamento para fornecer um suporte ósseo ideal aos implantes dentários osteointegrados (Urban, 2012).

5. Regeneração Óssea Guiada

É importante conhecer os três princípios fisiológicos envolvidos nos enxertos ósseos transplantados: osteogênese, osteoindução e osteocondução (Raspall, 1997).

A osteogênese é o mecanismo que permite a formação de novo tecido ósseo através de células osteoprogenitoras que estão presentes no enxerto. Estas células encontram-se vitais, proliferam e diferenciam-se em osteoblastos. O osso do tipo autógeno é o único enxerto com propriedades osteogênicas (Emam & Stevens, 2013). A osteoindução envolve a neoformação através da transformação de células mesenquimais indiferenciadas perivasculares da zona recetora em células osteoformadoras na presença de substâncias polipeptídicas (*bone morphogenic protein* (BMP)) (Raspall, 1997). A osteocondução é um processo lento e demorado sendo o enxerto progressivamente colonizado por vasos sanguíneos e células osteoprogenitoras da zona recetora que vão reabsorvê-lo lentamente e vão depositando novo osso (*creeping substitution*) (Raspall, 1997). A formação óssea ocorre por reabsorção ou aposição de osso existente ou circundante. Este processo tem de ocorrer na presença de osso vital ou células indiferenciadas mesenquimatosas (Emam & Stevens, 2013).

5.1. Princípios da Regeneração Óssea Guiada

O desenvolvimento da técnica de ROG começou no final da década de 80 (Clementini et al., 2012). O conceito de ROG foi estabelecido com base no princípio da regeneração tecidual guiada, em que a regeneração ocorre quando células específicas colonizam o defeito durante a cicatrização (Cortelli et al., 2005 cit in Ayub et al., 2011).

Assim, a regeneração óssea guiada foi introduzida como uma modalidade terapêutica com o intuito de originar neoformação de tecido ósseo através da utilização de membranas (Dahlin et al., 1988, cit in Ayub et al., 2011), como se esquematiza na figura 3.

As membranas têm como principal objetivo a estabilização do coágulo de sangue e a criação de um espaço no qual as células provenientes de tecido ósseo podem proliferar,

com a exclusão das células de proliferação rápida dos tecidos moles (Clementini et al., 2012). Assim, a exclusão mecânica dos tecidos moles permite que as células osteogénicas estimulem a formação de tecido ósseo (Ayub et al., 2011).

Os termos “regeneração óssea guiada” (ROG) e “regeneração tecidual guiada” (RTG) são muitas vezes, e de forma errada, usados como sinónimos. RTG engloba a regeneração do cimento, do ligamento periodontal e do osso alveolar enquanto a ROG se refere apenas à promoção da formação óssea de forma isolada. Estes dois procedimentos são baseados nos mesmos princípios: utilização de membranas de forma a manter o espaço do defeito promovendo o crescimento de células osteogénicas e impedindo a migração de células não desejadas dos tecidos moles sobrejacentes na ferida. A proteção do coágulo de sangue no defeito e a exclusão de tecido conjuntivo gengival bem como a existência de um espaço isolado para o qual as células osteogénicas do osso podem migrar são critérios essenciais para um bom resultado (McAllister, 2007).

A utilização de barreiras físicas com o objetivo de regenerar defeitos ósseos foi relatada por Dahlin et al. (1988) através de um estudo animal. Os autores realizaram perfurações bilaterais em mandíbulas de ratos e protegeram com membranas os defeitos de um dos lados (lado de teste) enquanto o outro lado cicatrizou sem a utilização das membranas (lado de controlo). Depois de seis semanas, no lado em que foi utilizada membrana, o defeito estava praticamente preenchido por osso. Pelo contrário, o grupo de controlo apresentava grande quantidade de tecido mole ocupando o centro do defeito.

5.2. Membranas

Muitos materiais reabsorvíveis e não reabsorvíveis têm sido utilizados na produção de membranas. Porém, e independentemente do material, as membranas devem apresentar biocompatibilidade, semipermeabilidade, boa integração pelos tecidos do hospedeiro, facilidade de manuseamento clínico e capacidade de manutenção de espaço (Karring et al., 1993 cit in Ayub et al. 2011).

As principais indicações das membranas associadas a procedimentos de ROG em reabilitação oral com implantes são: (Buser et al., 1999)

- Defeitos em alvéolos pós-extracionais;
- Deiscências ósseas;
- Fenestrações ósseas;
- Aumento ósseo horizontal;
- Aumento ósseo vertical;
- Elevação do seio maxilar.

5.2.1. Membranas não Reabsorvíveis

Desde 1982, quando a técnica de ROG foi introduzida, que a membrana de politetrafluoretileno expandido (ePTFE) tem sido considerada como “*gold standard*” no que toca ao desempenho da sua função. Esta membrana apresenta características essenciais para o procedimento de ROG tais como a biocompatibilidade, o cobrimento do defeito e a estabilização do coágulo. Por outro lado, apresenta também certas desvantagens na sua utilização tais como a necessidade de uma segunda intervenção cirúrgica para a sua remoção e a possibilidade de infeção bacteriana (Barber et al., 2007). As membranas não reabsorvíveis estão disponíveis então como ePTFE, ePTFE reforçado por titânio, PTFE de alta densidade (dPTFE) ou malha de titânio. As membranas de ePTFE, foram as primeiras a ser produzidas comercialmente e têm sido altamente estudadas em animais e em humanos. (McAllister, 2007). Contudo apresentam algumas desvantagens, para além da necessidade de remoção num segundo ato cirúrgico, tais como o difícil manuseamento clínico e fixação, necessidade de incisão e descolamento do retalho, risco de deiscência da sutura com exposição da membrana e subsequente infeção local. Esta reação local pode levar à necessidade de remoção precoce da membrana o que pode levar a uma redução na quantidade de osso regenerado nessas situações (Becker et al., 1994 cit. in Dinato et al., 2007). O uso da malha de titânio como membrana não reabsorvível maximiza a contenção do enxerto e elimina os problemas de colapso da mesma, sendo mais eficaz do que qualquer outra na manutenção do espaço, devido à sua rigidez. Contudo, esta rigidez pode causar irritação

dos tecidos mucosos, aumentando o risco de exposição e contaminação bacteriana (McAllister, 2007).

5.2.2. Membranas Reabsorvíveis

Mais recentemente, vários tipos de membranas com um risco de infecção e/ou contaminação menor e que não necessitam de segunda intervenção cirúrgica têm sido desenvolvidas, surgindo as membranas reabsorvíveis (Barber et al., 2007). Estas membranas devem excluir totalmente o tecido conjuntivo gengival permitindo a repopulação seletiva e devem ser totalmente reabsorvidas sem interferir no processo de cicatrização. A principal desvantagem destas membranas reside no seu curto tempo de reabsorção, característica apresentada pela maior parte dos polímeros reabsorvíveis, podendo não atuar como uma barreira física eficaz durante os seis meses necessários para que ocorra, com sucesso, a regeneração óssea guiada (Schliephake et al., 2000). As membranas reabsorvíveis podem ser de origem animal (heteróloga) ou sintética.

As membranas de colagénio são um exemplo de membranas reabsorvíveis heterólogas. O colagénio usado nestas membranas é um biomaterial derivado principalmente de fonte bovina. A reabsorção destas membranas é feita por ação das colagenases que quebram o colagénio em duas moléculas que são desnaturadas a 37°C e decompostas em oligopéptidos e aminoácidos pela ação da gelatinase e da proteinase. O tempo desta reabsorção pode ser modificado através de um processo conhecido por “cross-linking”. O “cross-linking” com glutaraldeído reduz a resposta inflamatória e previne a degradação da membrana até 30 dias, pelo que estas membranas são úteis quando a síntese neoóssea exige a presença prolongada de uma membrana. Atualmente sabe-se que a reabsorção total das membranas de colagénio ocorre em aproximadamente seis meses (Ellinger et al., 1993). Estas membranas apresentam boa biocompatibilidade, mas revelam falta de rigidez, limitando a formação óssea (Dinato et al., 2007).

Quanto às membranas sintéticas, estas podem ser formadas a partir do ácido polilático (PLA) ou através do ácido poliglicólico (PGA) com esteres do ácido cítrico com o objetivo de tornar a reabsorção mais lenta e aumentar a maleabilidade. A reabsorção

destas membranas sintéticas ocorre através do ciclo de Krebs e o seu tempo médio de reabsorção é também de cerca de seis meses (Kohal & Hurzeler, 2002).

5.2.3. Membranas não Reabsorvíveis *versus* Membranas Reabsorvíveis

Dinato et al. (2007) afirmam que a prevalência de infecções no período pós-operatório é menos frequente quando se utilizam membranas reabsorvíveis, comparativamente, por exemplo, com as membranas de e-PTFE. Por outro lado, a degradação da membrana reabsorvível pode ocorrer após a sua exposição, pois a integridade do colagénio é degradada rapidamente, levando à diminuição da função de barreira e consequente menor regeneração e/ou preenchimento ósseo.

Moses et al. (2005), realizaram um estudo clínico comparativo para avaliarem a eficácia de três tipos de membranas em procedimentos de ROG para correção de deiscências em implantes. Dividiram os pacientes em três grupos: dois grupos onde foram aplicados dois tipos diferentes de membranas reabsorvíveis de colagénio (*Ossix*® e *Bio-Gide*®) e um terceiro com uma membrana não reabsorvível de ePTFE (*Gore-Tex*®).

No grupo onde foi aplicada a membrana de colagénio *Ossix*®, ocorreu exposição prematura da membrana em 39% dos pacientes, sendo que apenas 12,2% destes tiveram também exposição prematura do implante.

No grupo onde foi aplicada a membrana de colagénio *Bio-Gide*®, ocorreu exposição prematura da membrana em 32,1% dos pacientes, sendo que 88,6% destes tiveram também exposição prematura do implante.

No grupo onde foi aplicada a membrana não reabsorvível de *Gore-Tex*®, ocorreu exposição prematura da membrana em 41,2%, sendo que os mesmos sofreram de consequente exposição prematura do implante.

Os autores detetaram algumas diferenças relativamente às consequências dos casos de exposição da membrana e do implante entre os três grupos.

Nos casos em que ocorreu exposição prematura das membranas verificou-se, nos grupos que usaram *Bio-Gide*® e *Gore-Tex*®, uma diminuição significativa na eficácia da correção dos defeitos ósseos, relativamente aos casos onde não ocorreu exposição da membrana. Contudo, no grupo que usou a membrana *Ossix*®, esta diminuição não foi

verificada, e os resultados obtidos foram os melhores. Por outro lado, as membranas não reabsorvíveis *Gore-Tex*® foram as que levaram a piores resultados nesta situação.

Nos casos onde ocorreu exposição prematura das membranas e consequente exposição dos implantes, no grupo *Gore-Tex*® os resultados foram iguais aos casos onde apenas ocorreu exposição da membrana. No grupo *Bio-Gide*®, a exposição dos implantes também não afetou a eficácia de correção das dimensões do defeito quando comparada com exposição apenas da membrana, mas apresentou valores bastante inferiores em relação aos casos sem exposição da membrana. No entanto, no grupo *Ossix*®, a exposição do implante resultou numa diminuição da eficácia regenerativa da membrana mas, ainda assim, esta demonstrou ser a membrana mais eficaz nestes casos.

Assim, Moses et al. (2005) concluíram que a exposição prematura das membranas utilizadas na ROG com consequente exposição dos implantes resulta numa diminuição da formação de novo osso. Concluíram ainda que a membrana reabsorvível de colagénio *Ossix*®, embora não tendo sido a mais eficiente nas situações de normalidade clínica, revelou ser a mais eficaz em casos de exposição de membranas e consequente exposição dos implantes.

Relativamente aos casos onde não ocorreu exposição nem das membranas nem dos implantes, os autores concluíram que a redução das dimensões dos defeitos ósseos foi mais eficiente no grupo que utilizou a membrana não reabsorvível de e-PTFE (resultados entre 91,2% e 97,3%), em relação ao grupo que utilizou as membranas de colagénio (resultados entre 81,6% e 93,4%).

Na tabela 1 apresentam-se, segundo Dimitriou et al., 2012, as principais vantagens e as principais desvantagens de cada um dos três tipos de membranas referidas, as reabsorvíveis naturais de colagénio, as reabsorvíveis sintéticas e as não reabsorvíveis.

Tabela 1– Vantagens e desvantagens das membranas reabsorvíveis e não reabsorvíveis, utilizadas em ROG (Dimitriou et al., 2012)

	Vantagens	Desvantagens
<p>Membranas Reabsorvíveis Naturais (Colagénio tipo I e III)</p>	<ul style="list-style-type: none"> - Grande biocompatibilidade; - Promove cicatrização; - Boa integração com tecido conjuntivo; - Promove adesão de osteoblastos; - “cross-linked” usados para prolongar tempo de degradação - “cross-linked” podem aumentar a proliferação e adesão celular. 	<ul style="list-style-type: none"> - Degradação rápida, podendo comprometer integridade da estrutura; - Risco de rutura intraoperatória; - A humidade pode causar alterações mecânicas; - Possível transmissão de doenças de animais para humanos; - “cross-linked” podem também inibir a proliferação e adesão celular; - Químicos usados nas “cross-linked” têm efeitos citotóxicos nos tecidos circundantes podendo originar um gap entre a membrana e o tecido conjuntivo.
<p>Membranas Reabsorvíveis Sintéticas (derivadas do ácido polilático ou do ácido poliglicólico)</p>	<ul style="list-style-type: none"> - As mais usadas e estudadas das membranas reabsorvíveis; - Alterando a composição, o tempo de reabsorção e as propriedades mecânicas podem ser adaptadas a cada situação clínica; - Membranas de degradação lenta induzem maior neovascularização. 	<ul style="list-style-type: none"> - Podem induzir reações de corpo estranho durante a degradação (por hidrólise enzimática); - Podem surgir reações citotóxicas que podem reduzir a adesão celular. - Difícil manuseamento clínico
<p>Membranas Não Reabsorvíveis (ePTFE, ePTFE de alta densidade, ePTFE reforçado por titânio e malha de titânio)</p>	<ul style="list-style-type: none"> - Altamente estudadas; - Alta biocompatibilidade; - Mantêm a integridade da estrutura e têm melhores propriedades mantenedoras de espaço. 	<ul style="list-style-type: none"> - Necessidade de um segundo procedimento cirúrgico para remoção; - Frequente exposição das membranas aumentando o risco de infeção secundária; - ePTFE pode induzir reações citotóxicas e reduzir a adesão celular.

5.3. Enxertos ósseos

Os enxertos ósseos são fundamentais para os procedimentos de regeneração óssea. Vários tipos de biomateriais foram desenvolvidos e podem ser classificados de acordo com a sua origem em autoenxertos, aloenxertos (homólogos), xenoenxertos (heterólogos) e materiais aloplásticos. (Raspall, 1997). Estes biomateriais utilizados nos procedimentos de ROG são utilizados para a reconstrução de defeitos alveolares (Emam & Stevens, 2013).

Os autoenxertos, ou enxertos do tipo autógeno, têm sido utilizados desde 1978 em procedimentos de aumento ósseo e são considerados como “*gold standard*”, uma vez que apresentam propriedades osteogênicas, osteocondutoras e osteoindutivas. A integração do enxerto no defeito ósseo necessita de uma correta vascularização tanto através dos novos vasos sintetizados como entre as anastomoses dos vasos do local recetor e do enxerto ósseo (Rodella et al., 2011). Para além de respeitarem os três princípios da regeneração óssea, apresentam biocompatibilidade, ausência de transmissão de doenças e retêm os osteoblastos. Por outro lado, as principais desvantagens deste tipo de enxerto são a morbilidade relacionada com o local dador e um maior tempo cirúrgico (Emam & Stevens, 2013). São colhidos do próprio indivíduo e são o tipo de enxerto ósseo com uma maior taxa de sobrevivência (Raspall, 1997). Podem ser colhidos em diferentes locais, intra ou extraorais. As regiões intraorais mais comuns são a sínfise mentoniana, a tuberosidade maxilar, o ramo mandibular e o processo coronoide. A grande vantagem das colheitas intraorais é a facilidade de colheita. A colheita extraoral é utilizada com o objetivo de fornecer um maior volume de material e é indicada para grandes reconstruções ósseas. A crista ilíaca, a tibia, a fíbula e a calote craniana são locais extraorais que têm sido usados para a colheita do enxerto ósseo. Os enxertos autógenos podem ser do tipo particulado ou em bloco, estando os primeiros mais indicados para casos de regeneração óssea de defeitos pequenos e os segundos para defeitos maiores (Emam & Stevens, 2013). A análise histomorfométrica mostra que a neoformação óssea com este tipo de enxerto ronda os 42%, sobrando 40 % para espaços medulares e 18% para osso autógeno residual (Rodella et al., 2011).

Os aloenxertos (homólogos) são enxertos de tecido ósseo vital colhidos a partir de indivíduos da mesma espécie do hospedeiro (Emam & Stevens, 2013). O uso deste tipo de enxertos é limitado devido ao risco de infecção (Oltramari et al., 2007). Existem diferentes configurações dos aloenxertos incluindo particulado, “*cortical chips*”, em bloco e “*cortical struts*”. Uma vez colhidos, estes enxertos passam por uma série de etapas de processamento que incluem o desbridamento físico, a lavagem com ultrassons, o tratamento com óxido de etileno, a lavagem com antibiótico, a incidência de radiação gama para a eliminação de esporos e a liofilização. O objetivo deste processamento é a remoção da componente antigénica do enxerto e a redução da resposta imunitária do hospedeiro, mantendo as características biológicas. Estes enxertos apresentam como principais vantagens fácil manipulação, grande quantidade de material disponível, baixo custo e morbidade diminuída. Por outro lado, a grande desvantagem passa pela possibilidade de transmissão de doenças infecciosas. Contudo, as propriedades mecânicas do enxerto são muitas vezes reduzidas. Os aloenxertos ósseos são principalmente osteocondutores embora possam apresentar alguma capacidade osteoindutora, sendo esta qualidade dependente do processamento (Emam & Stevens, 2013).

Os xenoenxertos são obtidos a partir da porção inorgânica do osso de uma espécie geneticamente diferente da do recetor. O processamento envolve a congelação, a liofilização, a descalcificação e uma completa desproteinização a alta temperatura (1100 °C), resultando na remoção total dos produtos orgânicos residuais que poderiam provocar uma resposta imunitária. O osso bovino tem sido a fonte mais comum dos xenoenxertos. Estes enxertos apresentam boas propriedades osteocondutoras (Emam & Stevens 2013). Contudo, de acordo com a *Food and Drug Administration (FDA)*, há sempre um risco de transmissão da Encefalopatia Espongiforme Bovina. A análise histomorfométrica demonstra que a neoformação óssea ronda os 39%, sobrando 34% para espaços medulares e 27% para material bovino residual, sofrendo uma reabsorção lenta (Rodella et al., 2011).

Os materiais aloplásticos são utilizados como substitutos dos enxertos ósseos quando existem determinadas limitações como a morbidade da zona dadora, o volume do material que se pode obter ou a dificuldade de modelação do enxerto. As características

estruturais destes enxertos são semelhantes às dos tecidos ósseos (Raspall, 1997).

Existem diversos materiais aloplásticos:

- Enxertos aloplásticos de hidroxiapatite: a hidroxiapatite é uma componente natural dos tecidos duros (65% nos tecidos ósseos e 98% no esmalte). Sinteticamente, esta componente pode ser encontrada em diversas formas: porosa, não-porosa, cerâmica e não cerâmica. Este material tem sido utilizado nos procedimentos de ROG devido às suas propriedades osteointegrantes (Pinheiro et al., 2009). Com este tipo de enxerto, a percentagem de neoformação óssea é de cerca de 40%, ficando cerca de 30% ocupados com espaços medulares e 30% com hidroxiapatite residual, sendo, portanto, pouco reabsorvido (Rodella et al., 2011).
- Enxertos aloplásticos de fosfato tricálcico: durante a sua reabsorção, libertam iões de cálcio e magnésio para o tecido ósseo criando um correto ambiente iónico e induzindo a ativação da fosfatase alcalina, fundamental para a síntese óssea (Koyama et al., 2007).
- Enxertos aloplásticos de “Bioglass”: são uma cerâmica de vidro sintética constituída essencialmente por dióxido de silicone e óxido de sódio. São utilizados principalmente nos procedimentos de levantamento do seio maxilar e apresentam propriedades osteocondutoras. Com este tipo de enxerto, a percentagem de formação de novo osso é de cerca de 40%, ficando 43% para os espaços medulares e 17% para partículas de “bioglass” residuais (Rodella et al., 2011).
- Enxertos aloplásticos de hidroxiapatite “coralline”: são constituídos essencialmente por carbonato de cálcio e apresentam uma estrutura porosa. Apresentam também propriedades osteocondutoras. Com este tipo de enxerto, a percentagem de formação de novo osso é de cerca de 42%, ficando 40% para os espaços medulares e 18% de “biocoral” residual (Rodella et al., 2011).
- Enxertos aloplásticos de ácido polilático e ácido poliglicólico: a união destes dois ácidos aumenta a biocompatibilidade do enxerto. Originam 43 % de osso mineral, 56% de espaços medulares e 1% de enxerto residual, pelo que são quase totalmente reabsorvidos (Rodella et al., 2011).

Num estudo randomizado controlado com 24 pacientes, Lumetti et al. (2012) compararam as alterações dimensionais encontradas no enxerto ósseo alógeno (*fresh frozen bone* do osso da tíbia de cadáveres) e no enxerto ósseo autógeno, ambos cobertos

por membranas de colagénio, para regeneração óssea horizontal maxilar. Os autores avaliaram as alterações de volume e de densidade ósseas através de Tomografias Computadorizadas realizadas uma semana (T1) e seis meses (altura da colocação dos implantes) (T2) após a cirurgia de colocação dos enxertos, e analisaram histologicamente através de biópsias ósseas realizadas também seis meses após a colocação dos enxertos. Através das Tomografias Computadorizadas, os autores relataram que o enxerto alógeno sofreu mais reabsorção do que o autógeno (52% *versus* 25%). Já no que diz respeito à análise histológica das biópsias ósseas, os autores relataram a presença de processos inflamatórios nos enxertos alógenos, contrariamente aos enxertos autógenos. Os autores concluíram então que os enxertos autógenos são mais recomendados do que os alógenos.

6. Osteointegração

No início da década de 1960, Branemark começou a desenvolver implantes dentários que, para desempenharem as suas funções clínicas, dependiam diretamente de um processo de ancoragem óssea, designado de osteointegração. O primeiro investigador a comprovar de forma clara o processo de osteointegração foi o suíço Schröder. A equipa de Schröder utilizou técnicas recém-desenvolvidas para seccionar o tecido ósseo descalcificado entre o osso e o implante sem quebrar o processo de ancoragem, provando assim o contacto direto entre a superfície do implante e o tecido ósseo (Lindhe et al., 2005).

Albrektsson et al. (1986) sugeriram que determinados fatores são essenciais para que o processo de osteointegração do implante ocorra: a biocompatibilidade, a forma do implante, as condições das superfícies do implante, o estado de saúde geral do paciente, as técnicas cirúrgicas para colocação do implante e a carga aplicada no implante.

As várias fases das intervenções cirúrgicas, desde a incisão na mucosa até à colocação do implante, resultam em danos quer na mucosa quer no tecido ósseo. Estes danos vão dar início ao processo de cicatrização que permite que o implante fique “anquilosado” ao tecido ósseo, isto é, osteointegrado. A cicatrização do tecido ósseo é um processo

complexo e envolve etapas diferentes no osso cortical e no esponjoso. A nível do osso cortical, a reabsorção do tecido mineralizado avascular necrosado deve ocorrer antes da formação de novo osso na superfície do implante. Ao nível do osso esponjoso, a sua formação e o processo de osteointegração ocorrem numa fase inicial da cicatrização (Lindhe et al., 2005).

Após a colocação do implante, ocorre formação de um coágulo de sangue entre a superfície do implante e o tecido ósseo, que sofre maturação e é posteriormente substituído por tecido de granulação, rico em macrófagos e neutrófilos, e onde proliferam estruturas vasculares. Após uma semana da colocação do implante, macrófagos de reparação e células mesenquimatosas indiferenciadas produzem e libertam fatores de crescimento que estimulam fibroplasias através das quais se forma, na zona apical e nas regiões trabeculares, um tecido conjuntivo indiferenciado provisório no local do implante. Posteriormente, surgem os osteoclastos e o osso necrosado é gradualmente reabsorvido. O tecido conjuntivo provisório, rico em vasos recém-formados, fibroblastos e células mesenquimatosas indiferenciadas, sofre uma maturação gradual e transforma-se num osteoide, matriz precursora de tecido ósseo, onde se começa a formar osso esponjoso para preencher os espaços vazios. Esta fase é designada de modelação. Duas semanas após a colocação do implante, ocorre a formação de novo tecido ósseo não só na região apical, mas também a nível do terço médio da superfície do implante. Por outro lado, após quatro semanas, observa-se revestimento deste novo tecido ósseo na maior parte da superfície do implante. Este osso recém-formado representa a primeira parte do processo de osteointegração (Lindhe et al., 2005).

A fase de modelação é seguida pela fase de remodelação onde o osso esponjoso é removido através de atividade osteoclástica gradual e é substituído por osso lamelar e osso medular. O processo de cicatrização continua e, quatro meses após a colocação do implante, pode-se observar osso lamelar em contacto com todas as superfícies do implante (Lindhe et al., 2005).

7. Critérios de sucesso e de sobrevivência de implantes

Em 1986, Alberktsson et al., apresentaram os seguintes critérios para o sucesso de implantes:

1. Imobilidade do implante quando testado clinicamente;
2. Ausência de radiolucidez periimplantar;
3. Perda óssea vertical menor que 0,2 mm no primeiro ano do implante em função;
4. Ausência de sinais e sintomas persistentes e/ou irreversíveis como dor, infecção, neuropatias, parestesias ou violação do canal mandibular;
5. Taxa de sucesso mínima de 85% após cinco anos de observação e de 80% após dez anos.

Posteriormente, em 2012, Buser et al. estabeleceram os seguintes critérios de sucesso de implantes:

1. Ausência de dor persistente, sensação de corpo estranho e/ou disestesia;
2. Ausência de infecção periimplantar com supuração;
3. Ausência de mobilidade;
4. Ausência de radiotransparência contínua ao redor do implante.

Assim, segundo Buser et al., 2012, os implantes são considerados com sucesso se cumprirem todos estes critérios e são classificados como falhados se forem perdidos, removidos, fraturados ou apresentarem mobilidade. Todos os que não forem considerados perdidos são sobreviventes, incluindo-se nestes quer os de sucesso quer os que apresentaram qualquer tipo de problema. A aplicação destes critérios pode dar origem a taxas de sucesso maiores do que as de sobrevivência ou vice-versa. Vejam-se, por exemplo, os resultados da tabela 2 (página 31). No estudo de Meijndert et al., 2007, a taxa de sucesso é de 100% e a de sobrevivência é de apenas 93,5%. Neste estudo dois implantes foram perdidos durante o período de observação não contabilizando assim para a taxa de sobrevivência, que baixa, no entanto, como todos os implantes sobreviventes observaram os critérios de sucesso, a taxa de sucesso foi de 100%. Pelo contrário, no estudo de Buser et al., 2002, a taxa de sucesso referida é de 98,3% e a de sobrevivência é de 100%. Neste caso, ocorreu uma infecção periimplantar o que não comprometeu a sobrevivência (que se mantém em 100%) mas fez baixar a taxa de sucesso.

Atualmente, a taxa de sobrevivência dos implantes é muito elevada. Contudo, podem ocorrer complicações que podem levar à perda do implante devido a uma grande variedade de fatores. Um fator preponderante para a sobrevivência de um implante a longo prazo é a manutenção da qualidade periodontal e do implante (Drysdale et al., 2012). Segundo estes autores, a importância de uma estratégia de monitorização e manutenção dos implantes é clara e foca-se nos seguintes fatores:

- redução de fatores de risco;
- educação e motivação do paciente;
- acompanhamento e vigilância;
- procedimentos de instrumentação e intervenção.

É recomendada a realização de um controlo radiográfico através de raios-X periapicais aquando da colocação da prótese, um ano após a colocação do implante, de dois em dois anos após o primeiro ano em função e sempre que surjam sintomas associados. Por outro lado, o exame clínico do implante deve, idealmente, ser feito a cada seis meses para avaliar a higiene oral, as condições dos tecidos periimplantares, a presença de inflamação, a presença de patologias associadas, a mobilidade e a estabilidade da prótese (Drysdale et al., 2012).

Jung et al. (2008) realizaram uma revisão sistemática com o objetivo de determinar a taxa de sobrevivência de implantes após cinco anos em função em osso nativo bem como a incidência de complicações biológicas, estéticas e técnicas. Foram selecionados 26 estudos (prospetivos e retrospectivos) que englobaram um total de 1558 implantes colocados. Destes, 54 foram perdidos: 30 antes da carga funcional e os restantes 24 em carga funcional. A taxa de sobrevivência de implantes após um período de cinco anos de observação variou entre os 90,5% e os 100%, obtendo-se um valor médio de 96,8%. Quanto às complicações biológicas e estéticas, em 9,7% dos implantes ocorreu incidência de periimplantite, 6,3% apresentaram uma perda óssea superior a 2 mm ao fim de cinco anos de observação e 8,7% tiveram complicações a nível estético. Quanto às complicações técnicas, a fratura do implante ocorreu em 0,14% dos casos, a fratura do *abutment* em 0,35%, a perda do *abutment* em 12,7% e a perda de retenção ocorreu em 5,5% dos implantes. Os autores concluíram que, após um período de cinco anos de

observação, podem ser esperadas altas taxas de sobrevivência de implantes. Contudo, certas complicações biológicas, estéticas e técnicas podem acontecer.

III. Materiais e métodos

Para a realização deste trabalho efetuou-se uma revisão bibliográfica da literatura existente relacionada com o tema da Regeneração Óssea Guiada Horizontal. Com esse intuito foi realizada uma pesquisa em três bases de dados principais, a *PubMed*, a *B-On* e o *Google Académico*. Foram ainda consultados livros em formato digital, referenciados na bibliografia.

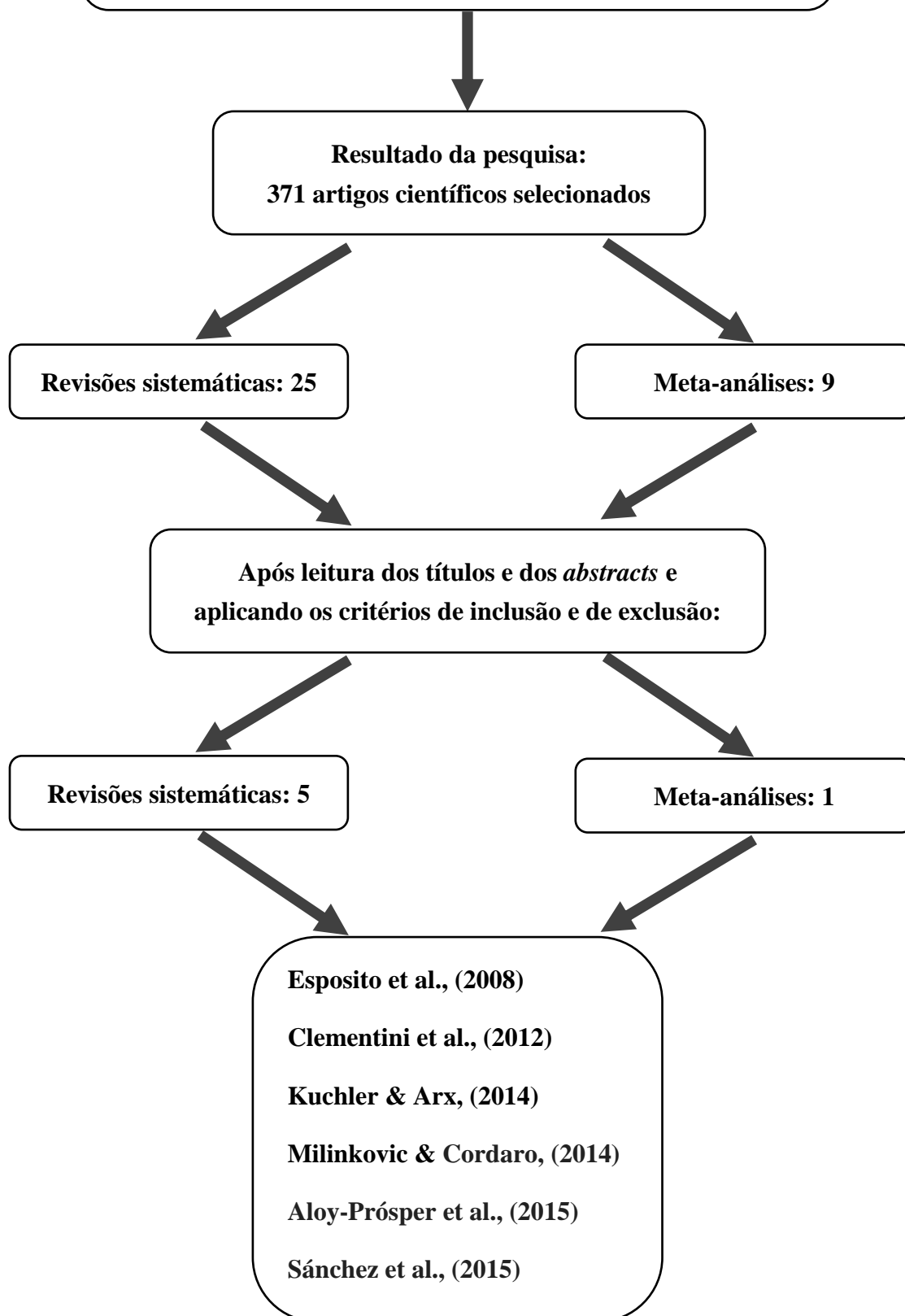
Na pesquisa efetuada, utilizaram-se as seguintes palavras-chave: “*bone healing*” AND “*tooth extraction*”, “*bone resorption*” AND “*tooth extraction*”, “*bone regeneration*” AND “*dental implants*”, “*horizontal guided bone regeneration*”, “*horizontal guided bone regeneration*” AND “*dental implants*”, “*horizontal bone augmentation*” “*horizontal bone augmentation*” AND “*dental implants*”, “*lateral bone augmentation*” AND “*dental implants*”, “*horizontal ridge augmentation*” AND “*dental implants*”. Com esta pesquisa obteve-se uma visão global do tema. Para responder aos objetivos específicos desta dissertação e obter o conjunto de resultados apresentado, estabeleceu-se um novo conjunto de palavras-chave, mais restrito: “*horizontal guided bone regeneration*”, “*horizontal guided bone regeneration*” AND “*dental implants*” e “*horizontal ridge augmentation*” AND “*dental implants*”, com o qual foram selecionados 371 trabalhos científicos. De seguida foram aplicados critérios de inclusão e de exclusão para refinar a pesquisa.

Os critérios de inclusão considerados foram: revisões sistemáticas e meta-análises, idioma em inglês, espanhol e português, estudos realizados em seres humanos e com a técnica de regeneração óssea guiada horizontal para correção de defeitos da crista alveolar prévia à reabilitação com implante. Os critérios de exclusão foram: outros tipos de estudo, outros tipos de técnicas que não ROG horizontal para correção de defeitos ósseos horizontais, e procedimentos de ROG associados a regeneração periodontal (defeitos infra-ósseos e lesões de furca), a implantes imediatos, a elevação do seio maxilar e a tratamento de periimplantites.

Os resultados obtidos com esta metodologia estão esquematizados no diagrama seguinte.

Palavras-chave:

*“horizontal guided bone regeneration”,
“horizontal guided bone regeneration” AND, “dental implants”,
“horizontal ridge augmentation” AND “dental implants”*



IV. Resultados

Os procedimentos de aumento ósseo com ROG podem ser realizados para aumento da largura da crista alveolar, o que permite a colocação de implantes em locais onde não existia um adequado volume ósseo. Os resultados aqui apresentados resultam da pesquisa feita com a metodologia descrita anteriormente. Foram selecionadas cinco revisões sistemáticas: Esposito et al., (2008), Clementini et al., (2012), Kuchler & Arx, (2014), Milinkovic & Cordaro, (2014), Aloy-Prósper et al., (2015) e uma meta-análise, Sánchez et al., (2015), cujos resultados são aqui sumariados e posteriormente analisados e discutidos. Destes trabalhos destaca-se a parte correspondente aos procedimentos de regeneração óssea guiada horizontal prévia à reabilitação com implantes.

Por ordem cronológica, a primeira revisão sistemática selecionada é de Esposito et al., (2008). Nesta revisão os autores pretenderam obter informação sobre quando e como realizar procedimentos de aumento ósseo e qual a técnica mais eficaz para indicações clínicas específicas (procedimentos de aumento ósseo associados ao seio maxilar, distração osteogénica, ROG vertical simultânea à colocação de implantes e ROG horizontal prévia à colocação de implantes). Foram selecionados 17 estudos controlados randomizados (Stellingsma et al., 2003; Raghoobar et al., 2005; Raghoobar et al., 2006; Meijndert et al., 2007; Chiapasco et al., 2004; Cornellini et al., 2004; Chiapasco et al., 2007; Merli et al., 2007; Dahlin et al., 1991; Wannfors et al., 2000; Hallman et al., 2002; Chen et al., 2005a; Chen et al., 2005b; Chen et al., 2007; Carpio et al., 2000; Jung et al., 2003 e Szabó et al., 2005) englobando um total de 455 pacientes: Em todos os estudos foram selecionados pacientes com zonas edêntulas que necessitavam de procedimentos de aumento ósseo prévio ou simultâneo à colocação do implante. Apenas um estudo (Meijndert et al., 2007) abordou procedimentos de ROG horizontal prévios à colocação de implantes e por isso só este foi considerado para discussão neste trabalho. Os resultados obtidos encontram-se sistematizados na tabela 2. Foram utilizadas as seguintes três técnicas para aumentar horizontalmente defeitos ósseos maxilares anteriores, entre o 1º Pré Molar direito e o 1º Pré Molar esquerdo, para depois serem reabilitados com implantes unitários:

- 1) Enxerto ósseo autólogo em bloco da região mentoniana;
- 2) Enxerto ósseo autólogo em bloco da região mentoniana com uma membrana reabsorvível de colagénio;

- 3) 100% osso bovino desproteínizado particulado (xenoenxerto) com uma membrana reabsorvível de colagénio.

Em cada um dos grupos foram analisados trinta e um pacientes e no total foram colocados 93 implantes que foram seguidos por um período de um ano. Os implantes foram colocados três meses após a utilização dos enxertos autólogos e seis meses após a utilização dos xenoenxertos e permaneceram outros seis meses submergidos. Nenhum dos pacientes abandonou o estudo e apenas dois implantes foram perdidos precocemente no grupo três, tratado com xenoenxerto e uma membrana reabsorvível, tendo sido recolocados com sucesso. A cicatrização dos xenoenxertos foi três meses mais demorada do que a dos enxertos autólogos. Os autores concluíram que é difícil afirmar qual das três técnicas analisadas é mais eficaz e que precisam de mais informação para confirmar estes resultados. Contudo, parece que a utilização do xenoenxerto bovino desproteínizado pode estar associado a um maior risco de perda do implante.

No segundo trabalho selecionado, Clementini et al., (2012) realizaram uma revisão sistemática com o objetivo de analisar o sucesso da reabilitação de implantes dentários em locais regenerados através da técnica da ROG horizontal e vertical. Oito estudos respeitaram os critérios de inclusão destes autores e por isso, foram selecionados: cinco estudos prospetivos (Llambés et al., 2007; Juodzbalyis et al., 2007; Buser et al., 2002; Brunel et al., 2001 e Lorenzoni et al., 1999), um estudo retrospectivo (Fugazzotto et al., 2005), um estudo controlado randomizado (Chiapasco et al., 2004) e um estudo clínico controlado (Simion et al., 2001). Quatro destes oito estudos envolveram menos de 17 pacientes. Os restantes incluíram 40, 49, 82 e 319 pacientes. A idade dos pacientes nem sempre foi referida, no entanto nos estudos que dispõem dessa informação, a média de idades foi de 46 anos. O número de implantes colocados (maxila e mandíbula) em zonas ósseas aumentadas por ROG variou entre os 14 e os 85, em seis estudos e nos outros dois estudos foram colocados, 423 e 123 implantes. O período mínimo de *follow-up* encontrado nestes oito estudos foi de um ano sendo que quatro dos oito estudos realizaram períodos de *follow-up* de cinco ou mais anos. Esta revisão obteve taxas de sucesso da colocação de implantes em áreas regeneradas entre os 61,5% e os 100% sendo que cinco obtiveram uma taxa de sucesso superior a 90%. Já a taxa de

sobrevivência dos implantes, quando referida, variou entre os 93,75% e os 100%. Apenas um estudo desta revisão (Buser et al., 2002), incide sobre procedimentos de ROG horizontal prévia à colocação de implantes, e por isso apenas este é considerado neste trabalho. Nesse estudo, 40 pacientes receberam um total de 61 implantes, utilizando autoenxertos em bloco da região mentoniana cobertos por uma membrana não reabsorvível de e-PTFE. O período de *follow-up* foi de cinco anos (60 meses), a taxa de sucesso foi de 98,3 % e a taxa de sobrevivência de 100%. Apenas um dos 61 implantes teve complicações pós-operatórias, ocorrendo infecção periimplantar com supuração. Os resultados mais relevantes apresentam-se também na tabela 2.

O próximo estudo selecionado para este trabalho foi de Kuchler & Arx, (2014). Estes autores realizaram uma revisão sistemática de estudos clínicos em humanos para examinarem as taxas de sobrevivência e de sucesso de implantes colocados em cristas ósseas regeneradas horizontalmente, de forma prévia (faseada) ou simultânea à colocação dos implantes na maxila anterior (zona estética), definida de distal do 1º pré-molar superior direito a distal do 1º pré-molar superior esquerdo. Um total de 13 estudos foram selecionados: dois estudos prospectivos que incidem sobre a regeneração óssea simultânea à colocação dos implantes (Buser et al., 2011 e Schneider et al., 2011) e que não são objetivo deste trabalho; o estudo de Meijndert et al., 2007 que já foi abordado na revisão sistemática de Esposito et al. (2008); dez estudos sobre a regeneração óssea prévia à colocação dos implantes com interesse para esta dissertação sendo três estudos prospectivos (Buser et al., 1996; Hämmerle et al., 2008 e Wallace & Gellin, 2010), seis estudos retrospectivos (Raghoobar et al., 1996; Dörtbudak et al., 2002; Tymstra et al., 2010; Hof et al., 2011, Nissan et al., 2011 e Nissan et al., 2012) e um estudo clínico controlado randomizado (da Costa et al., 2011). Nestes dez estudos de abordagem faseada, em que a regeneração óssea horizontal ocorreu de forma prévia à colocação dos implantes, foram avaliados no total 351 pacientes. A maioria dos estudos utilizou enxertos ósseos autólogos da sínfise mandibular ou da região retromolar. Tymstra et al. (2010) e Hof et al. (2011) obtiveram uma taxa de sucesso dos implantes de 100%, envolvendo 91 implantes no total, com um período de *follow-up* médio de 1 ano e 4,1 anos respectivamente, enquanto Raghoobar et al. (1996) obtiveram uma taxa de 96,8% com um período de *follow-up* médio de 37 meses. Cinco estudos reportaram

sobre as taxas de sobrevivência de implantes. Raghoobar et al. (1996), Tymstra et al. (2010), Hof et al. (2011) e Nissan et al. (2011) obtiveram uma taxa de 100%. Nissan et al. (2012) obtiveram taxas de sobrevivência de 98,8 % com um período de *follow-up* médio de quatro anos. Cinco estudos reportaram sobre o ganho horizontal de volume ósseo na altura da colocação do implante (Buser et al., 1996; Hämmerle et al. 2008; Wallace & Gellin; 2010; Nissan et al., 2011 e da Costa et al., 2011). O intervalo médio entre os procedimentos de regeneração óssea e a colocação dos implantes variou entre os 5 e os 13 meses. Os valores médios de osso horizontal ganho foram de 3,4 mm, 3,6 mm, 4,5 mm, 4,6 mm/2,15 mm e 5 mm respectivamente. Quanto às complicações intra-operatórias, Raghoobar et al., 1996 e Dörtbudak et al., 2002 afirmaram não terem tido qualquer ocorrência. Os restantes estudos não disponibilizaram esta informação. Sobre as complicações pós-operatórias, que foram referidas em sete estudos (Buser et al., 1996; Raghoobar et al., 1996; Dörtbudak et al., 2002; Nissan et al., 2011; Nissan et al., 2012; Hämmerle et al., 2008 e Wallace & Gellin, 2010) a mais comum foi a deiscência dos tecidos moles com exposição dos enxertos. Buser et al., 1996 referiram ocorrência de uma deiscência dos tecidos moles com remoção parcial da membrana de ePTFE e duas encapsulações dos tecidos moles. Raghoobar et al., 1996 referiram ocorrência de três deiscências da mucosa sobre o enxerto, requerendo osteoplastia. Dörtbudak et al., 2002 referiram cicatrização espontânea de uma fístula após remoção de osso necrosado, quatro deiscências da ferida cirúrgica das áreas onde foi feita a colheita óssea e duas alterações sensitivas transitórias em dentes da mandíbula anterior. Nissan et al., 2011 referiram 13 deiscências dos tecidos moles com consequente exposição dos enxertos e perda completa de dois enxertos ósseos em bloco e Nissan et al., 2012 referiram ocorrência de 16 deiscências de tecidos moles com consequente exposição dos enxertos. Hämmerle et al., 2008 e Wallace & Gellin, 2010 não obtiveram qualquer tipo de complicação pós-operatória. Nos restantes estudos, não foi disponibilizada a informação sobre complicações pós-operatórias. Os resultados principais do conjunto destes dez estudos estão sistematizados na tabela 3.

O quarto estudo selecionado para análise nesta dissertação foi a revisão sistemática de Milinkovic & Cordaro, (2014). Nesta revisão sistemática os autores pretenderam responder à seguinte questão: "Em pacientes com um volume ósseo da crista alveolar

insuficiente, que exigem reabilitação com implantes, qual será o processo de aumento ósseo mais indicado para cada situação clínica?”. Todos os tipos de estudos clínicos em humanos foram selecionados para esta revisão: estudos clínicos controlados randomizados, estudos clínicos controlados, estudos prospectivos e retrospectivos. Os resultados foram agrupados em dois grandes grupos: pacientes parcialmente edêntulos (53 estudos) e totalmente edêntulos (15 estudos). Dentro do primeiro grupo, os procedimentos de aumento ósseo horizontal considerados foram os seguintes: ROG com colocação simultânea de implantes, ROG prévia à colocação de implantes, enxertos ósseos em bloco e expansão da crista. Quanto ao segundo grupo (pacientes totalmente edêntulos), os procedimentos de aumento ósseo horizontal referidos foram: ROG simultânea à colocação de implantes, enxertos ósseos em bloco, expansão da crista, distração osteogénica e osteotomia maxilar. Como os estudos de ROG horizontal prévia não foram abordados para este grupo, esta parte desta revisão sistemática não será incluída nos resultados desta dissertação. Relativamente ao grupo dos pacientes parcialmente edêntulos, apenas interessam para este trabalho os resultados referentes aos procedimentos de ROG horizontal de uma forma prévia à colocação de implantes. Foram então selecionados para este grupo cinco estudos: um estudo controlado randomizado (Meijndert et al., 2005), um estudo clínico controlado (Chiapasco et al., 1999) e três estudos prospectivos (Parodi et al., 1998; Geurs et al., 2008 e Hammerle et al., 2008). No total, 124 pacientes receberam 214 implantes após o período de cicatrização dos procedimentos de ROG horizontal. Em três estudos (Parodi et al., 1998; Geurs et al., 2008 e Hammerle et al., 2008) foram utilizadas membranas reabsorvíveis, num estudo (Chiapasco et al., 1999) membranas não reabsorvíveis e noutro uma combinação dos dois tipos de membranas (Meijndert et al., 2005). Em dois estudos (Meijndert et al., 2005 e Chiapasco et al., 1999) foram utilizados enxertos autólogos, um estudo (Hammerle et al., 2008) xenoenxertos, um estudo aloenxertos (Geurs et al., 2008) e noutro foi aplicado uma esponja de colagénio (Parodi et al., 1998). A dimensão pré-operatória média da largura das cristas neste grupo era de 2,9 mm, aumentando para 6,2mm, resultando em valores médio de aumento ósseo horizontal de 3,31 mm. Sobre as complicações envolvidas neste grupo, três estudos afirmaram não ter tido qualquer tipo de complicação durante o tempo de cicatrização (Parodi et al., 1998; Meijndert et al., 2005 e Hammerle et al., 2008). Chiapasco et al. (1999) reportaram 13,3% de casos com exposição da membrana enquanto Geurs et al. (2008) reportaram evidência de fístula sobre o enxerto em 6% dos pacientes, todos resolvidos com sucesso. O tempo médio de

cicatrização antes da colocação do implante foi de 7,7 meses. A taxa média de sucesso dos implantes, colocados posteriormente aos procedimentos de ROG horizontal, foi de 100%, sendo que esta informação não foi referida em dois estudos. Os resultados mais relevantes dos cinco estudos incluídos nesta revisão encontram-se sistematizados na tabela 4.

Foi também selecionada a revisão sistemática de Aloy-Prósper et al. (2015). Nesta revisão sistemática os autores pretenderam examinar a taxa de sobrevivência e de sucesso de implantes colocados em zonas regeneradas com enxertos ósseos autógenos em bloco (de forma prévia ou simultânea à sua colocação), comparando com resultados obtidos com a técnica de ROG e distração osteogénica alveolar, e comprando também com resultados obtidos de implantes colocados em osso nativo ou através da colocação de mini implantes através da análise de complicações associadas aos procedimentos de aumento ósseo, sucesso do enxerto, taxa de sobrevivência e de sucesso dos implantes e perda óssea periimplantar. Um total de seis estudos obedeceram aos critérios de inclusão, quatro sobre aumento horizontal e dois sobre aumento vertical, que não interessam para esta dissertação. Dos quatro estudos sobre aumento ósseo horizontal, Ozkan et al., 2007, Cordaro et al., 2011, Peñarrocha-Diago MA et al., 2013 e Meijndert et al., 2007, os três primeiros são de abordagem simultânea e apenas o de Meijndert et al., 2007 é de abordagem faseada e, portanto, com interesse para esta dissertação. No entanto, como este estudo já foi referido anteriormente, não será abordado de novo.

Por fim refere-se o trabalho de Sánchez et al. (2015). Estes autores realizaram uma meta-análise para avaliarem a eficácia dos procedimentos de aumento ósseo horizontal quer de uma forma prévia quer simultaneamente à colocação de implantes, bem como, identificar quais os biomateriais mais adequados para enxertos ósseos e membranas. Para tal desenvolveram um protocolo para responder à seguinte questão: “Em situações em que a crista alveolar apresenta deficiências horizontais, qual a eficácia dos diferentes procedimentos cirúrgicos regenerativos (prévia ou simultaneamente à colocação de implantes) para aumentar a largura do rebordo alveolar?”. Para a realização desta

revisão foram selecionados 40 estudos: 21 sobre ROG simultânea à colocação de implantes (dois estudos clínicos controlados, nove estudos controlados randomizados e dez séries de caso), 17 sobre ROG prévia à colocação de implantes: três estudos clínicos controlados (Chiapasco et al., 19993; Maiorana et al., 2005 e Beitlitum et al., 2010), três estudos controlados randomizados (Antoun et al., 2001; Cordaro et al., 2011 e de Freitas et al., 2013) e 11 séries de caso (Buser et al., 2002; Hämerle et al., 2008; Parodi et al., 1998; Knapp et al., 2003; von Arx & Buser, 2006; Urban et al., 2011; Acocella et al., 2010; Acocella et al., 2012; Verdugo et al., 2011; de Stavola & Tunkel, 2013 e Feuille et al., 2003) e dois estudos sobre a técnica de expansão da crista (duas séries de caso). Na tabela 5 estão sumariados os principais resultados r à abordagem faseada. Esta revisão contabilizou no total 1242 pacientes, resultando num total de 1881 implantes colocados. O período médio de *follow-up* foi de 21,5 meses. Do total de pacientes, 783 foram tratados com uma abordagem simultânea, 373 com uma abordagem faseada e 86 com procedimentos de expansão da crista. Os estudos sobre abordagem simultânea bem como sobre procedimentos de expansão da crista não serão abordados nesta dissertação por não irem de encontro aos objetivos deste trabalho. Na abordagem faseada verificou-se um aumento significativo na dimensão horizontal da crista alveolar (3,90 mm) sendo que os biomateriais mais utilizados foram os autoenxertos em bloco.. Os resultados mais importantes dos 17 estudos com interesse para esta dissertação, ROG prévia à colocação de implantes, encontram-se na tabela 5.

Regeneração Óssea Guiada Horizontal prévia à colocação de implante

Tabela 2 – Resultados principais de duas revisões sistemáticas (Esposito et al., 2008 e Clementini et al., 2012).
De cada uma foi apenas selecionado um estudo, Meijndert et al., 2007 e Buser et al., 2002, respetivamente.

Autores	Tipo de estudo	Procedimento	Abordagem	Localização	nº pacientes	nº implantes	Follow-up médio (meses)	Taxa sucesso (%)	Taxa sobrevivência (%)	Ganho de osso (mm)	Complicações
Meijndert et al., 2007	PRCT	AG	Faseada	Maxila	31	31	12	100	100	–	0
		AG + MC			31	31	12	100	100		0
		XG + MC			31	31	12	100	93,5		2 IP
Buser et al., 2002	PS	AG+e-PTFE	Faseada	–	40	61	60	98,3	100	–	1 Inf

PRCT – estudo prospetivo controlado randomizado, PS – estudo prospetivo
AG – enxerto autógeno, MC – membrana de colagénio, XG – enxerto xenógeno
IP – implante perdido, Inf – infeção periimplantar

Tabela 3 – Resultados principais da revisão sistemática de Kuchler & Arx, 2014 envolvendo no total 10 estudos com interesse para esta dissertação

Autores	Tipo de estudo	Procedimento	Abordagem	Localização	nº pacientes	nº implantes	Follow-up médio (meses)	Taxa de sucesso (%)	Taxa sobrevivência (%)	Ganho de osso (mm)	Complicações
Buser et al., 1996	PS	AG+ePTFE	Faseada	Maxila	28	–	–	–	–	3,4	1DTM 2 ETM
Raghoobar et al., 1998	RS	AG	Faseada	Maxila	23	31	37	96,8	100	–	3 DTM
Dortbudak et al, 2002	RS	AG	Faseada	Maxila	31	42	20,8	–	–	–	1 F 4 DLC 2 AS
Tymstra et al., 2010	RS	AG	Faseada	Maxila	10	20	12	100	100	–	–
Hof et al, 2011.	RS	AG	Faseada	Maxila	60	60	49	100	100	–	–
Hammerle et al., 2008	PS	XG+MC	Faseada	Maxila	12	15	–	–	–	3,6	0
Wallace & Gellin, 2010	PS	ALO+FC+MC	Faseada	Maxila	12	–	–	–	–	4,5	0
da Costa et al., 2011	RCT	ALO+AG+MTi (ALO+MTi)	Faseada	Maxila	5 5	20 20	–	–	–	4,6 2,2	–
Nissan et al., 2011	RS	ALO+MC	Faseada	Maxila	31	–	34	–	100	5,0	13 DTM 2 FCE
Nissan et al, 2012.	RS	ALO+MC	Faseada	Maxila	43	–	48	–	98,8	–	16 DTM

PS – estudo prospetivo, RS – estudo retrospectivo, RCT – estudo controlado randomizado

AG – enxerto autógeno, XG – enxerto xenógeno, ALO – enxerto alógeno, MC – membrana de colagénio, MTi – membrana de malha de titânio,

FC – fator de crescimento (rhPDGF-BB)

DTM – deiscência dos tecidos moles, ETM – encapsulação dos tecidos moles, F – fístula sobre o enxerto, DLC – deiscência no local da colheita óssea,

AS – alterações sensitivas, FCE – falha completa do enxerto

Tabela 4 – Resultados principais da revisão sistemática de Milinkovic & Cordaro, 2014 envolvendo um total de cinco estudos com interesse para esta dissertação

Autores	Tipo de estudo	Procedimento	Abordagem	Localização	nº pacientes	nº implantes	Follow-up médio (meses)	Taxa de sucesso (%)	Taxa sobrevivência (%)	Ganho de osso (mm)	Complicações
Meijndert et al., 2005	PRCT	AG	Faseada	Max	5	–	8,5	–	–	3	0
		AG+MC			5		8,5			3,4	
		XG+MC			5		8,5			2,4	
Chiapasco et al., 1999	CCT	AG+ePTFE (AG+MC)	Faseada	Max/Mand	15 (15)	30 (44)	27 (22)	93 (100)	100 (100)	2,7 (4)	13,3% EM (0)
Parodi et al., 1998	PS	sC+MC	Faseada	Max/Mand	16	27	12	–	100	2,5	0
Geurs et al., 2008	PS	ALO+MPGA	Faseada	Max/Mand	51	98	12	–	100	–	6% F
Hammerle et al., 2008	PS	XG+MC	Faseada	Max	12	15	–	–	–	3,7	0

PRCT – estudo prospectivo controlado randomizado, CCT – estudo clínico controlado, PS – estudo prospectivo

AG – enxerto autógeno, XG – enxerto xenógeno, MC – membrana de colagénio, MPGA – membrana reabsorvível de Ácido Poliglicólico,

ALO – enxerto alógeno, sC – esponja de colagénio

EM – exposição da membrana, F – fístula sobre o enxerto

No estudo de Chiapasco et al., entre parêntesis estão os resultados do grupo de controlo.

Tabela 5 – Resultados principais da meta-análise de Sánchez et al., 2015, envolvendo um total de 17 estudos de abordagem faseada

Autores	Tipo de estudo	Procedimento	nº pacientes	nº implantes	Follow-up médio (meses)	Taxa sucesso (%)	Taxa sobrevivência (%)	Exposição material regenerativo (%)	Ganho de osso (mm)
Chiapasco et al., 1999	CCT	AG+ePTFE (AG+MC)	15 (15)	30 (44)	27 (22)	93 (100)	100 (100)	13,3 (0)	–
Maiorana et al., 2005	CCT	AG+XG (AG)	12 (14)	19 (24)	5 (5)	91,6 (85,7)	–	–	–
Beitlitum et al., 2010	CCT	ALO+AG+MC2 (ALO+MC2)	12 (15)	–	–	73,3 (91,6)	–	20 (16,6)	–
Antoun et al., 2001	RCT	AG+ePTFE (AG)	5 (8)	–	6 (6)	100 (100)	–	20 (0)	–
Cordaro et al., 2011	RCT	AG+MC (AG)	11 (11)	28 (27)	24 (24)	100 (100)	100 (100)	27,2 (9,1)	–
de Freitas et al., 2013	RCT	FC+MTi (AG+MTi)	12 (12)	32 (30)	6 (6)	100 (100)	100 (100)	8,3 (16,6)	–
Buser et al., 2002	CS	AG+ePTFE	40	61	60	98,3	100	–	3,6
Hämerle et al., 2008	CS	XG+MC	12	17	–	92	100	0	3,7
Parodi et al., 1998	CS	sC+MC	16	27	–	100	100	–	2,5
Knapp et al., 2003	CS	Glass+ePTFE	12	–	6	100	100	50	1,1
von Arx & Buser, 2006	CS	AG+XG+MC	58	–	5,8	100	–	5,2	4,6
Urban et al., 2011	CS	XG+AG+MC	25	76	22,8	96	100	–	5,7
Acocella et al., 2010	CS	AG	15	30	5,2	100	100	–	–

Regeneração Óssea Guiada Horizontal prévia à colocação de implante

Autores	Tipo de estudo	Procedimento	n° pacientes	n° implantes	Follow-up médio (meses)	Taxa sucesso (%)	Taxa sobre- vivência (%)	Exposição material rege- nerativo (%)	Ganho ósseo (mm)
Acocella et al., 2012	CS	ALO	16	34	5,7	100	100	6,3	4,1
Verdugo et al., 2011	CS	AG+AG	15	15	40	100	100	–	–
de Stavola & Tunkel, 2013	CS	AG	10	–	4	–	100	0	–
Feuille et al., 2003	CS	ALO+TiPTFE	12	–	6	–	100	–	–

CCT – estudo clínico controlado, RCT – estudo controlado randomizado, CS – estudo série de casos

AG – enxerto autógeno, XG – enxerto xenógeno, ALO – enxerto alógeno, Glass – vidro bioativo, MC – membrana de colagénio,

MC2 – membrana de colagénio “cross-linked”, MTi – membrana de malha de titânio, sC – colagénio esponjoso

TiPTFE – membrana de ePTFE reforçada com titânio, FC – fator de crescimento (rhPDGF-BB)

Os resultados entre parêntesis dizem respeito aos grupos de controlo.

V. Discussão

Após perda dentária, através de exodontia ou traumatismos, ocorre perda do volume da crista alveolar devido a processos de reabsorção óssea. Por vezes, é necessário recorrer a procedimentos de aumento do volume das cristas alveolares para se poder reabilitar com implantes endoósseos. Segundo Esposito et al. (2008), algumas técnicas podem ser aplicadas para se reconstituir o volume ósseo necessário das cristas alveolares tais como: enxertos do tipo *onlay*, enxertos do tipo *inlay*, expansão da crista, distração osteogénica e procedimentos de ROG.

Os procedimentos de ROG preconizam a utilização de membranas (reabsorvíveis ou não-reabsorvíveis) que têm como principal objetivo a estabilização do coágulo de sangue e a criação de um espaço no qual as células provenientes de tecido ósseo podem proliferar (Clementini et al., 2012). As membranas não reabsorvíveis necessitam de uma segunda intervenção cirúrgica e acometem uma grande possibilidade de infeções bacterianas podendo levar à necessidade de remoção precoce das mesmas e reduzindo assim a quantidade de osso regenerado (Becker et al., 1994 cit. in Dinato et al., 2007). Por outro lado, as membranas reabsorvíveis possuem um menor risco de infeção e não necessitam de uma segunda intervenção cirúrgica. Contudo, o curto tempo de reabsorção destas membranas pode fazer com que não atuem como barreira física durante os seis meses necessários para uma ROG com sucesso (Schliephake et al., 2000).

A maior parte dos procedimentos de ROG associa à utilização de membranas a aplicação de enxertos ósseos que podem ser autólogos, alógenos, xenógenos ou aloplásticos. Estes enxertos podem ser aplicados em bloco ou particulados, estando os primeiros mais indicados para casos de regeneração óssea de grandes defeitos e os segundos para regeneração de defeitos menores (Emam & Stevens, 2013).

O conjunto de resultados apresentado neste trabalho permite verificar que são diversos os procedimentos e os materiais utilizados em ROG sendo também diversas as taxas de sucesso obtidas. Numa tentativa de clarificar como é que os procedimentos e os materiais utilizados influenciam a regeneração óssea, foram analisados dois parâmetros fundamentais em ROG, o ganho ósseo horizontal e as complicações pós-operatórias.

Ganho ósseo horizontal

Quanto ao ganho ósseo horizontal, esta característica foi referida em cinco estudos na revisão sistemática de Kuchler & Arx (2014): Nissan et al. (2011) obtiveram os maiores valores deste estudo com 5,0 mm de osso horizontal regenerado de forma prévia à colocação de implantes utilizando uma combinação de aloenxerto em bloco e particulado, cobertos com uma membrana de colagénio. Wallace & Gellin (2010) obtiveram valores de aumento ósseo de 4,5 mm utilizando uma mistura de aloenxertos em bloco e particulado, com fatores de crescimento derivados de plaquetas humanas recombinadas (rhPDGF-BB) e uma membrana reabsorvível de colagénio. Da Costa et al. (2011), num estudo controlado randomizado (RCT), obtiveram valores de osso horizontal regenerado de 4,6 mm num grupo A utilizando uma mistura de aloenxerto em bloco com autoenxerto e membrana de malha de titânio, e de 2,2 mm num grupo B utilizando apenas aloenxerto em bloco e malha de titânio. Buser et al. (1996) obtiveram valores de 3,4 mm utilizando uma mistura de autoenxertos em bloco da região mentoniana ou retromolar e autoenxertos “chips” com uma membrana de ePTFE. Hammerle et al. (2008) obtiveram 3,6 mm de ganho ósseo utilizando xenoenxertos e uma membrana de colagénio.

Na revisão sistemática de Milinkovic & Cordaro (2014), quatro estudos reportaram sobre o aumento ósseo horizontal prévio à colocação de implantes: Meijndert et al. (2005) obtiveram três valores médios diferentes de acordo com os três procedimentos aplicados. O maior valor encontrado dentro deste RCT foi de 3,4 mm com a mistura de autoenxerto em bloco da região mentoniana e autoenxerto particulado coberto por uma membrana reabsorvível de colagénio, seguido de 3,0 mm obtidos apenas com a utilização de autoenxertos da região mentoniana em bloco e particulado, sem aplicação de membrana como barreira física e por fim de 2,4 mm com xenoenxerto particulado coberto por uma membrana de colagénio. Chiapasco et al., 1999, num outro estudo RCT, obtiveram os valores de 2,7 mm com a utilização de autoenxerto coberto por uma membrana de ePTFE e de 4,0 mm com autoenxerto coberto com um a membrana de colagénio. Parodi et al. (1998) obtiveram os valores de aumento ósseo horizontal de 2,5 mm com a utilização de uma esponja de colagénio como material de enxerto, coberto por uma membrana reabsorvível de colagénio.

Na meta-análise de Sánchez et al., 2015 o aumento ósseo horizontal é referido em sete dos estudos incluídos. Em dois destes estudos, (Hammerle et al., 2008 e Parodi et al. 1998) já foi anteriormente discutido o aumento ósseo horizontal. Dos restantes cinco, Buser et al. (2002) atingiram 3,6 mm utilizando autoenxerto em bloco do ramo da mandíbula e da região mentoniana cobertos por uma membrana de e-PTFE; Knapp et al. (2003) obtiveram um ganho de 1,1 mm utilizando enxertos aloplásticos de “Bioglass” e uma membrana de e-PTFE; von Arx & Buser (2006), utilizando uma mistura de autoenxertos em bloco do ramo da mandíbula e da sínfise mandibular e xenoenxertos particulados cobertos com uma membrana de colagénio, referem um aumento ósseo horizontal de 4,6 mm; Urban et al. (2011) utilizando também uma mistura de autoenxertos com xenoenxertos particulados cobertos por uma membrana de colagénio obtiveram um ganho ósseo de 5,7 mm; Acocella et al. (2012) referem um aumento ósseo horizontal de 4,1 mm utilizando apenas aloenxertos em bloco.

Assim, olhando para o conjunto de resultados apresentado, verifica-se que os valores mais elevados de aumento ósseo horizontal prévio à colocação de implantes estão associados a procedimentos envolvendo autoenxertos ou aloenxertos cobertos com uma membrana reabsorvível de colagénio. Nestes enxertos, a associação de materiais na forma de bloco e particulados parece conferir um melhor desempenho. Também a associação com xenoenxertos particulados desproteinizados pode dar origem a bons resultados. Parece também haver evidência de que a associação de fatores de crescimento derivados de plaquetas sanguíneas favorece o ganho ósseo. Verificou-se que com membranas não reabsorvíveis também se podem alcançar bons resultados regenerativos, contudo estas membranas estão associadas a um maior risco de complicações, como será discutido a seguir, o que pode comprometer o aumento ósseo.

Complicações pós-operatórias e taxas de sucesso e de sobrevivência

Quanto às complicações pós-operatórias elas são também referidas na maior parte dos estudos apresentados. No estudo de Meijndert et al. (2007) inserido na revisão sistemática de Esposito et al., 2008, os dois grupos onde foram utilizados autoenxertos da região mentoniana, um sem recurso a membrana e outro com recurso a uma membrana de colagénio, não sofreram qualquer tipo de complicação pós-operatória, apresentando taxas de sucesso e de sobrevivência de 100%. No terceiro grupo, onde foi

utilizado xenoenxerto bovino particulado coberto com uma membrana de colagénio, foram perdidos dois implantes, apresentando taxas de sucesso de 100% e de sobrevivência de 93,5%, para um período de observação de 12 meses.

No estudo de Buser et al. (2002) inserido na revisão sistemática de Clementini et al. (2012), apenas um dos 61 implantes colocados em osso regenerado com autoenxertos da região mentoniana cobertos com uma membrana não reabsorvível de e-PTFE, num período de follow-up de 60 meses apresentou infecção periimplantar com supuração, resultando numa taxa de sucesso de 98,3% e de sobrevivência de 100%.

Na revisão sistemática de Kuchler & Arx (2014), sete estudos reportaram sobre complicações pós-operatórias. No estudo de Hämmerle et al., 2008 (xenoenxerto coberto com membrana de colagénio) e de Wallace & Gellin, 2010 (aloenxerto com fatores de crescimento cobertos com membrana de colagénio) não ocorreu qualquer tipo de complicação pós-operatória. Buser et al., 1996 (autoenxerto coberto com membrana de e-PTFE) referiram a ocorrência de uma deiscência dos tecidos moles com remoção parcial da membrana não reabsorvível e duas encapsulações dos tecidos moles. Raghoobar et al., 1996 (apenas autoenxerto) referiram ocorrência de três deiscências da mucosa sobre o enxerto, requerendo osteoplastia, apresentando taxas de sucesso de 96,8% e de sobrevivência de 100% após um período de observação de 37 meses. Dörtbudak et al., 2002 (apenas autoenxerto) referiram a ocorrência de uma fístula que cicatrizou espontaneamente após remoção de osso necrosado, quatro deiscências da ferida cirúrgica das áreas onde foi feita a colheita óssea e duas alterações sensitivas transitórias em dentes da mandíbula anterior. Nissan et al., 2011 (aloenxerto coberto com membrana de colagénio) referiram 13 deiscências dos tecidos moles com consequente exposição dos enxertos e perda completa de dois enxertos ósseos em bloco, apresentando uma taxa de sobrevivência de 100% num período de *follow-up* de 34 meses. Nissan et al., 2012 (aloenxerto coberto com membrana de colagénio) referiram ocorrência de 16 deiscências de tecidos moles com consequente exposição dos enxertos, obtendo uma taxa de sobrevivência de 98,8% após um período de observação de 48 meses.

Na revisão sistemática de Milinkovic & Cordaro (2014), os cinco estudos referidos abordam as complicações pós-operatórias. No estudo de Meijndert et al. (2005), não ocorreu qualquer tipo de complicação pós-operatória, após um período de observação de

8,5 meses, considerando os cinco implantes colocados em cada um dos três grupos diferentes (apenas autoenxerto, autoenxerto com membrana e colagénio e xenoenxerto com membrana de colagénio). No estudo de Chiapasco et al. (1999) foram referidas, num grupo de 30 implantes colocados utilizando uma membrana não reabsorvível de e-PTFE, 13,3% de deiscências dos tecidos moles com consequente exposição da membrana, ao fim de um período de observação de 27 meses, resultando numa taxa de sucesso de 93% e de sobrevivência de 100%. No outro grupo, onde foram colocados 44 implantes e onde foi utilizada uma membrana reabsorvível de colagénio, não ocorreu qualquer tipo de complicação pós-operatória, após um período de observação de 22 meses, resultando em taxas de sucesso e de sobrevivência de 100%. Os estudos de Parodi et al. (1998) e Hammerle et al. (2008), em que foi utilizada uma membrana de colagénio, também não obtiveram qualquer tipo de complicação, nos respetivos 27 e 15 implantes colocados. Geurs et al. (2008), num estudo utilizando membranas reabsorvíveis sintéticas de ácido poliglicólico, obtiveram, nos 98 implantes colocados e após um período de observação de 12 meses, 6% de casos com fístula sobre o enxerto, alcançando uma taxa de sobrevivência de 100%.

Na meta-análise de Sánchez et al. (2015), dos 17 estudos apresentados 10 abordaram complicações pós-operatórias, referindo-se apenas a exposição do material regenerativo. Destes 10 estudos, o de Chiapasco et al. (1999) e Hammerle et al. (2008) já foram discutidos na revisão sistemática anterior. O estudo de Stavola e Tunkel (2013) utilizando apenas autoenxerto, não teve qualquer tipo de complicação pós-operatória referindo uma taxa de sobrevivência de 100% após quatro meses de observação. Relativamente ao estudo de Beitlitum et al. (2010), verificou-se que no grupo em que foi colocado aloenxerto mais autoenxerto coberto com uma membrana de colagénio “cross-linked”, em 20% dos implantes houve exposição do material de regeneração, obtendo-se uma taxa de sucesso de 73,3%. No grupo em que foi colocado apenas aloenxerto coberto com uma membrana de colagénio “cross-linked”, verificou-se que em 16,6% dos implantes colocados ocorreu exposição do material regenerativo, registando-se uma taxa de sucesso de 91,6%. No estudo de Antoun et al. (2001) verificou-se, no grupo em que foi colocado autoenxerto coberto com uma membrana de e-PTFE, que houve exposição do material regenerativo em 20% dos implantes colocados, obtendo-se uma taxa de sucesso de 100% ao fim de um período de observação de seis meses. No grupo em que foi apenas colocado autoenxerto sem

membrana não se observou qualquer complicação pós-operatória. Relativamente ao estudo de Cordaro et al. (2011), no grupo de 28 implantes, em que foi colocado autoenxerto coberto com membrana de colagénio verificou-se, após um período de observação de 24 meses, exposição do material regenerativo em 27,2% dos implantes colocados, obtendo-se uma taxa de sucesso e de sobrevivência de 100%. No grupo de 27 implantes, em que apenas foi colocado autoenxerto verificou-se, para o mesmo período de *follow-up*, que apenas em 9,1% dos implantes ocorreu exposição do material regenerativo. No estudo de Freitas et al. (2013) verificou-se que no grupo (32 implantes colocados) intervencionado com o fator de crescimento rhPDGF-BB coberto com uma membrana de malha de titânio ocorreu, após um período de observação de seis meses, exposição de material regenerativo em 8,3% dos implantes colocados, mas as taxas de sucesso e de sobrevivência reportadas são de 100%. No grupo em que foi utilizado autoenxerto coberto com membrana de malha de titânio (30 implantes colocados) ocorreu, ao fim do mesmo período de observação, exposição de material regenerativo em 16,6% dos implantes, mas as taxas de sucesso e de sobrevivência reportadas continuam a ser de 100%. O estudo de Knapp et al. (2003), envolvendo 12 pacientes e enxertos aloplásticos de “*bioglass*” cobertos com uma membrana de e-PTFE, refere que, após um período de observação de seis meses, ocorreu exposição do material regenerativo em 50% dos implantes colocados mas, apesar disso, as taxas de sucesso e de sobrevivência reportadas são de 100%. No estudo de Von Arx e Buser (2006) utilizando autoenxerto e xenoenxerto coberto com uma membrana de colagénio, ocorreu, após um período de observação de seis meses, exposição do material regenerativo em 5,2% dos implantes e uma taxa de sucesso de 100%. Por fim, no estudo de Acocella et al. (2012), dos 34 implantes colocados utilizando apenas aloenxerto, verificou-se que 6,3% sofreram exposição do material regenerativo ao fim de um período de observação de seis meses, apresentando também taxas de sucesso e de sobrevivência de 100%.

Em síntese, da análise dos resultados apresentados pode-se dizer que as complicações pós-operatórias são mais prevalentes quando a membrana utilizada é não reabsorvível, sendo que a complicação mais reportada é a discência dos tecidos moles com consequente exposição da membrana.

Olhando em conjunto para os resultados relativos ao ganho ósseo e às complicações pós-operatórias, constata-se que se conseguem bons valores de ganho ósseo horizontal com diversos biomateriais, associados a diversos tipos de membranas. No entanto, parece bem estabelecido que as membranas não reabsorvíveis estão sujeitas a maiores complicações pós-operatórias, para além da necessidade de um segundo ato cirúrgico para remoção da membrana.

Cada um dos estudos apresentados e discutidos neste trabalho apresenta as suas próprias conclusões:

- Meijndert et al. (2007) (inserido em Esposito et al., 2008) – concluíram que parece haver evidência de que os procedimentos de ROG horizontal recorrendo a xenoenxertos bovinos desproteinizados estão associados a um maior risco de perda do implante em relação aos autoenxertos, afirmando que são necessários mais estudos e com períodos de *follow-up* maiores para se comprovar esta tendência.
- Buser et al. (2002) (inserido em Clementini et al., 2012) – sugerem que a capacidade e a experiência do médico dentista que realiza os procedimentos de regeneração óssea e que posteriormente reabilita com implantes pode ser o fator determinante no sucesso de todo o processo. Concluem ainda que os procedimentos de ROG horizontal prévios à colocação de implantes utilizando autoenxertos e membranas de ePTFE são previsíveis e permitem a colocação de implantes em áreas anteriormente atroficas, com resultados semelhantes a implantes colocados em osso nativo. Sugerem também que mais estudos devem ser realizados com critérios de sucesso bem definidos e com um período de *follow-up* maior.
- Kuchler & Arx (2014) – referem que não se podem tirar conclusões sobre qual a melhor técnica para ROG horizontal no setor anterior da maxila concluindo que os procedimentos de ROG horizontal prévios à colocação de implantes na maxila anterior estão associados a altas taxas de sucesso e de sobrevivência, mesmo usando biomateriais diferentes.
- Milinkovic & Cordaro (2014) – concluíram que quando a largura da crista alveolar é inferior a 3,5 mm, não permitindo a estabilidade primária do implante, os

procedimentos de ROG prévios à colocação do implante são a técnica mais recomendada.

- Aloy-Prósper et al. (2015) – concluíram que não existem diferenças entre as taxas de sobrevivência dos implantes colocados em zonas regeneradas através de procedimentos de ROG horizontal e as dos implantes colocados em osso nativo. Recomendam ainda que sejam feitos no futuro estudos controlados randomizados de larga escala com períodos de *follow-up* maiores com acesso a parâmetros estéticos e de estabilização dos tecidos moles e duros periimplantares.
- Sánchez et al. (2015) – concluíram que nos procedimentos de ROG horizontal prévios à colocação e implantes se observou uma redução significativa na dimensão dos defeitos ósseos alveolares com altas taxas de sucesso e de sobrevivência dos implantes. Sugerem ainda que, na prática clínica, se deve dar prioridade aos procedimentos menos invasivos e que envolvam menos riscos de complicações cirúrgicas. Alertam para a necessidade da realização de RCT's bem desenhados e com períodos de *follow-up* maiores.

Estas conclusões são muito gerais e até algo contraditórias, dando assim muita liberdade de escolha ao médico dentista sobre o procedimento de ROG mais adequado a cada paciente.

Se por um lado se afirma que “*quando a largura da crista alveolar é inferior a 3,5 mm, não permitindo a estabilidade primária do implante, os procedimentos de ROG prévios à colocação do implante são a técnica mais recomendada*” (Milinkovic & Cordaro , 2014), também se diz que “*não se podem tirar conclusões sobre qual a melhor técnica para ROG horizontal no setor anterior da maxila concluindo que os procedimentos de ROG horizontal prévios à colocação de implantes na maxila anterior estão associados a altas taxas de sucesso e de sobrevivência, mesmo usando biomateriais diferentes*” (Kuchler & Arx, 2014).

Por outro lado afirma-se “*que os procedimentos de ROG horizontal prévios à colocação de implantes utilizando autoenxertos e membranas de ePTFE são previsíveis e permitem a colocação de implantes em áreas anteriormente atroficas, com resultados*

semelhantes aos obtidos com implantes colocados em osso nativo” (Buser et al., 2002) mas também se diz que “na prática clínica, se deve dar prioridade aos procedimentos menos invasivos e que envolvam menos riscos de complicações cirúrgicas” (Sánchez et al., 2015).

VI. Conclusão

O conjunto de resultados apresentado neste trabalho engloba a Regeneração Óssea Guiada Horizontal Prévia à Colocação de Implantes e permite verificar que são diversos os procedimentos e os materiais utilizados em ROG.

Atendendo ao conjunto de resultados analisado, verifica-se que os valores mais elevados de aumento ósseo horizontal prévio à colocação de implantes estão associados a procedimentos envolvendo autoenxertos ou aloenxertos, cobertos com uma membrana reabsorvível de colagénio. No entanto, verificou-se que são também reportados muito bons resultados regenerativos com membranas não reabsorvíveis, sendo que o uso destas membranas obriga a um segundo ato cirúrgico para a sua remoção e está associado a um maior risco de complicações, o que pode comprometer o sucesso do aumento ósseo.

A utilização de membranas (reabsorvíveis ou não reabsorvíveis) permite isolar adequadamente o espaço alveolar sob intervenção, fazendo com que apenas células osteogénicas ocupem esse espaço, impedindo a proliferação de células fibroblásticas. As membranas promovem assim a formação de osso regenerado semelhante ao nativo. As membranas reabsorvíveis apresentam menor risco de exposição e conseqüentemente menor risco de infeção, relativamente às não reabsorvíveis. Os enxertos ósseos, para além de conferirem suporte às membranas, promovem a formação e o crescimento do novo osso regenerado.

Da análise dos estudos apresentados pode-se concluir que os implantes colocados em osso regenerado apresentam taxas de sobrevivência e de sucesso semelhantes aos implantes inseridos em osso nativo, não regenerado.

Assim, os procedimentos de ROG horizontal prévios à colocação dos implantes representam um método de regeneração óssea da crista alveolar com resultados previsíveis e de elevado sucesso, permitindo a colocação de implantes em áreas previamente atroficas e sem a estabilidade primária adequada.

Do conjunto de resultados analisado pode-se ainda concluir que a escolha do melhor procedimento de ROG a utilizar é, em última análise, uma decisão do médico dentista,

ponderando os recursos disponíveis e as condições fisiológicas do paciente, já que, objetivamente, se encontram reportados muito bons resultados regenerativos quer com membranas de colagénio quer com membranas de ePTFE, recorrendo quer a autoenxertos quer a xenoenxertos.

VII. Bibliografia

Albrektsson, T. et al. (1986). The long-term efficacy of currently used dental implants: A review and proposed criteria of success. *The International Journal of Oral & Maxillofacial Implants*, 1(1), pp. 11-25.

Aloy-Prósper et al. (2015). The outcome of intraoral onlay block bone grafts on alveolar ridge augmentations: a systematic review. *Medicina Oral Patología Oral y Cirugía Bucal*, 20(2), pp. 251-258.

Araújo, M.G. & Lindhe, J. (2005). Dimensional ridge alterations following tooth extraction. An experimental study in the dog. *Journal of Clinical Periodontology*, 32, pp. 212-218.

Ayub, L.G. et al. (2011). Regeneração óssea guiada e suas aplicações terapêuticas. *Brazilian Society of Periodontology*, 21(4), pp. 24-31.

Barber, H.D. et al. (2007). Using a dense PTFE membrane without primary closure to achieve bone and tissue regeneration. *Journal of Oral and Maxillofacial Surgery*, 65(4), pp.748-752.

Bartee, B.K. (2001). Extraction site reconstruction for alveolar ridge preservation. Part 1: Rationale and materials selection. *Journal of Oral Implantology*, 27(4), pp. 187-193.

Buser, D. et al. (1999). Localized ridge augmentation with autografts and barrier membranes. *Periodontology 2000*, 19(1), pp. 151-163.

Buser, D. et al. (2012). 10-Year survival and success rates of 511 titanium implants with a sandblasted and acid-etched surface: A retrospective study in 303 partially edentulous patients. *Clinical Implant Dentistry and Related Research*, 14(6), pp. 840-849.

Clementini, M. et al. (2012). Success rate of dental implants inserted in horizontal and vertical guided bone regenerated areas: A systematic review. *International Journal of Oral and Maxillofacial Surgery*, 41, pp. 847-852.

Dahlin, C. et al. (1988). Healing of bone defects by guided tissue regeneration. *Plastic and Reconstructive Surgery*, 81(5), pp. 672-676.

Dimitriou, R. et al. (2012). The role of barrier membranes for guided bone regeneration and restoration of large bone defects: current experimental and clinical evidence. [Em linha]. Disponível em <<http://www.biomedcentral.com/1741-7015/10/81>>. [Consultado em 11/06/2016].

Dinato, J.C. et al. (2007). Técnicas cirúrgicas para regeneração óssea viabilizando a instalação de implantes. In: *Periodontologia: Integração e Resultados*, pp. 183-226.

Drysdale, C. et al. (2012). A dentist's guide to implantology. [Em linha]. Disponível em <http://www.adi.org.uk/profession/dentist_guide/a-dentists-guide-to-implantology.pdf>. [Consultado em 27/06/2016].

Ellinger, R. et al. (1993). Collagen membrane barrier therapy to guided regeneration in class II furcations in humans. *Journal of Periodontology*, 64(7), pp.622-629.

Emam, H.A. & Stevens, M.R. (2013). Concepts in bone reconstruction for implant rehabilitation In: Motamedi, M. (Ed). *A textbook of Advanced Oral and Maxillofacial Surgery*, 23, pp. 617-640.

Esposito, M. et al. (2008). Interventions for replacing missing teeth: bone augmentation techniques for dental implant treatment. *Australian Dental Journal*, 54(1), pp. 70-71.

Jung et al. (2008). A systematic review of the 5-year survival and complication rates of implant-supported single crowns. *Clinical. Oral Implants Research*, 19(2), pp. 119-130.

Kazor, C.E. et al. (2004). Implant plastic surgery: A review and rationale. *Journal of Oral Implantology*, 30(4), pp. 240-254.

Kohal, R.J. & Hurzeler, M.B. (2002). Bioresorbable barrier membranes for guided bone regeneration around dental implants. *Schweiz. Monatsschr. Zahnmed*, 112(12). pp.1222-1229.

Koyama, Y. et al. (2007). Reconstruction of bone fenestration on mandibular by the guided bone regeneration methods with beta-TCP/PLGC membranes. *Journal of Nanoscience and Nanotechnology*, 7(3), pp. 859-861.

Kuchler, U. & Arx, T. (2014). Horizontal ridge augmentation in conjunction with or prior to implant placement in the anterior maxilla: A systematic review. *The International Journal of Oral & Maxillofacial Implants*, 29, pp. 14-24.

Lang, N.P., Araújo, M. & Karring, T. (2005). Alveolar bone formation. In: Lindhe, J. (Ed). *Clinical Periodontology and Implant Dentistry*. 4ª Ed, Rio de Janeiro, Guanabara Koogan, pp. 866-876.

Lindhe, J., Karring, T. & Araújo, M. (2005). Anatomy of the periodontium. In: Lindhe, J. (Ed). *Clinical Periodontology and Implant Dentistry*. 4ª Ed, Rio de Janeiro, Guanabara Koogan, p. 34.

Lumetti, S. et al. (2012). Fresh-frozen bone blocks for horizontal ridge augmentation in the upper maxilla: 6-Month outcomes of a randomized controlled trial. *Clinical Implant Dentistry and Related Research*, 16(1), pp. 1-8.

McAllister, B.S. & Haghghat, K. (2007). Bone augmentation techniques. *Journal of Periodontology*, 78(3), pp. 377-396.

Mezzomo, L.A. et al. (2011). Alveolar ridge preservation after dental extraction and before implant placement: A literature review. *Revista Odonto Ciência*, 26(1), pp. 77-83.

Milinkovic, I. & Cordaro, L. (2014). Are there specific indications for the different alveolar bone augmentation procedures for implant placement? A systematic review. *International Journal of Oral and Maxillofacial Surgery*, 43, pp. 606-625.

Moses, O. et al. (2005). Healing of dehiscence-type defects in implants placed together with different barrier membranes: A comparative clinical study. *Clinical Oral Implants Research*, 16, pp. 210-219.

- Nallaswamy, D. (2003). Complete denture insertion. *In*: Nallaswamy, D. (Ed.). *Textbook of Prosthodontics*. Nova Deli, Jaypee Brothers Medical Publishers, pp. 219-37.
- Oltramari, P.V. et al. (2007). Orthodontic movement in bone defects filled with xenogenic graft: An experimental study in minipigs. *American Journal of Orthodontics and Dentofacial Orthopedics*, 131(3), pp. 302-317.
- Pagni, G. et al. (2012) Postextraction alveolar ridge preservation: Biological basis and treatments. *International Journal of Dentistry*, pp 1-13.
- Pinheiro, A. et al. (2009). Bone repair following bone grafting hydroxyapatite guided bone regeneration and infra-red laser photobiomodulation: A histological study in rodent model. *Laseres in Medical Science*, 24(2), pp. 234-240.
- Pinho, M. et al. (2006). Titanium membranes in prevention of alveolar collapse after tooth extraction. *Implant Dentistry*, 15(1), pp. 53-61.
- Prato, G.P. et al. (2004). Prevention of alveolar ridge deformities and reconstruction of lost anatomy: A review of surgical approaches. *The International Journal of Periodontics and Restorative Dentistry*, 24(5), pp. 434-445.
- Raspall, G. (1997). Conceitos gerais em cirurgia maxilofacial. *In* Raspall, G. (Ed). *Cirurgia Maxilofacial*, pp. 22-24.
- Rodella, L.F. et al. (2011). Biomaterials in maxillofacial surgery: membranes and grafts. *International Journal of Biomedical Science*, 7(2), pp. 81-88.
- Sánchez, I. et al. (2015). Effectiveness of lateral bone augmentation on the alveolar crest dimension: A systematic review and meta-analysis. *Journal of Dental Research*, 94(9), pp. 128-142.
- Schliephake, H. (2000). Guided bone regeneration around endosseous implants using a resorbable membrane vs a PTFE membrane. *Clinical Oral Implants Research*, 11(3), pp. 230-241.

Schropp, L. et al. (2003). Bone healing and soft tissue contour changes following single-tooth extraction: A clinical and radiographic 12-month prospective study. *The International Journal of Periodontics and Restorative Dentistry*, 23(4), pp. 313-323.

Urban, I. (2012). Vertical and horizontal augmentation using guided bone regeneration. PhD Thesis, Faculty of Dentistry, University of Szeged, Hungary.