

Capucine Marie Elisabeth Rougeaux

**Efeitos adversos da radioterapia no tratamento de cancro da cabeça e pescoço:  
Osteorradionecrose Mandibular**

Universidade Fernando Pessoa

Faculdade de Ciências da Saúde

Porto, 2018



Capucine Marie Elisabeth Rougeaux

**Efeitos adversos da radioterapia no tratamento de cancro da cabeça e pescoço:  
Osteorradionecrose Mandibular**

Universidade Fernando Pessoa

Faculdade de Ciências da Saúde

Porto, 2018



**Efeitos adversos da radioterapia no tratamento de cancro da cabeça e pescoço:  
Osteorradionecrose Mandibular**

*“Trabalho apresentado à Universidade Fernando Pessoa  
como parte dos requisitos para obtenção do grau de  
Mestre em Medicina Dentária.”*

Atesto a originalidade do trabalho,

---

(Capucine Marie Elisabeth Rougeaux)

## **RESUMO**

A Osteorradionecrose Mandibular constitui um dos efeitos adversos mais temíveis da radioterapia da cabeça e do pescoço. Devido a uma etiologia multifatorial e uma fisiopatologia complexa, ela ainda representa um grande desafio clínico e cirúrgico. Este tratamento resulta numa desvascularização óssea progressiva e irreversível dos tecidos irradiados. Os sintomas variam dependendo da severidade e extensão da destruição óssea levando, nos casos mais avançados, a uma fratura patológica da mandíbula. Nesta revisão narrativa, descreveremos os mecanismos complexos da progressão patológica da osteorradionecrose e os vários sinais e sintomas clínicos que a caracterizam. As numerosas classificações atribuídas à osteorradionecrose, permitiram desenvolver um arsenal terapêutico médico-cirúrgico abastado, bem como a elaboração de cuidados pré, intra e pós a radioterapia, que iremos detalhar. Finalmente, sendo a prevenção o mecanismo de eleição no não desenvolvimento da osteorradionecrose, discutir-se-á como uma abordagem multidisciplinar individualizada, pré escolha terapêutica, levando a uma melhor a qualidade de vida dos pacientes.

**Palavras chaves:** “osteorradionecrose”; “radioterapia”, “cancro cabeça e pescoço”, “necrose mandibular”, “tratamento”, “qualidade de vida”

## **ABSTRACT**

Osteoradionecrosis of the jaw is one of the most dreadful radio-induced side effects of head and neck. With a multifactorial aetiology and a complex physiopathology, it still is a major clinical and surgical challenge. This treatment results in a progressive and irreversible bone devitalization of the irradiated bone. Symptoms vary depending of the severity and extent of bone destruction, leading, in the most advanced cases, to a pathological mandibular fracture. In this review, we will describe the complex mechanisms of pathological progression of osteoradionecrosis and the various clinical signs and symptoms that characterize it. The numerous classifications attributed to the osteoradionecrosis enabled us to develop a well-equipped medical, surgical therapeutic arsenal and the elaboration of medical cares before, during and after radiotherapy, that we will detail. As prevention is the osteoradionecrosis election mechanism, we will see how the multidisciplinary approach, upstream of the therapeutic choice would improve patient quality of life.

**Key words:** "osteoradionecrosis"; "radiation therapy", "head and neck cancer", "mandibular necrosis", "treatment", "quality of life"

## **DEDICATÓRIA**

Aos meus Pais, por nunca cessarem de apoiar me e por sempre me permitirem realizar todos os meus sonhos.

À Camille, Só se vê bem com o coração. O essencial é invível aos olhos.

À Clémence, O meu anjo da guarda.

## **AGRADECIMENTOS**

Agradeço a minha orientadora, Alexandra Arcanjo, por ter sido atenta e por sua disponibilidade. Obrigado por sua simpatia, humor e paciência que torná-la numa pessoa particularmente agradável e enternecedora.

Obrigado a todos os Professores da faculdade Fernando Pessoa, que durante todo o curso, compartilharam os seus conhecimentos.

Obrigado a todo o pessoal, sem o qual o bom desenrolar da faculdade seria impossível.

Obrigado a Alexandrine Carvalho, que tornara os meus anos académicos mais agradáveis, e para ser um exemplo de vida, quer ao nível profissional, quer humano.

Obrigado a minha família, aos meus amigos e a todas as pessoas que me acompanharam durante esta caminhada.

À Guillaume e Bon Papa.

Obrigado a todos, sem exceção.

## ÍNDICE

|   |      |
|---|------|
| Índice de Esquemas.....                                 | x    |
| Índice de Questionário e Recomendações.....             | xi   |
| Índice de Tabelas.....                                  | xii  |
| Lista de Abreviaturas .....                             | xiii |
| I. INTRODUÇÃO .....                                     | 1    |
| 1. Materiais e Métodos.....                             | 1    |
| II. DESENVOLVIMENTO .....                               | 3    |
| 1. Definição e Epidemiologia.....                       | 3    |
| 2. Etiopatogenia e Classificações.....                  | 3    |
| 3. Diagnóstico.....                                     | 6    |
| i. Anamnese e diagnóstico clínico.....                  | 6    |
| ii. Diagnóstico radiográfico.....                       | 7    |
| 4. Fatores de riscos .....                              | 8    |
| 5. Arsenal terapêutico e algoritmo de atuação.....      | 8    |
| 6. Proposta de intervenção , Cuidados e Prevenção.....  | 10   |
| i. Pré-radioterapia.....                                | 10   |
| ii. Durante a radioterapia.....                         | 10   |
| iii. Pós-radioterapia.....                              | 11   |
| 7. Alternativas ao longo prazo e Qualidade de vida..... | 11   |
| III. DISCUSSÃO.....                                     | 12   |
| IV. CONCLUSÕES.....                                     | 15   |
| V. BIBLIOGRAFIA.....                                    | 16   |
| VI. ANEXOS.....   | xix  |

## ÍNDICE DE ESQUEMAS

|   |          |
|---|----------|
| Esquema 1. Fisiopatologia dos 3H seguindo Marx, 1983 .....  | 4/xx     |
| Esquema 2. Fisiopatologia da Fibrose Induzida por Radiações (RIF), seguindo Delanian e Lafaix, 2002 ..... | 4/xxi    |
| Esquema 3. Guidelines dos cuidados orais Pré Radioterapia.....  | 10/xxii  |
| Esquema 4. Guidelines e Estratégias Terapêuticas pós radioterapia no ambiente Dentário.....               | 11/xxiii |

## **ÍNDICE DE QUESTIONÁRIO E RECOMMANDAÇÕES**

Anexo 1. Escala de Qualidade de Vida da Universidade de Washington (UW-QoL) .....11/xxv

Anexo 2. Cuidados Oraís sugeridos pela MASCC .....15/xxvi

## ÍNDICE DE TABELAS

|  |          |
|--|----------|
| Tabela 1. Principais evoluções fisiopatogénicas da ORN.....        | 3/xxviii |
| Tabela 2. Classificação por estágios da ORN sugerida por Marx..... | 5/xxix   |
| Tabela 3. Fatores de risco associados à ORN Mandibular.....        | 8/xxx    |

## **LISTA DE ABREVIATURAS**

AL – Anestesia Local

ATB - Antibioterapia

CBCT – Tomografia Computadorizada com Cone-Beam

CLO - Clodronato

DM - Diabete Mellitus

Gy – Unidade de Medida Gray

HBO – Oxigenioterapia Hiperbárica

HIV – Vírus de Imunodeficiência Humana

IMRT – Radioterapia por Intensidade Modulada

IRM – Imagem por Ressonância Magnética

LLLT – Low-Level Laser Therapy

MBCT – Tomografia Computadorizada com MultiDetector

MeV – Mégaélectronvolt

ORN – Osteorradição

PEN - Pentoxifilina

RP – Radiografia Panorâmica

QT - Quimioterapia

RIF - Fibrose induzida por Radiações

RT – Radioterapia

TO – Tocoferol

UICC – União Internacional Contra o Cancro

VC - Vasoconstritor

## **I. INTRODUÇÃO**

A radioterapia (RT) é o abordagem de eleição no tratamento das lesões malignas da cabeça e do pescoço (sendo 90% destas são carcinomas espinocelulares) com uma melhor taxa de sobrevivência dos pacientes e um controle loco-regional do processo neoplásico. A RT pode ser aplicada sozinha ou em conjunto com a cirurgia e a quimioterapia (QT) (Hancock, 2003; Jham, 2006; Santos, 2011).

A radiação externa é a forma mais comum de aplicação da RT, com doses fracionárias durante 5-7 semanas, 5 dias por semana, uma vez por dia e com uma dose diária de aproximadamente 2Gy, sendo o Gray a unidade de medida (1 Gy = 1 Joule por Kg). Apesar da preservação das estruturas anatómicas, a RT induz numerosas reações adversas na cavidade oral, sendo a osteorradionecrose uma das consequências mais graves, causando lesões celulares irreversíveis que afetam a qualidade de vida dos pacientes de forma significativa (Hancock, 2003; Matsuzaki *et al.*, 2017).

No entanto, é essencial que os Médicos Dentistas tenham uma boa compreensão e conhecimento das opções terapêuticas para a prevenção e gestão dos efeitos adversos na cavidade oral, a fim de minimizar pré, intra e pós tratamento e durante toda a vida dos pacientes, tal como preservar a sua qualidade de vida. Infelizmente, hoje em dia, poucos estudos têm destacado resultados que ligam o tratamento da ORN e a qualidade de vida. (Hancock, 2003; Jham, 2006).

Esta dissertação apresentará todas as características que definem a osteorradionecrose, os fatores de risco associados que levam ao seu desenvolvimento e os tratamentos que permitam o seu controlo. Também, será proposto um algoritmo de actuação terapêutica, no qual o Médico Dentista desempenha um papel essencial.

### **1. Materiais e Metodos**

Para apresentar esta dissertação, uma pesquisa bibliográfica foi realizada entre Janeiro 2018 e Junho 2018, no motor de busca PUBMED, B-ON, ScienceDirect e Cochrane Library, de forma a obter o maior número de artigos, numa base de combinações feitas com as palavras-chave

Efeitos adversos da radioterapia no tratamento de cancro da cabeça e pescoço : Osteorradionecrose Mandibular

“osteorradionecrose”, radioterapia”, “cancro cabeça e pescoço”, “necrose mandibular”, “tratamento” e “qualidade de vida”.

Numa primeira pesquisa foram encontrados 2250 artigos. De seguida, este número reduziu-se a 261, por aplicação dos critérios de inclusão, nomeadamente:

- ✓ Tipo de Artigo: Casos Clínicos, Metanálise, Revisão e Revisão sistemática
- ✓ Data de Publicação: 1983-2018
- ✓ Língua: Francês, Inglês e Português
- ✓ Espécie: Humanos

Posteriormente, aplicaram-se os critérios de exclusão nos 261 artigos recolhidos, especificamente:

- ✓ Abstracts indisponíveis
- ✓ Abstracts fora do tema
- ✓ Artigos pagos

Assim sendo, chegou-se a um total de 42 artigos, destes apenas 37 foram utilizados. Recorreu-se, também, a três livros de referência sobre a Cancerologia, a Cirurgia Oral e um Guia Clínico de Odontologia.

## II. DESENVOLVIMENTO

### 1. Definição e Epidemiologia

Numerosas definições foram atribuídas à osteonecrose induzida por radiações (ORN). Ela é geralmente referida pela exposição de uma porção óssea necrosada, através de uma descontinuidade da pele ou da mucosa subjacente, numa área previamente irradiada e mantida na cavidade oral por mais de três meses, sem sinais de cicatrização e dissociada de qualquer recorrência tumoral (Ribeiro *et al.*, 2017).

Distingue-se a ORN precoce que ocorre durante os primeiros dois anos após a radioterapia (RT) (com maior frequência durante os 6 a 12 meses seguinte à mesma), da ORN tardia, que ocorre muitos anos após a conclusão do tratamento, sendo que ambas se podem desenvolver espontaneamente (no caso da ORN precoce são 35% destas). A ORN precoce pode ocorrer devido ou não a trauma sendo que depende sempre da dose de radiação a que foi submetido o paciente (Lee *et al.*, 2009; Deshpande *et al.*, 2015).

A incidência da ORN em pacientes submetidos as radiações cervicofaciais tem sido altamente variável ao longo da evolução das técnicas e estudos que vão de 0,4% a 56%. No entanto, a melhoria das técnicas de radiação e prevenção nos últimos anos, tendeu a diminuí-lo abaixo de 5%. A idade média de diagnóstico é aproximadamente de 55 anos com uma predominância masculina (ratio de 1,6 homem por 1 mulher) (Robard *et al.*, 2014).

### 2. Etiopatogenia e Classificações

As origens etiológicas e a fisiopatológicas da ORN inscrevem-se num mecanismo complexo e multifatorial que tem sido altamente controverso nos últimos 90 anos. Múltiplas definições e teorias (sumariadas na Tabela 1) foram atribuídas, levando a vários sistemas de classificação (Lyons, 2008).

A ação das radiações ionizantes causa danos imediatos nos tecidos e nas células. De facto, elas levam à formação de radicais livres que induzem a morte celular por mitose ou apoptose, criando lesões nucleares letais para as células (Baillet, 2015).

Os efeitos nocivos dos raios X e as primeiras alterações vasculares induzidas por radiações foram discutidas pela primeira vez em 1922 por Claudius Regaud. Até 1983, o mecanismo

patogenético da ORN apresentava-se semelhante ao da osteomielite, ou seja, principalmente devido a uma desvascularização progressiva do osso de origem infecciosa, mas também radioativa e traumática. Em 1983, Marx propôs uma teoria fundamental, com a tríade da hipóxia, hipocelularidade e hipovascularidade (3H), baseada sobre um novo modelo biológico (Lyons, 2008; Lee *et al.*, 2009; Jacobson *et al.*, 2010).

Desenvolveremos nesta dissertação a teoria, hoje em dia, mais aceiteada segundo He e seus Colaboradores em 2015, introduzida por Marx em 1983 (Esquema 1), seguido pelo de Dambrain em 1993 (teoria dos 2I) e, por fim, aquela mais contemporânea, a teoria fibro-atrófica (RIF) proposta por Delanian e Lafaix em 2002 (Esquema 2).

Segundo Marx, o mecanismo da destruição óssea foi construído sobre uma deficiência metabólica e homeostática, na qual os microrganismos desempenham um papel secundário. De facto, a hipocelularidade induzida por RT, associada à diminuição da angiogénese (hipovascularidade), leva a uma diminuição do suprimento de oxigénio (hipóxia) e dos nutrientes dos tecidos circundantes (Lyons, 2008).

Histologicamente, há uma hiperemia causada pela suplência da artéria facial em resposta a RT; juntamente a endarterite induzida por RT combina-se com a trombose dos vasos, causando uma diminuição da microvascularização e uma isquemia progressiva. A morte celular e a lise das células de colágeno excedem a replicação e a síntese, causando inibição do turnover natural do osso (grau significativo de degradação e baixa capacidade de cicatrização). A tríade de características (3H) leva a debilidade dos tecidos num ambiente ósseo propício para o desenvolvimento da ORN (Lee *et al.*, 2009; Jacobson *et al.*, 2010).

Dambrain demonstrou em 1993 que a isquemia e a irradiação eram os dois principais elementos responsáveis pelo desenvolvimento da ORN (teoria dos 2I). O desequilíbrio entre a reabsorção osteoclástica e a neo-osteogénese, induzido por RT, acentuando-se em caso de infeção, levando à lise periosteocitária, patognomónica da ORN (Wadi *et al.*, 1996).

Mais recentemente, Delanian e Lafaix propuseram uma teoria histopatológica segundo a qual a ORN decorre de processos patológicos progressivos, de destruição e disfuncionamento celular (osteócitos, osteoblastos, osteoclastos), bem como matriciais (fibroblastos, miofibroblastos e colágeno), pouco compensados pela osteogénese deficiente, tirando proveito da formação de um tecido cicatricial de fibrose induzida por radiações (RIF) (Robard *et al.*, 2014).

Três fases constituem o mecanismo fibro-atrófico: uma primeira fase pré-fibrótica, seguida de uma fase de reorganização celular constitutiva e finalmente acaba-se com uma fase fibro-atrófica tardia (Fan *et al.*, 2014).

A primeira fase caracteriza-se pela reabsorção osteoclástica. As citocinas, libertadas pelas células endoteliais feridas, como resposta inflamatória à RT, provocam cascatas de reações, responsáveis pela desregulação celular. Como resultado, a segunda fase demonstra atividade fibroblástica anormal e desorganização da matriz extracelular (Lyons, 2008).

Portanto, observa-se a ativação e alteração da atividade fibroblástica, caracterizada pela lise osteoblástica induzida por RT, diminuição da replicação dos osteoblastos e da osteogénese, juntamente ao fenótipo de activação dos miofibroblastos, caracterizado por uma proliferação celular excessiva, secreções anormais de matriz extracelular e uma diminuição da degradação (Lyons, 2008).

Finalmente, a terceira fase conclui-se por uma remodelação óssea fibro-atrónica, que leva à obliteração da artéria alveolar inferior. Nestas condições, a hipoxia e a fragilidade dos tecidos tornam as agressões físicas e químicas (traumas), difíceis de superar. Além disso, as análises microrradiográficas mostram um tecido ósseo enfraquecido, fracamente vascularizado e hipocelularizado, com aumento da desmineralização por componentes salivares e bacterianos, levando à necrose óssea e tecidual (Lyons, 2008; Jacobson *et al.*, 2010; Maharjan, 2017; Sroussi *et al.*, 2017).

A fim de avaliar a severidade e a extensão da desvascularização óssea, vários sistemas de classificação foram sugeridos. De acordo com os autores, os critérios de classificação variam dependendo dos fatores clínicos e radiológicos, da progressão e extensão da ORN, da resposta aos tratamentos, bem como a duração da exposição óssea na cavidade oral e os tratamentos necessários (Chronopoulos *et al.*, 2018).

Hoje em dia, o sistema mais amplamente utilizado é o proposto por Marx e Meyers em 1983 (tabela 2). Divide-se em três estágios, dependendo da resposta dos pacientes submetidos ao tratamento de oxigenioterapia hiperbárica (HBO). Efectivamente, o suprimento de oxigénio promove a cicatrização tecidual e óssea (Marx, 1983; Fan *et al.*, 2014; Chronopoulos *et al.*, 2018).

No entanto, muitos outros sistemas de classificação foram estabelecidos, os dois mais recentemente propostos correspondem à classificação de Schwartz e Kagan e à de Notani. Este última divide-se em três graus, dependendo da extensão da lesão necrosada: no primeiro grau a ORN é confinado ao osso alveolar, no segundo grau a ORN é limitada ao osso alveolar e/ou à mandíbula acima do nível do canal alveolar mandibular, no terceiro grau a ORN estende-se

abaixo do nível do canal alveolar mandibular, e pode reparar-se a presença de uma fístula e/ou fratura patológica (Chronopoulos *et al.*, 2018).

### **3. Diagnóstico**

#### **i. Anamnese e diagnóstico clínico**

O estudo conduzido por Chronopoulos e seus colaboradores em 2015, demonstrou que não houve nenhuma correlação entre a severidade da ORN e o sítio do leito tumoral inicial. Mas quanto à frequência, os tumores do pavimento da boca, da língua e da orofaringe estão mais associados ao desenvolvimento da patologia (Thorn *et al.*, 2000; Oh *et al.*, 2009; Chen *et al.*, 2014).

No entanto, é raro que a extensão da ORN ultrapasse o campo de radiações aplicado. A região posterior da mandíbula (pré-molar, molar e retro-molar) é mais afetada do que a região anterior, com um ligeiro predomínio no quarto quadrante (42,5% vs 35,9% no terceiro quadrante e 21,6% quando os dois são envolvidos). Isto seria atribuído ao fraco suprimento vascular (principalmente realizado pela artéria alveolar inferior), à natureza do osso compacto e denso (tipo I e II, onde o osso cortical predomina em grande parte sobre o osso esponjoso), e principalmente ao facto de que as áreas posteriores serem, quase sempre, incluídas no campo de radiações ionizantes, dos linfonodos faríngeos e regionais (Thorn *et al.*, 2000; Chronopoulos *et al.*, 2015).

Na maioria dos casos, o diagnóstico primário da ORN é feito a partir de uma observação clínica dos sintomas: presença de ulceração ou necrose mucomembranosa, sem processo cicatricial, com ou sem exposição óssea. Existem vários sintomas associados, que flutuam dependendo do estágio de progressão da patologia. A ORN é uma patologia iatrogénica, progressiva e muito raramente assintomática. Atualmente, parece ter consenso universal a existência de apresentação clínica sintomática, ou seja, a dor (mesmo leve) está quase inevitavelmente presente, sendo que a exposição óssea, com cicatrização comprometida, inflamação, edema, halitose, má oclusão, trismo, limitação da abertura da boca e disestesia, ocorrem variavelmente. Nos casos mais avançados, pode encontrar-se supuração da zona necrótica, celulite com presença de fístula oro-cutânea intra ou extra-oral. A erosão óssea inicialmente superficial e progressiva, pode evoluir até a completa desvascularização óssea, levando à fratura patológica da mandíbula, nos casos mais graves (Ruggiero *et al.*, 2006; Gomes *et al.*, 2007; Oh *et al.*, 2009; Chronopoulos *et al.*, 2015).

## ii. Diagnóstico radiográfico

O diagnóstico radiográfico é fundamental para confirmar a presença da patologia, avaliar a gravidade e a extensão multiplanar da ORN, bem como distinguir todas as estruturas envolvidas. Os três meios mais usados referem-se às técnicas convencionais de imagem, ou seja, radiografia panorâmica (RP), a tomografia computadorizada (TC), a multidetector TC (MDCT), a Cone-Beam TC (CBCT) e ressonância magnética (IRM). No entanto, a perda de massa óssea nem sempre é visível nos estágios iniciais, onde a descalcificação ainda é limitada, tornando o diagnóstico radiográfico relativamente inespecífico nesses casos (Deshpande *et al.*, 2015).

Com base no carácter progressivo da ORN, vários elementos radiográficos devem ser levados em consideração: a densidade mineral óssea deve ter diminuída pelo menos 30% para ser detetada na radiografia, bem como as radiolesões resultado de uma diminuição progressiva da atividade osteogénica, de um afinamento das corticais e lamelas do osso esponjoso. Sendo os osteoclastos menos radiosensíveis, a sua atividade torna-se predominante, formando lacunas de osteólise no periósseo sob a forma das micro fraturas (Piret, 2002; Deshpande *et al.*, 2015).

Consequentemente, podemos observar uma alteração da arquitetura óssea, traduzida por uma desorganização óssea (mistura de zona lítica e esclerótica) e uma reabsorção do osso trabecular, juntamente com um espessamento das trabéculas. Por progressão, observa-se a formação de cavidade ou imagem lacunar, com um delineamento de sequestro (fragmento esclerótico), identificado como uma zona radiodensa. Finalmente, é o envolvimento bicortical das lesões erosivas osteolíticas, que leva à fratura patológica do osso cortical mandibular, identificável como uma linha de fratura (Deshpande *et al.*, 2015).

Em alguns estágios, observamos a formação de bolhas de gás (devido à diminuição da pressão arterial), ou aumento de volume dos tecidos moles e dos músculos mastigatórios adjacentes, sob a forma de pseudo-massa (Deshpande *et al.*, 2015; Morrison *et al.*, 2015).

Além disso, as técnicas radiográficas são usadas para o diagnóstico de exclusão de qualquer recorrência tumoral ou metastásica. De facto, os achados radiográficos tumorais na forma de lesões osteolíticas, muito semelhantes à ORN, tornam o diagnóstico diferencial primordial (Deshpande *et al.*, 2015; Morrison *et al.*, 2015).

#### 4. Fatores de riscos

Apesar a ORN possa aparecer espontaneamente, múltiplos fatores de risco estão associados ao seu desenvolvimento. Podendo ser reunidos em três categorias (sumariadas na Tabela 3): relacionados com o paciente, com o tumor e com os tratamentos realizados (Ruggiero *et al.*, 2006, 2014b; Lyons, 2008; Jacobson *et al.*, 2010; Chronopoulos *et al.*, 2015; Deshpande *et al.*, 2015; Sroussi *et al.*, 2017).

#### 5. Arsenal Terapêutico e Algoritmo de Actuação

Bem como a etiologia e a patogénese, o algoritmo de actuação e a opção terapêutica são objeto de controvérsia. O tratamento da ORN não é um protocolo fixo que possa ser aplicado em todos os casos: cada situação deve ser avaliada individualmente e relacionada à sua patogénese para definir a melhor abordagem (Santos *et al.*, 2015).

Hoje em dia, as estratégias terapêuticas utilizadas empregam uma combinação de tratamentos multimodais: conservadores e cirúrgicos. O objetivo dos tratamentos conservadores não-cirúrgicos ou minimamente invasivos é evitar a disseminação das lesões necróticas, minimizar o envolvimento ósseo para controlar a dor local, limitar a infecção secundária dos tecidos moles e, portanto, a osteomielite (Ruggiero *et al.*, 2006).

Para tal, a partir do diagnóstico, eles incluem:

- Uma higiene oral rigorosa via uma irrigação antisséptica diária (Isobetadine®) ou solução aquosa de gluconato de chlorhexidina 0,12%, para ter uma desinfecção local eficaz. Da mesma forma, analgésicos são indicados no alívio da dor (Piret, 2002; Santos *et al.*, 2015).
- Uma antibioterapia sistémica oral de amplo espectro e/ou local (tratamento de bolsas periodontais) está indicada. Na maioria das vezes, as bactérias anaeróbias Gram-negativas (*Actinomyces*) são encontradas na presença de ORN e uma avaliação da cultura bacteriana é frequentemente associada. De facto, a identificação dos tipos celulares (bactérias, vírus, fungos) está diretamente correlacionada à necessidade de prescrição dos antifúngico e antiviral em caso de infecção (Piret, 2002).
- O Protocolo Terapêutico, denominado Pentocolo Terapia é o tratamento conservador mais recente, baseado num mecanismo anti-oxidante e anti-fibrótico. Reúne 3 fármacos (Robard *et al.*, 2014) :

- A Pentoxifilina (PEN), derivada de uma metilxantina que inibe a reação inflamatória e a formação da matriz extracelular, aumenta a dilatação dos vasos, o suprimento de oxigênio e a atividade osteoblástica, bem como a síntese de colágeno.
- O Tocoferol (TO) (Vitamina E) que possui atividade antioxidante ao nível da parede endotelial dos vasos.
- O Clodronato (CLO), o único bifosfonato não angiogénico que reduz o número e a atividade dos osteoclastos enquanto estimula o dos osteoblastos.

A Pentoclo Terapia reduz a destruição óssea e os processos fibróticos enquanto estimula a cicatrização. Por uma ação sinérgica de PEN e TO, reduz a fibrose induzida por radiação, o trismo e não tem efeitos colaterais aparentes. A primeira fase do protocolo, durante 4 a 6 semanas, visa o controlo local da zona irradiada infectada com tratamento diário de dose única, com complemento anti-inflamatório (Prednisona, 20 mg), antifúngico (Fluconazol, 50 mg), antibióticos (Amoxicilina e ácido Clavulânico, 2g ou Ciprofloxacina, 1g) e um anti-secretor gástrico (Omeprazole, 20mg). A seguir, uma dose única diária de PEN (800 mg) associada a TO (1g) é prescrita por 2 meses. Se não houver cura, 1600 mg de CLO e 20 mg de Prednisona são prescritos concomitantemente por pelo menos, 6 meses (Ribeiro *et al.*, 2017).

Sem resposta aos tratamentos conservadores primários, recomenda-se Oxigenoterapia Hiperbárica (HBO), desbridamento transoral ou sequestrectomia. Em alguns casos, a Terapia com Laser de Baixo Nível (LLLT) pode ser usada para melhorar a cicatrização (Lyons, 2008; Robard *et al.*, 2014; Maharjan, 2017; Ribeiro *et al.*, 2017).

O protocolo de HBO proposto por Marx como terapia adjuvante, consiste em respirar oxigênio a 100%, numa pressão atmosférica de 2,4 atm, por 90 min, uma vez por dia durante 5 dias, realizado 30 vezes. Além de ser bactericida e bacteriostático, ele promove o aumento de tensão de oxigênio na área comprometida e melhora as condições locais de hipoxia (Marx, 1983; Santos *et al.*, 2015).

Quando a ORN é refratária aos tratamentos conservadores, os tratamentos cirúrgicos e a reconstrução são considerados, ou seja a mandibulectomia marginal, a ressecção segmentar (ângulo, corpo) ou radical (hemimandibulectomia). Na maioria dos casos, a ressecção é seguida pela reconstrução imediata, através um retalho ósseo livre microvascularizado, osteocutâneo (fibular, ilíaco, escapular) ou miocutâneo (peitoral, anterolateral da coxa, transverso do reto). Da mesma forma, múltiplos enxertos ósseos não vascularizados podem ser combinados com HBO (Piret, 2002; Oh *et al.*, 2009).

A reconstrução imediata ajuda na restauração da continuidade óssea e na reabilitação dentária funcional num tempo oportuno. Logo que possível, a sutura da mucosa é feita por cicatrização de primeira intenção (Oh *et al.*, 2009).

## **6. Proposta de intervenção, Cuidados e Prevenção**

No que se refere a sequelas secundárias de tratamento por radiação, a prevenção primária e profilaxia dentária ainda são condutas de eleição. As medidas preventivas devem ser tomadas antes, durante e depois da RT (Santos *et al.*, 2015).

### **i. Pré-RT**

A comunicação com o paciente é fundamental. Deve ser realizada uma criteriosa avaliação dos fatores de riscos quer do paciente, quer da ORN, destacando a importância da prevenção primária, singularmente, a cessação da intoxicação álcool-tabágica. As recomendações são descritas no Esquema 3 (Piret, 2002).

A seguir, realiza-se uma avaliação clínica (exame extra e intra oral) e radiográfica (RP). Recomenda-se cuidados conservadores com remoção de focos infecciosos e avaliação do estádio dentário. Encaminhar para extrações nos casos de dentes com envolvimento de furca, mobilidade, abscesso, restos radiculares e destruições coranárias extensas. No caso de extração, usa-se dose baixa de anestésico local sem vasoconstritor, com uma regularização das cristas alveolares, das margens aguçadas, dos septos inter-radiculares, e com suturas gengivais herméticas. O adiamento antes da RT deve ser de pelo menos 3 semanas e os dentes totalmente impactados no osso ou incluídos ainda dentro do alvéolo, não devem ser removidos. Vinte sessões de HBO antes da extração e dez sessões pós-extração são prescritas com bochechos de Chlorexidina (0,12%) (Bemer, 2010; Davido, 2016, Jacobson *et al.*, 2010; Piret, 2002, Zunzarren, R. 2011).

Da mesma forma, as impressões protéticas são realizadas para a formação de goteiras para fluoroprofilaxia pós RT. Os aparelhos ortodônticos são retirados e para além de 60 Gy, o uso de prótese não é recomendado (Lyons, 2008; Chen *et al.*, 2014; Hasney, 2016).

### **ii. Durante a RT**

Uma higiene oral e protética rigorosa é primordial. Recomenda-se escovagem três vezes/dia, com uma escova suave pré-cirúrgica e com pasta dentífrica sem mentol. No caso de uso protético, recomenda-se lavar as próteses 3 vezes/dia com água e sabão (Bemer, 2010).

Indica-se o uso diário de chlorhexidina (0,12%) em solução aquosa e de gel de fluoreto de alta concentração (1,1% de fluoreto de sódio neutro) tal como o uso de prótese de Polivinil Siloxano durante as sessões de RT (protetores de radiação destinados a fornecer uma separação de 5 mm entre as arcadas e os tecidos moles e restaurações metálicas) (Ben-David *et al.*, 2007).

Por fim, uma medicação com anti-inflamatórios e analgésicos está indicada com prescrição de substituo salivar (Artisial®) ou saliva artificial em caso de hipossalivação ou miosite (Piret, 2002).

### **iii. Pós-RT**

De acordo com vários autores, os Guidelines dos cuidados orais principais são descritos no Esquema 4. A Fluoroprofilaxia individualizada numa goteira flexível termoformada de silicone, constitui o elemento principal e fundamental dos cuidados pós RT, pela aplicação de gel hiperfluorado (Fluocaryl® 2000 ppm) todas as noites, durante 5 minutos, por toda a vida (Bemer, 2010; Davido, 2016).

As próteses devem ser atraumáticas, se não for o caso, o rebasamento mole deve ser feito com um controlo diário até a cicatrização. A Pentoclo Terapia pode ser indicada em caso de extração (Bemer, 2010; Lyons, 2008).

## **7. Alternativas de Longo Prazo e Qualidade de Vida**

Mesmo com boas medidas de prevenção e a identificação de fatores de risco ainda é essencial minimizar o risco de desenvolvimento da ORN. Várias técnicas são envolvidas: a Radioterapia por Intensidade Modulada (IMRT) sugere a aplicação de doses específicas mais altas (> 70 Gy) sobre volumes mandibulares menores e hiperfracionadas. A melhoria e individualização da dosimetria em função do volume irradiado reduz o número de estruturas incluídas no campo de radiação, diminuindo o envolvimento das glândulas salivares (particularmente a Parotíde) e os consequentes efeitos adversos (hipossalivação, mucosite). Os cuidados dentários rigorosos concomitantes favorecem ainda mais a redução do risco (McLeod, 2010).

Apesar destes avanços, os efeitos adversos da RT combinados com o tratamento da ORN podem levar a uma deterioração da qualidade de vida dos pacientes, apesar do sucesso terapêutico. As sequelas físicas, psicológicas e sociais induzidas pela RT não são desprezíveis e fazem parte integrante do manejo do paciente. O uso de questionários como a Escala de Qualidade de Vida da Universidade de Washington (UW-QoL) (Anexo 1) contribuem para a melhoria da qualidade de vida e promovem um ótimo acompanhamento bem como uma decisão terapêutica adaptada

às necessidades de cada paciente (Jacobson *et al.*, 2010; Rogers *et al.*, 2015). O Médico Dentista desempenha um papel fundamental na melhoria do conforto e da qualidade de vida dos pacientes, através uma observação regular e uma educação oral personalizada adequada e rigorosa: higiene oral estrita, técnicas de escovagem eficientes e atraumáticas, fluoroprofilaxia diária. A vigilância multidisciplinar pós-terapêutica, caso a caso, permite uma avaliação contínua do estado de saúde e dos comportamentos de risco, permitindo uma avaliação relevante dos benefícios e riscos em caso de tratamento (Wadi, 1996; Piret, 2002).

### III. DISCUSSÃO

Na abordagem contemporânea da ORN, os meios radiográficos e a avaliação clínica são os elementos primários para o diagnóstico e a classificação dos estadios da doença, a fim de propor o melhor tratamento possível, adaptado especificamente para cada paciente. Embora a classificação derivada do protocolo terapêutico estabelecido por Marx permaneça tópica, as novas abordagens de classificação tendem a ser mais próximas das estabelecidas pela União Internacional Contra o Cancro (UICC), semelhante à utilizada em tumores malignos da cabeça e do pescoço. De facto, He *et al.*, 2015 sugeriram uma classificação inovadora, baseada sobre um estádio mais preditivo da patologia e seguindo dois fatores, ou seja, a necrose óssea (B) e o grau de dano tecidual (S), cada um deles com várias subdivisões (B0, B1, B2, B3 e S0, S1, S2) em relação ao progresso da doença (He *et al.*, 2015).

Os estudos são unânimes quanto a variação do tempo de aparecimento da ORN, variando de algumas semanas a alguns anos ou mesmo décadas após a conclusão do tratamento. Alguns autores explicam que esta latência varia consoante o modo de radiação e a dose aplicada. Os estudos realçam uma quantidade significativa de fatores de risco diferentes, que tornam a ORN numa patologia complexa e cuja a extração dentária é um dos factores desencadeadores mais comuns em 26% a 85, 6% dos casos (Thorn *et al.*, 2000; Chronopoulos *et al.*, 2015; Santos *et al.*, 2015).

Apesar das melhorias relacionadas com a dosagem e o fraccionamento da RT no tratamento de cancro da cabeça e pescoço, a estratégia terapêutica da ORN permanece difícil e o diagnóstico precoce parece, infelizmente, complicado em alguns casos, levando a sequelas físicas e psicológicas substanciais (Deshpande *et al.*, 2015; Rogers *et al.*, 2015).

Num estudo longitudinal conduzido por Rogers, S.N., *et al.*, 2015 por 18 anos na Universidade Hospitalar de Aintree, 71 pacientes distribuíram-se em 4 grupos de diferentes estágios de ORN, por meio de questionário da UW-QoL, permitindo estabelecer uma avaliação da relação entre a ORN e a qualidade de vida, com respeito a um grupo de pacientes com cancro de cabeça e pescoço sem ORN. Temos sido capazes de constatar que quanto mais avançado é o estadio, mais a qualidade de vida é alterada. Efectivamente, a dor é o primeiro elemento notado pelos pacientes afetados por ORN, seguido pela alteração da mastigação e da deglutição. Há uma diferença significativa entre ambos os grupos relacionados com os critérios físicos avaliados, embora a ansiedade é semelhante em 20% dos dois grupos e a diferença relacionada aos fatores sócio-emocionais é mínima (Chronopoulos *et al.*, 2015, Rogers *et al.*, 2015)

Se os sintomas podem ser aliviados por tratamento adequado e individualizado, às vezes parceria mais cauteloso adiar o tratamento cirúrgico (mandibulectomia e reconstrução). Com efeito, a alteração da qualidade de vida após a intervenção cirúrgica não é negligenciável, sendo que a operação na zona irradiada só exacerba os efeitos nocivos da RT, especialmente quando o número de factores de risco é elevado, tal como a morbilidade/trauma.

Da mesma forma, Lee *et al.*, 2009 observaram que a cirurgia mandibular constituiu o fator de risco mais importante (50% dos pacientes com mandibulectomia lateral desenvolveram uma ORN), tal como Chen, J. A. *et al.*, 2015, cujo estudo mostrou que o risco de desenvolvimento da ORN foi multiplicado por 4 em pacientes submetidos a cirurgia mandibular após RT.

Ao contrário de muitos artigos encontrados na literatura, no estudo retrospectivo conduzido por Chronopoulos *et al.*, 2015, 141 pacientes em 153 foram tratados cirurgicamente, independentemente do estadio de ORN, sem qualquer efeitos adversos evidenciados. Exceto para os estadios mais avançados em que os enxertos osteocutâneo vascularizados (crista ilíaca, fíbula e escápula) são escolhas de eleição para a reconstrução (alto potencial de revascularização) segundo He e seus colaboradores em 2015, a cirurgia parece aumentar o risco de complicações pós-operatórias. Portanto, ela continua a ser um risco para os casos menos avançados, na qual um tratamento mais conservador como a pentoclo terapia parece mais apropriado.

Estudos prospectivas seriam necessários embora a análise espaço-temporal seja difícil por causa da progressão rápida em alguns pacientes, entre o estadio inicial e aquele mais avançado da

doença, tornando às vezes a sobrevivência dos pacientes incerta. Além disso, os grupos estudados são frequentemente demasiado pequenos e a discrepância entre os potenciais factores de risco avaliados dificulta a comparação.

Como resultado, a prevenção primária parece ser o tratamento mais eficaz, a fim de evitar o desenvolvimento da ORN (Jham, 2006).

A falta de conhecimento destacada no estudo randomizado conduzido por MC Leold, M. H. *et al.*, 2009, através um questionário postal, enviado para 60 Médicos Dentistas e 117 unidades de cirurgia oral e maxilo-facial no Reino Unido, onde apenas 35% destes reconheceram incluir questões específicas sobre a história do cancro de cabeça e pescoço e RT na história clínica dos seus pacientes, mostra que a formação continuada dos profissionais de saúde é essencial e uma consciência para com efeitos dos tratamentos do cancro deveriam ser realizadas, assim como a educação dos pacientes após o tratamento da RT. A Associação Multinacional de Cuidados de Apoio em Cancro (MASCC) recomenda um guia de educação para os pacientes que seria criterioso de seguir, sumariado no Anexo 2. Não devem ser subestimado a posição dos Médicos Dentistas no percurso de cuidados, que parece indispensável numa altura em que a incidência de cancro da cavidade oral é maior do que 6,9 para 100.000 habitantes (OMS) nos países desenvolvidos.

#### **IV. CONCLUSÕES**

Além da gravidade que constitui a Osteorradição Mandibular, a evolução das modalidades terapêuticas tal como a Pentoclo Terapia combinada com uma avaliação multidisciplinar e rigorosa, do equilíbrio entre os benefícios e os riscos, permite muita esperança para os pacientes afetados. Da mesma forma, os métodos atuais de prevenção, como a fluoroprofilaxia e os exames dentários regulares, reforçam esse progresso.

## V. BIBLIOGRAFIA

- Baillet F, Mazon JJ. (2015) Cancérologie- Service de Radiothérapie – Pr Baillet – Niveau DCEM3, 2002-2003. Paris, Faculté de Médecine Pierre & Marie Curie, pp. 70-72.
- Bemer J. (2010) Association Francophone des Soins Oncologiques de Support, Fiches référentiels, Radiothérapie et soins bucco dentaires. [Em linha]. Disponível em <[www.afsos.org/fichereferentiel/radiotherapie/](http://www.afsos.org/fichereferentiel/radiotherapie/)>. [Consultado em 07/06/2018].
- Ben-David MA, Diamante M, Radawski, JD, *et alii.* (2007) Lack of Osteoradionecrosis of the Mandible After Intensity-Modulated Radiotherapy for Head and Neck Cancer: Likely Contributions of Both Dental Care and Improved Dose Distributions. *International Journal of Radiation Oncology Biology Physics*, 68(2): pp. 396–402.
- Bettoni J, Olivetto M, Bitar G *et alii.* (2017) Osteoradionécrose mandibulaire: d'une chirurgie de revascularisation à une chirurgie régénératrice. [Em linha]. <Disponível em <[http://www.sfccf2017.org/files/148/communications/Jeremie\\_Bettoni.pdf](http://www.sfccf2017.org/files/148/communications/Jeremie_Bettoni.pdf)>. [Consultado em 21/06/2018].
- Chen JA, Wang CC, Wong YK *et alii.* (2014) Osteoradionecrosis of mandible bone in patients with oral cancer - Associated factors and treatment outcomes. *Head and Neck*, 36(10): p. 1391.
- Chronopoulos A, Zarra T, Tröltzsch M *et alii.* (2015) Osteoradionecrosis of the mandible: A ten year single-center retrospective study. *Journal of Cranio-Maxillofacial Surgery*, 43(6): pp. 837–846.
- Chronopoulos A, Zarra T, Ehrenfeld M *et alii.* (2018) Osteoradionecrosis of the jaws: definition, epidemiology, staging and clinical and radiological findings: A concise review. *International Dental Journal*, 68(1): pp. 22–30.
- Davido, N. (2018), 'Médecine Orale et Chirurgie Orale'. Parodontologie, 6<sup>e</sup> tirage. Editions Maloine 2016, 15, pp.50-55.
- Deshpandea SS, Thakur MH, Dholamc K, *et alii.* (2015) Osteoradionecrosis of the mandible: Through a radiologist's eyes. *Clinical Radiology*, 70(2): pp. 197–205.
- Fan H, Kim SM, Cho YJ *et alii.* (2014). New approach for the treatment of osteoradionecrosis with pentoxifylline and tocopherol. *Biomaterials Research*, 18(1): pp. 1–10.
- Gomes, ACA, Neto ICP, Melo DG *et alii.* (2007) Osteoradionecrosis Resulting in Pathological Fracture of Jaw: relate of clinical case. *Revista Odonto Ciência*, 22(57): pp.280-285.
- Hancock PJ, Epstein JB, Sadler GR. (2003) Oral and dental management related to radiation therapy for head and neck cancer. *Journal Canadian Dental Association*, 69(9): pp. 585–590.
- Hasney CP (2016) 'Contemporary Approaches to Osteoradionecrosis of the Mandible'. [Em linha]. <Disponível em <<https://education.ochsner.org/img/uploads/events/HasneyORN.pdf>>. Consultado em 21/02/2018.
- He Y, Liu Z, Tian Z *et alii.* (2015) Retrospective analysis of osteoradionecrosis of the mandible: Proposing a novel clinical classification and staging system. *International Journal of Oral and Maxillofacial Surgery*, 44(12): pp. 1547–1557.

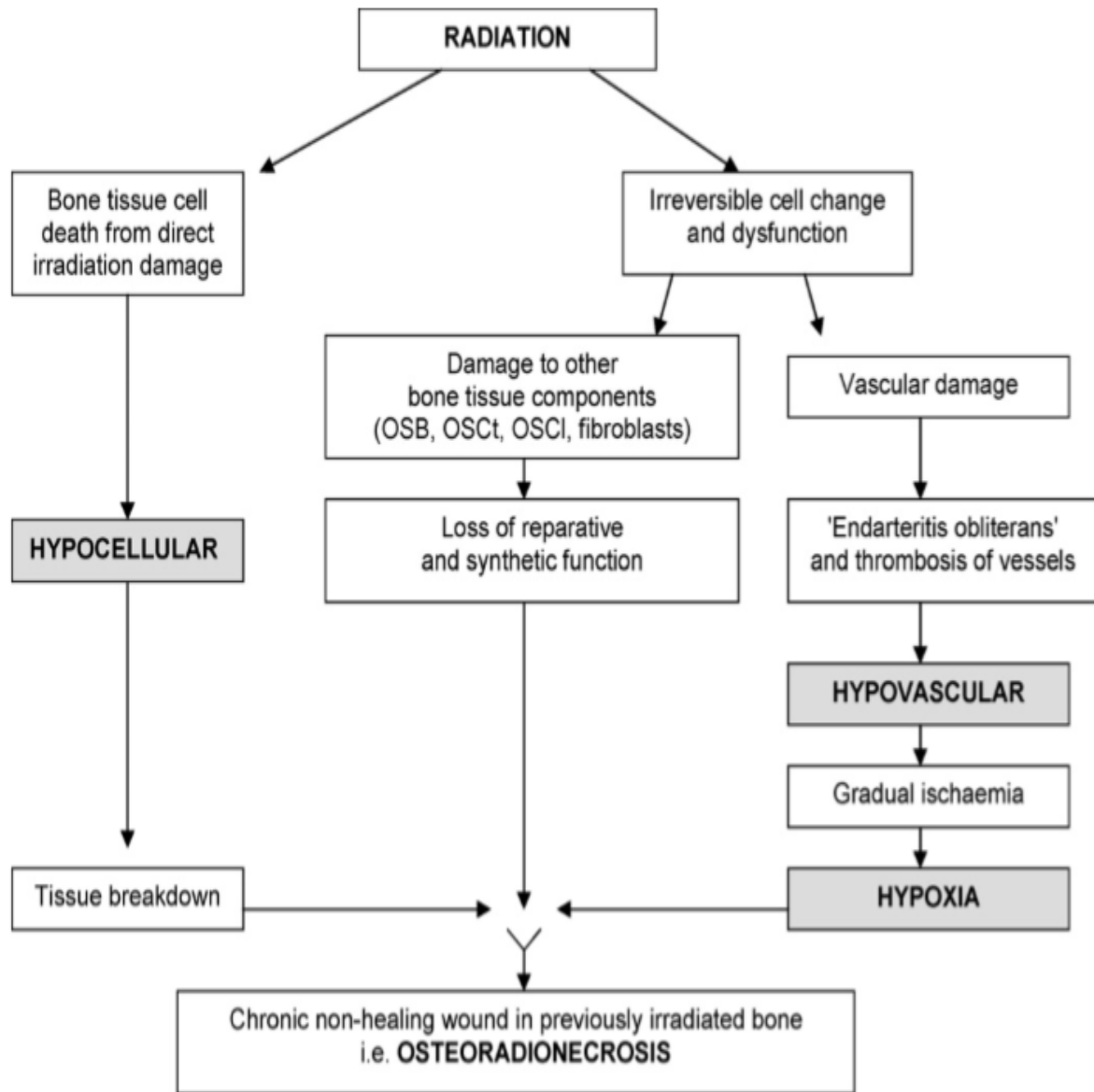
- Jacobson AS, Buchbinder D, Hu K *et alii.* (2010) Paradigm shifts in the management of osteoradionecrosis of the mandible. *Oral Oncology*, 46(11): pp. 795–801.
- Jham BC, Freire ARDS. (2006) Oral complications of radiotherapy in the head and neck. *Brazilian Journal of Otorhinolaryngology*, 72(5): pp. 704–708.
- Lee IJ, Koom WS, Lee CG *et alii.* (2009) Risk Factors and Dose-Effect Relationship for Mandibular Osteoradionecrosis in Oral and Oropharyngeal Cancer Patients. *International Journal of Radiation Oncology Biology Physics*, 75(4): pp. 1084–1091.
- Lyons A, Ghazali N. (2008) Osteoradionecrosis of the jaws: current understanding of its pathophysiology and treatment. *British Journal of Oral and Maxillofacial Surgery*, 46(8): pp. 653–660.
- Maharjan IK. (2017) Osteoradionecrosis of Jaw: A Review. *Journal of Dental Health, Oral Disorders & Therapy*, 6(5): pp. 5–6.
- Marx RE. (1983) A new concept in the treatment of osteoradionecrosis. *Journal of Oral and Maxillofacial Surgery*, 41(6): pp. 351–357.
- Matsuzakia H, Matsuzakib KT, Miyazaki F *et alii.* (2017) The role of dentistry other than oral care in patients undergoing radiotherapy for head and neck cancer. *Japanese Dental Science Review*, 53(2): pp. 46–52.
- McLeod NMH, Bater M, Brennan PA (2010) Management of patients at risk of osteoradionecrosis: results of survey of dentists and oral & maxillofacial surgery units in the United Kingdom, and suggestions for best practice. *British Journal of Oral and Maxillofacial Surgery*, 48(4): pp. 301–304.
- Morrison A, Khan A, Tetradis S *et alii.* (2015) Osteonecrosis of the jaw: An update for dentists. *Journal of the Canadian Dental Association*, 81(C).
- Oh HK, Chambers MS, Martin JW *et alii.* (2009) Osteoradionecrosis of the Mandible: Treatment Outcomes and Factors Influencing the Progress of Osteoradionecrosis. *Journal of Oral and Maxillofacial Surgery*, 67(7): pp. 1378–1386.
- Piret P, Deneufbourg JM. (2002) L'ostéoradionécrose mandibulaire : épée de Damoclès de la radiothérapie cervico-faciale ?. *Revue Médicale de Liège*, 57(6): pp. 393–399.
- Ribeiro GH, Chrana ES, Dutraa KL *et alii.* (2017) Osteonecrosis of the jaws: A review and update in etiology and treatment. *Brazilian Journal of Otorhinolaryngology*, 84(1): pp. 102–108.
- Robard L, Louis MY, Blanchard D *et alii.* (2014) Medical treatment of osteoradionecrosis of the mandible by PENTOCLO: Preliminary results. *European Annals of Otorhinolaryngology, Head and Neck Diseases*, 131(6): pp. 333–338.
- Rogers SN, D'Souzac JJ, Lowe D *et alii.* (2015) Longitudinal evaluation of health-related quality of life after osteoradionecrosis of the mandible. *British Journal of Oral and Maxillofacial Surgery*, 53(9): pp. 854–857.
- Ruggiero S, Gralow J, Marx ER *et alii.* (2006) Practical Guidelines for the Prevention, Diagnosis, and Treatment

- Efeitos adversos da radioterapia no tratamento de cancro da cabeça e pescoço : Osteorradionecrose Mandibular of Osteonecrosis of the Jaw in Patients With Cancer. *Journal of Oncology Practice*, 332(7534): p. 139.
- Ruggiero SL, Dodson TB, Fantasia J *et alii*. (2014a) American Association of Oral and Maxillofacial Surgeons Position Paper on Medication-Related Osteonecrosis of the Jaw-2014 Update. *Journal of Oral and Maxillofacial Surgery*, 72(10): pp. 1938–1956
- Ruggiero SL, Dodson TB, Fantasia J *et alii*. (2014b) American Association of Oral and Maxillofacial Surgeons Position Paper on Medication-Related Osteonecrosis of the Jaw—2014 Update. *Journal of Oral and Maxillofacial Surgery*, 72(10): pp. 1938–1956.
- Santos L, Teixeira L. (2011) *Oncologia Oral*. Lisboa, LIDEL - Edições Técnicas, Lda.
- Santos R, Dall’Magro AK, Giacobbo J *et alii*. (2015) Osteorradionecrose em pacientes submetidos à radioterapia de cabeça e pescoço: relato de caso. *Revista da Faculdade de Odontologia*, 20(2): pp. 232–237.
- Sroussi HY, Epstein JB, Bensadoun RJ *et alii*. (2017) Common oral complications of head and neck cancer radiation therapy: mucositis, infections, saliva change, fibrosis, sensory dysfunctions, dental caries, periodontal disease, and osteoradionecrosis. *Cancer Medicine*, 6(12): pp. 2918–2931.
- Thorn JJ, Hansen HS, Specht L *et alii*. (2000) Osteoradionecrosis of the jaws: Clinical characteristics and relation to the field of irradiation. *Journal of Oral and Maxillofacial Surgery*, 58(10): pp. 1088–1093.
- Wadi WEL, Payement G, Cantaloube D. (1996) L’osteoradionecrose mandibulaire. *Odonto-Stomatologie Tropicale 1996*, 76: pp. 26–29.
- Zunzarren R. (2011) *Guide Clinique d’Odontologie*. Edition Elsevier Masson: pp. 39-41.

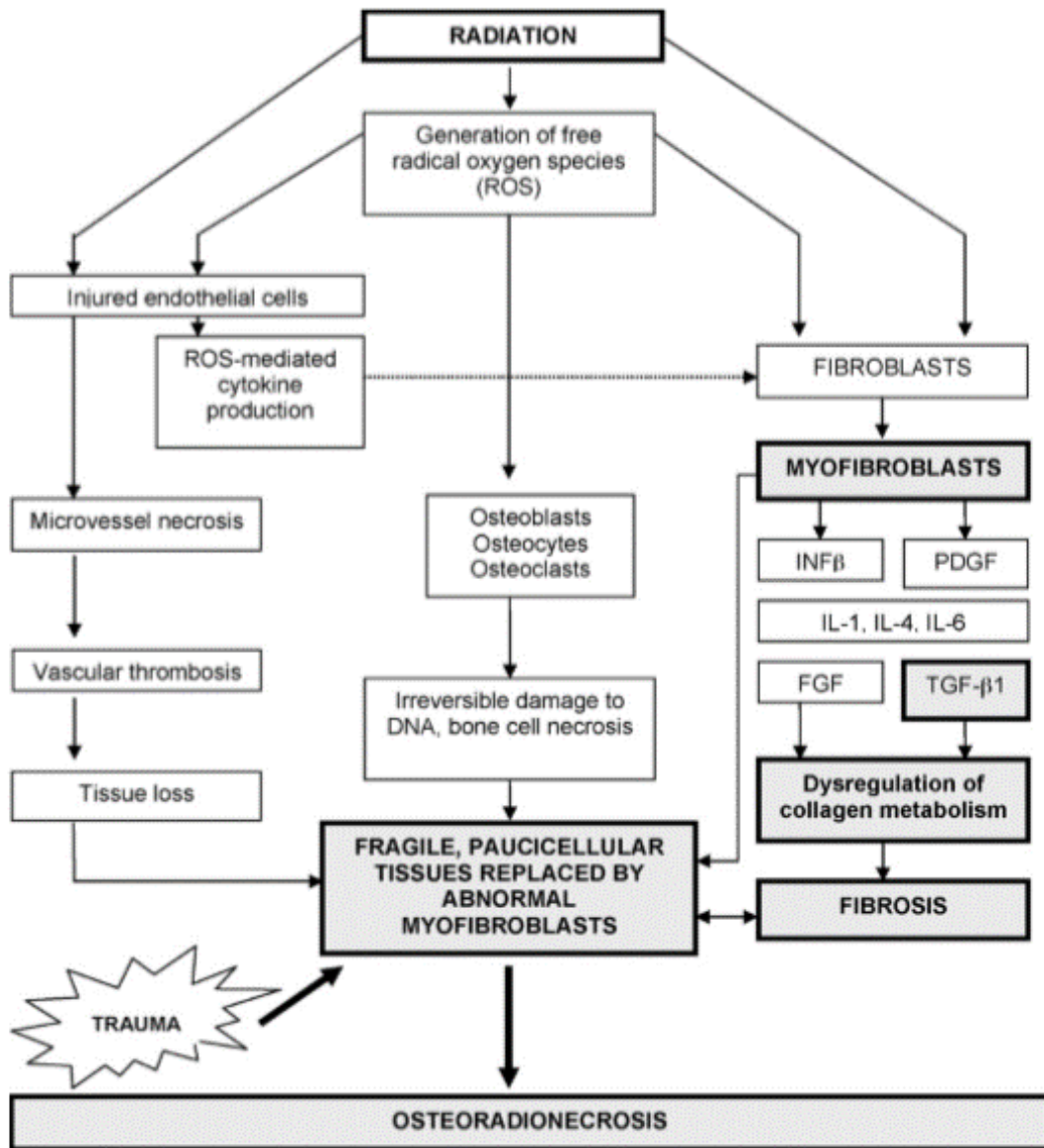
## ANEXOS

### Anexos de Esquemas

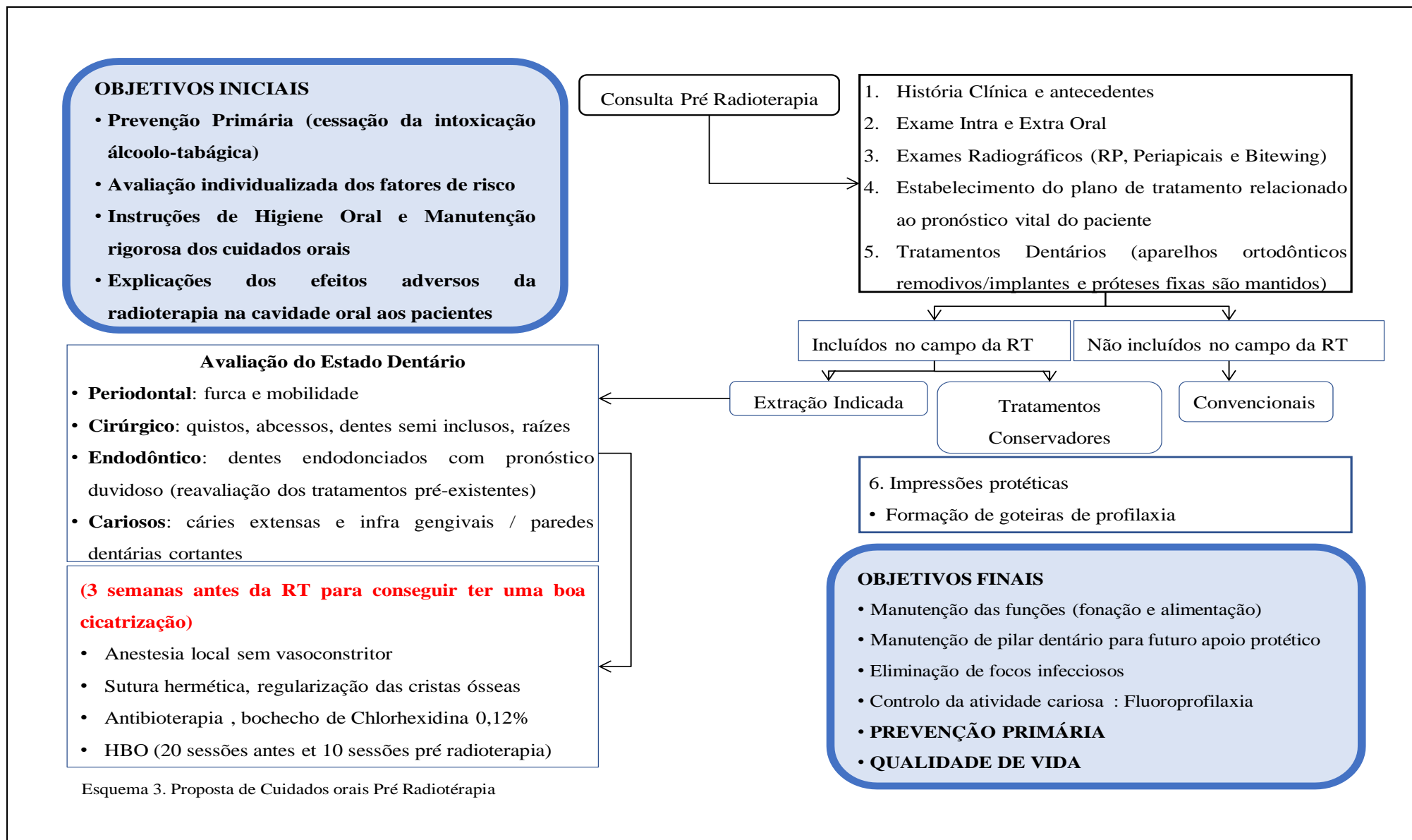
|           |  |
|-----------|--|
| Esquema 1 | Fisiopatologia dos 3H seguindo Marx, 1983  |
| Esquema 2 | Fisiopatologia da Fibrose Induzida por Radiações (RIF), seguindo Delanian e Lafaix, 2002 |
| Esquema 3 | Proposta de cuidados orais Pré Radioterapia  |
| Esquema 4 | Proposta de intervenção e Estratégias Terapêuticas pós radioterapia no ambiente Dentário |



Esquema 1. Fisiopatologia dos 3H de Marx, 1983 (Cit in. Lyons, 2008)

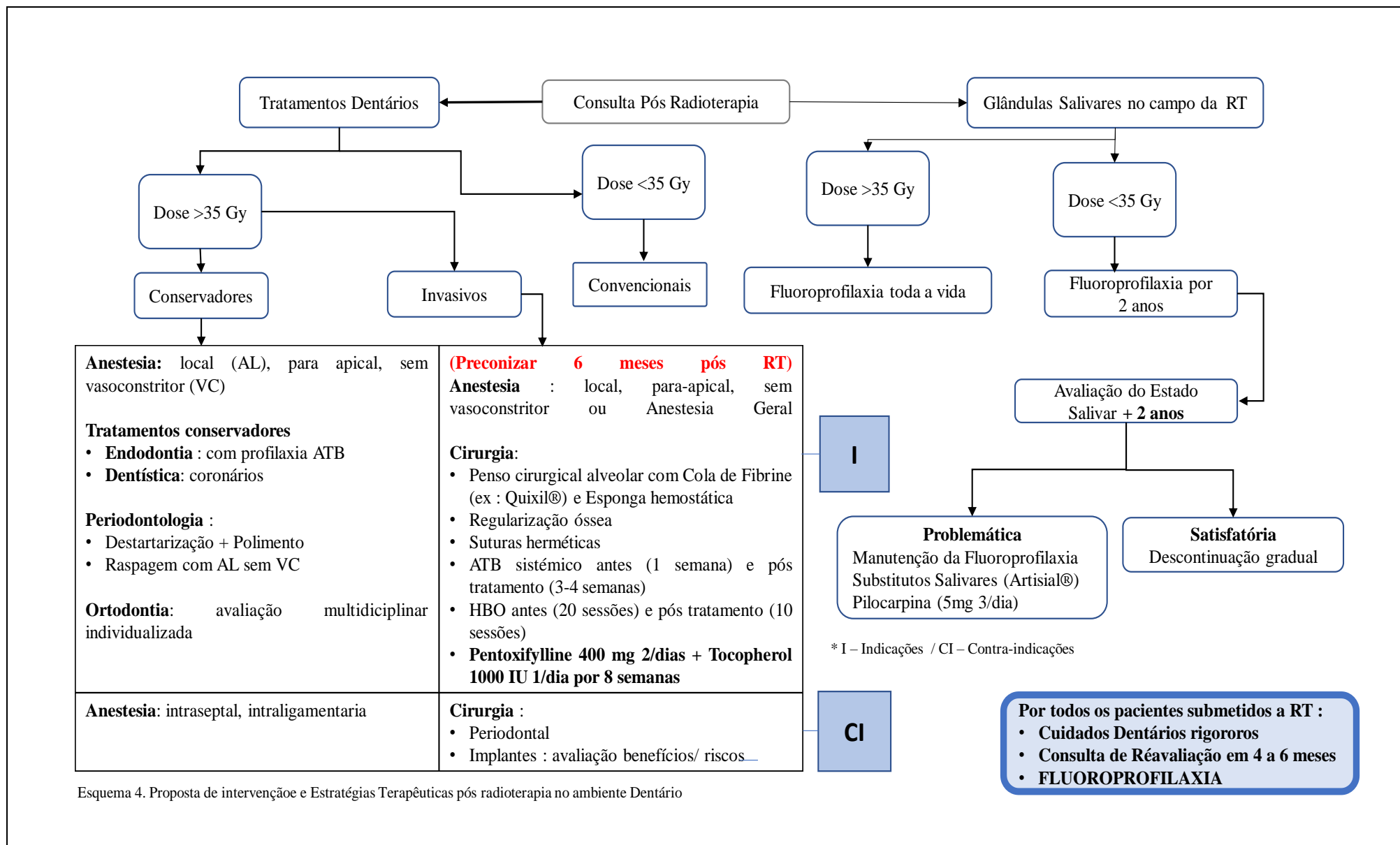


Esquema 2. Fisiopatologia da Fibrose Induzida por Radiações (RIF), 2002 (Cit in. Lyons, 2008)



Esquema 3. Proposta de Cuidados orais Pré Radioterapia

Efeitos adversos da radioterapia no tratamento de cancro da cabeça e pescoço : Osteorradionecrose Mandibular



Esquema 4. Proposta de intervenção e Estratégias Terapêuticas pós radioterapia no ambiente Dentário

## **Índice de Questionário e Recomendações**

|         |  |
|---------|--|
| Anexo 1 | Escala de Qualidade de Vida da Universidade de Washington (UW-QoL) |
| Anexo 2 | Cuidados orais sugeridos pela MASCC                                |





## **Anexos de Tabelas**

|           |   |
|-----------|---|
| Tabela 1  | Principais evoluções fisiopatogénicas da ORN        |
| Tabela 2  | Classificação por estágios da ORN sugerida por Marx |
| Tablela 3 | Fatores de risco associados à ORN Mandibular        |

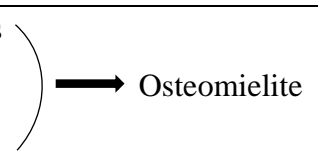
| Autores              | Ano  | Mecanismos Fisiopatogénicos  |
|----------------------|------|--|
| Regaud               | 1922 | Efeitos nocivos dos raios X sobre os tecidos e osso mandibular precedentes a radioterapia  |
| Edwing               | 1926 | Identificação das alterações ósseas pós RT como «osteíte por radiação»   |
| Watson e Scarborough | 1938 | <ul style="list-style-type: none"> <li>• Radiações</li> <li>• Trauma</li> <li>• Infeções</li> </ul>    |
| Marx e al.           | 1983 | <ul style="list-style-type: none"> <li>❖ Aspeto microbiológico diferente da osteomielite</li> <li>❖ Os microrganismos só têm um papel de contaminação no desenvolvimento da ORN</li> <li>❖ Trauma pode ser ou não um fator de gatilho</li> </ul> <p><u>Teoria dos 3H</u></p> <p><b>Hipoxia, Hipocelularidade e Hipovascularidade</b></p> |
| Bras e al.           | 1990 | Obliteração da artéria alveolar inferior induzida por RT: Fator principal da isquemia necrótica da mandíbula (endarterite obliterante)   |
| Dambrain             | 1993 | Mecanismo de reabsorção patognomónico da osteíte pós RT caracterizado por lise periosteocitária <ul style="list-style-type: none"> <li>❖ <u>Teoria dos 2I: Infecção e Isquemia</u></li> <li>❖ Agentes responsáveis da destruição óssea de natureza celular (osteoblastos/osteócitos) e química (saliva e pús)</li> </ul>                 |
| Delanian e Lafaix    | 2002 | Teoria Fibro-Atrofica (RIF)  |

Tabela 1. Principais evoluções fisiopatogénicas da ORN (Adaptado de Hasney 2016; Jacobson *et al.*, 2010; Lyons, 2008)

Efeitos adversos da radioterapia no tratamento de cancro da cabeça e pescoço : Osteorradionecrose Mandibular





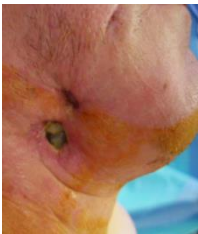


| Estádios     | Características   |  |  |
|--------------|---|--|--|
|              | Gerais  | Clínicas   | Radiográficas  |
| <b>I</b>     | Exposição óssea sem fratura patológica e resposta positiva a HBO  |   |   |
| <b>II</b>    | Resposta negativa a HBO<br>Requer sequestrectomia e saucerização  |   |   |
| <b>III</b>   | Desvascularização óssea completa ou fratura patológica, exigindo ressecção cirúrgica completa e reconstrução com enxerto livre                    |  |  |
| <b>III-R</b> | Presença de fístula ou deiscência, apesar da ressecção cirúrgica, cicatrização de primeira intenção e reconstrução com enxerto ósseo transcutâneo |  |  |

Tabela 2. Classificação por estágios da ORN sugerida por Marx (adaptado de Fan *et al.*, 2014; Morrison *et al.*, 2015, Bettoni J *et al.*, 2017)

| <b>Relacionados com os tratamentos</b>   | <b>Relacionados com o tumor</b>  | <b>Relacionados com o paciente</b>   |
|--|--|--|
| <p><u>Radiações:</u></p> <ul style="list-style-type: none"> <li>• Dose total &gt; 60 Gy</li> <li>• Energia fotónica X (&gt;10 MeV)</li> <li>• Tamanho do campo irradiado</li> <li>• Tipo de radioterapia: RT interna (Braquiterapia)</li> <li>• Volume mandibular irradiado</li> <li>• Fracionamento (&gt;2 Gy)</li> <li>• Tempo de exposição</li> </ul> <p><u>Cirurgia e outros:</u></p> <ul style="list-style-type: none"> <li>• Tipo de ressecção cirúrgica (Hemimandibulectomia)</li> <li>• Quimioterapia concomitante com a radioterapia (RT+QT)</li> </ul> | <p>Tamanho</p> <p>Estádio</p> <p>Sítio anatómico primário</p> <p>Proximidade ao osso</p> <p>Tipo de cancro</p> | <p><u>Demográfico e sistémico:</u></p> <ul style="list-style-type: none"> <li>• Idade &gt; 55 anos</li> <li>• Género</li> <li>• Diabetes Mellitus (DM), HIV, Osteoporose, Artrite, Distúrbios vasculares (discrasia sanguínea, anemia (hemoglobina &lt;10g/dL), anomalias de coagulação)</li> <li>• Estado nutricional baixo</li> </ul> <p><u>Hábitos:</u> Álcool, Tabaco</p> <p><u>Estado dentário e doenças orais concomitantes:</u></p> <ul style="list-style-type: none"> <li>• Presença Dentária &gt; Edêntulo</li> <li>• Doenças periodontais e patologias periapicais</li> <li>• Higiene Oral deficiente / Infeções (Actinomyces) e Inflamação</li> </ul> <p><u>Traumatismos associados (agudos e crónicos):</u></p> <ul style="list-style-type: none"> <li>• Cirurgia / Extrações pré e pós-RT</li> <li>• Biopsia local</li> <li>• Próteses removíveis</li> </ul> <p><u>Fármacos:</u> corticoesteroides, bisfosfonatos, antiangiogénicos</p> |

Tabela 3. Fatores de risco associados à ORN Mandibular (adaptado de Ruggiero *et al.*, 2006, 2014a; Lyons, 2008; Jacobson *et al.*, 2010; Chronopoulos *et al.*, 2015; Deshpande *et al.*, 2015; Sroussi *et al.*, 2017)

