

## Índice

Introdução.....	1
Materiais e Métodos .....	3
Desenvolvimento .....	5
I. História da Endodontia .....	5
II. Classificação das patologias pulpares e periapicais segundo American Board of Endodontists (ABE) in 2007:.....	7
1. Patologias Pulpares: .....	7
i. Polpa Normal:.....	7
ii. Pulpite Reversível: .....	7
iii. Pulpite Irreversível: .....	8
iv. Necrose Pulpar: .....	9
III. Patologias Periapicais .....	10
1. Periodonto São .....	10
2. Periodontite Apical Sintomática.....	11
3. Periodontite Apical Assintomática.....	11
4. Abscesso Apical Agudo.....	11
5. Abscesso Apical Crônico.....	12
IV. Tratamento Endodôntico - Evolução Histórica .....	12
V. Irrigantes usados em Endodontia: .....	13
1. Hipoclorito de Sódio: .....	14
2. Clorhexidina:.....	15
3. EDTA: .....	15
4. Ácido Cítrico: .....	16
5. Álcool:.....	16
VI. Infecção Endodôntica: .....	16
VII. Dor em Endodontia: .....	18
VIII. Sessão única vs Sessões Múltiplas.....	21
1. Múltiplas Sessões num Tratamento Endodôntico .....	21
2. Tratamento Endodôntico em sessão única .....	24
IX. Microorganismos relacionados com a Endodontia.....	29

1. Patogéneos presentes na infecção primária.....	29
2. Patogéneos da infecção secundária: .....	29
i. Enterococcus faecalis .....	30
ii. Candida albicans .....	32
X. Medicação intracanalalar entre sessões .....	33
XI. Substâncias utilizadas como Medicação.....	35
1. Preparações Fenólicas .....	37
2. Formaldeído .....	38
3. Halogénios.....	38
4. Ledermix .....	39
5. Pasta tribiótica.....	39
6. Vidro Bioactivo .....	39
7. Eugenol.....	40
8. Hidróxido de Cálcio .....	40
i. Vantagens da aplicação .....	42
ii. Desvantagens.....	43
9. Clorhexidina .....	46
i. Vantagens .....	47
ii. Desvantagens.....	48
Discussão .....	50
Conclusão .....	56
Bibliografia.....	58

## Índice de Figuras

Ilustração 1: Dinamismo da infecção pulpar, necrose e infecção devido a cárie (A) até à formação da periodontite (D). (Hargreaves, K. e Cohen, S. 2011). .....	17
Ilustração 2: Estrutura da Molécula de Hidróxido de Cálcio. Mohammadi, Z., Shalavi, S. e Yazdizadeh, M. (2012). .....	40
Ilustração 3: Mecanismo da actividade antibacteriana, esquematizada.. (Mohammadi, Z., Shalavi, S. e Yazdizadeh, M. 2012). .....	41
Ilustração 4: Estrutura molecular da Clorohexidina (insolúvel em água). Limeback, H. (2012). .....	46
Ilustração 5: Estrutura molecular da Clorohexidina Digluconato (solúvel em água e ligada ao cálcio fosfato no esmalte). (Limeback, H. 2012). .....	46

## **Índice de Siglas e Abreviaturas**

ABE- American Board of Endodontists

EDTA-ácido etilendiamino tetra-acético

### **Introdução**

A Endodontia é uma área da Medicina Dentária que tem como objectivo o estudo da morfologia da câmara pulpar, da fisiologia e das patologias da polpa dentária, assim como a prevenção, o tratamento e a cicatrização das suas repercussões nos tecidos periapicais (Soares, I. e Goldberg, F. 2001).

O objectivo da Endodontia é, alcançar a correcta conformação dos sistema de canais radiculares, facilitando assim a total desinfeção, com o intuito de atingir um ambiente livre de bactérias, que vai favorecer a cicatrização dos tecidos lesados após a sua obturação tridimensional. As bactérias são as principais responsáveis pela dor pós-operatória e doença pulpo-periapical (Hargreaves, K. e Cohen, S. 2011).

Os procedimentos padronizados para a desinfeção variam desde, o uso de instrumentos manuais e mecanizados, acompanhados por irrigantes químicos, podendo ou não aplicar-se uma medicação intracanal. Contudo sabe-se, que devido à complexidade anatómica e à actuação por vezes pobre dos agentes antimicrobianos, nem sempre conseguimos os resultados que gostaríamos de obter (Siqueira, J. *et al.*, 2008; Delgado, R. *et al.*, 2010 e Basrani. *et al.*, 2007).

Com a evolução dos sistemas de instrumentação, foi possível simplificar e possibilitar que o tratamento Endodôntico fosse finalizado na mesma consulta em que foi iniciado (Peters, L. e Wesselink, P. 2002 e Su, Y., Wang, C. e Ye, L. 2001). Mesmo assim, vários investigadores colocam dúvidas sobre a eficácia antimicrobiana que se alcança no tratamento em sessão única, o que gerou controvérsia sobre qual o tipo de procedimentos a usar, sessão única ou múltiplas sessões (Trope, M. e Bergenholtz, G. 2002).

## MEDICAÇÃO INTRACANALAR EM ENDODONTIA

Neste contexto, em que na atualidade paira a controvérsia e a incerteza sobre qual o procedimento mais indicado para a prática clínica, o objectivo deste trabalho foi, após efectuar-se uma revisão da literatura científica existente, tentar perceber se é mais indicado iniciar o tratamento e finalizá-lo na mesma sessão ou proceder a obturação na consulta seguinte. Pretendeu-se também compreender se é indicado o uso de medicação intracanal entre sessões e qual a mais eficaz.

## **Materiais e Métodos**

Com o intuito de conseguir dar resposta aos objectivos anteriormente propostos, foi efectuada uma pesquisa bibliográfica da literatura existente num intervalo de tempo compreendido entre Janeiro de 1997 e Julho de 2013, nas bases de dados, Pubmed (Medline), Scielo, Science Direct e B-on. Na pesquisa seleccionaram-se alguns filtros adicionais “Clinical Trial”, “review”, “systematic review”, “randomized clinical trial” e “meta-analysis”, com a disponibilidade de texto “Free full text available”, Full text available” e abstract available”, as palavras-chave foram: “*Intracanal medication*”, “*Endodontics*”, “*Enterococcus faecalis*”, “*Endodontic treatment*”, “*Chlorhexidine*”, “*Calcium Hydroxide*”, “*antibacterial effect*” e “*Candida albicans*”.

As conjugações realizadas foram as seguintes: “*Intracanal medication and Endodontics and Enterococcus faecalis*”, “*Intracanal medication and Endodontics and Enterococcus faecalis and Calcium Hydroxide*”, “*Intracanal medication and Endodontics and Enterococcus faecalis and Calcium Hydroxide*”, “*Intracanal medication and Endodontics*”, “*Intracanal medication and Endodontics and Candida Albicans*”, “*Intracanal medication and Endodontics and Chlorhexidine and Calcium Hydroxide*”, “*Calcium Hydroxide and Chlorhexidine and antibacterial effect*”, “*Intracanal medication and Calcium Hydroxide and antibacterial effect*” e “*Intracanal medication and Chlorhexidine and antibacterial effect*”, “*Endodontic treatment and intracanal medication*”, tendo-se obtido para cada conjugação 27, 18, 15, 176, 9, 41, 24, 26, 17 e 88 artigos respectivamente, o que fez um total de 441 artigos.

A partir dos 441 artigos, foram seleccionados os artigos que eram escritos em Inglês e procedeu-se à leitura dos títulos e abstracts, após a qual se excluíram os artigos que não estavam directamente relacionados com o objectivo da revisão, ficando no final com um total de 126 artigos seleccionados.

## MEDICAÇÃO INTRACANALAR EM ENDODONTIA

Foram usados 5 artigos fora do intervalo de tempo, devido à conjugação de referências bibliográficas da pesquisa e por serem de elevada relevância e importância para o tema.

Para complemento da informação recolhida pelos artigos, foram também consultados 8 livros da área devido à sua importância.

## **Desenvolvimento**

### I. História da Endodontia

A palavra Endodontia tem origem Grega e pode ser traduzida como o conhecimento de tudo aquilo que está presente no interior do dente (Bergenholtz, G. *et al.*, 2010).

Tal como ElMubarak, A., Abu-bakr, N. e Ibrabim, Y. (2010) referem, esta especialidade da Medicina Dentária é uma das áreas com as quais os clínicos mais frequentemente se têm de deparar, pois é um procedimento bastante comum.

Após longos anos de investigação, constatou-se que o resultado perfeito de um tratamento Endodôntico seria, alcançar um estado de esterilização dos canais no final do procedimento. Contudo, sabe-se também que, devido à complexidade anatómica dos sistemas de canais com que nos deparamos e através do uso dos instrumentos, substâncias antimicrobianas e técnicas que dispomos, este resultado é considerado utópico (Siqueira, J. *et al.*, 2008 e Vieyra, J. e Enriquez, F. *et al.*, 2012).

Desta forma, foi aceite que em vez da tal erradicação de todas as bactérias, o que é impossível, o objectivo do tratamento Endodôntico é: reduzir e eliminar as populações bacterianas presentes dentro dos canais radiculares e seus subprodutos até níveis em que estas não sejam detectáveis pelos meios e técnicas de cultura convencionais, sendo assim estes níveis de culturas microbianas compatíveis com a cicatrização dos tecidos periapicais. Pretende-se também, a prevenção de uma possível reinfecção, o selamento do sistema de canais e a preservação da dentição natural (Lee *et al.*, 2008; Siqueira, J. *et al.*, 2008 e Figini, L. *et al.*, 2008).

## MEDICAÇÃO INTRACANALAR EM ENDODONTIA

As bactérias são um factor preponderante na etiologia das doenças pulpare e periapicais e assim dependendo das resistências e defesas do hospedeiro, as populações microbianas podem modificar de indivíduo para indivíduo, assim como os efeitos nocivos que estes patogéneos virulentos criam sobre o sujeito (Lee, Y. *et al.*, 2008; Wang, C. *et al.*, 2007 e Sakamoto, M. *et al.*, 2006).

Existe uma variedade de processos e patologias pelos quais, o tecido dentário necessita passar até ser preciso a realização do tratamento Endodôntico. Segundo Hargreaves, K. e Cohen, S. (2011) tem-se tentado encontrar uma classificação definitiva e concreta para todos os processos infecciosos referentes ao dente. No entanto, apesar das incontáveis tentativas de incrementar classificações para as patologias pulpare e periapicais, inúmeros estudos têm comprovado ao longo dos tempos, que não existe propriamente uma correlação entre sintomas, sinais clínicos e a histopatologia de cada condição clínica específica.

As designações que têm sido empregues ao longo dos tempos, não transparecem correctamente o grau do dano exercido sobre os tecidos pulpare e sobre os tecidos periodontais de suporte, ou seja, não se fica a saber a condição histológica real que os tecidos apresentam. Para uma correcta avaliação dos tecidos, seria necessário retirar uma parte de tecido pulpar para exame histológico, procedimento trabalhoso e inviável na nossa área. Tendo em conta estes aspectos, foram elaboradas terminologias clínica mais práticas, que visam apenas referir a presença de tecido doente ou saudável (Hargreaves, K. e Cohen, S. 2011).

II. Classificação das patologias pulpare e periapicais segundo American Board of Endodontists (ABE) in 2007:

1. Patologias Pulpare:

i. Polpa Normal:

Quando o dente tem presente este tipo de condição pulpar, não vai ter sintomas espontâneos e vai responder positivamente aos testes pulpare. Os sintomas produzidos quando feito o estímulo dos testes, serão transitórios e com resposta suave, a qual desaparece após poucos segundos da remoção dos mesmos.

A nível radiográfico, é possível visualizar diferentes níveis de calcificação da polpa, contudo, nunca se poderá verificar a presença de reabsorções, cáries ou qualquer tipo de exposição pulpar. Nenhum tipo de tratamento Endodôntico é indicado nestes casos.

ii. Pulpite Reversível:

Nesta condição dentária, ocorre irritação da polpa presente no interior do tecido dentário. A estimulação é desconfortável para o paciente, mas volta rapidamente a um estado de conforto após a eliminação do estímulo.

Os factores etiológicos para esta patologia são: dentina exposta, cáries dentárias, tratamentos dentários recentes e restaurações mal adaptadas. Quando o agente irritante é eliminado os sintomas desaparecem.

### iii. Pulpite Irreversível:

Se o estado de pulpite reversível não for solucionado para que regreda a um estado de normalidade, a doença irá progredir de forma que seja necessário a remoção do tecido infectado para que possa haver cura.

A ABE sugeriu então que a Pulpite Irreversível fosse subdividida em Pulpite Irreversível Sintomática e Pulpite Irreversível Assintomática.

- Pulpite Irreversível Sintomática:

Para um dente estar dentro deste subgrupo, necessita de exibir dor espontânea ou intermitente. Pode ser devido à exposição rápida a alterações bruscas de temperatura, pois este acontecimento vai induzir episódios de dor aguda e prolongada que não pára imediatamente após a remoção do estímulo responsável pela agressão.

Os tipos de dor possíveis nestes casos são: aguda, incómoda, localizada, difusa ou referida. Na maioria dos casos, quando se avalia radiograficamente, não se consegue visualizar alterações, mas pode haver casos que se verifique mudanças mínimas ao nível da aparência do osso alveolar.

Com a evolução da patologia, começa-se a verificar um espessamento do ligamento periodontal, acompanhado da irritação da polpa da câmara pulpar e podendo haver ligeira calcificação. A etiologia engloba variadíssimos factores nomeadamente: restaurações profundas, cáries dentárias, exposições pulpares e qualquer outra agressão

directa ou indirecta da polpa, recente ou antiga que possa levar a este tipo de patologia pulpar. Pode ser visível através da radiografia ou pode ainda ser perceptível após uma História Dentária bastante detalhada. Em casos em que o paciente não recorra ao Médico Dentista para resolver a situação, a polpa dentária irá evoluir para necrose.

- Pulpite Irreversível Assintomática:

Em casos particulares, mesmo existindo cárie extensa, esta não provoca os sintomas mais comuns, mesmo que clínica e radiograficamente seja perceptível a extensão da cárie até à polpa dentária. Se estas situações não forem tratadas, pode ocorrer mais tarde o surgimento dos sintomas de pulpite irreversível ou conduzir à necrose pulpar. Deve-se efectuar o tratamento Endodôntico o mais breve possível, evitando assim a evolução para uma pulpite irreversível sintomática, o que levaria a dor extrema e sofrimento por parte do paciente.

#### iv. Necrose Pulpar:

Esta designação é a única que procura classificar clinicamente o estado pulpar. Os dentes que apresentam esta condição, não têm aporte sanguíneo e o tecido nervoso que apresentam não têm qualquer tipo de funcionalidade. Esta patologia pode ser uma evolução das pulpites irreversíveis anteriormente descritas. Se ocorrer a extensão do processo inflamatório para os tecidos periapicais, poderá ocorrer o aparecimento de sintomatologia periapical.

As características deste estado clínico são: não responde aos testes eléctricos ou térmicos, nomeadamente o frio. Se o estímulo térmico do calor for aplicado durante um tempo prolongado, o dente pode criar uma resposta. Pensa-se que esta resposta se deve

aos restos gás e aos fluídos ainda presentes dentro dos canais radiculares, que se expandem e estendem para os tecidos periapicais.

É extremamente importante fazer a recolha de uma história dentária exhaustiva, pois as lesões traumáticas podem mimetizar características da necrose pulpar e sem a História Dentária não podemos distingui-las.

A necrose pulpar pode ser, parcial ou total em dentes multirradiculares, uma vez que determinados canais podem estar necrosados, enquanto outros podem ainda ter alguma vitalidade, pelo que uma raíz pode responder de maneira diferente de outra aos estímulos produzidos pelos testes, tornando-os inconclusivos.

### III. Patologias Periapicais

#### 1. Periodonto São

Esta classificação serve de padrão de comparação a todos as outras patologias apicais. Nestes casos, o paciente não apresenta qualquer sintomatologia e o dente apresenta resposta aos testes de percussão e palpação dentro dos padrões de normalidade. O exame radiográfico revela que a lâmina dura e o espaço do ligamento periodontal em torno dos ápices radiculares se apresenta íntegro.

### 2. Periodontite Apical Sintomática

São características desta patologia, uma resposta dolorosa à mastigação ou percussão; podendo ou não responder aos testes de vitalidade pulpar e na avaliação radiográfica é possível visualizar no mínimo, um espessamento do ligamento periodontal, sendo que pode também verificar-se ou não uma radiolucência apical associada a um ou mais canais radiculares do dente.

### 3. Periodontite Apical Assintomática

Dente sem sintomas clínicos e sem resposta aos testes de vitalidade pulpar. No entanto, a avaliação radiográfica apresenta radiolucidez ao nível da zona apical. O tecido dentário não apresenta sensibilidade perante a mastigação, mas ao fazer o teste de percussão, o paciente pode referir que sente ‘algo de diferente’ não doloroso. Apresenta sempre um ‘achado’ radiográfico.

### 4. Abscesso Apical Agudo

Paciente com dor à mastigação, aos testes de percussão e de palpação. O dente não apresenta qualquer tipo de resposta aos testes de vitalidade e poderá apresentar diferentes graus de mobilidade dentária. A imagem radiográfica pode apresentar, desde extenso espessamento do ligamento a uma radiolucidez apical. Pode existir presença de tumefacção intra-oral, porque os tecidos faciais próximos ao dente irão apresentar inflamação. O quadro clínico terá frequentemente sintomas como febre e os gânglios linfáticos cervicais e submandibulares irão apresentar sensibilidade à palpação, caso já exista sintomatologia sistémica.

### 5. Abcesso Apical Crónico

Quadro clínico livre de sintomatologia, sem resposta aos testes de vitalidade pulpar e imagem radiográfica com presença de radiolucidez apical. Não apresenta sensação de sensibilidade à mastigação, mas no teste de percussão, o paciente relata a sensação de desconforto não doloroso. Esta condição clínica distingue-se da Periodontite Apical Assintomática, acima descrita, pelo facto de esta apresentar drenagem descontínua de exsudado purulento através de uma fístula presente na cavidade oral.

### IV. Tratamento Endodôntico - Evolução Histórica

Os tratamentos Endodônticos são realizados há mais de 100 anos. Até se conseguir padronizar o tratamento Endodôntico tal como hoje o conhecemos, foi necessário o uso de outros meios e métodos não tão eficazes ou confortáveis quer para o clínico quer para o paciente. (Bergenholtz, G. *et al.*, 2010)

Algumas das técnicas usadas no passado tais como, a cauterização dos tecidos inflamados com ferros incandescentes e o uso de químicos tal como o ácido arsénio, tornavam o tratamento Endodôntico desconfortável e doloroso para o paciente (Bergenholtz, G. *et al.*, 2010).

Após o século XX, posteriormente à descoberta e aparecimento das soluções anestésicas, o tratamento Endodôntico foi transformado num procedimento indolor. (Bergenholtz, G. *et al.*, 2010).

A redução das populações bacterianas que invadem os canais radiculares e que através da sua proliferação provocam infecções, faz-se na actualidade, através da limpeza

biomecânica. Este procedimento permite que os irrigantes cheguem mais eficazmente até à constrição apical (Siqueira, J. *et al.*, 2008; Vieyra, J. e Enriquez, F. *et al.*, 2012 e Delgado, R. *et al.*, 2010).

Os agentes químicos empregues na desinfecção do sistema de canais radiculares devem possuir um largo espectro de acção, pois as infecções Endodônticas apresentam etiologia polimicrobiana e quanto maior virulência apresentarem as bactérias, menor será o número necessário de células para causar doença (Siqueira, J. *et al.*, 2008).

Nos dias de hoje, na maioria ou em quase todos os casos em que seguimos os protocolos padronizados e usamos materiais e soluções irrigantes de excelência, tem sido possível alcançar resultados bastante satisfatórios. (Siqueira, J. *et al.*, 2008; Basrani, B. *et al.*, 2007 e Jung, Y. *et al.*, 2005).

### V. Irrigantes usados em Endodontia:

A irrigação realizada no tratamento Endodôntico incide em duas funções, sendo uma mecânica e outra biológica. A função mecânica baseia-se na remoção dos detritos, lubrificação dos canais e a dissolução do tecido orgânico e inorgânico. Por outro lado a função biológica reside na capacidade antimicrobiana que o irrigante possui. Resumidamente a irrigação procura: limpar, desinfetar e lubrificar o canal. (Hargreaves, K. e Cohen, S. 2011 e Soares, I. e Goldberg, F. 2001).

Segundo Castelluci, A. (2005), a substância irrigante ideal deveria possuir as seguintes características:

- Germicida e fungicida eficaz;
- Não ser tóxico aos tecidos periapicais;
- Manter-se estável em solução;

## MEDICAÇÃO INTRACANALAR EM ENDODONTIA

- Possuir efeito antimicrobiano prolongado;
- Manter-se ativo na presença de fluidos tais como, sangue, plasma e proteínas provenientes dos tecidos;
- Ter baixa tensão superficial;
- Não prejudicar a reparação tecidular;
- Não manchar a estrutura dentária;
- Ser possível de inactivar num meio de cultura;
- Não induzir resposta imune nas células mediadores;
- Conseguir remover completamente a smear layer presente na dentina e nos túbulos dentinários;
- Não ser carcinogénica, nem tóxica e não provocar resposta antigénica nos tecidos circundantes ao dente;
- Não causar efeitos adversos nas propriedades físicas da dentina exposta;
- Não prejudicar a capacidade de selamento dos materiais obturadores;
- Ter aplicação fácil;
- Custo relativamente baixo.

Algumas das substâncias já empregues como irrigantes em Endodontia são: peróxido de hidrogénio; soluções de detergente aniónico; Hipoclorito de sódio; soluções de Hidróxido de Cálcio, Clorhexidina, EDTA (ácido etilenodiamino tetra-acético); iodeto de potássio; álcool; MTAD e Tetraclean (misturas de Doxiciclina + ácido cítrico + detergente (tween 80)), no entanto, devido à evolução, algumas delas deixaram de ser utilizadas (Hargreaves, K. e Cohen, S. 2011 e Soares, I. e Goldberg, F. 2001 e Garg, N. e Garg, A. 2007).

### 1. Hipoclorito de Sódio:

Este é o irrigante mais utilizado na atualidade. É um excelente agente antibacteriano, boa capacidade de limpeza, é capaz de dissolver matéria orgânica tal como, tecido

necrótico, polpa vital e biofilmes, é capaz de neutralizar produtos tóxicos e têm ação rápida (Bergenholtz, G. *et al.*, 2008).

Apresenta alguns aspectos negativos tais como: um forte odor a cloro, torna-se citotóxico quando injectado nos tecidos periapicais. Existem casos relatados de reacções alérgicas, mancha a roupa, é potencialmente corrosivo e deteriora-se na presença da luz (Garg, N. e Garg, A. 2007).

### 2. Clorohexidina:

É um agente anti-séptico com ação bacteriostática e bactericida e que apresenta ação residual (substantividade) quando usado como irrigante, o que levou a que alguns investigadores a tenham proposto como solução irrigadora. Contudo, devido à sua impossibilidade de dissolver tecido orgânico, parece não oferecer vantagens sobre o Hipoclorito de Sódio (Garg, N. E Garg, A. 2007).

### 3. EDTA:

É o agente quelante mais usado e tem sido proposto como irrigante devido á sua capacidade de remover a porção mineralizada da dentina e assim facilitar a conformação e instrumentação do canal. No entanto, não tem capacidade de dissolução de tecido organico (Garg, N. e Garg, A. 2007).

### 4. Ácido Cítrico:

Este é também um dos quelantes frequentemente usados como irrigante para remover a smear layer. Pode ser usado sozinho ou em combinação com outros irrigantes, contudo o EDTA e o Ácido Cítrico nunca devem ser misturados com a Clorohexidina. Se misturado com o Hipoclorito, estes irão interagir e reduzir o cloro presente na solução, em consequência, a solução irá tornar-se ineficaz contra as bactérias (Hargreaves, K. e Cohen, S. 2011).

### 5. Álcool:

Foi usado no passado, pois apresenta ação antimicrobiana, contudo, o seu potencial antimicrobiano é muito pequeno e não tem capacidade de remover tecidos necrosados. Quando o clínico usa Hipoclorito de Sódio para desinfectar a Gutta-Percha, é usado o Álcool Etilico com o objectivo de eliminar os cristais do Hipoclorito de Sódio, pois estes cristais formados poderiam interferir na obturação (Hargreaves, K. e Cohen, S. 2011).

O álcool etílico é frequentemente usado para diminuir a tensão superficial dentro do canal e para ajudar na limpeza das paredes dentinárias. Este composto pode desidratar a dentina, no entanto pode ser útil na remoção de excessos do cimento obturador (Hargreaves, K. e Cohen, S. 2011).

## VI. Infecção Endodôntica:

As infecções Endodônticas são a progressão e perpetuação das diferentes formas de periodontite apical. Esta infecção desenvolve-se em canais radiculares desprovidos de defesas do hospedeiro, que seja consequência de necrose ou à remoção da polpa para o

tratamento. Em estágios avançados do processo inflamatório, pode observar-se a adesão de biofilmes bacterianos nas paredes do canal (Hargreaves, K. e Chohen S. 2011).

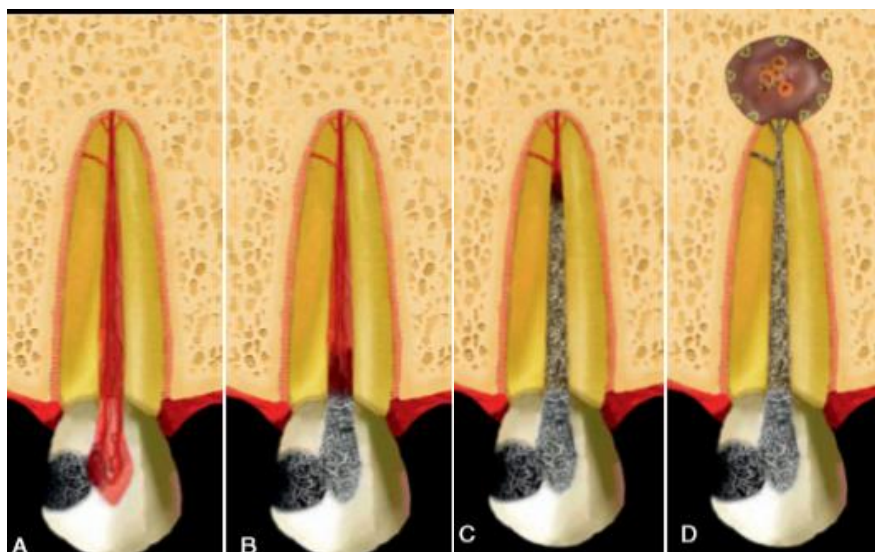


Ilustração 1: Dinamismo da infecção pulpar, necrose e infecção devido a cárie (A) até à formação da periodontite (D). (Hargreaves, K. e Cohen, S. 2011).

Sob condições normais, o complexo pulpo-dentinário encontra-se estéril e isolado dos microbiotas orais devido às camadas de esmalte e de cimento. No caso em que a integridade dessas camadas naturais é violada (por exemplo, como resultado de cárie, fracturas induzidas por trauma e fissuras, procedimentos restauradores, raspagem e alisamento radicular, atrito e desgaste) ou quando está naturalmente ausente (devido a diferenças no revestimento do cimento na superfície da raiz ao nível cervical), o complexo pulpo-dentinário é exposto ao meio oral e depois é agredido pelos microorganismos presentes nas lesões de cáries, na saliva ou na placa dentária formada sobre a área exposta (Hargreaves, K. e Cohen, S. 2011).

A presença de anatomias complexas, istmos, deltas apicais, a diversidade de anatomias canalares e as limitações de acesso por parte dos instrumentos e irrigantes, podem causar a persistência de microorganismos no interior do sistema de canais radiculares, levando ao fracasso de todo o tratamento Endodôntico e causando reinfeções (infecções secundárias) (Basrani, B, *et al.*, 2007; Jung, Y. *et al.*, 2005 e Shabahang, S., Pouresmail, M. e Torabinejad, M. 2003;).

Segundo Siqueira, J., Paiva, S. e Rôças, I. (2007) quando um dente apresenta culturas negativas no momento da obturação, este apresenta um prognóstico mais favorável quando comparado com outro dente que mostre culturas positivas no momento da obturação.

As comunidades bacterianas presentes nos casos de retratamento (infecções secundárias) podem ser muito diferentes das que estão presentes na infecção inicial (primária) (Jung, Y. *et al.*, 2005; Vianna, M. *et al.*, 2009 e Sunquist, G. *et al.*, 1998).

Contudo, se os microorganismos presentes na infecção primária por algum motivo sobreviverem ao tratamento e mantiverem a infecção, ocorre a implementação de uma infecção persistente (Hargreaves, K. e Cohen, S. 2011).

Além de bactérias, também fungos, procariotas *Archae* e vírus podem estar presentes na infecção Endodôntica (Hargreaves, K. e Cohen, S. 2011).

### VII. Dor em Endodontia:

Segundo Dorland's Medical Dictionary a dor é definida como uma sensação de desconforto, aflição ou agonia que pode ser mais ou menos localizada. É o resultado da estimulação das terminações nervosas. Este facto indica que o mecanismo da dor funciona como um alerta para nos proteger de um ferimento. (Garg, N. e Garg, A. 2007).

## MEDICAÇÃO INTRACANALAR EM ENDODONTIA

A modulação da dor é definida como a capacidade de modificar a intensidade dos sinais nociceptivos e reduzir a experiência de dor (Garg, N. e Garg, A. 2007).

No sistema nervoso dos seres humanos, as vias principais iniciam-se na área periqueductal cinzenta do mesencéfalo, os impulsos nervosos descem para o corno dorsal da espinal medula. Neste local, as interações neuronais reduzem a transmissão da dor primária dos nociceptores periféricos para o segundo neurónio. Após este percurso, ocorre a percepção da dor ao nível do córtex parietal posterior do cérebro. (Garg, N. e Garg, A. 2007).

A dor dentária pode ocorrer numa etapa pré-operatória, podendo ser consequência de uma inflamação da polpa, causada por patologia ou por uma agressão externa de curta duração. Pode variar de uma dor que passa após a retirada do estímulo até uma dor constante e espontânea. A ocorrência de dor pré-operatória é um factor preditivo de dor intra-operatória e dor pós-operatória, contudo, estes factores quando não junto com outros factores não apresenta relação causa-efeito no aparecimento dos outros tipos de dor (Hargreaves, K. e Cohen, S. 2011).

A dor intra e pós-operatória é descrita como qualquer tipo e intensidade de dor, que se manifesta inicialmente após o começo do tratamento Endodôntico dos canais radiculares (ElMubarak, A., Abu-bakr, N. e Ibrabim, Y. 2010).

Segundo ElMubarak, A., Abu-bakr, N. e Ibrabim, Y. (2010), flare-up é precisamente o início ou o prolongamento da sensação dolorosa e/ou tumefacção após a finalização do tratamento Endodôntico.

O avanço da condição dolorosa foi referido por Siqueira, J. *et al.* (2005) como estando mais vinculado à intensidade do estrago feito nos tecidos, enquanto o desfecho da

Endodontia é instigado pela continuação ou não do factor etiológico que provoca o dano.

ElMubarak, A., Abu-bakr, N. e Ibrabim, Y. (2010) referem que a dor pós-operatória é mais comum em dentes sem vitalidade da polpa e em dentes que tenham história anterior de dor pré-operatória.

De acordo com Vieyra, J. e Enriquez, F. (2012), o sucesso e o insucesso dos tratamentos Endodônticos são estabelecidos pelos resultados a longo prazo, com algum tempo de follow-up, pois um tratamento que provoque dor nos momentos seguintes à finalização, pode mais tarde evoluir para um caso de sucesso. Por outro lado, um procedimento que não apresente sintomatologia para o paciente logo após o fim, pode resultar num fracasso com o passar do tempo.

O tratamento endodôntico pode ser realizado numa sessão ou em mais do que uma (Lee, Y. *et al.*, 2008).

Existe discussão sobre os dentes que possuem um diagnóstico de Pulpite irreversível, pois, embora uns pensem que se deve tratar este tipo de situações em uma sessão, há também, investigadores que apoiam, o tratamento em mais que uma sessão. Quando passamos para as situações em que o diagnóstico é a necrose pulpar, quer apresente periodontite apical ou não, a controvérsia aumenta em grande escala. (Abbott, P. e Yu, C. *et al.*, 2007).

Segundo Vieyra, J. e Enriquez, F. (2012), são imensos os factores que têm importância, quando temos de optar por uma sessão ou mais no tratamento Endodôntico, nomeadamente, o diagnóstico pré-operatório, a habilidade de controlar infeções, a anatomia do sistema de canais radiculares, complicações do tratamento e factores subjectivos, que dependem da percepção do paciente, tais como, sinais e sintomas.

Vieyra, J. e Enriquez, F. (2012), relatam que, quando o clínico tem de tomar uma decisão sobre um plano de tratamento, este não só toma em consideração a eficácia e as consequências biológicas do procedimento, como também, e com mais importância, pondera o tratamento com base no conforto e desconforto que este irá causar ao paciente

### VIII. Sessão única vs Sessões Múltiplas

#### 1. Múltiplas Sessões num Tratamento Endodôntico

Apesar de alguns autores acharem que, o tratamento Endodôntico, em sessão única é primeira opção, outros referem e demonstram a elevada importância da medicação intracanal na eliminação de microorganismos, que a preparação biomecânica por si só não consegue atingir (Delgado, R. *et al.*, 2010).

Vyerira, J. e Enriquez, F. (2012), referem que se não houver a colocação de uma medicação intracanal, como por exemplo o Hidróxido de Cálcio, não é possível presumir a eliminação bacteriana que irá ocorrer.

O objectivo deste tipo de procedimento, é que seja possível a utilização de uma medicação intracanal de modo a que seja mais expectável o resultado obtido da desinfecção do sistema de canais (Trope, M., Delano, E. e Orstavik, D. 1999). Este passo tem extrema importância, pois estudos anteriormente feitos, comprovam que quando um dente apresenta culturas negativas antes da obturação, este irá ter maior probabilidade de ser um caso de sucesso ao longo do tempo (Siqueira, J., Paiva, S. e Rôças, I. 2007 e Sjögren, *et al.*, 1997).

## MEDICAÇÃO INTRACANALAR EM ENDODONTIA

Os factores mais comuns para o tratamento Endodôntico dos canais radiculares ser feito em múltiplas sessões, segundo Garg, N. Garg, A. (2007); Figini, L. *et al.*, (2008) são:

- alturas em que o clínico possua dúvidas sobre a dor pós-operatória que o paciente irá padecer;
- quando o clínico tem medo de falhar o tratamento Endodôntico;
- quando estar muito tempo com a boca aberta se torna impossível para o doente, nomeadamente devido a patologias articulares;
- momentos em que se verifique falta de tempo quer do paciente quer do clínico;
- ocasiões em que o Médico Dentista não esteja preparado para o caso devido, quer à falta de experiência clínica ou devido à falta de equipamento apropriado;
- Dentes que apresentem anomalias na anatomia, nomeadamente, calcificação de canais radiculares ou canais com curvaturas muito acentuadas;
- Dentes diagnosticados com necrose pulpar, sem sintomatologia e que apresentem patologia periapical e presença de fístula;
- Presença de Abscesso Alveolar Agudo com libertação de exsudado purulento;
- Casos em que exista Periodontite Apical Aguda;
- Dentes com sintomatologia, necrose da polpa e com presença de fístula;
- Situações de Retratamento Endodôntico não cirúrgico;
- Pacientes que apresentem várias alergias ou casos de flare-up em tratamentos anteriores;
- Dentes com posicionamento, em que o acesso torna-se difícil para o clínico;
- Doentes com patologia articular, da articulação temporomandibular, que não podem estar muito tempo com a boca aberta.

Na data de 1987, realizou-se uma pesquisa, na qual foi comprovado, que cerca 87% dos clínicos que fazem Endodontia, não achavam ser possível, que os dentes com diagnóstico de necrose pulpar, podessem ser tratados eficazmente numa única sessão, pois a maioria deles, acreditava que os pacientes iriam apresentar maior dor pós-

operatória, contrariamente aos pacientes que fossem tratados em sessões múltiplas (Garg, N. e Garg, A. 2007).

Sabe-se que a eliminação total de todas as culturas microbianas existentes nos sistemas de canais é impossível, contudo, com a Endodontia em sessões múltiplas e a aplicação de medicação intracanal, podemos reduzir o número de culturas até um valor inferior a 1% do número de culturas que se encontravam no início do tratamento. O uso de medicações diferentes pode apresentar resultados semelhantes. (Chu, F. *et al.* 2006).

Embora sejam perceptíveis as inúmeras vantagens de se finalizar a Endodontia em sessão única, também existem desvantagens inerentes a este procedimento, e segundo Garg, N. e Garg, A. (2007) são:

- Torna-se cansativo para o paciente ter a boca aberta tanto tempo (Figini, L. *et al.*, 2008);
- Nos casos em que ocorre flare-up, é mais complicado drenar um dente com tratamento Endodôntico já finalizado, do que um dente que ainda não foi obturado;
- Certos casos podem não ser possíveis de ser concluídos em condições de excelência numa consulta, nomeadamente: se existir exsudado ou hemorragia de difícil controle, quando estamos perante canais finos, curvados, calcificados ou múltiplos canais.
- Alguns estudos apoiam também o facto de o tratamento em sessão única ser mais propício à ocorrência de flare-ups, dor pós-operatória e os pacientes submetidos a este tipo de tratamento, tomam com maior frequência medicação analgésica (Figini, L. *et al.*, 2008; Oginni, A. e Udoye, C. 2004 e Figini, L. *et al.*, 2007).

### 2. Tratamento Endodôntico em sessão única

Segundo Sathorn, C. Parashos, P. Messer, H. (2009) e Kvist, T. *et al.* (2004), o tratamento Endodôntico realizado em sessões múltiplas, é um procedimento bem aceite na Medicina Dentária como seguro e comum. Contudo, na actualidade, após realização de estudos e ensaios clínicos, começa-se a pôr em causa a necessidade de mais que uma consulta para realizar a Endodontia, pois não foram comprovadas diferenças estatisticamente significativas, na eficácia da remoção antimicrobiana entre o procedimento de sessão única, em contraste com o procedimento de sessões múltiplas.

Com a evolução da Endodontia foram descobertos novos sistemas de instrumentação, nomeadamente, os sistemas de instrumentação rotatórios de Nickel-Titânio. Estes novos sistemas de instrumentação mecanizada, vieram revolucionar a Endodontia, pois permitiu que a instrumentação mecânica fosse muito mais simplificada para os clínicos, tornando assim a instrumentação e conformação dos canais mais rápida e com maior probabilidade do acto clínico ser finalizado na mesma consulta do qual foi iniciado (Weiger, R. Rosendahl, R. Löst, C. 2000; Peters, L. e Wesselink, P. 2002 e Su, Y., Wang, C. e Ye, L. 2011).

Contudo, mesmo com o aprimoramento que houve nesta vasta área, muitos contestaram se a eficácia antimicrobiana que se consegue nos tratamento de sessão única será suficiente (Trope, M. e Bergenholtz, G. 2002).

Para que o tratamento Endodôntico se verificasse ser melhor realizado em consulta única, era necessário que os estudos provassem que o tratamento era eficaz, excluindo a medicação intracanal (Dalton, B. *et al.*, 1998).

O tratamento Endodôntico numa sessão, implica que todo o procedimento seja concluído na mesma consulta, sendo assim, procedimentos tais como: a limpeza dos

canais, a conformação dos canais, a desinfecção dos canais e a obturação dos canais radiculares, são realizados uns a seguir aos outros sem que se mude consulta. Este conceito de sessão única tem muito tempo, no entanto, sempre foi causador de elevada contestação e discordância por parte dos clínicos (Garg, N. e Garg, A. 2007).

Segundo Wang, C. *et al.* (2007), o tratamento em sessão única é o mais indicado em casos em que a desinfecção e limpeza dos canais se pode prever.

De acordo com Figini, L. *et al.* (2008) e Su, Y., Wang, C. e Ye, L. (2011), há alguns factores preponderantes que o Médico Dentista tem de ter em conta na altura de escolher, se irá realizar o acto clínico numa ou em múltiplas sessões, entre os quais estão: a experiência clínica e destreza que o Médico Dentista possui, o tempo disponível para a consulta, disponibilidade do paciente para o procedimento, a anamnese anteriormente recolhida, as condições anatómicas e biológicas, assim como, o estado em que se encontra o dente.

Garg, N. e Garg, A. (2007) , referem que os critérios, que se usam para seleccionar os casos possíveis de se realizar o tratamento Endodôntico numa sessão são: os casos em que os pacientes aceitam o plano de tratamento de forma positiva, quando o paciente não apresente sintomas agudos, inexistência de exsudado ou hemorragias que não param de drenar, ausência de interferências anatómicas como a existência de canais finos, curvados ou até mesmo calcificados, casos em que existe o tempo necessário de consulta para acabar o tratamento e casos que sejam simples, ou seja, não podem existir degraus, bloqueios ou perfurações.

Dentro desse vasto grupo, existem casos que têm mesmo indicação de ser solucionados numa sessão, tais como: dentes vitais, dentes com fracturas anteriores localizados em regiões que interferem com a estética, pacientes especiais, em que é necessário serem sedados em todos os procedimentos, pacientes que não são saudáveis e devido à sua debilidade necessitam profilaxia antibiótica e pacientes com deficiências motoras, ou

outro tipo de morbidade, que os impossibilite de comparecer nas consultas com alguma frequência (Garg, N. e Garg, A. 2007).

Com base em Figini, L. *et al.* (2008); Garg, N. e Garg, A. (2007), as vantagens do tratamento em sessão única são:

- Os pacientes têm menor morbidade, pois não sofrem tantas anestésias, nem necessitam de tantos procedimentos, nem de recuperar após os mesmos;
- É eficaz ao nível em que os clínicos, fazendo tudo seguido sem interrupções, não necessitam depois de perder tempo a redescobrir a anatomia do canal;
- Como reduz o número de consultas, aumenta o conforto para o paciente, pois não necessita de se deslocar tantas vezes ao mesmo sítio, e também não sofre tantos procedimentos;
- Como o selamento e obturação do dente ocorre na mesma consulta, não há tanta possibilidade de ocorrer flare-ups, os quais são mais susceptíveis de acontecer quando se coloca um cimento temporário muito menos resistente do que o definitivo, ou seja, não existe a infiltração coronária entre consultas (Eleazer, P. e Elezer, K. 1998);
- Em casos em que o dente se encontre numa localização anterior, é possível o uso do canal para retenção de um pilar de uma reabilitação estética;
- Como se faz o procedimento em menos consultas, decrescem os custos para o paciente, sendo que devido ao menor gasto de material, e ao uso de menor tempo em cadeira, também aumenta a economia do clínico, pois pode ter maior fluxo de pacientes (variável);
- Leva à redução de tratamentos incompletos, pois muitos pacientes, assim que ficam sem dor, não voltam à clínica para finalizar o tratamento;
- Minimiza os riscos de sub e sobre instrumentação, pois entre sessões, pode ocorrer desgaste ou fractura de porções do dente, levando-nos a perder o nosso ponto de referência e causando erros de comprimento de trabalho.

No estudo realizado por Vieyra, J. e Enriquez, F. (2012), foi concluído que se na primeira sessão for feita uma instrumentação e desinfecção rigorosa, poderá ser tão eficaz o tratamento em sessão única como o tratamento em sessões múltiplas.

Segundo as revisões realizadas por Su, Y., Wang, C. e Ye, L. (2011) e Ng, Y. *et al.* (2004), após as 72 horas do fim do tratamento Endodôntico, os pacientes que realizaram o tratamento em sessões múltiplas apresentaram dor pós-operatória mais regularmente do que os que trataram em sessão única, esta diferença foi estatisticamente significativa.

Figini, L. *et al.* (2008), refere que nos casos em que o operador, durante a primeira sessão de Endodôntica faz um metucioso debridamento do canal, usa um irrigante antimicrobiano eficaz e completa uma obturação correta, pode não ser necessário a colocação de uma medicação intracanal nos canais.

Actualmente, vários estudos não comprovam resultados estatisticamente significativos, entre as taxas de sucesso e taxas de incidência de dor após o tratamento, mesmo assim, vários Endodontistas preferem realizar os seus procedimentos clínicos em sessão única (Garg, N. e Garg. A. 2007 e Penesis, V. *et al.*, 2008).

Segundo Figini, L. *et al.*, (2008), os estudos realizados até ao momento, também não apresentam resultados com diferenças estatisticamente significativas em relação à eficácia do tratamento em ambos os processos no que diz respeito ao sucesso radiográfico.

No entanto, segundo Sathorn, C. Parashos, P. Messer, H. (2005) e Kritbikadatta, J., Indira, R. e Doretbykalyani, A. (2007), a junção de vários estudos, mostrou que as evidências radiográficas com maior frequência de sucesso são no tratamento de sessão única, contudo, estes dados não são uma vez mais estatisticamente significativos.

Nos procedimentos que se realizam em múltiplas sessões, espera-se que a taxa de sucesso, ou seja, de cura seja superior quando comparado aos outros tratamentos realizados numa sessão, contudo, o estudo realizado por Penesis, V. *et al.* (2008) não comprovou haver esta diferença estatisticamente significativa.

Ao avaliar pelos olhos da microbiologia, os resultados dos dois processos de tratamento, não mostraram diferença estatisticamente significativas (Kvist, T. *et al.*, 2004).

Também a presença de dor pós operatória deveria ser estatisticamente inferior nos casos tratados em múltiplas sessões, no entanto, os estudos realizados não comprovam a existência de resultados com diferenças significativas entre os procedimentos. (Penesis, V. *et al.*, 2008; Molander, A. *et al.*, 2007 e Friedman, S., Abithol, S. e Lawrence, H. 2003).

O objectivo da terapia Endodôntica, é prevenir e curar a periodontite apical, sendo que o percurso e processo para atingir essa meta, é o factor que vai determinar o método terapêutico (uma ou múltiplas sessões). Ao longo dos tempos, o tratamento em sessão única tem-se apresentado como um método eficaz quando comparado com o método seu oponente, sendo que tratar um paciente em sessão única é mais confortável quer para o clínico quer para o doente, no entanto, esta decisão deve ser tomada com precaução, de modo a respeitar todos os princípios da Endodontia que estão standardizados (Garg, N. Garg, A., 2007).

Tem-se verificado que a diferença entre a eficácia de realizar endodontia numa sessão ou em várias, não é estatisticamente significativa, e mesmo as complicações quer a curto o quer a longo prazo são semelhantes entre os procedimentos (Garg, N. e Garg, A. 2007; ElMubarak, A., Abu-bakr, N. e Ibrabim, Y. 2010).

IX. Microorganismos relacionados com a Endodontia

1. Patogêneos presentes na infecção primária

Quando a infecção Endodôntica se instala, as condições do meio são favoráveis ao crescimento de bactérias anaeróbias estritas, formando aglomerados de várias espécies. Entre todas as espécies que geralmente estão presentes neste tipo de infecção, as que mais frequentemente são encontradas pertencem aos gêneros *Fusobacterium*, *Prevotella*, *Porphyromonas*, *Treponema*, *Tannerella*, *Streptococcus*, *Peptostreptococcus*, *Eubacterium*, *Propionibacterium*, *Campylobacter*, *Selenomonas* e *Actinomyces* (Siqueira, J. *et al.*, 2004 e Siqueira, J. e Rôças, I., 2005).

Neste tipo de infecção pode também ser encontrado o *Enterococcus faecalis* mas em pequenas quantidades (Delgado, R. *et al.*, 2010; Athanassiadis, B., Abbott, P. E Walsh, L. 2007 e Mickel, A., Sharma, P. e Chogle, S. 2003).

2. Patogêneos da infecção secundária:

Quando nos deparamos com a persistência de uma infecção Endodôntica ou com casos de reinfecção, a flora antimicrobiana altera-se em relação à infecção primária, pois neste tipo de infecção os patogêneos mais frequentemente encontrados são o *Enterococcus faecalis* e a *Candida albicans* (Lana, M. *et al.*, 2001; Siquerira, J. e Sen, B. 2004 e Maekawa, L. *et al.*, 2006).

### i. *Enterococcus faecalis*

O *Enterococcus faecalis* é uma bactéria anaeróbia facultativa e Gram-positivo e pouco frequente em infecções Endodônticas primárias (Kritbikadatta, J., Indira, R. e Dorothykalyani, A., 2007; Athanassiadis, B., Abbott, P. E Walsh, L., 2007 e Mickel, A., Sharma, P. e Chogle, S., 2003).

Por vezes podem entrar num estado em que são viáveis mas não cultiváveis (Oliver, J. 2005 e Signoretto, C. *et al.*, 2000).

Tem a habilidade de penetrar nas paredes dentinárias dos canais radiculares, adaptar-se às mudanças do ambiente (George, S., Kishen, A. e Soug, K. 2005 e Almyroudi, A., McHugh, D. e Saunders, W. 2002).

Consegue permanecer dentro dos túbulos sem alcance a nutrientes por cerca de 10 dias (Byström, A., Claesson, R. e Sundqvist, G. 1985 e Siqueira, J. 2001).

Quando este se incorpora na smear layer e detritos, depois durante os procedimentos de irrigação e instrumentação torna-se mais trabalhoso a sua remoção (Estrela, C. *et al.*, 2007).

Este microorganismo após dois dias de permanência nos canais, organiza-se em colónias, as quais vão formar biofilmes, e conseqüentemente vão conferir maior protecção aos patogéneos, quer por este tipo de organização ser mais resistente quer por o agente antimicrobiano não conseguir alcançar as colónias mais internas (Russel, A. 2003; Distel, J., Hatton, J. e Gillespie, M. 2002 e Abdullah, M. *et al.*, 2005).

Outros estudos referem também que uma das causas da resistência adicional do *Enterococcus faecalis* ao Hidróxido de Cálcio é a sua capacidade de se associar ao colagénio das paredes internas do canal (Kayaoglu, G. *et al.*, 2009). Além disso possui a habilidade de extrema adaptação ao meio ambiente que o rodeia, conseguindo resistir a diminuições notáveis de pH, elevada salinidade e a altas temperaturas (Athanassiadis, B., Abbott, P. E Walsh, L. 2007).

Uma das característica deste microbiota é a sua elevada resistência ao pH extremamente alcalino, o que o torna resistente ao Hidróxido de Cálcio, adicionalmente é também associado a infecções persistentes e tratamentos endodônticos falhados (Schäfer, E. e Bössman, K. 2005; Dahlen, G. *et al.*, 2000 e Lin, Y., Mickel, A. e Chogle, S. 2003).

Evans, M. *et al.*, 2002, após a realização de um estudo, sobre os mecanismos de defesa do *Enterococcus faecalis* em relação ao Hidróxido de Cálcio, relatou que a resistência deste microorganismo ao agente antimicrobiano se deve á capacidade de este em ambientes com elevado pH possuir uma bomba de protões funcional. A bomba capta os protões dissociados pelo Hidróxido de Cálcio para dentro da célula e assim, baixa o seu pH interno, mas o microbiota só resiste a ambientes ácidos até 11,1 sendo que após os 11,5 torna-se fatal. (McHugh, C. *et al.*, 2004).

O *Enterococcus faecalis* apresenta resistências intrínsecas que se devem à sua necessidade de sobreviver e persistir em ambientes altamente competitivos. (Novais, C. *et al.*, 2005). Apresenta resistência intrínseca a vários fármacos, nomeadamente: cefalosporinas, clindamicina, penicilina, vancomicina e aminoglicosídeos (Novais, C. *et al.*, 2005 e Pinheiro, E. *et al.*, 2003). Adicionalmente dispõe actualmente de resistências que foram adquiridas geneticamente após o contacto e sobrevivência aos fármacos: tetraciclina, doxiciclina, eritromicina, clorofenicol e ciprofloxacina (Novais, C. *et al.*, 2005; Pinheiro, E. *et al.*, 2004 e Mundy, L., Sahm, D. e Gilmore, M. 2000).

### ii. *Candida albicans*

A *Candida albicans* é um fungo extremamente frequente na cavidade oral humana, contudo em indivíduos saudáveis não cria qualquer tipo de patologia, vivendo em harmonia com os restantes seres orais (Dinakaran, H. 2008). Este aeróbio (Neelakanton, P. *et al.*, 2007) quando presente em indivíduos mais debilitados pode provocar variadíssimas infecções comuns, nomeadamente: infecções do trato respiratório, infecções auditivas, formação placa dentária, gengivite, e pode também causar problemas mais graves como a endocardite bacteriana (Dinakaran, H. 2008).

Os fungos, tal como a *Candida albicans* são mais comumente associados a infecções Endodônticas por recontaminação, contudo por vezes são encontrados em infecções primárias, embora em baixas quantidades (Baumgartner, J., Watts, C. e Xia, T. 2000; Siqueira, J. e Sen, B. 2004 e Maekawa, L. *et al.*, 2006).

Num estudo realizado por Mattigati, S. *et al.* (2012) sobre a eficácia antimicrobiana de vários agentes, após 48 horas de aplicação, contra a *Candida albicans* conclui-se que a eficácia por ordem decrescente foi Clorohexidina, MTAD, Hipoclorito de sódio, Propólis e com menor eficácia foram o EDTA e o Hidróxido de Cálcio.

No estudo de Cabajal, J. (2013), a clorohexidina após 14 dias apresentou elevada actividade antifúngica contra este patógeno, o que está em concordância com as conclusões de Athanassiadis, B., Abbott, P. e Walsh, L. 2007), que também refere a eficácia da clorohexidina sobre a *Candida albicans*.

Siqueira, J. e Sen, B. (2004) referem que tem vindo a ser demonstrado que as espécies *Candida albicans*, tal como o *Enterococcus faecalis* são resistentes ao Hidróxido de Cálcio, pois resistem e sobrevivem a ambientes extremamente alcalinos. Isto deve-se ao facto da pasta de Hidróxido de Cálcio, quando inicia a sua dissociação em iões Cálcio e

ões Hidroxila, permite que a *Candida albicans* capte os íons Cálcio que necessita para o seu crescimento e morfogénese.

### X. Medicação intracanal entre sessões

Este procedimento tem como base a colocação de uma substância com acção antimicrobiana dentro dos canais radiculares entre as sessões do tratamento Endodôntico, em momentos em que o clínico não consiga realizar o tratamento numa só sessão (Soares, I. e Goldberg, F. 2001 e Sathorn, C. Parashos, P. Messer, H. 2007)

Apesar da instrumentação ser um dos passos mais importantes do tratamento Endodôntico, a aplicação de uma medicação intracanal, em certos momentos torna-se útil. A colocação do medicamento nos canais tem como finalidade: a eliminação das bactérias, actuar como barreira físico-química às bactérias que sobreviveram à instrumentação e irrigação, prevenir a proliferação bacteriana entre consultas e também minimizar o mais possível a infiltração coronária de bactérias para o interior dos canais (Wang, C., Gilberto, J. e Teixeira, F. 2006; Siqueira, J., Paiva, S. e Rôças, I. 2007 e McGurkin-smith, R. *et al.*, 2005).

Segundo Garg, N. e Garg, A. (2007); Duarte, M. *et al.* (2009) e Schäfer, E. e Bössmann, K. (2005) As substâncias usadas como medicação intracanal devem ter certas características para que o seu efeito seja o mais benéfico possível, nomeadamente:

- Devem possuir o espectro de ação maior e mais largo possível;
- Não deve causar irritação dos tecidos periapicais e/ou pulpaes (biocompatibilidade);
- Deve estimular a reparação dos tecidos circundantes;
- Não deve sofrer alterações durante 7 dias no mínimo;
- Deve ter eficácia germicida e fungicida;
- Deve ter ação antimicrobiana prolongada;

## MEDICAÇÃO INTRACANALAR EM ENDODONTIA

- Não deve ser inativada por substâncias, tais como sangue e pus;
- Deve apresentar baixa tensão superficial;
- Não deve manchar as estruturas dentárias;
- Não deve ser alergénio (não causar resposta imunológica);
- Deve ser facilmente removido e inativado.

Este procedimento quando empregue, apresenta inúmeras vantagens ao tratamento Endodôntico. Nos casos de polpa com vitalidade, como a contaminação bacteriana não é extrema e está cingida às zonas mais superficiais da polpa, uma boa e cuidada preparação quimicomecânica, irá conseguir uma eliminação eficaz dos patogéneos nocivos. Se aplicarmos aqui uma medicação, será com o objectivo de controlo da inflamação que ocorreu devido ao ato cirúrgico e como estimulante na cicatrização dos tecidos periapicais (Ilson, S. e Goldberg, F. 2001)

Por outro lado, Ilson, S. e Goldberg, F. (2001) referem que nos casos em que o dente apresente necrose pulpar, a aplicação da medicação, tem como objectivo auxiliar na desinfeção, especialmente nos locais de ramificações onde a instrumentação e irrigação não conseguiram atingir.

Schäfer, E. e Bössmann, K. 2005 e Barbosa, G. *et al.*, 1997 referem que a colocação da medicação tem sido sugerida, devido ao facto de esta, quando empregue como aditivo à preparação quimicomecânica, aumentar a taxa de eficácia e de eliminação bacteriana. Isto é importante, pois os microbiotas que persistem no sistema de canais são responsáveis pelo desenvolvimento e persistência da periodontite de origem Endodôntica.

Tem sido indicado que a colocação da medicação intracanal seja feita por um período mínimo de 7 dias, para possibilitar que se verifique diminuição do número de colónias bacterianas (Manzur, A. *et al.*, 2007).

Num estudo de Duarte, M. *et al.*, 2009, referem que o pH da medicação (Hidróxido de Cálcio) atingiu o pico às 24h, não ocorrendo mudanças significativas até ao trigésimo dia, no qual o pH levou um aumento adicional.

Apesar da medicação ser uma substância com menor poder antimicrobiano do que os fármacos usados nos passos anteriores do tratamento, esta permanece por um período de tempo maior no sistema de canais, o que permite que alcance áreas que não foram ainda atingidas pelas etapas anteriores (Siqueira, J. *et al.*, 2007).

### XI. Substâncias utilizadas como Medicação

Ao longo da evolução da Endodontia, várias substâncias foram usadas como medicação, algumas das quais eram demasiado nocivas e já não se aplicam nos tratamentos. Das medicações usadas e estudadas atualmente destacam-se os seguintes grupos (Figini, L. *et al.*, 2008 e Athanassiadis, B., Abbott, P. e Walsh, L. 2007):

- Preparações não fenólicas:
  - Álcoois
    - Etanol
  - Aldeídos
    - Formaldeído (formocresol)
    - Gluteraldeído
  - Bisguanidas
    - Clorohexidina
  - Compostos de amónio quaternário
  - Óxido de Zinco Eugenol
- Preparações fenólicas:
  - Paramonoclorofenol Canforado

## MEDICAÇÃO INTRACANALAR EM ENDODONTIA

- Cresofene (mistura de 30% paramonoclorofenol + 5% timol + 0,1% dexametasona)
- Formocresol
- Halogénios
  - *Iodine Potassium Iodide*
- Hidróxido de Cálcio [Ca(OH)<sub>2</sub>]
- Antibióticos:
  - Ledermix (pasta corticoide (triancinolona) + antibiótico (demeclociclina))
  - Pasta tribiótica (metronidazol+ ciprofloxacina +minociclina)
- Vidro bioactivo.

Sabe-se que a preparação químico-mecânica é um passo de extrema importância no tratamento Endodôntico e que apresenta elevadíssima eficácia. Mesmo assim, vários estudos têm apresentado resultados que comprovam a ação sinérgica da aplicação da medicação, pois os agentes antimicrobianos vão adicionar significativamente melhorias ao tratamento eliminando maior quantidade de bactérias (Byström, A. Claesson, R. Sunqvist, G., 1985; Shuping, G.B. *et al.*, 2000 e Sjögren, U. *et al.*, 1991).

No entanto, existem outros estudos que após a colocação da medicação durante sete dias, tiveram canais que ainda apresentavam nichos bacterianos (Chu, F. *et al.*, 2006).

Os resultados de Manzur, A. *et al.* (2007) corroboram as conclusões de Paquette, L. *et al.* (2006), Peters, L. *et al.* (2002), Waltino, T. *et al.* (2005) e de Kvist, T. *et al.* (2004), os quais sugerem que a redução bacteriana causada pela medicação pode não ser estatisticamente significativa.

Figini, L. *et al.* (2008) afirma que uma desvantagem da aplicação da medicação intracanal, é a possibilidade de causar desconforto ao paciente entre as sessões. Sendo

que isto deve, ao facto do potencial tóxico superficial quando em contacto com os tecidos.

Na actualidade, o tema medicação intracanal gera muita controvérsia entre os clínicos, pois os resultados deste no tratamento ainda são discutíveis, e uma das razões para esta incógnita é o facto de existirem poucos estudos clínicos bem controlados e que tenham uma amostra satisfatória. Uma forma de resolver seria, padronizarem um procedimento que tornasse o tratamento mais eficaz e que fosse usado por todos no tratamento Endodôntico (Waltino, T. *et al.*, 2005).

Uma elevada porção dos estudos clínicos que investigam o efeito antibacteriano dos actos clínicos que empregam os diferentes tipos de medicação, possuem apenas dados quantitativos, não tendo nenhum tipo de dados sobre as espécies presentes no sistema de canais. Uma forma de aumentar a fidedignidade destes estudos seria o conhecimento das espécies, pois este passo possui elevada importância para o estipulamento de procedimentos terapêuticos eficazes na eliminação das espécies (Siqueira, J., Guimarães-Pinto, T. e Rôças, I. 2007).

A junção deste passo, que consiste no uso das substâncias antimicrobianas no tratamento Endodôntico como medicação gera controvérsia, pois os estudos reportam resultados muito dispares. Alguns apresentam resultados bastante aceitáveis, enquanto outros apresentam resultados abaixo dos níveis de eficácia aceitáveis (Tervit, C. *et al.*, 2009)

### 1. Preparações Fenólicas

O Fenol e o Ácido Carbólico, são dois agentes antimicrobianos usados na Medicina, embora a toxicidade das preparações fenólicas seja elevada. Derivados do Fenol tais

como, Paramonoclorofenol, Timol e Cresol ainda continuam disponíveis. Os compostos fenólicos estão geralmente disponíveis em soluções canforadas. Neste tipo de solução, são menos tóxicos porque retardam a libertação de toxinas para os tecidos (Hargreaves, K. e Cohen, S. 2011).

Ao longo do tempo observou-se o desuso das medicações intracanalares fenólicas em detrimento do uso de hidróxido de cálcio ou do não uso de qualquer medicação. Estudos provaram que o balanço entre efeito antimicrobiano e toxicidade era negativo (Hargreaves, K. e Cohen, S. 2011).

### 2. Formaldeído

Embora apresente alta toxicidade e potenciais carcinogénico e mutagénico, este composto é usado como formocresol e tem sido usado no tratamento Endodôntico.

Ticresol formalina, outra preparação de formaldeído (10% tricresol + 90% formaldeído), tem sido usado desde 1904, quando foi popularizado por Buckley.

Todas as preparações de formaldeído são toxinas potentes, em que o seu efeito antimicrobiano é muito inferior ao tóxico. Atualmente não há razão para usar formocresol como antimicrobiano na Endodontia, pois as outras opções são melhores antisépticos e menos citotóxicos (Soares, I. e Goldberg, F. 2001).

### 3. Halogénios

Algumas soluções com Cloro têm sido usadas como irrigantes e também como medicação intracanal quando na forma Cloramina-T. Iodeto, na forma de *iodine potassium iodide* é um antiséptico com baixa toxicidade. Esta substância é um desinfectante eficaz e pode matar as bactérias na dentina infectada em 5 minutos in vitro (Garg, N. e Garg, A. 2007).

### 4. Ledermix

Este fármaco contém triancinolona como agente anti-inflamatório. É uma pasta solúvel em água, e pode-se usar como medicação intracanal e recobrimento pulpar directo e indirecto. Estudos sobre a difusão e libertação de triancinolona na dentina, referem que esta substância quando colocada no canal, pode atingir a circulação sistémica por difusão através dos túbulos dentinários, canais laterais e foramen apical. (Bergenholtz, G. *et al.* 2010).

### 5. Pasta tribiótica

Foi comprovado que a mistura dos agentes é suficiente para matar a *Escherichia coli* e também é eficaz na desinfecção de dentes imaturos com periodontite apical. Deve-se ter cuidado, pois quando usada como medicação intracanal pode causar resistências bacterianas. Também o uso de minociclina pode causar alteração da coloração dentária, o que pode causar potenciais complicações cosméticas (Hargreaves, K. e Cohen, S. 2011).

### 6. Vidro Bioactivo

Alguns materiais de obturação tais como, Resilon contêm este componente. As investigações ainda estão em curso sobre o uso desta substância como medicação intracanal. A sua acção não está relacionada com o pH e a presença de dentina não altera o seu efeito (Hargreaves, K. e Cohen, S. 2011).

### 7. Eugenol

É usado na Endodontia há muitos anos. Incorpora-se nos componentes da maior parte dos cimentos obturadores. Diferentes concentrações provocam diferentes acções nos tecidos, sendo que, a baixas concentrações mostram efeito anti-inflamatório, enquanto que as altas concentrações exercem citotoxicidade. Quando usado Eugenol em baixas concentrações, este apresenta: inibição da síntese das prostoglandinas, inibição da actividade nervosa e inibição da quimiotaxia das células brancas. Contudo, quando é usado em altas concentrações, os efeitos no organismo são: indução da morte celular e inibição da respiração celular (Hargreaves, K. e Cohen, S. 2011).

### 8. Hidróxido de Cálcio

O Hidróxido de Cálcio foi intriduzido na área da Endodontia por B.W. Herman por volta do ano de 1920 (Hargreaves, K. e Cohen, S., 2011).



Ilustração 2: Estrutura da Molécula de Hidróxido de Cálcio.  
Mohammadi, Z., Shalavi, S. e Yazdizadeh, M. (2012).

Esta substância tem sido empregue nas sessões múltiplas do tratamento endodôntico devido às suas propriedades antibacterianas e também pelo facto de instigar a formação e reparação dos tecidos quando este é aplicado dentro dos canais, através da criação de ambientes favoráveis à recuperação tecidular. É uma das medicações mais utilizadas e possui resultados satisfatórios quando usada durante 7 dias, contudo se prolongado o

## MEDICAÇÃO INTRACANALAR EM ENDODONTIA

tempo de aplicação os seus efeitos irão diminuir (Tronstad, L. 2003; Law, A. e Messer, H. 2004 e Chu, F. *et al.*, 2006).

Geralmente, a aplicação do Hidróxido de Cálcio como medicação, tem como objectivo melhorar a desinfecção realizada anteriormente pelo decorrer do acto clínico. (Siqueira, J., Magalhães, K. e Rôças, T. 2007).

Este medicamento é usado devido á habilidade de elevar o pH até aproximadamente 12,5, tornando o pH extremamente alcalino. Este facto leva à eliminação dos variadíssimos patogéneos sensíveis a este tipo de ambientes hostis. Atua ao nível da membrana citoplasmática das bactérias, desnaturando as enzimas e proteínas bacterianas e assim danificando o seu DNA, levando conseqüentemente à destruição dos microorganismos ( Nandini, S., Velmurugan, N. e Kandaswamy, D. 2006 e Siqueira, J., Magalhães, K. E Rôças, I. 2007).

A sua capacidade de elevar o pH do meio ambiente onde atua, relaciona-se com a sua dissociação em iões hidroxila e iões cálcio (Siqueira, J. e Lopes, H. 1999 e Nandini, S., Velmurugan, N. e Kandaswamy, D. 2006).

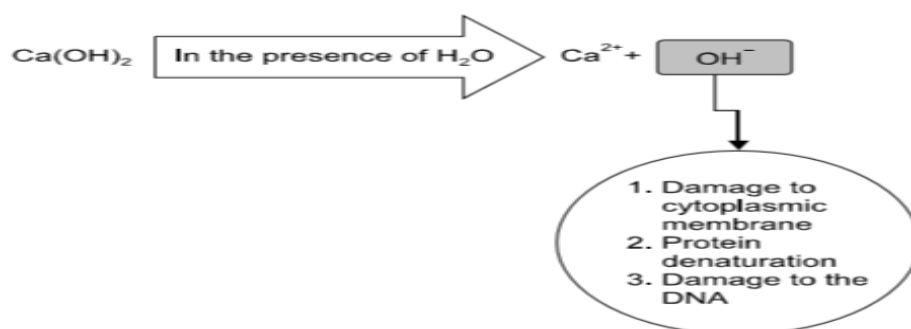


Ilustração 3: Mecanismo da actividade antibacteriana, esquematizada.. (Mohammadi, Z., Shalavi, S. e Yazdizadeh, M. 2012).

Estudos comprovam que o veículo usado influencia quer na dissociação dos iões quer na posterior remoção da medicação antes do momento da obturação (Nandini, S., Velmurugan, N. e Kandaswamy, D. 2006).

Simon, S. e Francis, R. (1995), concluíram que: o uso de diferentes veículos para o Hidróxido de Cálcio pode influenciar na libertação de iões Hidroxila ( $\text{OH}^-$ ), sendo assim, podemos ter certo controlo sobre essa libertação de acordo com o veículo que queiramos usar, pois podemos fazer com que ocorra maior ou menor libertações de iões para o meio.

No entanto, Camões, I. *et al.* (2004) refere que ainda não foi bem estudado o efeito que as substâncias formadas a partir destas misturas têm ao nível da penetração dentinária e consequente acção no ligamento periodontal.

### i. Vantagens da aplicação

Estudos confirmam que após a aplicação de Hidróxido de Cálcio como medicação em conjunto com uma instrumentação e irrigação meticulosas, conduz a um aumento da percentagem de canais livres de crescimento bacteriano, ou pelo menos, conduz a uma redução dos nichos bacterianos. Revisões bibliográficas reconheceram também a eficácia antimicrobiana e a boa difusão do Hidróxido de Cálcio através das paredes dentinárias (Souza, C. *et al.*, 2005 e Chu, F. *et al.*, 2006).

Num estudo realizado por Chu, F. *et al.* (2006), após o uso de uma medicação intracanal à base de Hidróxido de Cálcio durante 7 dias, a percentagem de culturas negativas foi 69%. Estes resultados são semelhantes aos resultados de Chavez de Paz, L. *et al.*, 2003 e Kvist, T. *et al.*, 2004. Contudo, estudos como Byström, A. e Sundqvist, G., 1985; Sjögren, U. *et al.*, 1991 e Shuping, G. *et al.*, 2000, apresentaram maior

percentagem de culturas negativas, apoiando assim o uso desta medicação. Estas discrepâncias podem dever-se a outros factores que não apenas a eficácia da substância bactericida usada nos estudos (Chu, F. *et al.*, 2006 e Manzur, A. *et al.*, 2007).

Segundo Portenier, I. *et al.*, 2005, em momentos em que o *Enterococcus faecalis* se encontra numa fase de crescimento abundante, foi provado ser o momento mais eficaz de actuação do Hidróxido de Cálcio, conseguindo eliminar o patogéneo num período entre 3 e 10 minutos. Por outro lado quando nos deparamos com uma fase estagnada de proliferação, este microorganismo consegue ser mais resistente, conseguindo não ser eliminado totalmente e ainda consegue a recuperação de algumas células num espaço de 10 minutos. Nas ocasiões em que o *Enterococcus faecalis* se encontra numa fase de fome e privação de nutrientes, este torna-se ainda mais resistente não sendo totalmente eliminado num período de uso de medicação durante 10 minutos.

A aplicação desta medicação não mostrou diferenças na dor pós-operatória entre os casos que foi aplicada e os casos que não se aplicou (Walton, R., Holton, I. e Michelich, R. 2003).

### ii. Desvantagens

Quando usado em aplicações de pequena duração mostra-se ineficaz, por isso não é recomendado o seu uso nos tratamentos realizados em sessão única (Sjögren, U. *et al.*, 1991).

Um aspecto negativo do uso desta substância como medicação, e que põe em causa a sua utilidade é o facto de não ser capaz de eliminar patogéneos resistentes ao pH altamente alcalino, como por exemplo o *Enterococcus faecalis* e as espécies *Candida*, sendo o primeiro caracteristicamente associado com infecções persistentes e tratamentos

falhados (Siqueira, J. e Uzeda, M. 1998; Waltimo, T.M. *et al.*, 1999 e Molander, A. *et al.*, 1998).

Outra desvantagem é também, o facto de que quando os patogéneos se juntam em biofilmes, a substância vai apenas actuar sobre os microorganismos situados na periferia das colónias, sendo um dos factores influenciadores desta resistência adicional, a capacidade de adesão da dentina (Brändle, N. *et al.*, 2008; Upadaya, M., Shrestha, A. e Kishen, A. 2011 e Athanassiadis, B., Abbott, P. e Walsh, L. 2007).

Após conhecer as desvantagens da substância, percebe-se que em certos casos a medicação pode não eliminar totalmente os microbiotas dos canais, mas sim apenas diminuir a contagem do número de nichos apenas de algumas espécies ( Peters, B., Winkelhoff, J. e Wesselink, R. 2002 e McGurkin-Smith, R. *et al.*, 2005).

Outra particularidade negativa da aplicação do Hidróxido de Cálcio como medicação intracanal prenda-se ao facto do clínico não conseguir remover toda a medicação de dentro do sistema de canais. Estes restos da medicação posteriormente podem reagir com os materiais obturadores, impedindo o selamento correcto dos canais e abrindo caminho para a recolonização e falhanço do tratamento. Adicionalmente este material durante a sua aplicação provoca o enfraquecimento da dentina do sistema de canais radiculares (Ricucci, D. e Langeland, K. 1997 e Wang, C., Debelian, G. e Teixeira, F. 2006).

Estudos comprovaram que quando o material obturador que irá ser usado é o Resilon, o Hidróxido de Cálcio não afecta de forma nociva no que concerne ao selamento apical (Wang, C., Debelian, G. e Teixeira, F. 2006).

Para remover o Hidróxido de Cálcio de dentro dos canais, vários autores usaram EDTA 17% e ácido cítrico 10%, ambos em combinação com agitação ultrasónica e

## MEDICAÇÃO INTRACANALAR EM ENDODONTIA

compararam os resultados. Verificou-se que: embora o ácido cítrico 10% remova melhor que o EDTA 17% usando um veículo à base de óleo, ambos tiveram bons resultados quando o veículo é água destilada (Nandini, S., Velmurugan, N. e Kandaswamy, D. 2006).

A literatura refere outras substâncias para remover o Hidróxido de Cálcio, como por exemplo: solução salina e hipoclorito de sódio, contudo estes meios mostraram não remover totalmente o material (Nandini, S., Velmurugan, N. e Kandaswamy, D. 2006; Lambrianidis, T., Margelos, J. e Beltes, P. 1999 e Margelos, J. *et al.*, 1997)

Foram realizados estudos *in vitro*, os quais provaram que o Hidróxido de Cálcio pode afectar negativamente a adaptação do material obturador no interior do canal, e pode também impedir a adesão do cimento resinoso à dentina, como por exemplo, quando em interacção com o Óxido de Zinco Eugenol, este torna-o quebradiço e granuloso, e consequentemente aumenta a infiltração ao nível da zona apical (Calt, S. e Serper, A. 1999; Kim, S. e Kim, Y. 2002 e Margelos, J. *et al.*, 1997).

A completa remoção da medicação intracanal após o período de actuação e antes de se realizar a obturação é de extrema importância, para que não ocorram interferências entre os materiais (Nandini, S., Velmurugan, N. e Kandaswamy, D. 2006).

Após a realização de estudos, pensa-se que dependendo do tipo de material obturador, pode afectar ou não a obturação (Chung, A. *et al.*, 2001 e Kim, S. e Kim. Y. 2002).

9. Clorohexidina

A substância antimicrobiana e antifúngica Clorohexidina tem vindo a aumentar a sua popularidade na vertente Endodôntica quer a nível do seu uso como irrigante quer a nível do seu uso como medicação intracanal, sendo que o seu uso iniciou-se por volta do ano de 1950, tendo actualmente várias utilizações em Medicina Dentária (Ferguson, D., Marley, J. e Hatwell, G. 2003; Gomes, B. Souza, S. Ferraz, C. 2003 e Evans, M. *et al.*, 2003).

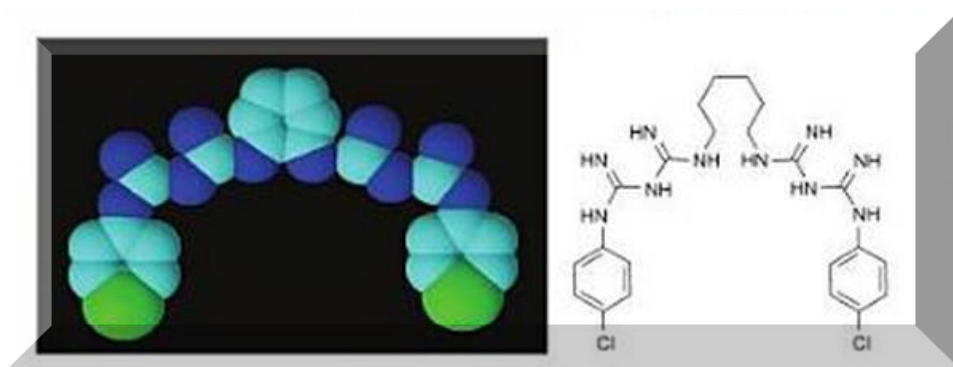


Ilustração 4: Estrutura molecular da Clorohexidina (insolúvel em água). Limeback, H. (2012).

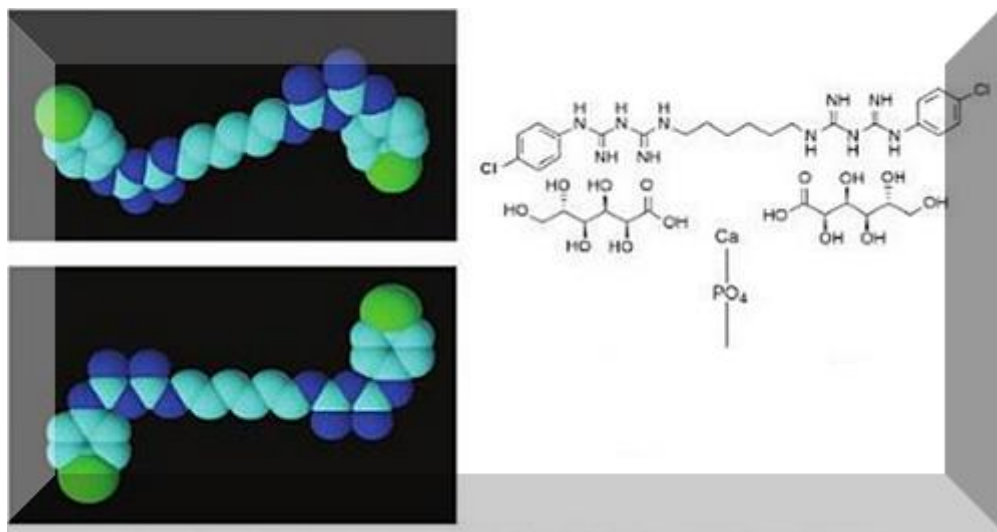


Ilustração 5: Estrutura molecular da Clorohexidina Digluconato (solúvel em água e ligada ao cálcio fosfato no esmalte). (Limeback, H. 2012).

Este agente antisséptico e altamente biocompatível é uma biguanida catiónica com uma boa acção antimicrobiana, e em ambientes em que o pH esteja no intervalo ente 5,5 e 7

o seu efeito atinge o pico máximo. A Clorohexidina atua ao nível da parede celular do agente patogéneo levando à saída de componentes intracelulares para o exterior (Leonard, M. *et al.*, 1999; McDonnel, G. e Russell, A. 1999 e Hargreaves, K. e Cohen, S. 2011).

### i. Vantagens

Um dos factores enormemente vantajosos da clorohexidina é o seu espectro extremamente amplo. É eficaz contra bactérias Gram-positivo e Gram-negativo, leveduras, anaeróbios facultativos e aeróbios (Vianna, M. *et al.*, 2004; Ferreira, C., *et al.*, 2002 e Gomes, B., *et al.*, 2003).

Quando comparado este agente antimicrobiano com o Hidróxido de Cálcio, este apresenta melhor remoção do patogéneo *Candida albicans*, assim como também demonstra elevada eficácia na remoção dos biofilmes produzidos pelo *Enterococcus faecalis*. Microorganismo presente em casos de reinfecção endodôntica (Haenni, S. *et al.*, 2003; Kritbikadatta, J., Indira, R. e Dorothykalyani, L. 2007 e Ercan, E., Dalli, M. e Dülgergil, C. 2006).

A Clorohexidina, apresenta acção bacteriostática quando está em baixas concentrações, contudo quando usada a elevadas concentrações, o seu efeito torna-se bactericida, e ainda é completado pela sua capacidade de ser absorvida pelas paredes dentinárias e consequentemente ser libertada gradualmente, realizando assim acção antimicrobiana durante um período mais prolongado (substantividade) (Leonard, M. *et al.* 1999 e Heling, I. e Chandler, N. 1998).

A substantividade deste potente agente antimicrobiano é também um factor a ter-se em conta. Komorowski, R. *et al.* (2000) corroborou os resultados de Heling, I. *et al.*, 1992,

pois realizou um estudo em dentes incisivos de bovinos, no qual provou que a Clorohexidina apresentou substantividade de 7 dias. Adicionalmente mais autores referem a substantividade e provaram ser benéfico no tratamento (Leonard, M. *et al.*, 1999 e Rosenthal, S., Spangberg, L. e Safari, K. 2004).

O facto de não afectar nociva e toxicamente o tecido gengival, torna-o um agente de uso seguro no meio intra-oral em baixas concentrações (Hargreaves, K. e Cohen, S. 2011).

Clorohexidina em gel deu provas de ser mais eficaz que a formulação em líquido. A formulação em gel mostrou boa eficácia *in vitro* e *in vivo* tem sido pressuposto que previne o recrescimento bacteriano (Manzur, A., Gonzalez, A. e Pozoz, A. 2007; Basrani, B. *et al.*, 2002 e Paquette, L. *et al.*, 2007).

No estudo realizado por Wuerch, R. *et al.* (2004), o uso de 2% Clorohexidina durante 2 semanas não trouxe consequências negativas ao selamento apical, realizado com cimento AH Plus (cimento pasta à base de resinas).

De acordo com os resultados do estudo realizado por Schäfer, E. e Bössmann, K. (2000), a Clorohexidina a 2% foi mais eficaz do que as outras concentrações da mesma substância.

### ii. Desvantagens

Embora apresente aspectos positivos relevantes, tem por outro lado aspectos menos favoráveis, dos quais fazem parte a sua incapacidade de remover a smear layer do interior dos canais e de dissolver tecido orgânico (Wuerch, R. *et al.*, 2004; Okino, L. *et al.*, 2004).

## MEDICAÇÃO INTRACANALAR EM ENDODONTIA

Quando em contacto com o hipoclorito de sódio ocorre a formação de um precipitado insolúvel em água (paracloroanilina), se usarmos como irrigante o Hipoclorito de sódio e como medicação a Clorhexidina, devemos antes aplicar um neutralizador do Hipoclorito. Esta substância formada é nociva aos tecidos. (Basranni, B. *et al.*, 2007 e Hargreaves, K. e Cohen, S. 2011).

### **Discussão**

Ao longo das últimas décadas vários estudos foram realizados na área da Endodontia. Investigou-se sobre o número de sessões ideal para o tratamento endodôntico, sobre a utilidade da medicação intracanal e sobre a função dos vários agentes antimicrobianos usados como medicação (Mandbubala, M., Srinivasan, N. e Abamed, S. 2011; Vieyra, J. e Enriquez, F. 2012 e Markbassian, G. *et al.*, 2009).

A escolha de um procedimento clínico para a prática do tratamento Endodôntico não depende apenas da sua atuação, quer ao nível da sua eficácia e implicações biológicas mas engloba também factores como o conforto que os procedimentos irão causar ou não ao paciente (Su, Y., Wang, C. e Ye, L. 2011).

O Médico Dentista quando vai escolher o tipo de procedimento tem de ponderar factores tais como, experiência clínica, tempo disponível, disponibilidade do paciente, anamnese e o estado do dente (Figini, L. *et al.* 2008 e Su, Y., Wang, C. e Ye, L. 2011).

Garg, N. e Garg, A. 2007 referem que: nos casos em que a condição do paciente condicione a sua deslocação, pacientes precisem de profilaxia antibiótica, dentes vitais e regiões anteriores que comprometam a estética têm indicação de resolução em sessão única.

Na atualidade como não foram comprovadas diferenças estatisticamente significativas na desinfecção canal e entre sessão única e múltiplas, começa-se a questionar se é preciso prolongar o tratamento Endodôntico (Sathorn, C. Parashos, P. Messer, H. 2009 e Kvist, T. *et al.* 2004).

## MEDICAÇÃO INTRACANALAR EM ENDODONTIA

Nos estudo de Vieyra, J. e Enriquez, F. (2012) e Figini, L. *et al.* (2008), concluíram que se na primeira sessão foi realizada uma instrumentação e desinfecção meticulosa e obturação correcta, o tratamento poderá ser tão eficaz como quando realizado em sessões múltiplas.

Os pacientes que realizaram o tratamento em sessões múltiplas, apresentaram dor pós-operatória após as 72 horas do fim do tratamento Endodôntico, mais regularmente do que os que trataram em sessão única. Adicionalmente, esta diferença foi estatisticamente significativa (Su, Y., Wang, C. e Ye, L. 2011 e Ng, Y. *et al.* 2004),

Sathorn, C. Parashos, P. Messer, H. (2005) e Kritbikadatta, J., Indira, R. e Doretbykalyani, A. (2007), mostraram após a junção de vários estudos, que as evidências radiográficas com maior frequência de sucesso são no tratamento de sessão única, contudo, estes dados não são uma vez mais estatisticamente significativos.

Apesar de alguns autores, acharem que o tratamento Endodôntico, em sessão única é primeira opção, outros referem e demonstram a elevada importância da medicação intracanal na eliminação de microorganismos, que a preparação biomecânica, por si só não consegue atingir (Delgado, R. *et al.* 2010).

O estudo realizado por Penesis, V. *et al.* (2008) não comprovou haver diferença estatisticamente significativa entre a taxa de sucesso, entre sessões múltiplas e sessão única. No entanto, os autores refiram que era expectável que a taxa de sucesso no tratamento em sessão múltipla fosse superior.

Segundo um estudo de Kvist, T. *et al.* (2004), microbiologicamente, os resultados dos dois processos de tratamento, não mostraram diferença estatisticamente significativas.

Molander, A. *et al.* (2007), Weiger, R., Rosendahl, R. e Löst, C. (2000) e Friedman, S., Abithol, S. e Lawrence, H. (2003), nos seus estudos, não comprovaram haver diferenças significativas da experiência de dor pós operatória entre os procedimentos. Esperava-se que no tratamento em sessões múltiplas os pacientes tivessem menor presença deste sintoma.

Estudos têm provado que a diferença entre a eficácia de realizar o tratamento Endodôntico numa ou em várias sessões não é estatisticamente significativa, e mesmo as complicações quer a curto quer a longo prazo, são semelhantes entre os procedimentos (Garg, N. e Garg, A. 2007 e ElMubarak, A., Abu-bakr, N. e Ibrabim, Y. 2010).

Nos casos em que os clínicos realizam o procedimento em várias sessões, eles adicionam ao acto clínico a colocação de uma medicação intracanal entre as sessões, procedimento que tem como base a colocação de uma substância com acção antimicrobiana dentro dos canais radiculares (Soares, I. e Goldberg, F. 2001 e Sathorn, C. Parashos, P. Messer, H. 2007).

Alguns investigadores defendem o uso da medicação, pois referem que apesar da instrumentação mecânica ser um dos passos mais importantes do tratamento Endodôntico, a aplicação de uma medicação intracanal, em certos momentos torna-se útil (Kvist, T. 2004 e Wuerch, Rolf. 2004).

A colocação do medicamento nos canais tem como finalidade a eliminação das bactérias, assim como, actuar como uma barreira físico-químicas ás bactérias que sobreviveram à instrumentação e à irrigação dentro do sistema de canais, prevenir a proliferação bacteriana entre consultas e também minimizar o mais possível a entrada de bactérias para o interior dos canais quando exista uma restauração mal adaptada que permita infiltração (Siqueira, J. e De Uzeda, M. 1998 e Law, A. Messer, H. 2004).

Vários estudos têm apresentado resultados, que comprovam a ação sinérgica da aplicação da medicação, à preparação quimicomecânica, pois os agentes antimicrobianos vão adicionar melhorias significativas ao tratamento eliminando maior quantidade de bactérias (Shuping, G. *et al.*, 2000; Byström, A. Sundqvist, G. 1985).

Por outro lado, há também estudos que após a colocação da medicação durante sete dias, tiveram canais que ainda apresentavam nichos bacterianos (Chu, F. *et al.*, 2006). Adicionalmente, as conclusões de Manzur, A. *et al.*, 2007 apoiam os resultados de Paquette, L. *et al.*, 2006, Peters, L. *et al.*, 2002, Waltino, T. *et al.*, 2005 e de Kvist, T. *et al.*, 2004, que sugerem que a redução bacteriana causada pela medicação pode não ser estatisticamente significativa.

Figini, L. *et al.* (2008) afirma que uma desvantagem da aplicação da medicação intracanal é a possibilidade de causar desconforto ao paciente entre as sessões.

No percurso evolutivo da Endodontia, diferentes substâncias foram utilizadas como medicação, algumas eram demasiado agressivas e acabaram em desuso (Figini, L. *et al.*, 2008; Hargreaves, K. e Cohen, S. 2011 e Athanassiadis, B., Abbott, P. e Walsh, L. 2007).

Os estudos de Souza, C. *et al.* (2005), Chu, F. *et al.* (2006) e Byström, A., Claesson, R. e Sundqvist, G. (1985) confirmaram que a aplicação de Hidróxido de Cálcio como medicação em conjunto com uma instrumentação e irrigação cuidadas, conduz a um aumento da percentagem de canais livres de crescimento bacteriano, ou pelo menos, leva à redução dos nichos bacterianos. Algumas revisões reconheceram a eficácia antimicrobiana e a boa difusão do Hidróxido de Cálcio através das paredes dentinárias.

## MEDICAÇÃO INTRACANALAR EM ENDODONTIA

Quando nos deparamos com uma fase estagnada de proliferação, este microorganismo consegue ser extremamente resistente, impedindo a sua total eliminação e ainda consegue a recuperação de algumas células num espaço de 10 minutos. Nas ocasiões em que o *Enterococcus faecalis* se encontra numa fase de fome e privação de nutrientes, este torna-se ainda mais resistente não sendo totalmente eliminado num período de uso de medicação durante 10 minutos (Portenier, I. *et al.*, 2005).

Sabe-se que em certos casos a medicação pode não eliminar totalmente os patogéneos dos canais, mas sim apenas diminuir a contagem do número de nichos (Souza, C. *et al.*, 2005; Peters, B., Winkelhoff, J. e Wesselink, R. 2002 e McGurkin-Smith, R. *et al.* 2005).

Outra característica negativa da aplicação do Hidróxido de Cálcio relaciona-se com o facto de não se conseguir eliminar toda a medicação de dentro do sistema de canais. Estes restos da medicação podem depois reagir com os materiais obturadores, impedindo o correcto selamento, permitindo o caminho para a recolonização e falhanço do tratamento (Ricucci, D. e Langeland, K. 1997 e Wang, C., Debelian, G. e Teixeira, F. 2006).

A Clorohexidina, substância com acção antimicrobiana e antifúngica, tem vindo a aumentar a sua popularidade na Endodontia quer a nível do seu uso como irrigante quer a nível do seu uso como medicação intracanal, e tem sido proposta como substituto do Hidróxido de Cálcio (Gomes, B., *et al.*, 2003; Evans, M. *et al.*, 2003 e Soares, I. e Goldberg, F. 2001).

Uma característica vantajosa da clorohexidina é o seu espectro extremamente amplo. É eficaz contra bactérias Gram-positivo e Gram-negativo, leveduras, anaeróbios facultativos e aeróbios (Ferreira, C., *et al.*, 2002; Bason, N., 2001 e Leonard, M. *et al.*, 1999).

Quando se compara este agente antimicrobiano com o Hidróxido de Cálcio, este apresenta melhor remoção do patógeno *Candida albicans*, também demonstra elevada eficácia na remoção dos biofilmes produzidos pelo *Enterococcus faecalis* (Schäfer, E. e Bössmann, K. 2005; Waltimo, T. *et al.*, 1999 e Ercan, E., Dalli, M. e Dülgergil, C. 2006).

A substantividade deste potente agente antimicrobiano é também um factor extremamente importante. Komorowski, R. *et al.* (2000) corroborou os resultados de Heling, I. *et al.* (1992), pois realizou um estudo científico em dentes Incisivos de bovinos, no qual provou que a Clorhexidina apresentou substantividade de 7 dias. Adicionalmente mais autores referem a substantividade e provaram ser benéfico no tratamento (Barbosa, C. *et al.*, 1997; White, R., Hays, G. e Janer, L. 1997 e Rosenthal, S., Spangberg, L. e Safari, K. 2004).

Embora apresente aspectos positivos relevantes, tem por outro lado aspectos menos favoráveis, dos quais fazem parte a sua incapacidade de remover a smear layer do interior dos canais e de dissolver tecido mole e também o facto, de não se conseguir levar a Clorhexidina em gel eficazmente à totalidade do canal (Wuerch, R. *et al.*, 2004 e Okino, L. *et al.*, 2004), sendo que na presença de matéria orgânica, a sua eficácia pode reduzir (McDonnel, G. e Russell, A. 1999).

Não se deve usar Clorhexidina logo após o uso de Hipoclorito de Sódio como irrigante, pois ocorre a formação de um precipitado insolúvel em água. Este produto, resultante da reacção de dois agentes antimicrobianos, pode posteriormente interagir negativamente com os tecidos (Basranni, B. *et al.*, 2007; Hargreaves, K. e Cohen, S. 2011).

### **Conclusão**

Nos últimos anos os clínicos têm vindo a observar e acompanhar uma enorme evolução e crescimento de toda a Endodontia, contudo esta evolução trouxe inúmeros caminhos diferentes e que apresentam resultados satisfatórios. Sendo assim os clínicos atualmente deparam-se com um clima controverso em alguns momentos da sua actividade clínica, nomeadamente quando estão na altura de escolher qual o procedimento clínico a seguir com base no diagnóstico que fizeram.

Este clima de controvérsia deve-se ao facto de embora existirem inúmeros estudos e investigação, cada investigador usa um processo que escolhe, sendo assim todos os resultados obtidos são discutíveis.

Com base nos resultados obtidos na minha revisão, tudo leva a querer que o procedimento que se manterá implementado o tratamento endodôntico realizado em sessão única, pois na maioria dos estudos que se efectuam comparações entre sessão única e sessões múltiplas os investigadores referem que era expectável uma diferença estatisticamente significativa de melhoria de cura nos procedimentos que se realizam em sessões múltiplas, contudo na maioria dos estudos esses resultados não são estatisticamente significativos, tornando-se assim desnecessário o prolongamento do tratamento o que iria causar maior desconforto ao paciente, desde que se realize uma preparação químico-mecânica extremamente rigorosa, pois uma irrigação copiosa é fundamental para o sucesso da endodôntia.

Pode-se realizar o tratamento Endodôntico em sessão única desde que se possa secar e desinfetar convenientemente o sistema de canais radiculares.

## MEDICAÇÃO INTRACANALAR EM ENDODONTIA

Atualmente as medicações mais utilizadas em Endodontia são o Hidróxido de Cálcio e a Clorohexidina, após esta revisão concluí que nenhuma das medicações usadas até aos dias de hoje é infalível, sendo assim leva-me a pensar que nos casos em que o clínico por um motivo de necessidade tem de realizar duas sessões para a realização do tratamento, este deve realizar uma remoção eficaz da smear layer, usando Hipoclorito de sódio, aplicando depois um neutralizador, e só depois colocar Clorohexidina em gel, possibilitando assim que esta actue sem que reaja com o Hipoclorito de Sódio.

Deveriam ser criados e realizados mais estudos clínicos bem controlados com amostras mais representativas e também deveria ser padronizado um procedimento eficaz e que fosse usado por todos os que realizam Endodontia, assim seria possível comparar melhor todos os resultados obtidos pois todos estariam sobre as mesmas condições clínicas.

Uma elevada quantidade dos estudos clínicos que investigam o efeito antibacteriano dos actos clínicos que empregam os diferentes tipos de medicação possuem apenas dados quantitativos, não tendo nenhum tipo de dados sobre as espécies presentes no sistema de canais. Uma forma de aumentar a fidedignidade destes estudos seria o conhecimento das espécies, pois este passo possui elevada importância para o estipulamento de procedimentos terapêuticos eficazes na eliminação das espécies, pois é de conhecimento geral que um dos principais focos do tratamento Endodôntico não cirúrgico reside na eliminação das bactérias presentes nos canais radiculares, sendo os prognósticos mais favoráveis quanto maior o grau de desinfecção do canal antes da obturação.

**Bibliografia**

Abbott, P. e Yu, C. (2007). A clinical classification of the status of the pulp and the root canal system, *Australian Dental Journal*, 52(suppl); S17-S31.

Abdullah, M. *et al.* (2005). Susceptibilities of Two Enterococcus faecalis Phenotypes to Root Canal Medications, *Journal of Endodontics*, 31, Janeiro; pp. 30-36.

Almyroudi, A., McHugh, D. e Saunders, W. (2002). The Effectiveness of Various Disinfectants Used as Endodontic Intracanal Medications: An In Vitro Study, *Journal of Endodontics*, 28, Março; pp. 163-167.

Athanassiadis, B., Abbott, P. e Walsh, L. (2007). The use of calcium hydroxide, antibiotics and biocides as antimicrobial medicaments in endodontics, *Australian Dental Journal*, 52, (suppl), pp. 64

Barbosa, C. *et al.* (1997). Evaluation of the Antibacterial Activities of Calcium hydroxide, Chlorhexidine, and Camphorated Paramonochlorophenol as Intracanal Medicament. A Clinical and Laboratory Study, *Journal of Endodontics*, 22, Maio; pp. 297-300.

Basrani, B. *et al.* (2002). Substantive antimicrobial activity in chlorhexidine-treated human root dentin, *Oral surgery, oral medicine, oral pathology, oral endodontology*, 94(2), Agosto; pp. 240-245.

Basrani, B. *et al.* (2007). Interaction between Sodium Hypochlorite and Chlorhexidine Gluconate, *Journal of Endodontics*, 33, Agosto; pp.966-969.

Basson, N. (2001). Effectiveness of three root canal medicaments to eliminate *Actinomyces israelii* from infected dentinal tubules in vitro. *Journal of the South African Dental Association*, 56, Novembro; pp. 499-501.

Baumgartner J., Watts, C. e Xia, T. (2000). Occurrence of *Candida albicans* in infections of endodontic origin, *Journal of Endodontics*, 26, Dezembro; pp. 695-698.

Bergenholtz, G. *et al.* (2010). *Textbook of Endodontology*. United Kingdom, Wiley-Blackwell.

Brändle, N. *et al.* (2008). Impact of growth conditions on susceptibility of five microbial species to alkaline stress, *Journal of Endodontics*, 34; Maio; pp. 579-582.

Byström A, *et al.* (1987). Healing of periapical lesions of pulpless teeth after endodontic treatment with controlled asepsis, *Endodontic & Dental Traumatology*, 3, Abril; pp. 58-63.

Byström, A. Sundqvist, G. (1985). The antibacterial action of Sodium Hypochlorite and EDTA in 60 cases of endodontic therapy, *International Endodontic Journal*, 18, Janeiro; pp.35-40.

Byström, A., Claesson, R. e Sundqvist, G. (1985). The antibacterial effect of camphorated paramonochlorophenol, camphorated phenol and calcium hydroxide in the treatment of infected root canals, *Endodontics & Dental Traumatology*, 1; Outubro; pp. 170-175.

Calt, S. e Serper, A. (1999). Dentinal tubule penetration of root canal sealers after root canal dressing with calcium hydroxide, *Journal of Endodontics*, 25, Junho; pp. 431-433.

Camões, I. *et al.* (2004). Diffusion of Ca(OH)<sub>2</sub> Associated with Different Vehicles: Chromatographic Study (High-performance Liquid Chromatography), *Journal of Endodontics*, 30, Janeiro; pp. 30-34.

Carbajal, J. (2013). Antimicrobial effects of calcium hydroxide, chlorhexidine, and propolis on *Enterococcus faecalis* and *Candida albicans*, *Journal of investigative and clinical dentistry*. 4, Abril.

Castelluci, A. (2005). *Endodontics*. Italy, Il Tridente.

Chávez de Paz, L. *et al.* (2003). Bacteria recovered from teeth with apical periodontitis after antimicrobial endodontic treatment, *International Endodontic Journal*, 36, Julho; pp.500-508.

Chu, F. *et al.* (2006). Identification of Cultivable Microorganisms from Root Canals with Apical Periodontitis Following Two-Visit Endodontic Treatment with Antibiotics/Steroid or Calcium Hydroxide Dressings, *Journal of Endodontics*, 32, Janeiro; pp. 17-23.

Chung, H. *et al.* (2001). Adhesion of glass-ionomer cement sealers to bovine dentin conditioning with intracanal medications, *Journal of Endodontics*, 27, Fevereiro; pp. 85-87.

Dalton, B. *et al.*, (1998). Bacterial reduction with nickel-titanium rotatory instrumentation, *Journal of Endodontics*, 24, Novembro; pp. 763-767.

Delgado, R. *et al.* (2010). Antimicrobial Effects of Calcium Hydroxide and Chlorhexidine on *Enterococcus faecalis*, *Journal of Endodontics*, 36, Agosto; pp.1389-1393.

Dinakaran, H. (2008). *Characteristics of Candida albicans*. Texas, ProQuest LLC.

Distel, J., Hatton, J. e Gillespie, M. (2002). *Enterococcus faecalis* colonization and biofilm formation in medicated root canals, *Journal of Endodontics*, 28, Outubro; pp. 689-693.

Duarte, M. *et al.* (2009). Evaluation of pH and Calcium Ion Release of Calcium Hydroxide Pastes Containing Different Substances, *Journal of Endodontics*, 35, Setembro; pp. 1274-1277.

Eleazer, P.D, Eleazer, K.R. (1998). Flare-up rate in pulally necrotic molars in one-visit versus two-visit endodontic treatment, *Journal of Endodontics*, 24, Setembro; pp. 614-616.

ElMubarak, A., Abu-bakr, N. e Ibrabim, Y. (2010). Postoperative Pain in Multiple-visit and Single-Visit Root Canal Treatment, *Journal of Endodontics*, 36, Janeiro; pp. 36-39.

Ercan, E., Dalli, M. e Dfflgergil, C. (2006). In vitro assessment of the effectiveness of chlorhexidine gel and calcium hydroxide paste with chlorhexidine against *Enterococcus faecalis* and *Candida albicans*, *Oral surgery, oral medicine, oral pathology, oral endodontology*, 102, Agosto; pp. e27-e31.

Estrela, C. et al. (2007). Antimicrobial efficacy of ozonated water, gaseous ozone, sodium hypochlorite and chlorhexine in infected human root canals, *International Endodontic Journal*, 40, Fevereiro; pp. 85-93.

Evans, M. et al. (2002). Mechanisms involved in the resistance of *Enterococcus faecalis*, *International Endodontic journal*, 35, Março; pp. 221-228.

Evans, M. et al. (2003). Efficacy of calcium hydroxide: chlorhexidine paste as an intracanal in bovine dentin, *Journal of Endodontics*, 29, Maio; pp. 338-339.

Ferguson, D., Marley, J. e Hartwell, G. (2003). The effect of Chlorhexidine gluconate as an endodontic irrigant on the apical seal: long-term results, *International Endodontic Journal*, 29, Fevereiro; pp. 91-94.

Ferreira, C. et al. (2002). Activity of endodontic antibacterial agents against selected anaerobic bacteria, *Brazilian Dental Journal*, 13; pp. 118-122.

Figini, L. et al. (2008). Single Versus Multiple Visits for Endodontic Treatment of Permanent Teeth: A Cochrane Systematic Review, *Journal of Endodontics*, 34; Setembro; pp. 1041-1047.

Friedman, S., Abitbol, S. e Lawrence, H. (2003). Treatment outcome in endodontics: the Toronto study. Phase 1: initial treatment, *Journal of Endodontics*, 29; Dezembro; pp. 787-793.

Garg, N. e Garg, A. (2007). *Textbook of Endodontics*. New Delhi, Jaypee Brothers Medical Publishers.

George, S., Kishen, A. e Soug, K. (2005). The role of environment changes on monospecies biofilm formation on root canal wall by *Enterococcus faecalis*, *Journal of Endodontics*, 31, Dezembro; pp. 867-872.

Gomes, B. *et al.* (2003). Effectiveness of 2% chlorhexidine gel and calcium hydroxide against *Enterococcus faecalis* in bovine root dentin in vitro, *International Endodontic Journal*, 36, Abril; pp. 267-275.

Haenni, S. *et al.* (2003). Chemical and antimicrobial properties of calcium hydroxide mixed with irrigating solutions, *International Endodontic Journal*, 36; pp. 100-105.

Hargreaves, K. e Cohen, S. (2011). *Cohen's Pathways of the Pulp*. St. Louis, Missouri, Mosby Elsevier.

Heling, I. e Chandler, N. (1998). Antimicrobial effect of irrigant combinations within dentinal tubules, *International Endodontic Journal*, 31; pp. 8-14.

Heling, I. *et al.* (1992). Efficacy of a sustained-release device containing chlorhexidine and Ca(OH)<sub>2</sub> in preventing secondary infection of dentinal tubules, *International Endodontic Journal*, 25; pp. 20-24.

Jung, Y. *et al.* (2005). Apical anatomy in mesial and mesiobuccal roots of permanent first molars, *Journal of Endodontics*. 31, Maio; pp. 364-368.

Kayaoglu, G. *et al.* (2009). The resistance of collagen associated planktonic cells of *Enterococcus faecalis* to calcium hydroxide, *Journal of Endodontics*, 35, Janeiro; pp. 46-49.

Kim, S. e Kim, Y. (2002). Influence of calcium hydroxide intracanal medication on apical seal, *International Endodontic Journal*, 35, Julho; pp. 623-628.

Komorowski, R. *et al.* (2000). Antimicrobial substantivity of chlorhexidine-treated bovine root dentin, *Journal of Endodontics*, 26, Junho; pp. 315-317.

Kontakiotis, Evangelos G. *et al.* (2008). Effect of 2% Chlorhexidine Gel Mixed with Calcium Hydroxide as an Intracanal Medication on Sealing Ability of Permanent Root Canal Filling: A 6-month follow-up, *Journal of Endodontics*, 34, Julho; pp. 866-870.

Kritbikatta, J., Indira, R. e Dorotbykalyani, A. (2007). Desinfection of Dentinal Tubules with 2% Chlorhexidine, 2% Metronidazole, Bioactive Glass when Compared with Calcium Hydroxide as Intracanal Medicaments, *Journal of Endodontics*, 33, Dezembro; pp. 1473-1476.

Kvist, T. *et al.* (2004). Microbiological Evaluation of One-and-Two-Visit Endodontic Treatment of Teeth with Apical Periodontitis: A Randomized, Clinical Trial, *Journal of Endodontics*, 30, Agosto; pp. 572-576.

Lambrianidis, T., Margelos, J. e Beltes, P. (1999). Removal efficiency of calcium hydroxide dressing from the root canal, *Journal of Endodontics*, 25, February; pp. 85-88.

Law, A. Messer, H. (2004). An Evidence-Based Analysis of the Antibacterial Effectiveness of Intracanal Medicaments, *Journal of Endodontics*, 30, Outubro; pp. 689-694.

Lee, Y. *et al.* (2008). Antimicrobial Efficacy of a Polymeric Chlorhexidine Release Device Using In Vitro Model of Enterococcus faecalis Dentinal Tubule Infection. *Journal of Endodontics*, 34, Julho; pp. 855-858.

Leonard, M. *et al.* (1999). In vivo antimicrobial activity of 2% chlorhexidine used as a root canal irrigating solution, *Journal of Endodontics*, 25, Março; pp. 167-171.

Limeback, H. (2012). *Comprehensive Preventive Dentistry*. Oxford, Wiley-Blackwell.

Lin, Y., Mickel, A. e Chogle, S. (2003). Effectiveness of Selected Materials against *Enterococcus faecalis*: Part 3. The Antibacterial Effect of Calcium Hydroxide and Chlorhexidine on *Enterococcus faecalis*, *Journal of Endodontics*, 29, Setembro; pp. 565-566.

Maekawa, L. *et al.* (2006). Identificação e análise dos microorganismos presentes em canais radiculares com mortificação pulpar, *Revista Paulista de Odontologia*, 29, Janeiro; pp. 38-41.

Malkbassian, G. *et al.* (2009). Antibacterial Efficacy of MTAD Final Rinse and Two Percent Chlorhexidine Gel Medication in Teeth with Apical Periodontitis: A Randomized Double-blinded Clinical Trial, *Journal of Endodontics*, 35, Novembro; pp. 1483-1490.

Mandbubala, M. *et al.* (2011). Comparative Evaluation of Propolis and Tribiotic Mixture as an Intracanal Medicament against *Enterococcus faecalis*, *Journal of Endodontics*, 37, Setembro; pp. 1287-1289.

Manzur, A. *et al.* (2007). Bacterial Quantification in Teeth with Apical Periodontitis Related to Instrumentation and Different Intracanal Medications: A Randomized Clinical Trial, *Journal of Endodontics*, 33, Fevereiro; pp. 114-118.

Margelos, J. *et al.* (1997). Interaction of Calcium Hydroxide with zinc oxide eugenol type sealers: a potential clinical problem, *Journal of Endodontics*, 23, Janeiro; pp. 43-48.

Mattigat, S. *et al.* (2012). Antimicrobial effect of conventional root canal medicaments vs propolis against *Enterococcus faecalis*, *Staphylococcus aureus* and *Candida albicans*, *Journal of Contemporary Dental Practice*, 13, Março; pp. 305-309.

McDonnel, G. e Russel, A. (1999). Antiseptics and disinfectants: activity, action, and resistance, *Clinical Microbiology Review*, 12, Janeiro; pp. 147-179.

McGurkin-Smith, R. *et al.* (2005). Reduction of Intracanal Bacteria using GT Rotary Instrumentation, 5,25% NaOCl, EDTA and Ca(OH)<sub>2</sub>, *Journal of Endodontics*, 31, Maio; pp. 359-363.

McHugh, C. *et al.* (2004). pH required to kill *Enterococcus faecalis* in vitro, *Journal of Endodontics*, 30, Abril; pp. 218-219.

Mickel, A., Sharma, P. e Chogle, S. (2003). Effectiveness of Stannous Fluoride and Calcium Hydroxide against *Enterococcus faecalis*, *Journal of Endodontics*, 29, Abril; pp. 259-260.

Mohammadi, Z., Shalavi, S. e Yazdizadeh, M. (2012). Antimicrobial Activity of Calcium Hydroxide in Endodontics: A Review, *Chonnam Medical Journal*, 48, Dezembro; pp. 133-140.

Molander, A. *et al.* (1998). Microbiological status of root-filled teeth with apical periodontitis, *International Endodontic Journal*, 31, Janeiro; pp. 1-7.

Molander, A. *et al.* (2007). Clinical and Radiographic Evaluation of One- and Two-visit Endodontic Treatment of Asymptomatic Necrotic Teeth with Apical Periodontitis: A Randomized Clinical Trial, *Journal of Endodontics*, 33, Outubro; pp. 1145-1148.

Molander, A. Reit, C. Dahlén, G. (1999). The antimicrobial effect of calcium hydroxide in root canals pre-treated by 5% iodine-potassium-iodide, *Endodontics & Dental Traumatology*, 15, Outubro; pp.205-209.

Mundy, L., Sahm, D. e Gilmore, M. (2000). Relationship between Enterococcal virulence and antimicrobial resistance, *Clinical Microbiology Review*, 13, Outubro; pp. 513-522.

Nandini, S., Velmurugan, N. e Kandaswamy, D. (2006). Removal Efficiency of Calcium Hydroxide Intracanal Medicament with Two Calcium Chelators: Volumetric Analysis Using Spiral CT, An In Vitro Study, *Journal of Endodontics*. 32, Novembro; pp. 1097-1101.

Ng, Y. *et al.* (2004). Prevalence of and factors affecting post-obturation pain in patients undergoing root canal treatment, *International Endodontic Journal*, 37; pp. 381-391

Novais, C. *et al.* (2005). High occurrence and persistence of antibiotic-resistant enterococci in poultry food samples in Portugal, *The Journal of antimicrobial chemotherapy*, 56, Dezembro; pp. 1139-1143.

Oginni, A.O. Udoye, C.L. (2004). Endodontic flare-ups: comparison of incidence between single and multiple visit procedures in patients attending a Nigerian teaching hospital, *BMC Oral Health*, 4, Novembro; pp. 4-4.

Okino, L. *et al.* (2004). Dissolution of the pulp tissue by aqueous solution of chlorhexidine digluconate and chlorhexidine digluconate gel, *International Endodontic Journal*, 37, Janeiro; pp. 38-41.

Olivr, J. (2005). The viable but nonculturable state in bacteria, *Journal of Microbiology*, 43, Fevereiro; pp. 93-100.

Paquette, L. *et al.* (2007). Antibacterial efficacy of chlorhexidine gluconate intracanal medication in vivo, *Journal of Endodontics*, 33, Julho; pp. 788-795.

Pavaskar, R. *et al.* (2012). An In Vitro Study Comparing the Intracanal effectiveness of Calcium Hydroxide- and Linezolid-bases Medicaments against *Enterococcus faecalis*, *Journal of Endodontics*, 38, Janeiro; pp. 95-100.

Penesis, V. *et al.* (2008). Outcome of One-visit and Two-visit Endodontic Treatment of Necrotic Teeth with Apical Perionitis: A Randomized Controlled Trial with One-year Evaluation, *Journal of Endodontics*, 34, Março; pp. 251-257.

Peters, L. e Wesselink, P. (2002). Periapical healing of endodontically treated teeth in one and two visits obturated in the presence or absence of detectable microorganisms, *International Endodontic Journal*. 35, Agosto; pp. 660-667.

Peters, L. *et al.* (2002). Effects of instrumentation, irrigation and dressing with calcium hydroxide on infection in pulpless teeth with periapical bone lesions, *International Endodontic Journal*, 35, Janeiro; pp.13-21.

Peters, O., Schönenberger, K. e Laib, A., (2001). Effects of four Ni-Ti preparation techniques on root canal geometry assessed by micro computed tomography, *International Endodontic journal*, 34, Abril; pp. 221-230.

Pinheiro, E. *et al.* (2004). Antimicrobial susceptibility of *Enterococcus faecalis* isolated from canals of root filled teeth with periapical lesions, *International Endodontic Journal*, 37, Janeiro; pp. 756-763.

Pinheiro, E. *et al.* (2005). Evaluation of root canal microorganisms isolated from teeth with endodontic failure and their antimicrobial susceptibility, *Oral Microbiology and Immunology*, 18, Abril; pp. 100-103.

Portenier, I. *et al.* (2005). The susceptibility of starved, stationary phase, and growing cells of *Enterococcus faecalis* to Endodontic Medicaments, *Journal of Endodontics*, 31, Maio; pp. 380-386.

Ricucci, D. e Langeland, K. (1997). Incomplete calcium hydroxide removal from the root canal: a case report, *International Endodontic Journal*, 30, Novembro; pp. 418-421.

Rosenthal, S., Spangberg, L. e Safavi, K. (2004). Chlorhexidine substantivity in root canal dentin, *Oral surgery, oral medicine, oral pathology, oral endodontology*, 98, Outubro; pp. 488-492.

Russel, A. (2003). Biocide use and antibiotic resistance: the relevance of laboratory findings to clinical and environmental situations, *The Lancet Infectious Disease*, 3, Dezembro; pp. 794-803.

Sağen, B. *et al.* (2012). The Effect of Peracetic Acid on Removing Calcium Hydroxide from the Root Canal, *Journal of Endodontics*, 38, Setembro; pp. 1197-1201.

Sakamoto, M. *et al.* (2006). Molecular analysis of bacteria in asymptomatic and symptomatic endodontic infections, *Oral Microbiology and Immunology*, 21, Outubro; pp. 112-122.

Sathorn, C. Parashos, P. e Messer, H. (2005). Effectiveness of Single-versus multiple-visit endodontic treatment of teeth with apical periodontitis: a systematic review and meta-analysis, *International Endodontic Journal*, 38, Junho; pp. 347-355.

Sathorn, C. Parashos, P. Messer, H. (2007). Antibacterial efficacy of calcium hydroxide intracanal dressings: a systematic review and meta-analysis, *International Endodontic Journal*, 40, Janeiro; pp. 2-10.

Sathorn, C. Parashos, P. Messer, H. (2009). Australian endodontists' perceptions of single and multiple visit root canal treatment. *International Endodontic Journal*, 42, Setembro; pp. 811-818.

Schäfer, E. e Bössmann, K. (2001). Antimicrobial efficacy of chloroxylenol and chlorhexidine in the treatment of infected root canals, *American Journal of Dentistry*, 14, Agosto; pp. 233-237.

Schäfer, E. e Bössmann, K. (2005). Antimicrobial Efficacy of Chlorhexidine and Two Calcium Hydroxide Formulations Against *Enterococcus faecalis*, *Journal of Endodontics*, 31, Janeiro; pp. 53-56.

Shabahang, S., Poursmail, M. e Torabinejad, M., (2003). In vitro antimicrobial efficacy of MTAD and sodium hypochlorite, *Journal of endodontics*, 29, Julho; pp. 450-452.

Shuping, G. *et al.*, (2000). Reduction of Intracanal Bacteria using Nickel-Titanium Rotary Instrumentation and various Medications, *Journal of Endodontics*, 26, Dezembro; pp.751-755.

Signoretto, C. *et al.* (2000). Cell wall chemical composition of *Enterococcus faecalis* in the viable but nonculturable state, *Applied and Environmental Microbiology*, 66, Maio; pp. 1953-1959.

Simon, S. e Francis, R. (1995). Effect of four vehicles on the pH of calcium hydroxide and the release of calcium ion, *Oral surgery, oral medicine, oral pathology and oral endodontology*, 80, Outubro; pp. 459-464.

Siqueira *et al.* (2004). Investigation of bacterial communities associated with asymptomatic and symptomatic endodontic infections by denaturing gradient gel electrophoresis fingerprinting approach, *Oral Microbiology and Immunology*, 19, Junho; pp. 363-370.

Siqueira J. e Rôças, I. (2005). Exploiting Molecular Methods to Explore Endodontic Infections: Part 1- Current Molecular Technologies for Microbiological Diagnoses, *Journal of Endodontics*, 31, Junho; pp.411-423.

Siqueira J., Magalhães, K. e Rôças, I. (2007). Bacterial Reduction in Infected Root Canal Treated With 2,5% NaOCL as an Irrigant and Calcium Hydroxide/Camphorated Paramanochlorophenol Paste as an Intracanal Dressing, *Journal of Endodontics*, 33, Junho.

Siqueira, *et al.* (2005). Reaction of periradicular tissues to root canal treatment: benefits and drawbacks, *Endodontic Topics*, 10; pp. 123-147.

Siqueira, J. e De Uzeda, M. (1998). Influence of different vehicles on the antibacterial effects of calcium hydroxide, *Journal of Endodontics*, 24, Outubro; pp. 663-665.

Siqueira, J. e Lopes, H. (1999). Mechanisms of antimicrobial activity of calcium hydroxide: a critical review, *International Endodontic Journal*, 32, Setembro; pp. 361-369.

Siqueira, J. e Rôças, I. (2008). Clinical Implications and Microbiology of Bacterial Persistence after treatment Procedures, *Journal of Endodontics*, 34, Novembro; pp. 1291-1301.e3.

Siqueira, J. e Rôças, T., 2007. Effects of chemomechanical preparation with 2,5% sodium hypochlorite and intracanal medication with calcium hydroxide on cultivable bacteria in infected root canals, *Journal of Endodontics*, 33, Julho; pp. 800-805.

Siqueira, J., Paiva, S. e Rôças, I. (2007). Reduction in the Cultivable Bacterial Populations in Infected Root Canal by a Chlorhexidine-bases Antimicrobial Protocol, *Journal of Endodontics*, 33, Maio; pp. 541-547.

Siquiera, J. (2001). Aetiology of root canal treatment failure: why well treated teeth can fail, *International Endodontic Journal*, 34, Janeiro; pp. 1-10.

Sjögren, U. *et al.* (1997). Influence of infection at the time of root filling on the outcome of endodontic treatment of teeth with apical periodontitis. *International Endodontic Journal*, 30, Setembro; pp. 297-306

Soares, I. e Goldberg, F. (2001). *Endodontia Técnica e Fundamentos*. Porto Alegre, Artmed Editor.

Souza, C. *et al.* (2005). Endodontic Therapy Associated with Calcium Hydroxide As an Intracanal Dressing: Microbiologic Evaluation by the Checkerboard DNA-DNA Hybridization Technique, *Journal of Endodontics*, 31, Fevereiro; pp. 79-83.

Su, Y., Wang, C. e Ye, L. (2011). Healing Rate and Post-obturation Pain of Single-versus Multiple-visit Endodontic Treatment for Infected Root Canals: A Systematic Review, *Journal of Endodontics*, 37, Fevereiro; pp. 125-132.

Sundqvist, *et al.* (1998). Microbiological analysis of teeth with failed endodontic treatment and the outcome of conservative retreatment, *Oral surgery, oral medicine, oral pathology, oral radiology, and oral endodontology*, 85, Janeiro; pp. 86-93.

Tervit, C. *et al.* (2009). Proportion of Healed Teeth With Apical Periodontitis Medicated With Two Percent Chlorhexidine Gluconate Liquid: A Case- Series Study, *Journal of Endodontics*, 35, Setembro; pp. 1182-1185.

The American Association of Endodontists. [Em linha ]. Disponível em <[http://www.aae.org/Patients/Endodontic\\_Retreatment.aspx](http://www.aae.org/Patients/Endodontic_Retreatment.aspx)>. [Consultado em 16/06/2013].

Tronstad, Leif. (2003). *Clinical Endodontics: A Textbook*. Stuttgart, Thieme.

Trope, M. e Bergenholtz, G. (2002). Microbiological basis for endodontic treatment can a maximal outcome be achieved in one visit, *Endodontic Topics*, 1, Março; pp. 40-53.

Trope, M., Delano, E e. Orstavik, D. (1999). Endodontic treatment of teeth with apical periodontitis: single vs. multivisit treatment, *Journal of Endodontics*, 25, Maio; pp. 345-350.

Upadaya, M., Shrestha, A. e Kishen, A. (2011). Role of Efflux Pump Inhibitors on the Antibiofilm Efficacy of Calcium Hydroxide, Chitosan Nanoparticles, and Light-activated Disinfection, *Journal of Endodontics*, 37, Outubro; pp- 1422-1426.

Vianna, M. *et al.* (2004). In vitro evaluation of the antimicrobial activity of chlorhexidine and sodium hypochlorite, *Oral surgery, oral medicine, oral pathology, oral endodontology*, 97, Janeiro; pp. 79-84.

Vianna, M. *et al.* (2007). Effect of root canal procedures on endodontic pathogens, *Oral Microbiology and Immunology*, 22, Fevereiro; pp. 411-418.

Vieyra, J. e Enriquez, F. *et al.* (2012). Success Rate of Single-versus Two-visit Root Canal Treatment of Teeth with Apical Periodontitis: A Randomized Controlled Trial, *Journal of Endodontics*, 38, Setembro; pp. 1164-1169

Waltimo, T. *et al.* (1999). In vitro susceptibility of *Candida albicans* to four disinfectants and their combination, *International Endodontic Journal*, 32, Novembro; pp. 421-429.

Waltino, T. *et al.* (2005). Clinical Efficacy of Treatment Procedures in Endodontic Infection Control and One Year Follow-Up of Periapical Healing, *Journal of Endodontics*, 31, Dezembro; pp. 863-866;.

Walton, R., Holton, I. e Michelich, R. (2003). Calcium hydroxide as an intracanal medication: effect on posttreatment pain, *Journal of Endodontics*, 29, Outubro; pp.627-629.

Wang, C. *et al.* (2007). Clinical Efficiency of 2% Chlorhexidine Gel in Reducing Intracanal Bacteria, *Journal of Endodontics*, 33, Novembro; pp. 1283-1289.

Wang, C., Debelian, G. e Teixeira, F. (2006). Effect of Intracanal Medicament on the Sealing Ability of Root Canals Filled with Resilon, *Journal of Endodontics*. 32, Junho; pp. 532-536.

Weber, C. *et al.* (2003). The effect of passive ultrasonic activation of 2% chlorhexidine or 5,25% sodium hypochlorite irrigant on residual antimicrobial activity in root canals, *Journal of Endodontics*, 29, Setembro; pp. 562-564.

Weiger, R., Rosendahl, R. e Löst, C. (2000). Influence of calcium hydroxide intracanal dressings on the prognosis of teeth with endodontically induced periapical lesions, *International Endodontic Journal*, 33, Maio; pp. 219-226.

White, R., Hays, G. e Janer, L. (1997). Residual antimicrobial activity after canal irrigation with chlorhexidine, *Journal of Endodontics*, 23, Abril; pp. 229-231.

Wuerch, R. *et al.* (2004). Effect of 2% Chlorhexidine Gel as an Intracanal Medication on the Apical Seal of the Root-Canal System, *Journal of Endodontics*, 30, Novembro; pp. 788-791.

Y, Lee (2008). Antimicrobial efficacy of a polymeric chlorhexidine release device using in vitro model of *Enterococcus faecalis* dentinal tubule infection, *Journal of endodontics*, 107, Julho; pp. 855-858.