

Axel Alves da Costa

**Parâmetros microestéticos numa reabilitação do setor anterior**

**UNIVERSIDADE FERNANDO PESSOA**

**Porto, 2012**



Axel Alves da Costa

**Parâmetros microestéticos numa reabilitação do setor anterior**

**UNIVERSIDADE FERNANDO PESSOA**

**Porto, 2012**

Parâmetros microestéticos na reabilitação do setor anterior

Axel Alves da Costa

**Parâmetros microestéticos numa reabilitação do setor anterior**

Trabalho apresentado à Universidade Fernando Pessoa  
como parte dos requisitos para a obtenção do grau de  
Mestre em Medicina Dentária

---

## RESUMO

A sociedade confronta-nos cada vez mais com estereótipos de beleza e harmonia, em que a palavra estética é usada nas mais diversas áreas.

É certo que a beleza está nos olhos de quem vê, mas também é verdade que essa beleza proporciona uma sensação de prazer emocional à própria pessoa. O conceito inicial de beleza foi atribuído à harmonia das proporções, e a aplicação destas proporções no estudo facial, origina a harmonia e ritmo, residindo a beleza no uníssono destas partes.

Para que o médico dentista possa conceber o sorriso ideal, deve ter em consideração alguns parâmetros subjetivos e únicos de cada paciente, mas também tem de ter a capacidade de prever o resultado final tendo em conta critérios objetivos mensuráveis. A análise dos parâmetros microestéticos e o cálculo e determinação da sua influência numa reabilitação estética é vital para o seu sucesso.

O objetivo deste trabalho foi a realização de uma revisão da literatura publicada explicativa dos parâmetros microestéticos a ter em consideração, e a sua influência na obtenção de um ideal de beleza. Alguns parâmetros importantes de referências microestéticas ajudam no diagnóstico e determinação do prognóstico do paciente, sabendo no entanto que não existem regras universais para tratamento estético, mas sim guias de atuação e auxílio nos planos reabilitadores.

A microestetica corresponde à relação dos dentes com os tecidos moles e com as características faciais dos pacientes. Inclui os elementos que permitem os dentes conservarem o seu aspeto natural e biomimetizarem a sua aparência.

A face, em especial a boca e os dentes, precisam de estar em sincronia para se obter um sorriso estético por completo. Pode-se concluir então, que todos estes aspetos juntos, e em harmonia, podem permitir o desenvolvimento de uma reabilitação estética favorável, planeável e que vá de acordo com as expectativas do paciente e as nossas enquanto clínicos e seres humanos apreciadores de beleza.

**ABSTRACT**

Society confronts us increasingly with stereotypes of beauty and harmony, in which the word aesthetic is used in several areas.

It is true that beauty is in the eye of the beholder, but it is also true that beauty provides a sense of emotional pleasure to oneself. The initial concept of beauty has been assigned to the harmony of proportions, and the application of these ratios in the study face, provides harmony and rhythm, residing the beauty in union of these parts.

So that the dentist can design the perfect smile, he must take into account some subjective parameters and unique to each patient, but also must have the ability to predict the final result taking into account measurable objectives criteria.

The analyses of microesthetics parameters and the calculation and determination of its influence on aesthetic rehabilitation is vital to success.

The objective of this study was to perform a literature review explaining what microesthetics parameters should we consider, and its influence in the achievement of the ideal of beauty. Some important parameters of microesthetics references help in the diagnosis and in the determination of the prognosis of the patient, knowing however that there are no universal rules for aesthetic treatment, but only action guides to help in rehabilitation plans.

The microesthetics corresponds to the relation of the teeth with the soft tissue and facial features of the patients. Includes elements that allow the teeth to maintain their natural aspect and biomimetize its appearance.

The face, in particular the mouth and teeth, must be synchronized to achieve a completely aesthetic smile. It can therefore be concluded that all these aspects together, and in harmony, can allow the development of a positive aesthetic rehabilitation, according to the patient's expectations and ours, as professionals and human beings lovers of beauty.

**Dedicatória**

Aos meus pais, razão de eu “ser, sonhar, lutar e alcançar”. Por serem exemplos de caráter, determinação e união, pelos quais oriento a minha vida.

Porque é graças a vocês que hoje me tornei no Homem que sou.

Obrigado por poder contar sempre com o vosso amor e carinho. Esta conquista é nossa!

## **Agradecimentos**

À minha avó Sofia, porque tem sido em muitas ocasiões mais do que uma segunda mãe durante toda a minha vida. Muito obrigado pelo teu amor, disponibilidade, dedicação e por teres sempre uma palavra “amiga” para me dar.

Ao meu irmão David, que tem sido um grande amigo, obrigado por te orgulhares de mim e pela tua paciência.

À Joana, que muito me ajudou e me acompanhou desde o primeiro dia de faculdade até ao último. Obrigado por seres um exemplo de mulher e estares sempre ao meu lado.

Ao meu avô António, sempre pronto a ajudar-me. Um obrigado.

Ao meu melhor amigo José Diogo Silva, porque sempre me apoiou e me ajudou desde o primeiro ano de faculdade, tanto nos trabalhos, como nas clinicas, como na minha vida pessoal. Tornaste-te um grande amigo. Espero que a vida nos sorria e que, juntos possamos celebrar todas as conquistas.

À minha amiga Andreia Mendes, que tem sido uma verdadeira companheira durante todo o curso. Obrigado por toda a tua ajuda, amizade, companheirismo, confiança, boa-disposição mas principalmente, obrigado por estares sempre ao meu lado.

Ao meu amigo Jota, pela sua amizade, boa disposição e capacidade de amenizar os momentos mais difíceis.

Lutei para alcançar esta conquista. Mas não consegui sozinho. Agradeço a todos os que me amam, pela força e pelo apoio que me concederam durante todo este percurso.

**CONTEÚDO**

Resumo .....	i
Abstract .....	ii
Introdução .....	1
Desenvolvimento .....	4
I. Inclinação dentária.....	5
II. Nível de Contacto Interdentário e Ângulos Interincisais.....	6
III. Proporção Dentária .....	7
IV. Forma Dentária .....	14
1. Incisivo Centrais Superiores Permanentes.....	15
2. Incisivo Lateral Superior .....	17
3. Caninos Superiores .....	17
4. Pré Molares .....	18
5. Proporção altura x largura do dente .....	18
V. Cor Dentária.....	19
VI. Opalescência Dentária .....	22
VII. Translucidez Dentária .....	25
1. Opacidade .....	25
2. Transparência.....	25
3. Translucidez.....	25
VIII. Textura Dentária.....	28
IX. Fluorescência .....	30
X. Efeitos da dentina.....	32
XI. Anatomia oclusal .....	32
XII. Linha Sorriso e Configuração Incisal .....	33
1. Contorno Geral .....	33
2. Ângulos Interincisais .....	34

## Parâmetros microestéticos na reabilitação do setor anterior

3.	Espessura .....	34
XIII.	Relação da linha Labial inferior e dos bordos incisais.....	35
XIV.	Simetria Dentária.....	38
Conclusão .....		41

## ÍNDICE DE ILUSTRAÇÕES

Ilustração 1: Inclinação Dentária (adaptado de Camara, 2004).....	6
Ilustração 2: Contacto Interdentário (adaptado de Fradeani, 2006) .....	7
Ilustração 3: Relação incisivo central- canino não utilizando a proporção dentária (adaptado de Magne, 2002) .....	10
Ilustração 4: Relação incisivo central-canino utilizando a proporção dentária (adaptado de Magne, 2002).....	10
Ilustração 5: Comprimento, Altura e Ratio dos 4 tipos de dentes anteriores da maxila (adaptado de Magne, 2003) .....	13
Ilustração 6: Linhas de Transição em ambos os incisivos Centrais (adaptado de Magne, 2002).....	15
Ilustração 7: Variações na Forma do Incisivo Central (adaptado de Magne, 2002) .....	16
Ilustração 8: Cor dentária e Luminosidade (adaptado de Magne, 2002).....	21
Ilustração 9:Opalescência Vs Transparência (adaptado de Magne, 2002).....	24
Ilustração 10: Efeito da dentina (adaptado de Magne, 2002) .....	27
Ilustração 11: Microtextura vs Macrotextura (adaptado de Fradeani, 2006) .....	28
Ilustração 12: Componentes da textura dos dentes (adaptado de Magne, 2002).....	29
Ilustração 13: Efeito fluorescente representado nos dentes 11 e 22 (adaptado de Magne, 2002).....	31
Ilustração 14:Contorno dos Bordos Incisais (adaptado de Magne, 2002).....	33
Ilustração 15:Relação interincisal. Espaço Negativo entre a Maxila e a Mandibula (a escuro) (adaptado de magne, 2002).....	34
Ilustração 16:Pronúncia da consoante fricativa f (adaptado de Gurel, 2003).....	36
Ilustração 17: Lábio inferior como guia da composição dentofacial (adaptado de Magne, 2002).....	37
Ilustração 18: Relação entre a morfologia labial e a forma /disposição dentária com o equilíbrio estético (adaptado de Magne, 2002) .....	40
Ilustração 19:Relação de simetria dentária relativamente a um eixo central (adaptado de Camara,2004) .....	40

“ Depois de o deus rir, nasceram os sete deuses que governam o mundo... Quando ele rompeu às gargalhadas, surgiu a luz... Gargalhou segunda vez, e tudo foram águas. À terceira gargalhada, apareceu Hermes; à quarta, a geração; à quinta, o destino; à sexta, o tempo! Depois, antes do sétimo riso, o deus inspirou fortemente, mas tanto riu que até chorou, e das suas lágrimas nasceu a alma.”

George Minois

## INTRODUÇÃO

“Por vezes existe nas pessoas ou nas coisas um charme invisível, uma graça natural que não pode ser definida, a que somos obrigados a chamar o «não sei o quê». Parece-me que é um efeito que deriva principalmente da surpresa. “

Baron de Montesquieu

Neste excerto, citado no “Ensaio sobre o Gosto” de Montesquieu, a beleza é algo que certas pessoas possuem e que não pode ser definida. Por outras palavras, é uma expressão agradável do incognoscível. Aquilo que conseguimos reconhecer como agradável mesmo sem saber porquê. Seria algo intuitivo ou talvez emotivo. (Camara, 2004)

A essência da beleza, apesar de estudada ao longo dos séculos por todas as disciplinas do saber humano, constitui ainda um enorme mistério. (George Minois, 2000)

Aristóteles afirmava que “O belo é o esplendor da ordem” enquanto Goethe defendia que “O belo é uma manifestação de leis secretas da natureza, que, se não se revelassem a nós por meio do belo, permaneceriam eternamente ocultas.” (Citador, 2012)

Avaliando estas definições podemos perceber o quanto elas são subjetivas.

A Estética engloba o estudo da beleza e da resposta emocional a ela. Esta disciplina Filosófica, estuda regras e princípios da arte. No caso da Medicina Dentária esses conceitos são extremamente importantes uma vez que irão auxiliar no tratamento dentário, para criar ou camuflar uma ilusão de beleza. (Chiche e Pinault, 1996)

A procura pela estética, pela esperança de beleza e harmonia tem motivado o paciente e intensificado a procura de tratamento dentário. Mandarino defende que a procura por esse tipo de tratamentos tem sido intensificada pela forte esperança de beleza e harmonia. (Mandarino, 2007)

Os média, os pacientes e um grupo bastante expressivo de profissionais têm dado maior destaque e importância à estética dentária, em função da supervalorização da aparência do indivíduo na sociedade. (Baratieri, 2004)

O desejo de ter um aspeto agradável, hoje em dia, não é considerado vaidade. Num mundo tão competitivo quer a nível económico, social ou sexual, ter bom aspeto é hoje uma necessidade. Como a face é a parte mais exposta do corpo, os dentes têm portanto, uma atenção particular. O plano de tratamento estético em Medicina Dentária deve, necessariamente, integrar e adequar os conceitos estéticos clínicos à personalidade e à concepção do que é estético por parte do paciente. Para que esta dualidade seja um sucesso, o médico dentista deve realizar uma avaliação da estética da face, da condição periodontal e do sorriso no seu conjunto. Posteriormente, deve estabelecer uma avaliação de cada dente e de todos em conjunto, detetando os diferentes pormenores de forma, cor, dimensões, entre outros. (Goldstein, 2000)

Pelo facto de a beleza ser subjetiva, o ser humano procura, a partir de medidas comparativas, estabelecidas como proporções, demonstrar harmonia estética. Na medicina dentária, essas proporções, definidas como princípios estéticos, ajudam o profissional nos tratamentos. (Fradeani, 2006)

Um sorriso agradável não depende somente dos dentes, mas sim de um somatório de fatores: exposição gengival, o ponto mais alto da gengiva marginal, o triângulo papilar tamanho de lábio, proporção e inclinação dos dentes, simetria, arco e largura do sorriso forma da gengiva, perfil facial, nariz e coloração dentária são alguns dos exemplos. (Faure, 2002).

Morley (2001) dividiu esses fatores em macro estética e micro-estética.

Todo o médico dentista que vise alcançar um resultado satisfatório necessita de materiais e técnicas adequados, que sejam suficientes para suportar as forças oclusais e da mastigação, além de oferecer funcionalidade a longo prazo, num ambiente oral quase sempre adverso.

Desta forma, analisar a estética e impor normas são tarefas difíceis. Esta tarefa difícil é sem dúvida uma das competências do médico dentista.

Sabendo que a criação de um belo sorriso está dependente de um conjunto de fatores entre os quais se incluem os parâmetros microestéticos e atendendo ao desconhecimento face ao mesmo optamos por tratar este tema. Para além de permitir preencher uma lacuna no nosso conhecimento, contribuirá para adquirir competências na abordagem

clínica e efetuar um correto planeamento simplificando de certa forma a complexidade para a obtenção de um belo sorriso (Faure, 2002).

O objetivo deste trabalho é adquirir conhecimentos sobre os parâmetros microestéticos numa reabilitação do sector anterior. Pretende-se aprofundar os elementos destes parâmetros de forma a dar resposta a algumas indagações clínicas e auxiliar na reflexão para obtenção de um bom resultado aquando de uma restauração estética.

Chiche e Pinault, 1996 defendem que: “ (...) é necessário um esforço sistemático e organizado para avaliar, diagnosticar e resolver os problemas estéticos de forma previsível. “

Precavidamente, em 1937 Wuerpel dizia:

“Não deve haver uma padronização nos tratamentos. Isto seria contra a natureza e a arte – e arte tem alguma coisa a ver com esta questão. O objetivo final, junto à restauração da oclusão normal deve ser devolver à face a sua melhor aparência. Para fazermos isto, devemos considerar o design da face. Design significa desenho e desenho tem eminentemente a ver com proporção. Deve-se estudar não somente a anatomia da cabeça, mas o seu design, a sua proporção e a sua forma. Design implica um agradável ajuste das partes ao todo; implica um entendimento do equilíbrio”.

O profissional de Medicina Dentária deve-se então preparar de forma a dar resposta a essa exigência, tendo sempre em conta um resultado agradável e funcional para os dentes e o sorriso. As publicações sobre sorriso estético são hoje incomensuráveis. Pelo que pensamos que uma das dificuldades que possa estar presente será selecionar os conteúdos pertinentes e adequados.

Para a realização deste trabalho foi feita uma extensa pesquisa bibliográfica, que decorreu de Janeiro a Junho de 2012, recorrendo às bases de dados da Pubmed e B-On. Foram usadas como palavras-chave: “esthetics, anterior rehabilitation, microaesthetical parameters”.

Para uma melhor compreensão do tema, esta monografia encontra-se estruturada em capítulos, procurando abordar de forma detalhada os diferentes fatores de uma perspetiva microestética.

## **DESENVOLVIMENTO**

Para ajudar o clínico a determinar uma apresentação do sorriso que seja esteticamente aceita por uma globalidade da população, existem fatores de composição estética que podem ser aplicados e tidos em conta.

Um sorriso agradável não depende somente apenas dos dentes, mas sim de um somatório de fatores: exposição gengival, tamanho de lábio, proporção e inclinação dos dentes, simetria, arco e largura do sorriso forma da gengiva, perfil facial, nariz e cor dentária. Morley 2001 dividiu esses fatores em: macro-estética e micro-estética.

A macro-estética corresponde à relação dos dentes com os tecidos moles e com as características faciais dos pacientes. É representada pela aparência facial e parâmetros tais como proporções faciais verticais, assimetrias mandibulares, posição retrusiva da mandíbula e do mento, prognatismo mandibular, entre outros. Perfil facial (proporções), lábios (volume), mento (projecção), nariz (projecção) e orelhas (tamanho). A micro-estética inclui os elementos que permitem aos dentes conservarem o seu aspeto natural, por exemplo, as proporções e alturas dentárias, forma dentária, coloração dentária, textura dentária, ângulos interincisais, translucidez, etc (Morley, 2001)

Assim, é possível definir microestética da seguinte forma: “A microestética corresponde aos detalhes que compõem a aparência de um dente quando analisado de forma isolada.” (Conceição, 2005)

As metas funcionais de oclusão (relação normal em molares e caninos, sobremordida vertical e horizontal ideal) continuam a existir, mas são avaliadas dentro do contexto de uma análise dentofacial expandida. Este modelo oferece estrutura para uma avaliação sistemática das necessidades estéticas de cada paciente. As estruturas dentárias e gengivais têm de ser analisadas de forma integrada para providenciar um sorriso harmonioso e balanceado. (Magne,2002)

Esses critérios devem ser fundamentalmente objetivos, sendo que deverão incluir os seguintes itens: saúde gengival, contorno gengival, inclinação dentária, nível de contacto interdentário, proporção dentária, forma dentária, caracterização dentária, textura, cor, configuração incisal, linha labial e simetria facial. (Magne, 2002)

### **I. INCLINAÇÃO DENTÁRIA**

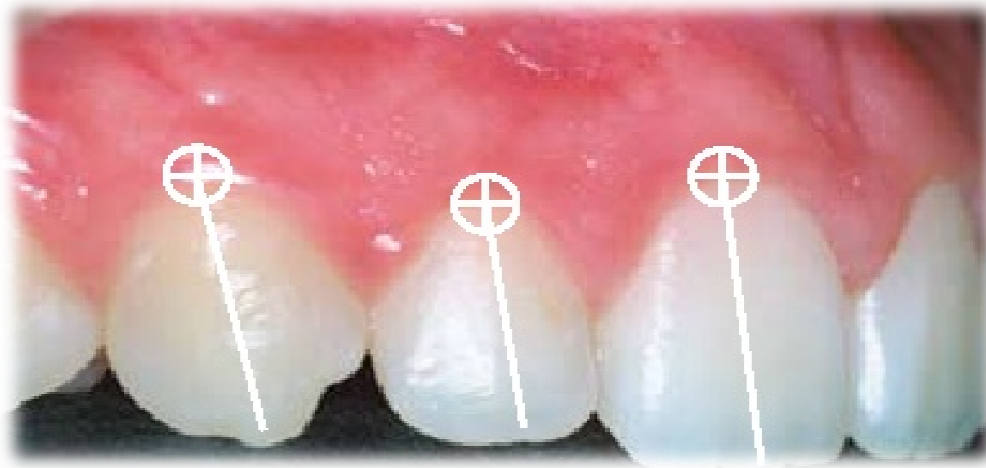Apesar de existirem muitas medidas padrão para a inclinação dentária dos dentes anteriores, o clínico deve atentar que cada tratamento deve obedecer ao padrão morfológico e estético do paciente. (Capelozza, 2004)

A posição ântero-posterior (PA) dos incisivos superiores afeta o perfil dos tecidos moles. A linha média é utilizada como ponto de referência para a inclinação axial dos dentes. (Schlosser, 2005)

Os dentes anteriores devem apresentar uma ligeira distoinclinação apical e uma mesioinclinação incisal. (Fradeani, 2006)

Assim, uma informação importante a reter é que, os dentes anteriores assim como os posteriores, apresentam uma angulação positiva do eixo vestibular da coroa clínica. Os incisivos centrais devem ser ajustados ou montados para que o seu longo eixo seja paralelo à linha média ou ligeiramente divergente para distal. (Mandarino, 2007)

Relativamente à inclinação dentária, o eixo dentário geralmente apresenta uma ligeira inclinação distal, na direção incisivo-apical, quando comparado com a linha média. Variações do eixo dentário e da linha média podem ser relativamente frequentes no entanto nem sempre comprometem a estética final do paciente, facto que pode ser observado na ilustração 1. (Magne, 2002)



Ao restaurar os incisivos centrais maxilares, é muito importante que o profissional recrie a inclinação axial ideal de forma a reforçar a simetria dentária. Isto porque, a posição distalizada da curvatura gengival em relação ao dente permite conferir um aspeto correto à forma dentária contribuindo assim para uma composição ideal dos dentes anteriores. (Fradeani, 2006)

## **II. NÍVEL DE CONTACTO INTERDENTÁRIO E ÂNGULOS INTERINCISAIS**

Existe uma relação interdentária que necessita de ser mantida para existir uma concordância estética. (McLaren 2002). A posição de contacto interdentária está relacionada com a posição e com a morfologia dentária (Magne, 2002 ).

Os ângulos interincisais são aberturas encontradas entre um dente e o adjacente no bordo interincisal dos dentes anteriores. As áreas de contato entre os incisivos centrais são particularmente amplas e, portanto, formam um ângulo interincisivo muito pequeno. (Fradeani, 2006)

O contato interdentário dos dentes ântero-superiores é feito de forma descendente a partir do canino. Os pontos de contato devem ser justos. (Camara, 2004)

O contacto entre o canino e o incisivo lateral deve posicionar-se mais alto que o contacto entre o central e o lateral. O contacto entre os centrais deve posicionar-se ainda mais baixo (Camara, 2004).

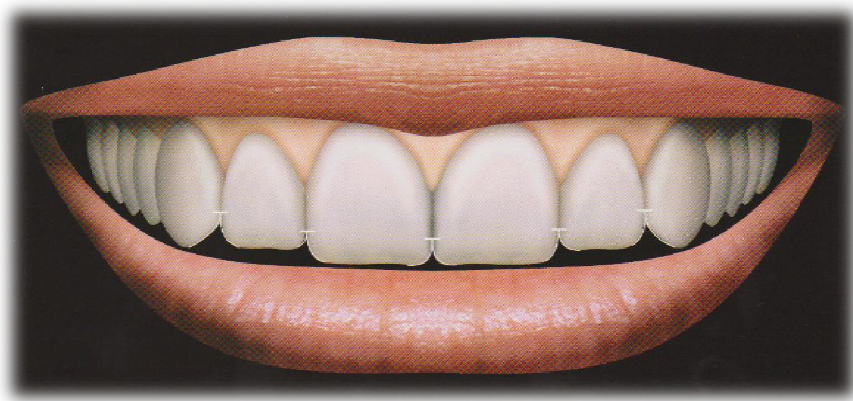


Ilustração 2: Contacto Interdentário (adaptado de Fradeani, 2006)

A presença de rotações ou dentes sobrepostos é frequentemente encontrada nos incisivos laterais. Este facto proporciona inevitavelmente uma alteração no alinhamento das áreas de contacto e, conseqüentemente, também dos ângulos interincisais. No entanto, podem não comprometer necessariamente a ocorrência de um sorriso natural e agradável. (Camara, 2004)

### **III. PROPORÇÃO DENTÁRIA**

Assim como a música corresponde ao estudo da harmonia e do som no espaço, a proporção dentária corresponde ao estudo da harmonia das estruturas dentárias no espaço. (Valo, 1996)

A harmonia desenvolve-se através do ritmo e da repetição. (Levin, 1978)

A proporção obtém-se através de uma noção de relacionamento, percentagem ou medida na sua determinação numérica. Esta implica a quantificação de normas que podem ser aplicadas a cada realidade física. (Rufenacht, 1998).

As definições das leis da beleza e harmonia foram uma constante preocupação dos filósofos e matemáticos gregos. Para eles, a conexão da beleza com os valores numéricos, segue a filosofia de que a beleza é sempre fundamentalmente exata. Este pressuposto baseia-se na teoria da divina proporção ou proporção áurea. (Carilho, 2007)

A Proporção Áurea, também denominada de Proporção Dourada foi formulada por Pitágoras a partir de elementos utilizados por Euclides. Consta que duas partes desiguais possuem relações harmônicas. Esta teoria é, reconhecida como um princípio organizador e uma diretriz ideal para atingir a plenitude de beleza da natureza. Na natureza pode ser encontrada nos reinos animal, vegetal e mineral. (Pagani, 2003)

Esta teoria usa a proporção de 1,0 para 0,618 que pode também ser expressa por um número irracional (1,618), que em números inteiros pode ser expresso como 5 para 8. (Ricketts, 2000)

As Pirâmides, o Parthenon e outras construções, incluindo objetos de arte, foram construídas com este número. (Pagani, 2003)

A base do fenómeno é a “secção perfeita” ou “secção de ouro”: uma linha reta pode ser cortada de forma a que o comprimento proporcional da parte menor, comparada com a maior, seja igual ao da parte maior aquando da soma das duas partes (a linha original). Ou seja, quando a menor é considerada 1.0, a maior tem 1,618 vezes o seu comprimento. Esta relação de crescimento é chamada “perfeita”. (Carrilho, 2007)

Em reconhecimento a Fidias, um escultor grego que empregou esta proporção na sua obra, Ricketts designou esta constante como “phi” Estas relações divinas ou áureas seriam encontradas nas pessoas que apresentassem os sorrisos mais bonitos, nas faces mais belas e nos corpos mais graciosos, podendo o clínico empregá-las como guia no diagnóstico ou na reconstrução facial. (Ricketts, 2000)

Ricketts (2000) afirmou:

“A natureza raramente é absoluta ou exata, mas esta relação, como um fenómeno fundamental do desenvolvimento, parece ser um componente de um plano biológico mais abrangente. Não há dúvidas de que ela existe. As pessoas que não têm estas proporções não são tão belas quanto as que possuem os valores “divinos”, mas ainda podem ser atraentes por causa de um interesse estimulado na variação. Nunca cansa observar uma face que possui todas estas proporções”.

Em 1982, Ricketts realizou um estudo para verificar se existem proporções áureas na face. Utilizou 10 fotografias faciais frontais de mulheres, modelos de anúncios, entre elas sete caucasianas, duas orientais e uma afro-descendente, escolhidas unicamente por apresentarem beleza, sem se preocupar com o tamanho das imagens, já que faria medidas de proporções. Verificou nestas faces a existência de algumas relações de Proporção Áurea. Numa análise facial vertical, descobriu uma série de proporções divinas nos lábios (a altura do lábio superior é considerada 1, a do inferior é 1.618 vezes a altura do superior), na boca, no nariz e nos olhos. Observou três dimensões verticais iguais na face: nariz ao mento tegumentar, olhos à boca e olhos ao ponto Trichion. Numa análise facial transversal observou que o espaço entre os olhos está em proporção com a largura do olho, a largura nasal está em proporção com a largura da boca. As medidas de proporção citadas para a análise facial vertical valem para a análise facial em vista lateral. Para o autor, os achados de medidas de proporção representariam outra ferramenta que o clínico poderia utilizar para encontrar a região mais fora da harmonia e equilíbrio, e determinar a melhor mecânica para alcançar a “unidade harmônica” da estética, que leva à função. O autor concluiu que o estudo sugere que a estética pode ser analisada cientificamente ao invés de ser necessário recorrer às percepções subjetivas do passado.

Face a este simbolismo, teoremas matemáticos têm sido portanto propostos na determinação dos espaços méso-distais dos dentes.

Como Magne defendia, em 2002, é frequente existirem comparações sobre a proporcionalidade relativa dos dentes. Esta proporcionalidade tem sido comparada com esta constante e com elementos clássicos da arquitetura e da natureza. (Magne, 2002)

No entanto, a natureza da proporção dourada na relação da proporção dentária méso-distal foi comprovada por uns autores e contrariada por outros.

Segundo Preston, uma interpretação exata dessa teoria iria provocar um estreitamento e uma “compressão” do segmento lateral do sorriso. (Preston, 2002)

## Parâmetros microestéticos na reabilitação do setor anterior

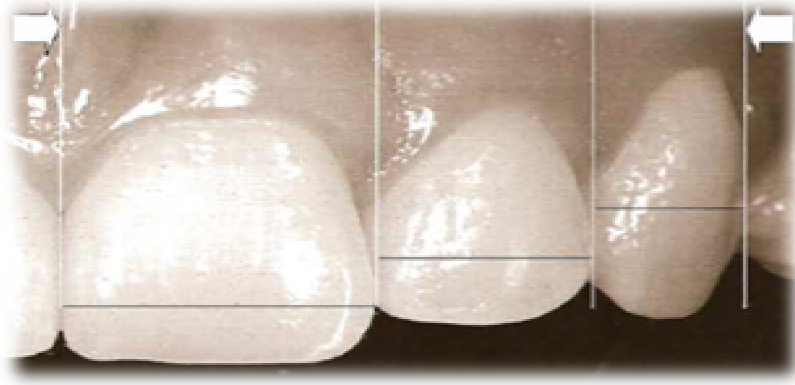

Ilustração 3: Relação incisivo central- canino não utilizando a proporção dentária (adaptado de Magne, 2002)

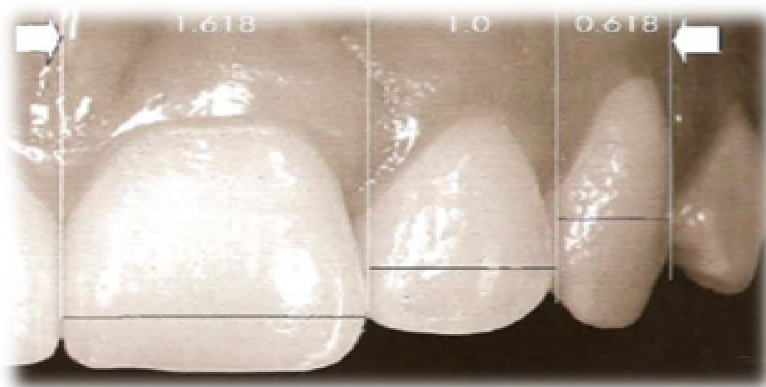

Ilustração 4: Relação incisivo central-canino utilizando a proporção dentária (adaptado de Magne, 2002)

Na ilustração 3 é possível observar o incisivo central e o canino segundo uma imagem onde não se verifica a proporção dourada. A ilustração 4 foi modificada digitalmente para gerar as proporções douradas. A proporção do lateral passou a ser 1:1,1618 com o central (este ratio, de acordo com Preston, apenas é real para 17% dos indivíduos) e 1:0.618 para o canino (este ratio não foi encontrado em nenhum indivíduo). O autor defende que a proporção dourada é irreal porque iria provocar um estreitamento anormal do arco maxilar, ou seja uma micrognatia. (Preston, 1993)

Também foram realizados outros estudos envolvendo a Proporção Áurea e a estética facial em pacientes que necessitam de tratamento ortodôntico-cirúrgico. Foram

investigadas mudanças pós-cirúrgicas em proporções faciais, partindo da hipótese de que após o tratamento as faces dos pacientes estariam mais estéticas e, por isso, as proporções medidas deveriam estar mais próximas à Proporção Áurea. (Baker et al, 2001).

Os autores utilizaram uma amostra de fotografias e radiografias frontais e laterais pré e pós tratamento de 46 pacientes. As imagens fotográficas dos pacientes foram examinadas subjetivamente por 12 avaliadores, utilizando a escala análoga visual. Algumas medidas de proporção foram realizadas tanto nas fotografias frontais como nos cefalogramas, sendo que após a análise estatística, os autores chegaram à conclusão de que não existiu uma correlação entre mudanças na estética facial e mudanças nas proporções medidas. Ou seja, as proporções medidas, não se aproximaram do valor de 1,618, apesar da maior parte das pessoas terem sido consideradas mais bonitas no final do tratamento. Os autores afirmaram que as medidas de Proporção Áurea deveriam ser utilizadas em conjunto com outros métodos diagnóstico, como a Cefalometria e dados clínicos. (Baker et al, 2001).

Apesar da Proporção Áurea não ser adequada para a proporção dentária, várias são as publicações sobre o tamanho dos dentes. Tanto o clínico como o protésico necessitam de se encontrar familiarizados com a natureza básica da estética oral. (Magne, 2002)

Pascal Magne em 2003, estudou 146 dentes humanos anteriores da maxila extraídos de indivíduos caucasianos (44 incisivos centrais, 41 incisivos laterais, 38 caninos e 23 pré-molares). Todos os dentes se encontravam sem restaurações e a junção cimento-esmalte (CEJ) estava perfeitamente visível. Dividiu os dentes segundo grupos (central-lateral-canino) e divididos entre “com desgaste incisal”(Worn) e “sem desgaste incisal”(Unworn). Para este critério, optou por classificar como desgastados todos os dentes que apresentavam uma face de desgaste incisal juntamente com exposição de dentina. Fotografou todos os dentes e utilizou um software par medir a largura méso-distal e a altura corono-apical da coroa dos dentes. Calculando a Moda e a Média, conseguiu assim obter os resultados presentes no quadro da Ilustração 5.

## Parâmetros microestéticos na reabilitação do setor anterior

É importante ressaltar que dentes com a mesma largura, porém com alturas diferentes, parecem ter diferentes larguras. As linhas verticais acentuam a altura e dissimulam a largura. As linhas horizontais acentuam a largura e dissimulam a altura. Um dente largo chama mais a atenção que um dente comprido. (Mandarino, 2007).

O resultado final de um sorriso estético deve proporcionar uma relação harmoniosa na visibilidade dos dentes anteriores. Na vista frontal, a visibilidade dos dentes deve ser decrescente a partir dos incisivos centrais. (Camara, 2004).

Parâmetros microestéticos na reabilitação do setor anterior

	n	WIDTH	LENGTH	W/L RATIO
CENTRALS Unworn (range)	18	<b>9.10</b> (0.62) (8.46-11.07)	<b>11.69</b> (0.70) (10.70-13.51)	<b>0.78</b> (0.03) (0.71-0.84)
CENTRALS Worn (range)	26	<b>9.24</b> (0.66) (8.21-10.34)	<b>10.67</b> (1.13) (8.56-13.42)	<b>0.87</b> (0.08) (0.74-1.10)
LATERALS Unworn (range)	30	<b>7.07</b> (0.76) (5.51-8.22)	<b>9.75</b> (0.83) (8.19-11.51)	<b>0.73</b> (0.07) (0.57-0.83)
LATERALS Worn (range)	11	<b>7.38</b> (0.52) (6.43-7.89)	<b>9.34</b> (0.80) (7.97-11.22)	<b>0.79</b> (0.06) (0.70-0.87)
CANINES Unworn (range)	25	<b>7.90</b> (0.64) (6.80-9.02)	<b>10.83</b> (0.77) (9.71-12.94)	<b>0.73</b> (0.06) (0.60-0.82)
CANINES Worn (range)	13	<b>8.06</b> (0.74) (6.60-8.72)	<b>9.90</b> (0.84) (8.83-11.77)	<b>0.81</b> (0.06) (0.72-0.91)
PREMOLARS (range)	23	<b>7.84</b> (0.73) (6.61-8.84)	<b>9.33</b> (0.94) (7.66-10.45)	<b>0.84</b> (0.06) (0.65-0.95)

Ilustração 5: Comprimento, Altura e Ratio dos 4 tipos de dentes anteriores da maxila (adaptado de Magne, 2003)

#### **IV. FORMA DENTÁRIA**

Tal como acontece com a proporção dentária, a relação entre a forma dentária e a beleza tem vindo a ser estudada desde há muitos anos atrás.

Já em 1914, Williams, acreditava que existia uma relação entre a forma da cara e a forma do incisivo central superior.

A anatomia dentária estabelece relações com o género dos indivíduos, com as suas idades, bem como com a personalidade destes. (Woelfel, 1997)

A forma dos dentes é também muito importante para a aparência estética. É indispensável que se obtenham formas anatómicas naturais. Defende-se que pequenas alterações de forma e contorno produzem diferenças na aparência. Standardizar o desenho dos dentes não é fácil uma vez que existem várias formas anatómicas que variam de um indivíduo para outro. (Blanco, 1999)

Durante um tratamento restaurador estético o médico dentista deverá utilizar as “informações” do dente homólogo para tentar reproduzir de modo mais natural possível a aparência do(s) dente(s) a ser(em) restaurado(s). Pequenas alterações de cor ou de textura superficial podem até passar despercebidas, no entanto as alterações de forma geralmente são mais facilmente detetadas. (Conceição, 2005)

A erosão e o desgaste tendem a acelerar a modificação da arquitetura característica da superfície vestibular dos dentes. Estes fenómenos, normalmente induzem a perdas significativas de volume coronal e a desastrosas alterações estéticas e mecânicas. Uma vez mais, é então necessário instituir parâmetros estéticos para a sua reprodução anatómica (Magne, 2002)

*1. INCISIVO CENTRAIS SUPERIORES PERMANENTES*

Os incisivos humanos têm coroas em formato de lâminas muito finas. Quando vistos mesio-distalmente, as coroas dos incisivos são, em geral, de forma triangular, com o ápice do triângulo na margem incisal do dente. No caso do incisivo central superior, este é normalmente mais largo no sentido mesiodistal que os caninos e os incisivos laterais permanentes. A coroa é quase tão larga, quanto longa. São pontiagudos ou em forma de cinzel e possuem uma raiz cônica. (Berkovitz, 2004)

O contorno mesial da coroa normalmente é reto ou ligeiramente convexo. O contorno distal da coroa é mais convexo em relação ao contorno mesial. Uma vez que apresenta uma ligeira curvatura. Desta forma, o ângulo disto-incisal é normalmente arredondado. O contorno incisal da coroa pode ser irregular ou arredondado, mas geralmente apresenta uma morfologia em linha reta inerente ao desgaste funcional. (Magne, 2002)

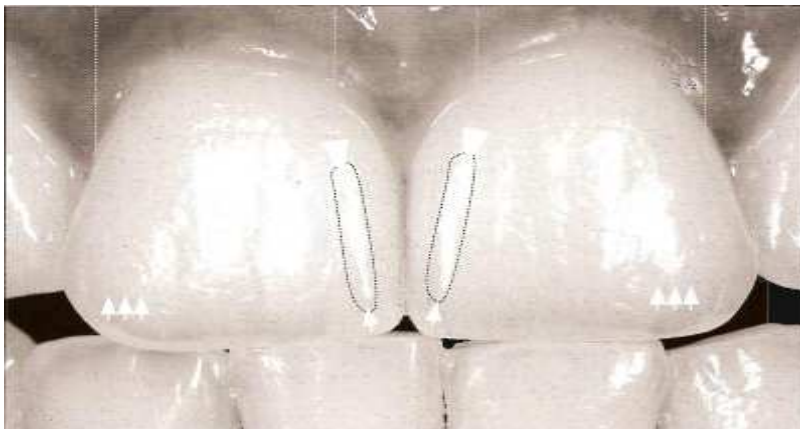

Ilustração 6: Linhas de Transição em ambos os incisivos Centrais  
(adaptado de Magne, 2002)

A forma dos incisivos centrais superiores é também influenciada pelas linhas de transição. Estas representam áreas estratégicas de luz refletida. As linhas de transição podem não influenciar diretamente a conformação da coroa, no entanto, influenciam o comprimento e a largura aparentes dos dentes como é evidenciado na ilustração 6. (Magne, 2002)

## Parâmetros microestéticos na reabilitação do setor anterior

Existem 3 tipos principais de formas dos incisivos. A forma quadrada quando os incisivos são retos e possuem linhas de transição paralelas. A forma ovóide quando os incisivos são arredondados e possuem linhas de transição que apresentam alguma convergência e a forma triangular, na qual os incisivos apresentam características de incisivos retos (linhas de transição paralelas normalmente por mesial) com características de incisivos ovóides (linhas de transição com alguma convergência). Facto que pode ser demonstrado na ilustração 7. (Baratieri, 2004)

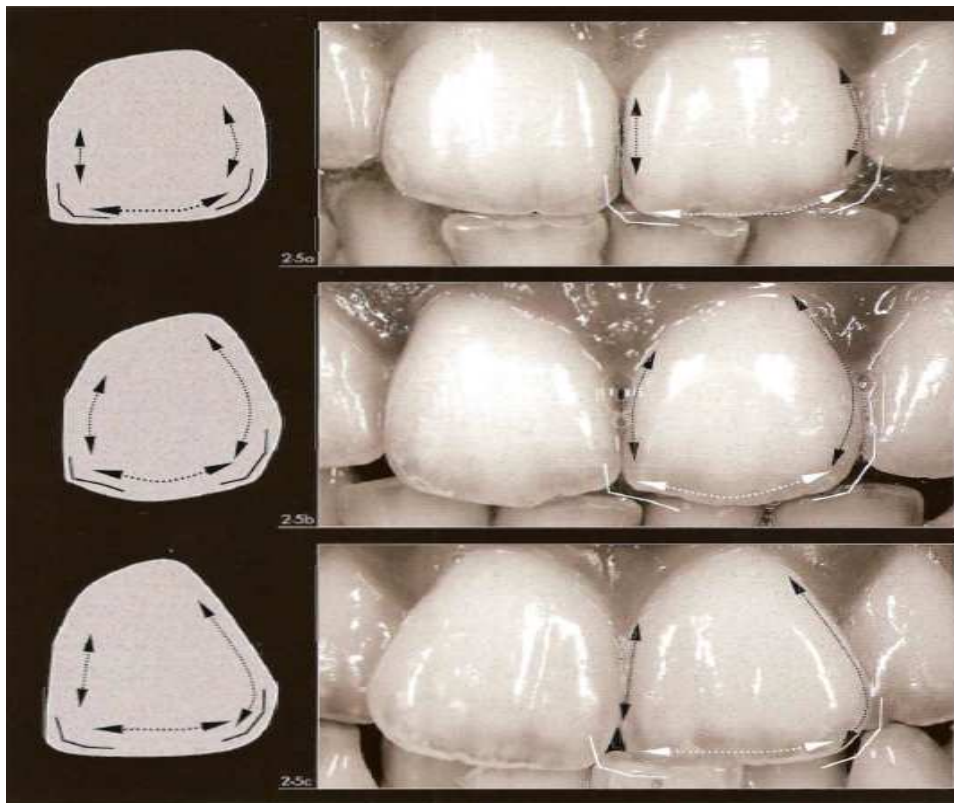


Ilustração 7: Variações na Forma do Incisivo Central (adaptado de Magne, 2002)

Brisman (1980) elaborou uma pesquisa em que foram avaliados desenhos e fotografias de formas diferentes de incisivos centrais superiores. Os avaliadores foram 112 médicos dentistas, 215 estudantes de medicina dentária, 399 pacientes do género masculino e 695 pacientes do género feminino. Concluiu que a grande diferença de opinião ocorreu

entre os médicos dentistas e os pacientes. Concluiu também que todos os grupos tinham como preferência incisivos centrais com forma ovoide.

## 2. *INCISIVO LATERAL SUPERIOR*

É um dos dentes que possui mais variação na dentição. Exibem uma forma diminuída do incisivo central superior com algumas variações. A coroa é mais estreita e curta, em relação ao incisivo central, e a proporção coroa-raiz é consideravelmente menor. Estes dentes podem também ser distinguidos dos incisivos superiores centrais devido à acentuada inclinação lingual das coroas sobre as raízes, bem como pela compressão mesiodistal das suas raízes e pelo pobre desenvolvimento dos sulcos marginais do cingulo. (Berkovitz, 2004)

## 3. *CANINOS SUPERIORES*

É um dente robusto com um cingulo bem desenvolvido e uma raiz mais longa do que qualquer outro dente. Visto por incisal apresenta-se assimétrico. A porção distal da coroa é muito mais larga que a sua porção mesial (Berkovitz, 2004)

Devido ao desenvolvimento aumentado do cingulo quando comparado com a de incisivos, estes dentes, apresentam uma morfologia mais espessa vestibulo-lingualmente. Esta anatomia especial parece compensar as forças funcionais e fornece a este dente uma capacidade única de resistir a cargas. O contorno mesial da coroa é normalmente ligeiramente convexo e assemelha-se ao contorno do incisivo lateral. O contorno distal da coroa é plana ou côncava assemelha ao contorno do pré-molar. O contorno incisal da coroa é marcado pela ponta da cúspide, que está em linha com o centro da raiz (no caso do dente não ser desgastado). No caso de o canino ser desgastado, a inclinação distal da ponta da cúspide é convexa e curvada. (Magne, 2002)

#### 4. *PRÉ MOLARES*

Algumas vezes referidos na literatura como “bicúspides”, porque possuem duas cúspides principais- uma cúspide por vestibular e outra por palatino, sendo separados pela fissura oclusal mesiodistal (Berkovitz, 2004)

#### 5. *PROPORÇÃO ALTURA X LARGURA DO DENTE*

A proporção entre altura x largura dos dentes é principalmente importante para os incisivos centrais superiores. Devido ao fato de o princípio de dominância ser o mais importante para a composição de uma aparência dentária esteticamente agradável, e de o incisivo central ser o dente dominante do sorriso. Desta forma, uma proporção altura x largura em torno dos 75 a 80% é bastante agradável para o incisivo central. Valores abaixo dos 65% propiciam uma aparência muito estreita e acima de 85% ocasionam uma percepção de muito curto ou excessivamente quadrado, prejudicando a sua aparência estética. O incisivo lateral geralmente apresenta uma proporção de altura x largura em torno dos 60 a 65%. (Conceição, 2005)

## V. COR DENTÁRIA

Os olhos são órgãos fotossensíveis complexos que atingiram um alto grau de evolução, permitindo uma análise minuciosa quanto à forma dos objetos, à sua cor e à intensidade de luz refletida. (Junqueira, 2004)

Entender as propriedades óticas da dentição natural, tais como: a cor, a translucidez e as diferenças entre a dentição natural e os materiais restauradores é muito importante para que o clínico consiga alcançar a precisão ideal nas suas restaurações. (Akbar, 2012)

O dente natural é policromático, uma vez que este é composto por estruturas e tecidos com propriedades óticas diferentes, A região cervical de um dente apresenta-se mais escura, diminuindo gradualmente em direção ao terço incisal. Acredita-se que dentes brancos e bonitos estejam associados à saúde, jovialidade, dinamismo, sucesso, simpatia e prestígio socioeconómico. (Feitosa, 2009).

A cor dentária é uma característica ainda mais importante no caso de o médico dentista necessitar de realizar uma restauração estética. O entendimento básico da cor dos dentes naturais é essencial para a selecção das tonalidades apropriadas dos materiais restauradores. (Baratieri, 2004)

A escolha da cor é um passo decisivo e difícil, uma vez que está na dependência de fatores objetivos e subjetivos, sendo o resultado da tríplice combinação entre luz, objeto e observador. Além disso devem ser considerados fatores como: cores circundantes, ângulo de observação e tamanho do campo de visão (Sproull, 1973)

A cor pode ser quantificada com a utilização de espectrofotómetros ou colorímetros e representada por referenciais. Um dos sistemas que permite representar a cor em três dimensões, com um eixo que vai do verde ao vermelho, outro do azul ao amarelo e um eixo vertical de luminosidade que vai do preto ao branco. Após encontrada a cor da dentina nesses eixos, podemos trabalhar a dentina apenas utilizando o tom A da escala Vita. (Correia, 2005)

Hoje em dia, na medicina dentária, é habitual a adoção de uma escala para auxiliar a seleção das cores que serão utilizadas numa restauração – frequentemente a escala Vita. Esta escala é composta por 16 cores distribuídas em 4 grupos diferentes (A, B, C e D). A vasta quantidade de cores existentes influenciou a necessidade de se conseguir definir cor com precisão. (Baratieri, 2004)

A escala VITA foi modificada e lançada em 1998 como VITA System 3D Master. Dentre as várias modificações realizadas, a principal foi a remoção do cinza como matiz. (Hirata, 2011)

Tal como um corpo sólido pode ser descrito pelas suas três dimensões físicas (comprimento, largura e profundidade), a cor também possui três atributos primários que a permitem descrever com precisão.

Desta forma, o método mais utilizado para descrever a cor é o sistema de cores de Munsell. Para Munsell, os três atributos que definem a cor são: Hue, Chroma e Value (Matiz, Pureza/Saturação da Cor e Luminosidade/Brilho respetivamente).

A Matiz pode ser definida como a cor básica de um objeto: vermelho, amarelo, azul, etc. Na medicina dentária, a Matiz é representada na escala Vita pelas cores: A, B, C, D. (Magne, 2002)

Na ilustração 8 é possível comprovar um efeito de ilusão ótica proporcionado por uma reflexão de cor. Essa ilusão ótica é derivada do uso de batom vermelho. O intenso vermelho poderá contrastar com a tonalidade branca dos dentes provocando um tom ligeiramente esverdeado nos dentes. Para amenizar esta relação o dente terá que conter pigmentos avermelhados e rosáceas para neutralizar o efeito esverdeado. O efeito pode facilmente ser observado através da ilustração. (Lombardi, 1973)

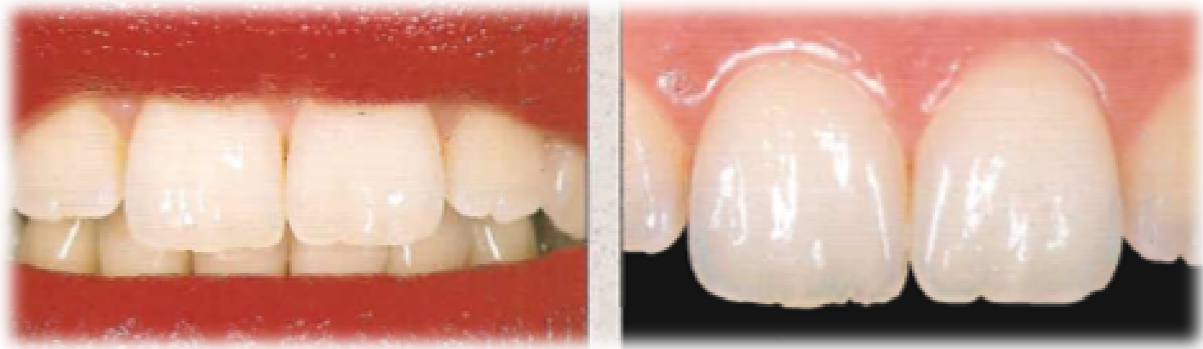

Ilustração 8: Cor dentária e Luminosidade (adaptado de Magne, 2002)

A saturação da cor é definida como a intensidade/ saturação do matiz. Por exemplo, amarelo claro ou amarelo escuro. Na escala Vita é também possível encontrarmos diferentes intensidades de cor: B1, B2, B3, entre outras. (Baratieri, 2004)

O brilho corresponde à luminosidade relativa da cor, que pode ser separada em clara ou escura. Representa a quantidade de “cinzento” que uma cor tem. (Correia, 2005)

Na escala Vita, do maior para o menor brilho: A1, B2, D1, A2...C4. (Magne, 2002)

A cor A1 tem a mesmo matiz de cor que a A3, no entanto a cor A3 tem saturação maior e brilho menor que a cor A1. (Baratieri, 2004)

O brilho é importante na medida em que pode ser utilizado para criar ilusões de ótica de tamanho e posição. Dentes brilhantes normalmente criam a ilusão ótica de serem mais largos e de estarem mais juntos (Magne, 2002).

A pureza da cor e a luminosidade estão inversamente relacionados. Um aumento na pureza da cor irá induzir uma diminuição da luminosidade. Este facto é clinicamente importante, na medida em que ocorre uma diminuição de luminosidade no terço cervical quando comparado com o terço médio da coroa. Isto acontece devido à presença de dentina radicular.

Segundo Chiche e Pinault, 1994:

“ na dentição natural, os quatro incisivos superiores geralmente têm a mesma cor, enquanto que os caninos parecem ser mais escuros. Este efeito, é difícil de se reproduzir em prótese porque quatro coroas da mesma cor em incisivos superiores podem ficar superficiais. O paciente pode também opor-se à mudança de cor abrupta entre os incisivos laterais e caninos. É preferível dar uma transição suave com progressiva saturação de cor do incisivo central até o canino. Isto também enfatiza o domínio dos incisivos centrais superiores porque o seu valor é mais alto que os incisivos laterais e gera uma diversidade agradável e individualidade entre as coroas”.

No que respeita à cor, a sua real interpretação é relativamente subjetiva e exige compreensão de todos os seus componentes. Desta forma, o resultado estético da restauração depende de uma correta harmonização da cor, opalescência, forma e textura. De igual modo, é também importante entender o modo como o dente natural interage com a luz atendendo à sua ampla gama de detalhes peculiares. (Ramos, 2009)

## **VI. OPALESCÊNCIA DENTÁRIA**

A opalescência dentária é o efeito luminoso que se produz quando a luz se dispersa e refrata nos microcristais e nas substâncias coloidais da superfície do dente. Esta característica manifesta-se principalmente aquando da reflexão de luz azul no bordo incisal e no registo de um tom alaranjado no colo dos dentes. (Correia, 2005)

O nome opalescência deriva da pedra Opala. Um objeto é opalescente se for constituído por partículas com dimensões menores que os comprimentos de onda na luz visível (0,4  $\mu\text{m}$  no violeta/azul até 0,7 $\mu\text{m}$  na zona do vermelho). Esta propriedade ótica do esmalte depende dos diferentes tipos de interação da luz com os tecidos, o que torna a sua reprodução artificial difícil (Ramos, 2009).

Esta característica tem a capacidade de transmitir comprimentos de onda luminosa (tons vermelho-alaranjados) e de refletir outros comprimentos de onda (tons violeta azulados). Para entender opalescência dentária é necessário entender em primeiro lugar o fenómeno de transmissão/reflexão da luz. (Magne, 2002)

Rosentiel em 2001 descreveu a luz da seguinte forma:

“ Cientificamente, luz é descrita como uma energia electromagnética visível cujo comprimento de onda é medido em nanómetros (nm). Os olhos do ser humano apenas têm a capacidade de observar comprimentos de onda de 380 a 750 nm.”

Devido à presença de pequenas gotículas de água no céu que interagem com a luz solar, este pode ter um aspeto alaranjado (amanhecer ou pôr do sol) ou azulado durante o dia.

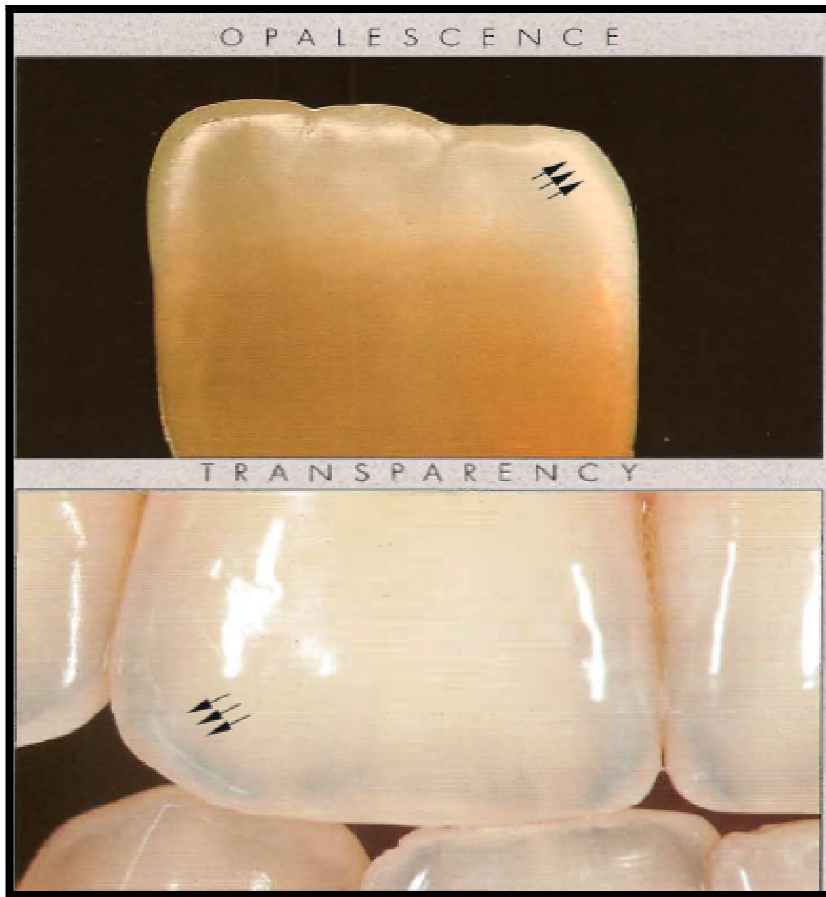
Um efeito similar ocorre no bordo incisal dos dentes devido à incidência de luz ao nível dos cristais de hidroxiapatite. Este efeito, a opalescência, tem importância na prática clínica e na estética dentária uma vez que, o esmalte, principalmente na superfície incisal dos dentes, age de uma forma semelhante à atmosfera. Sob a incidência directa da luz, o esmalte pode apresentar um efeito transparente. Enquanto sob o efeito de luz indirecta, o dente apresenta um tom mais opalescente/alaranjado. Este efeito é observado na ilustração 9. Ao analisar a primeira imagem da ilustração 9 é possível visualizar o efeito descrito. Isto é, face a uma luz indirecta, é possível observar o aspeto alaranjado do dente enquanto, perante uma luz directa o dente adquire um aspeto transparente. (Magne, 2002)

A contra-opalescência, depende da reflexão pela dentina dos comprimentos de luz alaranjada (que o esmalte transmite). Este fenómeno é por vezes visível nos “mamelões” do terço incisal. (Ramos, 2009)

Como o esmalte é um tecido translúcido, as resinas compostas atuais podem produzir efeitos “pseudo-opalescentes”, essenciais para recriar os efeitos azulados dos bordos incisais, típicos dos pacientes jovens. (Correia, 2005)

## Parâmetros microestéticos na reabilitação do setor anterior

Clinicamente é também importante saber o que acontece com a incidência da luz nos dentes quando se altera a sua forma. Se a forma dos dentes for modificada, a direção de reflexão da luz ambiente que incide sobre o dente também muda. Superfícies mais planas e lisas refletem mais luz e, portanto, têm um aspecto mais largo, mais amplo e mais próximo. Ao contrário o autor também defende que as superfícies arredondadas e irregulares refletem a luz para os lados, reduzindo a quantidade de luz refletida diretamente ao observador. Parecendo então mais estreias, menores e mais distantes. É de referir que a opalescência do esmalte natural é, em geral, superior à da maioria das resinas compostas. (Baratieri, 2004).



2002)

## **VII. TRANSLUCIDEZ DENTÁRIA**

Baseado no conceito da transmissão da luz, a capacidade de um corpo permitir a passagem da luz no seu interior, o meio transmissor relacionado com a luz incidente, pode ser classificado em opaco, transparente ou translúcido. No caso de haver transmissão da luz (refração) são denominados transparentes ou translúcidos, caso contrário (reflexão) são designados opacos. (Hirata, 2011)

### *1. OPACIDADE*

A opacidade normalmente é observada em materiais que são muito pouco ou nada transmissores de luz. O termo geralmente é usado para descrever materiais que absorvem a luz, não permitindo a sua passagem. Neste caso, é denominada de opacidade total. (Hirata, 2011)

### *2. TRANSPARÊNCIA*

Um meio transparente permite passagem de luz no seu interior sem que esta sofra modificações na sua trajetória, ou seja, mantendo o paralelismo no seu trajeto. Isto significa que um observador conseguirá ver através dele sem distorções dos objetos e das suas formas (Hirata, 2011)

### *3. TRANSLUCIDEZ*

A translucidez é a transmissão e difusão de luz através de um objeto. (Correia, 2005)

Corresponde a uma aparência entre a opacidade total (como o marfim) e a transparência completa (como o vidro). (Magne, 2002)

De salientar que a translucidez situa-se entre a transparência (como a de um vidro, que deixa passar a luz de uma forma linear) e a opacidade (de uma superfície como a madeira que não permite a penetração da luz). É o caso típico de um vidro fosco, ou semi-transparente (Correia, 2005)

O bordo incisal dos dentes apresenta geralmente características que integram uma ampla gama de efeitos definidos por translucidez e transparência. Esta situação sucede porque o dente possui áreas de transparência e áreas opacas, sendo estas devido à dentina. Os efeitos opacos devido à dentina podem ser encontrados também nos bordos incisais, quando perante fenómenos de atrição e abrasão. A estrutura interna da dentina torna-se visível sob a forma de raios de dentina, mamelões dentinários, infiltrações da dentina, etc. (Magne, 2002). Este efeito é possível ser observado na ilustração 10.

O esmalte de um dente jovem não é muito translúcido devido à grande quantidade de esmalte presente. Assim, o esmalte de um dente velho é mais fino e translúcido, podendo até ser transparente. (Hirata, 2011)

O fenómeno de translucidez dentária é, clinicamente, difícil de determinar, uma vez que depende da translucidez intrínseca do esmalte e da dentina, e da variação na proporção destes dois tecidos. (Ramos, 2009)

Existem três fatores relevantes a reter num corpo translúcido: a presença ou ausência de cor, a espessura do material e o grau de translucidez. Em relação à cor podemos encontrar corpos translúcidos acromáticos e cromáticos. Um corpo é translúcido acromático se não apresentar pigmentos universais (castanho) na sua base. Um corpo é translúcido cromático se apresentar pigmentos universais na sua composição. (Hirata, 2011)

A cor do esmalte expõe pigmentos universais (castanho para os dentes), no entanto, pode muitas vezes apresentar-se incolor. Esta conceção, quando aplicada às resinas compostas, obedece aos mesmos princípios. Isto é, as resinas para o esmalte podem também apresentar diferentes pigmentos ou ausência deles, de forma a representar uma translucidez cromática ou acromática, respetivamente. (Hirata, 2011)

Recentemente tem-se verificado uma progressão enorme das resinas compostas no que se refere à translucidez, já que os valores da resina relativos ao esmalte aproximam-se dos valores naturais. (Correia, 2005)

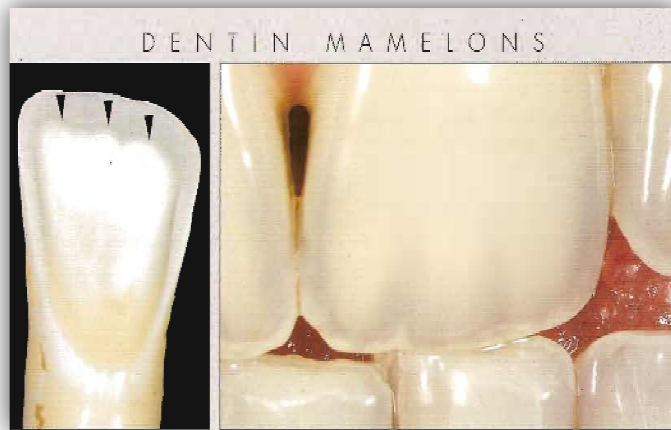


Ilustração 10: Efeito da dentina  
(adaptado de Magne, 2002)

### VIII. TEXTURA DENTÁRIA

Os dentes naturais possuem zonas de micro e macrotexturas. A microtextura refere-se a pequenas estrias, na sua maioria horizontais, normalmente encontradas em dentes jovens. Estas diminuem de tamanho ou desaparecem em pacientes maiores de 40 a 50 anos. A macrotextura refere-se a lóbulos que geralmente dividem a superfície vestibular dos dentes em concavidades e convexidades distintas. Estão bem definidas em dentes jovens, sendo que muitas desaparecem ou reduzem consideravelmente com a idade como resultado da ação dos músculos peribucais (bochechas e lábios) que produzem erosão na superfície dentária, com a consequente perda de volume, como se pode observar na ilustração 11. (Fradeani, 2006) .

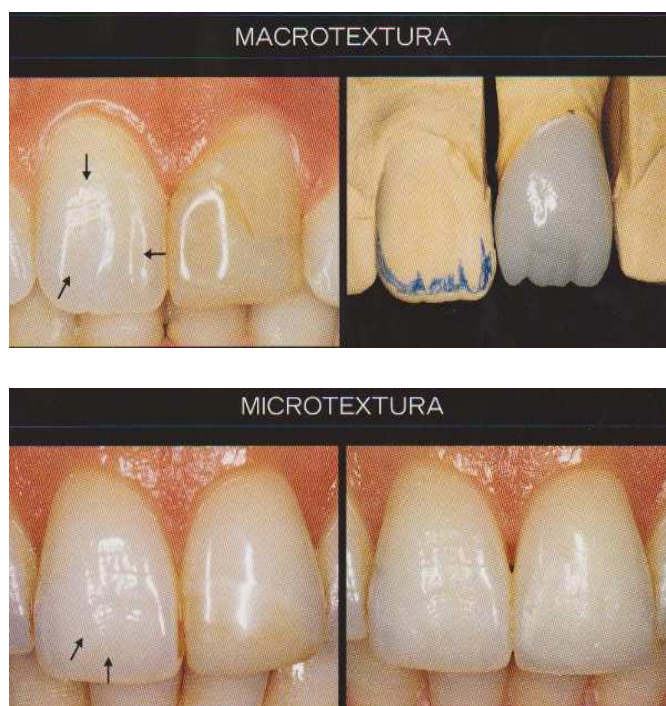

Ilustração 11: Microtextura vs Macrotextura  
(adaptado de Fradeani, 2006)

Os elementos que orientam a textura dentária são essencialmente horizontais e verticais, localizados na superfície vestibular dos dentes. Os componentes horizontais correspondem ao resultado de linhas de crescimento (linhas de Retzius), sendo que estas deixam finas linhas no esmalte enquanto os componentes verticais são representados por lóbulos. (Magne, 2002)

## Parâmetros microestéticos na reabilitação do setor anterior

Os componentes horizontais tendem a desaparecer rapidamente com o desgaste da superfície vestibular do dente. (Correia, 2005)

A textura e a morfologia dentária podem ser usadas pelo clínico para gerar efeitos de ilusão de ótica em relação ao tamanho dentário. Componentes horizontais fazem os dentes parecerem mais largos e pequenos enquanto componentes verticais fazem os dentes parecerem mais compridos e estreitos. (Magne, 2002)

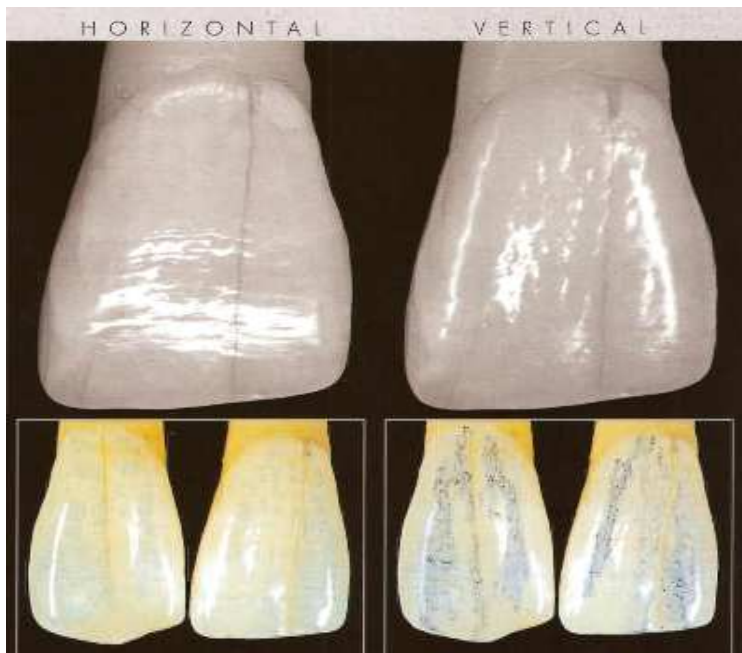

Ilustração 12: Componentes da textura dos dentes  
(adaptado de Magne, 2002)

A reprodução dos componentes verticais e horizontais na restauração final é um elemento muito importante na estética da mesma. Um procedimento bastante simples para identificar as elevações de uma superfície dentária consiste em deslizar suavemente uma tira de papel de articulação sobre a mesma. (Correia, 2005)

## **IX. FLUORESCÊNCIA**

A fluorescência é uma forma de fotoluminescência. Em termos físicos é, “a energia radiante ultravioleta (UV) absorvida por um objeto que, posteriormente emite energia luminosa dentro do espectro visível “. Nos tecidos dentários a fluorescência natural é um componente relevante que deve estar reproduzida nas restaurações de resinas compostas uma vez que concede vitalidade e luminosidade à restauração. (Correia, 2005)

A fluorescência dentária é reconhecida quando “a luz ultra-violeta, invisível, mas presente no espectro de luz natural e em ambientes de luz artificial, incide sobre o dente e provoca a emissão de luz num comprimento de onda baixo do espectro visível, no limiar da zona do azul, conferindo-lhe um aspeto muito brilhante e luminoso.” Esta situação sucede-se uma vez que os dentes possuem uma porção orgânica cerca de três vezes maior na dentina do que no esmalte. A fluorescência, é atualmente uma propriedade ótica deveras relevante dos materiais, particularmente das resinas e cerâmicas. (Ramos, 2009)

Dependendo da intensidade dos raios ultra-violeta, os efeitos visuais de fluorescência podem variar do branco intenso ao azul claro. Esta situação provoca uma alteração na luminosidade no decorrer do dia. Na ausência de luz solar, o fenómeno da fluorescência pode também ocorrer em ambientes iluminados com lâmpadas ultravioleta, designadas neste caso luz negra. (Hirata, 2011)

A importância da fluorescência é pouca quando a luminosidade é média, no entanto verifica-se o oposto perante uma luminosidade solar intensa. Situações de elevada luminosidade como no mar, na montanha, as luzes ultravioletas podem revelar os “buracos negros” de restaurações que não são fluorescentes. (Correia, 2005)

Mesmo estando legitimada a importância deste efeito, as resinas compostas levaram alguns anos para apresentarem nas suas composições elementos de fluorescência. Previamente, ao ficarem expostas à luz ultra violeta, as resinas não fluoresciam como o esmalte e apresentavam aspectos deficientes em relação ao tecido dentário adjacente. Actualmente, os compósitos mais modernos têm incorporado nas suas composições

## Parâmetros microestéticos na reabilitação do setor anterior

agentes luminóforos do grupo dos metais terras-raras, como o urópio, o térbio, o itérbio e o cério. O acréscimo destes pigmentos habilitou as resinas compostas a conceber uma fluorescência idêntica à dos dentes naturais. (Hirata, 2011)

Na ilustração 13 é possível evidenciar uma coroa metalo-cerâmica no incisivo central maxilar direito (dente 1.1), um incisivo central maxilar esquerdo natural (dente 2.1) e um incisivo lateral esquerdo (dente 2.2) com um revestimento de porcelana. embora luminescência de materiais cerâmicos pareça mais fácil de controlar, variações com a fluorescência azul de dentes naturais ainda é perceptível. (Magne, 2002)

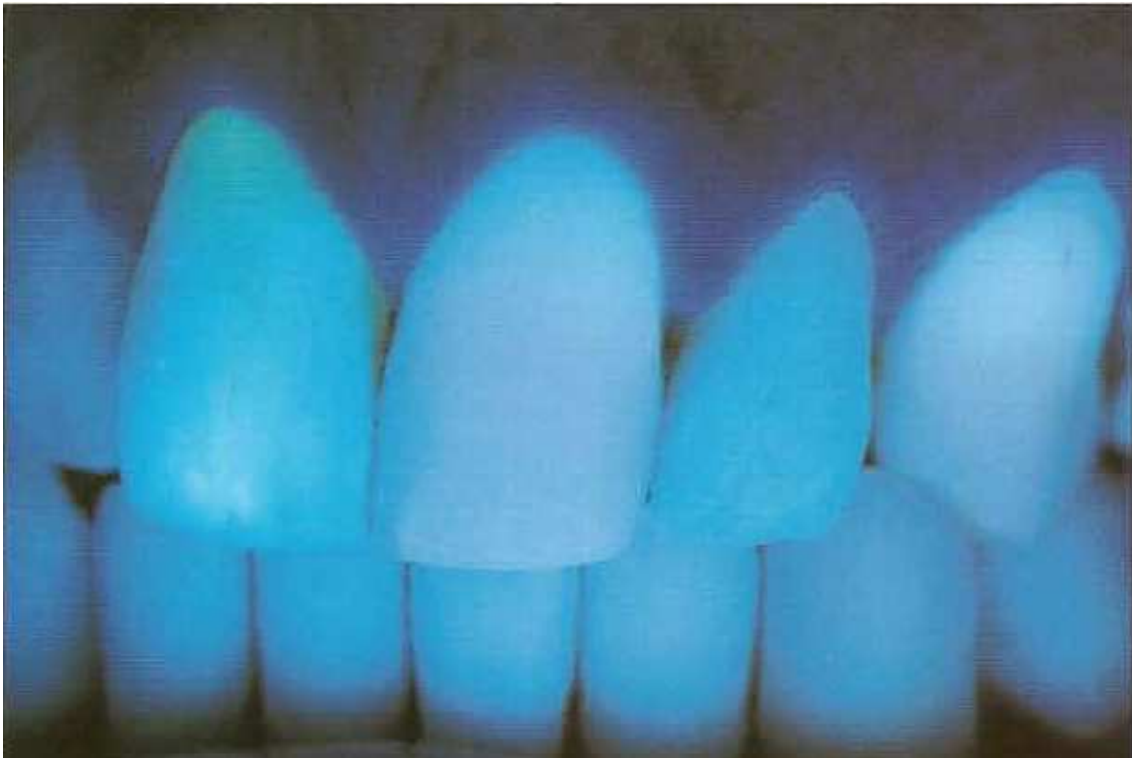

Ilustração 13: Efeito fluorescente representado nos dentes 11 e 22 (adaptado de Magne, 2002)

## **X. EFEITOS DA DENTINA**

Em dentes que exponham um esmalte abundantemente translúcido, é por vezes, perceptível alguns efeitos da dentina, tais como mamelões e estrias. A localização desses efeitos coadjuva o profissional no momento de tentar reproduzi-los. (Conceição, 2005)

## **XI. ANATOMIA OCLUSAL**

A análise das fotografias e de modelos de estudo consente ao médico dentista a possibilidade de verificar particularidades anatómicas dos dentes posteriores e anteriores. Com isto, o profissional consegue então detetar pormenores que dificilmente seriam encontrados aquando do exame clínico. O planeamento do tratamento será então simplificado, bem como a futura restauração dos dentes. Desta forma será então possível alcançar uma harmonia entre a função oclusal e estética do paciente. (Conceição, 2005)

## XII. LINHA SORRISO E CONFIGURAÇÃO INCISAL

A linha do sorriso é uma linha hipotética que une os bordos incisais dos dentes anterossuperiores e é paralela ao bordo superior do lábio inferior. A carência de harmonia entre o arco e a linha descrita pelos bordos incisais dos dentes anteriores e pela curva traçada por cima do lábio inferior é geralmente bastante visível e de elevada importância. Não deve ser violada. Transtornar a estética do sorriso, condiciona a apreciação do rosto de uma pessoa, isto porque, uma desarmonia é normalmente interpretada como algo desagradável. (Blanco, 1999)

Uma linha incisal sempre que não é “desenhada corretamente” pode conferir um aspeto artificial aos dentes. Deste modo, quando avaliamos uma linha do sorriso, é necessário ter em consideração 3 factores: contorno geral, ângulos interincisais e espessura. (Magne, 2002)

### 1. CONTORNO GERAL

Num idoso e num paciente de meia-idade, a configuração dos bordos incisais tem muitas vezes, a forma de uma linha reta ou de uma curva invertida que gera uniformidade ao sorriso. Num paciente jovem, a configuração adota uma conformação de “gaiivota/gull”, devido às dimensões originais relativas dos dentes. Nos jovens, a linha incisal dos incisivos laterais está geralmente 0.5 a 1.5 mm abaixo da linha incisal dos caninos. (Magne, 2002)

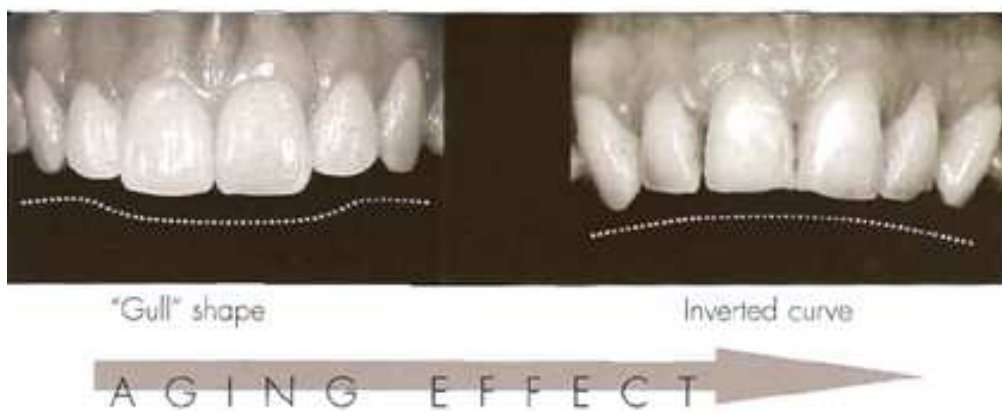


Ilustração 14: Contorno dos Bordos Incisais (adaptado de Magne, 2002)

## 2. ÂNGULOS INTERINCISAIS

Tomam uma aparência standard de “V” invertido. Os ângulos mesioincisais e distoincisais possuem uma elevada influência na definição do espaço negativo (o espaço vazio escuro entre a maxila e a mandíbula durante o riso e a abertura da boca). Estes, podem ser usados para criar efeitos ilusórios de tamanho. Os bordos incisais arredondados compensam dentes que são demasiado grandes, ou retos. Bordos incisais desgastados são empregados para os incisivos que são muito estreitos. (Magne, 2002)

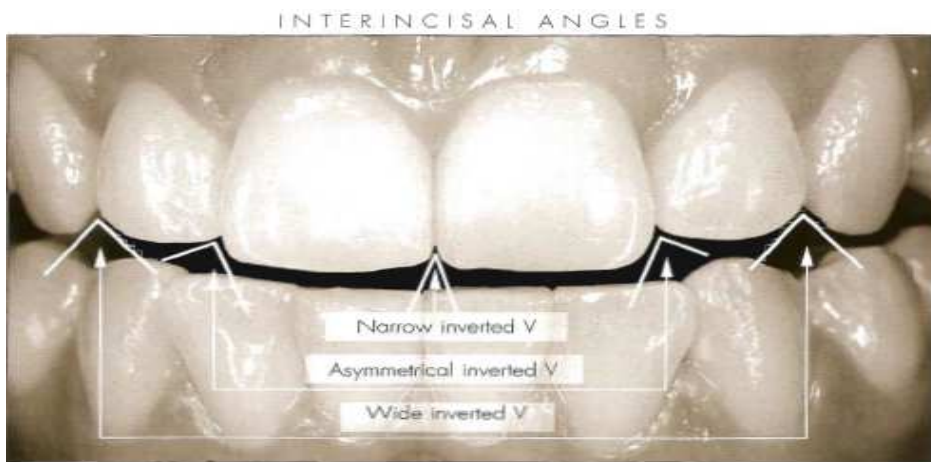


Ilustração 15:Relação interincisal. Espaço Negativo entre a Maxila e a Mandíbula (a escuro) (adaptado de magne, 2002)

## 3. ESPESSURA

Esteticamente, incisivos agradáveis devem exibir bordos incisais finos e delicados. Bordos incisais espessos podem conferir aos dentes um aspeto artificial, volumosos e velhos. (Magne, 2002)

### **XIII. RELAÇÃO DA LINHA LABIAL INFERIOR E DOS BORDOS INCISAIS.**

A forma da coroa, o seu comprimento e a configuração do bordo incisal é também efetuado através de uma associação harmoniosa com o lábio inferior durante o sorriso. (Gurel, 2003)

Os incisivos laterais devem estar a uma distância de 0.5mm a 1.5 mm do lábio inferior, enquanto os incisivos centrais e os caninos devem possuir uma relação próxima com o lábio inferior para ocorrer uma relação agradável esteticamente. (Magne, 2002)

Num paciente de 20 anos, quando a boca se abre ligeiramente, é visível a porção incisal dos dentes maxilares, aproximadamente 3,5 mm, enquanto os dentes mandibulares praticamente não são visíveis. Com a idade, os músculos começam a ficar laxos, assim sendo os dentes maxilares começam a ficar menos visíveis enquanto os dentes mandibulares ficam mais visíveis. É possível entender portanto que a exposição dentária é determinada pela posição muscular. (Gurel, 2003)

Apesar de a relação dos bordos incisais com o lábio inferior ser extremamente importante para um sorriso harmonioso, esta relação, apresenta também, uma elevada importância para a fonética. (Magne, 2002)

Existem consoantes, denominadas fricativas, que são pronunciadas através de uma corrente de ar que se fricciona, através da articulação de duas superfícies quando estas permanecem próximas uma da outra. Pode ser através do lábio inferior contra a parte incisal dos dentes anteriores superiores ou através da parte posterior da língua contra o palato mole. São fricativas as seguintes consoantes em português: f, j, s, ch, v, z. (Gurel, 2003). Este movimento, do lábio inferior contra a parte incisal dos dentes anteriores superiores pode ser demonstrado na ilustração 16.

## Parâmetros microestéticos na reabilitação do setor anterior

Deste modo se analisarmos a pronúncia das consoantes F ou V, conseguimos compreender que os sons das consoantes “F” e “V” são produzidos através do contacto entre as superfícies incisais dos incisivos maxilares e o bordo do lábio inferior. (Gurel, 2003)

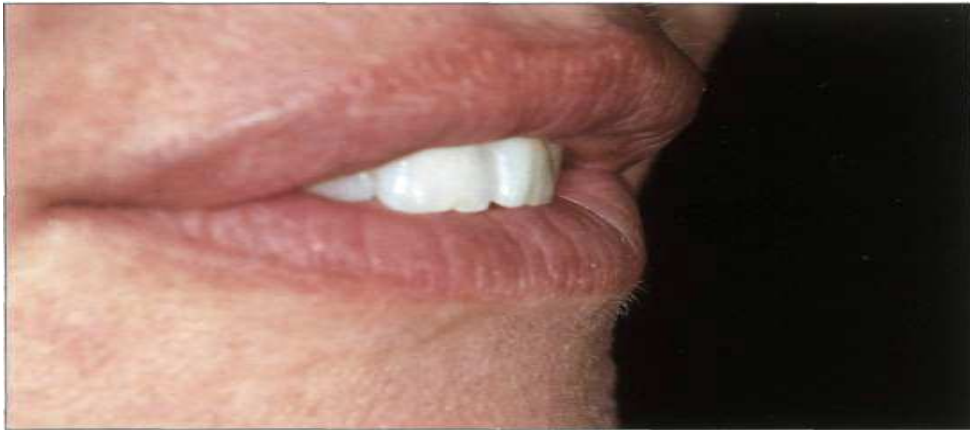

Ilustração 16:Pronúncia da consoante fricativa f (adaptado de Gurel, 2003)

Assim, uma correta conformação dos bordos incisais irá permitir identificar um comprimento correto para os dentes anteriores. Esta relação, da linha labial inferior com os bordos incisais, é portanto, estético-funcional. (Gurel, 2003)

O sincronismo dos bordos incisais com lábio inferior é essencial para um sorriso proporcionado. Contactos proximais, ângulos incisais e o lábio inferior circunscrevem linhas paralelas que comumente conotam harmonia. Na ilustração 17 pode ser evidenciado a coincidência directa entre os contactos proximais (linha continua branca), os bordos incisais (linha de pontos branca) e o lábio inferior (linha de pontos preta). Este equilíbrio pode ser quebrado no caso de o paciente possuir uma configuração dos bordos incisais negativa, como se evidencia no segundo sorriso da ilustração 17. Este caso irá proporcionar uma tensão visual. (Magne, 2002)

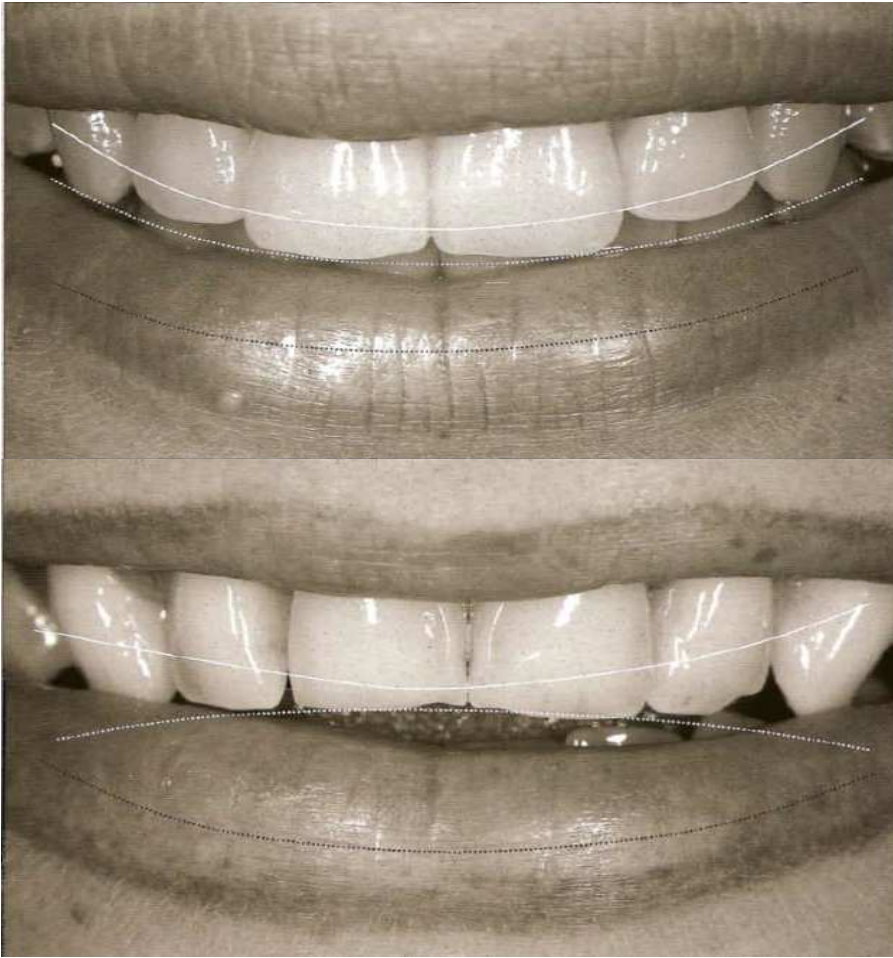


Ilustração 17: Lábio inferior como guia da composição dentofacial  
(adaptado de Magne, 2002)

#### **XIV. SIMETRIA DENTÁRIA**

Vários autores têm proposto uma definição para a simetria dentária. Magne, afirmava que a simetria sorriso se referia ao posicionamento relativamente simétrico dos cantos da boca em relação ao plano vertical. Sendo que este seria um pré-requisito para a apreciação estética do sorriso. (Magne, 2002) Gurel definia simetria como a disposição harmoniosa de vários elementos e que poderia ser observada em ambos os lados em relação a um eixo central. (Gurel, 2003)

É consensual que a simetria dentária diz respeito à regularidade no alinhamento dos dentes. Dessa forma, mediante essa particularidade seria possível definir o quanto de assimetria é consentido numa disposição dentária. (Chiche e Pinault, 1994)

Numa relação simétrica, a linha oclusal deve estar de acordo com a linha comissural. Note-se que existem assimetrias ligeiras dentro do segmento dentário, no entanto estas podem ser desejáveis. (Magne, 2002)

Existem dois tipos de simetria. A simetria dinâmica e a estática. Se o objecto exhibe uma imagem de espelho em ambos os lados em relação a um eixo central, pode ser referido que se trata de uma simetria "estática". A simetria "dinâmica" refere-se a uma condição em que dois objetos são muito semelhantes, no entanto, não são perfeitamente análogos. (Mondelli, 2003)

A simetria estática é manifestada através repetição perfeita de objetos inanimados como acontece, por exemplo, com os cristais. (Ahmad, 2005)

A simetria dinâmica verifica-se na forma e na posição dentária. Acontece que neste caso de simetria, os lados direito e esquerdo estão conciliados de modo similar, contudo a repetição relativamente a um eixo central não é perfeitamente idêntica. No entanto, este tipo de simetria confere dinamismo a uma composição (Mondelli 2003).

Levando-se em consideração que os dentes estão num alinhamento normal, a simetria dentária pode ser mantida se as medidas dos dentes opostos forem equivalentes ou

proporcionais. O maior dilema para o médico dentista é determinar uma largura específica que seja a mais agradável para conferir aparecimento proporcionado dos dentes durante o sorriso. (Mondelli, 2003)

Para coexistir uma reação de simetria dentária os pares de dentes anteriores devem ser simétricos, numa vista frontal. Ou seja, o incisivo central superior direito deve ser do mesmo tamanho do incisivo central superior esquerdo, e assim respetivamente, para os incisivos laterais e caninos. Além disso, devem estar posicionados simetricamente, com a linha média da face coincidindo com a linha média dentária. No entanto, não se deve superestimar a coincidência dessas linhas (Camara, 2004)

Existem variações entre ambos os lados da face humana. Crer que a simetria absoluta é necessária é um pressuposto contrário à natureza. O posicionamento dentário extremamente preciso é muitas vezes sobrestimado. A linha média dentária e a linha média facial coincidem em 70% das pessoas; a linha média maxilar e a linha média mandibular coincidem em quase três quartos da população (Magne, 2002)

Tais desvios e irregularidades contribuem para um sorriso mais vital, conformando um efeito dinâmico e natural para o sorriso. A diversidade acrescenta carisma e é uma parte importante da beleza. Um alinhamento geométrico específico não iria possibilitar a criação deste efeito. (Gurel, 2003)

A ilustração 18 permite comprovar que assimetrias ligeiras alterações na morfologia do lábio ou no arranjo e posição dos dentária não afetam o equilíbrio desse sorriso.

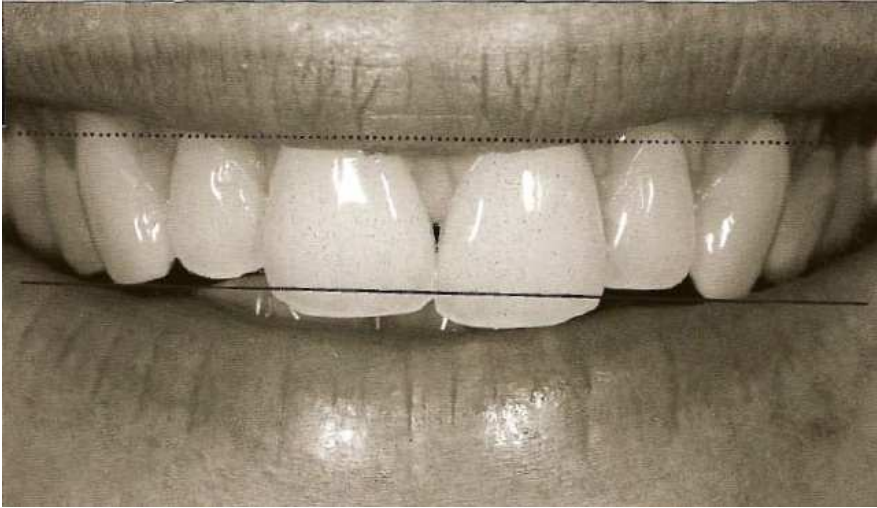


Ilustração 18: Relação entre a morfologia labial e a forma /disposição dentária com o equilíbrio estético (adaptado de Magne, 2002)

Desta forma, a natureza do corpo humano apresenta uma dinâmica de simetria. Este princípio deve ser tomado em consideração e aplicado durante a realização de restaurações anteriores (Gurel, 2003)

A ilustração 19 representa um ideal de simetria. As caixas do lado direito (incisivos lateral, central e canino direito são um espelho das caixas do lado esquerdo).

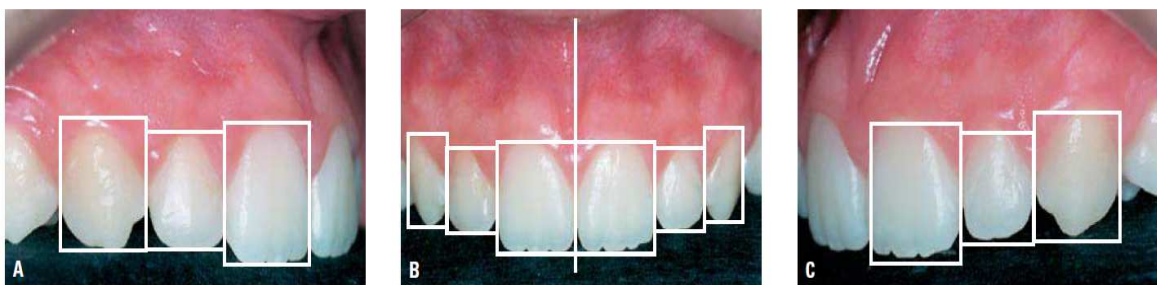


Ilustração 19: Relação de simetria dentária relativamente a um eixo central (adaptado de Camara, 2004)

## CONCLUSÃO

A procura de um sorriso harmonioso acompanha o desenvolvimento das civilizações.

Nos dias de hoje constata-se uma grande preocupação com a estética e mais especificamente na procura de um sorriso perfeito. Efetivamente o sorriso é uma das mais importantes expressões faciais e está presente nas relações interpessoais e na comunicação.

A arte do sorriso está na habilidade clínica de reconhecer os elementos positivos da beleza em cada paciente e criar uma estratégia para realçar os atributos que estão fora dos parâmetros do conceito estético privilegiado. (Sarver, 2003)

O médico dentista tem de estar habilitado para criar um novo sorriso, que se adapte ao estilo de vida do paciente, e que cumpra os requisitos biológicos e funcionais. O correto planeamento tendo em conta parâmetros objetivos simplifica de certa forma a complexidade e subjetividade que é a obtenção de um ideal de beleza.

Não existem regras universais para o tratamento estético, mas sim guias de atuação e auxílio nos planos reabilitadores. A forma e a inclinação dentária, a proporção entre os diversos dentes anteriores e o nível de contatos interproximais, são fatores que podem ser medidos e com algum grau de precisão poder-se-á prever o resultado das modificações. A textura e diversas vertentes da cor são propriedades importantes que podem permitir a biomimetização, ou seja a duplicação das características dos dentes através dos materiais restauradores disponíveis.

Efetivamente para além do conhecimento das propriedades dos materiais é vital existir uma certa curva de aprendizagem e o resultado final depende sempre da habilidade clínica de cada profissional. Vários fatores podem ser conjugados para que o resultado final esteja em consonância com o que o paciente pretende. Mas, para conhecer a queixa do paciente e a sua expectativa frente ao tratamento, é muito importante uma boa comunicação paciente- médico dentista.

## Parâmetros microestéticos na reabilitação do setor anterior

Ao conhecimento devemos conjugar os interesses do paciente, a seriedade do profissional e a atitude ética do mesmo, pois só assim se obterá a harmonia do resultado.

Este trabalho proporcionou-me um enriquecimento individual e profissional, dando resposta ao objetivo anteriormente definido.

Por último deixo uma pequena reflexão de Montesquieu, “Os encantos encontram-se muito mais no espírito do que no rosto”. (Citador, 2012)

Na verdade a busca pela perfeição deve ser encarada como um sonho, uma aspiração ou quimera e não como uma obsessão, pois tal pode nunca ser encontrada.

## **BIBLIOGRAFIA**

Ahmad, I. (2005). Anterior dental aesthetics: Historical perspective, *British Dental Journal*, 198(12), pp.737-742.

Akbar, H. (2012). Relation between color and translucency of multishaded dental composite resins. *Inter J Dentistry*, 2012, pp. 1-5

Baker, B.M. (2001). The role of the divine proportion in the esthetic improvement of patients undergoing combined orthodontic/orthognathic surgical treatment, *Int J Adult Orthod Orthognath Surg*, 16(2), pp. 108-120

Baratieri, L. (2004). *Restauraciones Adhesivas Directas en Dientes Anteriores Fracturados*. São Paulo, Santos Editora.

Brisman, A.S. (1980). Esthetics: a comparison of dentist and patients concepts, *J Am Dent Assoc*, 100(29), pp. 343-352

Blanco, G “*et alii*” (1999). Acta odontológica Venezolana.[**Em linha**].Disponível em < <http://www.actaodontologica.com/ediciones/1999/3/>> [**Consultado em 7 de Abril de 2012**].

Berkovitz, B.K. (2004). *Anatomia, Embriologia e Histologia Bucal*. São Paulo, Artmed Editora

Camara, C.P. (2004). Estética em Ortodontia: Parte I. Diagrama de Referências Estéticas Dentais(DRED), *Rev Dental Press Estét.* 1(1), pp.40-57

Capelloza, F.L. (2004). *Diagnóstico em Ortodontia*. Maringá, Editora Dental Press.

Chiche,G.J; Pinault,A. (1994). *Esthetic of Anterior Fixed Prosthodontics*. Chicago, Quintessence Ed.

Citador (2012). [Em Linha]. Disponível em <www.citador.pt> [Consultado em 2 de Março 2012].

Faure, C.; Rieffe, C.; Martha, J. (2002). The influence of different facial components on facial aesthetics, *European Journal of Orthodontics*, 24 (1/Janeiro/Fevereiro), pp. 1-7

Feitosa, A “*et alii*” (2009). Percepção de pacientes e académicos de odontologia sobre estética facial e dentaria, *RFO*, 14(1), pp. 23-26

Fradeani, M.(2006). *Rehabilitación Estética en Prosthodontia Fija*. Barcelona, Editorial Quintessence.

Goldstein, R.E. (2000). *A estética em Odontologia*. São Paulo, Editora Santos.

Gurel, G. (2003). *Porcelain Laminate Veneers*. Ergolding, Quintessence Publishing.

Hirata, R. (2011). *Tips dicas em Odontologia Estética*. São Paulo, Artes Médicas.

Junqueira, L.C. (2004). *Histologia Básica*. Rio de Janeiro, Editora Guanabara Koogan

Levin, I. (1978). Dental esthetics and the golden proportion. In Magne, P., Belser, U. *Bonded Porcelains Restorations in the Anterior Dentition: A Biomimetic Approach*, Kimberly Drive, Quintessence, pp.58-96

Lombardi, R. (1973). The principles of visual perception and their clinical application to denture esthetics. In Magne, P. , Belser, U. *Bonded Porcelains Restorations in the Anterior Dentition: A Biomimetic Approach*, Kimberly Drive, Quintessence, pp.58-96

Pagani,C. Bottino,C. (2003). Proporção Áurea e a Odontologia estética, , *J Bras Dent Estet*, ,2(5/ jan/mar), pp.80-85.

Preston JD (1993). The golden proportion revisited. In Magne, P. , Belser, U. *Bonded Porcelains Restorations in the Anterior Dentition: A Biomimetic Approach*, Kimberly Drive, Quintessence, pp.58-96

Maclaren, E. (2002). Macoesthetics: Facial and Dentofacial Analysis, *J Calif Dent Assoc*, pp. 1-13

Magne, P., Belser U. (2002). *Bonded Porcelains Restorations in the Anterior Dentition: A Biomimetic Approach*, Kimberly Drive, Quintessence Ed.

Magne,P.; Gallucci, G.; Belser, U. (2003). Anatomic crown width/length ratios of unworn and worn maxillary teeth in white subjects, *J Prosthetic Dent*, 89(5), pp. 453-461.

Mandarino,F.(2007). Cosmética em Restaurações Estéticas. **[Em linha] Disponível em** <[http://www.forp.usp.br/restauradora/dentistica/temas/este\\_cosm.html](http://www.forp.usp.br/restauradora/dentistica/temas/este_cosm.html)>**[Consultado em 1 Abril 2012]**.

Minois, G. (2000 ). *História do Riso e do Escárnio*. Alfragide, Editorial Teorema.

Morley, J.; Eubank, J.(2001). Macroesthetic elements of smile design, *Am Dent Assoc*, 132(1), pp. 39-45.

Ramos, J.C. (2009). *Estética em Medicina Dentária*. Amadora, Abbott Laboratórios.

Ricketts, R.M. (2000). Proporção Divina. In: Goldstein, R.E. *A Estética em Odontologia*, SãoPaulo, Ed. Santos.

Ricketts, R.M. (1982). The biologic significance of the divine proportion and Fibonacci series, *Am J Orthod*, 81(5), pp.351-370.

Rosentiel, S.; Land, M.; Fijimoto, J. (2001). *Contemporary Fixed Prosthodontics*. St Louis, Mosby Ed.

Rufenacht CR. (1990) Fundamentals of Esthetics, In Magne, P. , Belser, U. *Bonded Porcelains Restorations in the Anterior Dentition: A Biomimetic Approach*, Kimberly Drive, Quintessence, pp.58-96.

Sarver, D.M ; Ackerman, M.B. (2003). Dynamic smile visualization and quantification: Part 1. Evolution of the concept and dynamic records for smile capture, *Am J Orthod Dentofac Orthop*, 124, pp. 4-12

Schlosser, J.B; Preston C.B. (2005). The effects of computer-aided anteroposterior maxillary incisor movement on rating of facial attractiveness, *Am J Orthod Dentofac Orthop*, 127, pp 17-24.

Sproull, R. C. (1973). Color matching in dentistry. Part 1. The three dimensional nature of color, *J. Prosthet Dent* ,29(4), pp.416-424.

Valo TS. (1996) Anterior esthetics and the visual arts: beauty, elements of composition, and their clinical application to dentistry, In Magne, P. , Belser, U. *Bonded Porcelains Restorations in the Anterior Dentition: A Biomimetic Approach*, Kimberly Drive, Quintessence, pp.58-96.

Williams, J.L. (1914). *A new classification of human tooth forms, with special reference to new system of artificial teeth*. New York, The Dentists' Supply Co.

Woelfel J (1998). *Anatomia Dental*. Barcelona, Ed. Masson.

Wuerpel, E.H. (1937) On facial balance and harmony, *Angle Orthod*, 7, pp. 81-89.