

**Flávia de Sousa Pereira**

Uso da técnica de tunelização com enxerto de tecido conjuntivo no tratamento de  
recessões gengivais

Universidade Fernando Pessoa

Faculdade de Ciências da Saúde

Porto, 2019



**Flávia de Sousa Pereira**

Uso da técnica de tunelização com enxerto de tecido conjuntivo no tratamento de  
recessões gengivais

Universidade Fernando Pessoa

Faculdade Ciências da Saúde

Porto, 2019

**Flávia de Sousa Pereira**

Uso da técnica de tunelização com enxerto de tecido conjuntivo no tratamento de  
recessões gengivais

Trabalho apresentado à Universidade Fernando Pessoa como parte dos requisitos para  
obtenção do grau de Mestre em Medicina Dentária

---

## RESUMO

**Introdução:** Numa tentativa de solucionar as adversidades das técnicas cirúrgicas periodontais tradicionais, surge a técnica de tunelização com enxerto de tecido conjuntivo, que tem vindo a ser reconhecida como uma opção vantajosa no tratamento de recessões gengivais classe I e II de Miller, isoladas ou múltiplas.

**Objetivo:** O objetivo deste trabalho é abordar a técnica de tunelização com enxerto de tecido conjuntivo para recobrimento radicular cirúrgico.

**Materiais e Métodos:** Foi desenvolvida uma pesquisa entre 14 de abril de 2019 a 4 julho de 2019, com recurso à base de dados electrónica PubMed, sem limite temporal.

**Conclusão:** Continuam a ser necessários mais estudos para comprovar o uso da técnica. No entanto, esta é considerada uma mais valia apresentando melhores resultados estéticos e menor trauma.

**Palavras-chave:** “gingival recession”, “connective tissue graft”, “tunnel technique”, “root coverage”, “coronally advanced flap”.

## **ABSTRACT**

**Introduction:** In an attempt to solve the adversities of traditional periodontal surgical techniques, the tunnel technique with connective tissue graft has been recognized as an advantageous option in the treatment of single or multiple gingival recessions of Miller Classes I and II.

**Objective:** The purpose of this work is to approach the tunnel technique with connective tissue graft for surgical root coverage.

**Materials and Methods:** A research was developed between 14th April 2019 and 4th July 2019, using the PubMed electronic database, without temporal limitations.

**Conclusion:** Further studies are still necessary to prove the use of the technique. However, it is considered an added value presenting better aesthetic results and less trauma.

**Keywords:** “gingival recession”, “connective tissue graft”, “tunnel technique”, “root coverage”, “coronally advanced flap”.

## **DEDICATÒRIA**

“Time is very slow for those who wait  
Very fast for those who are scared  
Very long for those who lament  
Very short for those who celebrate  
But for those who love, time is eternal”

**William Shakespeare**

Aos meus avós, Emília e Serafim

## **AGRADECIMENTOS**

Aos meus queridos pais, Paula e Jorge, um obrigada do tamanho do Mundo! Meras palavras são insuficientes para demonstrar toda a gratidão. Sem vocês nada disto teria sido possível, são e foram sempre os meus grandes pilares ao longo desta formação. Quero-lhes agradecer todas as experiências que me proporcionaram e o amor e a educação que me dão todos os dias no sentido de ser uma pessoa cada vez melhor. Grata pelo orgulho que sentem por mim e por me fazerem acreditar que há sempre um caminho para a felicidade.

À minha metade, o meu irmão Gustavo, por ser sempre o meu melhor amigo. Obrigada por me acompanhares em todos os momentos da vida.

Aos meus familiares, avós, tios e primos, por serem uma verdadeira família e estarem sempre presentes para festejar todas as minhas conquistas.

Aos Gordos mas Felizes: Bárbara, Carolina, Inês, Xana, David e Gonçalo por me proporcionarem os melhores dois anos de clínica e vivermos as maiores aventuras juntos. Que continue por muitos e longos anos! Com vocês a vida é uma constante festa!

Às amigas do primeiro dia de faculdade até ao último, Geni, Rita, Sara e Mariana. Todas têm um lugarzinho especial no meu coração.

À amiga que virou irmã, Andreia. Companheira uma vez, companheira para a vida toda.

Micaela, a minha fiel companheira de #comofazerateseem15dias. Infelizmente não foi possível, mas valeu por todas as risadas, momentos de loucura e desespero ao longo do mês. Hoje, finalmente brindamos ao momento tão esperado.

À restante família UFP, colegas, professores e funcionários um bem-haja por todos os momentos de partilha ao longo destes maravilhosos cinco anos.

Sem esquecer a minha família brasileira PUC Minas que me permitiu ter a melhor experiência de intercâmbio de sempre. Foram incansáveis e realmente fizeram os seis meses valerem a pena. Muita saudade do meu país tropical!

Uso da técnica de tunelização com enxerto de tecido conjuntivo no tratamento de recessões gengivais

E, por fim, um especial obrigada à minha orientadora Prof<sup>a</sup>. Doutora Mónica Pinho por toda a paciência e dedicação mesmo quando o tempo era curto.

## ÍNDICE

<b>I. INTRODUÇÃO .....</b>	<b>1</b>
<b>1. Materiais e Métodos.....</b>	<b>2</b>
<b>II. DESENVOLVIMENTO.....</b>	<b>3</b>
<b>1. Contextualização .....</b>	<b>3</b>
<b>1.1. Recessão Gengival.....</b>	<b>3</b>
<b>1.1.1 Etiologia das recessões gengivais .....</b>	<b>3</b>
<b>1.1.2 Classificação das recessões gengivais.....</b>	<b>3</b>
<b>1.1.3 Tratamento de recessões gengivais .....</b>	<b>4</b>
<b>2. Tunelização .....</b>	<b>5</b>
<b>2.1 Definição da técnica.....</b>	<b>5</b>
<b>2.1.1 Enxerto de tecido conjuntivo.....</b>	<b>6</b>
<b>2.2 Vantagens e Desvantagens .....</b>	<b>7</b>
<b>3. Retalho de reposicionamento coronal (RRC).....</b>	<b>7</b>
<b>4. Resultados .....</b>	<b>8</b>
<b>III. DISCUSSÃO.....</b>	<b>11</b>
<b>IV. CONCLUSÃO.....</b>	<b>15</b>
<b>V. BIBLIOGRAFIA.....</b>	<b>16</b>
<b>VI. ANEXOS.....</b>	<b>20</b>

## **LISTA DE ABREVIATURAS E SIGLAS**

ADM – Matriz Dérmica Acelular

BM – Barreira de Membranas

RRC – Retalho de Reposicionamento Coronal

CRR – Completo Recobrimento Radicular

ECR – Ensaio Clínico Randomizado

EMD – Derivados da Matriz de Esmalte

ETC – Enxerto de Tecido Conjuntivo

MMTUN – Técnica de Tunelização Microcirúrgica Modificada

PRP – Plasma Rico em Plaquetas

RES – Pontuação Estética de Recobrimento Radicular

RT – Recessão Tipo

TUN – Técnica de Tunelização

## I. INTRODUÇÃO

Ao longo dos anos, os médicos dentistas têm enfrentado um desafio relativamente ao tratamento de recessões gengivais. Cada vez mais, acresce a valorização por parte dos pacientes no que diz respeito à correção da estética e funcionalidade do seu sorriso. Por este motivo, nesta última década, tem aumentado a constante procura pelo aperfeiçoamento de técnicas cirúrgicas periodontais, de forma a selecionar a mais correta, dependendo da complexidade de cada caso (Cueva et al., 2004).

Numa tentativa de solucionar as adversidades das técnicas cirúrgicas periodontais tradicionais, como o retalho de reposicionamento coronal (RRC), surge a técnica de tunelização (TUN), que aos poucos tem ganho popularidade na cirurgia plástica periodontal, devido às suas características minimamente invasivas, preservando a estética. Os resultados clínicos têm apresentado uma eficácia significativa no recobrimento radicular de classes I e II de Miller, principalmente em recessões gengivais múltiplas de dentes anteriores, com profundidade  $\leq$  a 3 mm, uma vez que esta consegue aumentar a quantidade de gengiva queratinizada (Xavier e Alves, 2015; Azaripour et al., 2016; Zuhr et al., 2014; Ozenci et al., 2015).

O método de recobrimento da recessão pela técnica de túnel apresentada por Blanes e Allen, Zabalequi et al., Santarelli et al., é uma modificação da técnica de envelope descrita por Raetzke (*cit. in* Cieslik-Wegemund et al., 2016). Ou seja, desde a introdução inicial da técnica de TUN diversas modificações têm sido propostas para melhorar esta técnica. Essas apresentam modificações e alguns aspetos, tais como as preparações com retalhos de espessura total ou parcial, a elevação das papilas, uma nova técnica de sutura, bem como a utilização de materiais microcirúrgicos (Tavelli et al., 2018).

A utilização de instrumentos de microcirurgia permite manusear os tecidos de uma forma menos traumática, o que combinado com a utilização de fio de sutura extremamente fino (6/0 ou 7/0) contribui para um menor trauma dos tecidos, menor formação de tecido cicatricial, rápida vascularização e melhor pós-operatório (Shanelec, 2003; Burkhardt et al., 2005).

O tratamento das recessões com cirurgia plástica periodontal não se limita exclusivamente à componente estética do recobrimento radicular, mas visa também o tratamento da hipersensibilidade dentinária e a prevenção do risco de cárie radicular e

lesões de abrasão e erosão (Lindhe, 2005).

Independentemente da modalidade do procedimento cirúrgico empregue para obter recobrimento radicular pelo tecido mole, uma profundidade de sondagem residual, o ganho de inserção clínico e um aumento na altura gengival são características comuns (Lindhe, 2005).

Neste contexto, o presente trabalho pretende abordar a técnica de tunelização com enxerto de tecido conjuntivo para recobrimento radicular cirúrgico.

## **1. Materiais e Métodos**

Foi elaborada uma revisão da literatura, com recurso à base de dados electrónica PubMed, com pesquisa realizada entre 14 de abril de 2019 a 4 julho de 2019. Limitou-se a pesquisa a meta-análises, ensaios clínicos randomizados e revisões sistemáticas, sem limitações temporais, na língua inglesa e portuguesa. As palavras-chave utilizadas foram: “gingival recession”, “connective tissue graft”; “tunnel technique”; “root coverage”, “coronally advanced flap”, com diferentes combinações entre elas. Com base nas palavras-chave supracitadas, foram encontrados 15 meta-análises, 32 revisões sistemáticas e 135 ensaios clínicos randomizados. Após leitura dos respetivos resumos foram utilizados 32 artigos pela sua relação com o tema. Foram incluídos apenas os ensaios clínicos randomizados, abordando a comparação de técnica de tunelização com enxerto de tecido conjuntivo com a técnica de retalho de reposicionamento coronal com enxerto de tecido conjuntivo. Desta forma, excluíram-se todos os estudos utilizando matriz dérmica acelular, matriz de colagénio e proteínas derivadas de matriz de esmalte.

## **II. DESENVOLVIMENTO**

### **1. Contextualização**

#### **1.1. Recessão Gengival**

##### **1.1.1 Etiologia das recessões gengivais**

A recessão gengival é caracterizada por um deslocamento apical da margem gengival, provocando a exposição da raiz do dente, para além da linha amelocementária. Esta situação pode ocorrer de forma localizada, afetando apenas um dente, ou de forma generalizada, nos quais vários dentes são afetados (Yadav et al., 2017; Amine et al., 2017; Tavelli et al., 2018; Xavier e Alves, 2015; Cieslik- Wegemund et al., 2016; Aroca et al., 2013).

A sua causa não é fácil de determinar, no entanto, há vários fatores que têm sido relacionados com a sua etiologia.

O trauma ao tecido provocado pela escovagem vigorosa é considerado um fator mecânico dominante para o desenvolvimento de retrações, particularmente em indivíduos jovens. No entanto, pode estar relacionada com lesões inflamatórias induzidas por placa bacteriana, por fatores iatrogénicos como o tratamento ortodôntico, restaurações desadaptadas na região gengival, ou ainda, com formas generalizadas de doença periodontal (Borghetti e Monnet-Corti, 2011; Lindhe, 2005).

Surge normalmente de um processo lento e que evolui de forma gradual, tornando-se uma indicação de necessidade de tratamento quando há demonstração de hipersensibilidade dentária e queixas estéticas por parte dos pacientes (Aroca et al., 2013; Tavelli et al., 2018; Yadav et al., 2017).

##### **1.1.2 Classificação das recessões gengivais**

A classificação de Miller é a mais utilizada, dentro de todas as publicadas. Esta classificação proposta em 1985 apresenta quatro classes de recessão gengival com base no nível ósseo e quantidade de tecido mole proximal, de forma a definir a probabilidade de sucesso dos recobrimentos radiculares (Lindhe, 2005).

Classe I: Recessão do tecido marginal que não se estende até a junção mucogengival. Não há perda óssea nem de tecido mole interdentário.

Classe II: Recessão do tecido marginal que se estende até ou além da junção mucogengival. Não há perda óssea nem de tecido mole interdentário.

Classe III: Recessão do tecido mole que se estende até ou além da junção mucogengival. A perda óssea ou de tecido mole interdentário é apical em relação à junção cimento-esmalte, porém coronária à extensão apical da retração do tecido marginal.

Classe IV: Retração do tecido marginal que se estende além da junção mucogengival. A perda óssea interdentária estende-se até um nível apical em relação à extensão da retração do tecido marginal (Lindhe, 2005).

Os defeitos de classe I e II de Miller apresentam prognóstico de recobrimento radicular completo, os defeitos de classe III apresentam prognóstico de recobrimento parcial, enquanto que os de classe IV não apresentam um prognóstico favorável (Saade et al., 2002).

No entanto, em 2011 Cairo et al. propuseram uma nova classificação para recessões gengivais, que foi aceita pela Associação Americana de Periodontia e Federação Europeia de Periodontia em 2018, sendo assim, a recessão gengival, classificada em três tipos de recessões:

Recessão Tipo 1 (RT-1): recessão gengival sem perda de inserção interproximal. Apresentando prognóstico de recobrimento radicular total.

Recessão Tipo 2 (RT-2): recessão gengival está associada com a perda de inserção interproximal, que é menor ou igual ao comprimento da recessão gengival. Apresentando prognóstico de recobrimento radicular total.

Recessão Tipo 3 (RT-3): recessão gengival está associada a perda de inserção interproximal. A quantidade da perda de inserção interproximal é maior que recessão pelo que não há capacidade de recobrimento (Cairo et al., 2011).

### **1.1.3 Tratamento de recessões gengivais**

Primeiramente é importante que o paciente seja incentivado a tratar os fatores etiológicos da doença.

No caso de existir indicação para o tratamento cirúrgico, o recurso à cirurgia plástica periodontal, inclui retalhos de tecido mole pediculados como, retalho reposicionado lateralmente, retalho de dupla papila, retalho de reposição apical, técnica de tunelização, técnica de reposicionamento coronal. E, ainda, enxertos de tecido mole livres, aos quais pertencem os enxertos de tecido mole epitelizado, tecido conjuntivo, matriz dérmica acelular, matriz de colagénio, proteínas derivadas de matriz de esmalte (Cairo et al., 2008).

## **2. Tunelização**

### **2.1 Definição da técnica**

Em 1985, Langer e Langer descreveram a técnica de enxerto de tecido conjuntivo (ETC) subepitelial para o recobrimento de recessões gengivais isoladas e múltiplas. No entanto, este utilizava incisões verticais no lado vestibular, o que poderia comprometer o resultado estético (Xavier e Alves, 2015; Langer & Langer, 1985).

Raeteke, foi o primeiro a usar uma técnica de retalho em envelope para recobrir recessões gengivais isoladas, com uma espessura parcial que permita a inserção de um ETC, sem realizar incisões de descarga verticais (Xavier e Alves, 2015).

Posteriormente, Allen, em 1994, modificou esta abordagem, pelo que descreveu a técnica de túnel ou envelope supraperióstico de espessura parcial para o tratamento de recessões gengivais múltiplas, adjacentes, também sem incisões verticais. Nesta abordagem, é efetuada a dissecação das papilas interdentárias correspondentes para permitir um maior movimento coronal do retalho e para que o seu reposicionamento seja num só ponto para não comprometer a estética (*cit. in* Zuhr et al., 2007; *cit. in* Xavier e Alves, 2015).

Zabalegui et al., em 1999, combinou as técnicas propostas anteriormente na técnica de tunelização com ETC, que se evidenciou numa alternativa com resultados estéticos mais favoráveis e previsíveis (Lindhe, 2005; Xavier e Alves, 2015).

Além destas modificações, foram propostas novas abordagens para a técnica de túnel, pelo que surgiram novos nomes. Azzi, em 2002, quando descreveu um túnel entre a mucosa e o perióstio, incluindo as papilas nas incisões sulculares, bem como, Tozum & Dini que introduziram uma técnica de tunelização modificada, na qual o retalho passa a

ser de espessura total no sentido corono-apical em direção à junção mucogengival (Tozum et al., 2003).

Em 2007, Zuhr et al., com o desenvolvimento de novos instrumentos de microcirurgia veio melhorar a execução da técnica de tunelização, de forma a manter as papilas intactas e o ETC exposto na zona das recessões. Assim, contribuiu positivamente para um menor trauma, melhor vascularização e menor probabilidade de lesão dos tecidos. E, ainda, promoveu uma maior estabilidade do enxerto que foi conseguida pelo aperfeiçoamento da técnica de sutura, ancorada coronalmente, desenvolvida pelo mesmo (Zuhr et al., 2007).

Aroca et al., em 2010, com a elevação do retalho de espessura total modificada com o avanço total, enquanto técnica de túnel, descreveu separar todas as papilas interproximais do osso e colocar suturas suspensas de pontos compostos colocados nos pontos de contacto dos dentes, para evitar o colapso do retalho durante a cicatrização.

A técnica de tunelização tem-se evidenciado uma alternativa favorável e previsível, no completo recobrimento de recessões gengivais de Classe I e II de Miller (Azaripour et al., 2016; Santamaria et al., 2017; Tavelli et al., 2018).

### **2.1.1 Enxerto de tecido conjuntivo**

A técnica de enxerto de tecido conjuntivo para recobrimento radicular, foi inicialmente descrita por Langer e Langer, em 1985, com o intuito de aumentar a previsibilidade e estética que era limitada na técnica de enxerto gengival livre (Langer & Langer, 1985).

A área dadora mais utilizada é a região dos pré-molares no palato, no entanto, o enxerto pode ser obtido a partir da tuberosidade maxilar e regiões edêntulas. A preferência para o palato, prende-se ao facto de a ferida palatina ser menos invasiva e exibir um melhor resultado estético (Lindhe, 2005).

Muitas modificações foram propostas relativamente ao modo de colheita do ETC, cada uma delas com ligeiras alterações entre elas no que diz respeito ao número de incisões, no desenho do retalho e na técnica (Kumar et al., 2013).

Langer e Langer desenvolveram o método de incisão paralela, posteriormente alterada por Harris que introduziu a utilização de um bisturi com duas lâminas montadas a 1.5 mm de distância. Raetzke usou duas incisões horizontais em forma crescente que convergiam

em profundidade para conseguir recolher o ETC do palato, adotada seguidamente por Bruno. E, por fim, Hurzeler sugeriu uma técnica de recolha com uma única incisão, com vantagens na cicatrização e maior conforto para o paciente (Kumar et al., 2013).

Uma das técnicas mais utilizadas é a do “alçapão” em que o enxerto pode ser retirado com recurso a três incisões, uma horizontal e duas verticais, como se fossem os três lados de um retângulo, preservando-se o quarto lado para irrigação do retalho (Lindhe, 2005). Outra é a técnica de incisão única linear, em que a partir de uma única incisão, são feitas duas divisões de forma a separar o epitélio do conjuntivo e posteriormente o conjuntivo do periósteo. Tem como vantagem a possibilidade de remover grandes enxertos e conseguir o fechamento primário da ferida na área dadora, minimizando as complicações pós-operatórias, como dor e hemorragia (Zucchelli et al., 2012).

## **2.2 Vantagens e Desvantagens**

A técnica de tunelização tem ganho popularidade devido às suas características conservadoras e aos melhores resultados estéticos. Outras vantagens da TUN incluem o grande suprimento sanguíneo e nutrição do enxerto, a cicatrização mais rápida, a redução da morbidade pós-operatória, a ausência de incisões de descarga, que tem demonstrado resultados positivos em termos estéticos, a ausência de alterações significativas no posicionamento da linha mucogengival, a manutenção da profundidade do vestibulo e a proteção da posição e altura das papilas. Por outro lado, é uma técnica sensível, que necessita de um operador experiente, e com recurso a instrumentos específicos; não está indicada no tratamento de recessões profundas e a eficácia dependente da aplicação do enxerto de tecido conjuntivo (Xavier e Alves, 2015).

## **3. Retalho de reposicionamento coronal (RRC)**

O retalho de reposicionamento coronal (RRC) é uma abordagem muito comum para o recobrimento radicular. Este procedimento é baseado no deslocamento coronal dos tecidos moles na direção da raiz exposta. Esta técnica pode ser utilizada sozinha ou combinada com enxertos de tecidos moles, barreira de membranas (BM), derivados da matriz de esmalte (EMD), matriz dérmica acelular (ADM), plasma rico em plaquetas (PRP), substituto dérmico derivado de fibroblastos humanos de tecidos vivos (Cairo et al., 2008).

É considerada uma técnica eficaz no recobrimento radicular completo, de recessões de Classe I e II de Miller, sendo que está diretamente relacionada com a quantidade de espessura da gengiva em causa (Alkan et al., 2010).

#### 4. Resultados

Para demonstrar a eficácia da técnica de TUN associado a ETC, estabeleceu-se a comparação da técnica de tunelização com o retalho de reposicionamento coronal ambas com enxerto de tecido conjuntivo, nos quais parâmetros clínicos como profundidade de sondagem, nível de inserção clínico, percentagem de aumento de tecido queratinizado e percentagem de recobrimento radicular, foram analisados detalhadamente na tabela 2.

O estudo de **Bherwani et al. (2014)** teve como objetivo comparar a eficácia da técnica de Zucchelli com a técnica de tunelização ambas com enxerto de tecido conjuntivo, no tratamento de recessões gengivais múltiplas.

Participaram 20 pacientes perfazendo um total de 75 locais com recessões gengivais de Classe I e II de Miller, sendo que 39 pertenceram ao grupo teste (Zucchelli) e 36 ao grupo de controlo (tunelização). Foram avaliados fatores como: o índice de placa, o índice de hemorragia, profundidade de sondagem, profundidade de recessão, nível de inserção clínico e percentagem de gengiva queratinizada, no início (baseline), 3 meses e 6 meses após a cirurgia.

Os resultados demonstraram um recobrimento total de  $89.33\% \pm 14.47\%$  para a técnica de Zucchelli e  $80.00\% \pm 15,39\%$  para a técnica de tunelização, sem diferenças significativas entre os grupos. O recobrimento radicular apresentou-se estatisticamente significativo:  $82.50\% \pm 23.72\%$  e  $71.40\% \pm 20.93\%$  para o grupo de teste e controlo, respetivamente.

Os autores concluíram que a técnica de Zuchelli é eficaz para o tratamento de recessões múltiplas adjacentes em termos de recobrimento radicular e ganho de tecido queratinizado.

A finalidade do ECR de **Gobbato et al. (2016)** foi comparar a morbidade do paciente e os resultados de recobrimento radicular com enxerto de tecido conjuntivo combinada com a técnica de RRC ou TUN. Os resultados da percentagem de recobrimento radicular e o recobrimento total da raiz foram registados 12 meses após a cirurgia. Neste trabalho

foram selecionados 50 pacientes distribuídos aleatoriamente pelos dois grupos (RRC associado a ETC e TUN associado a ETC). A cicatrização ocorreu sem problemas para todos os pacientes. O TUN associado a ETC bem como o RRC associado a ETC mostraram eficácia clínica em termos de recobrimento radicular, não havendo diferenças significativas observadas na percentagem de recobrimento radicular (87% vs 85%,  $p=0.704$ ) nem na percentagem de pacientes com recobrimento radicular completo (60% vs 52%,  $p=0.569$ ). Apesar de ambos os grupos demonstrarem uma eficácia clínica similar em termos de recobrimento radicular, os autores deste estudo concluíram que a técnica TUN associado a ETC está associada a uma maior incidência de dor e desconforto em comparação a RRC associado a ETC, nos primeiros períodos de pós-operatório e, ainda a um maior tempo de cadeira.

O objetivo do ECR **Azaripour et al. (2016)** foi a comparação de duas técnicas cirúrgicas diferentes: RRC associado a ETC com a técnica de tunelização microcirúrgica modificada **MMTUN** associado a ETC, para o tratamento de recessões únicas e múltiplas de Classe I e II de Miller, quer na mandíbula quer na maxila, em termos de resultados centrados no paciente, quer a nível clínico quer estético. Foram selecionados 40 pacientes com 71 recessões gengivais (RRC: 29 e TUN: 42), sendo 52,5% únicas e 47,5% múltiplas, aleatoriamente distribuídos a um dos tratamentos, RRC ou MMTUN. Em ambos, foi aplicado o ETC, sendo realizadas avaliações clínicas aos 3, 6 e 12 meses. De modo avaliar quantitativamente as alterações que os tecidos moles sofreram na zona de intervenção cirúrgica, foram efetuadas impressões e tridimensionalmente impressas. Foi utilizado como medida para avaliar a satisfação do paciente, o RES (pontuação estética de recobrimento radicular).

Aos 6 meses, o completo recobrimento radicular (CRR) foi de RRC=96.6% e MMTUN=90.5%,  $p=0.44$ . Ao fim de 12 meses, não foram encontradas diferenças significativas entre os dois grupos: CRR (RRC=96.6% e MMTUN =88,1%,  $p=0.189$ ). No entanto observou-se uma redução da recessão gengival (RRC=2.3±1.2 mm e MMTUN=2.1±1.1 mm,  $p=0.27$ ). Os dois grupos mostraram diminuição da profundidade de sondagem (RRC=1.7±0.4 mm e MMTUN=1.5±.5 mm,  $p=0.895$ ) e um ganho de tecido queratinizado (CAF=2.9±1.3 mm e MMTUN=2.3±1.0 mm,  $p=0.255$ ). A percentagem de RES, apresentou valores elevados em ambos os grupos, ficando de acordo com a satisfação subjetiva clínica e estética dos pacientes. Também não houve diferenças significativas na quantidade volumétrica.

Os autores puderam concluir que tanto a técnica de RRC como MMTUN com o uso adicional de enxerto de tecido conjuntivo apresentam iguais resultados de sucesso no recobrimento de recessões gengivais múltiplas e isoladas de Classe I e II de Miller, com ótimos *feedbacks* clínicos e estéticos por parte do paciente.

Este estudo, da autoria de **Santamaria et al. (2017)**, foi efetuado com o objetivo de comparar os resultados obtidos aquando da utilização da técnica de tunelização (TUN) e o retalho trapezoidal de reposicionamento coronal (RRC), usadas em combinação com o enxerto de tecido conjuntivo (ETC). Para tal, selecionaram-se 42 pacientes com a presença de 42 recessões gengivais unitárias, classes I e II de Miller. Os pacientes foram distribuídos de maneira randomizada, tendo sido 21 pacientes tratados com a técnica TUN associado a ETC e os restantes 21 pacientes tratados com a técnica RRC associado a ETC. Os resultados clínicos e estéticos foram posteriormente analisados. Seis meses após a intervenção, ambos os grupos obtiveram uma redução significativa da profundidade da recessão gengival, (TUN=2.4±0.9 mm e RRC=2.8±1.0 mm,  $p=0.1$ ) e um aumento da espessura (TUN=0.7±0.45 mm e RRC=1.0±0.4 mm,  $p=0.1$ ) e da largura (TUN=1.4±1.3 mm e RRC=1.0±0.9 mm,  $p=0.3$ ) da gengiva queratinizada, não se verificando diferença estatisticamente significativa entre os dois grupos. Pelo contrário, quanto à percentagem de recobrimento radicular observada, foi significativamente maior no RRC (87.2±27.1%,  $p=0,2$ ) em comparação com o TUN (77.4±20.4 %,  $p=0.02$ ). O mesmo se observou relativamente à percentagem da frequência de raízes com recobrimento total (RRC=71.4% e TUN=28.6%,  $p=0.01$ ). Os resultados estéticos foram avaliados por pacientes e profissionais, tendo sido constatadas melhorias dos níveis estéticos, sem diferenças estatisticamente significativas entre os dois grupos. Os autores puderam concluir que, para o recobrimento radicular de recessões gengivais unitárias, a técnica RRC associado a ETC demonstrou ser mais efetiva que a TUN associado a ETC.

### III. DISCUSSÃO

O tratamento da recessão gengival é uma exigência comum associada à preocupação estética ou à sensibilidade radicular em pacientes com alto padrão de higiene oral, bem como, à dificuldade em conseguir obter um ótimo controle de placa bacteriana (Aroca et al., 2013). O objetivo final de um procedimento de recobrimento radicular é a cobertura completa da recessão de forma a apresentar uma boa aparência relacionada com os tecidos moles adjacentes e profundidade mínima de sondagem (Miller, 1985; Rocuzzo et al., 2002; Clauser et al., 2003; Cairo et al., 2008).

As revisões sistemáticas mostraram que vários procedimentos cirúrgicos, como retalhos pediculares, enxertos livres de tecidos moles, combinações de retalhos e enxertos pediculares ou de barreira, são indicados para melhorar o nível coronal da gengiva marginal na superfície radicular (Rocuzzo et al., 2002; Clauser et al., 2003; Oates et al., 2003; Cairo et al., 2008). Todavia, estes têm evoluído nos últimos anos para conseguir obter um recobrimento radicular com previsibilidade e quantidade de cobertura de raiz suficiente (Cieslik-Wegemund et al., 2016).

A técnica de RRC é considerada uma abordagem segura e confiável na cirurgia plástica periodontal e está associada à redução da recessão e frequentemente ao recobrimento total da mesma. Resultados de meta-análises mostraram que este pode ser combinado com diferentes tipos de tecidos para promover melhores resultados. Assim, verificou-se que RRC associado a ETC apresenta resultados clínicos superiores comparativamente com RRC, pelo que é o tratamento de opção. As suas razões podem estar associadas com a capacidade de suprimento sanguíneo bilaminar tanto da superfície periosteal como do retalho de revestimento feito para promover a sobrevivência do enxerto de tecido conjuntivo na superfície radicular e, ainda, na capacidade do ETC reduzir a recidiva apical da margem gengival posicionado coronariamente durante a fase de cicatrização da técnica de RRC (Cairo et al., 2008).

Por outro lado, os procedimentos da técnica de tunelização com recurso à microcirúrgica têm ganho recentemente especial atenção, uma vez que se supõe que a elevação do retalho sem a dissecação da papila e sem incisões verticais contribui para um comprometimento relativamente baixo do suprimento sanguíneo local bem como um risco mínimo de formação de tecido cicatricial no pós-operatório (Zuhr et al., 2007; Aroca et al., 2010; Zuhr et al., 2014).

A técnica de túnel, na maioria dos casos, precisa de estar associada a um enxerto de tecido conjuntivo, pois este permite obter um alinhamento harmonioso da margem gengival e é ainda uma opção de tratamento importante, particularmente em casos de recessões múltiplas. Porém, é pelo mesmo motivo que esta técnica apresenta limitações clínicas no que diz respeito ao tratamento de defeitos profundos de recessões únicas, pois, neste caso, devido à limitada mobilidade do retalho, uma quantidade alta e desfavorável do enxerto teria que ser deixada descoberta, levando conseqüentemente à necrose (Zuhr et al., 2014).

Num recente estudo, Aroca et al. observou uma percentagem de recobrimento radicular de 90% para a técnica de tunelização com enxerto de tecido conjuntivo no tratamento de recessões múltiplas adjacentes, de Classe I e II de Miller depois de 12 meses (Zuhr et al., 2014). Os procedimentos com enxerto de tecido conjuntivo subepitelial são considerados um dos métodos mais previsíveis na obtenção da cobertura da raiz, bem como no aumento da espessura de tecido queratinizado (Yadav et al., 2017).

No entanto, embora a utilização de enxerto de tecido conjuntivo seja considerado um “gold standard”, a sua colheita está associada com o aumento da morbidade do paciente, tempo cirúrgico prolongado e a possibilidade de complicações pós-operatórias (Ozenci et al., 2015). Em alguns casos, num tecido palatino fino, pode ser um desafio para o clínico, colher tecido dador suficiente para recobrir a recessão (Zucchelli et al., 2014; Ozenci et al., 2015).

Tozum et al. comparou a técnica de tunelização modificada e a técnica de Langer e Langer para examinar a cobertura do defeito da recessão gengival. A cobertura percentual obtida para TUN foi de 96,4% e para a técnica de Langer e Langer foi de 75,5%. O procedimento de TUN apresenta maior recobrimento radicular e ganho de inserção, com diferenças estatisticamente significativas. Isto pode estar relacionado com o procedimento de preparação da área recetora, uma vez que a papila interdentária é preservada, o que proporciona maior suprimento sanguíneo e pode fornecer uma quantidade nutricional maior ao enxerto transplantado que poderia resultar numa cicatrização inicial melhor (Yadav et al., 2017).

Também, como recentemente apresentado por Burkhardt and Lang, a vascularização do enxerto de tecido conjuntivo subepitelial, na cobertura da superfície radicular, é melhorada quando se utiliza uma abordagem microcirúrgica em comparação com uma abordagem macrocirúrgica tradicional. Logo, o risco de necrose do ETC é minimizado, e

uma melhoria na cicatrização das feridas pode ser esperada. Devido à previsibilidade desta técnica usando microcirurgia, o espectro de indicações para a técnica de tunelização poderá ser expandido para incluir casos de alto risco, como em casos de biótipos finos ou pacientes que apresentem múltiplas recessões (Zuhr et al., 2007).

Porém, após uma pesquisa pormenorizada e restrita de ensaios clínicos de randomização em que fosse possível comparar TUN associado a ETC e RRC associado a ETC, apenas quatro artigos foram encontrados (Bherwani et al., 2014; Gobbato et al., 2016; Azaripour et al., 2016; Santamaria et al., 2017). Mesmo assim, nem todos os parâmetros clínicos de comparação entre eles se encontraram descritos em todos os artigos.

No estudo de Bherwani et al. 2014 houve uma análise dos parâmetros no início, 3 meses e 6 meses após a intervenção cirúrgica. Ambas as técnicas para o tratamento de recessões gengivais múltiplas demonstraram resultados efetivos em termos de recobrimento radicular e aumento de percentagem de tecido queratinizado. Em análise da tabela 2, não verificamos diferenças significativas entre os valores de ambas as técnicas em relação à profundidade de sondagem ao longo dos 6 meses. No nível de inserção clínico e quantidade de tecido queratinizado, ao fim de 6 meses verificou-se diferenças estatisticamente significativas em ambos os grupos ( $p < 0.01$  para RRC e  $p < 0.001$  para TUN) e ( $p < 0.001$  para CAF e  $p < 0.01$  para TUN), respetivamente. O recobrimento radicular mostrou-se superior no grupo tratado com RRC associado a ETC com  $89.33\% \pm 14.77\%$ , pelo que os autores consideraram que a técnica de Zucchelli apresenta vantagens relativamente a TUN associado a ETC.

Gobbato et al. 2016, considera que ambas as técnicas mostraram uma eficácia clínica similar em termos de recobrimento radicular, sendo que RRC associado a ETC apresenta uma percentagem de  $85\% \pm 17\%$  e TUN associado a ETC  $87\% \pm 17.5\%$ . Mesmo com resultados ligeiramente superiores, TUN associado ETC está associada a uma maior incidência de dor e desconforto pós-operatório, pelo que os autores defendem que é preferível optar por RRC associado a ETC.

Por análise da tabela 2, constatamos que ao fim de 12 meses a profundidade de sondagem diminui (RRC= $1.7 \pm 0.4$  e TUN= $1.5 \pm 0.5$ ) em ambas as técnicas, assim como, um aumento da percentagem de tecido queratinizado (RRC= $2.9 \pm 1.3$  e TUN= $2.3 \pm 1.0$ ). Este estudo Azaripour et al. 2016, demonstrou que tanto a técnica de RRC como TUN resultam num ótimo tratamento para as recessões gengivais únicas ou múltiplas de Classe I e II de

Miller. Todavia, uma vez mais o RRC apresenta um recobrimento radicular superior a TUN.

Por fim, Santamaria et al. 2017, avaliou os mesmos critérios que os três estudos anteriores. Ao fim de 6 meses de controlo, os autores concluíram que em recessões gengivais unitárias de Classe I e II de Miller, a técnica de RRC associado a ETC, com percentagem de recobrimento radicular de  $87.2\% \pm 27.1\%$  é mais efetiva que a de TUN associado a ETC com  $77.4\% \pm 20.4\%$ .

Apesar da extensa literatura sobre as técnicas isoladamente verifica-se falta de concordância nas variáveis associadas aos parâmetros clínicos avaliados, bem como escassez de trabalhos na comparação entre RRC e ETC com TUN e ETC.

#### **IV. CONCLUSÃO**

Dentro das limitações inerentes ao tipo de revisão podemos concluir que:

- 1) TUN é eficaz no tratamento de recessões gengivais isoladas ou múltiplas de Classe I ou II de Miller, com profundidade de sondagem  $\leq 3$ mm, especialmente em dentes anteriores maxilares assim como o RRC;
- 2) Há uma maior percentagem de recobrimento quando TUN/RRC está associada a um enxerto de tecido conjuntivo, bem como um aumento da quantidade de gengiva queratinizada;
- 3) As constantes modificações que têm surgido na técnica têm melhorado os resultados finais obtidos de TUN;
- 4) TUN apresenta melhores resultados clínicos juntamente com uma melhor estética final, em comparação a RRC, uma vez que as papilas são preservadas e estão ausentes incisões de descarga;
- 5) Esta técnica minimamente invasiva permite a ausência de complicações pós-operatórias relevantes, no entanto, são consideradas mais dolorosas do que RRC.

## V. BIBLIOGRAFIA

Alkan, A. e Parlar, A. (2011). EMD or subepithelial connective tissue graft for the treatment of single gingival recession: a pilot study, *Journal of Periodontal Restorative Dentistry*, 46, pp. 637-642.

Alves, R. e Xavier, I. (2016). Enxerto de tecido conjuntivo tunelizado – a propósito de um caso clínico Tunnel connective tissue graft – a clinical case a propósito de um caso clínico. *Revista Portuguesa de Estomatologia, Medicina Dentária e Cirurgia Maxilofacial*, 56(4), pp. 256–261.

Amine, K. *et al.* (2018). Alternatives to connective tissue graft in the treatment of localized gingival recessions: A systematic review. *Journal of Stomatology, Oral and Maxillofacial Surgery*. Elsevier Masson SAS, 119(1), pp. 25–32.

Aroca, S. *et al.* (2010). Treatment of class III multiple gingival recessions: a randomized-clinical trial, *Journal of Clinical Periodontology*, 1, pp. 88-97.

Aroca, S. *et al.* (2013). Treatment of multiple adjacent Miller class i and II gingival recessions with a Modified Coronally Advanced Tunnel (MCAT) technique and a collagen matrix or palatal connective tissue graft: A randomized, controlled clinical trial. *Journal of Clinical Periodontology*, 40(7), pp. 713–720.

Azaripour, A. *et al.* (2016). Root coverage with connective tissue graft associated with coronally advanced flap or tunnel technique: a randomized, double-blind, mono-centre clinical trial. *Journal of Clinical Periodontology*, 43(12), pp. 1142–1150.

Bherwani, C. *et al.* (2014). Zucchelli's technique or tunnel technique with subepithelial connective tissue graft for treatment of multiple gingival recessions. *Journal of the International Academy of Periodontology*, 16(2), pp. 34–42.

Borghetti, A. e Monnet-Corti, V. (2002). *Cirurgia Plástica Periodontal*. Brasil. Editora ARTMED.

Burkhardt, R. e Lang, N.P. (2005). Coverage of localized gingival recessions: A comparison of micro and macrosurgical techniques, *Journal of Clinical Periodontology*, 32, pp. 287-293.

Cairo, F. *et al.* (2011). The interproximal clinical attachment level to classify gingival

recessions and predict root coverage outcomes: an explorative and reliability study, *Journal of Clinical Periodontology*, 38(7), pp. 661-666.

Cairo, F., Pagliaro, U. e Nieri, M. (2008). Treatment of gingival recession with coronally advanced flap procedures: A systematic review. *Journal of Clinical Periodontology*, 35(SUPPL. 8), pp. 136–162.

Cieślik-Wegemund, M. *et al.* (2016). Tunnel Technique With Collagen Matrix Compared With Connective Tissue Graft for Treatment of Periodontal Recession: A Randomized Clinical Trial. *Journal of Periodontology*, 87(12), pp. 1436–1443.

Clauser, C. *et al.* (2003). Evidence - based mucogingival therapy. Parte 2: Ordinar and individual patient data meta-analyses of surgical treatment of recession using complete root coverage as the outcome variable, *Journal of Periodontology*, 74, pp. 741-756.

Cueva, M. A. *et al.* (2004). A Comparative Study of Coronally Advanced Flaps With and Without the Addition of Enamel Matrix Derivative in the Treatment of Marginal Tissue Recession. *Journal of Periodontology*, 75(7), pp. 949–956.

Gobbato, L. *et al.* (2016). Patient morbidity and root coverage outcomes after the application of a subepithelial connective tissue graft in combination with a coronally advanced flap or via a tunneling technique: a randomized controlled clinical trial. *Clinical Oral Investigations*, 20(8), pp. 2191–2202.

Kumar, A. *et al.* (2013). Modified single incision technique to harvest subepithelial connective tissue graft, *Journal of Indian Society of Periodontology*, 17(5), pp. 676-680.

Langer, B. e Langer, L. (1985). Subepithelial connective tissue graft technique for root coverage, *Journal of Periodontology*, 56(12), pp. 715-720.

Lindhe, J., Thorkild, K. e Niklaus, P.L. (2005). Tratado de Periodontia Clínica e Implantologia Oral. Rio de Janeiro, Editora Guanabara Koogan S.A.

Miller, P. D. (1985). A classification of marginal tissue recession, *International Journal of Periodontics and Restorative Dentistry*, 5, pp. 8-13.

Oates, W., Robinson, M. e Gunsolley, C. (2003). Surgical therapies for the treatment of gingival recession: A systematic review, *Annals of Periodontology*, 8, pp. 303-320.

Ozenci, I. *et al.* (2015). Tunnel technique versus coronally advanced flap with acellular

dermal matrix graft in the treatment of multiple gingival recessions. *Journal of Clinical Periodontology*, 42(12), pp. 1135–1142.

Pini Prato, G. *et al.* (1992). Guided tissue regeneration versus mucogingival surgery in the treatment of human buccal gingival recession, *Journal of Periodontology*, 63, pp. 919-928.

Roccuzzo, M. *et al.* (2002). Periodontal plastic surgery for treatment of localized gingival recessions: A systematic review, *Journal of Clinical Periodontology*, 29, pp. 178-194.

Saade, T. e Bassini, M. (2002). Cirurgia Plástica Periodontal - recobrimento radicular. In: Cardoso, R.J.A., Gonçalves, E.A.N. (Ed.). *20º Congresso Internacional de Odontologia*. 5ª edição. São Paulo, Artes Médicas, pp. 201-248.

Santamaria, M. P. *et al.* (2017). Connective tissue graft and tunnel or trapezoidal flap for the treatment of single maxillary gingival recessions: a randomized clinical trial. *Journal of Clinical Periodontology*, 44(5), pp. 540–547.

Shanelec, A. (2003). Periodontal Microsurgery, *Journal of Esthetic Restorative Dentistry*, 15, pp. 18-23.

Tavelli, L. *et al.* (2018). Efficacy of tunnel technique in the treatment of localized and multiple gingival recessions: A systematic review and meta-analysis. *Journal of Periodontology*, 89(9), pp. 1075–1090.

Tozum, F. e Dinis, M. (2003). Treatment of adjacent gingival recessions with subepithelial connective tissue grafts and modified tunnel technique, *Quintessence International*, 34(1), pp. 7-13.

Yadav, A. P. *et al.* (2018). Sub-epithelial connective tissue graft for the management of Miller's class I and class II isolated gingival recession defect: A systematic review of the factors influencing the outcome. *Journal of investigative and clinical dentistry*, 9(3), p. e12325.

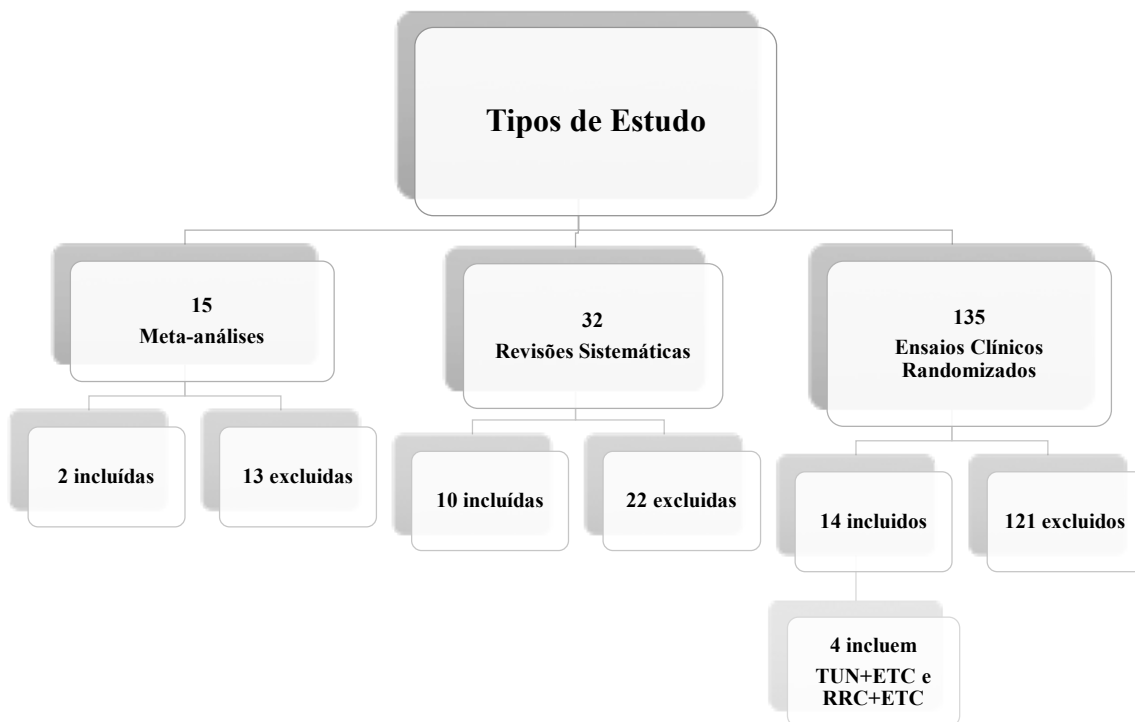
Zucchelli, G. *et al.* (2014). Coronally advanced flap + connective tissue graft techniques for the treatment of deep gingival recession in the lower incisors. A controlled randomized clinical trial. *Journal of Clinical Periodontology*, 41(8), pp. 806–813.

Zhur, O. *et al.* (2007). Covering of gingival recessions with a modified microsurgical tunnel technique: Case report, *International Journal of Periodontics Restorative*

*Dentistry*, 27, pp. 456-563.

Zuhr, O. *et al.* (2014). Tunnel technique with connective tissue graft versus coronally advanced flap with enamel matrix derivative for root coverage: A RCT using 3D digital measuring methods. Part I. Clinical and patient-centred outcomes. *Journal of Clinical Periodontology*, 41(6), pp. 582–592.

## VI. ANEXOS



**Tabela 1: Fluxograma representativo da pesquisa bibliográfica.**

AUTOR/ANO	RECESSÕES		Técnica	Follow-up	Parâmetros Clínicos			
	n	N			PS	NIC	%TQ	% RR
Bherwani et al. (2014)	20	75	RRC+ ETC	Baseline	1.08±0.27	3.08±0.81	4.74±1.35	
				3 meses	1.03±0.16	1.56±0.88	5.03±1.14	
				6 meses	1.00±0.00	1.18±0.45	5.31±1.08	89.33±14.47
			TUN+ ETC	Baseline	1.17±0.38	3.42±0.73	5.08±1.34	
				3 meses	1.03±0.17	1.92±0.73	5.20±1.21	
				6 meses	1.06±0.23	1.31±0.47	5.42±1.27	80.00±15.39
Azaripour et al. (2016)	40	71	RRC+ ETC	Baseline	1.8±0.8		2.6±1.3	
				6 meses	1.9±0.7		2.8±1.3	98.3±9.3
				12 meses	1.7±0.4		2.9±1.3	98.3±9.2
			TUN+ ETC	Baseline	1.7±0.6		1.8±1.0	
				6 meses	1.7±0.5		2.1±0.9	97.2±9.8
				12 meses	1.5±0.5		2.3±1.0	97.3±7.6
Gobbato et al. (2016)	50	50	RRC+ ETC	Baseline	1.24±0.4	4.72±0.9	2.24±0.93	
				12 meses	1.24±0.4	1.8±0.8	3.92±0.9	85±17
			TUN+ ETC	Baseline	1.28±0.5	4.72±1.1	2.24±0.97	
				12 meses	1.32±0.5	1.84±0.8	4.84±0.6	87±17.5
Santamaria et al. (2017)	42	42	RRC+ ETC	Baseline	1.4±0.6		2.8±0.9	
				3 meses	1.92±0.84			
				6 meses	1.9±0.86		3.8±1.0	87.2±27.1
			TUN+ ETC	Baseline	1.4±0.4		2.6±1.1	
				3 meses	2.4±0.6			
				6 meses	2.4±0.5		4.0±1.4	77.4±20.4

**Tabela 2: Análise dos Ensaios Clínicos Randomizados de comparação de RRC associado a ETC e TUN associado a ETC.**

Uso da técnica de tunelização com enxerto de tecido conjuntivo no tratamento de recessões gengivais

N- número de recessões gengivais únicas ou múltiplas; n- número de pacientes intervencionados; PS - profundidade de sondagem; NIC- nível de inserção clínico; %TQ- percentagem de tecido queratinizado; %RR– percentagem de recobrimento radicular